The University Library
Leeds

Medical and Dental
Library

30106 004272158

STORE WW 100
STACK WEC

LEEDS & WEST RIDING
MEDICO-CHIRURGICAL SOCIETY

TRAITÉ COMPLET

D'OPHTHALMOLOGIE

II

BOURLOTON. — Imprimeries réunies, A, rue Mignon, 2, Paris.

TRAITÉ COMPLET

D'OPHTHALMOLOGIE

PAR

L. DE WECKER ET E. LANDOLT

ANATOMIE MICROSCOPIQUE

PAR LES PROFESSEURS

A. IWANOFF, G. SCHWALBE ET W. WALDEYER

Cet ouvrage remplace la troisième édition du Traité de Wecker (prix Châteauvillard).

TOME DEUXIÈME

Avec 217 figures intercalées dans le texte

PARIS

ADRIEN DELAHAYE ET ÉMILE LECROSNIER, ÉDITEURS

PLACE DE L'ÉCOLE-DE-MÉDECINE

1886

Tous droits réservés.

UNIVERSITY OF LEEDS
MEDICAL LIBRARY

602733

CORNÉE ET SCLÉROTIQUE

ANATOMIE

PAR M. LE PROFESSEUR WALDEYER

CORNÉE

Depuis que Reichert et Bowman ont démontré l'existence dans la cornée d'une lame anhiste antérieure, on distingue dans cette membrane cinq couches, qui sont, en comptant d'avant en arrière : 1° l'épithélium; 2° la lame élastique antérieure; 3° la substance propre; 4° la lame élastique postérieure (membrane de Demours ou de Descemet); 5° l'endothélium de la chambre antérieure (épithélium de la membrane de Descemet, épithélium de la chambre antérieure).

Sur des préparations au chlorure d'or et au carmin, particulièrement chez le porc et le pigeon, la cornée apparaît colorée de trois teintes différentes, parfaitement distinctes, ce qui permet de la diviser ainsi en trois couches. La plus antérieure comprend : l'épithélium, la lame élastique antérieure et les parties de la substance propre les plus voisines de celle-ci. La plus postérieure embrasse la membrane de Descemet et les parties avoisinantes de la substance propre; entre lesdeux se trouve la masse principale de cette substance. En considération des expériences de *Manz* (voy. *Embryologie de l'œil, Handb. der Ophthalmologie von Graëfe und Saemisch*, p. 41), des recherches de *Langerhans* (sur le *Petromyzon Planeri*. Fribourg, 1873), de celles de *Lorent* faites à l'Institut anatomique de Strasbourg, je me crois autorisé à distinguer dans une cornée parfaitement développée trois couches embryonnaires, et à les désigner chez les vertébrés supérieurs sous le nom de couches cutanées, sclérale et choroïdale. *Manz* a vu, chez les mammifères et l'embryon humain, la membrane de Descemet se continuer complètement avec le feuillet choroïdien, de même que, la plupart du temps, le feuillet cornéen le plus antérieur s'unit intimement au tégument externe. De plus, le tissu intermédiaire s'unit, quoique d'une façon peu intime, avec la sclérotique encore peu développée en ce moment. *Lorent* a pu constater l'existence de ces trois feuillets cornéens sur les mammifères et les embryons d'oiseaux. Il est à remarquer, d'après *Langerhans*, que, chez le *Petromyzon Planeri*, où l'on peut à peine démontrer une sclérotique rudimentaire, la portion cor-

respondante de cornée manque; cette dernière membrane se compose exclusivement d'une large portion cutanée et d'un segment choroïdien. M. *Köl-*

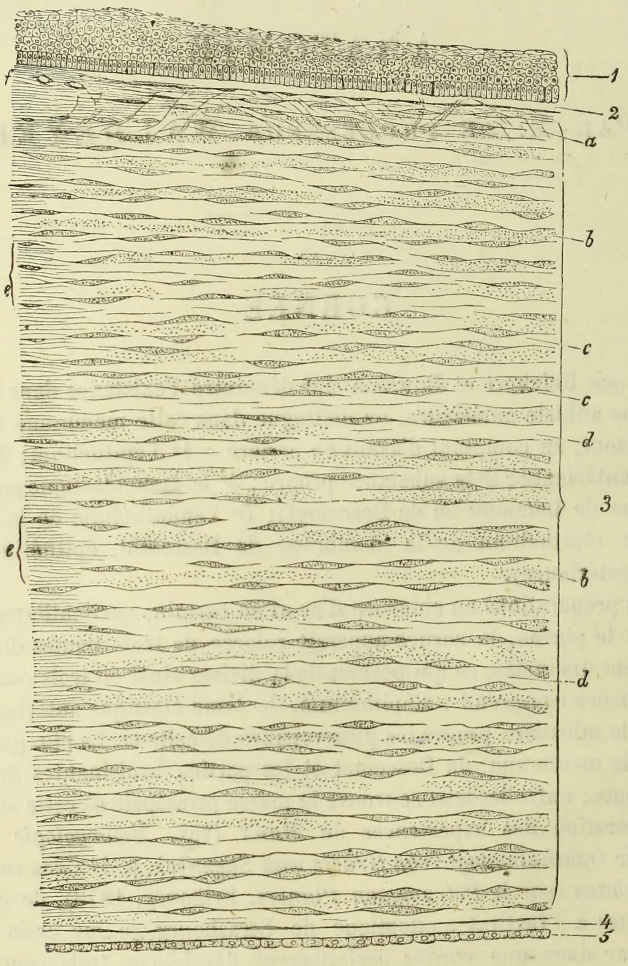

Fig. 1. — Coupe verticale de la cornée de l'homme. (Hartnack IV, tube enfoncé.)

1. Épithélium. — 2. Lamelle homogène antérieure (membrane de Bowman). — 3. Substance propre de la cornée. — 4. Lamelle homogène postérieure (membrane de Descemet). — 5. Endothélium de la chambre antérieure. — *a*. Couche la plus antérieure de la substance propre, avec les fibres ascendantes et les plus petits espaces lymphatiques étroitement serrés les uns contre les autres. — *b*. Coupe transversale des fibres qu apparaissent comme des points. — *c*. Espaces lymphatiques avec leur contenu qui paraît granuleux. — *d*. Coupe longitudinale des faisceaux de fibrilles, qui ont ici une apparence homogène. — *e*, *e*. Limite sclérocornéenne; en haut l'épithélium un peu plus épais, les fibres de la substance propre plus serrées.—*f*. Coupe transversale de fins vaisseaux.

liker (*Entwicklungsgeschichte*, 2. Aufl.) se prononce en faveur d'une portion cutanée et sclérale, mais il n'admet pas une partie choroïdienne. Je

renvoie pour plus amples détails à la partie de notre travail qui traite le bord scléro-cornéen.

Substance propre de la cornée. — Le parenchyme cornéen présente à considérer, au milieu de son *ciment* ou substance fondamentale, une *masse fibrillaire*, des *éléments cellulaires* et un *système de lacunes* qui, d'après *de Recklinghausen*, sont des espaces et des canaux lymphatiques (Saftlücken und Saftkanälchen), en plus des *vaisseaux* et des *nerfs* qui affectent une disposition particulière.

Il est facile, au moyen de divers réactifs, de décomposer la substance cornéenne en fibrilles les plus ténues, qui ne diffèrent de celles des autres membranes conjonctives que par leur excessive ténuité. A côté des procédés recommandés par *Rollet* (248) (permanganate de potasse, eau de baryte), et par *Schweigger-Seidel* (solution de chlorure de sodium, 10 p. 100), on peut se servir avec avantage, pour rendre les fibrilles bien visibles, d'une solution de 1/4 à 1/2 p. 100 de chlorure de palladium. Douze à vingt-quatre heures d'immersion suffisent pour qu'on puisse très facilement obtenir par la dissociation les plus fines fibrilles. Celles-ci se présentent sur des préparations par lacération légèrement ondulées, comme les fibrilles conjonctives ordinaires, sauf que les ondes sont plus courtes. Dans leurs rapports normaux, et sous une tension normale de la cornée, les fibrilles ont cependant un trajet direct qui correspond, bien entendu, à la courbure de la membrane. On constate, en outre, cette particularité sur laquelle appuient plusieurs auteurs, comme dernièrement *Rollet* (250), que les fibrilles s'entrecroisent entre elles à angle droit dans les divers plans superposés, ainsi qu'on le voit très bien sur des préparations au palladium.

Les fibrilles forment de petits faisceaux (faisceaux primitifs de la cornée) qui ont un calibre à peu près égal. Cependant, dans les diverse c ouches cornéennes les plus antérieures, nommément chez l'homme et les plus gros mammifères, l'épaisseur des faisceaux est un peu moins uniforme. Les faisceaux ne sont pourvus ni de gaînes ni de fibres enveloppantes; ceux-ci ne sont séparés entre eux que par une plus grande quantité de substance fondamentale ou de ciment, que nous désignerons sous le nom de *substance de ciment interfasciculaire*, réservant celui de *substance de ciment interfibrillaire* à celle qui sépare les fibrilles dans l'intérieur des faisceaux. Les faisceaux de fibrilles (la cornée étant supposée étendue à plat sur la table) présentent dans les différents plans horizontaux superposés une cohésion plus grande que dans le plan vertical; il en résulte pour la cornée une sorte de structure lamellaire qui se dessine très nettement, surtout dans les parties de la membrane voisine de la lamelle de Descemet.

Henle (106) était certainement dans le vrai lorsque, malgré de nombreuses assertions contraires, il attribuait à la cornée une structure lamellaire. Il ne faut cependant pas prendre l'expression au pied du mot et croire qu'il s'agit d'une juxtaposition en lamelles, à la façon des feuillets d'un livre, sans aucune espèce d'union entre deux lamelles immédiatement superposées, ou pour mieux dire entre les faisceaux isolés de deux lamelles

différentes. Partout, mais particulièrement dans les couches les plus antérieures de la cornée, on voit des faisceaux isolés passer des couches plus superficielles dans celles plus profondes et *vice versa*, et même traverser obliquement plusieurs lamelles (*fibræ arcuatæ* (fig. 2). Cette disposition est très facile à reconnaître chez l'homme et chez les grands animaux. Il faut ici faire remarquer, en rappelant le phénomène d'embryogénie cité plus haut, que chez les animaux qui servent ordinairement à ces recherches, les parties postérieures de la cornée avec la membrane de Descemet se laissent facilement séparer des parties antérieures. Sur la cornée de la grenouille, par exemple, il n'est point difficile avec une aiguille à cataracte ordinaire d'obtenir une surface de séparation assez plane. Par contre, dans les couches cornéennes les plus antérieures on ne réussit pas à séparer dans une certaine étendue des faisceaux ou des lamelles isolées pourvu qu'on tienne à avoir des surfaces lisses. On voit toujours des faisceaux épluchés et arrachés, de sorte que ce n'est pas sans quelque réserve qu'on peut affirmer la structure lamellaire de la cornée.

Quant à la cornée du lapin, *Rählmann* a récemment trouvé une autre disposition des fibres. D'après lui, les faisceaux des fibrilles s'entrecroiseraient d'une manière régulière à la façon d'un lacis de panier. Pour démontrer cette disposition des fibres, il recommande de faire dans le tissu cornéen des injections interstitielles d'un mélange de paraffine et d'huile d'amandes, mélange qui devient liquide à une température de 25 à 0 degrés.

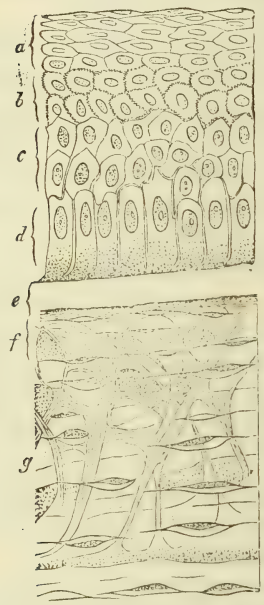

Fig. 2. — Coupe méridienne à travers la cornée du veau. (Prépar. du Dr A. de Brunn, Hartnack VIII, tube enfoncé.)

a. Cellules épithéliales plates. — *b*. Cellules dentelées. — *c* Cellules épithéliales polymorphes. — *d*. Cellules cylindriques. — *e*. Lamelle de Reichert. — *f*. Couche la plus antérieure de la substance propre avec les fibres courtes et grêles et de plus petites lacunes lymphatiques. — *g*. Couche profonde avec les fibres ascendantes ou de soutien.

Maintenant que nous savons que les fibrilles constituent des faisceaux d'égale épaisseur entre-croisés à angle droit, que ceux-ci forment à leur tour des lamelles, de façon que certains faisceaux arciformes dérangent cette disposition lamellaire, en parcourant diagonalement et en arc un nombre variable de couches, il nous sera facile d'interpréter le dessin d'une coupe transversale de la substance propre (fig. 1). Nous avons en 1 (fig. 1) l'épithélium; au-dessous, en 2, la lamelle homogène antérieure; le 3 représente la coupe transversale de la *substance propre* en entier, qui nous montre en *a* les couches antérieures avec les *fibres arciformes*, en *b*, sous forme de points, la coupe des fibres transversales qui alternent assez régulièrement avec les lamelles, dans lesquelles la section a rencontré les fibres (*d*) dans le sens de leur longueur; en 4 et 5, se présente la membrane de Descemet et son endothélium; et *c* représente les lacunes lymphatiques et leur contenu, dont nous parlerons davantage tout à l'heure.

La structure de la substance propre de la cornée a donné lieu jusqu'à nos jours à des controverses animées, particulièrement sur ce qui concerne les fibrilles et les lamelles. Il

faut remonter jusqu'à *Leeuwenhoeck* (170) pour rencontrer la première affirmation d'une texture fibrillaire. Plus tard *Valentin* (298), *Henle* dans son *Anatomie générale* (105), *Brücke* (31), *Pappenheim* (221), *Bowman* (27) (Lectures), *Gerlach* (87), *Kölliker* (135 et 136), *Classen* (44), *Rollet* (248 et 250) et *Schweigger-Seidel* (268) ont admis les fibrilles de la cornée, et l'on doit ici surtout rappeler que ces deux derniers nous ont enseigné les bonnes méthodes pour les isoler qui se trouvent mentionnées par nous. Dans son premier traité (248), *Rollet* parle encore de fibres plates, mais dans sa plus récente publication (250) il n'est question que de fibrilles très fines. *Engelmann* (73) les a mesurées; j'avoue que je tiens pour impossible une exacte appréciation de la finesse de leur calibre.

Leydig (172), *Strube* (280) et *His* (113) se prononcent plutôt dans le sens d'une substance fondamentale dépourvue de structure. Cependant His lui reconnaît la qualité de se fendiller. *Henle* (107 et 108) et son élève *Dornblüth* (64) ont admis plus tard une structure purement lamellaire, les lamelles étant homogènes. Dans sa *Splanchnologie* (106), *Henle* reconnaît de nouveau une texture fibrillaire, mais il affirme encore la disposition lamellaire, en quoi je puis être de son avis sous bénéfice des réserves exprimées dans le texte. Parmi les auteurs qui ont récemment refusé toute structure à la substance fondamentale de la cornée, il faut compter *Feltz* (75). *Henle* a signalé la présence de fibres élastiques dans la cornée des gros animaux. *Krause* (145) comprend les fibres de soutien de Bowman comme des éléments élastiques, et cela à tort suivant *Henle* et moi. Je n'en ai jamais rencontré dans la cornée de l'homme.

La *substance fondamentale* ou *ciment* soude les fibrilles, leurs faisceaux et les lamelles, de manière à en former une masse passablement compacte et unie. Il est donc légitime de distinguer des *ciments interfibrillaire, interfasciculaire* et *interlamellaire*. D'après *Henle* (106), comme je l'ai dit plus haut, il existerait encore dans ce ciment, chez l'homme et les plus gros mammifères, de fines fibres élastiques, mais seulement dans le voisinage du rebord cornéen. J'en ai vu aussi dans cette région, mais jamais en plein tissu cornéen, pas même chez le cheval ni le bœuf. Les indices de réfraction de ces deux substances, fibrillaire et interfibrillaire, sont si peu différents que, immédiatement après la mort, il n'est pas possible de les distinguer à l'aide d'aucun moyen optique, et que par conséquent sur une cornée fraîche on a l'impression d'une masse fondamentale homogène, au milieu de laquelle sont comprises les lacunes et les cellules qu'elle contient, dont il sera question tout à l'heure. Ce n'est qu'après un séjour un peu prolongé dans la chambre humide qu'apparaissent, même sans l'aide d'aucun réactif, des traces de fibrilles et de ciment. Les réactifs agissent, soit en décomposant le ciment (solution de 10 p. 100 de chlorure de sodium ou hypermanganate de potasse), soit en modifiant l'indice de réfraction des deux substances. Je reviendrai, du reste, plus tard sur les conditions chimiques de la substance cornéenne.

Le ciment, lorsqu'on réussit à le voir sans l'aide des réactifs (et je recommande dans ce but la cornée du bœuf, conservée dans la chambre humide), apparaît entre les faisceaux, comme une masse terne, amorphe, çà et là très finement granulée comme le protoplasma, montrant de place en place de petits renflements sous forme de très fines varicosités. Sa direction absolument identique à celle suivie par les faisceaux, sa superposition en épaisses couches constamment parallèles, empêche qu'on les confonde avec tout autre élément constituant de la cornée, nommément avec les fines fibrilles nerveuses.

Je considère le ciment comme un reliquat modifié du protoplasma des cellules mères qui composent exclusivement la substance de la cornée dans les premiers temps de la vie embryonnaire. La plupart de ces cellules mères se transforment dans la substance fondamentale de la cornée, de telle façon que la plus grande partie de leur protoplasma devient substance fibrillaire, pendant que les reliquats de ce protoplasma conservent une constitution plus homogène comme ciment entre les fibrilles et les faisceaux. Les autres cellules persistent et constituent plus tard les cellules propres de la cornée. Conformément à sa façon de comprendre le développement du tissu conjonctif, *Rollet* (248) voit d'abord la substance interfibrillaire comme une masse homogène entre les cellules. Cette masse homogène serait la partie de la substance fondamentale qui se forme en premier lieu; les fibrilles ne s'en différencieraient que plus tard comme produit dissemblable. Après leur développement complet, la substance fondamentale apparaîtrait alors comme ciment.

Le ciment se rapproche, au point de vue chimique, du protoplasma ordinaire; ceci est prouvé par sa dissolution dans une solution de 10 pour 100 de chlorure de sodium, ainsi que l'a montré Schweigger-Seidel (286). En effet, les fibrilles se dégagent alors, et l'on trouve dans la solution de la myosine, qui, suivant toute probabilité, se trouve aussi dans le protoplasma ordinaire des cellules (consultez Kühne, *Traité de chimie physiologique*, p. 334).

Si l'on veut comparer le ciment du tissu conjonctif fibrilleux avec les parties constituantes des autres séries de substances conjonctives, on peut considérer comme son équivalent la substance hyaline du cartilage. Les transformations variées que présentent les cartilages fibreux et aussi les cartilages élastiques plaident en ce sens.

Dans la substance propre de la cornée, ou, pour mieux dire, dans le ciment qui unit dans un seul ensemble la masse fibrilleuse, est enfoui un système de lacunes et de canaux, système appelé *Saftcanal-System* par *de Recklinghausen*. Si nous faisons abstraction, pour le moment, des éléments contenus dans ces espaces (cellules et nerfs), nous voyons qu'ils forment dans la cornée un système de cavités lenticulaires, aplaties, qui communiquent entre elles par un très grand nombre de prolongements canaliculés très fins. Les figures 2 et 3 peuvent donner une image de ces canaux. Dans la figure 2 ils sont dessinés sur une coupe verticale, dans la figure 3 sur une coupe horizontale. Ces *espaces lymphatiques* ou *Saftlücken* (*de Recklinghausen*), *espaces et canaux du suc*, sont situés dans le ciment interlamellaire; leurs prolongements canaliculaires sont aussi bien dans la masse interlamellaire que dans la masse interfasciculaire qui sépare les faisceaux : pénètrent-ils dans l'intérieur des faisceaux fibrillaires, c'est-à-dire dans le ciment interfibrillaire même? Je ne pourrais l'affirmer avec certitude, mais cela me paraît probable eu égard au très grand nombre de ces canalicules. D'après la disposition régulière des fibrilles et du ciment qui les unit, il est naturel que les prolongements canaliformes des lacunes suivent de préférence les entre-croisements du ciment interfasciculaire.

D'ailleurs, les canalicules qui sortent des lacunes dans presque toutes les directions gagnent, pour la plupart, les plans interlamellaires, et là suivent de nouveau la même voie que les faisceaux. D'autres se dirigent en outre vers les lamelles plus antérieures ou vers celles qui se trouvent situées plus profondément. Comme les faisceaux de fibrilles des diverses lamelles s'entre-croisent en sens divers, et que les canalicules suivent naturellement dans ces lamelles le même chemin que la substance interfasciculaire, les derniers s'infléchissent aussi en s'entre-croisant à angle droit. Il en résulte que les prolongements des lacunes lymphatiques situées dans les plans voisins se croisent aussi pour la plupart à angle droit, de même que les prolongements appartenant à la même lacune. Outre les canalicules qui ont un long parcours

Fig. 3. — Système des lacunes lymphatiques de la cornée d'un homme âgé de trente ans environ. (Préparation d'argent, Hartnack VIII, tube enfoncé.)

Dans un coin de la préparation, quatre cellules sont représentées dans l'intérieur des lacunes telles qu'elles apparaissent, d'ailleurs, dans toute la préparation, sans le concours d'aucun autre réactif.

dans le ciment interfasciculaire, il en est d'autres plus courts, plus irrégulièrement sinueux, qui suivent toutes les directions et unissent entre eux deux espaces et deux canalicules. Les figures 3, 4 et 7 rendent intelligible cette disposition.

C'est surtout au moyen de l'imprégnation d'argent que *de Recklinghausen* (237) a découvert les canalicules lymphatiques dans la cornée, et dans la substance conjonctive animale. *Coccius* (*voy.* la dissertation de *Flinzer*) (77) connaissait déjà l'effet particulier produit par les solutions du nitrate d'argent colorant tantôt la substance fondamentale, tantôt les cellules (corpuscules) de la cornée (*His* pareillement), en donnant des images tantôt négatives, tantôt positives. Le procédé employé et perfectionné par *Recklinghausen* ainsi que l'interprétation qu'il donne aux images ainsi obtenues ont été bien souvent incriminés. Ce procédé bien employé ne donne guère des résultats susceptibles d'être interprétés de différentes façons. Je prétends même que ceux qui n'admettent pas un système de canaux lymphatiques réguliers dans la cornée n'ont jamais eu sous les yeux une préparation d'argent régulièrement obtenue.

Un coup d'œil sur les figures mentionnées justifie cette manière de voir.

Les figures 7 et 8 ont été obtenues sur des cornées fraîches, examinées dans l'humeur aqueuse. Les préparations par l'imprégnation d'argent que l'on obtient toujours d'une

façon identique sont entièrement semblables aux premières : il est donc impossible de les considérer comme des produits artificiels. A la vérité, les canalicules sont parfois moins bien marqués, mais le caractère des images est si constamment le même chez les diverses espèces, que l'on peut parfaitement différencier, sur une préparation d'argent, une cornée humaine de celle d'une grenouille. On a prétendu, comme tout dernièrement *Robinsky* (247), qu'on pouvait les produire sur le verre, etc. Je suis sûr qu'il est absolument impossible d'obtenir sur une plaque de verre, à l'aide d'une solution d'argent, l'image des canalicules, telle que nous la fournit une imprégnation bien faite, et j'affirme que celui qui est assez crédule pour accepter cela n'a jamais vu de préparation d'argent bien exécutée. Qu'on n'oublie pas non plus qu'on arrive aussi à produire les mêmes images avec d'autres méthodes d'imprégnation, notamment en traitant d'abord les préparations par une solution d'acide de fer, puis en second lieu par le ferro-cyanure de potassium, ainsi que *Recklinghausen* (236) l'a déjà essayé et après lui *Leber* (164). Les images (négatives) ainsi obtenues sont aussi, d'après mes expériences, entièrement semblables à celles que fournit l'imprégnation d'argent, mais bien moins claires et moins accusées comme dessin que celles que donne cette dernière méthode.

Quand on colore, et je recommande surtout à cet effet l'hématoxyline, une cornée dont les lacunes ont été rendues très visibles par l'imprégnation d'argent, on voit d'une manière indubitable qu'elles renferment un contenu dont il va être parlé plus bas, et des cellules colorées en bleu, desquelles parfois partent de fins prolongements qui s'étendent dans une partie des canalicules. Si l'on compare ces images, d'une part, avec celles fournies par une cornée examinée dans la chambre humide ou iodée (d'après *Rollet*) (250), d'autre part avec celles obtenues après la coloration simple avec l'hématoxyline ou le carmin, on ne peut douter que les lacunes lymphatiques et leurs canalicules ne correspondent exactement aux espaces dans lesquels la préparation fraîche ou colorée montre les cellules cornéennes avec leurs prolongements. De même l'argent ne colore pas non plus les canaux nerveux dont il sera question plus loin.

Plus on observera soigneusement les précautions recommandées par *de Recklinghausen* (236), plus on obtiendra avec les préparations d'argent des images qui ressembleront identiquement à celles que fournissent les préparations fraîches ou colorées. Je ne relève ici qu'un point, c'est que pour obtenir de belles images d'argent de la cornée, il est nécessaire qu'au moment de l'imprégnation le système canaliculaire soit dans un certain état de plénitude, et si l'on désire enlever l'épithélium antérieur, ce qui n'est pas absolument nécessaire pour obtenir l'image, il faudra y procéder avec beaucoup de ménagements. Le réseau des canalicules se dessine d'une façon d'autant plus complète et plus élégante que l'imprégnation a été opérée sur une cornée non séparée de son bulbe, ce dernier plongé tout entier dans la solution ; ce qui est facile, par exemple, avec des bulbes de grenouille. En enlevant l'épithélium avec le pinceau, on attaque, vu les dispositions anatomiques, bien moins les couches du tissu cornéen près des bords qu'au centre de la cornée ; aussi réussit-on à obtenir de très belles images d'argent plutôt dans la première région que dans la seconde. Cette double expérience, que chacun peut faire, parle, il me semble, assez haut, contre toute interprétation tendant à faire considérer comme un produit artificiel les images des lacunes et des canalicules lymphatiques obtenues par l'imprégnation d'argent.

Nous devons enfin encore faire remarquer, comme *de Recklinghausen* (236) l'a fait de son côté, que les lacunes et les canaux lymphatiques sont de forme et de grandeur variables dans les différentes couches de la cornée. Les lacunes les plus petites avec les canalicules les plus nombreux se trouvent immédiatement sous l'épithélium antérieur, les plus grandes dans le voisinage de la membrane de Descemet. Cette disposition, qui se présente constamment sur les images d'argent bien venues, est tout à fait incompatible avec l'opinion qu'il s'agirait là de produits artificiels. Le système des canalicules lymphatiques n'est pas seulement démontrable dans les couches antérieures et postérieures de la cornée, mais on peut encore imprégner avec un résultat satisfaisant chacune des lamelles isolées lorsque, ainsi que je l'ai souvent répété, on dissocie en lamelles une cornée fraîche entière. — Quant aux rapports qui existent entre les canalicules et les cellules de la cornée, à savoir, par exemple, si tous les canalicules cachent les prolongements des cellules cornéennes, c'est un point qui sera élucidé plus bas quand nous étudierons celles-ci.

La méthode des injections est venue fort à l'appui des résultats de l'imprégnation d'argent our confirmer l'existence d'un système de canalicules.

On sait que c'est *Bowman* (27) qui, le premier, injectant du mercure dans la cornée du bœuf, obtint ces figures en tubes allongés qu'il a désignés

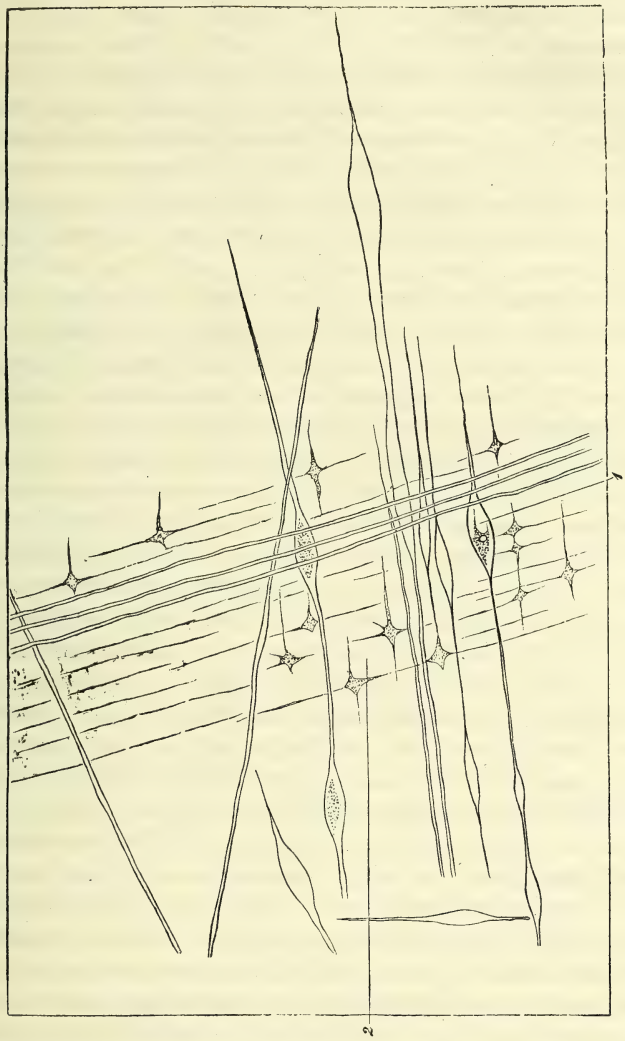

Fig. 4. — Cornée de bœuf injectée; tubes cornéens de Bowman. (Hartnack, système IV, tube enfoncé.)

1. Dilatation fusiforme correspondant à une lacune et contenant un corpuscule protoplasmatique pourvu d'un noyau. — 2. Réseau de lacunes se dessinant imparfaitement dans une couche plus profonde; fines traces unissantes du ciment interfasciculaire.

sous le nom de *tubes cornéens*. Plus tard, *His* (113), *de Recklinghausen* (236), *Leber* (163), *Rollet* (250), *Boddaert* (25) et autres répétèrent ces expériences. Les images ainsi obtenues devaient aussi subir le reproche

d'être des « produits artificiels ». Dans ces derniers temps, c'est surtout *Rollett* (250) qui a considéré les tubes cornéens de *Bowman* comme des fissures engendrées par la dissociation des traînées de fibrilles disjointes. Il se produirait ainsi des espaces artificiels et irréguliers dans lesquels pénètre la masse d'injection.

Déjà *de Recklinghausen* (236) a indiqué les différences qu'il y a entre les tubes cornéens du bœuf, d'une part, et ceux de l'homme et du cobaye, d'autre part. Au lieu d'employer le mercure, comme *Bowman*, il s'est servi de liquides oléagineux qui ne peuvent faire gonfler les substances cornéennes. Après un très grand nombre d'injections faites avec toutes sortes de substances, de préférence huileuses, je ne puis que corroborer l'opinion défendue par *de Recklinghausen* et *Leber*, que, seuls, des espaces et des canalicules préformés sont remplis par une injection poussée avec précaution. Chez le bœuf on obtient, comme cela est connu (voy. fig. 4), des dessins représentant des canaux droits allongés et rectilignes, et présentant, de place en place, des dilatations fusiformes. La plupart de ces « tubes cornéens » s'entre-croisent dans les différentes lamelles superposées. Dans la zone marginale qui sépare les parties injectées de celles qui ne le sont pas, les canaux sont accusés par des traits très fins et délicats : les dilatations correspondent comme grandeur exactement aux lacunes dévoilées par l'imprégnation d'argent, et un examen attentif de la préparation permet de reconnaître dans l'intérieur de ces renflements des corpuscules protoplasmatiques renfermant des noyaux (fig. 4). Avec les injections d'huile, que l'on doit préférer à toutes les autres, il semble que ces amas de protoplasma nagent sur la masse injectée. Il est vrai qu'il doit sembler étrange que pour qui regarde l'injection de cornées de veau, les figures produites affectent constamment des lignes droites se continuant dans un seul sens dans la même lamelle. Il en est de même chez le lapin et la grenouille. Si la masse injectée était en réalité contenue dans l'intérieur du système des *Saftlücken*, on serait fondé à croire que l'injection fera apparaître les mêmes figures *étoilées* que révèle l'imprégnation d'argent. Du reste, il faut ajouter que, chez le bœuf aussi, on parvient assez souvent à obtenir des espaces étoilés d'où rayonnent des canaux dans plusieurs directions, images qui correspondent exactement aux lacunes lymphatiques des préparations fraîches et des préparations imprégnées par l'argent. Pour cela il faut seulement faire l'injection aussi doucement que possible, en frottant plutôt la surface de la cornée après avoir fait pénétrer les premières gouttes qu'en exerçant une forte pression avec la seringue.

Qu'on ne veuille pas oublier non plus ici que les canalicules lymphatiques d'un certain diamètre ont de préférence dans la cornée du veau une direction rectiligne et allongée, comme le démontrent déjà les parties marginales et pigmentées indiquant le parcours que prend ici l'imprégnation pigmentaire. De ce fait que les divers espaces lymphatiques communiquent surtout au moyen de petits canaux droits, il résulte que ce sont de préférence les canalicules rectilignes d'un certain calibre qui se trouvent le plus facilement injec-

tés, en se montrant çà et là entrecoupés par des espaces lymphatiques fusiformes.

Lorsqu'on pousse l'injection avec une certaine force, on voit la masse qui sert à injecter se répandre aussi dans les directions les plus variées; mais des préparations pareilles, où une pression a dû être mise en jeu, ne peuvent, en général, plus servir, attendu qu'avec l'extensibilité que présente le tissu cornéen, les espaces injectés se dilatent en produisant des dessins déformés qui ne peuvent donner lieu à aucune interprétation utile. C'est alors qu'il se produit véritablement les espaces fendillés de *Rollett ;* car il est évident qu'un pareil fendillement ainsi que des déchirures doivent nécessairement se produire, lorsqu'on pousse avec une certaine violence une injection dans un tissu mou.

Sur l'un ou l'autre des points soumis à un excès de pression, le ciment mollasse qui, dans des conditions ordinaires, résiste parfaitement en formant une paroi continue pour les canalicules, cède au choc du courant injecté, et alors peuvent évidemment se produire dans le tissu cornéen les déchiquetures les plus variées et les dessins les plus arbitraires. Un nombre respectable des *corneal tubes* de Bowman pourra bien avoir aussi pris naissance, et les choses doivent se passer de cette façon, si l'on considère que les lamelles de la cornée sont constituées par des faisceaux primitifs ayant une direction parallèle (voy. p. 3 et 4), entre lesquels repose le ciment interfasciculaire qui cède à la pression qu'exerce le courant d'injection; néanmoins, je nie que les figures qu'on obtient toujours d'une façon identique, en se servant, comme il a été dit plus haut, d'une douce pression sur la cornée du veau, ne soient que l'expression de fissures artificielles qui se seraient produites. Par cela même, je ne crois pas avoir donné une explication satisfaisante des causes qui font que dans les cornées de certains animaux la masse injectée ne se répand de préférence que dans un certain sens et dans certains canalicules, à savoir ceux qui affectent une direction rectiligne; mais je pense avoir prouvé que cette particularité n'autorise pas à douter de l'identité d'une bonne partie de ces tubes avec des canalicules lymphatiques rectilignes et de l'identité de leurs parties dilatées avec des lacunes.

Tandis que la manière dont se comporte, relativement aux résultats des injections, la cornée du veau, et, d'un autre côté, les effets obtenus par l'imprégnation avec l'argent ne se laissent que difficilement mettre en harmonie, par contre, la cornée humaine et celle du cochon d'Inde fournissent un terrain des plus propices pour démontrer, sans grande peine, que la masse injectée ne fait que *remplir exclusivement* un système canaliculaire *préexistant*, à condition toutefois qu'on procède avec les précautions nécessaires. Je compte surtout parmi ces précautions le choix d'une substance à injecter bien appropriée. Les produits qui se prêtent le mieux à ces injections sont l'essence de térébenthine colorée à l'alkanna (racine d'orcanette), ou une solution de laque d'asphalte dans du chloroforme, ou enfin l'extrait éthéré d'anacardium. A part cela, il faut se servir de cornées fraîches et ayant conservé leur

degré de tension normale. L'injection réussit mieux si l'on pénètre près du bord de la cornée, et qu'on ne pousse qu'une faible quantité, quantité sur laquelle on ne se renseigne que par l'expérience, et sous une faible pression. Prenant alors une baguette de verre arrondie et lisse ou ayant seulement recours au doigt, on tâche par de douces pressions de faire avancer la masse injectée. On voit alors constamment vers les parties marginales de la zone injectée se présenter les canalicules remplis sous forme de figures étoilées (fig. 5). Dans le cas où les cellules de la cornée, dont il sera question plus loin, sont devenues apparentes, elles se montrent dans toutes les dilatations des canaux injectés. En outre, on aperçoit comment la masse injectée n'ayant pénétré qu'à moitié dans certains canalicules et certains espaces, cette pénétration incomplète permet de les reconnaître encore au delà distinctement, et l'on peut ainsi se convaincre que leur configuration et leurs contours sont identiques à ceux remplis par la masse injectée dont ils

Fig. 5. — Canalicules lymphatiques de la cornée humaine injectés au moyen de l'essence de térébenthine rougie à l'alkanna (racine d'orcanette), les contours des figures rouges sont seuls rendus. (Hartnack V, tube enfoncé.)

a. Canal nerveux injecté aussi par la masse rouge. — *b*, *b*, *b*. Cellules cornéennes comprimées par la substance occupant les espaces lymphatiques ; dans l'une des cellules s'aperçoit encore le noyau.

ne sont que la continuation. On arrive même à faire avancer sous le microscope, par une faible pression, la masse injectée, et l'on aperçoit alors comment elle ne se propage que dans les voies *qu'on avait déjà aperçues auparavant*, voies qui renferment aussi des cellules cornéennes, et dont les bonnes préparations par imprégnation nous fournissent une si exquise démonstration.

En outre, nous disposons encore d autres moyens qui nous prouvent à l'évidence que les canalicules dévoilés par l'argentation et les voies démontrées par injection sont identiques. Ainsi, j'ai argenté des préparations préalablement injectées, et j'ai réussi plusieurs fois à faire apparaître indubitablement en divers points des canalicules et des espaces lymphatiques qui contenaient de la masse injectée. A part cela, si l'on pousse cette substance vers la limite sclérale, on voit qu'elle se propage dans les mêmes voies qui renferment aussi des cellules pigmentées. J'ai souvent réussi à injecter de la

cornée les canalicules lymphatiques de la sclérotique contigus, et, chaque fois, il se rencontrait sur une seule et même préparation, à côté de la masse injectée, des cellules pigmentées (comp. fig. 6) ; l'injection pénètre donc évidemment ici dans les voies préexistantes.

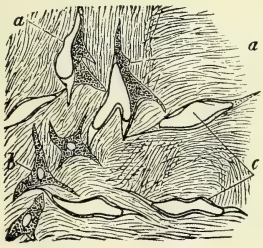

Fig. 6. — Fragment de la sclérotique du bœuf au voisinage de la limite cornéenne. Injection de cette cornée avec de l'essence de térébenthine rougie à l'alkanna. (Hartnack III, tube enfoncé.)

a, a. Espaces lymphatiques de la sclérotique munis de cellules pigmentées, se trouvant comprimés par la masse injectée qui a dilaté les espaces. — *b.* Espaces lymphatiques normaux non dilatés, remplis en entier par des cellules lymphatiques. — *c.* Espaces lymphatiques remplis de gouttes luisantes de térébenthine et ne montrant pas de cellules.

D'après ces résultats obtenus au moyen de mes essais d'injection, je dois me rallier à ceux qui, comme *Bowman* (27), *de Recklinghausen* (236), *Leber* (163), et récemment *Boddaert* (25), admettent qu'au moyen d'une ponction de la cornée, on arrive à injecter des voies régulièrement formées, qui sont identiques au système de canalicules de *de Recklinghausen*, et qui renferment aussi les cellules cornéennes. Je tenais à démontrer ici qu'au moyen de ces ponctions on réussit aussi à faire voir qu'il existe dans la cornée un système de lacunes et de canaux qu'on peut remplir aisément et qui s'identifient avec ceux qu'on démontre au moyen de l'argent. Notre appréciation, que nous avons soutenue plus haut, à savoir, que la cornée renferme un système canaliculaire nettement délimité, et non pas de simples espaces interstitiels dans lesquels seraient placées les cellules cornéennes, trouve ainsi un appui solide.

Ainsi que je l'ai déjà dit, on peut se convaincre également de l'existence d'un système canaliculaire sur des cornées fraîches conservées quelque temps dans la chambre humide. Si l'on examine de pareilles cornées avec de fortes lentilles, ayant soin d'éviter toute pression, on peut voir, sur de bonnes préparations, qu'elles fournissent des images surprenantes et qui dépassent comme variété de dessins et arrangement gracieux les meilleures images argentées.

Les figures ci-dessous en diront plus que ne saurait le faire la description la plus détaillée. La figure 7 représente une cornée de grenouille dessinée à la chambre claire : la préparation a été faite après six heures d'immersion dans l'humeur aqueuse ; la figure 8 représente une préparation prise sur une

cornée humaine examinée dans l'humeur aqueuse une heure après la mort. Ces deux dessins nous montrent des figures étoilées, richement anastomosées par un grand nombre de fins prolongements, figures qui se manifestent

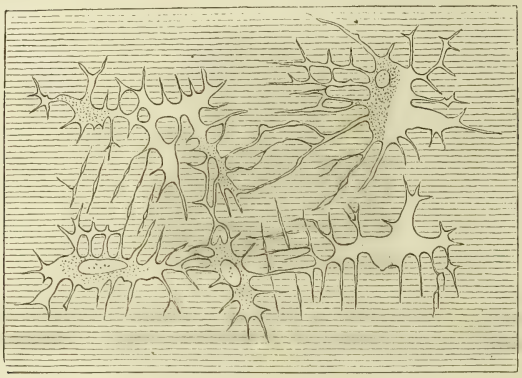

Fig. 7. — Fragment d'une cornée de grenouille conservée fraîche dans l'humeur aqueuse. Lacunes et système canaliculaire. Cinq cellules cornéennes dans cinq lacunes différentes; le noyau est visible dans quelques-unes. Les cellules ne remplissent pas toute la cavité de la lacune. (Hartnack, système VIII, tube enfoncé.)

comme des lacunes et des canaux transparents, entre lesquels la substance cornéenne s'accuse par un aspect homogène plus sombre. Si on les compare

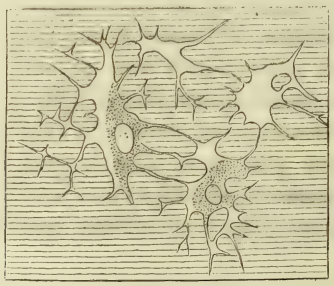

Fig. 8. — Cornée humaine examinée dans l'humeur aqueuse une heure après la mort. Quatre des plus grandes lacunes anastomosées : deux contiennent des cellules cornéennes, qui ne remplissent pas la lacune. (Hartnack, système VIII, tube fermé.)

avec celles que donnent l'imprégnation d'argent et les injections (comp. fig. 3 et 5), aucun doute ne saurait subsister sur leur parfaite identité ; et pour prévenir toute fausse interprétation, je puis immédiatement faire observer, ainsi qu'il résulte tout de suite de l'examen de ces figures, que ce qu'on appelle, à proprement parler, cellules cornéennes ne concorde réellement, ni comme forme ni comme contours, avec les figures arborescentes des cor-

nées fraîches. Ces cellules ont plutôt l'apparence de corpuscules plats à prolongements peu nombreux et insignifiants, et paraissant appliqués contre l'une ou l'autre paroi de la lacune lymphatique.

Afin de prévenir toute objection possible contre un système de canalicules bien limités, je dois encore une fois revenir ici sur le ciment déjà décrit, et les rapports qu'il affecte avec les canalicules lymphatiques ainsi que sur les figures obtenues par les injections. Si entre les faisceaux fibrillaires et les fibrilles elles-mêmes il existe un ciment analogue au protoplasma, si les injections poussées dans cette substance remplissent les canaux lymphatiques en cheminant dans la cornée des veaux presque régulièrement, on devrait, comme *C. F. Müller* (205), ne pas admettre l'existence de cavités lymphatiques, dans le sens où le prend *de Recklinghausen*.

Cependant la présence d'un ciment interfibrillaire, relativement mou, n'est pas, en y réfléchissant, inconciliable avec notre manière de comprendre le système des lacunes et leurs rapports avec le tissu de la cornée. On conçoit facilement qu'un tissu mou, composé de faisceaux fibrillaires unis entre eux par un ciment qui remplit les espaces laissés libres, puisse être creusé de cavités propres à loger des cellules, et qu'il peut se faire une circulation lymphatique ; que dans les espaces qui comportent normalement une forme et des dimensions précises, il puisse s'engager un liquide et peut-être des cellules libres qui ne s'y peuvent mouvoir librement dans des conditions ordinaires que dans des voies tracées d'avance, tandis que sous l'influence d'une pression élevée, telle que la fournit l'injection, la masse qui limite les lacunes et les canalicules cède à une place ou à une autre, et la masse injectée fuse alors de préférence le long des amas des ciments, longeant les faisceaux où elle se fraye une voie, en repoussant, en quelque sorte, devant elle ce ciment. Chez le bœuf, une bonne partie des canaux a probablement été ainsi formée en créant des voies dans le ciment même. Chez l'homme et le cochon d'Inde, ce ciment, qui entoure les espaces lymphatiques, paraît plus résistant que chez le bœuf, attendu que dans les cornées on obtient les figures correspondantes aux canaux lymphatiques préexistants.

Maintenant il faut nous occuper de savoir si le système des canaux lymphatiques possède, oui ou non, une paroi propre.

De Recklinghausen (236) et *C. F. Müller* (205) le contestent ; *His* (113) et *Leber* (163), après macération dans les acides, ont isolé des corpuscules étoilés qui, dans mon opinion, ne correspondent pas aux cellules cornéennes, mais bien aux lacunes et, en partie, à leurs émanations (canalicules). Du moins ai-je réussi à voir dans ces corpuscules isolés étoilés de la cornée, ainsi que ceux des os, des masses rudimentaires finement granulées avec un noyau que je dois considérer comme les cellules propres de la cornée. *Leber* (163), auquel se rallie *Lavdowsky*, a pu isoler, après injection préalable, de longs tubes de *Bowman* et des corpuscules étoilés. On pourrait conclure, d'après cela, que les lacunes lymphatiques possèdent des parois propres ; mais je crois que ce serait aller un peu trop loin.

Il en sera ici de même que pour les os et pour l'os dentaire. Pour ces tissus, *E. Neumann* a montré que l'on peut isoler aussi les lacunes osseuses et les canalicules dentaires. J'ai interprété ce fait dans ce sens que ces lacunes et ces canalicules seraient entourés d'une couche limitante plus résistante que le reste de la substance fondamentale. C'est ainsi que dans la cornée les couches de cimen voisines des espaces lymphatiques se transformeront, à une certaine période de la vie, en une masse plus résistante aux acides, se rapprochant du tissu élastique, masse qui se conserve lorsque les fibrilles et le restant du ciment qui n'a pas subi cette modification se dissolvent, et qu'on réussit ainsi à séparer les espaces et canalicules lymphatiques comme des éléments isolables. Il ne m'est donc pas possible de croire à la présence de véritables parois des canalicules ; mais je dois admettre que le ciment continu aux espaces lymphatiques acquiert et présente une résistance plus considérable (comp. avec ces données *Henle, Splanchnol.*, 2e édit., p. 626, et *W. Krause*, 148, p. 145).

Le fait que des grumeaux de pigment introduits dans la cornée peuvent s'y fixer a gagné de l'intérêt par les récents essais de tatouage faits avec succès pour des leucomes de la cornée.

Le pigment peut être directement inoculé dans le tissu cornéen ou y être transporté par le courant sanguin. Autant qu'il en résulte des expériences de *de Recklinghausen* (235), le pigment se dépose de préférence dans les corpuscules migrateurs, mais il se rencontrait aussi dans « de grosses cellules ramifiées et peu mobiles, » et dans d'autres points semblerait même libre.

Si l'on est habitué à comparer les diverses espèces des tissus, on a de la difficulté à comprendre comment ce système canaliculaire de *de Recklinghausen* rencontre encore aujourd'hui des incrédules. Les doutes reposent, à en juger par la manière dont on les a émis, plutôt sur la méfiance qu'on apporte à toute grande découverte nouvelle que sur une appréciation exacte des faits. Et n'avons-nous pas dans le tissu osseux le paradigma d'un pareil système canaliculaire? Depuis les travaux de *Purkinje, Deutsch*, de *Jean Müller* et principalement de *Ebner* (70), cette importante question n'a-t-elle pas été résolue de manière qu'aucun doute ne puisse persister? Qu'un tissu soit mou ou dur, la chose est indifférente pour admettre la présence d'un système canaliculaire, car ces questions de consistance n'ont qu'une importance relative. Dans l'un aussi bien que dans l'autre tissu peuvent exister des espaces primitivement constitués, destinés à renfermer des cellules ou du liquide, pourvu que ce liquide renfermé ne puisse ni gonfler, ni ratatiner les masses limitantes voisines. La forme des éléments cellulaires qui se trouvent dans les espaces interosseux (corpuscules osseux des auteurs), ne concorde pas plus que dans la cornée avec les espaces; le tissu osseux se compose de fibrilles non ossifiées et de ciment ossifié, et dans ce dernier se trouve imbriqué le système des espaces (corpuscules) osseux (comp. *Ebner, loc. cit.*, p. 33). Si nous disposions d'un moyen propre à durcir la cornée de façon à lui faire acquérir la consistance de l'os, et cela sans modifier les canalicules lymphatiques, on obtiendrait alors sur des coupes sèches et remplies d'air des images à peu près analogues à celles des coupes polies de tissu osseux.

Ce n'est pas sans intention que je me suis arrêté si longtemps à la question de l'existence des espaces et canalicules lymphatiques, attendu qu'elle est sans contredit une des plus importantes, non seulement pour ce qui regarde cette membrane, mais aussi pour l'étude du tissu conjonctif en général. Nul doute que la démonstration du système canaliculaire dans les variétés molles du tissu cellulaire répondant aux corpuscules osseux des auteurs doit être envisagée comme une des découvertes les plus importantes de l'anatomie moderne

et cela à un double point de vue. D'une part, la démonstration d'un pareil système est venue jeter la lumière sur la question des rapports des éléments cellulaires avec la substance fondamentale des tissus en nous apprenant que ces cellules reposent dans un système vacuolaire de cette dernière; d'autre part, elle nous conduit à la solution de cette question : Quel est le rapport de la lymphe avec les espaces? Sont-ils ses récipients normaux et peut-être exclusifs, et doit-on envisager ce système canaliculaire comme les racines des systèmes lymphatiques mêmes? Comme la cornée est un des endroits où ce système canaliculaire se présente à l'observateur le plus clairement et avec le moins de difficultés, en donnant aussi peu que possible prise aux contestations, je croyais, dans l'intérêt de l'anatomie générale même, devoir approfondir ici un peu plus ces questions. La cornée est en quelque sorte un terrain classique pour résoudre les problèmes les plus importants. Il me suffit de rappeler ici l'étude de la génération épithéliale et de la formation de nouveaux vaisseaux, la question de l'inflammation, les discussions sur les corpuscules du tissu cellulaire, etc. — Ce terrain a-t-il été choisi avec une égale opportunité pour toutes ces controverses? je m'abstiens de le résoudre, mais pour ce qui est de la doctrine du système des canaux lymphatiques, sans contredit, le choix en a été des meilleurs.

La partie la plus importante de la substance propre de la cornée est le contenu de son système canaliculaire. A part ce qu'il peut accidentellement renfermer des molécules pigmentaires, entre autres, ce système contient un liquide et trois sortes de cellules : les *cellules cornéennes*, des *leucocytes* et quelques *cellules pigmentées*.

Pour ce qui concerne les cellules pigmentées de la cornée, M. de Recklinghausen m'a montré des préparations provenant de la paupière inférieure de la grenouille, préparations dans lesquelles le pigment grumeux introduit dans le courant circulatoire s'était déposé librement dans le tissu de la paupière longeant les vaisseaux, sans se trouver retenu dans des cellules. Il se montrait entassé vers la paroi vasculaire et allait en diminuant à partir de cet endroit. En outre, le pigment se rencontrait aussi renfermé dans des cellules.

Le dépôt libre des molécules pigmentaires semble ici important pour ce qui touche la question à résoudre comment il quitte les vaisseaux. En examinant de pareilles préparations, on ne saurait nier qu'il puisse d'emblée traverser les parois vasculaires. Il s'ensuit que la présence d'un pigment grumeux dans les cellules mêmes du tissu, résultant d'une injection de masse pigmentaire dans les voies circulatoires, ne saurait en aucune façon autoriser à admettre que, par exemple, ces cellules proviennent du contenu des vaisseaux et les auraient traversés chargées de pigment.

Walb (303) a constaté qu'une solution de carmin injectée par ponction dans la cornée de lapins vivants colore exclusivement les cellules cornéennes et que cette coloration se maintient pendant des mois avec une égale intensité. Ce même fait a été confirmé dans notre laboratoire d'anatomie par le docteur Lorent.

Le contenu fluide des espaces et canalicules cornéens qui sont, pendant la vie et sous une tension normale, toujours remplis, doit avoir essentiellement la même composition que celui de la chambre antérieure, attendu que la cornée ne possède pas de vaisseaux propres et que le contenu de cette chambre peut constamment et avec facilité transsuder à travers la substance cornéenne. Ce liquide a, du reste, tous les caractères d'un liquide séreux et

renferme nécessairement les éléments de nutrition qu'il apporte au tissu et le détritus de nutrition qu'il en ramène.

Lorsque chez un animal vivant, la grenouille par exemple, on gratte avec une aiguille à cataracte l'épithélium cornéen, le tissu dénudé de la cornée reste constamment lubrifié; chez des animaux de plus grandes dimensions la pression fait sortir du liquide en très petite quantité, il est vrai, mais suffisamment pour être aperçu à l'œil nu, ainsi que Winslow (314) l'avait déjà observé. Laqueur (156) a démontré que, même sans aucune pression, un courant continu de liquide s'opère de la chambre antérieure vers la surface de la cornée sur des yeux énucléés. Il en donna la démonstration par des injections d'une solution de ferro-cyanure de potassium pratiquées aussi bien dans le tissu cornéen même, que dans la chambre antérieure. Dans le premier cas, le liquide apparut à la surface de la cornée après deux à cinq minutes et vers la membrane de Descemet au bout de cinq à quinze minutes. Pour prouver la présence du liquide à la face antérieure de la cornée il est nécessaire d'enlever l'épithélium, attendu que celui-ci est imperméable aux liquides employés. Conserve-t-on cette couche, la surface cornéenne se dessèche simplement et ne laisse suinter aucun liquide; si au contraire on l'enlève, la substance cornéenne propre, même exposée à l'air, reste alors constamment humide, ainsi que nous l'avons fait observer. Sur de pareilles cornées privées d'épithélium chez le veau, le porc, une solution de ferro-cyanure de potassium instillée pénètre après une demi-heure à une heure dans l'humeur aqueuse. En même temps on constatait ce fait étrange que les parties périphériques de cette membrane sont bien plus aisément perméables que les parties centrales. Sur le vivant l'épithélium n'a pas un pouvoir d'occlusion aussi absolu, ainsi que le démontre l'effet rapide des solutions d'atropine qui se produit du reste, suivant Laqueur, aussi sur le cadavre.

Leber (166) a récemment déclaré, en se basant sur de nombreuses expériences fort intéressantes, que l'apparition de liquide à la surface de la cornée, sous forme de gouttelettes, ne serait qu'un phénomène cadavérique, tant que l'endothèle de la membrane de Descemet est intact, il ne se ferait pas de la chambre antérieure une transsudation bien appréciable. Leber a aussi rapporté toute la littérature ayant trait à cette question.

Depuis qu'à l'occasion de la publication de ce travail en allemand (Graefe-Saemisch, t. I, p. 180) je me suis rallié à de Recklinghausen, me prononçant pour cette opinion que le système canaliculaire lymphatique de la cornée méritait en réalité cette désignation et qu'il était destiné essentiellement à servir de voie au liquide nourricier, plusieurs travaux relatifs à cette matière sont sortis du laboratoire de de Recklinghausen. A part cela, J. Arnold 13-16), Thoma (294), Leber et Krükow (166), L. Gerlach (88), Calberla (35) et Knies (130) ont publié une série d'expériences histologiques qui ont conduit à des conclusions fort différentes. J'avais (*loc. cit.*) indiqué qu'on pouvait par la pression atmosphérique faire passer des solutions de sels de protoxyde de fer à travers la substance fondamentale de la cornée dans la chambre antérieure, et qu'en la traitant par le cyanure de fer et de potassium il était possible d'obtenir une coloration bleue dans les espaces lymphatiques. J'ai cru pouvoir en conclure que le sel ferrugineux avait traversé, dans ces expériences, de préférence les canalicules lymphatiques pour se rendre dans la chambre antérieure.

Leber a répété ces expériences, mais constamment avec un résultat négatif. Chez lui *la substance fondamentale se trouvait après l'application du cyanure de fer et de potassium toujours colorée en bleu diffus;* cet auteur croit donc, en se basant sur une nombreuse série d'autres expériences faites avec diverses solutions, que des liquides traversent pendant la vie la cornée, mais *que le passage des diverses substances ne s'effectue pas à travers des canalicules, mais tout d'abord exclusivement à travers la substance cornéenne propre* (comp. aussi les travaux plus anciens cités par Leber, de Ruiters, Gosselin, Wysotzky, etc.), et que pendant la diffusion de ces liquides les corpuscules étoilés et les nerfs restent intacts. Pour ce qui regarde donc la résorption de la surface cornéenne on serait porté à nier avec beaucoup de probabilité la participation du système canaliculaire de la cornée. Cet auteur ajoute qu'à la vérité, ces faits n'autoriseraient pas à nier d'une façon générale ce système; mais jusqu'à présent il n'existerait pas de fait qui prouverait irréfutablement la présence d'espaces de la cornée remplis de liquide. Knies arrive à des conclusions semblables.

Un nouveau jour est jeté sur cette question de voies (en quelque sorte diffuses) charriant le liquide cornéen, par les expériences de J. Arnold, Thoma et Gerlach, auxquelles on peut ajouter celles de de Wittich (*Centralb. f. die med. Wissensch.*, n° 58, 1874), celles de Küttner (*ibidem*, n° 41, 1875) et celles d'Exner concernant des injections par ponctions de

l'ovaire (Wien, *Acad. Sitzungsberichte,* 1875, III *Abth.*), Arnold, Thoma et Gerlach ont trouvé, après introduction d'indigo-carmin dans la circulation sanguine et lymphatique, que la substance colorante imprègne essentiellement le ciment entre les cellules épithéliales et endothéliales; en outre, — et ici il faut surtout consulter les données de Gerlach, — la matière colorante se dépose dans les espaces du cartilage et ses cellules, sans qu'il soit possible de découvrir une trace de canalicules dans la substance propre de ce tissu. Dans ces derniers temps la présence de pareils espaces et canalicules lymphatiques au sein du cartilage hyalin, présence que *Bubnoff* avait déjà admise, a été confirmée par *A. Budge* et *Nijkamp. J. Arnold* admet pour les capsules cartilagineuses pareils canalicules nutritifs. Nous connaîtrons maintenant par les recherches nouvelles de Tillmanns (*Arch. f. microsk. Anat.*, XI) et Baber (*Journ. of anat. and phys.*, 1875) que le cartilage hyalin est aussi pourvu de fibrilles qui sont réunies par un ciment en une masse homogène. Il paraît donc prouvé que des liquides diffusibles pénètrent avec très grande facilité dans le ciment interépithélial, interendothélial et interfibrillaire, et que c'est par conséquent une des voies par lesquelles s'effectue le passage des liquides nourriciers des tissus.

Avec ce fait concorderaient parfaitement les résultats des expériences de Leber et de Knies (130). Pourtant cette démonstration ne saurait exclure qu'il puisse exister et fonctionner un autre système canaliculaire. Et tout d'abord je crois pouvoir maintenir les résultats de mes propres expériences, quoique je ne saurais dire à quoi tient la réussite ou la non-réussite dans ces sortes d'injections; car moi aussi je n'ai, dans quelques cas isolés, pu arriver qu'à une coloration diffuse. Les résultats de J. Arnold (*loc. cit.*) et particulièrement aussi les nouvelles recherches de Foa (78) sont surtout ici à prendre en considération. Aussi J. Arnold insiste sur ceci qu'il a fréquemment rencontré l'indigo-carmin dans les canalicules et qu'il passe de là dans le ciment. Foa a appliqué sur la cornée dénudée d'épithélium une émulsion d'encre de Chine et est arrivé ainsi à remplir le système canaliculaire aussi bien dans la cornée que dans le centre tendineux et la peau, et cela sans aucun appareil spécial.

Si je fais encore appel aux nombreuses injections du système canaliculaire faites anciennement par de Recklinghausen et autres, je crois pouvoir conclure avec certitude que le système canaliculaire sert à charrier le liquide nourricier et doit de même livrer passage aux éléments cellulaires (voy. plus loin les *cellules migratrices de la cornée*).

Tout autre est la question de savoir si la cornée sert habituellement de principale voie éliminatrice à l'humeur aqueuse. Il suffit de rappeler ici que, suivant les expériences de Leber, l'endothèle de la membrane de Descemet étant intact, il ne passe guère ou même pas du tout de liquide dans des conditions normales à travers cette membrane. L'épithèle antérieur constitue là également (comp. aussi les expériences de Laqueur) une puissante barrière. Il faut envisager ici bien plutôt les espaces de Fontana près de l'encoignure de l'iris (Leber, Calberla, Knies et autres) et à partir de là le canal de Schlemm, les vaisseaux du corps ciliaire et peut-être aussi ceux de l'iris, comme les principales voies éliminatrices; en faveur de cette opinion plaident aussi les tentatives d'injection faites par Schwalbe dont il sera question plus loin. Knies a trouvé que chez le lapin des liquides passent de la chambre antérieure dans le tissu sclérotical sur une étroite zone annulaire et se déversent de là entre deux lamelles distinctes de la sclérotique formant une étroite fissure, pour se répandre en arrière. Une délimitation exacte de cet espace n'est pas encore donnée.

Les observations de Knies viennent d'être complétées par Weiss (334). Cet auteur a pu suivre la voie lymphatique, que Knies avait décrite dans la sclérotique, jusqu'au pôle postérieur du globe de l'œil. De là, le liquide injecté sortait de la sclérotique en dehors; l'auteur ne nous dit pas par quelle voie. Lorsque le liquide avait été injecté dans le corps vitré ou dans la chambre antérieure, il pénétrait dans la cornée à travers le ciment des cellules endothéliales de la membrane de Descemet (coloration par le bleu de Prusse) et il se trouvait dans l'intérieur des canaux du suc (corpuscules étoilés) de la cornée. Ce dernier point s'accorde parfaitement avec mes propres observations, mais il est en désaccord avec les données de Leber. Le liquide injecté s'écoulait en partie aussi par le nerf optique.

Au nombre des éléments de la cornée qui ont le plus donné lieu aux controverses, il faut signaler les cellules de la substance propre de cette membrane; les *cellules cornéennes*, *cellules fixes*, ainsi que les appelle *Cohnheim*, en opposition aux cellules migratrices.

J'évite l'expression autrefois, et encore actuellement usitée de « corpuscules cornéens », et cela pour diverses raisons : D'une part, ce qu'on désigne par « corpuscule cornéen de Toynbee Virchow » et qu'on identifie souvent sans plus de préambules avec la cellule cornéenne, ne saurait être toujours interprété dans ce sens, car dans l'état actuel de nos connaissances, il peut être assez difficile de discerner si, en se servant de cette expression, chacun veut désigner les cellules de la cornée même ou simplement les espaces étoilés qui les renferment. D'autre part, je ne vois aucune raison qui nous engagerait à nous départir du nom usuel de « cellule » et de céder à la mode en nous servant partout de l'expression « corpuscule ». Quoique après la chute du schéma cellulaire dans le sens de Schwann, chute due aux travaux de Beale, Brücke et Max Schultze, le nom de « cellule » soit, pour bien des éléments qu'il doit désigner, mal approprié, il n'en reste pas moins la désignation la plus commode et la plus expressive. Je préfère donc toujours, là où je songe « à ce qu'on appelle une cellule », me servir aussi du nom de « cellule » et réserver en histologie le nom « de corps » ou de « corpuscule » seulement pour des éléments dont la grandeur et la forme comportent mieux cette dénomination encore assez vague pour le moment.

L'étude des *cellules cornéennes* est une des plus importantes. Chaque fois qu'on a soulevé la question relative aux cellules du tissu cellulaire et celle de leurs rapports avec les divers processus morbides, on a eu recours, comme point de mire, aux cellules de la cornée. Aussi l'interprétation de ces cellules s'est-elle rattachée à toutes les phases qu'a parcourues la doctrine du tissu cellulaire en général. Même la plus récente modification que les recherches de *Ranvier* ont fait admettre pour la forme usuelle des cellules du tissu cellulaire a déjà été traduite par *Schweigger-Seidel*, sur la cornée. On consultera à cet égard la bibliographie, qui rendra compte des phases par lesquelles est passée cette évolution.

Tenons-nous tout d'abord à l'objet le plus naturel de nos recherches, c'est-à-dire à la cornée fraîche, conservée immédiatement après la mort dans l'humeur aqueuse du même œil, sans avoir fait subir à cette membrane ni pression ni traction d'aucune nature.

Comme cela a déjà été exposé, nous trouvons ici des figures étoilées d'un reflet mat, munies d'émanations nombreuses fortement ramifiées et s'anastomosant. Voilà ce qu'on aperçoit tout d'abord sur une cornée fraîche. Un premier dessin, quoique non absolument correct, en a été fait par *de Recklinghausen* (235). Le *punctum saliens* de toute la doctrine des cellules cornéennes consiste dans l'interprétation exacte de pareilles figures, car il s'agit de savoir si elles représentent les cellules mêmes ou les espaces lymphatiques avec leurs émanations. Je viens déjà (p. 14) d'interpréter ces figures dans un sens tel, qu'il faut les considérer comme des *espaces* plus ou moins abondamment remplis d'un liquide lymphatique (séreux), attendu qu'on n'aperçoit les cellules cornéennes mêmes que dans l'intérieur de ces figures. C'est ce point que nous allons discuter tout d'abord.

En effet, après un court laps de temps, que l'emploi des bonnes lentilles et d'un éclairage favorable peut encore abréger, on aperçoit dans les dessins clairs sur lesquels les prolongements ramifiés sont confluents, des corps plus opaques ayant l'aspect d'amas protoplasmatiques très finement granuleux. Ces amas occupent l'un ou l'autre côté, ou le coin d'une figure dentelée qui se dessine tout d'abord, et ils ne remplissent jamais en entier cet espace anguleux.

A mon avis, il ne saurait persister un doute qu'on doive, à cause de ces faits, que chacun peut aisément vérifier, regarder les éléments dentelés avec leurs émanations qu'on aperçoit au premier abord, comme des espaces lymphatiques de la cornée, tandis qu'il faut envisager les corpuscules protoplasmatiques à noyaux, tant qu'ils ne montrent pas de mouvements, comme les cellules fixes de la cornée. Il faut remarquer ici tout de suite qu'en certains de ces espaces lymphatiques dentelés et clairs on aperçoit aussi des corpuscules migrateurs, dont il a déjà été question, qui montrent sur des préparations fraîches des mouvements très vivaces. Les figures 9 et 10 rendent compte

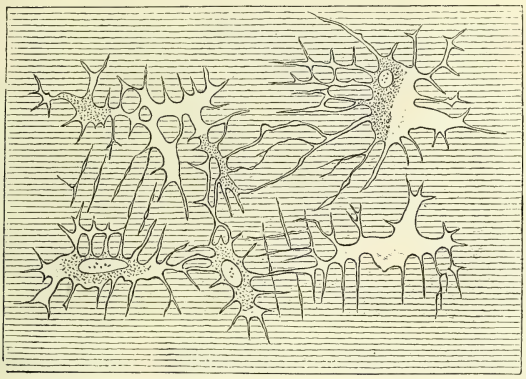

Fig. 9. — Fragment de la cornée fraîche de la grenouille conservée dans l'humeur aqueuse. Espaces et canalicules lymphatiques; cinq cellules cornéennes dans cinq différents espaces, munies en partie de noyaux distincts. Les espaces ne sont pas entièrement occupés par les cellules. (Hartnack, système VIII, tube rentré.)

de ce que nous venons d'exposer. On reconnaît les espaces et canalicules lymphatiques avec leurs contours, et, dans certains espaces, les corpuscules protoplasmatiques à limites peu distinctes, avec leurs noyaux, tels qu'ils se montrent dans des préparations fraîches.

Aucun dessin, quelque bien fait qu'il soit, ne saurait rendre la délicatesse et l'élégance de ces images; aucune réaction ne serait capable de faire ressortir davantage leur précision, comme le montrent les préparations de la chambre humide. Je suis toujours revenu à ce mode de préparation, abandonnant tour à tour les méthodes de coloration, l'action des vapeurs d'iode *Rollet* (249), l'immersion dans une poche lymphatique ou dans la poche de

membrane nictitante chez la grenouille. C'est en ne soumettant ces préparations à aucune manipulation qu'on obtient encore les meilleurs renseignements sur la façon dont se comportent les cellules cornéennes vivantes.

Qu'en réalité ces figures nettement délimitées et étoilées se rapportent au système canaliculaire de de Recklinghausen, cela ressort des considérations suivantes : Tout d'abord il faut songer à leur parfaite identité avec les dessins des imprégnations d'argent, — comparez à cet égard figures 3 et 5 avec 9 et 10 ; — en outre il importe d'insister sur le mouvement progressif qu'exécutent dans ces espaces dentelés les corpuscules migrateurs, et en dernier lieu on ne doit pas oublier que les préparations fraîches aussi bien que celles qu'on a colorées montrent les corpuscules protoplasmatiques à noyaux sus-mentionnés. Nous ajoutons, pour dissiper tous les doutes, que ces corpuscules qui n'occupent que les 2/3 des espaces lymphatiques bien remplis, montrent souvent, outre le noyau, encore un nucléole.

A part les corpuscules protoplasmatiques à noyau que nous appellerons dorénavant « cellules cornéennes », et, abstraction faite de rares cellules

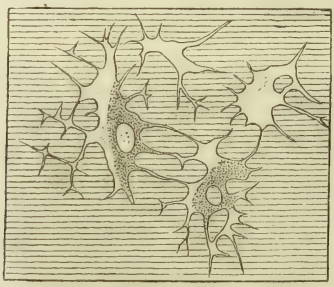

Fig. 10. — Préparation d'une cornée humaine (une heure après la mort) examinée dans de l'humeur aqueuse. Quatre espaces lymphatiques; deux renferment des cellules cornéennes qui ne remplissent pas les espaces. (Hartnack, système VIII, tube rentré.)

migratrices, les espaces étoilés renferment à l'état frais un liquide albumineux, parfaitement transparent. Il résulte de cette disposition, d'une part, que chaque fois que la cornée manque de liquide, ces espaces doivent s'affaisser et prendre un aspect fusiforme, — les prétendues cellules fusiformes de cette membrane sont par conséquent toujours un produit artificiel; — et, d'autre part, que tous les réactifs qui déterminent dans les liquides albumineux une coagulation, produisent aussi nécessairement cet effet dans les espaces et canalicules décrits. Ce sont ces faits qui doivent nous engager à user de la plus grande prudence dans l'interprétation des préparations de la cornée qui ne sont pas absolument fraîches et qui ont été soumises à des réactifs. Avec quelle facilité ne doit-on pas en venir à regarder comme corpuscule protoplasmatique un coagulum, finement granulé, qui s'est fait dans un canalicule lymphatique? Mais je reviendrai sur ce fait en parlant des préparations avec le chlorure d'or.

Lorsqu on arrive à voir les cellules cornéennes fraîches en les observant dans les espaces lymphatiques, la pièce étant établie sur un plan, ou que l'on

réussit à les isoler sur une préparation fraîche ou conservée, soit dans le liquide de *Müller*, soit dans de faibles solutions d'acide chromique, soit enfin dans d'autres liquides peu altérants, elles se montrent constamment comme *des éléments aplatis très délicats, munis de courts prolongements et renfermant un noyau, et le plus souvent aussi un nucléole.* La figure 11 *C* montre une cellule cornéenne isolée sans nucléole. Fréquemment la zone limitante de ces cellules fines et plates est tout à la fois homogène, tandis qu'il se rencontre constamment, en outre, autour du noyau une certaine quantité de protoplasme finement granulé, ainsi que *Grünhagen* (*Arch. für microsk. Anat.*, IX) l'a encore récemment démontré pour les cellules tendineuses plates.

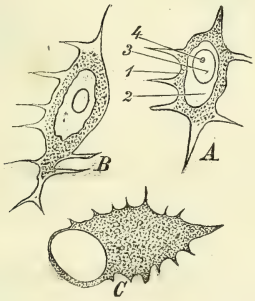

Fig. 11. — *A* et *B*. Espaces lymphatiques avec les cellules cornéennes qu'ils renferment. (Préparation au carmin, Hartnack, système VIII, tube rentré.) — 1. Mince plaque cellulaire finement granulée. — 2. Large portion cellulaire fortement teintée ayant l'apparence d'un noyau. — 3. Noyau. — 4. Nucléole. — *C*, Cellule isolée aplatie de la cornée humaine. Noyau et plaque protoplasmatique munie de petits prolongements. (Hartnack, système X, tube rentré.)

A part les prolongements filiformes que montrent les cellules cornéennes, on en rencontre beaucoup qui sont munies d'appendices lamellaires très ténus, de soi-disant « plaques appendices », telles que je viens de les décrire (305) pour les cellules plates et fixes du tissu connectif, en général. Cette conformation compliquée des cellules cornéennes s'explique en partie de la même façon que *Ranvier* l'a indiquée pour les cellules tendineuses (voy. *Nouvelles recherches sur la structure et le développement des tendons*, in *Arch. de phys. norm. et path.*, 1874, p. 181).

Comme le ciment se trouve entre les faisceaux de fibrilles s'entre-croisant à angle droit, il est clair que la configuration des espaces lymphatiques contenus dans le ciment doit dépendre de la disposition de ces fibrilles. Comme les cellules cornéennes se moulent sur ces espaces dans lesquels elles reposent et qu'elles remplissent en entier pendant l'évolution de la cornée, elles doivent nécessairement reproduire la forme de ces espaces. Il s'ensuit que les cellules en question doivent nécessairement présenter en divers sens des arêtes et des appendices en plaques.

Les noyaux des cellules fraîches de la cornée paraissent le plus souvent

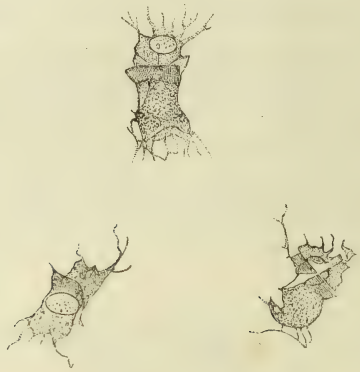

Fig. 12. — Cellules cornéennes isolées avec ailettes latérales sous forme d'appendices.

ronds ou elliptiques et, vu la grandeur des cellules, sont peu développés, fine-

Fig. 13. — Neuf cellules cornéennes isolées d'après le procédé de L. Koenigstein; nombreuses émanations très fines, qui en différents points font communiquer des cellules avoisinantes.

ment granulés et d'un reflet mat. Beaucoup de cellules fraîches renferment des nucléoles simples ou doubles. Ils ne se trouvent pourtant plus dans

toutes les cellules, comme *Lipman* l'a admis, suivant des préparations avec de l'or.

Pour ce qui regarde les noyaux et les nucléoles, en général, les données et les dessins des divers auteurs varient beaucoup, ainsi que le montre, par exemple, la comparaison de ceux de *Kühne, Hoyer* et *Rollet*. — *Kühne* dessine souvent autour du noyau un double contour, que je n'ai jamais rencontré et qu'on recherche aussi vainement dans les dessins de *Rollet; Krause*, de son côté, parle de nouveau d'un double contour. Les grands éléments nucléolaires, de forme si variée, que donnent souvent les préparations d'or (fig. 14), ainsi que l'emploi de l'hématoxyline ou du carmin, sont fort curieux, et ont jusqu'à présent été donnés dans les dessins sans hésitation comme noyaux des cellules cornéennes. *Ranvier (loc. cit.)* rapporte aussi cette conformation des noyaux, ainsi que les crêtes et les appendices des cellules, au moulage de ces éléments sur les faisceaux fibrillaires ambiants (*Crêtes d'empreinte de Ranvier*).

En réalité, les noyaux des cellules cornéennes sont-ils des éléments de forme aussi variable, ou l'interprétation de ce qu'il faut appeler ici *noyau* est-elle peu exacte, ou, enfin, les réactifs, en particulier le chlorure d'or, si fréquemment usité, nous fourniraient-ils des produits artificiels? Ce qui ne fait aucun doute pour moi, c'est que dans les cellules fraîches de la cornée les noyaux apparaissent bien moins grands que dans les préparations d'or. Aussi, dans celles obtenues par la coloration avec du carmin et de l'hématoxyline, tout ce qui apparaît coloré et foncé ne doit pas tout de suite être envisagé comme noyau. Je distingue dans la cellule cornéenne fixe la plaque cellulaire très ténue et presque homogène, ne montrant généralement pas de grumeaux; en outre, la partie protoplasmatique, dans laquelle repose le noyau et le nucléole, qui n'apparaît pas toujours distinctement, mais qui, lorsqu'il se montre, se dessine comme un petit corps globuleux

Fig. 14. — Ramification des nerfs dans la substance propre de la cornée d'une grenouille Le système canaliculaire apparaît complètement rempli de substance protoplasmatique. (Préparation au chlorure d'or. Hartnack, système VIII, tube rentré.)

La partie protoplasmatique prend souvent près du noyau cette coloration foncée, e nombre de ces grands noyaux fragmentés, qu'on voit maintenant si souvent représentés dans les dessins des cornées, doivent être rapportés à cette illusion, produite par la coloration. Outre cela, les préparations faites avec le chlorure d'or me paraissent presque constamment amener un gonflement du noyau. *Senftleben* (343) vient de nier ce fait, attendu qu'en examinant des cornées fraîches ou en se servant d'injections de carmin dans des cornées vivantes, il a retrouvé la même grandeur de noyaux et la même conformation, comme s'il s'était servi de chlorure d'or.

C'est ici l'occasion de faire remarquer que les préparations avec du chlorure d'or, du carmin et de l'hématoxyline donnent constamment des images qui feraient croire à la présence d'un réseau de cellules protoplasmatiques continu remplissant en entier tout le

système canaliculaire (voy. fig. 14), et qu'il se formerait ainsi un réseau protoplasmatique complet dans le sens de *Heitzmann* (comp. Wiener acad. Stizungsber., Abth. III, 1875).

On peut aussi voir se produire encore d'une autre façon des images d'un réseau continu de cellules protoplasmatiques, ainsi que *Kühne* (150), *Engelmann* (73), *Stricker* (276) et *Rollet* (250), l'ont admis. Il en est ainsi, par exemple, lorsque les canalicules dans lesquels se trouvent les cellules cornéennes s'affaissent; ce qui survient lorsqu'on traite la cornée avec des réactifs violents, ou qu'on ne l'examine qu'après un certain temps après l'avoir excisée. Les vapeurs iodées, que *Rollet* (250) a recommandées, doivent ici être rangées parmi les réactifs les plus puissants, et le réseau protoplasmatique, que *Rollet* (250) représente à la figure 379, se rapporte à une cornée de grenouille qui avait séjourné pendant vingt-quatre heures dans la poche nictitante. De pareilles images se trouvent en contradiction formelle avec ce que nous montre l'examen de cornées fraîches, et certes ce ne sont que ces dernières qui peuvent nous fournir des renseignements concluants. Aussi bien que le sel d'or, le carmin et l'hématoxyline peuvent aisément, ce qu'il importe de considérer, provoquer des précipités dans le liquide lymphatique que renferment les fins canalicules. Outre cela, des préparations colorées montreront facilement les canalicules de couleur foncée, dès que la substance fondamentale n'aura pas pris une teinte intense.

Pourtant je n'ai nulle tendance, après avoir repris ces recherches en me servant de cornées d'espèces variées, à nier absolument que des prolongements de cellules cornéennes voisines ne puissent s'anastomoser les uns avec les autres, mais certainement cela n'a pas lieu pour tous les prolongements de ces cellules.

De Recklinghausen a démontré que les *corpuscules migrateurs* ou *amibiformes* sont des éléments constants dans la cornée. La locomotion de ces corpuscules a été en premier lieu découverte par lui dans la cornée, et il montrait leur grande importance physiologique et pathologique. Sur des cornées fraîches, apparaissent tout d'abord ces corpuscules comme des cellules d'aspect plus luisant et grumeux, contenues dans la substance fondamentale. On les voit très facilement sur une cornée de grenouille, examinée dans le sérum à la chambre humide (5-15 minutes), en ayant soin, bien entendu, d'éviter, autant que possible, toute pression sur la préparation. On peut favoriser es mouvements de ces cellules en chauffant le porte-objet de 36° à 40°. Comme *de Recklinghausen* et *Genersich*, j'ai trouvé qu'elles se mouvaient exclusivement dans les canalicules lymphatiques. On les voit aussi s'avancer dans les voies servant au passage des nerfs, lesquels sont d'ailleurs, ainsi qu'on l'établira plus bas, en connexion avec ces canalicules.

Genersich (86), ayant réintroduit dans le cul-de-sac de la membrane clignotante des cornées de grenouilles préparées par l'argent, vit alors les corpuscules mobiles, accumulés en grand nombre dans les lacunes et les canaux décelés par l'argent, ne se mouvoir qu'exclusivement dans ces espaces.

Bien entendu, les corpuscules mobiles de la cornée ne diffèrent en rien des cellules migratrices observées dans d'autres régions; voici aussi pourquoi je n'en tracerai pas une description détaillée. Les cellules mobiles qui ressemblent à des leucocytes se distinguent des cellules fixes de la cornée par leur volume moins considérable, leur forme, constamment variable, leur éclat plus brillant et leur locomotion. Il est impossible d'en évaluer le nombre qui, sans doute, oscille dans des limites assez larges, et chez la grenouille on rencontre ordinairement de cinq à six cellules migratrices dans le champ visuel du microscope.

Afin d'élucider d'une façon complète ces importantes questions de la constitution des cellules cornéennes et de leurs rapports avec les lacunes lymphatiques, il est indispensable d'entrer dans quelques détails historiques. C'est en remontant à ces faits que nous arriverons le mieux à isoler les points qu'il s'agit, dans l'état actuel de nos connaissances, d'approfondir de préférence.

Les premiers travaux sur les éléments cellulaires de la cornée qui peuvent encore être utilisés actuellement sont ceux de *Valentin* (298), *Henle* (105), *Pappenheim* (221). A cette époque, on considérait ces formations comme des noyaux. *Pappenheim* trouva chez le bœuf « dans les fibres cornéennes, des noyaux allongés », et il ajoute plus loin (p. 58) qu'il voyait que « les faisceaux de fibres de la cornée étaient garnis de noyaux ovalaires à extrémités effilées ». *Huschke* (Splanchnologie) et *Toynbee* (289) émirent à ce sujet des idées plus conformes à la vérité, qui furent comme un acheminement aux travaux ultérieurs de *Virchow* et *Donders*. *Huschke* parle de corpuscules d'où partent des prolongements filiformes, corpuscules qu'il compare à ceux qu'il a trouvés dans la sclérotique, et qu'il a désignés comme corpuscules de couleur crayeuse. Jusqu'à quel point *Toynbee* considère-t-il ces corpuscules cornéens comme des cavités anastomosées entre elles, attendu qu'il les compare aux corpuscules osseux, je n'ose pas le dire.

Avec les recherches de *Virchow* (302) et de *Donders* (57) sur les corpuscules du tissu conjonctif en général, et particulièrement avec les travaux sur la cornée sortis du laboratoire de *Virchow* par *His* (113) et *Strube* (280), commença une époque nouvelle, à partir de laquelle cette membrane devint le champ d'investigation privilégié de tous les travaux sur le tissu connectif. Le travail de *His* expose ce qui est encore aujourd'hui l'idée capitale de *Virchow* (*Pathologie cellulaire*, 4e édit., cap. VII). Au lieu de simples noyaux décrits jusqu'alors, on reconnaît à la cornée des cellules à noyaux, lesquels apparaissent sous deux aspects différents, suivant qu'on les examine sur une coupe verticale ou horizontale. Dans le premier cas, elles sont fusiformes; dans le second, étoilées. D'après *Virchow*, ces figures étoilées, bien connues, que fournissent toutes les préparations de cornées (les corpuscules de Toynbee), ne sont autre chose que les cellules cornéennes elles-mêmes, pourvues dans tous les plans de prolongements au moyen desquels elles s'anastomosent.

Si, d'une part, il avait déjà été réalisé par Virchow un progrès sérieux dans la question des cellules cornéennes et des cellules du tissu cellulaire en général, en démontrant la persistance de véritables « cellules » dans le tissu arrivé à parfaite maturité; d'autre part, il faut considérer aussi comme un progrès l'hypothèse que ces cellules, ainsi que leurs émanations, étant creuses, la cornée, aussi bien que le tissu cellulaire en général, se trouve pourvue d'un système canaliculaire (cellulaire). La cellule creuse, il est vrai, a dû bientôt disparaître, grâce aux travaux de *Henle*, *Max Schultze*, *de Recklinghausen* et *E. Neumann;* mais le point principal, le système canaliculaire, a été acquis, quoique fournissant encore actuellement de nombreux matériaux de controverse (1).

Henle (107, 108) s'opposa, dès le début, à la manière de voir de *Virchow*, d'après laquelle les dessins étoilés de la cornée (et aussi des tendons) représentaient les cellules elles-mêmes, et formula les arguments les plus sérieux. Pour lui, ces figures étaient des espaces, c'est-à-dire les interstices entre les faisceaux de fibrilles du tendon ou des lamelles, qu'il admettait pour la cornée. C'est dans ces espaces étoilés qu'il fallait, selon lui, rechercher les éléments cellulaires. Pourtant il n'arriva pas, quant à ces derniers, à des résultats concluants. De même qu'autrefois, dans de nombreuses citations de ses rap-

(1) Il faut dire que *Virchow* lui-même parle à certains endroits (302) de « lacunes, de cavités et d'espaces du tissu cellulaire dans lesquels, comme dans les espaces des os et des cartilages, se trouvent renfermées des cellules »; mais il appuie néanmoins toujours sur ce point que les cellules elles-mêmes, étant creuses, forment un système canaliculaire et anastomotique. *De Recklinghausen* (235), pages 50, 51, a donc déjà pu insister sur ce fait que, de cette manière, le tissu cellulaire devrait renfermer deux systèmes canaliculaires enchâssés l'un dans l'autre, les espaces anastomotiques et les cellules creuses communiquant entre elles. Ce dernier système doit être abandonné.

ports annuels (107, 108), et aussi dans sa plus récente publication (106) sur ce sujet, il ne fait, à l'instar de *Classen* (44), rien de plus que de regarder les éléments en forme de corpuscules renfermés dans les espaces comme des noyaux. *Henle* déclare les corpuscules étoilés de *Toynbee* identiques aux espaces interlamellaires qu'il a décrits. — Nous venons de voir que *Henle* est parfaitement dans le vrai lorsqu'il regarde les corpuscules cornéens de Virchow comme des espaces, mais qu'il fait erreur en prenant les éléments persistants dans ces espaces comme de simples noyaux.

La théorie de *Virchow* concernant les cellules creuses et correspondantes fut très sérieusement ébranlée par les travaux de *Max Schultze* et de *de Recklinghausen*. *Max Schultze*, et simultanément avec lui *Brücke* et *Beale*, indiquent qu'il fallait renoncer à envisager, d'après la théorie cellulaire de *Schwann*, les cellules comme des vésicules remplies de liquides, et réalisèrent ainsi un des plus sérieux progrès en histologie. Par l'adoption de leur manière de voir l'idée d'un réseau de cellules creuses ne pouvait qu'être difficilement soutenue plus longtemps. Cela devint de plus en plus difficile, après les travaux de *de Recklinghausen* (235, 236, 237). Comme nous l'avons exposé, c'est lui qui démontra, au moyen des imprégnations par l'argent et des injections, que les dessins étoilés de la cornée sont dus à un système d'interstices du tissu pourvu de nombreuses petites anastomoses canaliculaires. Il diffère de l'opinion de *Henle*, en ce sens que son système d'espaces lymphatiques ne représentait pas simplement des interstices interlamellaires de la cornée, mais un réseau de canaux creusés dans le ciment de cette membrane ne dépendant pas de l'arrangement des lamelles et des faisceaux fibrillaires. Il soutint, en outre, que ces espaces renfermaient non seulement des noyaux, mais des cellules à noyaux, celles-ci, en réalité, ne comblant nullement ces espaces. Il faut, en outre, regarder comme très importante la démonstration des corpuscules mobiles et migrateurs qui rampent, en quelque sorte, dans les espaces lymphatiques et leurs émanations. C'est par leur constatation qu'on parvint à bien différencier les cellules cornéennes fixes.

Un dernier refuge resta aux défenseurs du système canaliculaire formé par des cellules : c'était la possibilité d'isoler, au moyen d'acides minéraux, des corpuscules étoilés de la cornée. C'est dans ce sens que *Hoppe-Seyler*, *His*, *H. Müller*, *A. Förster* et autres avaient surtout dirigé leurs travaux. On se flattait d'avoir ainsi irréfutablement démontré l'identité des figures étoilées de la cornée et des cellules, et d'avoir ainsi confirmé la présence d'un réseau de cellules creuses s'anastomosant entre elles. Les résultats des travaux de *E. Neumann* (Ein Beitrag zur Kenntnis des normalen Zahnbein — und Knochengewebes. Leipzig, 1863) ont enlevé aux méthodes d'isolation toute leur puissance démonstrative. *Neumann* prouva que, pour les os et le tissu des dents, on peut, après une cuisson prolongée dans les alcalis caustiques, isoler encore pour les dents des éléments tubulaires, pour les os des corpuscules étoilés, tout aussi bien que si l'on s'était servi de préparations fraîches. Il en concluait que ces éléments étoilés, isolés de cette manière, ne pouvaient, à aucune condition, être des cellules, attendu qu'il est prouvé que la cuisson dans des alcalis et la macération détruisent les cellules. Ce qui est vrai pour les os peut, avec la plus grande probabilité, être aussi admis pour les éléments qu'on isole avec des acides des tissus cellulaires mous. (Que l'on compare ce qui a été dit plus haut en parlant de l'isolement des parois du système canaliculaire.)

Les travaux de *de Recklinghausen* ont été suivis de ceux de *Kühne* et *Engelmann*, qui tous deux examinaient surtout des cornées fraîches. *Kühne* (150) suit les données de *de Recklinghausen*, en ce sens qu'il admet des cellules cornéennes complètes avec un corps protoplasmatique renfermant un noyau et un nucléole, et remplissant en entier des espaces lymphatiques étoilés et ramifiés. Suivant lui, un réseau protoplasmatique parcourrait la cornée dans tous les sens, ne laissant guère d'espace pour la circulation d'un liquide lymphatique; les espaces et canalicules ne seraient, en quelque sorte, autre chose que les matrices de ce réseau protoplasmatique solide.— Une attention particulière fut dirigée par *Kühne* vers l'étude de la motilité propre des cellules cornéennes (fixes) et de leurs rapports avec les nerfs, qu'il croyait pouvoir démontrer partout. Nous aurons à revenir sur ces deux derniers points.

Th. W. Engelmann (73) s'éloigne plus que *Kühne* de la manière de voir de *de Recklinghausen*. D'après ses observations, il n'y aurait ni espaces lymphatiques ni canalicules, que *Kühne* admet, quoique les croyant remplis en entier de masses protoplasmatiques. Les cellules cornéennes se trouveraient simplement placées dans les interstices des faisceaux de fibrilles qui composent la cornée et rempliraient en entier ces interstices. Les émanations de ces cellules formeraient un réseau protoplasmatique traversant par ses anasto-

moses la totalité de la cornée. Là où ce réseau manque, du liquide se trouverait entre les fibrilles. Aussi, les corpuscules migrateurs et la lymphe ne se propageraient pas dans des espaces préformés, mais se chercheraient ou se creuseraient eux-mêmes leur chemin, de façon que, par exemple, les corpuscules migrateurs écarteraient les fibrilles. Les conclusions importantes qu'il faut tirer des travaux de *Kühne* et *Engelmann* sont évidentes.

Il est clair qu'il y aura une grande différence si le système d'espaces (soit préformé, soit constitué par l'arrangement des fibrilles) est rempli en entier ou seulement en partie par les cellules protoplasmatiques, si la lymphe se meut dans des voies déterminées, ou librement à travers les tissus. Il ne faut pas non plus oublier que, suivant la doctrine de *Kühne*, la terminaison des nerfs aux cellules de la cornée implique nécessairement l'existence d'un réseau protoplasmatique qui comble les espaces cornéens.

Pendant ce temps, *Ranvier* nous a fait connaître la présence fort répandue d'un genre de cellules dans l'intérieur même d'organes composés de tissus cellulaires, que jusqu'alors on n'avait rencontré que sur le revêtement endothélial des cavités séreuses et des espaces vasculaires : c'est la forme de cellules plates où la plus grande partie du protoplasma s'est transformée en plaque homogène mince, ne laissant persister qu'une minime partie de ce protoplasma intact autour du noyau. Tandis que *Ranvier* avait choisi surtout les tendons et le tissu cellulaire sous-cutané comme objet de ses recherches, *Schweigger-Seidel*, *Schwalbe*, *Michel*, *Boll*, *Flemming* et autres ont retrouvé ces cellules en plaques dans d'autres genres de tissu connectif : le premier les rencontra surtout dans la cornée; *Schwalbe* et *Michel* les observèrent aussi dans d'autres membranes de l'œil, principalement la sclérotique.

D'après la description de *Schweigger-Seidel* (268), les cellules intercalées dans les espaces lymphatiques de la cornée sont des plaques à noyaux extrêmement ténues, plissées ou recourbées. La substance propre de ces plaques est parfaitement translucide, sans trace de grumeaux et, comme le prouveraient les plis qui se trouvent souvent, elle serait élastique. Les noyaux sont ovales, parfois très allongés ou irrégulièrement incurvés. Il arrive aussi qu'une cellule renferme deux noyaux juxtaposés, mais qui sont alors généralement plus petits. Le nucléole qui est le plus souvent nettement accusé est simple ou double. *Schweigger-Seidel* fait ressortir que toutes ces particularités sont communes aux éléments cellulaires des revêtements endothéliaux des cavités séreuses. Pourtant il est bon d'ajouter que déjà antérieurement *Hoyer* (112*a*) avait, dans un mémoire remarquable, décrit des cellules plates de la cornée. — Dans quelques espaces lymphatiques de la cornée se trouvent aussi, suivant *Hoyer*, *Schweigger-Seidel* et *de Thanhoffer*, plusieurs de ces cellules les unes à côté des autres, et, suivant *Hoyer*, leur accouplement expliquerait, dans les images argentées négatives claires, les lignes noires, qui ne seraient autres que les limites cellulaires indiquées par l'argent, et représentant évidemment une transition aux vaisseaux lymphatiques. Des cellules isolées montrent de trois à cinq prolongements étroits, par lesquels elles s'attachent à des cellules voisines. — Ce qu'il importe surtout de faire ressortir de la description de *Schweigger-Seidel*, c'est qu'il nie absolument la persistance dans ces cellules à plaques de la moindre trace de protoplasme inaltéré. Ce qu'on voit dans les espaces lymphatiques de corpuscules protoplasmatiques étoilés serait, suivant lui, très probablement du ciment interfibrillaire extravasé, coagulé ou altéré, en quelque sorte, ciment qui, parfois, pourrait aussi, çà et là, se concentrer autour des noyaux et donner alors l'impression de cellules. — A part cela, *Schweigger-Seidel* s'élève contre l'interprétation des images négatives (obtenues par l'argentation) dans le sens d'un système d'espaces et de canalicules lymphatiques, ainsi que *de Recklinghausen* le veut; mais les conclusions qu'il formule sont si vagues et si embrouillées, qu'il semble que *Schweigger-Seidel* lui-même n'ait pas été bien sûr des renseignements que devaient lui fournir ses préparations.

Cette interprétation de Schweigger-Seidel sur la nature des cellules cornéennes comme plaques endothéliales sans protoplasma munies de noyaux, a été combattue par *Rollet* (250) qui revient, à proprement parler, à l'opinion de Kühne d'après laquelle le système canaliculaire de de Recklinghausen serait rempli en totalité par un réseau protoplasmatique. Dans les nœuds de ce réseau se trouveraient les corps des cellules munies de noyaux et de nucléoles. *Krause* est en général du même avis (148).

Les communications toutes récentes de *de Thanhoffer* (281-284) et *Thin* (290-293), ainsi que de *L. Königstein* (139), ont de leur côté soulevé une nouvelle série de questions auxquelles il ne serait pour le moment guère possible de répondre. *De Thanhoffer* et *Thin* admettent que le système de lacunes et de canalicules de la cornée renferme deux genres de cellules : à savoir des cellules endothéliales plates garnissant les parois des

divers espaces et outre cela les cellules fixes qu'ils décrivent comme des éléments étoilés s'anastomosant entre eux. Il y aurait donc avec les corpuscules migrateurs trois ordres de cellules dans la cornée. Aussi *Henle* décrit dans la nouvelle édition de sa *Splanchnologie* ces deux variétés de cellules comme essentiellement différentes, mais il n'insiste pas sur les rapports qu'elles peuvent avoir entre elles et avec le tissu cornéen même.

Celui qui s'est le plus catégoriquement prononcé dans ce débat est *Thin*, en étendant ce double genre de cellules à tous les tissus connectifs en général. Pourtant *Priestley* (229) se montre déjà comme son adversaire déclaré. Aussi *Alexander* (de New-York) n'a pas pu arriver par ses travaux exécutés à l'Institut anatomique de Strasbourg (qui seront publiés plus tard), à confirmer les données de Thin. Dans le cas où l'on en obtiendrait la confirmation, le système canaliculaire de la cornée ne serait autre chose qu'un groupement de canaux endothéliaux qu'il faudrait tout de suite ranger dans le système des vaisseaux lymphatiques.

C'est ici l'occasion de se rappeler les opinions que *Krause* et *Henle* ont émises sur le système lymphatique de la cornée. Ils considèrent comme tel un réseau de canaux garni de cellules endothéliales, susceptible d'être injecté, ce qui, du reste, a déjà été décrit par tous les auteurs précédents qui se sont occupés d'injecter la cornée. Ainsi Thin et principalement de Thanhoffer décrivent de pareils canaux d'un plus grand calibre, mais qu'il font communiquer directement avec les véritables canalicules de de Recklinghausen. Pourtant Krause différencie expressément les canalicules de de Recklinghausen, qui renferment les cellules fixes de la cornée, des canaux endothéliaux de plus grand calibre qu'il désigne comme vaisseaux et espaces lymphatiques de la cornée, et qu'il laisse communiquer avec la gaîne lymphatique périneurotique (voy. plus loin); par contre il nie que les canalicules étroits (de Recklinghausen) se comportent de la même façon, en expliquant les images argentées négatives, d'accord avec les adversaires d'un système canaliculaire, comme résultant du défaut de coloration des cellules cornéennes, c'est-à-dire en d'autres termes les espaces et canalicules lymphatiques ne seraient que la matrice des cellules.— *Stricker* (278) et dans le dernier temps *Swaen* (337), *Hassloch* (362) et *Raehlmann* (333) se renferment aussi dans cette façon de voir; pourtant Stricker m'accorde que dans des préparations fraîches il apparaît dans les figures étoilées des parties grumeuses et des parties homogènes, mais ces dernières feraient aussi partie de cellules et ne devraient pas être interprétées comme des parties du système canaliculaire rempli de liquide.

De plus récents essais nous ont encore fait connaître des procédés d'isoler les cellules de la cornée, ainsi que *His* l'avait déjà tenté avec succès. Ces procédés consistent pour *de Brunn*, dans la solution d'alcali à la façon de *Rollet;* pour *Leber*, dans l'emploi de l'hypermanganate de potasse; pour *Königstein*, dans l'usage d'un mélange d'acide chlorhydrique du commerce et d'eau, à parties égales, après avoir préalablement doré les préparations. De Thanhoffer dilacère des cornées teintées avec l'hématoxyline après les avoir fait macérer pendant deux à trois jours dans de l'eau. Tous ces observateurs obtiennent aussi des corpuscules étoilés à nombreux prolongements. C'est surtout Königstein qui décrit de nombreuses anastomoses de ces cellules isolées, ce que je peux aussi confirmer pour ce qui concerne les préparations de mon élève, le Dr *Koukol* (voy. les figures p. 24). *M. Altmann* (359) a tout récemment tenté, de son côté, de préparer les espaces et canalicules lymphatiques par un procédé de *corrosion*. Il imprégnait la cornée avec un mélange d'huile d'olive et d'alcool et la corrodait ensuite au moyen de l'eau de Javelle. De cette manière il obtint un dessin de figures à ramifications très nombreuses qu'il déclare être la reproduction du remplissage du système caniculaire.

Il ressort de cet exposé historique des opinions les plus importantes sur la nature des cellules de la cornée, ainsi que sur leurs rapports avec la substance propre de cette membrane, qu'actuellement il y aurait encore principalement à résoudre les questions suivantes :

1° Les images argentées négatives qu'on obtient par le procédé de de Recklinghausen se rapportent-elles en réalité à un système d'espaces et de canaux de la cornée, et ce système est-il le même que celui qui renferme les cellules cornéennes?

2° Existe-t-il encore, à part le système canaliculaire de de Recklinghausen, un autre système consistant dans des canaux plus larges (vaisseaux

lymphatiques de W. Krause), et quels seraient les rapports de ces deux systèmes?

3° Les cellules cornéennes renfermées dans les espaces et canalicules forment-elles, au moyen de leurs émanations, un réseau protoplasmatique anastomotique complet, remplissant en entier tous ces espaces et ces canaux? Par conséquent, ces derniers ne représenteraient-ils, en quelque sorte, que les matrices de ce réseau protoplasmatique, ou ce réseau revêt-il un caractère indépendant, les cellules de la cornée n'en occupant qu'une partie?

4° Les cellules de la cornée sont-elles des corpuscules protoplasmatiques ronds ou aussi aplatis, mais protoplasmatiques, ou s'agit-il ici d'éléments plats sans ou avec très peu de protoplasme, munis d'émanations en plaques, semblables comme structure aux cellules tendineuses, endothéliales, corpuscules du tissu connectif de Ranvier en général, ou existe-t-il deux variétés de ces sortes de cellules?

5° Les cellules de la cornée sont-elles des corps cellulaires contractiles ou représentent-elles des éléments absolument immobiles, des cellules *fixes*, suivant la véritable expression du mot, cellules ne répondant par aucun retrait aux diverses excitations, et ne manifestant aucune fonction de vitalité active?

6° Enfin, quel est le rapport des cellules cornéennes fixes avec les cellules migratrices?

Il a déjà été suffisamment question du système canaliculaire de la cornée et de sa démonstration au moyen du traitement par l'argent. Aussi supposerai-je la première question comme maintenant élucidée. Pour ce qui regarde la description que *de Thanhoffer* et *W. Krause* ont donnée de canaux d'un plus fort calibre, et que, du reste, *de Recklinghausen* et autres avaient déjà reconnus, je dois observer qu'ils existent, autant que j'ai pu le constater chez l'homme, principalement dans les couches antérieures; ces canaux communiquent directement avec le véritable système lymphatique, ainsi qu'avec la gaîne lymphatique périnévrotique, et doivent être envisagés comme des voies lymphatiques de la cornée qui, vers le bord de cette membrane, se déversent aussi dans les vaisseaux lymphatiques sous-conjonctivaux (voy. plus bas, pour ce qui concerne leurs rapports, la *description du système lymphatique*). La présence de ces espaces garnis d'endothèle ne jure en rien avec la description du système lymphatique tel que je l'admets. Nous avons, pour ce qui regarde la cornée, la répétition de ce qui se rencontre dans tous les tissus connectifs en général, et particulièrement pour le centre tendineux du diaphragme, les petites lacunes lymphatiques convergent insensiblement vers des espaces plus vastes revêtus d'un endothélium continu.

Pour ce qui concerne la troisième question, il faut pour l'élucider avoir recours à l'embryogénie. Chez les embryons les cellules de la cornée se trouvent tellement entassées, et s'anastomosent avec un si grand nombre d'émanations, qu'il est impossible d'admettre qu'il se rencontrerait dans la cornée des canaux qui ne contiendraient pas des émanations de cellules. En outre,

si l'on considère combien sont nombreuses les fines émanations que présentent les jeunes cellules du tissu connectif, ainsi que l'a principalement décrit *Boll* (*Arch. f. microsk. Anat.*, t. VII), il en existe une telle quantité, qu'évidemment chaque canalicule lymphatique doit paraître avoir été formé autour d'une pareille émanation cellulaire.

Il en est de même pour les ostéoblastes, comme jeunes cellules osseuses, et du rapport de celles-ci avec la substance osseuse qui se forme à l'entour, ainsi que pour les canalicules dentaires et les fibres dentaires qu'ils renferment. Les plus jeunes parcelles osseuses et les plus récents fragments de l'os dentaire contiennent dans chaque canalicule osseux ou dentaire une émanation protoplasmatique de cellule. Je ne saurais dire autre chose de mes observations de cornées embryonnaires.

Il n'en est plus ainsi à une époque ultérieure. De même que pour les os et les dents, nombre de fines émanations cellulaires s'atrophient aussi dans la cornée ; cette atrophie gagne certaines émanations jusque vers le corps de la cellule même ; d'autres n'en sont atteintes que partiellement. Il en résulte que nombre de canalicules, et principalement les plus fines anastomoses entre les émanations des lacunes, ne renferment plus du tout de trace de protoplasme ou ne contiennent que des émanations cellulaires métamorphosées.

L'exactitude de ce que nous venons d'émettre ressort de la description des préparations fraîches de la cornée. Je résume donc ma manière de voir en ce qui concerne les rapports des canalicules et des cellules avec leurs émanations ainsi : Les lacunes et canaux ne sont, il est vrai, au point de vue embryogénique, partout que des réceptacules des cellules, et leurs émanations les matrices du réseau protoplasmatique de la cornée ; mais ultérieurement une partie de ces émanations disparaît et les cellules s'atrophient partiellement, tandis que, très probablement, les canalicules, ou tout au moins la plus grande partie, persistent, le liquide qui y circule les maintenant béants. Le système canaliculaire acquiert aussi plus tard une certaine indépendance vis-à-vis du protoplasme des tissus qui lui faisait défaut au début, et à cet égard la cornée se comporte d'une façon analogue aux os durs et à l'os dentaire.

Pour ce qui regarde la forme des cellules de la cornée, nous avons vu qu'elles ressemblent aux cellules endothéliales plates, garnies de prolongements en ailes ou en crêtes ; mais elles renferment constamment encore du protoplasme finement granulé, réuni autour du noyau. Les appendices des cellules qui sont, suivant mes dernières recherches, plus nombreux que je ne le croyais autrefois, partent des bords des plaques cellulaires, représentent des plaques mères ou plaques adventices, et se rattachent en grande partie aux prolongements des cellules voisines. Les cellules en plaques simples, que Henle, de Thanhoffer et Thin ont décrites, n'appartiennent qu'au revêtement endothélial des canaux lymphatiques et nerveux de plus grand calibre, ainsi que cela a du reste déjà été exposé par Hoyer et de Recklinghausen ; en outre, on peut les rencontrer dans quelques espaces lymphatiques plus vastes, princi-

palement chez l'homme et chez le chat; mais elles font absolument défaut dans les espaces d'étendue moindre, ainsi que je le dois affirmer catégoriquement avec Priestley. On ne rencontre ici que des cellules migratrices et les cellules cornéennes fixes susdécrites. Je puis donc, pour ce qui concerne la conformation des cellules de la cornée, me rallier en général à Schweigger-Seidel; mais je suis en désaccord avec lui s'il soutient que ces cellules ne renferment plus trace de protoplasma. Ma façon de voir peut donc servir de trait d'union entre celle de Kühne et Rollett, admettant un réseau protoplasmatique qui comble les canaux, et l'opinion diamétralement opposée que Schweigger-Seidel a émise.

Pour ce qui concerne le *pouvoir contractile* des cellules fixes de la cornée, nous possédons une série d'indications qui plaident dans ce sens, tandis que d'autres faits le démentent [de Recklinghausen (235, 236), Kühne (150), Engelmann (73), Stricker (276) et Rollet (249, 250)]. De Recklinghausen trouve qu'en se servant d'une solution de phosphate de potasse à 4 0/0 les cellules rétractent leurs prolongements, tandis qu'elles conservent leur conformation lorsqu'on se sert de solutions plus concentrées. En ayant recours à de faibles courants tétanisants pendant un court espace de temps, il vit sur la cornée fraîche de grenouilles que les cellules luisantes qui ne montraient pas de noyau devinrent instantanément mates et finement granuleuses en projetant dans les canalicules, à une courte distance de prolongements, et en laissant voir un pâle noyau finement granulé.

De plus amples informations nous sont fournies par Kühne: suivant cet auteur, les cellules fraîches montreraient des changements de forme spontanés, de même que sous l'influence de toute espèce d'irritation électrique qui peut faire contracter la cuisse de la grenouille, la contractilité des cellules cornéennes de la grenouille se maintiendrait à une température peu élevée jusqu'à vingt-quatre heures. Il se produirait aussi des changements de forme sous l'influence d'irritations mécaniques.

Engelmann (1) (73) contredit formellement ces observations de Kühne, principalement pour ce qui concerne l'irritabilité électrique et mécanique. Je crois qu'ici aussi on doit avoir mal interprété les faits, attendu que Kühne parle de régions étendues de la cornée qui seraient dépourvues de nerfs, et qui étant soumises à l'irritation ne firent voir aucun phénomène de motilité, celle-ci se manifestant constamment sur des cellules de préparations prises dans des parties pourvues de nerfs. Actuellement, nous savons — consultez à cet égard la partie concernant les nerfs — qu'il n'existe aucune région de la cornée qui soit privée de nerfs dans le sens que l'entend Kühne. Engelmann insiste avec raison sur cette contradiction flagrante.

Stricker et Norris (276) confirment d'anciennes observations de de Recklinghausen. Ils ont aussi vu sur des cornées cautérisées un mouvement lent

(1) M. Hosch (110*a*) élève de Engelmann, vient d'étendre cette négation aussi aux données de Rollett.

des cellules ramifiées, et ils ajoutent qu'en humectant constamment avec du sérum frais du sang on arrive à activer et à accélérer ce faible mouvement.

Rollett, se servant de la secousse de quelques courants d'induction violents, rapidement interrompus, constata que des cornées qui avaient paru parfaitement homogènes ou dans lesquelles il n'existait que de faibles traces de corpuscules étoilés, montrèrent instantanément des espaces nettement délimités et étoilés garnis de nombreux canalicules clairs. Dans ces espaces se voyaient alors des corpuscules protoplasmatiques à noyaux avec de rares émanations très ténues et courtes. Rollett interprète ces phénomènes en ce sens que les secousses d'induction auraient contracté le protoplasma des cellules qui, à l'état de repos, comblerait sur des cornées fraîches le système canaliculaire en entier, et que cette action ferait ainsi apparaître les espaces et canalicules partiellement vides. Il s'appuie sur cette expérience comme la meilleure preuve de l'existence du système canaliculaire de de Recklinghausen et du remplissage en totalité de ce système par de la masse protoplasmatique.

J'ai opposé à toutes ces descriptions concernant la contractilité des cellules cornéennes, à l'exception des données de de Recklinghausen, cette considération que, comme je l'ai dit plus haut, les cellules ne remplissent amais sur des cornées fraîches, et à l'état de repos en entier, les espaces et canalicules, et qu'un réseau protoplasmatique complet, dans le sens de Kühne, Rollett et Engelmann, n'existe pas. Sur des cornées absolument fraîches de la grenouille, si l'on a réussi à se procurer une préparation réellement bonne, on ne reçoit du premier coup, au moment où apparaissent les cellules, jamais d'autres images que celles que Rollet (250) a dessinées (voy. sa figure 385), et le plus souvent les cellules montrent encore des embranchements et des émanations qui se rendent dans les canalicules en bien plus grand nombre que ses dessins ne l'indiquent. Par conséquent, il n'est besoin d'aucun appareil d'irritation pour obtenir ces images.

En me basant sur les communications de Rollett, je ne saurais me prononcer s'il admet que ces corpuscules protoplasmatiques qui, selon lui, se trouveraient dans un état actif de contractilité, et apparaissent ainsi dans le système d'espaces canaliculaires, seraient encore capables de montrer d'autres changements de forme. Ce n'est que dans ce cas que ma manière d'envisager les cellules cornéennes et les rapports qu'elles affectent avec les espaces canaliculaires, me permettrait de regarder leur pouvoir contractile comme démontré; mais je ne trouve (250) que cette courte remarque : « après un repos d'une certaine durée, l'image due à l'irritation de la préparation se dissipe peu à peu pour réapparaître si on la soumet à une nouvelle irritation. »

Pour ce qui concerne cette question, je puis citer plusieurs observations positives. Ainsi, si l'on a obtenu sur des cornées de grenouilles l'apparition des cellules et espaces, ainsi que le rend le dessin fig. 9, on aperçoit, en tétanisant ou en chauffant rapidement la préparation, distinctement des changements très lents, mais apparents, que subit la forme des cellules

contenues dans les espaces. Des parties auparavant grêles se gonflent, d'autres au contraire se rapetissent, de courts prolongements rentrent tandis que d'autres sortent. Les cellules changent par là de place, se meuvent sur de très petites étendues dans les espaces lymphatiques.

Enfin, si je touche ici la cinquième question, concernant les rapports des cellules fixes avec les corpuscules migrateurs, ce n'est que pour démontrer la possibilité de soutenir une similitude entre ces deux genres de cellules. Il est possible d'émettre la probabilité que les corpuscules migrateurs peuvent finir par devenir à la longue des cellules stables de la cornée et que celles-ci arrivent progressivement à disparaître de façon qu'il s'opérerait ainsi insensiblement un renouvellement continuel des matériaux cellulaires de la cornée. A la vérité, je ne saurais apporter pour le moment des preuves irréfutables à l'appui de cette opinion que nombre de micrographes admettent pour les tissus les plus divers. D'un côté, on ne saurait nier que des substances pigmentaires grumeuses, introduites dans le courant sanguin, sont finalement déposées dans la cornée. D'autre part, il existe des observations de de Recklinghausen (235), et principalement de Stricker et Norris (276), auxquelles j'ajoute celles de Rollett (250), qui rendent plausible ceci : que des cellules devenues stables puissent dans certaines circonstances reconquérir leurs mouvements propres, par exemple, à l'occasion de l'inflammation de la cornée. Suivant nos opinions actuelles sur la structure des cellules cornéennes, on serait forcé d'admettre que le noyau avec la petite portion de protoplasma qui l'entoure quitterait la plaque homogène et inactive et acquerrait un degré plus considérable de motilité (voy. les données récentes de J. Kollmann sur les cellules du tissu cellulaire, in *Centralbl. f. die med. Wissensch.*, 1876), si l'on ne veut supposer que cette masse homogène se métamorphoserait en protoplasma vivant.

De la présence constante d'une petite quantité de protoplasma des cellules cornéennes, et du pouvoir contractile qui lui est propre, nous sommes autorisé à conclure que ces cellules, même si elles s'atrophient à une période ultérieure en constituant des plaques endothéliales, conservent pourtant encore des matériaux vivants en quantité suffisante pour réagir aux diverses irritations et pour pouvoir prendre une partie active à des processus pathologiques, par exemple à des inflammations. C'est là le point cardinal de la question (1).

Il est connu que, contrairement à cette manière de voir, *Cohnheim* et ses adeptes nient toute participation des cellules cornéennes à la production du pus. Pourtant un des plus récents travaux sortis du laboratoire de *Cohnheim*, publié par Senftleben (343), admet le pouvoir régénérateur des cellules cor-

(1) Telle n'est pas, ainsi qu'on le verra dans la partie clinique, l'opinion du traducteur de ce passage. Comme clinicien, il refuse aux cellules cornéennes toute participation active à l'inflammation, et, au point de vue de l'histologie, il pense qu'il est permis de douter de cette résurrection miraculeuse des centres protoplasmatiques des cellules.

L. de W.

néennes. A ce point de vue, une vitalité génésique de ces cellules serait donc admise.

En jetant un regard rétrospectif sur ce que nous venons d'exposer, il faut nous résumer en disant que la *substantia propria corneæ* est une masse assez dense, demi-molle, composée de fibrilles réunies par un ciment, constituant la substance interfibrillaire. Les fibrilles sont ramassées en faisceaux qui de leur côté se réunissent *grosso modo* en lamelles formant des couches superposées Tous les interstices, aussi bien entre les fibrilles qu'entre les faisceaux et lamelles, sont comblés par du ciment.

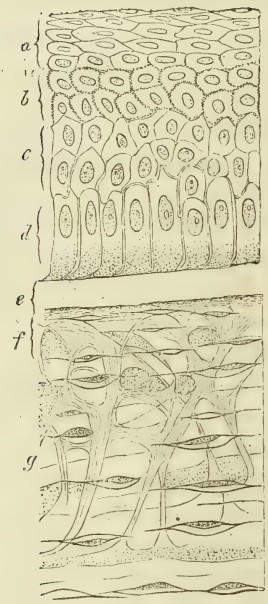

Fig. 15. — Coupe méridienne à travers la cornée du veau. Préparation du Dr A. de Brunn; Hartnack, VIII.)

a. Cellules plates — *b*. Cellules dentelées — *c*. Cellules polymorphes — *d*. Cellules cylindriques (cellules pédales de Rollett). — *e*. Lamelle de Reichert. — *f*. Couche la plus externe de la substance propre avec les fibres courtes et fines et les plus petites lacunes lymphatiques. — *g*. Couches profondes avec les fibres ascendantes ou de soutien.

On peut aisément se rendre compte d'un pareil arrangement en s'imaginant des baguettes fixes couchées parallèlement en faisceaux, mais qui, s'entre-croisant dans des plans divers, formeraient un treillage qu'on aurait plongé dans de la colle durcissante; les baguettes représenteraient ici les fibrilles réunies en faisceaux et la colle le ciment. Si l'on s'imagine encore dans ce ciment une quantité d'espaces d'où partent de nombreux canalicules creusés dans le ciment et s'anastomosant entre eux; si l'on considère que ces espaces sont remplis d'un liquide lymphatique et renferment des cellules protoplasmatiques plates, à noyaux, cellules qui ne comblent qu'incomplètement ce système avec ses émanations, on se sera fait, autant qu'il est possible, une image fidèle de ce qu'on désigne comme *substantia propria corneæ*.

Epithélium cornéen. — L'épithélium cornéen qui se continue à la périphérie avec celui de la conjonctive, présente, comme le tissu propre de la cornée, certaines particularités remarquables. Sur la cornée de l'homme, on peut constamment lui compter trois couches distinctes, à savoir :

1° Une couche antérieure, composée de grandes cellules plates;

2° Une couche moyenne de cellules dentelées, avec de nombreux prolongements en forme de crêtes;

3° Une couche, située le plus profondément, composée de cellules cylindriques ou en forme de massue.

L'épithélium cornéen ressemble donc à l'épiderme, et appartient donc à cette variété connue sous le nom d'*épithélium pavimenteux stratifié*.

Les cellules plates de la couche la plus antérieure forment, chez la plupart des mammifères, plusieurs assises (de trois à quatre chez l'homme). Les plus superficielles sont aussi les plus grandes, et présentent, par rapport aux cellules sous-jacentes, la même disposition que l'épiderme, avec cette différence, toutefois, qu'ici ces cellules superficielles ne deviennent pas cornées, et qu'elles conservent aussi toujours leur noyau. On en rencontre fréquemment parmi elles qui paraissent recoquevillées, c'est-à-dire concaves sur une de leurs faces. Vu de profil, le noyau proémine, ou d'un seul côté (en dessous),

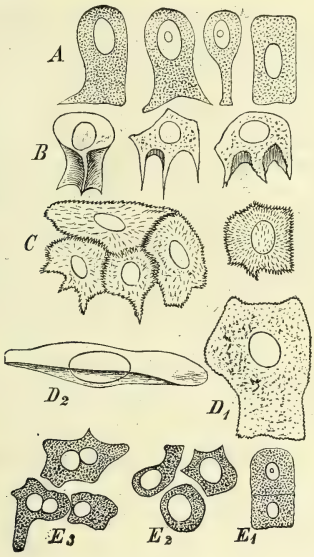

Fig. 16. — Cellules épithéliales isolées de la cornée de l'homme. Solution de sel marin à 10 pour 100; Hartnack, système VIII, tube rentré.)

A. Cellules des couches les plus profondes (cellules de Rollett). — B. Cellules des couches moyennes avec des prolongements digités. — C. Cellules des couches extérieures, cellules isolées, plusieurs soudées ensemble. — D. Cellules plates les plus externes : D_1, l'une vue de face ; D_2, l'autre vue de côté, légères dentelures. — E_1, E_2 E_3., Petites cellules des couches moyennes de la cornée. — E_1. Cellules en segmentation (?). — E_2. Cellules, rondes et angulaires, avec un seul noyau. — E_3. Cellules à double noyau.

ou des deux, d'une façon semblable à celle qu'on observe dans les corpuscules sanguins de la grenouille.

Dans les couches moyennes se rencontrent des éléments tels que les représentent les figures B et C. Ces cellules ont ceci de caractéristique qu'elles montrent sur les côtés, de préférence sur leur face inférieure, des saillies angulaires qui leur donnent les formes les plus variables, mais dont la description est superflue, attendu que ces variétés sont dues à leurs dentelures, caractère qui leur est général. Mais il n'est pas sans intérêt de connaître quels rapports elles ont entre elles et avec les cellules de la troisième couche.

Les têtes, procidences ou côtes (dentelures) des cellules voisines s'engrènent avec les échancrures des corps des cellules contiguës, et déterminent

ces mêmes creux et enfoncements limités par des angles généralement dans une cellule voisine. L'éminence, en tête demi-sphérique d'une cellule claviforme (d'une cellule-pédale de Rollett), se loge dans la dépression de la cellule superposée qui lui correspond, de telle sorte que la cellule la coiffe à la façon d'une énarthrose (fig. 17,D), ou que la cellule pédieuse se trouve en quelque sorte coiffée par elle.

Ces cellules sont à peu près toutes de la même grandeur. Cependant, en dissociant des préparations avec des aiguilles, on trouve encore assez fréquemment un certain nombre de petits éléments (fig. 16), en forme de biscuit et réunis en groupes dont chacun possède un noyau.

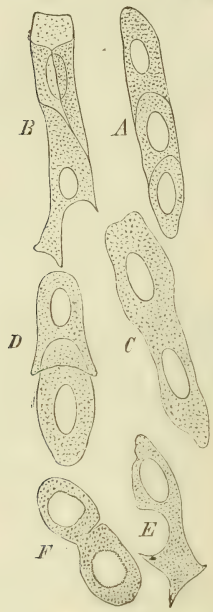

Fig. 17. — Cellules épithéliales isolées de l'homme et du taureau. (Hartnack, VIII et X, tube rentré.)

A. Trois cellules connexes (taureau). — B. Deux cellules connexes (taureau). — — C. Cellule longue avec deux noyaux (taureau). — D. Deux cellules campaniformes emboîtées l'une dans l'autre (taureau). — E. Cellule avec une profonde échancrure (taureau). — F. Cellule avec deux noyaux légèrement dentelés en segmentation (homme).

Les cellules de la couche la plus profonde, décrites par Rollett (250) et par Lott (181) sous le nom de *cellules-pédales*, reposeraient sur la membrane basilaire antérieure par une plaque pédiforme large, réfléchissant la lumière; ce pédicule en plaque dépasserait un peu celui de la cellule contiguë. Il en résulte sur la membrane basale une sorte d'imbrication de cette couche en forme d'un toit d'ardoises, disposition que Schwalbe a décrite sur d'autres cellules reposant aussi sur d'autres membranes anhistes, telles, par exemple, que les cellules des glandes de Brunner.

Parmi ces cellules de la couche la plus profonde, on en rencontre parfois de pourvues de deux noyaux, et présentant un étranglement entre ces deux noyaux. Peut-être avons-nous ici affaire à une néoformation. On devrait alors supposer que la partie supérieure des cellules, pédales venant à s'étrangler et se détacher, après un certain laps de temps, en gagnant les couches sous-jacentes, il se ferait en même temps une nouvelle génération de cellules. Il est aussi très vraisemblable que de nouvelles cellules naissent dans la couche moyenne. Ce qui rend cette supposition plausible, c'est la présence dans cette couche de ces petits corps cellulaires à plusieurs noyaux, et les nombreuses échancrures, faites comme à l'emporte-pièce, qu'ils présentent sur leurs côtés. Celles-ci ne peuvent guère être produites autrement que par l'étranglement d'une partie quelconque du protoplasma des cellules originelles. D'après ce qui précède, je serais donc amené à considérer les couches moyennes et inférieures comme lieu de régénération des cellules de l'épithélium cornéen.

L'épithélium adhère peu solidement à la membrane anhiste antérieure et on l'en sépare facilement sur des cornées fraîches en les raclant avec une aiguille à cataracte. On peut très aisément l'enlever, soit qu'on expose la cornée pendant quelques minutes à l'action de la vapeur d'eau, ainsi que le recommande *de Recklinghausen*, soit qu'on la touche avec le nitrate d'argent ou de l'acide acétique (solut. 2 pour 100). Mais on arrive bien mieux à conserver et à isoler les cellules par la macération dans une solution à 10 pour 100 de sel marin (*Schweigger-Seidel* et *Rollett*).

Kölliker (135), Henle (105, 106), et naguère Cleland (46), F. A. Hoffmann (109 *a*), Schalygen (258), W. Krause (145), Rollett (250), Lott (181) et Langerhans (152), ont donné les descriptions les plus détaillées de l'épithélium cornéen. Kölliker avait déjà signalé les échancrures et les procidences qui les séparent sur un grand nombre de cellules ; Cleland les décrivit avec plus de soin sur les cellules qu'il désigne alors sous le nom de : digitées. F. A. Hoffmann et Czerny (*Wiener med. Jahrbb*, Bd XIII) obtenaient des images semblables. Tout dernièrement, Lott et Langerhans ont attiré l'attention sur l'aspect particulier que présentent les cellules de la couche moyenne décrite plus haut. Je n'ai rien changé à la description que je viens d'en donner et qui était déjà écrite depuis des semaines, lorsque j'ai eu connaissance de l'article de Langerhans avec lequel elle s'accorde évidemment très bien. Ce dernier auteur a en outre démontré que toutes les cellules de l'épithélium cornéen sans exception sont pourvues de ces dentelures. Pour les plaques cellulaires les plus superficielles il les a du moins signalées chez la corneille ; j'ai fait la même observation dans la cornée humaine (fig. 16,D). En outre, Langerhans a prouvé qu'il n'existe pas de base pédiforme des cellules dans le sens que Rollett et Lott le pensent, c'est-à-dire à bord homogène brillant qui appartiendrait à la cellule ; que cette apparence est due à ce que, avec les procédés ordinaires d'isolation, on entraîne toujours quelque peu de la membrane basilaire qui sera tout de suite décrite ; que si l'on continue plus longtemps la macération (il recommande à cet égard l'acide nitrique concentré), ce qui appartient à la substance connective de la cornée se détache, et la partie inférieure de la cellule apparaît alors de même pourvue de fines dentelures au moyen desquelles elle s'incruste dans la cornée. En agissant ainsi, on ne retrouve plus le bord brillant. Les cellules cylindriques de la couche la plus profonde, que j'ai isolées dans une solution à 10 pour 100 de chlorure de sodium, ne m'ont pas montré les bases pédiformes de Rollett ; mais je n'y ai point vu non plus de dentelures ; comparez fig. 16,A. Il est intéressant de connaître que Lott et Langerhans ont démontré que telle est la disposition de tous les épithéliums pavimenteux et que les épithéliums de tous les vertébrés présenteraient, à ce qu'il paraît, la même disposition.

W. Krause a décrit entre les cellules épithéliales les plus profondes (claviformes) d'autres cellules à noyau ellipsoïde particulières, qui paraissent composées de petits grains et rappellent l'image d'une grappe de raisin. Je n'ai point jusqu'à présent pu rencontrer ces éléments dont la signification n'est actuellement point connue. J'en dirai autant de ces cellules sphériques brillantes, que de Thanhoffer (284) place immédiatement au-dessus des cellules cylindriques, et dans lesquelles il fait terminer les nerfs (*voy.* plus loin). Les menues cellules étoilées que Langerhans a trouvées dans l'épiderme des mammifères et de l'homme et qu'il a envisagées comme des cellules nerveuses viennent d'être aussi rencontrées par Ribbert (325) dans l'épithélium, sans avoir pu pourtant constater des connexions avec les nerfs.

Tandis que Cleland, et avant lui W. Krause, prétendait que l'épithélium se régénère dans la couche moyenne, Lott, dont je puis corroborer l'assertion, place la faculté de cette reproduction dans la couche la plus profonde. W. Krause, dans son *Anatomie générale* récemment parue, rapporte cette reproduction cellulaire aux plaques anhistes des cellules pédiées, de la couche des cellules cylindriques. D'après lui, les cellules de cette couche se maintiendraient à leur lieu d'origine, à l'état d'autoblaste dépourvu de noyaux, et prendraient en s'accroissant la forme cylindrique, dans la masse apparaîtraient alors des noyaux libres. Peu à peu la portion supérieure de ces cellules cylindriques pourvue de noyau se détacherait de la masse totale et s'avancerait vers les parties supérieures en subissant successivement diverses modifications (dentelures, incurvations, aplatissements, etc.),

pendant que la portion inférieure reste sans noyau à l'état d'autoblaste pour se transformer à son tour plus tard en cellule cylindrique pourvue de noyau. De cette façon la réparation et la reproduction épithéliale se produisent d'une façon continue sur la surface cornéenne. (Comparez avec les travaux de Zielonko, *Archiv. f. microscop. Anat.*, X, p. 351.) Mayzel et Eberth (322-323) ont observé la division des noyaux dans les cellules épithéliales de la cornée de la grenouille, du lapin, etc., avec des phénomènes identiques à ceux qu'ont décrits Bütschli, Auerbach, Strasburger et autres. La régénération des épithéliums, leur indépendance du tissu conjonctif sont des faits pour l'étude desquels l'épithélium cornéen a acquis une importance aussi grande que la substance propre de la cornée pour ce qui concerne la constitution du tissu connectif. J. Arnold (9) a conclu que les jeunes couches épithéliales naissaient d'un blastème amorphe, qui se développe à la surface des plaies; par contre, Eberth et Wadsworth (68), F. A. Hoffmann, Schalygen et Heiberg (102), les font dériver de cellules épithéliales préexistantes. F. A. Hoffmann (109 *a*) fait l'importante remarque (ce qu'avait déjà observé de Recklinghausen), que les cellules épithéliales d'une cornée irritée, isolée dans la chambre humide, immédiatement après l'avoir enlevée du corps, subissent des modifications très lentes dans leur forme. Il se produit sur elles des gonflements partiels (des bosses, cellules à bosses), souvent des rétractions de la partie gonflée et même un faible déplacement de la cellule en entier. — Je suis d'avis, avec les précédents auteurs, que les cellules migratrices qu'on observe par hasard dans l'épithélium cornéen, n'ont rien à faire avec sa régénération.

Chez l'homme, l'épithélium de la cornée en général est peu épais (0,03 mm. d'après *Henle*), comparativement à ce qu'il est chez le bœuf, par exemple. Chez la grenouille, les cellules isolées sont un peu plus grandes et plus larges. En général, eu égard à nos connaissances actuelles, il présente à peu près la même constitution chez tous les vertébrés. — Les nerfs de l'épithélium seront décrits plus bas avec ceux de la substance propre. C'est ici qu'il convient d'agiter la question des transports du suc nutritif des cellules épithéliales de la cornée. On sait qu'il y a des années que *Bizzozero* a admis en règle générale qu'il existe entre les cellules qui constituent l'épithélium pavimenteux de fines fissures destinées à la circulation du suc nutritif et par lesquelles peut pénétrer le lymphe. Les expériences de *J. Arnold* et *Thoma* (comparez ce qui a été dit p. 19) confirment cette manière de voir. Tout récemment, *Raehlmann* (355) et *Leber* (346) ont réussi à injecter ces espaces interépithéliaux par des injections faites en ponctionnant la trame cellulaire de la cornée. *Raehlmann* s'est servi à cet effet de l'encre ordinaire, *Leber*, de l'huile de térébenthine. *Leber* a vu pénétrer la masse injectée même dans l'intérieur des cellules épithéliales.

Directement au-dessous de l'épithélium on rencontre la *membrane basilaire antérieure* ou la lamelle de *Reichert* ou de *Bowman*, ainsi appelée d'après ceux qui l'ont découverte. C'est un des éléments de la cornée sur lequel il existe le plus de controverses. Si l'on va au fond des choses, il est difficile de saisir l'objet de ces discussions, car la solution de cette question, savoir si cette couche à propriétés optiques différentes est une formation autonome, différente du tissu au milieu duquel elle se trouve, dépend dans la plupart des cas de la manière d'envisager les choses pour celui qui observe. Ce qui existe en fait, c'est qu'on trouve immédiatement sous l'épithélium de la cornée, chez les différentes espèces, une couche d'épaisseur différente (chez l'homme, 0,0045, —0,01 mm. d'après *Henle*) d'un tissu un peu plus réfrin-

gent, mais ne se délimitant pas nettement, au point de vue optique, du voisinage, et qui se laisse si peu séparer des couches cornéales sous-jacentes, qu'on n'a jamais pu l'en isoler complètement. Cette couche est presque homogène et contient peu ou pas de cellules cornéennes. Par un mode de préparation approprié, on peut le résoudre en fibrilles comme la substance cornéenne elle-même. Je n'hésite pas néanmoins à la considérer comme une portion de cette substance ayant subi des modifications, c'est-à-dire de cette portion de la substance propre qui embryogéniquement appartient à la conjonctive, comme nous le verrons plus loin.

Le nom de *lame élastique antérieure*, donné par *Bowman* à cette membrane, n'est nullement justifié par sa structure, qui diffère en beaucoup de points de celle des tissus élastiques.

Il est intéressant de noter qu'elle présente, suivant les espèces, différents degrés de développement. Elle est très rudimentaire chez la grenouille. On la trouve plus accentuée chez les oiseaux, quoique chez eux elle est encore fort mince; chez les mammifères elle croît en général proportionnellement à l'épaisseur de la cornée ; l'homme possède une lamelle homogène antérieure assez épaisse.

On peut se convaincre, par la dissociation, que les fibrilles des couches cornéennes sous-jacentes se continuent avec le tissu de la lamelle antérieure, dans laquelle s'implantent aussi les fibrilles des fibres dites *arciformes*, comme *Henle* et *Langerhans* l'ont démontré ; la lamelle antérieure se délimite en arrière par une ligne dentelée.

La lamelle antérieure fut découverte d'abord par Reichert (239) et bientôt après par Bowman (27) qui ignorait les travaux de ce dernier. — D'après His (113), elle ne doit pas se régénérer elle-même.

La cornée est délimitée en arrière par la *membrane de Descemet* qui, elle, est une véritable lame élastique ; transparente à l'état frais, absolument homogène, elle s'enroule fortement sur elle-même lorsqu'on l'isole en totalité ou par morceaux. Sur la coupe, elle apparaît comme une bande brillante, réfractant fortement la lumière, qui tranche avec netteté sur le tissu propre de la cornée. D'après *H. Müller*, elle mesure chez l'homme, au milieu, de 0,006 à 0,008 mm. ; au bord, de 0,01 à 0,012 mm. Il ne m'est pas possible d'y trouver la moindre trace de structure.

A l'aide de fortes lentilles on reçoit parfois l'impression comme si elle montrait des stries extrêmement fines, mais on ne réussit jamais, sur la membrane fraîche, à la dissocier en fibrilles. Par contre on arrive facilement à détacher de sa surface quelques petites plaques, qui d'ailleurs paraissent toujours homogènes. D'après *Henle* (106), la membrane de Descemet du bœuf se dissocie en petites lamelles par une longue coction, mais en considérant que vers la périphérie de la cornée elle s'épuise dans un système de fibres, il est très vraisemblable que la structure fibrillaire lui est propre.

Quant aux pores qui existeraient dans cette membrane, je les ai vainement cherchés.

Pendant les divers essais pour faire passer à travers cette membrane, sous une pression d'une atmosphère, une solution d'oxyde de fer, j'ai pu apercevoir sur les parties périphériques diverses stries extrêmement fines, mais ni sur des coupes verticales ou horizontales, ni par les diverses méthodes d'imprégnation, il ne m'a été possible d'apercevoir des pores. Leur présence n'est, du reste, pas indispensable pour expliquer la diffusion à travers cette

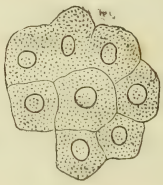

Fig. 18. — Cellules endothéliales de la membrane de Descemet de l'homme (cornée fraîche examinée dans l'humeur aqueuse. (Hartnack, Système, VIII, tube rentré.)

membrane, ainsi que le démontrent les expériences de *Laqueur*, *Leber* et autres, sur les voies d'écoulement des liquides de la chambre antérieure. Comme la membrane de Descemet se dissocie en fibrilles vers sa périphérie, c'est vers cette région qu'aussi l'écoulement principal des liquides s'effectue. (Comparez les données de *Knies* que nous venons d'exposer.)

On ne rencontre ni éléments cellulaires ni noyaux dans cette membrane.

Chez l'homme, ou du moins chez les personnes d'âge mûr, elle présente des excroissances verruqueuses de forme sphérique, signalées pour la première fois

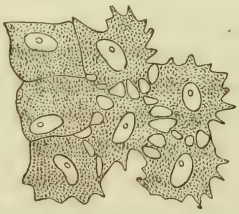

Fig. 19. — Cellules endothéliales de la membrane de Descemet de la grenouille. Préparation d'argent. — Grossissement comme en *a*.

par *A. Hill Hassall* (100) et depuis bien décrites par *Henle* (106). Ces excroissances globuleuses sont, soit isolées, soit, lorsqu'il en existe plusieurs, rangées en ligne droite, contiguës les unes aux autres. Ces productions sont constantes chez l'homme, mais principalement dans l'âge avancé, et en cela je partage complètement l'opinion de Henle. *Leber* (comparez son travail, n° 330, qui contient aussi toute la littérature) envisage ces excroissances verruqueuses comme des productions provenant de l'endothèle de la membrane de Descemet.

Il est assez facile de détacher, avec une aiguille à cataracte, la membrane de

Descemet en la faisant glisser entre elle et le tissu de la cornée. Cette séparation s'effectue très aisément chez la grenouille, pourtant elle n'est pas absolument nette, au moins dans une grande étendue, pas plus que pour la lamelle antérieure, le microscope montre toujours quelques faisceaux isolés de fibrilles, attachés à la face interne de la membrane, paraissant se continuer dans sa substance même, ce qui serait un nouvel argument en faveur de sa structure fibrillaire. La façon dont cette membrane se comporte à la périphérie de la cornée sera examinée plus loin ; je me contenterai seulement de faire remarquer ici que, ainsi que H. Müller, je l'ai trouvée un peu plus épaisse à la circonférence qu'au centre.

La face postérieure de la membrane de Descemet est tapissée par une couche de cellules plates, couche connue sous le nom « d'épithélium de la membrane de Descemet, » ou « d'endothélium de la chambre antérieure, » ainsi que nous devons l'appeler, en nous conformant à la manière de voir de His (116) sur les épithéliums et les endothéliums.

Les cellules plates de forme et de grandeur à peu près semblables (0, 025 mm. chez l'homme d'après Henle), possèdent toutes un noyau rond ou elliptique parfaitement distinct ; elles ne renferment pas toujours un nucléole nettement dessiné.

Vues de profil, les cellules semblent un peu bombées au centre par le noyau ; sur des préparations absolument fraîches, les cellules montrent à peine leur délimitation, mais celle-ci s'aperçoit cependant assez facilement après qu'elles ont séjourné quelque temps dans le sérum ou une solution de sel marin. Après une très courte imprégnation par une faible solution d'argent ($\frac{1}{10}$ — $\frac{1}{8}$ 0/0), on voit apparaître entre les cellules nettement dessinées des lignes bien accusées, et çà et là de petits espaces clairs, comme des stomates.

J'ai souvent vu, sur des préparations colorées par l'hématoxyline, les limites des cellules endothéliales, telles qu'elles sont représentées par la figure 19. Il semblait donc que les cellules, en se rétractant, restaient unies entre elles par quelques filaments isolés, de façon qu'il se formait entre les cellules mêmes une série d'interstices. On peut se demander si cette disposition existe pendant la vie, puisque je n'ai pu la voir sur des préparations tout à fait fraîches.

Entre les excroissances signalées de la membrane de Descemet, les cellules endothéliales perdent leur caractère, ne se rencontrent que dans les dépressions laissées par les excroissances et prennent la forme étoilée, du moins quand on les examine de face (comp. fig. 23). Quant à la disposition qu'elles affectent à la périphérie de la cornée, il faudra comparer le dessin représentant les bords de cette membrane.

Outre les indications de Henle sur les excroissances verruqueuses de la lamelle de Descemet et les petites plaques, il faut mentionner les travaux de Tamamscheff (285) qui considère qu'il existe une structure plus fine de cette membrane. Cet auteur a en effet réussi, après une longue immersion dans une solution d'iodure de potassium iodurée, à

la dissocier en lamelles, et celles-ci en fines fibrilles entre lesquelles, d'après lui, existerait une substance unissante plus résistante. Schweigger-Seidel, et en particulier Ciaccio, qui compte trois couches dans la membrane de Descemet, y décrit une série de lignes claires se rencontrant sous différents angles, et aux points d'entre-croisement de ces lignes des espaces clairs qui constituent comme des pores.

De ces pores partent d'autres lignes qui rayonnent en faisceaux de différents côtés. Depuis longtemps, du reste, on a décrit des fibres dans la membrane de Descemet. Valentin (298), Brücke (31), Mensonides (194) et W. Krause (*Anat. génér.*) admettent déjà une structure lamellaire de la membrane. Kölliker donne à ce sujet une bibliographie assez complète dans son *Anatomie microscopique*, p. 618, II, 2. Il est intéressant de noter que Klebs (131), observant sur des cornées de grenouille, remarqua que les cellules endothéliales étaient animées de mouvements parfois aussi vivaces que ceux qu'exécutent de véritables cellules amiboïdes. Stricker, Norris (276), Ciaccio (42) et de Ewetsky (71) firent les mêmes observations sur des cornées enflammées. Ciaccio décrit aussi les contractions des noyaux. Je puis confirmer les assertions de Rollett (250) touchant l'existence chez la grenouille de cellules grumeuses à noyau rond, entre des cellules complètement transparentes, sans trace de noyau.

L'apparence étoilée que révèlent les cellules endothéliales pour l'influence des divers réactifs a été signalée pour la première fois par Ciaccio (*Intorno alla minuta fabbrica della pelle della rana esculenta* (*Giornale di scienze naturali ed economiche*, vol. II, Palermo, 1867). Il rapporte cet aspect aux propriétés contractiles de ces cellules, avis que je partage en m'appuyant sur les recherches propres à de Mihalkovics et sur mes dernières préparations. Thanhoffer (284) et Ewetsky paraissent disposés à admettre que l'existence de prolongements répond à un état de repos de la cellule, et le premier de ces deux auteurs considère expressément les cellules endothéliales comme des cellules dentelées. Ciaccio et Ewetsky, de leur côté, accordent au protoplasme des cellules une structure porillaire compliquée. Ce dernier a aussi observé leur régénération. Ciaccio mentionne encore particulièrement des cellules étoilées entre les cellules endothéliales, et décrit explicitement les stomates comme des pores de la membrane de Descemet.

Des *vaisseaux* ne se trouvent que sur la limite, les bords et la surface contiguë au bord cornéen ; à aucune époque de la vie ils se rencontrent dans le milieu de la substance propre de cette membrane.

Pendant la vie fœtale, les artères ciliaires antérieures fournissent un réseau sous-épithélial qui, couché immédiatement sous le revêtement épithélial, couvre toute la surface de la membrane, et qui est connu sous le nom de « réseau pré-cornéen ». Chez les animaux, il persiste encore quelque temps après la parturition. Les vaisseaux qui le composent ne tardent pas à s'oblitérer jusque vers la limite périphérique de la membrane. Dans ce point, l'anneau conjonctival, ils persistent aussi pendant la vie et forment le réseau à anses *vasculaires péri-cornéennes*. La figure 20 représente cet anneau injecté par l'artère ophthalmique, chez un homme de quarante ans.

Nous apercevons une certaine quantité de petits troncs artériels sous-conjonctivaux ou épiscléraux s'avançant directement vers le bord cornéen et se divisant dichotomiquement ; là ils forment, tournés vers la cornée, une série d'élégantes arcades pour passer ensuite dans un réseau bien ramifié de petites veines, car je crois qu'il faut considérer comme des veines les vaisseaux représentés en 5, fig. 20.

D'après *Leber*, les artères se comportent de la façon suivante : les *artères ciliaires antérieures* se divisent en rameaux perforants qui se rendent au corps ciliaire, et en rameaux superficiels qui s'anastomosent en arcades dans le voisinage du limbe cornéen et qu'on pourrait désigner comme *artères épi-*

sclérales. De ces arcades partent, d'un côté, les petites branches qui se

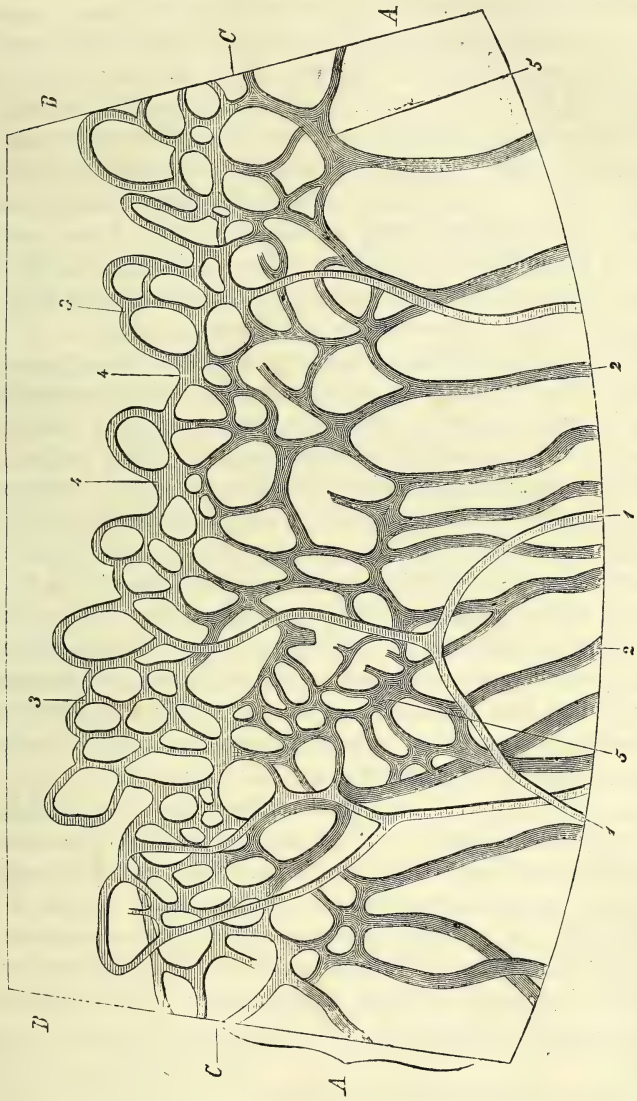

FIG. 20. — Anneau vasculaire péri-cornéen (injection à la gélatine par l'artère ophthalmique chez un homme de quarante ans). — Faible grossissement.

A. Région de la conjonctive du bulbe. — B. Région de la cornée. — C. Limite scléro-cornéenne. — 1. Artères. — 2. Veines. — 3. Anses vasculaires. — 4. Dilatation près des confluents vasculaires du réseau annulaire. — 5. Dilatation des confluents de vaisseaux capillaires de la conjonctive et de petites veines.

rendent en droite ligne, jusqu'à l'anneau vasculaire péri-cornéen ; de l'autre, les branches récurrentes qui se dirigent vers la conjonctive. L'anneau

vasculaire péri-cornéen et les vaisseaux conjonctivaux s'anastomosent entre eux.

Les points nodaux des veines et des capillaires de l'anneau péri-cornéen sont en divers endroits remarquablement larges ; par là l'écoulement du sang est favorisé, quoique son cours se trouve ralenti par suite de la largeur relative du canal qui le contient. Les artères et les capillaires sont immédiatement situés sous l'épithélium, les veines plus profondément. Ces dernières se vident par les *veines épisclérales* dans les *veines ciliaires antérieures*, et par celles-ci dans les veines musculaires. Le réseau à anses péri-cornéen s'anastomose, comme nous venons de l'exposer d'après Leber, avec le réseau marginal de la conjonctive, et cela de telle manière que de fines branches des *artères épisclérales* passent dans la conjonctive où elles sont désignées sous le nom d'*artères conjonctivales antérieures.*

Ces artères forment dans la conjonctive un réseau d'arcades tournées vers la cornée, et s'anastomosant en arrière avec les *artères conjonctivales postérieures*, lesquelles naissent des *artères palpébrales.* Les veines, de même nom que leurs artères, suivent un cours semblable chez l'homme, ainsi que chez le lapin ; les anses vasculaires s'avancent peu dans le tissu propre de la cornée, et forment des arcades rondes, planes. Chez le chat elles sont plus à pic et vont plus en avant. Dans les grosses espèces, telles que le bœuf, le cheval, elles dépassent de beaucoup le rebord cornéen, et forment des anses allongées et étroites comme des villosités grêles ; chez ces animaux on voit d'une manière régulière ces anses pénétrer dans le tissu propre de la cornée avec les troncs nerveux un peu plus grands et dépasser ici davantage le bord que cela n'a lieu dans les interstices voisins. *Kœnigstein* (139) rencontra la même disposition aussi chez l'homme, à l'exception que les anses vasculaires qui accompagnent les faisceaux nerveux sont plus étroites.

Chez le cyprin, d'après une courte remarque de *Hoyer* (114 *a*), les anses s'avancent particulièrement loin dans la cornée. Exceptionnellement il se trouve, d'après Gerlach et Coccius, au bord cornéen des anses isolées qui pénètrent dans la profondeur de la membrane. *Leber* (Graefe et Saemisch, Handbuch II, 2, p. 334) les considère de son côté comme les résidus d'anciens processus morbides, tous ces vaisseaux n'offrent rien de particulier dans leur structure. — Quant aux vaisseaux lymphatiques de la cornée, leur union intime avec ceux de la sclérotique et de la conjonctive renvoie naturellement leur étude à celle de ces deux membranes. Pour le canal de Schlemm, voyez la description du bord scléro-cornéen.

Nous devons à Leber (161) les recherches les plus complètes sur les vaisseaux du bulbe. J'ai pu, avec la collaboration de mon ancien assistant, le docteur Löwe, en confirmer presque en tous points l'exactitude chez l'homme (adulte et nouveau-né) en me servant d'injections, ainsi que chez le chat et le lapin. Hyrtl (120) a encore rencontré dans quelques cas, chez les nouveau-nés, la persistance du réseau pré-cornéen. Chez la taupe le tissu cornéen est, suivant les recherches de Kadyi (367), d'une manière permanente muni de vaisseaux capillaires sans gaînes. D'après J. Arnold (10), les vaisseaux de nouvelle formation qui apparaissent dans les inflammations, tirent leur origine du réseau épiscléral.

Les *nerfs* de la cornée ont été, depuis leur découverte par Schlemm (259) et les recherches importantes de Cohnheim (51), l'objet d'un grand nombre de travaux. Malgré que ce dernier ait doté la technique histologique d'un réactif, pour ainsi dire spécifique des nerfs de la cornée (le chlorure d'or), qui donne sur des préparations réussies, des images d'une clarté et d'une perfection comme pour peu d'autres recherches histologiques, les dessins fournissent un certain nombre de questions restées néanmoins encore en suspens. Pour le moment, il s'agit d'établir : 1° si les nerfs de la cornée se terminent dans l'épithélium ou dans la substance propre, soit par des organes terminaux, soit en réseau terminal ou en formant des plexus ; 2° si toutes les fibres nerveuses ou seulement une partie se terminent dans l'épithélium, ou bien sont organiquement unies avec les cellules épithéliales, c'est-à-dire fondues dans une partie de ces cellules ; 3° si dans la substance propre, les nerfs sont unis organiquement aux cellules cornéennes ; 4° s'il se rencontre toutefois des terminaisons nerveuses dans la substance propre ; 5° quels rapports ils affectent avec la membrane de Descemet et son épithélium ? 6° enfin, par quelles voies ils se répandent dans le tissu de la cornée ?

Pour ce qui regarde la répartition grossière des nerfs, nous savons depuis quelque temps déjà, que de petits troncs nerveux, au nombre de quarante à quarante-cinq [Saemisch (254)], pénètrent dans la substance propre de la cornée par le bord de cette membrane chez l'homme (1). En ce point, ils sont encore pourvus de leur moelle, mais ils ne tardent pas à s'en dépouiller et se répandent à l'état de cylindres d'axe, et après avoir formé de nombreuses divisions comme fibrilles d'axe les plus fines dans la substance propre et l'épithélium antérieur, ils constituent ici d'une façon à surprendre un très grand nombre de ramifications. Chez l'homme, ces troncs nerveux proviennent des nerfs ciliaires antérieurs et en réalité du cercle ciliaire en sortant directement de la sclérotique dans la cornée ; mais cette membrane reçoit aussi de la conjonctive des fibres nerveuses grêles et déjà dépourvues de moelle [Hoyer (114*a*) et Königstein (139)]. Les nerfs se divisent dichotomiquement en vortices et forment de riches plexus déjà connus comme troncs nerveux près du bord de la cornée, ainsi que plus loin encore dans le parenchyme de la membrane même. Ici les cylindres d'axe nus se résolvent peu à peu en fibrilles de plus en plus fines, nommées ailleurs par moi *fibrilles d'axe* (*Zeitschrift für rationelle medic.* 1863), jusqu'à atteindre une finesse telle, qu'ils ne sont plus mesurables.

Il est nécessaire de distinguer les plexus des plus gros troncs, des réseaux de fines fibres et de fibrilles. Ceux formés de mailles larges appartiennent chez tous les animaux examinés jusqu'à présent, à la substance propre, et sont situés, suivant le mode de pénétration des nerfs, tantôt dans les couches antérieures,

(1) Chez le bœuf, le pigeon, le cobaye, la grenouille, on compte seulement de 15 à 20 troncs. W. Krause (*Allgem. anat.*) fixe pour l'homme (?) ce nombre entre 40 et 60 faisceaux nerveux.

tantôt dans les couches postérieures de cette substance. D'ailleurs, on ne rencontre guère chez les animaux des couches où ces réseaux à larges mailles feraient défaut. Les plexus ou réseaux à mailles étroites se trouvent au contraire chez les différentes espèces en des points tout à fait déterminés, points sur lesquels déjà Cohnheim et récemment surtout Hoyer ont insisté. Ils reviennent sur les préparations bien faites avec des dispositions tellement constantes, qu'on peut chez tous les vertébrés jusqu'à présent examinés ainsi que je le fais, admettre trois sortes de plexus. Je les désigne suivant leur emplacement en plexus à mailles étroites du *stroma*, en *plexus sous-épithélial*, et en *plexus intra-épithélial* (1).

Les nerfs qui partent du réseau à mailles grosses du stroma pour se rendre au plexus à mailles étroites de la substance propre, se dirigent brusquement et directement en avant et se divisent (chez l'homme), au-dessous de la lamelle vitreuse antérieure, par suite d'une segmentation particulière des

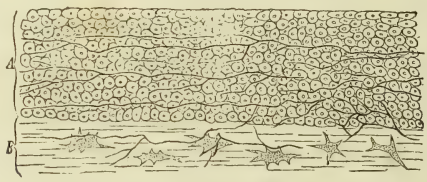

Fig. 21. — Coupe oblique de la cornée de l'homme traitée par l'or. Réseau sous-épithélial et intra-épithélial avec les fibrilles rampant le long de la surface. (Hartnack, IV, tube rentré.)

A. Couches épithéliales inférieures. — B. Substance propre de la cornée.

vortices de leurs troncs, en formant des aréoles. Un certain nombre de leurs branches qui pénètrent tout d'abord dans le tissu cornéen juxtaposé à la membrane anhiste et en ce point moins dense, forme ici un riche réseau mince et isolé (*plexus sous-basilaire* de Hoyer).

De ce réseau, partent dans une direction verticale, de nombreuses fibres qui se rendent en traversant la lamelle antérieure à des intervalles assez réguliers vers l'épithélium. Ici il se produit de nouveau un réseau étalé et très fin, mais qui n'est presque exclusivement composé que de rares cylindres-axes dépouillés et de fibrilles d'axe. Ce réseau étalé à la base des cellules épithéliales porte le nom de *plexus sous-épithélial*. Comme Hoyer l'a observé, les fines fibrilles d'axe de ce réseau sont chez l'homme très nombreuses et courent entassées les unes près des autres parallèlement à la surface de la cornée, en conservant sur un long parcours cette direction. De là, partent de

(1) Je me sers ici du mot plexus, sans préjuger de son sens, car pour le moment il n'est point encore question de décider s'il s'agit de trois véritables plexus sans anastomoses véritables entre les cylindres axes et les fibrilles axes, ou s'il s'agit de véritables réseaux composés de fibrilles nerveuses qui s'anastomosent.

nouveau en sens vertical, des fibrilles qui se rendent dans l'épithélium pour former le *plexus épithélial*. La richesse en ramifications de fibrilles d'axe les plus fines qui se répandent entre les cellules épithéliales, dépasse tout ce que l'on peut s'imaginer. On peut sur des bonnes préparations voir chaque cellule épithéliale en quelque sorte enchevêtrée de fibrilles nerveuses les plus fines. Celles-ci qénètrent jusque vers la couche des cellules épithéliales plates et se terminent ici comme nous allons le voir.

Le mode de distribution des fibres nerveuses est semblable chez les mammifères; c'est sur la cornée du cochon d'Inde qu'on peut surtout se procurer de bonnes préparations. Chez la grenouille où les fibres nerveuses deviennent le plus facilement et le plus sûrement apparentes par le chlorure d'or et de potassium, on trouve le réseau à mailles les plus étroites, dans les couches postérieures de la cornée, plus près de la membrane de Descemet. Ce plexus, d'après Hoyer, correspondrait à celui qu'il a décrit chez l'homme et les mammifères sous le nom de plexus *sous-basilaire*. En effet, chez la grenouille, les fibres nerveuses partent de ce réseau et se rendent directement dans l'épithélium, sans former pendant ce trajet aucune sorte d'entrelacement plexiforme. Ces fibres sont donc ici plus longues que leurs analogues chez l'homme et les mammifères. Chez les reptiles et les oiseaux, pour lesquels je n'ai pas de recherches propres suffisantes, Hoyer signale une disposition semblable à ce qui existe chez la grenouille. C'est-à-dire qu'un plexus du stroma, occupe de préférence la profondeur de la cornée et que des troncs se rendent d'ici directement vers l'épithélium pour former dans cette couche le plexus sous-épithélial et intra-épithélial.

Chez les poissons, les données peu complètes de Hoyer sont seules en présence, car ici le traitement par l'or offre certaines difficultés. Cependant il a pu voir que les trois plexus, celui du stroma, ainsi que les plexus sous et intra-épithélial avec leurs fibres nerveuses, présentent les mêmes dispositions que chez les vertébrés. Le plexus du stroma se rapproche ici encore plus près des couches antérieures de la cornée.

Chez la grenouille, les fibres nerveuses s'entre-croisent à angle presque droit, dans les différentes couches superposées de la cornée (voy. fig. 22). Cette disposition concorde avec celle qu'affectent les faisceaux fibrillaires, dont elles suivent souvent le cours. Quant aux voies que parcourent en général les nerfs, les plus gros troncs sont contenus dans les espaces canaliculaires propres nommés par de Recklinghausen *canaux nerveux;* les troncs les plus minces se répandent souvent ainsi dans les cavités lymphatiques, ou fréquemment encore sur une grande partie de leur parcours dans des canaux indépendants qui, comme les canaux lymphatiques, sont creusés dans l'épaisseur de la substance du ciment. Il doit être d'ailleurs difficile d'établir une séparation nette comme l'a déjà montré de Recklinghausen, les canaux nerveux communiquent avec les canaux lymphatiques librement de telle sorte, *qu'il est possible d'injecter* ces derniers par les premiers. On peut cependant, à bon droit, considérer comme des canaux *nerveux*, ceux qui ne contiennent

que des nerfs, et dont le trajet s'exécute en ligne droite sur une longue étendue.

Le traitement par l'argent décèle dans l'intérieur des canaux nerveux de plus grand calibre, des cellules plates qui forment comme une espèce de revêtement endothélial à ces canaux. Ils nous apparaîtraient donc par suite de cette disposition, en dehors des résultats donnés par les injections, comme des espaces lymphatiques. Je reviendrai d'ailleurs plus loin sur cela à propos des vaisseaux lymphatiques. On trouve aussi souvent les mêmes cellules plates aux points nodaux des ramifications nerveuses, mais je n'ai jamais rencontré de cellules ganglionnaires. Pour ce qui regarde la disposition histologique des ramifications nerveuses, il est tout d'abord nécessaire de faire remarquer que les



Fig. 22. — Plexus de cylindres-axes et de fibrilles d'axe des couches postérieures de la cornée de la grenouille. Entre-croisement des fibres, leur parcours en ligne droite. (Hartnack, système VII, tube rentré.)

fibres nerveuses n'affectent pas, pour la plupart, le caractère de cylindres d'axe et de fibrilles *dépouillés de toute enveloppe*. Même sur les plus fines fibrilles, on trouve encore souvent une mince gaîne d'une substance finement granuleuse analogue par exemple à celle qui remplit l'intérieur des corpuscules de Pacini. Cette enveloppe doit être considérée comme la continuation de la gaîne de myéline, malgré qu'elle n'ait pas les caractères de celle qui entoure ses plus grosses fibres à double contour. Cette même substance, finement granuleuse, se retrouve comme masse interfibrillaire, interposée entre les troncs formés par plusieurs fibrilles d'axe et surtout par plusieurs cylindres d'axe. Sur les préparations au chlorure d'or, les plus fines fibrilles paraissent nettement variqueuses. Ces varicosités sont si régulières et si constantes, que je ne puis les regarder seulement comme des particules d'or

adhérant aux fibres nerveuses, mais bien comme faisant partie de la structure de ces fibres. Peut-être sont-elles le résultat de l'accumulation en gouttelettes de cette substance finement granuleuse qui accompagne les fibrilles. Ce résultat ne se produit que sous l'action des réactifs. J'ai observé la même disposition *dans le limaçon de l'oreille*. Ces varicosités ne se rencontrent pas sur les nerfs des cornées fraîches préparées dans l'humeur aqueuse. Engelmann (73) et Hoyer (114*a*) ont fait comme moi cette remarque. Contrairement à ce qu'affirme Klein (132), je les ai toujours rencontrées moins visibles dans le plexus épithélial que dans le plexus du stroma.

Hoyer (114*a*) a longuement agité la question de savoir, si, comme le veut Klein (132), ces fibres nerveuses forment un véritable réseau ou constituent

FIG. 23. — Distribution grossière et fine des ramifications nerveuses dans la substance propre de la cornée de la grenouille. Rapport des nerfs avec les cellules cornéennes. Préparation au chlorure d'or. (Hartnack, système *VIII, tube rentré.*)

1. Tronc nerveux composé de plusieurs cylindres-d'axe sans moelle. — 2, Bifurcation avec cellule adossée, — 3. Fibrille d'axe variqueuse de la plus fine espèce munie en apparence d'une extrémité libre. — 4, 4. Le système canaliculaire de la cornée semble être entièrement rempli, d'après la préparation au chlorure d'or d'un réseau protoplasmatique. On voit dans les lacunes les larges éléments cellulaires tels qu'ils apparaissent après la préparation au chlorure d'or.

seulement des plexus. Dans ce dernier cas qu'il admet avec W. Krause, les cylindres d'axe ou fibrilles d'axe ne se souderaient pas entre eux, mais là où cette apparence se présente, ils chemineraient simplement contigus, en s'entrecroisant sous différents angles ou bien en s'infléchissant tout à coup pour suivre la direction d'autres fibres. Je partage l'opinion de Hoyer pour ce qui concerne les fibres nerveuses du stroma et du plexus sous-épithélial. Mais dans l'épaisseur même de l'épithélium on ne saurait nier qu'elles s'anastomosent certainement entre elles en formant un véritable réseau. Par conséquent, je suis forcé d'admettre la présence d'un véritable *réseau interépithélial* qui, composé de fibrilles d'axe les plus fines, représente un des modes de terminaison des nerfs de la cornée. Sur toutes les préparations au chlorure d'or, on voit surtout dans les plexus du stroma des filets nerveux se terminant en

apparence, mais on ne saurait cependant, sans plus ample informé, les considérer comme des bouts libres, car ce réactif, qui seul peut être employé pour la recherche de ces fibrilles d'axe les plus fines n'est pas infaillible, et l'on peut toujours arguer que son action ne se soit pas étendue jusque vers la véritable terminaison. Je n'ai jamais vu les fibrilles nerveuses se terminer au-dessus de l'épithélium antérieur, soit par des extrémités libres, soit par des nœuds terminaux (Cohnheim). Je n'ai pas non plus pu trouver qu'elles fussent en union intime avec les cellules épithéliales et en particulier avec leurs noyaux ou encore avec les cellules endothéliales de la membrane de Descemet. J'en dirai autant pour les organes terminaux décrits par Inzani (124) (voy. plus loin).

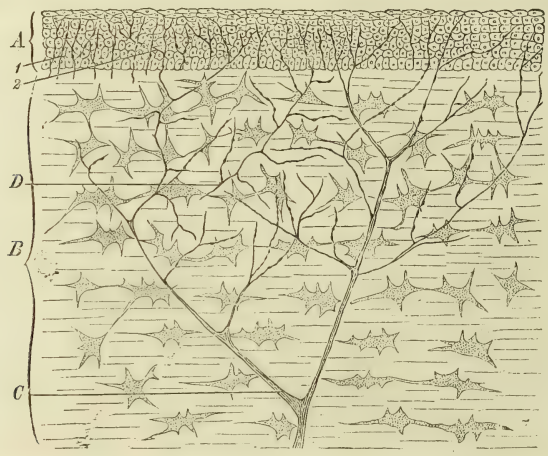

Fig. 24. — Coupe oblique de la cornée de l'homme, préparée au chlorure d'or. Ramification nerveuse, (Hartnack, V, tube rentré.)

A. Épithélium avec les plexus et réseaux intra-épithéliaux. — B. Substance propre de la cornée. — C. Faisceaux de cylindres d'axe ramifiés et se divisant en ombelle pour s'épanouir. Division d'un cylindre d'axe isolé en fibrilles d'axe variqueuses ; passage des cylindres d'axe et des fibrilles d'axe dans l'épithélium. — D. Subdivision de quelques cylindres d'axe du stroma-plexus superficiel. — 1 et 2. Union transversale de deux fibrilles d'axe dans l'intérieur de l'épithélium.

Au premier abord, il peut paraître étonnant qu'il soit dévolu à la cornée une si grande richesse d'éléments nerveux, car un plexus nerveux aussi abondamment divisé ne se rencontre dans aucun autre organe. Lorsque l'on examine pour la première fois une préparation bien réussie avec le réactif d'or, on doit éprouver quelques doutes avant de considérer comme des fibrilles nerveuses tout ce que décèle le chlorure d'or, mais une pareille hésitation ne peut persister, car sur de bonnes préparations, il est toujours facile de poursuivre un grand nombre des plus fines fibrilles et de les voir se continuer avec des fibres dont on ne saurait méconnaître le caractère. En outre, les recherches de W. Kühne et de Engelmann sur des préparations fraîches viennent pleinement confirmer ce fait. Il me paraît d'ailleurs que cette disposition anatomique des nerfs de la cornée et de la conjonctive (voy. t. I,

P. I. I, p. 11) est entièrement conforme au rôle physiologique de ces deux membranes. N'était-ce pas en effet nécessaire qu'à l'endroit qui doit livrer passage à la lumière, il se trouve un appareil sensible des mieux développés, afin d'avertir par action réflexe et mettre en action l'appareil protecteur des paupières, dès qu'une influence étrangère et contraire à la fonction normale intervient? Ce n'est aussi probablement que par cet arrangement qu'il était possible d'arriver à entretenir le clignement involontaire et répété des paupières qui est indispensable pour le fonctionnement des yeux. De même s'explique la ramification si riche des nerfs dans le stroma, car pour maintenir constante une parfaite limpidité de la cornée, une répartition uniforme, aussi régulière et complète que possible, est indispensable. Il serait possible que les rayons lumineux eussent eux-mêmes une certaine action sur les nerfs, dont l'effet serait de provoquer des mouvements réflexes de l'appareil visuel, question qu'on pourrait résoudre expérimentalement.

Dans l'espace de peu d'années la littérature des nerfs de la cornée s'est enrichie, comme un coup d'œil sur le mémoire si méritoire de Hoyer (114 *a*) le démontre, d'un grand nombre de travaux, à ce point que peu de chapitres spéciaux de l'histologie ne sauraient à cet égard être mis en parallèle. Aux cinquante mémoires cités par Hoger, je puis ajouter son propre mémoire si précis ; en outre, il faut y joindre les recherches ultérieures de Lavdowsky dans le huitième volume des *Archives* de Max Schultze, celles d'Inzani, de Jullien (124), Durante (66), Thanhoffer (284), W. Krause (148), Königstein (139), Bogoslovsky (33), Calembrun-Mercure (34), Ditlevsen (324), L. Löwe (342), Izquierdo (326, 327).

Schlemm (259), qui a découvert les nerfs de la cornée, ne put les poursuivre que jusqu'aux environs du rebord de cette membrane. Hueck (115 *a*), Engel (72), Beck (18) et Fr. Arnold (6) ne les reconnurent pas, cependant ce dernier les admit plus tard (7). Guère au delà de ce qu'avait fait Schlemm, atteignirent les recherches de Bochdalek (23) et Valentin (299). Plus tard, Bochdalek (24) représente déjà un réseau à larges mailles de la cornée, et se rapproche ainsi de ses prédécesseurs immédiats, Pappenheim (222, 223) et Purkyne (230), qui avaient les premiers fait mention d'un « réseau nerveux ». Ce dernier croit à un réseau fermé de tous côtés; Pappenheim voyait déjà des fibres nerveuses dans les couches les plus antérieures de la cornée, et acceptait en outre les mailles terminales indispensables à cette époque pour toute terminaison nerveuse chez l'homme. Ce fut lui aussi qui, le premier, signala dans les fibres nerveuses la présence de noyaux qui depuis y ont été reconnus par la plupart des auteurs, parmi lesquels en première ligne il faut placer Coccius.

Les publications de Bürcke (31), non plus que celles plus anciennes de Kölliker (138), Gerlach (87), Luschka (184), Strube (280), Rahm (232) et Coccius (50), n'apportent rien d'essentiellement nouveau. Il faut seulement faire observer que Luschka se prononce contre les mailles terminales de Pappenheim, qu'il nie de même l'existence de fibres nerveuses dans les couches postérieures de la cornée, et qu'en même temps il signale le passage dans la conjonctive bulbaire des nerfs sur la cornée, fait qui fut confirmé bientôt par Coccius et Kölliker (135). Ce dernier arrive au résultat le plus important de ses recherches, c'est-à-dire à démontrer la présence d'un réseau de fibres nerveuses sans moelle dans la couche la plus antérieure de la substance propre, lequel réseau provient de divisions dichotomiques (découverte du réseau sous-basale); au contraire, il nie la présence de fibres nerveuses dans la membrane de Descemet, et dans le tiers postérieur de l'épaisseur de la cornée. Il ne veut se prononcer catégoriquement quant aux extrémités libres.

Les publications ultérieures de His (113), Henle (106), W. Krause (142), Coccius (48), Fr. Arnold (7), Saemisch (254) et Ciaccio (40) traitent principalement de l'existence d'un véritable réseau terminal de fibres sans moelle et de la présence de ganglions aux points d'intersection des mailles. His défend cette double disposition que conteste Remak dans une courte notice additionnelle. J. Arnold, Leydig (172), Saemisch et Ciaccio se prononcent en faveur d'un réseau terminal qui est nié par Henle et W. Krause. Les éléments

désignés par His comme des cellules ganglionnaires sont manifestement les noyaux de Pappenheim, que j'ai dit plus haut, ainsi que le pensent du reste presque tous les auteurs appartenir aux cellules plates contiguës aux nerfs. Coccius, Lightbody (173) et en dernier lieu Lavdowsky (159, 160) les reconnaissent comme des cellules ganglionnaires, tandis que Durante (66) leur refuse de nouveau ce caractère. Il y a lieu encore de faire remarquer dans le travail de Saemisch, la mention qu'il fait d'éléments utriculaires au niveau du réseau terminal (souris, lapins, rats) et de nerfs qui ne feraient que traverser la cornée. D'après Hoyer (114 *a*), ces utricules seraient les canaux dans lesquels cheminent les nerfs perforants pour gagner l'épithélium. W. Krause parle de deux observations qu'il a faites de fibres nerveuses se terminant par des renflements.

Ciaccio prétend que les nerfs ne se subdivisent point; cette apparence serait causée par la simple séparation de deux fibrilles nerveuses adossées l'une à l'autre.

Deux importantes découvertes ont été faites par Hoyer (113 *a*) et Cohnheim (51), qui ont constaté le passage des nerfs à travers la membrane basilaire et leur entrée dans l'épithélium; en outre, Kühne (150) indiqua l'union intime de chaque fibrille avec une des cellules cornéennes; il considère ces fibrilles comme motrices de ces mêmes cellules dont il a démontré, comme on sait, la faculté de se mouvoir. La découverte de Hoyer et de Cohnheim est bientôt généralement confirmée, depuis surtout que ce dernier nous donne dans le chlorure d'or un des réactifs les plus précieux de la technique histologique. Mais de nouvelles questions de litige surgirent; il s'agissait de décider si les nombreuses ramifications nerveuses que cet agent décèle dans la cornée et dans l'épithélium forment ou des plexus ou des réseaux. Se prononcent pour ce dernier mode de distribution : Lightbody, Cohnheim (pour les nerfs situés d'après eux dans la lamelle de Reichert), Kölliker (137) (pour les fibres sus-épithéliales), Tolotschinow (288), Petermöller (225), Lipmann (175), Lavdowsky (159), et particulièrement Klein (132) et Durante (66). Les auteurs qui croient à un simple entrelacement sans anastomoses véritables, sont Hoyer (114 *a*), Engelmann, Cohnheim (pour les fibres situées au-dessous de la lamelle de Reichert), W. Krause (142) et Rollett (250). Ce dernier, sans être complètement affirmatif, doute cependant beaucoup de l'existence de véritables réseaux.

Pour ce qui regarde l'emplacement des nerfs, c'est à Hoyer que revient le mérite d'avoir le premier définitivement démontré le passage des plus gros troncs nerveux à travers la lamelle de Reichert, lamelle qu'il admet aussi chez la grenouille, le cobaye, le lapin, où d'autres auteurs l'ont niée. Je partage complètement sa manière de voir à cet égard. Après lui c'est Engelmann qui a le mieux décrit ce passage et a nommé *pores nerveux* les canaux nerveux. Dans son premier travail, Hoyer ne s'exprime pas encore explicitement touchant les rapports des nerfs avec l'épithélium. Cohnheim nous apprend le premier que les plexus ou réseaux sont constitués par des fibrilles d'axe qui proviennent de la division des cylindres d'axe. Il leur donne par erreur pour siège la lamelle de Reichert, qu'il propose de nommer pour cela *stratum nerveux*. Récemment Lavdowsky accepte cette manière de voir, lorsqu'il place le plexus que nous appelons sous-épithélial dans les couches les plus antérieures de la membrane basilaire. En outre, Cohnheim décrit la marche des nerfs dans le stratum épithélial jusque dans les couches les plus supérieures. L'existence d'une lamelle homogène étant admise sur les cornées des différentes espèces qui ont servi aux recherches, on est autorisé à se demander quels sont les rapports des nerfs avec cette lamelle. Ici Kölliker (137), a le premier démontré que les plexus situés, d'après Cohnheim, dans l'épaisseur de la membrane basilaire étaient en réalité juxtaposés à cette lamelle immédiatement sous l'épithélium, et que les fibres nerveuses qui la traversent sont encore des faisceaux de cylindres d'axe et non les plus fines fibrilles variqueuses, comme Cohnheim le veut. Il admet aussi les fines ramifications nerveuses situées dans les couches postérieures de la cornée de la grenouille, ramifications décrites d'abord par Kühne. Hoyer a, dans sa plus récente publication (114 *a*) surtout, étudié à fond la répartition des nerfs et est arrivé à des résultats analogues à ceux de Rollett et W. Krause, que je puis aussi confirmer de mon côté; seulement j'ai cru utile, afin que toutes les descriptions s'accordent quand il s'agit des vertébrés, de remplacer le nom de *plexus sous-basilaire* par celui de *plexus du stroma*. La première désignation paraissait trop indiquer que les trames nerveuses se trouvent toujours juxtaposées à la lamelle homogène.

Entre autres détails appartenant au même sujet, il est nécessaire de faire observer que Cohnheim et Kölliker ont les premiers décrits les fibres horizontales qui rampent dans les couches les plus supérieures de l'épithélium, et que ce dernier a vu des fibres verticales ascendantes en dépasser le niveau, et des fibrilles nerveuses s'y terminer par des renfle-

ments (boutons terminaux). Ces assertions n'ont pas été jusqu'ici confirmées. Klein, qui paraît avoir obtenu les préparations des nerfs d'épithélium les plus détaillées, accepte deux plexus intra-épithéliaux superposés.

Pour ce qui regarde l'importante indication de Kühne, concernant la terminaison des nerfs aux cellules de la cornée, Lipmann et tout dernièrement Thanhoffer et Königstein (chez la grenouille) ont appuyé les vues de Kühne. Lipmann admet la terminaison des fibrilles nerveuses aux noyaux des cellules et aux cellules de l'endothélium de la membrane de Descemet. Lavdowsky confirme le fait touchant les cellules cornéennes. Par contre, Moseley (204) reste dans l'indécision. Löwe (342) décrit dans la couche épithéliale antérieure de la cornée des cellules particulières qui se colorent moins par le carmin et les envisage comme cellules nerveuses. D'une manière analogue, Ditleosen (324) trouve la terminaison des nerfs cornéens en cellules terminales d'une conformation particulière, cellules munies d'un noyau remarquablement grand. Löwe prétend même avoir une fois vu se terminer une fibre nerveuse dans le noyau d'une pareille cellule terminale. Tous les autres observateurs se sont prononcés contre Kühne. Sur des préparations au chlorure d'or, d'après le procédé de Königstein, que m'a soumises le Dr de Koukol, on voyait nager avec des cellules cornéennes isolées de longues fibres variqueuses, mais il ne nous était pas possible de nous prononcer, ce qui est d'ailleurs plus difficile qu'on ne le croit, s'il s'agissait là d'une fusion organique entre les fibres nerveuses et les cellules cornéennes, ou bien si ces fibres nerveuses s'entremêlaient ou se soudaient avec les prolongements de ces mêmes cellules, ainsi que Königstein l'admet. Pourtant les recherches que j'ai faites avec Izquierdo (326, 327) sur des oiseaux m'ont convaincu qu'en réalité une grande partie des cellules cornéennes sont en communication avec les nerfs cornéens, et je suis, par conséquent, forcé d'admettre aujourd'hui le fait si capital signalé par Kühne que Königstein a aussi confirmé. C'est Königstein qui a donné la plus récente et la plus complète description des nerfs cornéens dans toutes les espèces animales (Königstein, 139). — Un certain nombre d'auteurs, Engelmann, Hoyer, Kölliker et d'autres admettent une terminaison libre des nerfs sans des organes spéciaux de terminaison. Cependant, ainsi que nous l'avons dit plus haut, le doute peut subsister à cet égard. Indépendamment des renflements terminaux de Krause et de Cohnheim, Inzani, Jullien (124) et Lavdowsky ont décrit des corpuscules triangulaires et campaniformes dans lesquels se perdaient les fibres nerveuses. Peut-être ne s'agit-il ici que des noyaux de Pappenheim. Encore un autre mode de terminaison intra-épithéliale est celui signalé par de Thanhoffer, qui considère comme des corpuscules du tact, de petits éléments brillants ressemblant à des cellules et situés immédiatement au-dessus de la couche des cellules cylindriques. Il n'admet pas d'autres modes de terminaison. D'après Thanhoffer, les cellules cornéennes en connexion avec les nerfs ne seraient que des éléments intercalés. — Durante (66), de Thanhoffer (284, Fuchs (338) et Königstein (139) ont décrit récemment aux canaux nerveux un revêtement endothélial, que j'admets de même, tout en faisant remarquer que Recklinghausen (*loc. cit.*) et Ranvier (*Recherches sur l'histologie et la physiologie des nerfs*, in *Archiv. de physiol. normale et pathologique*, 1872) avaient déjà mentionné la gaîne endothéliale des nerfs cornéens de la grenouille et du lapin. — Bogoslovskoy (33) a porté ses recherches sur la régénération des nerfs de la cornée et l'a démontrée, en employant le chlorure d'or.

En ce qui concerne l'anatomie comparée de la cornée, il importe avant tout de compulser les travaux de *Leuckart* (en *Graefe*, *Saemisch*); pour ce qui regarde la cornée des poissons, *Émery* (348) vient d'en donner une description détaillée.

Les propriétés physiques et chimiques du tissu cornéen sur lesquelles je n'ai pas fait de recherches spéciales, ont été particulièrement étudiées par His (113). J'insisterai ici seulement sur quelques particularités physiques de ce tissu qui sont son grand pouvoir de se gonfler, sa solidité, son élasticité, sa transparence, sa réfringence et les phénomènes de polarisation qu'il présente. Il doit en grande partie sa transparence à l'arrangement régulier des fibrilles de sa substance et à la répartition régulière des liquides physiologiques qui le

remplissent (1). Quant à la faculté de polariser la lumière pour laquelle il est utile de consulter Brewster (*Philos. trans.*, 1816), Wilh. Müller (*Zeitsch f. Rat. medic.*, 3 Reihe, Bd X, p. 173); de Lang (151 *a*, Valentin (301) et Rollett (250), la substance fibrillaire de la cornée est biréfringente, puis elle perd cette qualité en se gonflant par imbibition d'eau. Les membranes limitantes anhistes sont aussi réfringentes, ainsi que les lacunes cornéennes. Les cornées, prises en totalité, montrent sous le microscope à polarisation, un anneau clair à leur bord qui est interrompu par quatre points foncés (His), ou aussi, d'après Brewster et Valentin, elles présentent une croix sombre qui ne change pas de place pendant la rotation de la cornée sur un axe qui est placé verticalement au sommet de cette membrane. D'après His, sur une coupe de cornée entre deux prismes croisés de Nicol, les faisceaux coupés transversalement restent sombres dans tous les azimuths, tandis que les fibres longitudinales et obliques apparaissent alternativement claires et sombres, il faut nécessairement en conclure que la direction méridionale est prédominante dans l'arrangement des fibres de la cornée et que les axes optiques sont parallèles à la direction de ces fibres.

Pour ce qui regarde la constitution chimique de la cornée, la révélation de Jean Müller (206) offre un intérêt particulier, à savoir : que, par une cuisson de plusieurs heures dans de l'eau distillée, la cornée fournit un liquide qui ne renferme pas de gélatine, mais de la chondrine. De plus, les récentes recherches faites par Kühne (*Lehrbuch der physiol. Chemie*), His (113), Schweigger-Seidel (268) et Bruns (in *Hoppe-Seyler's med.-chemischen Unters.*, Hft 2, 1867) et Fubini (*Moleschotts Unters.*) ont encore signalé diverses différences entre cette dissolution cornéenne, la soi-disant colle cornéenne, et la chondrine, de manière qu'à cet égard la cornée se différencie encore des deux grands groupes de tissus qui fournissent de la colle. De fait, nos connaissances sont de ce côté encore bien incomplètes, voilà aussi pourquoi je me suis contenté de citer simplement les travaux originaux à consulter. Bruns et plus tard Schweigger-Seidel ont extrait de la myosine de la cornée, Kühne, de la paraglobuline, Funke (*Lehrb. d. Physiol.*, 4 Aufl., II, p. 198), de l'albumine, de la caséine et de l'albuminate de soude. Bruns a aussi retiré d'un extrait aqueux de la cornée un albuminate de potasse. De son côté, Rollett a montré qu'on détruit très probablement, au moyen de l'hypermanganate de potasse, les corps albuminoïdes de la cornée, attendu que des fragments de cette membrane, ainsi traités, ne donnent plus de réaction xanthoprotéique. Je viens d'admettre, avec Schweigger-Seidel, que la myosine de la cornée provient du ciment interfibrillaire, tandis que Bruns le fait dériver des cellules cornéennes. Il est nécessaire d'observer à cet égard que, en extrayant la myosine au moyen d'une solution de chlorure de sodium à 10 pour 100 (Schweigger-Seidel), on conserve les cellules en question.

(1) Les plus récentes recherches de Leber (166) démontrent que la cornée s'imbibe et s'opacifie aussi par suite de l'ablation de l'endothélium de la chambre antérieure.

Nous trouvons encore, chez Al. Schmidt (261), cette remarque intéressante que la substance cornéenne, aussi bien que l'humeur aqueuse, présente des propriétés fibrinoplastiques.

SCLÉROTIQUE.

La substance histologique fondamentale de la sclérotique est constituée par un tissu cellulaire à fibrilles fines, dont les faisceaux ou trames de faisceaux sont entrelacés de la manière la plus variée, à l'instar de ce qu'on rencontre pour tous les autres téguments fibreux et résistants, tels que la dure-mère, le périoste, le stroma cellulaire du derme, etc. Entre ces faisceaux sont situées de fines fibres élastiques réunies en réseaux, mais qui ne représentent qu'une faible fraction du tissu scléral.

Nous distinguons, comme pour la cornée : *a*, le tissu fondamental fibrillaire; — *b*, la substance interfibrillaire; — *c*, l'appareil conducteur de la lymphe; — et *d*, les éléments cellulaires que ce dernier renferme. Nous pouvons distinguer ces diverses parties comme « éléments constituants » de la sclérotique. A leur description nous ajoutons un court exposé concernant les vaisseaux et les nerfs, ainsi que quelques remarques sur certaines variantes de l'enveloppe résistante de l'œil et les variétés de structure qu'elle présente chez les divers vertébrés.

Eléments constituants de la sclérotique. — Les fibrilles extrêmement fines qui forment la masse principale de la sclérotique sont réunies par une petite quantité de substance interfibrillaire pour former des faisceaux d'épaisseur variable. Ces faisceaux s'entrelacent dans les directions les plus variées, parmi lesquelles celles en sens équatorial et méridional (le globe oculaire étant envisagé comme sphère) prédominent. Il ne se rencontre pas de faisceaux transversaux ou verticaux qui traverseraient par conséquent la sclérotique soit d'avant en arrière, soit de haut en bas; mais on rencontre de nombreuses trames affectant une direction diagonale à l'épaisseur de cette membrane, et qui doivent cette disposition à ce que beaucoup de faisceaux méridionaux et équatoriaux après un court trajet, et, étant entrés dans un autre plan, changent de direction, s'enlacent avec des faisceaux allant en un sens différent.

Il n'existe pas dans la sclérotique des faisceaux de fibres ayant la même direction dans toute l'étendue de la membrane; aussi je ne saurais m'associer à la manière de voir de Henle (106) qui fait prédominer dans les couches externes, en général, les faisceaux méridionaux et les équatoriaux dans les couches internes. D'après ce que je vois, il se trouve, par exemple, autour de l'entrée du nerf optique, dans les couches internes de préférence, des traînées méridionales, et par contre, en dehors, beaucoup de fibres équatoriales. Vers le milieu de la circonférence oculaire se rencontrent partout presque autant de fibres équatoriales que méridionales. Vers le bord cornéen, les tendons des muscles apportent beaucoup de fibres méridionales externes ; et tout près du canal de Schlemm réapparaissent de nouveau, en plus grand nombre, des faisceaux équatoriaux.

Les faisceaux de fibrilles se réunissent de deux manières différentes. D'une part, de nombreuses petites traînées fibrillaires se détachent des faisceaux principaux pour se joindre à des faisceaux voisins et prendre une autre

direction; d'autre part, tous les faisceaux sont soudés par la même substance interfibrillaire, qui maintient aussi les diverses fibrilles. Cette soudure des faisceaux (*accollement*) est moins solide que celle des fibres entre elles.

On trouve creusées dans le ciment, à l'instar de la cornée, des lacunes avec leurs canalicules. Ces lacunes renferment les cellules scléroticales, soit pigmentées, soit non pigmentées, ainsi que de rares cellules migratrices et de la lymphe transparente. Ces dispositions ressemblent, en général, complètement à ce qui a été exposé en détail pour la cornée. Je puis donc me borner ici à l'exposition de quelques particularités et à indiquer les différences avec ce qui a déjà été décrit. Tout d'abord, je ferai remarquer, pour ce qui concerne la récente description de Michel (197), qui remplace le système de canalicules lymphatiques par de simples espaces interfasciculaires, qu'il est toujours aisé de présenter constamment dans les mêmes formes les espaces et les canalicules de la sclérotique humaine par l'imprégnation avec l'argent. Au moyen de la coloration avec l'hématoxyline, il est alors possible de rendre apparentes dans les espaces lymphatiques les cellules sclérales. De Recklinghausen (236) compare les espaces lymphatiques de la sclérotique aux espaces à forme irrégulière, tels qu'on les rencontrait dans les couches moyennes de la dure-mère. Je dois dire que j'ai parfois obtenu, sur un court trajet de la sclérotique humaine, un système canaliculaire aussi régulier et aussi élégant que cela se voit pour la cornée.

Les *cellules sclérales* non pigmentées (cellules fixes) se comportent identiquement comme les cellules de la cornée. Elles représentent de minces plaques endothéliales, dont le noyau est le plus souvent contourné par un léger reste de protoplasma grumeux. Le nucléole ne s'aperçoit pas toujours. Dans quelques espaces de plus grand calibre, se rencontrent plusieurs cellules plates. Ici, elles sont partout accolées à l'une ou l'autre paroi de l'espace lymphatique. Si l'on déchire ou dilacère le tissu sclérotical avec des aiguilles, on obtient beaucoup de préparations dans lesquelles les cellules plates sont adossées aux faisceaux fibrillaires ainsi isolés. Il doit en être ainsi, aussi bien s'il existe un système canaliculaire régulier que si l'on n'admet que la présence d'un système d'espaces quelconques formant interstices entre les faisceaux fibrillaires.

Dans la sclérotique humaine, les *cellules pigmentaires* ne sont que fort rares; elles ne se rencontrent d'une façon plus régulière que près de l'entrée du nerf optique et à l'entour de la cornée dans les couches scléroticales profondes. Par contre, on les constate très fréquemment chez les animaux, chez lesquels, autant que je sache, elles se trouvent dans la totalité de la sclérotique et parmi toutes les espèces. Ici, elles présentent des formes variées. Chez le jeune bœuf, elles se montrent, par exemple, sous la forme de corps allongés, munis de prolongements en forme d'arêtes, comme on peut parfaitement s'en convaincre en examinant les cellules près du bord de la cornée. Le chat présente, par contre, plutôt des cellules plus courtes, d'une forme étoilée plus régulière. Isole-t-on ces cellules, elles apparaissent

comme les mêmes éléments plats qu'offrent les autres cellules scléroticales non pigmentées : le pigment adhère ici partout au protoplasma granuleux qui, dans ces cellules pigmentées, se trouve en plus grande abondance et envoie même quelques prolongements.

On ne rencontre que fort rarement, dans le tissu frais de la sclérotique, des corpuscules migrateurs. Il est naturel que, vu le défaut de transparence du tissu, on ne saurait se renseigner avec précision sur les voies dans lesquelles ils se meuvent. Les dispositions que nous montre la cornée font supposer que ces corpuscules se rencontrent et se meuvent de même dans un système canaliculaire.

Vaisseaux de la sclérotique. — Pour ce qui regarde les voies circulatoires de cette membrane, nous avons à distinguer les vaisseaux nourriciers de ceux qui la traversent simplement. Les premiers dérivent des artères ciliaires postérieures courtes et longues, ainsi que des artères ciliaires antérieures. Ces vaisseaux traversent l'espace supra-vaginal (Schwalbe, Michel), ainsi qu'ultérieurement l'espace de Tenon, dont il sera question plus loin. La réunion anatomique que les artères ciliaires postérieures courtes affectent avec le réseau capillaire dérivé de l'artère *centralis retinæ*, dans la région de la lame criblée (*circulus Zinnii*), est digne d'être notée. Il n'existerait pas ici, d'après Leber (*Graefe-Saemisch*, t. II, 2, p. 306), de veines qui correspondraient aux branches anastomosantes des artères ciliaires susmentionnées. H. Müller (211) a décrit pour les artères ciliaires une gaîne propre, munie de fibres élastiques et de noyaux allongés que Michel (197) n'a pu retrouver de la même manière. Il indique, comme je l'ai confirmé, que l'adventice des artères est enlacé de faisceaux de tissu cellulaire, enfeutrés, qui renferment un petit nombre de cellules de tissu connectif plates. Les veines, les capillaires et les nerfs ciliaires ont une gaîne cellulaire particulière (Michel), formée de cellules endothéliales, qui sont, ainsi que je le constate, plus riches en protoplasma que les cellules endothéliales ordinaires. Je suis disposé à désigner cette gaîne, avec Éberth, comme « gaîne périthéliale », et je rappelle ici, ainsi que je l'ai ailleurs démontré (*Archives de Virchow*, t. LV, p. 48), que les cellules du périthèle (cellules plasmatiques) peuvent dans certaines régions du corps, comme par exemple dans le tissu intermédiaire du testicule, acquérir un développement particulier en formant de grandes cellules protoplasmatiques. Ces mêmes cellules périthéliales, je les retrouve, quoique un peu moins développées que dans le testicule, aux vaisseaux nourriciers propres de la sclérotique. Ces vaisseaux, représentant de petites artères, veines et capillaires, sont rares et se rencontrent principalement dans les couches superficielles, dans les régions antérieure et postérieure de la sclérotique. Des préparations à l'hématoxyline permettent souvent d'apercevoir le réseau vasculaire de la sclérotique d'une manière complète. Il sera ultérieurement question des vaisseaux du bord scléro-cornéen. Pour ce qui regarde le réseau à anses du bord de la cornée, voyez page 44

Comme vaisseaux perforants, nous avons à citer les troncs des artères ciliaires qui se rendent à l'intérieur de l'œil, et les *venæ verticosæ*. Il est à remarquer ici que les artères ciliaires longues et les antérieures, ainsi que les *venæ verticosæ*, et principalement ces dernières, traversent la sclérotique très obliquement. On peut parfaitement se rendre compte de cette obliquité de leur trajet, en examinant les yeux des grands animaux, par exemple ceux du jeune bœuf et du cheval. Dans le canal qui sert de passage aux vaisseaux, se trouve un peu de tissu connectif lâche avec de nombreuses cellules. En outre, comme l'a démontré Schwalbe (265), les *venæ verticosæ* sont entourées d'espaces lymphatiques périvasculaires qui font communiquer l'espace périchoroïdien avec celui de la capsule de Tenon. Il ne se trouve pas autrement de vaisseaux lymphatiques garnis de parois dans la sclérotique. Pour ce qui concerne les voies lymphatiques de cette membrane, il en sera ultérieurement question dans un article qui comprendra l'étude des voies lymphatiques de la cornée.

Nerfs de la sclérotique. — Les recherches sur les nerfs de la sclérotique n'ont jusqu'à présent conduit qu'à des résultats négatifs, ou du moins fort peu satisfaisants. Moi-même, je n'ai pu, sur des préparations au chlorure d'or qui avaient rendu très apparents les gros troncs nerveux de la cornée, ainsi que les fins réseaux, apercevoir, ni dans les parties moyennes, ni dans les régions postérieures de la sclérotique, des réseaux de fines fibres nerveuses composées de cylindres d'axe ou de fibrilles d'axe. Par contre, j'ai réussi, sur plusieurs préparations de sclérotique humaine, à poursuivre, près du bord cornéen, de fines fibrilles d'axe, provenant de la segmentation d'un cylindre d'axe, sur un assez long trajet dans les couches superficielles de la sclérotique, où elles enlaçaient parfois les vaisseaux sanguins qui s'y trouvaient. Pourtant il ne m'a pas été possible de me renseigner comment ces fibrilles se terminaient dans les éléments composant les parois vasculaires; plusieurs fois on pouvait apercevoir des extrémités libres très fines; mais bien entendu qu'il est impossible d'affirmer, en pareil cas, si une fibrille, qui paraît se terminer en pointe effilée, représente aussi, en réalité, la terminaison nerveuse.

Helfreich (103) est jusqu'à présent le seul qui décrit, sans hésitation, un réseau terminal richement garni et répandu dans la sclérotique; il est vrai qu'il ne s'appuie que sur des préparations peu nombreuses. D'après sa description, ces nerfs fins qu'il envisage comme nerfs propres de la sclérotique, dérivent, chez la grenouille, de 4—5 petits troncs qui se rendent à côté du nerf optique et courent dans la gaîne du tissu cellulaire du globe de l'œil. Il ne parvint pas à reconnaître de quel tronc principal ils dérivent. Près de l'entrée du nerf optique, ces petits troncs forment un entrelacement en cercle et se dirigent de là, après une division dichotomique multiple, en avant, jusqu'à ce qu'ils perdent brusquement leur moelle. Les fines fibres ainsi dépourvues de moelle, forment un riche plexus, — de véritables *soudures* en réseau ne pouvant pas être constatées. — Les extrémités libres en forme de pointe effilée se rencontrent, comme je l'ai aussi vu chez l'homme, au voisinage du bord conjonctival, ou dans la région de la sclérotique même. Nulle part les nerfs ne pénètrent dans la couche cartilagineuse de la sclérotique de la grenouille. Nulle part il n'était possible de constater la réunion avec des cellules de la sclérotique. — Les premières recherches des nerfs de la sclérotique ont été faites par Bochdalek (24) et Fr. Arnold (6, 7); mais ces auteurs ne donnent aucune indication

précise sur les terminaisons nerveuses. En tout cas, comme les recherches de Helfreich aussi bien que les miennes, ne se rapportent qu'à des faits isolés, de nouvelles investigations restent à faire.

Comme particulièrement dignes de fixer notre attention, il faut signaler les *zones limitantes de la sclérotique*, qui sont les surfaces interne et externe de la sclérotique, l'entrée du nerf optique et la limite scléro-cornéenne.

A peu près jusque vers l'insertion des muscles droits, et encore un peu plus en arrière, la sclérotique se trouve recouverte par la *conjonctive bulbaire*. Les faisceaux lâches du tissu cellulaire sous-conjonctival se réunissent ici directement avec ceux de la sclérotique, de manière que des traînées fibrillaires, qui appartiennent au tissu cellulaire sous-conjonctival, continuent, en petite partie au moins, à cheminer dans le territoire de la sclérotique; une délimitation absolue n'existe pas et ne saurait exister, vu la complète identité histologique des tissus contigus. Plus on avance vers la limite cornéenne, plus le tissu sous-conjonctival devient dense, moins il se distingue de la sclérotique sous-jacente, et plus aussi est nombreuse la quantité de traînées fibrillaires qui s'entremêlent. Nous reviendrons avec plus de détails sur ce sujet en traitant de la limite scléro-cornéenne.

Pour ce qui concerne le rapport des *tendons musculaires* avec la sclérotique, les premiers se différencient très nettement sur des coupes par les traînées fibrillaires, qui affectent la même direction dans le tissu sclérotical ambiant. Les fibres tendineuses ne courent pas exactement parallèlement à la surface scléroticale, mais sont inclinées sous un faible angle vers celle-ci. Il est intéressant de savoir qu'arrivées à la surface de la sclérotique, les fibres tendineuses ne se superposent pas simplement aux fibres scléroticales pour les doubler, mais qu'elles s'enfoncent, à l'instar d'un cône, dans le tissu scléral, de manière qu'une couche externe de fibres scléroticales entre-croisées, et ayant tout à fait le même aspect que le restant de cette membrane, vient couvrir le tendon du muscle, et que celui-ci peut encore être poursuivi et reconnu dans le stroma sclérotical, par la direction particulière qu'affectent les fibres tendineuses. Celles-ci prennent, comme Loewig (178-179) l'a explicitement décrit, pour ce qui concerne les muscles droits, la direction des faisceaux fibrillaires méridionaux, et, pour les tendons des muscles obliques, celle des faisceaux équatoriaux.

Derrière l'insertion des muscles, la sclérotique est délimitée en dehors par la mince couche de *tissu cellulaire* qui constitue le revêtement interne de l'espace de Tenon [feuillet interne de la capsule de Tenon (Schwalbe, 265)]. Cette couche se réunit à la surface scléroticale. Comme Schwalbe l'a démontré, elle se montre, après imprégnation avec l'argent, recouverte d'une couche endothéliale, qui constitue, par conséquent, le revêtement interne de l'espace de Tenon; les cellules endothéliales adhèrent de façon à constituer une pellicule. Il ne faut pas oublier ici que l'endothélium ne repose pas directement sur la sclérotique, mais sur une mince couche de tissu connecti

lâche, tissu épiscléral qui, uni à l'endothèle, forme, à proprement parler, la limite interne de l'espace de Tenon.

Pour ce qui regarde l'espace de Tenon et la soi-disant capsule de Tenon, il est nécessaire de donner quelques indications que j'emprunte pour la plupart aux recherches si exactes de Schwalbe (265), recherches que je ne puis que confirmer. Ces indications feront mieux saisir les dispositions topographiques et mieux comprendre aussi la conformation des voies lymphatiques qu'il nous reste à décrire. La capsule de Tenon est composée de deux feuillets : un interne très mince, appelé *épiscléral*, et un externe, nommé *sous-musculaire* (1). Le feuillet interne repose directement sur la sclérotique et s'étend en avant, partout, là où les tendons des muscles s'insèrent, jusque vers cette insertion, se réunissant plus intimement en ces points avec la sclérotique, et se réfléchissent au-dessous des points d'attache des muscles sur leur surface inférieure dans le feuillet sous-musculaire. Dans les interstices, entre les muscles, le feuillet interne de la capsule avance encore plus jusque près du bord scléro-cornéen où il se réunit à la conjonctivite scléroticale et se réfléchit en arrière pour se continuer dans le feuillet externe de la capsule.

Entre ces deux feuillets se trouve compris un espace en forme de fente, l'*espace de Tenon* (Schwalbe), qui envoie en avant autant d'appendices en queue qu'il y a d'interstices entre les muscles droits. Ces deux feuillets, ainsi que l'espace qu'ils comprennent, se continuent près du pôle postérieur de l'œil sur la gaîne du nerf optique, vont jusqu'à l'entrée du canal optique et se comportent dans cette région, relativement à la gaîne du nerf optique et aux portions postérieures des muscles, identiquement comme il a été décrit pour les tendons de ces muscles et la sclérotique. L'espace qui se forme ic entre les deux feuillets est l'*espace supra-vaginal*, ainsi désigné par Schwalbe. Je reviendrai sur la communication qu'affecte cette continuation de l'espace de Tenon avec l'espace sous-arachnoïdien. Chez les animaux qui, comme le porc par exemple, en dehors de l'appareil musculaire antérieur, jouissent encore d'un appareil musculaire postérieur le *rétracteur du globe*, l'espace de Tenon, près de l'insertion de ce muscle à la sclérotique, est interrompu, sauf quelques ouvertures en fente qui font communiquer les deux grandes divisions de cet espace. Le feuillet externe de la capsule de Tenon est, comme l'indique Schwalbe, généralement séparé du *retractor bulbi* par une couche graisseuse.

Quant à la structure histologique de la capsule, il a déjà été question de son revêtement endothélial qui fait ainsi acquérir à la capsule tous les caractères d'un sac lymphatique et de la réunion bien lâche du feuillet interne de la capsule avec la sclérotique. Notons enfin que les deux feuillets sont essentiellement composés d'un tissu cellulaire à fines fibrilles entremêlées de nombreuses fibres élastiques très ténues. Dans l'espace de Tenon même se trouvent tendues des trabécules de tissu cellulaire garnis d'endothèle et qui se rendent d'un feuillet à l'autre.

La description que nous venons de donner se trouve en apparence en contradiction avec celle de Henle et Merkel (Graefe-Saemisch, I, p. 56), qui admettent comme capsule de Tenon, non un sac tout à fait clos, mais un anneau large contournant la région équatoriale de l'œil et ouvert en avant, au bord cornéen, et en arrière, près de l'entrée du nerf optique. Dans cette description, il manquerait en quelque sorte le feuillet épisclérale de la capsule. L'anatomie macroscopique confirme en réalité cet exposé de Henle, car avec le couteau et les pinces on ne réussit à préparer que le feuillet externe (pariétal) de la capsule, comme constituant une véritable paroi. Il devient, par contre, impossible de démontrer ainsi que cette paroi se recourbe pour former un feuillet viscéral. Au contraire, l'examen microscopique fait voir qu'aux points susdécrits le revêtement endothélial se continue du feuillet externe sur la sclérotique et la recouvre d'une mince couche de tissu connectif épiscléral à surface lisse. Il n'en résulte pas néanmoins la formation d'un espace simple absolument clos compris entre les deux lames endothéliales, car, d'une part, il est subdivisé par des trabécules de tissu cellulaire, et, d'autre part, cet espace communique en divers points, principalement en arrière, avec d'autres espaces lymphatiques

(1) Il ne peut être que nuisible pour la compréhension facile de cette région anatomique de désigner, ainsi que Schwalbe, le feuillet interne comme « *fascia de Tenon* et le feuillet » externe comme *capsule de Tenon* ». Je supprime donc ces désignations, tout en me ralliant parfaitement à la description de Schwalbe.

La surface interne de la sclérotique qui regarde la choroïde est, comme la surface externe de cette dernière, garnie, à partir de l'entrée du nerf optique jusqu'au bord scléro-cornéen, d'un revêtement d'endothèle à larges cellules, ainsi que l'a constaté Schwalbe (265). Entre la choroïde et la sclérotique se trouvent tendus des vaisseaux et des brides formés d'un tissu particulier, composé de minces pellicules élastiques, dans lesquelles sont tissées des fibres élastiques. Par ce fait, les deux membranes sont lâchement unies entre elles. Les pellicules élastiques se trouvent, ainsi que Henle (106) l'a démontré le premier, réunies aux réseaux de fibres élastiques placés entre les faisceaux scléroticaux eux-mêmes. Cet espace, en fente sphérique, mais entrecoupé, placé entre la sclérotique et la choroïde, que Schwalbe appelle « espace périchoroïdal », représente, par conséquent, la conformation d'un espace lymphatique, et doit, comme nous le dirons tout à l'heure, être aussi envisagé comme tel. Néanmoins, je ne saurais admettre chez l'homme un revêtement endothélial non interrompu de cet espace périchoroïdal. Les cellules endothéliales sont ici remarquablement grandes ; leurs noyaux se trouvent placés vers l'un ou l'autre angle de la cellule, et l'on se rend aisément compte qu'elles sont placées au-dessus des cellules pigmentaires.

La façon suivant laquelle la sclérotique est disposée autour de l'entrée du nerf optique mérite particulièrement d'attirer notre attention. D'après les données ordinaires, la gaîne du nerf optique passerait partout directement dans la sclérotique en s'épanouissant, en quelque sorte, comme le nerf optique dans la rétine, sous forme de demi-sphère, dans l'enveloppe résistante du globe oculaire. A l'endroit même du passage du nerf, il n'existerait pas une ouverture complète, mais des faisceaux de la sclérotique la traverseraient d'un côté à l'autre, formant quasi des ponts. Par la macération, en éloignant les fibres nerveuses, on mettrait à nu ce treillage de ponts fibrillaires, se contournant en de nombreuses mailles et représentant la *lame criblée* des auteurs.

En y regardant de plus près, la disposition ne se montre pas tout à fait aussi simple. On peut distinguer, à la gaîne du nerf optique, en allant de dehors en dedans, trois et même quatre couches différentes : 1° la gaîne fibreuse externe ; 2° l'espace lymphatique intervaginal, avec son système particulier de trabécules (espace subvaginal de Schwalbe). Cet espace, ainsi que la gaîne fibreuse externe, se subdivise, à la rigueur, de nouveau en deux portions, attendu que l'arachnoïde du cerveau se continue aussi le long du tronc du nerf optique [Axel Key et Retzius (126 et 328)]. Par conséquent, la gaîne externe doit être divisée en deux feuillets : un épais « gaîne durale » et l'autre mince « gaîne arachnoïdale ». Chez l'homme, il se trouve entre ces deux gaînes une fente très étroite, la continuation de l'espace subdural. Entre la gaîne arachnoïdale et la gaîne interne du nerf désignée ci-dessous (3°) est alors placé un autre espace plus large, qui est une continuation de l'espace subarachnoïdal. Ces deux espaces forment ensemble l'espace lymphatique intervaginal. Vient alors, 3°, la gaîne interne du nerf optique ou « gaîne piale »,

mais qu'on peut, elle aussi, subdiviser en deux couches différentes, savoir : une couche voisine de l'espace lymphatique, et dans laquelle, au moins près de la sclérotique, prédominent les fibres circulaires, et une couche interne la plus voisine des fibres du nerf qui, elle, renferme des fibres fines et longitudinales. Cette dernière couche représente, en quelque sorte, le névrilème du nerf optique.

De chacune de ces trois couches, ou des quatre, si l'on subdivise la dernière décrite, des fibres se rendent dans la sclérotique. Dans cette membrane, on peut, à proximité de l'entrée du nerf optique, distinguer une couche externe, dans laquelle prédominent les fibres équatoriales, et une interne, plus riche en traînées méridionales, et qui paraît sensiblement plus solidement tissée et plus résistante. La gaîne externe du nerf optique se rend directement dans la couche externe de la sclérotique. Immédiatement avant de se réfléchir dans la sclérotique, cette gaîne se laisse aisément subdiviser en plusieurs feuillets; il ne s'en rencontre peut-être pas aussi régulièrement quatre que l'indique Michel (197), mais on en obtient assez souvent trois ou cinq feuillets.

La gaîne interne (piale) s'étend de la même façon d'une manière continue dans la couche interne et solide de la sclérotique, et cela principalement avec sa couche de fibres circulaires qui change ainsi peu à peu la direction de ses fibres en traînées méridionales. La couche la plus interne, celle du névrilème, se rend en partie dans la couche la plus interne de la sclérotique; mais, en majeure partie, elle fournit les fibres des faisceaux de la lame criblée. Pourtant il n'est pas exact de nier, comme le veut Wolfring (319), toute participation des autres portions de la gaîne et de la sclérotique à la formation de la lame criblée et de ne laisser dériver ses trabécules qu'exclusivement du névrilème propre du nerf optique. Il m'a été possible, à différentes reprises, de voir des traînées de fibres partir des couches internes de la sclérotique pour se mêler aux faisceaux de la lame criblée, observation qu'a pu aussi faire Schwalbe.

L'espace lymphatique intervaginal s'étend chez les divers individus différemment loin en avant, ordinairement encore assez loin pour s'insinuer sous forme de fente étroite sur un court parcours entre les deux couches sclérales, l'interne et l'externe. Parfois, il pénètre aussi assez loin dans la région scléroticale propre. Les trabécules de conformation particulière qui le traversent se rattachent, sans choix propre, aux deux feuillets scléroticaux, et cela peu à peu entre les traînées de fibres de ces derniers. Les gaînes endothéliales de ces trabécules ne sont nullement partout non interrompues, ainsi que cela a été soutenu particulièrement par Schwalbe. Cet auteur trouve aussi dans tous les espaces lymphatiques du globe déjà décrits, que les cellules endothéliales sont intimement réunies entre elles, formant ainsi des membranes qu'il appelle « pellicules endothéliales », de façon qu'en dilacérant les préparations on n'obtient que des fragments de membranes et presque jamais des cellules isolées. Michel et Leber lequel, le premier,

a décrit les gaînes endothéliales des trabécules de l'espace intervaginal, ne sont pas l'un et l'autre fixés pour résoudre tout de suite la question de la continuité de ces gaînes. Panas (347) décrit les trabécules des espèces lymphatiques du nerf optique comme composés d'une double couche, l'une interne, formée d'un tissu conjonctif, l'autre, corticale, d'une masse vitreuse. Il indique l'endothèle comme étant en continuité, ainsi que Schwalbe, Key et Retzius l'ont fait.

Les premières recherches exactes sur le passage de la gaîne du nerf optique dans la sclérotique ont été faites par Donders (59) et E. Jaeger (123). Ce dernier expose surtout les rapports de l'espace intervaginal avec la sclérotique. Des éclaircissements sur la constitution de cette région, allant jusqu'aux moindres détails, ont été récemment fournis par Schwalbe (265), *Axel Key* et *Retzius* (328), Michel (197) et Wolfring (319). Pour ce qui regarde les travaux de ce dernier auteur, je fais observer que je n'ai jamais vu chez l'adulte un nombre quelque peu important de corpuscules lymphatiques entre les faisceaux du nerf optique. Leuckart (*Organologie*, in *Graefe-Saemisch*, *Handbuch*, t. II, p. 194) indique que chez certains animaux, entre autres la tortue, des fibres de la sclérotique se rendent à la choroïde. Schwalbe, de son côté, fait passer une faible portion de la gaîne piale dans le tissu choroïdien, mais on exposera de préférence tous ces détails, en traitant de l'histologie du nerf optique. La plus complète description des gaînes du nerf optique et de son passage dans les menbranes de l'œil a été donnée par *Kuhnt* (369). J'en saisis le fait que l'auteur de ce travail confirme ma description de la gaîne piale comme composée de deux couches, une externe et circulaire, et une interne longitudinale. Quant à la membrane sucboroïdienne, qui comprend aussi la lamina fusca des auteurs, elle est composée, d'après la description de Schwalbe, abstraction faite des vaisseaux, de minces lamelles élastiques couvertes de tous côtés de cellules endothéliales. Les lamelles se trouvent constituées d'une substance fondamentale hyaline que Schwalb déclare être identique avec la substance fondamentale du tissu connectif ou avec le ciment interfibrillaire, et dans laquelle reposeraient encore des fibres élastiques et des cellules pigmentaires. Henle (106) note, comme parties constituantes de la membrane supra-choroïdale de l'homme, deux sortes de cellules : d'*incolores* et de *pigmentées*. Il dit des premières (*loc. cit.*, p. 616), qu'on les rencontre aussi bien isolées que réunies en groupes ressemblant à des *fragments d'un épithélium*. Les cellules, réunies en groupes, seraient anguleuses ; les isolées, sphériques ou elliptiques en partie, ne dépasseraient pas en grandeur le noyau qu'elles renferment; celles du plus grand volume auraient un peu plus que le double de cette grandeur, etc. Il est évident que Henle a aussi déjà décrit les cellules endothéliales de Schwalbe, tout en n'appréciant pas leur importance. Axel Key et Retzius (126 et 328) parlent d'un endothèle de l'espace périchoroïdien à plusieurs couches. Les cellules pigmentaires de la *membrana suprachoroidea* qui, par leur aspect varié et leurs nombreuses émanations ramifiées, comptent parmi les formes cellulaires les plus remarquables et les plus intéressantes de l'organisme, ont été aussi décrites par Henle, avec une précision digne d'être notée, et je puis confirmer la présence, chez l'homme, de cellules presque indemnes de pigment qui, comme formes et caractères, se rattachent à ces cellules pigmentées.

L'enveloppe dure du globe montre dans la série des espèces diverses variétés histologiques dignes de remarque que nous ne voulons qu'effleurer ici. Tous les mammifères, à l'exception des monotrèmes, ont une sclérotique exclusivement composée de tissu connectif dont les éléments histologiques sont sensiblement les mêmes, c'est seulement, pour ce qui regarde la richesse en pigment, ainsi que l'épaisseur de la membrane et son union plus ou moins intime avec la choroïde, qu'il se présente des différences notables. Comme étant très riche en pigment, il faut citer la sclérotique des chevaux, des bœufs, des cochons d'Inde. Particulièrement dense et solide,

se montre la sclérotique des cétacés et des bœufs, tandis que le cheval laisse voir sur un œil de grandeur presque égale une enveloppe bien plus mince. En général, l'épaisseur de la sclérotique décroît en raison directe de la grandeur du mammifère; ainsi, par exemple, chez la souris, la sclérotique paraît à peine plus forte que la choroïde. Ici la désignation de « membrane oculaire blanche » n'est plus applicable, car la membrane pigmentaire se voit partout à travers la sclérotique, même si celle-ci est plus ou moins pigmentée. Relativement intime, se montre la réunion de l'uvéa avec la sclérotique chez le porc et chez la souris, tandis qu'elle est lâche chez l'homme, le bœuf et le cheval.

Les oiseaux portent vers la périphérie antérieure de leur sclérotique généralement un anneau osseux recouvert sur ses deux surfaces de tissu connectif fibrillaire. Chez certaines espèces, il se rencontre encore un second anneau osseux postérieur. Chez les Batraciens anoures, la sclérotique est à substance fondamentale cartilagineuse, tandis que chez quelques batraciens à queue (la salamandre par exemple), la sclérotique est, suivant les indications de Leydig (172), purement composée de tissu conjonctif. Les sclérotiques cartilagineuses sont couvertes d'un revêtement interne et externe de tissu conjonctif. Les reptiles se rapprochent par l'apparition d'un anneau sclérotical osseux, plus ou moins ferme des oiseaux. Langhans (155) nous rapporte que dans la classe des poissons il se rencontre de nombreuses différences histologiques pour ce qui concerne la structure de la sclérotique. Je renonce à entrer en pareils détails, attendu qu'ils n'ont pas, jusqu'au moment où l'on ne connaîtra pas en même temps les rapports de la sclérotique à l'orbite et aux muscles, etc., de valeur particulière; ce sont ces rapports et leur appréciation qui permettront peut-être d ese rendre compte de la diversité de structure histologique de la sclérotique.

C'est bien chez Zinn (321) que nous trouvons les premières indications sur la fine structure de la sclérotique. Il admet la présence de nombreuses lamelles qui s'entre-croisent, et parle aussi de fibres dont serait constitué le tissu scléral. Aussi le passage de cette membrane dans la cornée est explicitement décrit, en rapportant assez complètement la littérature ancienne. Henle (105) se borne à quelques courtes observations, parmi lesquelles il faut noter qu'il a rencontré à la surface interne de la sclérotique des traînées fibrillaires qui se faisaient remarquer par leur résistance à l'acide acétique. Le parcours des fibres a surtout été étudié par Valentin (298), Pappenheim (221), Erdl (74) et Lœwig (179). C'est chez Brücke (31) que nous trouvons les premières données sur les rapports des fibres équatoriales et méridionales. L'histologie comparée a été traitée par H. Müller (215), Leydig (172) et Langhans (155). Il a été fait mention plus haut des travaux de Schwalbe Michel et Wolfring sur les zones limitantes de la sclérotique.

Hannover (335) a récemment décrit, sous le nom de *cordon sclérotical* (*funiculus sclerotecus*) un faisceau de fibres de tissu connectif qui se distingue nettement des autres fibres de la sclérotique. Il a la forme et à peu près l'épaisseur d'un fil, et il traverse la sclérotique dans la direction d'avant en arrière. Commençant à l'endroit de la fovea de la rétine, il se dirige de là en arrière, en bas et en dedans, à travers l'épaisseur de la sclérotique, la plupart du temps en ligne droite, parfois cependant en ligne légèrement courbe ou ramifiée. On reconnaît sa présence par une petite fossette, visible à la surface interne et externe de la sclérotique.—Quelquefois on trouve des traces de vaisseaux dans le cordon. Il est nettement visible dans l'œil du nouveau-né. Hannover le constata aussi dans l'œil

de quelques singes. — Ce même auteur le considère comme le reste de la fente oculaire, oblitérée, dont la trace peut ainsi être retrouvée dans la sclérotique.

La *région du bord scléro-cornéen* est, sous bien des rapports, anatomiquement et physiologiquement, une des plus importantes du globe de l'œil. Toutes les membranes oculaires changent en ce point plus ou moins complètement de structure et de disposition. C'est ici que se trouve l'appareil musculaire de l'accommodation; ici est placé le cercle d'insertion de l'iris; ici le cristallin trouve, quoique indirectement, son attache; c'est encore cette région qui se signale par un arrangement particulier des vaisseaux et par un passage très considérable de nerfs se rendant à l'iris et à la cornée. On peut donc, à juste titre, en partant de cette région, subdiviser l'œil en deux grandes parties, en *globe antérieur* et *globe postérieur*. Même au point de vue embryologique, cette division a une certaine raison d'être, attendu que par l'inversion du cristallin ces différences sont essentiellement établies.

Nous avons ici successivement à étudier : 1° la transition de la *substantia propria cornex* en tissu connectif propre de la sclérotique; 2° le passage de la conjonctive sur la cornée; 3° la portion postérieure du bord cornéen avec les parties périphériques de la membrane de Descemet, le réseau à mailles de Fontana (l'espace de Fontana), le canal de Schlemm, ainsi que l'insertion du muscle ciliaire et les dispositions histologiques de la *Camera oculi anterior*.

BORD CORNÉO-SCLÉRAL.

1° La transition de la sclérotique en cornée est, pour ce qui regarde le tissu fondamental cellulaire des deux membranes, continue et directe. Les faisceaux de tissu cellulaire de la sclérotique passent sans interruption ni séparation avec leurs fibrilles dans les faisceaux, ou les fibrilles de la sclérotique; les espaces lymphatiques, ainsi que les canalicules de la cornée et de la sclérotique, communiquent directement les uns avec les autres à la limite des deux membranes. Les cellules scléroticales ne se différencient particulièrement en rien des cellules cornéennes. Il n'existe de changements dans le parcours et dans le détail de l'arrangement des faisceaux de fibres, ainsi qu'on peut le constater, autant qu'il me parut, que pour ce qui concerne la forme des espaces et des canalicules, des modifications insignifiantes, mais qui n'ont aucune importance relativement à l'union des deux membranes. Pour la plupart, ces différences ont été indiquées (voy. p. 57); elles ne peuvent, certes, pas établir une différence histologique entre les deux membranes. Il ne se trouve donc pas ici, soit au point de vue macroscopique, soit dans l'état microscopique, une limite précise; sous un faible grossissement, se dessine un contour un peu indécis d'une largeur relativement grande qui, sur une coupe méridionale, prend une direction médio-latérale. C'est ce contour indécis (voy. fig. 25) qui indique la ligne de

démarcation, c'est ici que les fibrilles scléroticales passent dans le parcours plus régulier des fibrilles de la cornée, et les espaces lymphatiques se serrent un peu plus.

D'après Rollett (250), un passage direct des fibres scléroticales en fibres cornéennes ne serait pas probable. Sur des préparations injectées, par ponction de la cornée, l'injection allant jusque vers le bord sclero-cornéen, et les pièces étant débarrassées ensuite de la masse injectée, on verrait le tissu cornéen d'apparence spongieuse s'amincir en faibles feuillets qui *s'imbriqueraient* dans d'étroites couches plus denses de tissu sclérotical. En outre, la constitution chimique, différente des deux membranes, ferait, en ayant recours au double procédé de teinture avec le carmin et l'acide picrique, que la cornée apparaîtrait jaune et la sclérotique rouge, distinction qui rendrait peu probable une transition directe. D'un autre côté, Rollett admet que des coupes, ainsi que des préparations par dilacération, donnent l'impression du passage non interrompu des fibres. Je crois qu'il faut s'appuyer ici surtout sur les données embryologiques et sur ce que nous offrent les préparations par dilacération. Les premières nous démontrent une origine commune de la moyenne partie de la substance propre de la cornée et de la sclérotique; les secondes laissent voir le passage continu des fibres de la région cornéenne dans la sclérotique, et inversement. Bien entendu que ces fibres ne parcourent pas toute l'étendue des deux membranes à la fois, mais cela n'est nullement nécessaire pour démontrer leur unité, ce qui nous importe seulement de prouver ici.

2° Pour ce qui concerne le passage de la conjonctive bulbaire sur la cornée, il ne peut tout d'abord pas exister de doute que l'épithélium cornéen ne soit la continuation directe de celui de la conjonctive. Juste à la limite de la cornée, l'épithélium paraît un peu plus élevé et mieux développé; mais le nivellement s'opère des deux côtés d'une manière tout à fait insensible. La membrane basale antérieure se termine dans cette région tout à fait progressivement en s'effilant et en prenant de plus en plus un aspect fibrillaire. On n'en trouve plus de trace au delà du bord cornéo-scléral, mais il est facile de constater que les fibres dans lesquelles se dissocie la membrane basale se rendent directement dans les couches conjonctivales un peu plus denses qui sont juxtaposées à l'épithélium et qu'on désigne par *tunica propria* de la conjonctive. Les fibres du tissu conjonctival lâche ne se délimitent pas non plus d'une manière nette, mais envoient des fibres qui se continuent exactement sous la membrane anhiste antérieure de la cornée. Il est aisé de détacher avec une aiguille à cataracte ces couches antérieures de la cornée humaine de la substance propre sous-jacente et de la soulever en d'assez larges lambeaux; mais ces lambeaux ne se détachent pas du limbe conjonctival, autrement dit de la conjonctive scléroticale dans laquelle ils se continuent de la façon que nous venons d'exposer. Cette disposition se voit encore bien mieux sur la cornée du porc; ici la partie antérieure de la cornée qui se trouve en connexion directe avec la conjonctive se différencie même souvent assez nettement des parties sous-jacentes par une constitution histologique différente (des espaces lymphatiques plus vastes et une texture fibrillaire plus accusée). Cette couche supérieure peut aussi très aisément être détachée de la substance propre de la cornée qui se trouve réunie à la sclérotique et prend par la coloration au carmin une teinte remarquablement différente.

J'ai déjà plus haut insisté brièvement (p. 1), au point de vue embryologique, sur l'existence d'une couche conjonctivale, autrement dite cutanée, de la cornée.

Dans les travaux récents sur cette membrane, ce sont surtout Jul. Arnold (8) et Kölliker (135, 136) qui se prononcent pour la continuation directe de la partie de tissu connectif de la conjonctive sur la cornée, et insistent sur la présence d'un « feuillet particulier de la conjonctive » appartenant à la cornée, « couche sous-épithéliale » de Jules Arnold, et qui n'est autre chose que ce que nous avons décrit plus haut. Le fait rapporté par Jules Arnold, qu'on peut isoler la couche sous-épithéliale de la cornée et la maintenir en continuité avec la conjonctive scléroticale sur de minces coupes qu'on chauffe faiblement dans de l'acide nitrique dilué, nous engage, aussi bien que les particularités exposées plus haut, à regarder les couches les plus externes de la cornée comme la continuation histologique de la conjonctive; toutes les parties de la conjonctive passent en se réduisant sur la cornée. Du reste, je ne saurais citer un seul exemple dans l'histologie, où des tissus *similaires*, se trouvant adossés ou superposés, se termineraient par une délimitation nette sans passer l'un dans l'autre. Au point de vue de l'embryologie, de l'anatomie comparée et de l'histologie générale, cette question présente encore un certain intérêt. Rollett ne se rallie pas à cette manière de voir et ne veut pas admettre une conjonctive cornéenne.

3° Comme offrant plus de difficultés pour l'exposition, il faut signaler les parties périphériques de la membrane de Descemet, ainsi que les tissus qui s'y rattachent : le *réseau de trabécules caverneuses* dans l'encoignure de l'iris, et les espaces assez étendus qu'il renferme, le *canal de Schlemm* et celui de *Fontana*.

L'angle aigu, qui est formé par le détachement de l'iris des parois oculaires, qui prend une position frontale, angle placé entre l'iris et la jonction scléro-cornéenne, représente une région particulièrement intéressante que nous désignerons dorénavant, pour abréger, par « *angle iridien* ». Si nous appelons la partie périphérique de l'iris qui s'attache au corps ciliaire, « racine de l'iris », il se rencontre dans l'angle iridien : 1° la racine de l'iris; 2° la partie fondamentale du tissu cellulaire du corps ciliaire; 3° la musculature de l'accommodation; 4° les parties les plus postérieures et les plus périphériques de la cornée et de la membrane de Descemet, ainsi que leur endothèle; 5° la sclérotique. Au point de jonction de toutes ces parties se développe, par la confluence de leur substance fondamentale et connective propre, un tissu caverneux particulier qui, suivant son plus ou moins grand développement, remplit et arrondit plus ou moins l'angle iridien. La membrane de Descemet, se dissociant par un changement particulier de sa texture, passe entièrement dans ce tissu caverneux, mais on ne saurait prétendre que celui-ci est de préférence formé par la membrane de Descemet, car aussi bien le tissu cornéen propre, que la sclérotique, qu'enfin le tissu fondamental et connectif du corps ciliaire et de la racine de l'iris, toutes ces parties envoient de tous côtés des fibres dans l'amas de trabécules qui compose le tissu caverneux en question.

Comme Henle (106) et principalement Schwalbe (265) l'ont récemment démontré, la masse fondamentale de ce tissu caverneux est composée de

trabécules aplatis, élastiques, qui prennent parfois, et cela principalement vers la membrane de Descemet, le caractère de lamelles fenêtrées. Si nous étudions particulièrement la part que prennent les tissus environnants à la

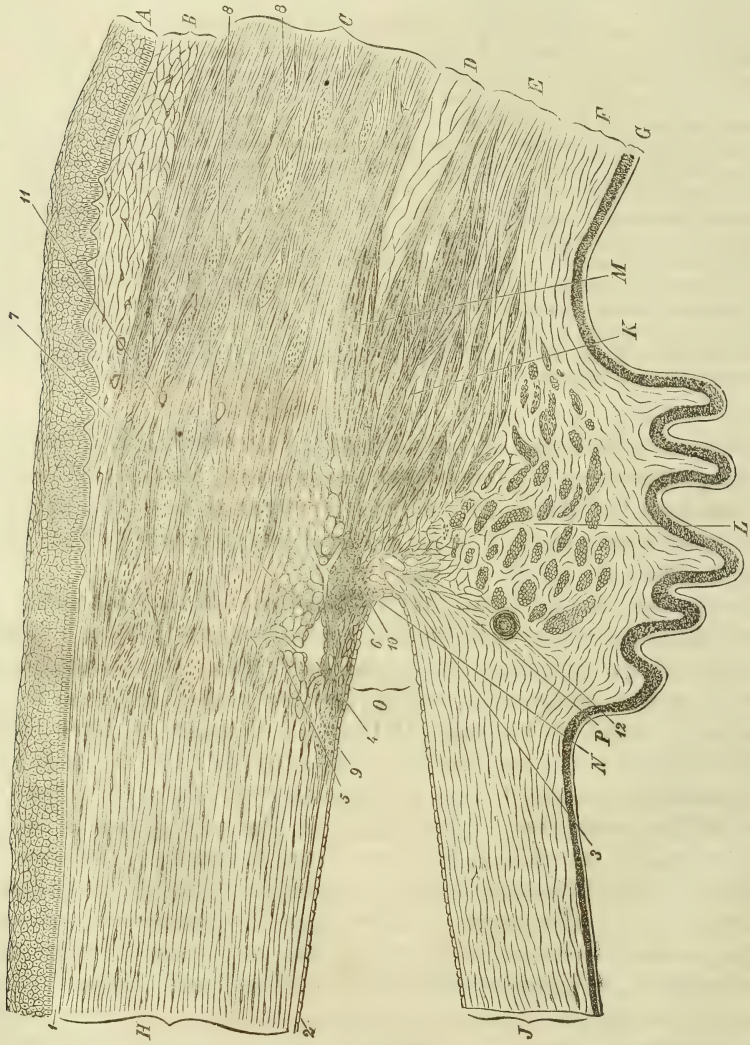

Fig. 25. — Section méridionale à travers le bord cornéo-scléral d'un homme d'environ trente ans. — Conjonctive sclérotique, cornée avec leurs régions limitantes : muscle ciliaire, iris, procès ciliaires, tissus de l'angle iridien avec le canal de Schlemm et les lacunes homologues de l'espace de Fentana. (Hartnack, III, tube rentré).

A. Épithélium conjonctival et cornéen. — B. Conjonctive scléroticale. — C. Sclérotique. — D. Membrane suprachoroidea. — E. Région du muscle ciliaire. — F. Tissu de la choroïde et des procès ciliaires. — G. *Tapetum nigrum et pars ciliaris retinæ.* — H. Cornée (substance propre). — I. Iris. — K. Faisceaux méridionaux du muscle ciliaire. — L. Faisceaux équatoriaux du muscle ciliaire. — M. Faisceau du muscle ciliaire qui s'attache en arrière à la sclérotique (homologue du *M. Cramptonianus* des oiseaux). — N. Tissu de l'angle de l'iris. — O. Angle de l'iris. — P. Racine de l'iris. — 1. Lamelle anhiste anté-

formation de ce réseau de trabécules, ce sont, suivant mes propres recherches chez l'homme, les tendons élastiques et le tissu cellulaire intra-musculaire du muscle ciliaire, très fortement développé chez l'homme, comme on le sait, qui y contribuent de préférence. Comme le montre la figure 25, toute la partie méridionale du muscle ciliaire passe avec son tendon dans ce tissu trabéculaire, de façon qu'il repose en quelque sorte avec une large base sur ce muscle. Aucun autre des dessins dont nous disposons ne donne une idée exacte de cette disposition.

Schwalbe (265) a démontré que le tissu de l'angle iridien renferme deux traînées de faisceaux en forme d'anneau, faisceaux qu'une coupe méridionale sectionne obliquement. Cet auteur les désigne comme *anneaux délimitants antérieur et postérieur*. L'anneau antérieur (voy. fig. 25, n° 9, et fig. 25, n° 10) naît immédiatement à la périphérie, près de la partie verruqueuse de la membrane de Descemet, à laquelle s'attachent les trabécules les plus externes du soi-disant *lig. iridis pectinatum*, dont il sera question tout à l'heure. Cet anneau est composé de fibres qui naissent dans la substance homogène de la portion postérieure de la membrane de Descemet, prennent une direction circulaire. L'anneau délimitant postérieur (fig. 25, n° 10) se trouve situé vers l'angle postérieur, près du canal de Schlemm, et est formé par la réunion des plaques élastiques percées qui se trouvent au voisinage du canal et forment en partie sa paroi interne. Par suite de cette réunion, il se forme une masse solide et épaisse, dans laquelle se montrent aussi bien des fibres de tissu connectif que des fibres élastiques. C'est à cet anneau postérieur que sont, suivant Schwalbe, attachées les fibres du muscle ciliaire.

La membrane de Descemet, en se dissociant vers la périphérie en plaques et fibres élastiques, prend une seconde et principale part à la formation du réseau trabéculaire dont nous traitons. Une quantité égale de fibres est aussi envoyée par les parties juxtaposées de la cornée. Les fibres de la sclérotique, au proche voisinage du canal de Schlemm, sont, de leur côté, aussi en continuation directe avec le réseau trabéculaire, et il est remarquable qu'en cet endroit se montre dans la sclérotique un nombre surprenant de fibres circulaires (voy. fig. 25, n° 7). Chez l'homme, l'iris, en perdant son pigment, n'entre que pour une part relativement minime dans la constitution de ce réseau trabéculaire. Tout à fait restreint est le concours que prête à sa formation le

rieure de la cornée. — 2. Membrane de Descemet avec l'endothèle de la chambre antérieure; celui-ci se continue d'une manière non interrompue sur le tissu de l'angle de l'iris et la surface iridienne. — 3. Des lacunes d'une certaine étendue dans le tissu trabéculaire de l'angle iridien. Homologue des espaces de Fontana. Les trabécules juxtaposés allant vers l'angle iridien et qui séparent ces lacunes de cet angle sont les prolongements iridiens de Rollett. — 4. Canal de Schlemm, garni d'endothèle. — 5. Vaisseaux qui s'ouvrent dans le canal de Schlemm. — 6. Vaisseaux sanguins du plexus ciliaire de Leber. — 7. Forts faisceaux équatoriaux de la sclérotique à l'entour du canal de Schlemm, faisceaux garnis de vastes espaces lymphatiques qui communiquent avec ceux de l'angle iridien. — 8. Faisceaux de la sclérotique coupés obliquement. — 9. Anneau terminal antérieur du muscle ciliaire (fibres coupées transversalement). — 10. Anneau terminal postérieur (insertion des faisceaux méridionaux du muscle ciliaire). — 11. Coupe transversale de vaisseaux sanguins conjonctivaux et scléraux. — 12. Coupe transversale d'une artère ciliaire.

corps ciliaire, car la racine de l'iris et le muscle ciliaire, allant à la rencontre l'un de l'autre, séparent en quelque sorte le corps ciliaire de ce réseau.

Pour ce qui concerne les rapports de l'iris avec ce réseau à trabécules caverneuses, il faut y revenir, attendu qu'on rencontre ici des variétés sensibles. Chez le bœuf, le cheval, le porc et d'autres animaux, on voit partir du tissu iridien des trabécules pigmentées et isolées les unes des autres, qui se rendent à la surface postérieure de la membrane de Descemet, pour s'y perdre insensiblement. Sur des préparations empruntées à des yeux de cheval, que Mihalkovics a faites à l'Institut anatomique de Strasbourg, on a pu voir que la membrane de Descemet formait sur la partie des trabécules

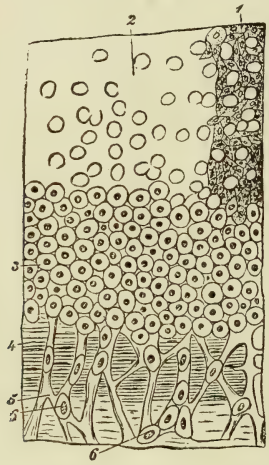

Fig. 26. — Région du passage de la membrane de Descemet à l'angle iridien : verrues, anneau limitant antérieur, trabécules de l'angle iridien (prolongements iridiens), endothèle de la chambre antérieure. (Préparation prise sur un homme d'environ trente ans. Hartnack, IV, tube rentré.)

1. Région de la membrane de Descemet, portant des verrues entremêlées de cellules endothéliales altérées. — 2. Même région sans cellules endothéliales. — 3. Cellules endothéliales de forme ordinaire. — 4. Anneau circulaire (fibres équatoriales). — 5. Prolongements de l'iris. — 6. Cellules endothéliales sur les prolongements de l'iris.

qui lui était proche une véritable couverture en forme de gaîne; ce sont les prolongements que Rollett et Iwanoff ont désignés comme « *prolongements iridiens* ». La gaîne de ces trabécules se perd insensiblement sur l'iris. Ces forts prolongements iridiens forment en quelque sorte un système de palissades, placé au-devant du réseau trabéculaire et caverneux à mailles étroites de l'angle iridien, et laissent entre eux des espaces assez larges et vastes, les soi-disant *espaces de Fontana*. Je partage l'opinion de Schwalbe, qu'on a tort de parler ici, chez le cheval, d'un véritable canal, le canal de Fontana, car un pareil canal circulaire clos, situé dans la section interne du tissu de l'angle iridien, n'existe en réalité pas; à sa place se trouve une série d'espaces plus ou moins larges entre les prolongements iridiens de Rollett. Il en est autrement chez l'homme. De forts prolongements iridiens ne se montrent pas ici comme

chez les animaux susmentionnés. Par contre, il se trouve dans la partie du tissu trabéculaire le plus proche de la chambre antérieure des trabécules plus fortes et pigmentées, qui naissent de la racine iridienne et qui ne vont que jusque vers l'anneau terminal antérieur. Ces trabécules n'atteignent jamais la membrane de Descemet, à proprement parler. Ce sont ces trabécules de plus fort calibre auxquelles on a donné, depuis Hueck (115), le nom de « *lig. pectinatum iridis* », nom qui est tout à fait superflu, si l'on ne veut pas l'étendre à tout le tissu caverneux de l'angle iridien. Parfois ces trabécules de plus fort calibre et leurs mailles plus larges, qui sont l'analogue de l'espace de Fontana des animaux, font complètement défaut, et le tissu trabéculaire à fines mailles constitue par lui-même la limite externe de la chambre antérieure. Dans quelques cas, j'ai pourtant, aussi chez l'homme, pu découvrir sur des coupes méridionales un ou deux de ces trabécules plus forts munis de leurs larges mailles, ce qui aurait alors correspondu à un espace de Fontana.

Aussi bien qu'il existe en arrière, vers la limite qui regarde la chambre antérieure, un système d'espaces particulièrement conformés, les espaces de Fontana que nous venons de décrire, aussi bien on rencontre du côté opposé à la surface antérieure près de la sclérotique, et en partie même dans celle-ci, un second canal qui, il est vrai, est généralement simple. Ce canal, qui appartient au tissu sus-décrit, est le « *canal de Schlemm* ». Schwalbe (265) décrit la configuration de ce canal de telle façon qu'il existerait près du bord scléro-cornéen une rainure circulaire, « la *rainure sclérale de Schwalbe;* » cette rainure étant, du côté du muscle ciliaire et de la membrane de Descemet, couverte par le tissu trabéculaire et caverneux sus-décrit qui appartient à l'angle iridien, se transformerait en canal qui serait le canal de Schlemm. On peut, en général, se rallier à cette interprétation, pourtant il ne faudra pas perdre de vue que toute trace d'une pareille rainure peut parfois faire défaut, et que le long des deux bordures le tissu scléral peut affecter le même caractère trabéculo-caverneux, comme le présente le tissu de l'angle iridien, même les deux tissus se confondant, et qu'enfin la paroi antérieure du canal de Schlemm qui, elle, est exclusivement formée par la sclérotique, peut avoir la structure caverneuse. Évidemment, l'image d'une occlusion, au moyen d'un pont, facilite l'interprétation, mais elle peut aisément induire en erreur, en faisant supposer qu'il s'agirait de deux tissus tout à fait différents.

Je dois faire ressortir ici qu'en principe, le canal de Schlemm n'est pas, pour ce qui concerne sa formation, différent des espaces deFontana. Tous les deux consistent dans des lacunes du tissu de l'angle iridien de diverses grandeurs, seulement placées en des endroits différents. L'un peut tout à fait faire défaut, comme par exemple chez l'homme, où l'on ne trouve pas habituellement d'espaces de Fontana bien développés, et chez le porc qui, ainsi que Schwalbe l'a démontré, n'a pas de canal de Schlemm. Ajoutons que les deux espaces sont très changeants dans leur forme, pour ce

qui concerne en particulier le canal de Schlemm, et peut être remplacé par un système de plusieurs lacunes qui se succèdent; ordinairement même on rencontre dans le parcours du canal un pont plus ou moins large de tissu solide.

Autant que je puis voir, et contrairement aux observations de Schwalbe, le canal de Schlemm se trouve encore tout à fait dans la sclérotique et ne touche pas la cornée. Sur une coupe méridionale (fig. 25), il présente le plus souvent la forme d'un espace triangulaire aplati, parfois aussi celle d'une fente ovoïde à extrémités faiblement effilées. Sur de pareilles coupes on rencontre très souvent un vaisseau qui aboutit dans la paroi antérieure et est placé presque à angle droit vers le canal. Ce vaisseau marche directement vers les veines profondes de la sclérotique, et doit être regardé comme étant de leur marche, attendu qu'il se remplit avec elles. Je n'ai pas pu, plus que Schwalbe, découvrir des valvules dans ce vaisseau.

Il se présente d'autres coupes de vaisseaux assez régulièrement placés un peu en avant et en dehors du canal de Schlemm, et cela sur des coupes méridionales et en nombre variable. Ces vaisseaux se remplissent aussi par des injections veineuses, et présentent, du reste, la structure des veines. Je prends ces vaisseaux, ainsi que le fait Schwalbe (265), pour le plexus ciliaire vieneux, décrit par Leber (161, 162). Cet auteur considère, ainsi qu'on le sait, le canal de Schlemm même, comme appartenant à ce plexus veineux, comme vaisseau sanguin circulaire de fort calibre. Je ne saurais, à l'instar de Schwalbe, me rallier à cette interprétation, et cela pour des raisons que nous allons exposer. Suivant les dessins de H. Müller (208), on trouve, chez le faucon, à la place du canal de Schlemm, une large fente qui, à l'instar d'une gaîne lymphatique, entoure un vaisseau circulaire.

Enfin, il existe dans la littérature, sous la dénomination : *circulus venosus Hovii*, un plexus d'espaces vasculaires de cette région, dont l'interprétation n'est pas bien définie. Brücke (31) a pourtant démontré que, suivant la description de Hovius, ces espaces n'ont rien de commun avec le canal de Schlemm ou de Fontana; que, au contraire, le plexus de Hovius en serait toujours séparé par le muscle ciliaire, et ne représenterait autre chose qu'une couronne d'anastomoses des branches antérieures des *vasa vorticosa*. A cet égard, on fera bien de comparer la description que donne Zinn (321).

Si l'on poursuit l'endothélium de la chambre antérieure, on voit que celui-ci se rend de la membrane de Descemet sur les prolongements iridiens garnissant ceux-ci complètement d'une gaîne. De là partent des cellules plates qui pénètrent, ainsi qu'on peut surtout bien le voir sur des préparations à l'hématoxyline, en s'adossant toujours aux trabécules du tissu de l'angle iridien jusque dans les plus petites lacunes de ce tissu. Ces espaces, comme toute bonne préparation, et surtout les injections que nous aurons encore à décrire l'enseignent, vont en décroissant se confondre vers la cornée, la sclérotique, l'iris, le muscle ciliaire et le corps vitré avec les

canaux du suc de ces divers tissus, espaces qui finissent par ne plus renfermer qu'une seule cellule. Nous n'appelons plus alors ces cellules cellules endothéliales, mais on leur donne le nom de sclérales, cornéennes, etc. Il n'existe pas d'exemple plus frappant de la transition des canaux du suc en de vastes cavités garnies d'endothèle, que ce tissu, de l'angle iridien et ses connexions avec les tissus ambiants.

Le canal de Schlemm est aussi garni de cellules endothéliales plates, qui ont, comme l'a démontré Schwalbe (265), un dessin chagriné particulier. Comme les parois du canal sont constituées par des plaques perforées, ce canal s'ouvre aussi par des voies de communication ayant l'aspect de pores vers le tissu de l'angle iridien; et comme ce tissu communique par ses lacunes directement avec la chambre antérieure, ce canal doit en dernier lieu aboutir à cette chambre. En réalité, le canal de Schlemm se remplit constamment, ainsi que cela a été constaté la première fois par Schwalbe, et, comme je puis le confirmer, par des injections de la chambre antérieure, et cela même sous une faible pression. Par contre, je n'ai pu l'injecter, même ayant réussi à bien remplir les veines cornéennes et conjonctivales, ainsi que celles du corps ciliaire sans extravasation, en agissant du côté de l'artère ophthalmique et de la *vena cava superior*. Jamais, du reste, je n'ai pu, sur des yeux humains ou d'animaux, rencontrer des corpuscules sanguins dans le canal de Schlemm. Suivant ces données, ainsi qu'en se rapportant à l'exposé anatomique des espaces de Fontana et du canal de Schlemm, je n'hésite pas de ranger le canal de Schlemm dans le système de lacunes du tissu de l'angle iridien et de le classer ainsi dans l'appareil lymphatique, ainsi que Schwalbe l'a fait dans son travail si souvent cité par nous. Je me rallie de cette manière aussi à la déduction que Schwalbe tire de ce fait, que, au moyen du canal de Schlemm, il est établi, chose remarquable, une communication de la chambre antérieure avec les veines de la sclérotique, attendu que les veines, comme nous l'avons vu, aboutissent au canal de Schlemm (voy. fig. 25, n° 5), et qu'elles se remplissent constamment du côté du canal de Schlemm, lorsqu'on fait une injection par la chambre antérieure.

L'humeur aqueuse aurait donc, d'après ma manière de voir, deux principales voies d'écoulement: l'une, par le système canaliculaire ou par le ciment des tissus voisins, dont la communication est établie par la continuité des espaces lymphatiques avec ceux du tissu caverneux de l'angle iridien; l'autre, par le canal de Schlemm et le concours des veines sclérales. En ce dernier lieu, il doit très probablement exister des appareils valvulaires qui rendent impossible le retour du sang veineux dans le canal de Schlemm. Pourtant, je n'ai pas plus que Schwalbe réussi à découvrir, aux vaisseaux communiquant avec ce canal, des valvules. Schwalbe a insisté avec raison sur l'importance d'un pareil arrangement dans l'écoulement de l'humeur aqueuse pour le maintien de la tension normale dans la cornée.

Le système de lacunes de l'angle iridien a, suivant ce que nous venons de

dire, à peu près les mêmes rapports qu'ont les petits espaces séreux du tissu cellulaire qu'on rencontre çà et là comme annexés à de plus grandes cavités séreuses, ainsi que, par exemple, près de beaucoup de bourses muqueuses à parois trabéculaires. La comparaison entre les cavités du cœur et les treillis de ces parois trabéculaires peut aussi trouver place ici. De même que le sang entre dans les lacunes trabéculaires du cœur, l'humeur aqueuse pénètre dans le tissu caverneux de l'angle iridien.

L'endothèle de la membrane de Descemet se continue au delà des trabécules de l'espace de Fontana sur la surface de l'iris, et complète ainsi le revêtement endothélial de la chambre antérieure qui chez l'adulte n'est interrompue que par la pupille et forme ainsi un sac presque clos. Près du bord pupillaire l'endothèle de la face antérieure touche le véritable épithèle de la face postérieure de l'iris. Ce contact ne s'établit que plus tard par la disparition de la membrane pupillaire, et nous avons ici un de ces endroits rares du corps humain où il y a contact direct entre un endothèle et un épithèle. Au point de vue embryologique, ces deux couches cellulaires sont absolument à différencier.

Eu égard à la réunion qui existe entre l'appareil musculaire de l'accommodation, d'une part, et la cornée, la sclérotique et le tissu de l'angle iridien, d'autre part, je me vois forcé ici de dire aussi quelques mots de cet appareil. La portion circulaire du muscle ciliaire (fig. 25, L), découverte par H. Müller, n'a pas de rapport direct avec les parties du globe oculaire qui nous intéressent ici; mais il n'en est pas ainsi des fibres méridionales. Nous avons déjà fait remarquer que leurs tendons élastiques passent dans le réseau trabéculaire de l'angle iridien, et principalement dans cette partie que Schwalbe (265) a décrite comme anneau terminal postérieur. Le muscle est séparé de la sclérotique par le tissu lâche qu'on désigne sous le nom de *lamina fusca*. Suivant H. Müller (211), quelques faisceaux isolés du muscle accompagneraient les artères ciliaires jusque dans leurs canaux scléroticaux correspondants.

Il faudra, suivant la découverte de Crampton (54), qui a été, depuis les recherches de Brücke (32), Donders (61), H. Müller (208, 209, 210), Mannhardt (188), de Hüttenbrenner (116 *a*), Rollett et Iwanoff (125), soumise à bien des controverses, admettre chez les oiseaux plusieurs portions des fibres musculaires méridionales. Je puis parfaitement me prononcer en faveur de la description exacte de Rollett et Iwanoff, qui concorde très bien avec celle de H. Müller. Suivant ces auteurs, il faut, eu égard à l'origine et aux attaches, distinguer trois parties musculaires méridionales, savoir : I, la *portion externe* s. *Cramptoniana* (le *musculus Cramptonianus* des auteurs) située entre le réseau trabéculaire de l'angle iridien et les parties voisines de la cornée et de la sclérotique, principalement l'anneau osseux de cette dernière ; II, la *portion intermédiaire* s. *Donders-Mülleriana* placée entre le réseau trabéculaire mentionné et la choroïde ; III, la *portion interne* s. *Brückiana* (*Tensor choroideæ* des auteurs) placée entre la sclérotique et

la choroïde. Parfois, j'ai aussi rencontré chez l'homme (voy. fig. 25, M) des faisceaux de fibres méridionales qui couraient entre le réseau de trabécules et la sclérotique, faisceaux qui seraient alors l'homologue du muscle *Cramptonianus* des oiseaux.

Hovius décrit son *circulus venosus* dans un ouvrage sur le mouvement des liquides dans l'œil (*Tractatus de circulari humorum motu in oculis*, Lugd. Batav., 1716 et 1740). Il a, ainsi que Brücke l'a démontré, représenté dans cet ouvrage le *canal de Fontana*, et l'a envisagé comme une voie séparée du *circulus venosus*. Plus tard, on a confondu le *canalis Fontanæ* que Fontana (79) a décrit dans son ouvrage connu sur le venin de la vipère, avec le *canal de Schlemm*. Il en est ainsi, par exemple, chez Lauth, qui, dans son *Manuel d'anatomie*, 1829, et *Neues Handbuch der prakt. Anatomie*, Stuttgart et Leipzig, 1835, t. I, p. 322), revendique la priorité d'une première description exacte de ce canal, qui, suivant son dessin peu utile, n'est en réalité autre chose que le *canal de Schlemm*, mais qu'il désigne comme *canal de Fontana*. Récemment encore, Pelechin (224) a commis la même erreur. La publication de Schlemm (259) date de l'année 1830. Hueck (115 *a*) a introduit en 1841 pour l'œil du bœuf l'expression de *ligamentum pect natum*, mais entend évidemment par là ce que récemment Rollett et Iwanoff (125) ont décrit comme prolongements de l'iris. A part cela, Hueck décrit comme *canalis Fontanæ anterior*, *medius* et *posterior*, trois canaux distincts, dont, comme l'a démontré Brücke (31), le premier seul correspond au canal que Fontana a décrit, tandis que les autres ne représentent que des lacunes plus ou moins grandes et instables du tissu de l'angle iridien, car on ne réussit pas, ainsi que l'ont montré Rollett et Iwanoff, à retrouver ici régulièrement plusieurs canaux. C'est Brücke (31, note, p. 52) qui réduit ici à leur véritable nombre les canaux décrits dans cette région et établit nettement la distinction entre *canalis Fontanæ* et *canalis Schlemmii*, mais ses efforts n'ont pas été suffisamment appréciés, ainsi que le prouve l'exemple de Pelechin et la description confuse qu'on trouve dans beaucoup de manuels publiés depuis ce temps. Ce n'est que depuis le remarquable travail de Rollett et Iwanoff (125) sur cette région du globe oculaire, travail auquel Schwalbe (265) s'est rallié dans des principaux points, qu'on a acquis une appréciation saine de la disposition anatomique de cette région. Le principal mérite de Rollett et d'Iwanoff réside dans la démonstration du fait que ce qu'on désigne comme canal de Fontana n'est pas un simple canal, mais un système de lacunes traversées par de nombreux trabécules, et que le *ligament pectiné* de l'iris correspond à une partie de ce réseau trabéculaire, réseau particulièrement développé dans le bœuf et le porc. Ces auteurs ont en outre prouvé que la chambre antérieure communique directement avec les interstices de ce réseau trabéculaire, ce qui, du reste, avait déjà été prouvé par H. Müller (208) en injectant la chambre antérieure. Par ces démonstrations, les indications de Flemming (76), qu'il existerait une lamelle non interrompue de la membrane de Descemet passant au devant de l'angle iridien pour se rendre à l'iris en isolant cet angle de la chambre antérieure, ont été réfutées. Rollett et Iwanoff ont fourni, parmi d'autres détails encore, la démonstration de l'existence de l'anneau terminal antérieur de Schwalbe. — Parmi les auteurs qui ont fait des recherches sur cette région, il faut encore citer Reichert (239), Kölliker (135, 136), Van Reecken (238), Cramer et Helmholtz (*Archiv für Ophthalm.*, t. I, « le *ligamentum pectinatum* et son influence sur l'accommodation »), Löwig (178, 179), Haase (93) et Henle (106). Reichert décrit le premier la dissociation de la membrane de Descemet en fibrilles. Löwig, qui a travaillé sous la direction de Reichert, fait déjà mention de ce fait que les fibres de la membrane de Descemet se réfléchissent dans le tissu de l'iris et que l'endothèle se continue sur le tissu trabéculaire. Haase s'occupe surtout de savoir si ce tissu est de nature connective ou élastique, lui-même croit qu'il s'agit d'un tissu connectif particulièrement modifié et très résistant. Autant que j'en puis juger par moi-même, il faut considérer avec Henle (qui le premier a exactement décrit les plaques perforées), Bowman et Schwalbe, que le tissu de l'angle iridien est aussi bien composé de fibres et plaques de tissu connectif, que de fibres élastiques qui se montrent juxtaposées et se transforment les unes dans les autres. *Briggs* (345) et *Konigstein* (378) nient que la membrane de Descemet se dissocie en fibres rentrant comme partie importante dans la constitution du tissu iridien. *Briggs* trouva dans les plus importants prolongements iridiens du lapin les mêmes gaînes que je viens de décrire chez le cheval, mais en outre, que l'axe fibrillaire de pareil prolongement, axe qui provient du tissu iridien, ne

se continue pas dans la membrane de Descemet à son point de naissance, mais que ce n'est que la gaîne qui s'y confond. L'axe, par contre, traverse la membrane de Descemet pour se confondre avec le tissu propre de la cornée. *Briggs* et *Konigstein* croient donc que la membrane de Descemet ne participe à la formation du tissu trabéculaire de l'angle iridien que par la constitution de revêtements en forme de gaînes. *Alt* (368), au contraire, s'associe à la manière de voir de *Reichert* et Schwalbe, et donne un bon dessin du tissu caverneux de l'angle iridien, quoique ce dessin ne corresponde pas à tous les cas.

Le travail le plus complet sur le sujet qui nous occupe est celui de Schwalbe (265). C'est lui qui démontra le premier la communication régulière et large de la chambre antérieure avec le système de lacunes de l'espace de Fontana, et insista sur l'importance de cette disposition, tandis que Rollett et Iwanoff n'avaient admis en cet endroit que de rares points de communication. C'est Schwalbe qui fixa la connaissance des dispositions du canal de Schlemm avec l'espace de Fontana, en montrant l'homologue du canal de Schlemm chez le bœuf et le porc sous forme de petites lacunes qui existent dans le réseau trabéculaire de l'angle iridien à un endroit correspondant à ce canal. Nous devons à Schwalbe une démonstration précise de la soi-disant rainure sclérale ainsi que de la terminaison de la membrane de Descemet (anneau terminal antérieur et postérieur). *Gerlach* (Zusatz II), auquel les indications de *Schwalbe* ont été évidemment inconnues, a récemment de nouveau décrit l'anneau élastique postérieur, et une seconde fois exposé en détail ses rapports avec l'implantation de l'iris. Il donne sur des coupes méridionales à cet anneau constant une configuration prismatique. Mais le point le plus important est cette constatation que la chambre antérieure communique avec le canal de Schlemm et par celui-ci avec les veines sclérales, constatation qui engage Schwalbe à déclarer le canal de Schlemm un espace lymphatique, mais qui est en communication avec les vaisseaux sanguins. La raison pour laquelle, dans les conditions normales, le sang n'entre pas dans la chambre antérieure, consisterait, d'après Schwalbe (abstraction faite d'un appareil valvulaire), en ce qu'il existe de nombreuses voies dérivatives autres pour le sang veineux, et que par conséquent les veines en communication avec le canal de Schlemm n'entrent en jeu que sous une pression anormalement exagérée. Ici Schwalbe se trouve en contradiction flagrante avec Leber qui, même après avoir pris connaissance des recherches de Schwalbe, maintient son opinion antérieure, à savoir, que le canal de Schlemm serait un vaisseau sanguin. Leber se trouve ainsi en accord avec Iwanoff et Rollett. Au lieu d'un simple canal de Schlemm, Leber trouve, ainsi que Rouget (252), généralement un plexus de vaisseaux (plexus ciliaire de Leber). En faveur de sa manière de voir, Leber cite la possibilité d'injecter le canal, et le fait qu'on rencontre du sang dans ce canal chez les pendus (Iwanoff et Rollett). Ajoutons que Fr. Arnold (7) indique qu'on peut injecter le canal par les artères, mais jamais par les veines, et que Sappey (*Traité d'anatomie*, 2e édit., t. III, p. 722) a réussi à remplir toutes les veines ciliaires antérieures avec du mercure en injectant par le canal de Schlemm. — Pour moi, on ne pourrait admettre comme probant qu'un fait, c'est si l'on réussissait à montrer et à rendre visible du sang chez le vivant dans le canal de Schlemm. Pour des raisons anatomiques que j'ai exposées plus haut, je dois me ranger à côté de Schwalbe. Les points sur lesquels nous différons par des détails, que j'ai crus devoir ajouter à sa description, ressortent, en comparant nos travaux. De plus amples renseignements sur le canal de Schlemm et de Fontana se trouvent chez Fr. Arnold et Pelechin (224).

Depuis les recherches de Schwalbe (265) et celles plus récentes de Michel (197), Alex. Key (328) et G. Retzius, nous savons que la sclérotique ne possède pas plus que la cornée de véritables vaisseaux lymphatiques avec des parois propres : deux espaces lymphatiques, exactement décrits p. 61 et suiv.), sous le nom d'espace périchoroïdal et d'espace de Tenon, limitent cette membrane, l'un à sa surface externe, l'autre à sa surface interne. L'espace de Tenon s'étend, en général, du point d'entrée du nerf optique à la rainure cornéenne. D'après Schwalbe, son extrémité postérieure serait, chez le porc, à 4-5^{mm} de la paupière ; chez le cheval, encore un peu plus éloignée de celle-ci. L'espace périchoroïdal, chez le lapin et chez l'homme, présente la plus grande

largeur en avant, près de la chambre antérieure. Chez le porc, cet élargissement antérieur est plus limité. A ces deux espaces lymphatiques s'associent ceux déjà décrits dans les gaînes du nerf optique (supra-vaginal et intervaginal), ainsi que le système des lacunes de la sclérotique.

Les injections nous enseignent quel chemin suit la lymphe dans ces espaces. L'espace périchoroïdal communique d'abord avec celui de Tenon au moyen des fentes lymphatiques qui entourent, comme d'une gaîne annulaire, les *vasa vorticosa.* Ces sinus périvasculaires au voisinage de la surface sclérotícale se concentrent derrière les veines.

J'ai pu constater, comme Schwalbe, qu'une injection poussée dans l'espace périchoroïdal pénètre par cette voie dans celui de Tenon. Si cette injection a été continuée un certain temps sous une haute pression, elle remplit aussi les lacunes de la sclérotique. Une solution alcaline de térébenthine ou bien l'extrait éthéré de noix d'anacardium dissous dans la térébenthine sont les liquides qu'on emploiera de préférence. On voit alors apparaître sur la surface de la sclérotique une grande quantité de petits points colorés, et une coupe de cette membrane examinée au microscope laisse voir le système des lacunes rempli d'un liquide rouge ou rouge brun, tout comme on le constate après les injections faites directement dans le tissu scléral (Michel). Cette dernière manière d'injecter prouve aussi que les lacunes de la sclérotique s'ouvrent dans ces deux grands réservoirs lymphatiques : l'espace périchoroïdal et celui de Tenon.

Pas plus que Schwalbe, je n'ai pu injecter d'autres cavités lymphatiques du bulbe par l'espace périchoroïdal. Mais on peut remplir ce dernier par l'espace intervaginal (subvaginal). La masse injectée y arrive alors par les lacunes de la sclérotique, mais ne suit pas la route inverse.

Une injection peut passer de l'espace subvaginal (intra-vaginal) dans l'espace supra-vaginal et dans celui de Tenon. La communication entre les deux premiers espaces susnommés a lieu, ainsi que l'a démontré Michel, à travers la gaîne externe du nerf optique par des fentes lymphatiques. Les deux espaces supravaginal et de Tenon sont, ainsi qu'il a été dit pges. 52, une seule et même grande voie lymphatique. De l'espace de Tenon on peut pareillement injecter l'espace périchoroïdal (Schwalbe).

Quelle voie suit la lymphe pour sortir de la chambre antérieure : c'est ce qu'il est difficile de dire. Ainsi que nous l'avons mentionné plus haut, les injections démontrent l'union qui existe entre cette chambre antérieure et le système veineux de la sclérotique. Quant à l'existence d'une voie d'écoulement normale, elle reste très douteuse. Ce qui me paraît le plus vraisemblable, c'est que le liquide de la chambre transsude peu à peu à travers les lacunes de la cornée, de la sclérotique et du muscle ciliaire : le tissu caverneux du ligament suspenseur de l'iris doit à ce propos être pris en considération. Comparez aussi ce qui est dit pages 18 et 19.

D'après les recherches de Schwalbe, les courants lymphatiques dont il a été question plus haut se déversent par l'espace supra-vaginal dans la cavité

lymphatique cérébral connue sous le nom d'espace subdural. Jusqu'à présent on ne leur connaît pas d'autre voie d'écoulement.

Les nouvelles recherches d'Axel Key et de G. Retzius (328) et les plus récentes de H. Schmidt (262), Michel (197) et de Wolfring (319) nous ont appris l'existence à côté des espaces sus- et sous-vaginal d'une troisième cavité lymphatique. Celle-ci, que je désignerai sous le nom d'*espace périneural*, se trouve entre la gaîne interne de l'optique et la substance propre de ce nerf. D'après Axel Key et Retzius, il ne communiquerait pas avec l'espace subdural, mais bien avec l'espace subarachnoïdal de la boîte crânienne. Wolfring a montré que les voies lymphatiques contenues dans le nerf optique et dans les mailles de la lame criblée peuvent être remplies par cet espace. Schmidt et Michel ont pu aussi remplir ces mêmes voies par l'espace subvaginal, ce qui démontre qu'il existe une communication entre ce dernier et l'espace périneural et, en dernière analyse, entre les trois espaces qui entourent le nerf optique et ses gaînes. Je n'ai fait moi-même aucune recherche à ce sujet.

En résumant ce qui a rapport aux lymphatiques de l'œil, il importe d'abord de faire remarquer qu'ici l'écoulement de la lymphe se fait par un système de fentes et de grands espaces, et non par des vaisseaux lymphatiques, comme cela a lieu habituellement. Le bulbe sous ce rapport ressemble au cerveau dont il est embryogéniquement une dépendance, du moins chez les vertébrés. Nous pouvons, avec Schwalbe, distinguer deux courants lymphatiques : un antérieur, l'autre postérieur. L'antérieur embrasse les paupières, la conjonctive et la cornée, aussi les parties voisines de la sclérotique ; il possède pour les paupières et la conjonctive une voie d'écoulement ordinaire (des vaisseaux), dont le trajet n'est pas entièrement élucidé, et un espace lymphatique, la chambre antérieure, qui communique avec les veines ; peut-être aussi a-t-il encore dans les lacunes de la cornée et de la sclérotique les vaisseaux de l'iris et du muscle ciliaire d'autres voies d'échappement.

Le courant lymphatique postérieur est immédiatement en rapport avec le cerveau. Nous avons ici affaire à un système de fentes, de canaux et à des espaces. Ces derniers : périchoroïdal, de Tenon, supra et subvaginal et périneural, communiquent plus ou moins directement les uns avec les autres et débouchent tous par l'entremise des espaces périneural, subvaginal et supravaginal, ou dans l'espace subarachnoïdal ou dans le subdural. A partir de là l'écoulement de la lymphe se fait par de nombreux détours, à la manière ordinaire.

Les connaissances que nous possédons sur les lymphatiques de l'œil sont de date récente. Fr. Arnold, qui a donné les premières notions positives sur les lymphatiques de la conjonctive, considère déjà comme une cavité séreuse entre la sclérotique et la cornée l'espace désigné récemment par Schwalbe, sous le nom de périchoroïdal. Puis suivent les publications de Sappey, Kölliker (135, 136), His (113-116), Teichmann (286), Saemisch (254), Lightbody (173), V. Thanhoffer (284) et W. Krause (146, 148), qui toutes ont rapport à la conjonctive et à la cornée. Kölliker décrit entre le limbe et le bord

cornéen, chez un jeune chat, à côté des vaisseaux sanguins, d'autres vaisseaux plus larges se dirigeant vers la cornée et présentant ou des extrémités effilées ou des sinuosités renflées dans lesquelles il a trouvé des cellules semblables aux corpuscules lymphatiques avec un fluide plus clair. Plus tard His a retrouvé des éléments semblables.

Ces vaisseaux, tels que les a décrits et représentés Kölliker, peuvent bien, d'après mes injections, être considérés comme des vaisseaux lymphatiques (voy. fig. 3, p. 23). Saemisch a vu dans la cornée de la souris et du rat des formations utriculaires entremêlées avec les nerfs et formant un réseau ; il n'était pas toujours possible d'établir la manière dont se faisait cette union. Saemisch, qui incline à croire que ce sont des vaisseaux lymphatiques, ne se prononce pas cependant affirmativement. Nous avons plus haut, à propos de la description des nerfs de la cornée, mentionné quelle signification Hoyer donne à ces éléments. Les recherches de de Recklinghausen, comme les travaux de Teichmann, dont il a été déjà tenu compte, ont été d'une très-grande importance, non seulement pour les lymphatiques en général, mais particulièrement pour ceux de la cornée et de la conjonctive. Je dois ici revenir sur ce fait établi par de Recklinghausen à cause de sa connexité avec le sujet dont nous nous occupons, à savoir que les canaux qui font communiquer les lacunes entre elles et dans l'intérieur desquels il a démontré l'existence de troncs nerveux peuvent être considérés comme des canaux lymphatiques.

D'après une note de son ouvrage bien connu (p. 68), Teichmann paraît avoir démontré par des injections l'union qui existe entre les lymphatiques qui entourent les nerfs de la cornée et le système de lacunes de cette membrane. Cependant il ne s'explique pas d'une façon bien précise à ce sujet.

Il a été déjà question, d'une manière très explicite, de ces canaux plus grands, tapissés d'endothélium, capables d'être injectés, que Thanhoffer, et Krause regardent comme des vaisseaux lymphatiques. Sappey nie énergiquement la présence des lymphatiques dans la cornée. (Voy. pages 722-723 de son *Traité d'anatomie descriptive*, t. III.)

Nos premières connaissances exactes sur l'appareil lymphatique de l'œil, si intéressant et si particulier, datent des recherches approfondies de Schwalbe, qui ont été confirmées et étendues par Axel Key, G. Retzius, ensuite par Michel Schmidt, Manz (191) et Wolfring. J'ai pu corroborer sur leurs points principaux ces travaux, qui ont été déjà appréciés, pour la plus grande partie, dans le courant de cet ouvrage.

Les connexions indiquées par Schwalbe entre les espaces lymphatiques du cerveau et ceux du bulbe appellent des recherches ultérieures ; la grande importance de ces rapports est suffisamment démontrée par le retentissement, sur le bulbe, des processus intracrâniens. Je citerai ici, pour mémoire, les considérations de Sichel fils (271), les observations et les expériences par les injections de Schmidt, Manz, Forlanini (80) et Michel. Schmidt a pu seulement injecter par l'espace subdural l'espace subvaginal, ainsi que le réseau lymphatique qu'il a décrit dans la lame criblée, et il n'a trouvé aucune com-

munication entre cet espace subdural et celui de Tenon, non plus qu'avec l'espace périchoroïdal et les lacunes intrasclérales.

Manz et Forlanini n'ont pas confirmé le réseau de la lame criblée de Schmidt. Michel a vu, chez l'homme, le réseau s'injecter, mais rarement, et seulement après que les lacunes de la sclérotique étaient remplies. Wolfring n'a pu injecter le système lymphatique de la lame criblée, ni par le cavité de l'arachnoïde (espace subdural ou subarachnoïdal), ni par l'espace subvaginal; il a, au contraire, fréquemment réussi en poussant l'injection immédiatement sous la gaine interne de l'optique, et il arrivait en même temps à produire un réseau lymphatique régulier dans l'intérieur du tronc nerveux. Pendant que les vaisseaux sanguins pénètrent dans les faisceaux de tissu conjonctif qui séparent les faisceaux nerveux, les lymphatiques s'arrêtent à la surface de ces derniers et les entourent d'un réseau de mailles.

Afin d'obtenir de bonnes coupes de la cornée et de la sclérotique, je les fais durcir dans le liquide de Müller. On doit avoir soin, afin que les membranes conservent leurs rapports normaux et leur tension normale, de mettre les bulbes entiers dans le liquide, qu'ils reposent sur le fond du vase, que la liqueur durcissante soit en grande abondance et qu'elle soit renouvelée deux et trois fois dans l'espace de huit jours. Après quatorze ou dix-huit jours de macération, ils sont lavés dans l'eau et plongés dans l'alcool pur. On pratique les coupes des membranes quand on extrait les bulbes de ce dernier liquide.

On réussit à bien préparer toutes les parties de la cornée avec le chlorure d'or et de soude et le chlorure d'or et de potasse. J'ai suivi ici la méthode bien connue de Cohnheim, et j'ai essayé les modifications nouvellement introduites par Hénocque, Klein, Hoyer et Ranvier dans cette préparation. Je prescris, à cet égard, les moyens recommandés dans les manuels de technique microscopique, notamment dans l'ouvrage bien connu de Frey. Les cornées traitées par l'or fourniront de bonnes préparations, soit en coupes, soit en surface, si on a soin de déchiqueter les membranes en lamelles, à l'aide d'une aiguille à cataracte. Comme colorants, on emploiera de préférence, pour la cornée et la sclérotique, l'hématoxyline.

La meilleure méthode d'examen pour la cornée consiste à préparer cette membrane fraîche dans son humeur aqueuse, ainsi que cela a été fait par de Recklinghausen, Kühne et Engelmann. Je procède de la façon suivante : Après avoir, avec des ciseaux ou une lance, coupé la cornée en un seul ou plusieurs morceaux, je les transporte avec l'humeur aqueuse sous un mince couvre-objet muni d'un anneau de papier satiné : toute pression est ainsi évitée, et j'entoure le tout d'une bordure d'huile, afin de prévenir l'évaporation. Protégée de cette façon, la cornée peut rester de vingt-quatre à trente-six heures sans s'altérer notablement.

La méthode par l'imprégnation d'argen a cet avantage, sur lequel appuie de Recklinghausen, que les éléments se conservent dans l'état où ils sont au moment de l'imprégnation. Il ne faut jamais, pour avoir, avec cette méthode, une bonne préparation, plonger dans le bain d'argent une cornée détachée du bulbe, mais le bulbe lui-même tout entier. Chez les petits animaux, tels que la grenouille, on y met toute la tête, les paupières ayant été préalablement enlevées. Pour chasser l'épithélium, je préfère le procédé de de Recklinghausen, c'est-à-dire l'emploi de vapeur de l'eau bouillante. Il faut avoir soin alors, dès que l'épithélium est légèrement trouble, de l'enlever avec un pinceau trempé dans l'humeur aqueuse. Quand la substance propre de la cornée montre les plus légers troubles, l'imprégnation d'argent ne sera suivie d'aucun bon résultat. Ce qui nous reste à dire de ce procédé est suffisamment connu par les traités sur la matière.

Je m'en tiens à ces quelques remarques ; il n'entre pas dans mon intention d'énumérer ici toutes les méthodes d'examen concernant la cornée, la sclérotique et les paupières, d'autant que nous possédons suffisamment de traités

sur ce sujet. Je n'ai parlé que des procédés que j'ai moi-même expérimentés, et de ceux que je pouvais considérer comme les moins connus.

BIBLIOGRAPHIE

1. Albini. Beitrag zur Anatomie der Augenlider. Zeitschr. der Ges. der Aerzte zu Wien, 1857, S. 32.
2. Ammon (de). Zeitschr. f. Ophthalmologie, Bd II (Entwicklung der Sclera, Hornhaut, etc.).
3. Ammon (de.) Zur genaueren Kenntniss des N. Opticus, namentlich dessen intraocularen Endes. (Prager Vierteljahrsschr., 1860, p. 140) (Verbindung der Sclera mit der Sehnervenscheide).
4. Arlt. Physiologische und pathologisch-anatomische Bemerkungen über die Bindehaut des Auges (*ibid.*, 1864, Heft IV).
5. Arlt. Die Krankheiten des Auges. Prag, 1858 (Histologie des Sehorgans im Ganzen).
6. Arnold (Fr.), Anatomische und physiologische Untersuchungen über das Auge des Menschen. 1832, S. 27.
7 Arnold (Fr.). Handbuch der Anatomie des Menschen, 1851, Bd II.
8. Arnold (Jul.). Die Bindehaut der Hornhaut und der Greisenbogen. Heidelberg, 1860.
9. Arnold (Jul.). Die Vorgänge bei der Regeneration epithelialer Gebilde (Virchow's Arch. für pathol. Anat. Bd XLVII, p. 168) (Regeneration des Hornhautepithels).
10. Arnold (Jul.). Experimentelle Untersuchungen über die Entwickelung der Blutcapillaren (*ibid.*, Bd LIII und LIV) (Entwickelung von Blutgefässen in der Hornhaut).
11. Arnold (Jul.). Die Endigung der Nerven in der Bindehaut des Augapfels und die Krause'schen Endkolben (Virchow's Archiv für patholog. Anatomie, Bd XXIV; v. a., Bd XXVI, *ibid*).
12. Arnold (Jul.). Ueber Diapedesis (Virchow's Arch. Bd LVIII).
13. Arnold (Jul.). Ueber die Beziehungen der Blut-und Lymphgefässe zu den Saftcanälchen (*ibid.*, Bd LXII, p. 157).
14. Arnold (Jul.). Ueber Parenchymcanäle und deren Beziehung zu dem Blut und Lymphgefässsystem. (Centralblatt für die Med. Wissenschaften, 1874, n° 1).
15. Arnold (Jul.). Ueber die Kittsubstanz der Epithelien (Virchow's Arch. Bd LXIV. V. a. Centralb. f. d. med. Wissensch, 1875, n° 51).
16. Arnold (Jul.). Ueber die Kittsubstanz der Endothelien (*ibid.*, Bd LXVI).
17. Beale (L. S.). Die Structur der einfachen Gewebe des menschl. Körpers. Aus dem Englischen übersetzt von V. Carus. Leipzig, 1862, p. 117.
18. Beck. Die Verbindung des Schnerven mit dem Augen- und Nasenknoten. Freiburg, 1847.
19. Bendz. Compte rendu du Congrès d'ophthalmologie. Paris, 1858. (Follicules lymph. de la conjonctive.)
20. Berres. Mikroscopische Anatomie, 1836.
21. Blumberg (P.). Ueber die Augenlider einiger Hausthiere mit besonderer Berücksichtigung des Trachoms. Inaug. Dissert. Dorpat, 1867.
22. Blumberg (P.). Ueber das Trachom vom Cellularpathologischen Standpuncte (Archiv für Ophthalm. Bd XV, Abth. I, 1869, p. 129).
23. Bochdalek. Im Bericht über die Naturforscher Vers. in Prag., 1837, p. 182 et Oestr. med. Jahrbb Bd XX, p. 2 (Nerven der Sklera und Cornea).
24. Bochdalek. Ueber die Nerven der Sklerotica. Prager Vierteljahrsschr, 1849. Bd XXIV, p. 119.
25. Boddaert. Zur Histologie der Cornea. Centralbl. f. die Med. Wissensch. Berlin, 1871, n° 22.
26. Boll (F.). Untersuchungen über den Bau und die Entwickelung der Gewebe. I. Arch. f. mikrosk. Anat. Bd VII, p. 275 (Kurze Notiz über das Gewebe des Cornealfalzes).
27. Bowman. Lectures on the parts concerned in the operations in the eye and on the structure of the retina. London, 1849.
28. Bruch. Zeitschrift für wissensch. Zool. Bd IV, 1833 (Entdeckung der conjunctivnale Lymphfollikel).

29. Bruch. Ueber Bindegewebe. Zeitschr. f. wissensch. Zool., Bd VI, p. 185 (Das sternförmige Netzwerk in der Cornea gehöre einem unentwickelten Gefässysteme an; Kurze Notizen über die Entwickelung der Hornhaut).
30. Bruch. Die Entwickelung der Gewebe. Abhandlungen der Senckenbergischen Gesellsch. zu Frankfurt a. M. Bd IV et VI, 1863-1867 (Entwickelung der Sclera und Cornea).
31. Brucke (E.). Anatomische Beschreibung des menschlichen Augapfels. Berlin, 1847.
32. Brucke (E.). Ueber den Musculus Cramptonianus und über den Spannmuskel der Chorioidea. J. Müller's Archiv für Anat. und Physiol., 1846.
33. Bogoslovskoy (Gr.). Ueber Regeneration der terminalen Hornhautnerven. Virchowis Archiv f. pathol. Anat. Bd LXV, p. 359.
34. Calembbun-Mercure (L.). Sulla terminazione dei nervi nella Cornea. Giornale dell'Accad. di Torino, 1875.
35. Calberla (E.). Ein Beitrag zur Kenntniss der Resorptionswege des Humor aqueus. Archiv für die gesammte Physiologie v. Pflüger, IX, p. 468.
36. Chelius (M. J.). Zur Lehre von den Staphylomen des Auges. Heidelberg, 1858 (Enthält histologische Notizen von Fr. Arnold).
37. Chelius. Ueber die durchsichtige Hornhaut des Auges. Karlsruhe, 1818.
38. Ciaccio. On the nerves of the cornea and on their distribution in the corneal tissue of man and animals. Quart. Journ. of microsc. Sc., 1863, July. (Cité d'après Henle's Jahresb. pro 1863.)
39. Ciaccio (G. V.). Intorno alla minuta struttura della congiuntiva umana. Bolletino delle sc. med., 1873, p. 482.
40. Ciaccio (G. V.). Sul modo como terminano i nervi della congiuntiva dell' occhio umano. Communicazione preventiva. Annali di ottalmologia, II, p. 444.
41. Ciaccio (G. V.). Osservazioni intorno alla struttura della congiuntiva umana (Mem. dell' Accademia delle scienze dell' Istituto di Bologna, ser. 3, t. IV. V. a. Moleschottes Untersuchungen zur Naturlehre, XI, Heft 4, p. 420).
42. Ciaccio (G. V.). Osservazioni intorno alla membrana del Descemet e al suo endotelio con una descrizione anatomica dell'occhio della Talpa europæa (Mem. dell' Accad. delle scienze dell' Istituto di Bologna, ser. 3, t. V, 1875).
43. Clason (E.). Om Corneas epithel. Upsala läkareförenings förhandligar. Bd IV, Heft 5, p. 411.
44. Classen. Ueber die Histologie der Hornhaut. Habilit. Schrift. Rostock, 1858.
45. Classen. Ueber Cornea-Endzündungen. Arch. f. Ophthalmol. Bd. XIII, Abth. 2, p. 453.
46. Cleland. On the epithelium of the cornea of the ox, Journ. of anat. and physiol. cond., by Humphry and Turner. Vol. II, 1868, p. 361.
47. Clemens (A.). Dissert. sistens tunicæ corneæ et humoris aquei monograph. physiologicopathologicam. Gottingae, 1810, in-4°.
48. Coccius. Ueber die Ernährungsweise der Hornhaut und die Serum führenden Gefässe des menschlichen Körpers. Leipzig, 1852.
49. Coccius. Ueber Glaucom, Entzündung, etc. Leipzig, 1859. V. a. Prager Vierteljahrsschr, 1859, IV, p. 80.
50. Coccius. Endigung der Lymphcapillaren in der Bindehaut. Tageblatt der Leipziger Naturforscher-Versammlung, 1872. V. a. Nagels Jahresbericht für Ophthalmologie für 1874.
51. Cohnheim (Jul.). Ueber die Endigung der sensiblen Nerven in der Hornhaut der Säugethiere. Vorl. Mittheil., in Centralbl. für die med. Wissensch. Berlin, 1861, n° 26, le même sujet, in Virchow's Archiv für pathol. Anatomie, Bd XXXVIII.
52. Colasanti (G.). La terminazione dei nervi nelle glandule sebacee. Ricerche fatte nel labor. di anatom. norm. della università di Roma pubbl. dal Fr. Todaro. Roma, 1873, p. 89.
53. Condé (de). Mémoire sur l'anatomie de la conjonctive, au point de vue de ses altérations pathologiques et de leur traitement. Ann. d'oculistique, t. XXI, p. 3.
54. Crampton (Ph.). In Gilberts Annalen der Physik, 1813 (Crampton'scher Muskel im Vogelauge). Citirt nach Hüttenbrenner.
55. Czerny. Zur Anatomie der Meibomischen Drüsen. Klin. Monatsbl. für Augenheilkunde, XII, p. 422.
56. Dechambre. Nouveau dictionnaire encyclopédique des sciences médicales, t. XV, art. Conjonctive.
57. Donders. Nederlandsch Lancet. August 1851, p. 47.

58. Donders. Holländische Beiträge zur Natur-und Heilkunde, herausgeg. von van Deen Donders et Moleschott. Bd I, p. 387. S. a. Nederlandsch Lancet, 1848, p. 218 (Regeneration der Hornhaut).
59. Donders. Ueber die sichtbaren Ercheinungen der Blutbewegung im Auge. Arch. für Ophthalmologie. Bd I, Abth. 2, p. 83 (Vagina nervi optici).
60. Donders. Die Anomalien der Refraction und Accommodation des Auges. S. 316 ff. (Verbindung der Sclera mit dem N. opticus).
61. Donders. Onderzoekingen gedaan in het physiologische Laboratorium. Utrecht. Jaar VI (Binnenmuskeln des Bulbus).
62. Donders. Untersuchungen über die Entwickelung und den Wechsel der Cilien. Archiv für Ophthalmologie, 1858. Bd IV, Abth. I, p. 286.
63. Donné. L'Institut, 1837, n° 220.
64. Dornbluth. In Henle's und v. Pfeufers Zeitschr. f. rat. Medicin. N. F. Bd VII u. VIII, p. 212 bez., p. 156 (Hornhaut).
65. Dousmani. Recherches anatomiques sur la moitié antérieure du globe de l'œil. Compt. rend., 14 août 1865.
66. Durante (F.). Sulla terminazione de' nervi nella cornea. Ricerche fatte nel laboratorio di Anatomia normale della università di Roma nell' anno 1872, pubblicate dal Dott. Fr. Todaro. Roma, 1873, p. 81.
67. Dwight. Monthly microsc. Journ., July 1869 (Nerfs de la cornée).
68. Eberth und Wadsworth. Die Regeneration des Hornhautepithels. Virchow's Archiv für pathol. Anatomie. Bd LI, p. 361.
69. Eble (B.). Ueber den Bau und die Krankheiten der Bindehaut des Auges mit besonderem Bezug auf die contagiöse Augenentzündung. Wien, 1828.
70. Ebner (v.). Ueber den feineren Bau der Knochensubstanz. Wiener acad. Sitzungsber. III Abth. Juli Heft 1875.
71. Ewetsky (Th.-v.). Ueber das Endothel der Membrana Descemetii. Untersuchungen aus dem pathol. Instit. zu Zürich herausgeg. v. Eberth. Heft 3, 1875.
72. Engel. In Zeitschrift der Gesellsch. der Aerzte in Wien. 4. Jahrgang. Heft 5, 1847.
73. Engelmann (Th.-W.). Ueber die Hornhaut des Auges. Leipzig, 1867, in-8°.
74. Erdl (M.). Disquisitionum anatomicar. de oculo. I : De membrana sclerotica. Monachi, 1839.
75. Feltz (V.). Étude expérimentale sur le passage des leucocytes à travers les parois vasculaires et sur l'inflammation de la cornée. Journ. de l'anatomie et de la physiologie, 1870, p. 505 (Notes sur l'histologie de la cornée).
76. Flemming. Ueber den Ciliarmuskel der Haussaügethiere. Max Schultze's Archiv für mikrosk. Anatomie. Bd IV, 1868, p. 361 (Grenzgebiet der Membrana Descemetii und de Cornea).
77. Flinzer (C.-A.). De argenti nitrici usu et effectu præsertim in oculorum morbis sanandis. Dissert. inaug. Lipsiæ, 1854 (Première mention de l'action du nitrate d'argent sur la cornée, d'après Coccius).
78. Foa (P.). Ueber die Beziehungen der Blut-und Lymphgefässe zum Saftcanalsystem, Virchow's Archiv. Bd LXV. V. a. Rivista clinica di Bologna, 1875, n°s 10 e 11.
79. Fontana (Félix). Traité sur le venin de la vipère. Florence, 1781. Deutsch, Berlin, 1787 in-4°.
80. Forlanini (C.). A proposito della memoria del Dott. G. Flarer « sullo sviluppo della neurite ottica da affezione cerebrale osservazione ed esperienze. » Ann. di Ottalmolog. I, 1, 41-56 (Voies lymphatiques du globe oculaire).
81. Frey (H.). Handbuch der Histologie und Histochemie 2^e und 5. Aufl. Leipzig, 1877.
82. Frey (H.). Ueber die Lymphbahnen der Trachomdrüsen, Vierteljahrsschr. der naturf. Gesellschaft in Zürich. Bd VII, 1861.
83. Frey (H.) et Huguenin, Ueber die Trachomdrüsen oder Lymphfollikel der Conjunctiva. Zeitschr. f. wissensch. Zoologie. Bd XVI, 1866, p. 215.
84. Führer. Ueber einige Auswege des Blutumlaufes. Arch. für physiol. Heilkunde. 1859, p. 156.
85. Fubini. Sulla presenza di sostanza condrigena nella cornea di varie specie di animale. Atti della reale accademia delle Science di Torino. Vol. IX, 14 dicembre 1873.
86. Genersich. Zur Lehre von den Saftcanälchen in der Cornea. Medicinische Jahrbücher der Gesellschaft der Aerzte in Wien, herausgeg, von S. Stricker. Wien, 1871, p. 1.

87. Gerlach. Handbuch der allgemeinen und speciellen Gewebelehre. Mainz, 1848.

88. Gerlach (Leo). Ueber das Verhalten des indigschwefelsauern Natrons im Knorpelgewebe lebender Thiere, Habilitationsschr. Erlangen, 1876, *Besold*, 60 f. 3 Taff. — V. a. Centrabl. für die med. Wissensch. 1875, n° 48.

89. Golubew (A.). Beiträge zur Kenntniss des Baues und der Entwickelungsgeschichte der Capillargefässe des Frosches. Max Schultze's Archiv für mikrosk. Anat. Bd V, p. 49 (Epithel des untern Lides vom Frosch.).

90. Gouvea (de). Archiv für Augen-und Ohrenheilkunde von Knapp und Moos. I.

91. Guye (A. G.). Over Bekerzellen en in het byzondere over de bekerzellen in de membrana nictitans van den Kikvorsch. Nederl. Tijdschr. von Geneesk. Afdeel. II. 1868, p. 135.

92. Gotti (V.). Sulla cornea egli malattie di stessa. Rivista clinica, 2 Ser. IV, 1874 (?).

93. Haase (G.). Zur Anatomie des menschlichen Auges. Arch. f. Ophtalmologie. Bd XIV, Abth. I, p. 47 (Lig. pectinatum).

94. Halbertsma (H. J.). Bijdrage tot de Geschiedenis van den Canalis Schlemmii. Verslagen en Mededeelingen der K. Akademie van Wetenschapen. Afdeel. Natuurkunde. XI. 1860 (Notice historique constatant que le canal de Schlemm était déjà connu d'Albinus).

95. Hansen (A.). Untersuchungen über die entzündlichen Veränderungen der Hornhautkörper. Wiener med. Jahrb., red. von S. Stricker. 1871, p. 210.

96. Hansen (A.). Einige Bemerkungen zu dem Aufsatze Prof. Böttchers über die traumatische Keratitis und über die Elasticität des Corneagewebes, Virchow's Arch. f. pathol. Anat. Bd 59.

97. Harling (T.). Ueber die M. orbitalis der Säugethiere und über glatte Muskeln in der Augenhöhle und den Augenlidern des Menschen. Zeitsch, für rationelle Med. 3. Reihe. Bd. XXIV, p. 275.

98. Harpeck (C.). Ueber den Bedeutung der nach Silberimprägnation auftretenden weissen Lücken und spaltähnlichen Figuren in der Cornea. Reichert's und Du Bois-Reymonds Arch. für Anat. und. Physiologie. 1864, p. 222.

99. Hartmann (R.). Ueber die durch den Gebrauch der Höllensteinlösung künstlich dargestellten Lymphgefässanhänge, Saftcanälchen und epithelähnlichen Bildungen. *Ibid.*, p. 235.

100. Hassall (A. Hill). The microscopic anatomy of the human body.

101. Heiberg (H.). Periferien af tunica Descemeti og dens inflydelse pa accomodationen. Nordiskt medicinskt arkiv. 1869, Heft 2.

102. Heiberg (H.). Ueber die Neubildung des Hornhautepithels. Wien med. Jahrbücher, herausgeg. von S. Stricker. 1871.

103. Helfreich (F.). Ueber die Nerven der Conjunctiva und Sklera. Würzburg, 1870, in-8° 35 S. 3 Tafeln.

104. Helfreich (F.). Bemerkungen zu Dr Morano's Untersuchungen über die Nerven der Conjunctiva. Arch. für Ophthalmologie. Bd XVIII. Abth. I, p. 356.

105. Henle. Allgemeine Anatomie. Leipzig, 1841.

106. Henle. Handbuch der systematischen Anatomie. Bd II. Eingeweidelehre. Braunschweig, 1866. 2e Aufl. 1875.

107. Henle. In Canstatts Jahresbericht für 1852, p. 26.

108. Henle. Bericht über die Fortschritte der Anatomie für das Jahr. 1856 und 1862.

109. Henle. Zur Anatomie der geschlossenen lenticulären Drüsen oder Follikel und der Lymphdrüsen. Zeitschrift für rationelle Medicin. 3 Reihe. Bd VIII.

110. Henle (J.). Anatomie der Augenlider und der Thränenwege, dans le traité de Wecker. « Traité des maladies des yeux ». 1864, t. I, p. 527.

111. Hessling (Th.). Grundzüge der allgemeinen und speciellen Gewebelehre der Menschen.

112. Hessling (Th.). Illustrirte medic. Zeitung. I, p. 168 (Zur Entwickelung der Hornhaut).

113. His (W.). Beiträge zur normalen und pathologischen Histologie der Hornhaut. Basel, 1856, s. a. Verhandlungen der physikalisch-medicinischen Gesellschaft in Würzburg. Bd IV, p. 90.

114. His (W.). Ueber die Einwirkung des Salpetersauren Silberoxydes auf die Hornhaut. Schweizerische Zeitsch. für Heilkunde. II, 1863, S. 1.

115. His (W.). Ueber das Epithel der Lymphgefässwurzeln und über die v. Recklinghausenschen Saftcanälchen. Zeitschr. f. wissensch. Zool. Bd XIII.

116. His (W.). Häute und Höhlen des Körpers. Akad. Programm. Basel, 1865.

117. Hoffbauer (H.). Dissert. inauguralis de cornea ejusque morbis. Berol. 1820, in-8°

118. Hoffmann (Fr. Albin). Ueber Contractilitätsvorgänge im vorderen Epithel der Froschhornhut. Dissert. inaugural. Berlin, 1868.

119. Hoffmann (Fr. Albin). Epithelneubildung auf der Cornea. Virchow's Arch. f. pathol. Anat. Bd LI.

120. Hosch (Fr.). Ueber die angebliche Contractilität der Knorpelzellen und Hornhautkörperchen. Pflügers Arch. f. die ges. Physiologie. 1873, Bd VII, p. 515.

121. Hörschelmann (E.). Anatomische Untersuchungen über die Schweissdrüsen des Menschen. Inaug. Dissert. Dorpat, 1875. Contient une description des glandes de Moll.

122. Hoyer (H.). Ein Beitrag zur Histologie bindegewebiger Gebilde. Reicherts u. Du Bois-Reymondis Archiv für Anatomie und Physiologie. 1865, p. 204.

123. Hoyer (H.). Ueber den Austritt von Nervenfasern in das Epithel der Hornhaut. *Ibid.*, 1866, p. 180.

124. Hoyer (H.). Ueber die Nerven der Hornhaut. Arch. für mikrosk. Anatomie, herausgegeben von Max Schultze. IX, p. 220.

125. Hueck. Die Bewegung der Krystallinse. Dorpat, 1839.

126. Hüttenbrenner (A.). Untersuchungen über die Binnenmuskeln des Auges. Wiener akad. Sitzungsb Math. natw. Klasse. 1 Abth. Märzheft, 1868.

127. Huguenin. Ueber die Trachomdrüsen oder Lymphfollikel der Conjunctiva. Inauguraldissertation. Zürich, 1865.

128. Hulke. In Monthly microsc. Journ. Nvbr. 1869, p. 227.

129. Hyrtl (J.). Eine Eigenthümlichkeit der Capillargefässe der menschlichen Conjunctivapapillen. Wiener med. Wochenschr. 1860, n° 44.

130. Hyrtl (J.). Ein präcorneales Gefässnetz am Menschenauge. Wiener akad. Sitzungsberichte. Bd LX, 1869. Abth. 1. Mathem. naturwissensch. Klasse, p. 769.

131. Jacob. Med. chirurg. Transact. XII, p. 2 (Membrane de Descemet).

132. Jaccoud. Nouveau dictionnaire de médec., etc., t. VIII et XII. Art. Cornea, Conjonctive, Caruncula lacrymalis.

133. Jaeger (E.). Ueber die Einstellungen des dioptrischen Apparates im menschl. Auge. Wien, 1861 (Verbindung der Opticus-Scheide mit der Sclera).

134. Jnzani (G.). Recherches sur la terminaison des nerfs dans les muqueuses des sinus frontaux et maxillaires; traduit de l'Italien par L. Jullien. Lyon médical, n° 10. 1872, p. 27.

135. Jwanoff und Rollet. Bemerkungen zur Anatomie der Jrisanheftung und des Annulus ciliaris. Arch. für Opthalmol. Bd XV, 1. 1869, p. 17 ff.

136. Key, Axel u. Retzius (G.). Bidrag till Kännedomen on hjärn-och ryggmärgshinnorna, med-särskildt afscende pa de serösa rummen och lymfbanorna jämte deras förbindelser. Nordiskt med. arkiv. Bd II, n° 6, p. 13 (Auszug in Hirschs Jahresbericht f. 1870. — Voies Lymphatiques de l'œil.

137. Kieser. De anamorphosi oculi. Gottingae. 1804 (Fontana'scher Canal).

138. Klebs (E.). Zur normalen und pathologischen Anatomie des Auges. 3. Die vorderen Abschnitte der Augenhäute. Virchows Archiv für pathol. Anatomie. Bd XIX u. Bd XXI.

139. Knies (M.). Die Resorption von Blut in der vorderen Augenkammer, Virchow's Arch. Bd LXII, p. 537.

140. Knies (M.). Zur Lehre von den Flüssigkeitsströmungen im lebenden Auge, etc. *Ibid.* Bd LXV, p. 401.

141. Klebs (E.). Centralblatt für die med. Wissensch. 1864, p. 513.

142. Klein (E.). On the peripheral distribution of non medullated nerve fibres. Quarterly Journ. of. microscop. Sc. Octob. 1871, p. 405.

143. Klein (E.). The anatomy of the lymphatic system. Part. I, The serous membranes. London, 1873. Smith, Elder and comp.

144. Kleinschmidt. Ueber die Drüsen der Conjunctiva. Archiv f. Ophthalmologie. Bd IX. Abth. 3. p. 145. 1863.

145. Kölliker (A.). Mikroskopische Anatomie. Bd II. 2. Hälfte, p. 608.

146. Kölliker (A.). Gewebelehre, 5. Aufl. 1867.

147. Kölliker (A.). Ueber die Nerven der Hornhaut. Mittheilungen der naturforschenden Gesellschaft in Zürich. 1849, n° 19.

148. Kölliker (A.). Ueber die Nervenendigungen in der Hornhaut. Würzburger naturwissensch. Zeitschr. Bd VI. 1866.

149. Königstein (L.). Das Verhältniss der Nerven zu den Hornhaut-Körperchen. Wiener. akadem. Sitzungsber. Abtheil. III. Bd LXXI, p. 297. 1875, e tBd LXXVI. 1877.

150. Krause (W.). Anatomische Untersuchungen. 1861 (Lymphatisches Gewebe der Conjunctiva).

151. Krause (W.). Ueber die Drüsen der Conjunctiva. Zeitschr. für rat. Medicin. 1854. IV. S. 337.

152. Krause (W.). Die terminalen Körperchen der einfach-sensiblen Nerven. Hannover 1860 S. 151. s. a. « Ueber Nervenendigungen, » Zeitschr. f. rat. Med. 3 Reihe. V. 1858.

153. Krause (W.) Ueber die Nervenendigungen in der Conjunctiva Tarsi. Archiv für Ophthalmologie. Bd XII, p. 296.

154. Krause (W.). Artikel : « Conjunctiva », dans le traité de Wecker. 1re édit.

155. Krause (W.). Ueber das vordere Epithel der Cornea. 1. Göttinger Nachrichten vom Jahre 1870, n° 8. 2) Reicherts und Du Bois-Reymondis Archiv. 1870, p. 232.

156. Krause (W.). Anatomischer Jahresbericht für 1871 in Prager Vierteljahrsschrift, p. 26. Bd CXVI. 1872 (Nerven und plasmatisches Canalsystem der Hornhaut).

157. Krause (C.). Handbuch der menschlichen Anatomie 2e Aufl. Hannover. 1842.

158. Krause (W.). Allgemeine und mikroskopische Anatomie. Hannover, 1876. 8 p. 138, 515 ff.

159. Krohn (J.). Mülleris Arch., 1837 (Binnenmuskeln des Bulbus).

160. Kühne (W.). Untersuchungen über das Protoplasma und die Contractilität. Leipzig, 1864.

161. Kühne (W.). Gazette hebdom., t. IX, n° 15, Paris, 1862, u. Comptes rendus. 1862, Bd LIV. Séance du 31 mars. (Nerfs et cellules de la cornée.)

161. Lang (de). Ueber das Kreuz, welches gewisse organische Körper im polarisirten Lichte zeigen. Poggendorffis Annalen. Bd CXXIII (Polarisationserscheinungen an der Hornhaut).

162. Langerhans (P.). Ueber mehrschichtige Epithelien. Virchow's Archiv. für pathol. Anatomie, Bd LVIII, 1873.

163. Langerhans (P.). Untersuchungen über Petromyzon Planeri. Freiburg, 1873. Troemer.

164. Langhans (T.). Das Gewebe der Hornhaut im normalen u. path. Zustande. Zeitschr. f. rationelle Medicin. 3. Reihe, Bd XII, p. 22.

165. Langhans (T.). Untersuchungen über die Sclerotica der Fische. Zeitschr., f. wissensch., Zoologie, Bd XV, p. 243.

166, 167. Laqueur. Ueber die Durchgängigkeit der Hornhaut für Flüssigkeiten. Centralbl., f. die med. Wissensch. Berlin, 1872, n° 37.

168. Lauth (E. A.). L'Institut, 1834. Und Neues Handbuch der practischen Anatomie, Bd I, p. 321. Stuttgart, und Leipzig, 1835 (Schlemm'scher Canal).

169. Landowsky (M.). Ueber die Endigung der Nerven in der Hornhaut und über das Verhältniss der saftführenden Canäle derselben zum lymphatischen Systeme überhaupt. Journal für norm. Histol. etc., herausg. von Rudnew, etc. Bd II, p. 65. Saint-Pétersbourg, 1870.

170. Landowsky (M.). Das Saugadersystem und die Nerven der Cornea. Arch. f. microskop. Anatomie herausg. von Max Schultze, Bd VIII, p. 538.

171. Leber (Th.). Anatomische Untersuchungen über die Blutgefässe des menschl. Auges. — Denkschriften der Wiener Acad. Math. natw. kl., Bd XXIV, 1865. Dasselbe s. auch in Arch. f. Ophthalmologie, Bd XI. Abth. 1, p. 1. — V. aussi: Sur le système vasculaire de l'œil humain, Recueil des travaux de la Société médicale allemande. Paris, 1865. — V. aussi : Die Blutgefässe des Auges in Strickers Handbuch der Lehre von den Geweben, p. 1049.

172. Leber (Th.). Centralbl f. die med. Wissensch, 1869, p. 872 (Plexus ciliaris).

173. Leber (Th.). Ueber die Lymphwege der Hornhaut. Klinische Monatsblätter für Augenheilk., herausg. von Zehender. 1866.

174. Leber (Th.). Zur Kenntniss der Imprägnationsmethoden der Hornhaut und ähnlicher Gewebe, Archiv für Ophthalmologie, Bd 14, p. 300.

175. Leber (Th.). Bemerkungen über den normalen Bau des Sehnerven und seiner Scheide, Arch. für Ophthalm. Bd XIV, Abth. 2, 1868, p. 169.

176. Leber (Th.). Studien über den Flüssigkeitswechsel im Auge. Arch. für Ophthalm. Bd XIX, Abth. 2, 1873, p. 87. Ferner : Bd XX, Abth. 2, p. 205 (Leber und Krükow).

177. Lee (R. I.). Accommodation of vision in birds. The Lancet, II, 1874.

178. Lee. In Proceedings royal Soc., XX, p. 358 (Description des yeux de Phoenicoptera antiquorum, Rhea americana, Aptenodytes Humboldtii, particulièrement au point de vue de l'appareil d'accommodation).

179. Lee. Further remarks on the sense of sight in birds. Proced. royal. Soc., XXI, n° 141.

180. Leeuwenhœck. Opera omnia Lugd. Batav., 1722, t. III (Cornée).

181. Leydig (F.). Zeitschrift f. wissenschaftl. Zool. Bd V.

182. Leydig (F.). Lehrbuch der Histologie. Francf. a. M., 1857.

183. Lightbody. On the comparative microsk. Anatomy of the Cornea of vertebrates. The Journ. of. Anat. and physiol. I, 1866, p. 15.

184. Linhart. Bemerkungen über die Capsula Tenoni. Würzburger Verhandl, Bd IX, p. 245.

185. Lipmann (H.). Ueber die Endigung der Nerven im eigentlichen Gewebe und im hinteren Epithel der Hornhaut des Frosches. Virchow's Arch. für pathol. Anat., Bd XLVIII, p. 218.

186. Lœwe (L.). Zur Anatomie des Auges. Berliner Klin. Wochenschr., 1876, n° 8.

187. Longworth (L. R.). Ueber die Endkolben der conjunctiva. Arch. für mikrosk. Anatomie, Bd XI, heft. 4., 1875, p. 653.

188. Löwig (R. A.). Quaestiones de oculo physiologicae. Vratislaviae, 1857, 4°, 2 Taf. Dissert. inaug.

189. Löwig (R. A.). Beiträge zur Morphologie des Auges. Reichertis Studien des physiolog. Institutes in Breslau. Leipzig, 1858, 4° p. 118.

190. Lott (G.). Ueber den feineren Bau und die physiologische Regeneration der Epithelien, insbesondere des Corneapithels. Vorl. Mith, Centralbl. f. die med. Wissench. Berlin. 1871, n° 37.

191, Lott (G.). Ueber den feineren Bau und die physiologische Regeneration der Epithelien, insbesondere der geschichten Plattenepithelien. Untersuchungen aus dem Institute für Physiologie und Histologie in Graz. Herausgeg. von A. Rollett. Heft. III, 1873.

192. Lüdden. Nachuntersuchung über die Krauseschen Endkolben, etc. Zeitschr. für wissenchaft. Zool., Bd XII, p. 470.

193. Luschka. Die Nerven der durchsichtigen Augenhaut. Zeitschrift für rationelle Med. 1850, Bd X, p. 20.

194. Luschka. Anatomie des Menschen. Bd III, Abth. 2. Tübingen, 1867.

195. Macdonald (J. D.). On the minute Anatomy of some parts, concerned in the functions of accommodation to distance, with physiological notes. Quart. Journ. of micr. Sc. Vol. XXXIX, p. 230.

196. Macdonald (J. D.). On the Anatomy of the border of the posterior elastic. lamina of the cornea in relation to the fibrous tissue of the Ligamentum Iridis pectinat. *Ibid.*, vol. 59, p. 226, 1875. (Rien de bien nouveau.)

197. Maier (R.). Zur patholog. Anat. der Cornea. Freiburger Berichte, I, 1855, n° 6, p. 81.

198. Mannhardt (J.). Bemerkungen über den Accommodationsmuskel und die Accommodation. Arch. f. Ophthalmologie, Bd IV, Abth. I, p. 269. (Contient aussi des notes sur la membr. Descemetii et le Lig. pectinatum).

199, 200. Manz (W.). Ueber neue eigenthümliche Drüsen am Cornealrande und über den Bau des Limbus Conjunctivae. Zeitschr. für rat. med. III, Reihe, V, 1859.

201. Manz (W.). Experimentelle Untersuchungen über Erkrankungen des Sehnerven, etc. Arch. für Ophthalm. Bd XVI, Abth. I, p. 274 (Lymphwege).

202. Mauchart. Examen Corneæ anatomico-physiolog. Tubingæ, 1743.

203. Mauchle (T.). Die Nervenendigungen in der Conjunctiva Bulbi. Arch. für Pathol. Anat. Herausg. von R. Virchow. Bd. XLI, p. 448. 1867.

204. Mensonides. Onderzœckingen over de glasachtige vliezen in het gezonde en zieke oog. Nederlandsch Lancet, 2 Ser. IV. Jaar. Mai 1849, p. 694 (Membrane de Descemet).

205. Merkel (Fr.). Tastzellen und Tastkörperchen bei den Hausthieren und beim Mensche n Arch. s. mikrosk. Anat. Bd XI, p. 636, 1875. — Ueber die Ennigungen der sensiblen Nerven in der Haut der Wirbelthiere. Rostock.

206. Meyer (G.). Ueber die Structurverhältnisse des Annulus ciliaris beim Menschen und Säugethieren. Virchow's Arch. f. pathol. Anat. Bd XXXIV.

207. Michel (J.). Beiträge zur Kenntniss der hinteren Lymphbahnen des Auges. Arch. für Ophthalmologie. Bd XVIII. Abth. 1, p. 127.

208. Meyerowitz . Mikroskop. Untersuchungen über die normalen Hornhautzellen und deren Veraenderungen bei der traumatischen Keratitis. Dissert. inaug. Königsberg, 1875.
209. Moll (J.-A.). Bijdragen tot de anatomie en physiologie der oogleden. Utrecht, 1857. S. a. Bemerkungen über den Bau der Augenlider des Menschen. Archiv für Ophthalmol. Bd III, Abth. 2, p. 258, 1857.
210. Morano (Fr.). Ueber die Nerven der Conjunctiva. Arch. für Ophthalmologie. Bd XVIII, Abth. 2, p. 228.
211. Morano. Ueber die Nerven der Conjunctiva. Graefe's Arch. Bd XIX, 3, p. 374.
212. Morano (Fr.). Studio sul Tracoma I. Contribuzione alla istologia de follicoli linfatici congiuntivali. Archivio di Ottalmologia diretto di F. Morano. Napoli, 1872, p. 45.
213. Morano (Fr.). Embriogenesi ed anatomia comparata dei follicoli congiuntivali. Arch. di Ottalm. Anno II, Fasc. III. Napoli, 1873, p. 73.
214. Moseley (H. N.). Some remarks on the nerves of the cornea of the rabbit and frog. Quart. Journ. of microsc. Sc. July 1871, n° 44. N. Ser.
215. Muller (C. Fr.). Histologische Untersuchungen über die Cornea. Virchow's Arch. für pathol. Anat. Bd XLI, p. 110, 1867.
216. Muller (Joh.). Poggendorff's Ann. Bd XXXVIII, p. 513 (Chondringehal der Cornea).
217. Muller. Heinr; Unters. über die Glashäute des Auges, etc. Arch. f. Ophthalm. Bd II, Abth. 1, p. 1-65.
218. Muller (Heinr.). Ueber den Accommodationsapparat im Auge der Vögel, besonders der Falken (*ibid.*, III, 1, p. 25). Gesammelte Schriften von Becker, p. 180.
219. Muller (Heinr.). Ueber einen ringförmigen Muskel am Ciliarmuskel des Menschen und über den Mechanismus der Accommodation (*ibid.* Bd III, p. 1). (Gesammelte Schriften Bemerkungen über das Lig. pectinatum).
220. Muller (Heinr.). Einige Bemerkungen über die Binnenmuskeln des Auges (*ibid.* Bd IV. Gesammelte Schriften, p. 194) (Gegen Mannhardt).
221. Muller (Heinr.). Ueber glatte Muskeln und Nervengeflechte im menschl. Auge. Verhandl. der Phys.-Med. Ges. in Würzburg. Bd X, p. 172. — Gesammelte Schriften, p. 201. (Scheide der Ciliararterien).
222. Muller (Heinr.). Ueber glatte Muskeln in den Augenlidern des Menschen und der Säugethiere (*ibid.* Bd IX, p. 244). — Gesammelte Schriften, p. 210.
223. Muller (Heinr.). Anatomische Beiträge zur Ophthalmologie. Arch. für Ophthalmol. Bd IV, Abth. 2, p. 1858 (Lamina cribrosa sclerae).
224. Muller (Heinr.). Ueber Knochenbildungen in der Sklera des Thierauges. Verhdl. der Würzb. physik.-med. Ges. 1858. Gesammelte Schriften, p. 214.
225. Muller (Heinr.). Ueber das Auge des Chamäleon mit vergleichenden Bemerkungen. Würzburger natw. Zeitschr. Bd III, p. 10, 1862. Ges. Schriften, p. 144.
226. Muller (Heinr.). Ueber ramificirte Pigmentzellen im Conjunctivaepithel der Ratte. Sitzb. der Würz. Phys.-med. Ges. 30 April 1859. Ges. Schriften, p. 213.
227. Niemetschek. Ueber die Gefässbildung bei Keratitis. Prager Vierteljahrsschrift. Bd III, 1864.
228. Nikolajew, Maksim, zur Histologie der Hornhaut des menschl. Auges. Inaug. Dissert. St-Petersburg, 1868 (Cité d'après Hoyer).
229. Nuel (J.-P.) et Hosch (Fr.). Untersuchungen über den Ciliarmuskel des Vogelauges. Verslagen en mededeelingen der Kon. Akad. van Wetenschapen. Afdeeling. Natuurkunde. VIII, Deel 2 de Stuck. (L'auteur ne disposait pas de l'original.)
230. Nunneley. On the organs of vision, 1858, in-8°.
231. Pappenheim. Specielle Gewebelehre des Auges. Breslau, 1842, in-8°.
232. Pappenheim. Ueber die Nerven der Hornhaut. v. Ammons Monatsschrift für Medicin, Augenheilkunde und Chirurgie. Bd II, p. 281, 1839.
233. Pappenheim. Nachträge zu meinen Untersuchungen über die Nerven der Hornhaut (*ibid.* Bd III).
234. Pelechin. Ueber den sogen. Canal von Fontana oder Schlemm. Arch. f. Ophthalmol. Bd XIII, Abth. II, p. 423. s. De même en langue russe : In Medicinsky Wiestnik. 1865, n° 20-23; 1866, n° 18.
235. Petermöller (H.). Die Nerven der Cornea. Zeitschr. für rat. Med. 3. Reihe. Bd XXXIV, p. 88.
236. Pfungen (de). Studien über Entzündung der Froschcornea. Wiener Med. Jahrb. Herausgeg. v. s. Stricker, 1873. 1 (Untersuchungs-Methode).

237. Pilz. Ueber die Gefässentwickelung in der Hornhaut. Prager Vierteljahrsschr. Jahrg. 5; 1848.

238. Poncet (F.). Recherches critiques et histologiques sur la terminaison des nerfs dans la conjonctive. Travaux du laboratoire d'histologie, annexé à la chaire de médecine du Collège de France, an 1875; publiés par L. Ranvier.

239. Priestley (J.). Note on certain peculiar cells of the Cornea described by Dr Thin. Journ. of anatomy and physiology cond., by Humphry, Turner, Foster and Rutherford. Vol. X, p. 1; oct. 1875, p. 108.

240. Purkyne. Mikroscopisch-neurologische Beobachtungen. J. Müller Arch. für Anatomie und Physiol. 1845.

241. Polaillon. Des milieux réfringents de l'œil. Paris, 1866.

242. Rahm. Mittheiluugen aus der naturf. Gesellschaft in Zürich, n° 50, 1850.

243. Ranvier (L.). Des applications de la purpurine à l'histologie. Journ. de physiologie norm. et patholog., publié par Brown-Séquard, Charcot, etc. 1874.

244. Recklinghausen (F. de). Virchow's Arch. für patholog. Anatomie. Bd XIX (Notiz über Silberimprägnation).

245. Recklinghausen (F. de). Ueber Eiter-und Bindegewebsköperchen (*ibid.*, Bd XXVIII, p. 157).

246. Recklinghausen (F. de). Die Lymphgefässe und ihre Beziehung zum Bindegewebe. Berlin, 1862, in-8°.

247. Recklinghausen (F. de). Das Lymphgefässsystem. Stricker's Handbuch der Gewebelehre p. 214, 1869.

248. Reecken (van). De apparatu oculi accommodationis. Nederl. Lancet. 3. Ser. 1855, I, p. 16.

249. Reichert, Bemerkungen zur vergleichenden Naturforschung im Allgemeinen und vergleichende Beobachtungen über das Bindegewebe und die verwandten Gebilde. Dorpat, 1845.

250. Reich (M.). Notiz über die Becherzellen der Conjunctiva des Menschen. Berliner Med. Centralblat, n° 47, p. 737; 1874.

251. Reich (M.). Ueber die Regeneration der Hornhaut. Zehenders Klinische Monatsblätter, 1873, p. 197.

252. Reich (M.). Zur Histologie des Conjunctiva des Menschen. Graefe's Archiv. für Ophthalmol. Bd XXI, Abth. 1, p. 1.

253. Remak. Ueber die Enden der Nerven im elektrischen Organ der Zitterrochen. J. Müllers Arch. für Anat., etc., 1856, p. 467 (Kurze Notiz in einer Anmerkung gegen His' Angaben über die Nerven der Hornhaut).

254. Riecke (C. F.). De tunica cornea quaedam. Berol., 1829.

255. Ritter (C.). Zur histolog. Entwickelungsgesch. des Auges. Arch. f. Ophthalm. Bd X, Abth. I, p. 61.

256. Ritter (C.). Zweiter Beitrag zur Histogenese des Auges. *Ibid.*, Abth. 2, p. 142.

257. Robinsky. Die Kittsubstanz auf Reaction des Argentum nitricum. Reicherts und Du Bois-Reymond's Arch. f. Anat., etc. 1871, p. 184, s. a. Recherches microsc. sur l'épithélium et sur les vaisseaux lymph. capill. (Arch. de Physiol. publiées par Brown-Séquard, Charcot et Vulpian, 1869 et: Compt. rend. des séanc. de l'Acad. des sc., 26 avril 1869.

258. Rollett (A.). Ueber das Gefüge der Substantia propr. Corneae. Sitzungsber. der Wiener Akad. Bd XXXIII. 1859, p. 516.

259. Rollett (A.). Ueber die Contractilität der Hornhautkörperchen und die Hornhauthöhlen. Centralbl. f. d. med. Wissensch. Berlin, 1871, n° 13.

260. Rollett (A.). Ueber die Hornhaut. Strickers Handbuch der Lehre von den Geweben, p. 1091.

261. Rossi (D.). Dell' occhio umano e delle sue parte accessorie. Napoli, 1871, in-8°.

262. Rouget (Ch.). Recherches sur l'appareil irido-choroïdien et le mécanisme de l'adaptation. Journ. de l'anat. et de la physiol., par Brown-Séquard (Vaisseaux du canal de Schlemm. Cité par Leber).

263. Rouget (Ch.). Mémoires sur les corpuscules nerveux qui se rencontrent à l'origine des nerfs sensitifs, dans les papilles de la peau et des muqueuses. (Arch. de physiol. norm. et pathol., par Brown-Séquard. 1868, n° 5, p. 591.)

264. Saemisch (Th.). Beiträge zur normalen und pathologischen Histologie des Auges. Leipzig, 1862, in-8°.

265. Sappey. Recherches sur les glandes des paupières. Gaz. méd. de Paris. 1853, nos 33 et 34.

266. Sappey. Recherches sur quelques muscles à fibres lisses, qui sont annexés à l'appareil de la vision. Compt. rend., 1867, 21 oct., et Traité d'anatomie descriptive, 2e édit. 1872, t. III.

267. Sappey. Leçons sur le système lymphatique. L'union méd., 24 déc. 1874.

268. Schalygen (C.). Ueber Hornhautepithel und besonders über Vermehrung der Zellen desselben. Arch. für Ophthalmol. Bd XII, Abth. 1, p. 83.

269. Schlemm, in Rust's Handbuch der Chirurgie, 1832; et : Encyclopädisches Wörterbuch der med. Wissenschaften. Bd IV, p. 22; et: v. Ammons Zeitschr. für Ophthalmologie. Bd I (Canalis Schlemmii und Nerven der Cornea).

270. Schmid (A). Die Lymphfollikel der Bindehaut des Auges. Wien, 1871, in-8°.

271. Schmidt (A.). Ueber Faserstoff und die Ursachen seiner Gerinnung. Reichertis und Du Bois-Reymondis Archiv für Anatomie, etc., p. 711 (Fibrinoplastische Eigenschaften der Hornhautsubstanz und des Kammerwassers).

272. Schmid (H.). Zur Entstehung der Stauungspapille (Neuritis optica intraocularis) bei Hirnleiden. Arch. für Ophthalm. Bd XV, II, p. 193 (Lymphbahnen).

273. Schwalbe (G.). Ueber ein mit Endothel bekleidetes Höhlensystem zwischen Choroidea und Sclerotica. Centralblatt für die med. Wissensch. Berlin, 1868, n° 54.

274. Schwalbe (G.). Der Arachnoidealraum ein Lymphraum und sein Zusammenhang mit dem Perichoroidealraum. *Ibid.*, 1869, n° 30.

275. Schwalbe (G.). Untersuchungen über die Lymphbahnen des Auges und ihre Begrenzungen. Max Schultzes Archiv für mikroskop. Anatomie. Bd VI, p. 1 u. p. 261.

276. Schweigger. Ueber den Bau der Hornhaut. Allgemeine med. Centralzeitung. Berlin, 1862, n° 4.

277. Schweigger-Seidel (F.). Ueber die Vorgänge bei Lösung der miteinander verklebten Augenlider des Fötus. Virchow's Arch. für pathol. Anat. Bd XXXVII, 1866, p. 228.

278. Schweigger-Seidel (F.). Ueber die Grundsubstanz und die Zellen der Hornhaut des Auges. Berichte der mathem. physik. Klasse der Kgl. Sächs. Ges. der Wissensch. 12 December 1869. 2 Taff., p. 305.

279. Schneider (A.). Ueber die Vermehrung der Epithelzellen der Hornhaut. Würzburger natw. Zeitschr. Bd III, p. 105.

280. Seydeler (C. D.). De oculi structura hominis animaliumque mammalium. Diss. inaug. Berolini, 1847, in-8°, 30 S.

281. Sichel, fils (A.). La séreuse intraoculaire et la nature du glaucome. Ann. d'oculistique, t. LVI (Voies lymphatiques).

282. Sous (G.). Anatomie de la cornée. Courbes. Le Bordeaux médical, 1875, p. 230.

283. Stachow. Rust's magazin, 1823. Bd XV (Subepithele Hornhautschicht).

284. Stieda (L.). Ueber den Haarwechsel. Arch. für Anatomie und Physiol. Herausgeg. von Reichert und Du Bois-Reymond. Heft IV, p. 517 (Cilien).

285. Stieda (L.). Ueber den Bau der Augenlidbindehaut des Menschen. Max Schultze's Arch. für mikrosc. Anat. Bd III, p. 357.

286. Stricker (S.) und Norris (W.). Versuche über Hornhautentzündung. Studien aus dem Institute für experimentelle Pathol. in Wien. Bd I, 1870, p. 1 (Bemerkungen über den Bau der normalen Hornhaut).

287. Stricker (S.). Handbuch der Lehre von den Geweben. Artikel : Conjunctiva und Sclerotica, p. 1142.

288. Stricker (S.). Untersuchungen über den Eiterungsprocess. Wiener med. Jahrb. 1874.

289. Stromeyer. Beiträge zur Lehre von der granulären Augenkrankheit. Deutsche Klinik, 1859, n° 25, s. a. Maximen der Kriegsheilkunst. Hannover, 1861 (Lymphfollikel der Conjunctiva).

290. Strube. Der normale Bau der Hornhaut und die pathologischen Abweichungen in demselben. Dissert. inaug. Würzburg, 1851.

291. Thanhoffer (L. de). Adatok a szem porochar tyaja szövetes élettakahoz (Beitraege zur Histologie und Physiologie der Hornhaut). Jahrbücher der K. ungarischen Akademie. Bd XIV. Budapest, 1874.

292. Thanhoffer (L. de). Beiträge zur Histologie der Hornhaut, etc. Centralbl. für die med. Wiss. Berlin, n° 42; 1877.

293. Thanhoffer (L. de). Ueber die Gewebsstructur und Physiologie der Hornhaut. Pester. med. chir. Presse. X, 21, p. 370.
294. Thanhoffer (L.). Beiträge zur Physiologie und Histologie der Hornhaut des Auges. Virchow's Archiv. Bd LXIII.
295. Tamamscheff (J.). Ueber die membrana Demoursiana. Centralbl. f. d. med. Wissensch. Berlin, 1869, p. 353, n° 23.
296. Teichmann (L.). Das Saugadersystem. Leipzig, 1861, in-4°.
297. Todd (R.) and Bowman (W.). The physiological anatomy and physiology of man. London, 1845.
298 Tolotschinow. Ueber die Nervenendigung in der Epithelschicht der Hornhaut vom Menschen. Inauguraldissert. St-Petersburg, 1867; et : Medicynscky Wjestnik. 1867, n° 44 (Cité d'après Hoyer).
299. Toynbee. On the organisation and nutrition of non vascular tissues. Philos. Transact. London, 1841, p. II, p. 179.
390. Thin (G.). On the lymphatic system of the cornea. The lancet, Febr. 14. 1874.
301. Thin (G.). A contribution to the anatomy of connective tissue, nerve and muscle, etc. Proceed royal Soc., n° 155; 1874.
302. Thin (G.). On the minute anatomy of muscle and tendon and some notes regarding the structure of the cornea. Edinburgh med. Journ. Sept., 1874.
303. Thin (G.). Ueber den Bau der Hornhaut. Virchow's Arch. 1865, Bd LXIV, p. 136 (Prioritäts-Reclamation gegen v. Thanhoffer).
304. Thoma (R.). Ueber die Kittsubstanz der Epithelien (Physiologischer Theil) Virchow's Arch. Bd LXIV, s. a. Centralbl. f. die med. Wissensch. 1875, n° 2.
305. Treviranus (G. R.). Beiträge zur Anatomie und Physiologie der Sinneswerkzeuge. Bremen, 1828. Kl. Fol.
306. Uechtritz (O.). De Kali chlorici, acidique nitrici in nervos, telam cellulosam, corneam, renes vi observationes micro-chemicæ. Diss. inaugur. Gryphiis, 1858.
307. Unna. Beiträge zur Kenntniss der Entwickelungsgeschichte der Oberhaut, etc. Archiv. für mikrosk. Anat. Bd XII, 1876.
308. Valentin. Repertorium der Physiologie, 1836, Bd I, p. 301 (Cornea und Sclera).
309. Valentin. De functionibus nervorum cerebralium. Bernæ, 1839; et : Hirn und Nervenlehre in v. Sömmerring's Lehrbuch der Anatomie (Nerven der Cornea).
10. Valentin. Entwickelungsgeschichte (Bau der fötalen Hornhaut).
311. Valentin. Die Untersuchung der Pflanzen-und Thiergewebe im polarisirten Lichte. Leipzig, 1861, in-8°.
312. Virchow (R.). Die Identität von Knochen-Knorpel-und Bindegewebskörperchen, sowie über das Schleimgewebe. Würzburger Verhandl., Bd II, p. 154, und p. 314, s. auch Würzburger Verhdl., Bd IV.
313. Walb (H.). Ueber die traumatische Hornhautentzündung. Virchow's Arch., 1865, Bd LXIV, p. 113.
314. Waldeyer (W.). Tageblatt der Naturforscher-Vers. zu Breslau, 1874, Sept. (Endkolben).
315. Waldeyer (W.). Ueber Bindegewebszellen. Arch. f. mikrosk. Anat. Bd XI.
316. Waldeyer (W.). Xanthelasma palpebrarum. Virchow's Arch. für pathol. Anat. Bd LII (Bemerkungen über den Bau der Augenlider).
317. Warlomont. Le muscle ciliaire. *Diction. des sciences médic.*, 1875.
318. Weber (E. H). Vierte Ausgabe von F. Hildebrands Handbuch der Anatomie des Menschen, Bd IV, p. 41, und Bd I, p. 243 (Aeltere Literatur).
319. Weber (E. H.). Ueber die Meibom'schen Drüsen. Meckels Arch., 1827.
320, Weber (M. J.). Journal für Chirurgie und Augenheilkunde von v. Gräfe und Walther, 1828, Bd XI, s. auch in dessen Handbuch der Anatomie des menschl. Körpers., Bd III. Leipzig, 1845 (Fontana'scher Canal).
321. Werneck. Ammons Zeitschr. für Ophthalmologie, 1835.
322. Wilckens (M.). Ueber die Entwickelung der Hornhaut des Wirbelthierauges. Zeitschr. für rat. Med., III. R., Bd XI, p. 167.
323. Windsor (T.). Note on the terms Sclera and Sclerotica. *Ophthalmic Review*, 1864, July p. 149 (Nomenclature).

324. Winslow (J. B.). Exposition anatomique de la structure du corps humain. Nouvelle édition. Amsterdam, 1782, t. IV, p. 252. V. a. Mémoire de l'Acad. royale des sciences, 1754 (Porosité de la cornée).

325. Winther (A.). Untersuchungen über den Bau der Hornhaut. Giessen, 1856. V. a. Virchow's Arch. für pathol. Anat., Bd X, p. 505.

326. Wittich (De). Bindegewebs-, Fett-und Pigmentzellen. Virchow's Arch. für patholog. Anat. Bd IX, p. 90.

327. Wolfring (E.). Beiträge zur Lehre von den contagiösen Augenentzündungen Ausserordentl. Beil. zu den klin. Monatsbl. von Zehender, 1874.

328. Wolfring. Ein Beitrag zur Histologie des Trachoms. Arch. für Ophthalmol. Bd XIV, Abth. 3, p. 159.

329. Wolfring. Ein Beitrag zur Histologie der Lamina cribrosa Sclerae. Arch. für Ophthal. Bd XVIII, Abth. 2, p. 10.

330. Wolfring. Untersuchungen über die Drüsen der Bindehaut des Auges. Centralbl. für die Med. Wissensch. Berlin, 1872, n° 54.

331. Zinn (J. G.). Descriptio anatomica oculi humani. Editio altera cur. H. A. Wrisberg. Gottingæ, 1780, in-4°.

332. Eberth. Ueber Kern-und Zelltheilung. Virchow's Arch. Bd LXVII, 1876.

333. Mayzel. Ueber eigenthümliche Vorgänge bei der Theilung der Kerne in Epithelzellen. Centralblatt f. die medic. Wissensch. Berlin, 1875, Nro. 50. — Ueber die Veränderungen des befruchtelen thierischen Eies und die Zelltheilung. Denkschriften der ärztl. Gesellsch. in Warschau. Heft III, 1878. — Ueber die Regeneration der Epithelien und die Zelltheilung, I. Thl. Arbeiten aus den Laboratorien der med. Facultät zu Warschau. Heft IV, 1878.

334. Ditlevsen (J. G.). Ueber die Endigung der Gefühlsnerven in der Hornhaut. Nordiskt medic. Arkiv. X, 1878 (Fortsatte Bidrag till Besvarelse af Spörgsmalet om Fölenervernes Endelser. Hornhindens nerver).

335. Ribbert (H.). Beitrag zur Anatomie der Hautdecke bei Säugethieren, Inaug. Dissret. Bonn, 1878.

336. Izquierdo (V.). Beiträge zur Kenntniss der Endigung der sensiblen Nerven. Inaug. Dissert. Strassburg, 1879.

337. Waldeyer (W.). Ueber die Endigungsweise der sensiblen Nerven. Arch. f. mikrosk. Anat. Bd XVII, 1879.

338. Axel Key und G. Retzius. Studien in der Anatomie des Nervensystems und des Bindegewebes. Bd I. Stockholm, 1876.

339. Gerlach (J.). Ueber die Beziehungen des ciliaren Ursprunges der Iris zu dem Brückéschen Muskel. Sitzungsber. der physik.-medic. Societät zu Erlangen. Novbr. 1878.

340. Leber (Th.). Ueber die Entstehung der Amyloid-Entartung vorzugsweise nach Untersuchungen der Bindehaut des Auges. Arch. für Ophthalmologie von Graefe, XXV. Bd, 1, 1879.

341. Altmann (R.). Ueber die Verwerthbarkeit der Corrosion in der mikroskopischen Anatomie. Arch. f. mikrosk. Anat. Bd XVI, 1879.

342. Ewetzky (Th. v.). Beiträge zur Entwickelungsgeschichte des Auges. Knapp-Hirschbergs Archiv. für Augenheilkunde, Bd VIII, 1879 (Augenlider, Brauen und Conjunctiva).

343. Raehlmann (E.). Zur Histologie der Cornea. Graefe's, Arch. f. Ophthalmologie, 1877.

344. Weiss (L.). Zur Flüssigkeitsströmung im Auge. Verhandlungen des naturhistorisch-medicinischen Vereines zu Heidelberg, Bd II, 1 Hft. 1877.

345. Hannover (A.). Funiculus scleroticae, un reste de la fente fœtale dans l'œil humain. Kgl. Danske Videnskab. Selskabs Skrifter, 8 de decemb. 1876.

346. Morano (Fr.). Sezione meridionale della congiuntiva umana. Annali d'Ottalmologia. dirett. dal A. Quaglino. Anno VI, fasc. 1.

347. Swaen (A.). Des éléments cellulaires et des canaux plasmatiques dans la cornée de la grenouille. Bull. de l'Acad. royale de Belgique, 2e série, t. XLII, n° 7, juillet 1876.

348. Fuchs. Ueber die traumatische Keratitis. Arch. f. pathol. Anat. v. Virchow, LXVI Bd. (Contient des remarques sur la structure normale de la cornée.)

349. Jhlder. Eine die Existenz von Safträumen in der Hornhaut des lebenden Frosches beweisende Beobachtung. Centralbl. f. die med. Wissensch. Berlin, 1876, Nro. 24.

350. Reeves (H. A.). On the structure of the matrix of human articular cartilage. Brit. med. Journal, 1876, n° 11. (Corpuscules de Krause dans la cornée de la Dorade.)

351. Langer (C.). Ueber die Blutgefässe im Augenlide. Wiener med. Jahrbücher, 1878, Heft III, p. 329.

352. Löwe (L.) und v. Kries (N.). Beiträge zur Anatomie des Auges, Archiv. f. mikrosk. Anat. Bd XV, Heft 4, p. 542.

353. Senftleben. Beiträge zur Lehre von der Entzündung und den dabei auftretenden corpusculären Elementen Virchow, Arch. f. pathol. Anat. Bd LXXII, 1878.

354. Ayres. Beiträge zur Entwickelung der Hornhaut und der vorderen Kammer. Archiv. f. Augenheilkunde von Knapp-Hirschberg, t. VIII, 1878.

355. Briggs (W. E.). Notiz über die Bedeutung des Ligam. Iridis pectinatum. Wiener akad. Sitzungsber. Bd LXXIX, 1879.

356. Leber (Th.). Ueber die intercellulären Lücken des vorderen Hornhautepithels im normalen und pathologischen Zustande. Arch. f. Ophthalm. von Graefe. Bd XXIV, p. 252.

357. Panas. Note sur la structure de l'espace vaginal du nerf optique. Société de biologie, 1876, p. 668.

358. Emery (C.). Sui riflessi iridescenti della cornea di alcuni pesci ossei. Rendic. della R. Acad. d. sc. matem. e fisiche di Torino. Agosto. 1876. — La Cornea dei Pesci ossei. Giornale di sienze naturali ed economia. Palermo, 1878. IV, 5 Tav.

359. Brugsch (A.). Ueber die Resorption körnigen Farbstoffs aus der vorderen Augenkammer. Archiv. f. Ophthalm. von Graefe. Bd XXIII, Abth. III, p. 255.

360. Sattler (H.). Beiträge zur Kenntniss der modificirten (Moil'schen) Schweissdrüsen des Lidrandes. Arch. f. mikrosk. Anat. Bd XIII.

361. Sattler (H.). Beiträg. zur Kenntniss der normalen Bindehaut des Menschen. Arch. f. Ophthalm. von Graefe. Bd XXIII, 1877.

362. Thin (G.). Les faisceaux de la cornée démontrés par l'imprégnation du nitrate d'argent. Arch. de physiol. norm. et patholog., 1887, n° 2.

363. Kuhnt. Deutsche medic. Wochenschrift, 1877, p. 458 (Glandes de la conjonctive).

364. V. Thanhoffer (L.). Ueber die Entzündung, nebst einigen Bemerkungen über die Structur der Hornhaut und über die Eosin-Reaction. Centralbl. f. die med. Wissensch. Berlin, 1877, n° 49.

365. Raehlmann. Ueber ein Lymphlückensystem im Corneal-Epithel. Arch. f. Ophthalmologie von Graefe, XXIII, 1, p. 182.

366. Fuchs (E.). Die Lymphgefässe der Lider. Centralbl. f. die med. Wissenschaften. Berlin, 1878, n° 28.

367. Heisrath (F.). Ueber den Zusammenhang der vorderen Augenkammer mit den vorderen Ciliarvenen. Arch. f. mikrosk. Anat., XV, 1878.

368. Richiardi. Sulle ghiandole di Meibomio. Atti della R. Accad. dei Lincei, 1877.

369. Altmann (R.). Ueber Corrosion in der Histologie Centralbl. f. die med. Wissensch. Berlin, 1878, n° 14, et Arch. f. mikroskopische Anatomie, t. XVI, 1879.

370. Giacomini. Annotazioni sopra l'anatomia del Negro. Communicazione fatta alla Reale Accad. di medic. di Torino, 2 Agosto 1878 (Cartilage dans le repli semi-lunaire de la conjonctive).

371. Berlin (E). Beiträge zur pathologischen Anatomie der Conjunctiva. Klinische Monatsblätter für Augenheilkunde von Zehender. 16 Jahrgang 1878 (Glandes de la Conjonctive).

372. Hassloch (W.). Untersuchungen über den feineren Bau der Hornhaut. Archiv. für Augen und Ohrenheilkunde von Knapp und Moos. Bd VII, 1878.

373. Knies (Ch.). Ueber die Ernährung des Auges und die Abflusswege der intraoculären Flüssigkeiten. Arch. für Augen und Ohrenheilkunde von Knapp und Moos, 1878.

374. Deutschmann (E.). Klinische und experimentelle Beiträge zur Resorption pathologischer Inhaltsmassen in der vorderen Augenkammer. Archiv. für Ophthalmologie von v. Graefe, 24 Jahrgang, 1878.

375. De Rosset (M. J.). The Muscle of Accommodation and its Mode of Action. The American Journ. of Medical Sciences. New series. Vol. LXXV, 1878.

376. Mackellar. The structure of the lamina cribrosa. Glasgow medical Journal. Vol. X, 1878.

377. Kadyi (H.). Ueber das Auge des Maulwurfs. Denkschriften der Akademie der Wissenschaften in Krakau. Bd IV, 1878.

378. Alt (A.). Compendium der normalen und pathologischen Anatomie des Auges. Wiesbaden, 1880.

379. Kuhnt (J. H.). Zur Kenntniss des Sehnerven und der Netzhaut. I Structur der Sehnerven. Archiv. für Ophthalmologie von Graefe, 1879. Separatabdruck.

380. Königstein (L.). Ueber die Endigungen der Tunica Descemetii. Arch. f. Ophthal. Bd XXV, 3 sér. p. 289.

MALADIES DE LA CORNÉE

PAR L. DE WECKER

ARTICLE PREMIER

DES MALADIES INFLAMMATOIRES DE LA CORNÉE EN GÉNÉRAL

La cornée nous offre précisément le terrain sur lequel le grand débat relatif à ce qu'il faut entendre par inflammation et suppuration s'est livré et se livre en réalité encore aujourd'hui. Le premier, nous avons, en 1863 (1), tenté de mettre d'accord les notions ophthalmologiques avec les données de l'anatomie pathologique et de la physiologie expérimentale, nous avons conseillé de rejeter une fois pour toutes l'ancienne expression courante d'*exsudation* et d'abandonner la dénomination d'*infiltration* envisagée dans le sens d'une imbibition par un exsudat.

La science a marché depuis à pas si rapides, que les considérations émises autrefois par nous paraîtraient actuellement presque naïves, tellement les données scientifiques les ont justifiées et tellement l'ophthalmologie moderne se les est déjà assimilées. Mais une évolution autrement importante s'est produite, car nous ne devons plus, comme nous l'écrivions autrefois, « chercher le caractère essentiel de l'inflammation dans une altération survenue dans les fonctions nutritives des éléments cellulaires qui constituent le tissu de la cornée », mais au contraire laisser à ce tissu son rôle absolument passif. Il subit purement et simplement l'influence d'une invasion de cellules provenant du dehors, dont les suites sont le plus souvent la simple désagrégation, la désorganisation et la destruction. Les invasions cellulaires elles-mêmes sont provoquées pas une irritation nerveuse ; celle-ci pouvant avoir son siège tout à fait en dehors de la cornée ou être partie directement des éléments nerveux de la cornée même.

Nous nous plaçons ici sur le terrain neuropathologique, et nous admettons, avec *Cohnheim* (2), *Axel Key* et *Wallis* (3), ainsi que *Talma* (4), que toute

(1) Première édition de cet ouvrage.
(2) *Arch. f. path. Anatomie*, t. LXI, p. 291.
(3) *Ibid.*, t. LX, p. 296, et *Nordiskt med. Arkiv.*, t. III, n° 16.
(4) *Arch. f. Ophth.*, t. XVIII, 2, p. 1.

idée de prolifération cellulaire provenant des corpuscules cornéens doit être écartée, que les éléments cellulaires morbides qu'on rencontre dans une cornée irritée proviennent soit directement de la diapédèse, soit indirectement de cette même source, mais après avoir été déjà déversés dans les produits de la sécrétion conjonctivale.

Les assertions de *Norris* et *Stricker* (1), ainsi que celle de *Bœttcher* (2), qui soutiennent que la prolifération cellulaire, la segmentation nucléolaire, fournissent aussi des cellules dans une cornée enflammée, doivent être rejetées, et ici l'observation clinique vient en tous points confirmer la réfutation catégorique que leur donne M. *Cohnheim*.

M. *Sæmisch* (3), au contraire, soutient que l'observation clinique a déjà depuis longtemps imposé la conviction que des altérations centrales et régressives de la cornée (des opacités traumatiques, inflammatoires), peuvent survenir sans que des *opacités marginales*, c'est-à-dire centripètes, les aient précédées, et il ajoute : « tout praticien a assez souvent occasion de constater ce fait. » Ce passage, qui laisserait présumer que la règle générale admise par *Cohnheim* recevrait de l'observation clinique de nombreux démentis, tombe devant un examen approfondi. Certes, en apparence, on voit les altérations centrales de la cornée survenir sans opacités marginales, mais déjà l'emploi de l'ophthalmo-microscope suffit pour reconnaître l'illusion et pour s'assurer que les parties périphériques n'avaient qu'une *apparence* d'intégrité. Si exceptionnellement il s'agit d'un foyer central de la cornée autour duquel tout le reste de la membrane paraisse normal, on rencontre alors constamment une irritation conjonctivale plus que suffisante pour expliquer la provenance des éléments cellulaires dans la partie centrale de la cornée qui est aussi d'une façon constante dénudée de son épithélium.

Les altérations inflammatoires peuvent produire des changements *transitoires* ou *définitifs*.

Les altérations transitoires consistent dans une *dissociation* des fibrilles ou faisceaux fibrillaires de la cornée par la production d'interstices (de vacuoles) remplis d'un liquide ayant un indice de réfraction différent de celui du tissu intercellulaire ou occupés même par des éléments cellulaires immigrés. Le liquide en question peut se résorber et les fibrilles reprendre leur cohésion normale ; les cellules immigrées sont susceptibles de traverser le terrain de la cornée ou de disparaître en se détruisant ; et les cellules cornéennes fixes, n'ayant pas été trop malmenées par le processus morbide, peuvent, suivant les plus récents travaux faits au laboratoire de *Cohnheim* par *Senftleben* (4), reprendre leur aspect antérieur.

(1) *Studien aus dem. Institut f. experimentelle Pathologie in Wien.* Wien, 1870, p. 1, 18, 31.

(2) *Arch. f. path. Anat.*, t. LVIII, p. 362.

(3) *Graefe-Saemisch*, t. IV, p. 181.

(4) *Arch. f. path. Anat.*, t. LXXII, 1878.

Les altérations *définitives* que détermine l'inflammation cornéenne résultent de ce que la dissociation des éléments fibrillaires et cellulaires du tissu de la cornée est poussée jusqu'à produire la désagrégation de ces éléments, c'est-à-dire leur destruction. Il en résulte ainsi une perte de substance. En second lieu, les éléments immigrés peuvent s'organiser et porter atteinte à l'intégrité du tissu cornéen, comme nous le verrons en déterminant les divers degrés de sclérose cornéenne.

On est donc en droit de dire que la destruction de la cellule cornéenne, à la suite d'une invasion de cellules (si l'on admet la prolifération des cellules cornéennes à la suite de ce dernier phénomène), aura pour résultat inévitable une restitution incomplète du tissu, attendu que les nouvelles cellules ne seront jamais identiques à celles qu'elles sont destinées à remplacer, mais offriront seulement dans les cas les plus heureux une grande similitude avec elles.

Avant d'aborder les principaux types d'altérations morbides qu'on rencontre dans le tissu cornéen, il sera encore utile de se rendre rapidement compte des changements pathologiques que peuvent subir les revêtements de la cornée : les membranes vitreuses et les couches épithéliales.

En se rappelant que les membranes de Bowmann et de Descemet ne sont autre chose qu'une accumulation de ciment des corpuscules cornéens fixes, autrement dit du tissu intercellulaire, on trouve naturel qu'elles subissent les changements auxquels ce tissu peut être sujet. La dissolution moléculaire, la dissociation en fibrilles, la disparition par absorption, s'y observent; et ce qui ne doit pas surprendre, c'est que le ciment antérieur (la membrane de Bowman), bien plus exposé aux influences nuisibles, résiste bien moins que la couche de ciment qui tapisse la surface interne de la cornée. Cette couche, qui représente beaucoup plus que la couche antérieure une véritable membrane (de Descemet), oppose, comme on a souvent occasion de l'observer, une résistance très considérable aux altérations destructives les plus violentes; on la trouve souvent enroulée dans du tissu cicatriciel.

On ne rencontre guère de changements actifs dans le ciment cornéen, si ce n'est un épaississement verruqueux de la membrane de Descemet, qui doit être envisagé comme un changement sénile. Ce phénomène a été observé par *H. Müller* (1), *Donders* (2), etc., et il s'agit là, suivant ces auteurs, d'un symptôme auquel participent tous les revêtements vitreux de l'intérieur de l'œil.

Les *couches épithéliales* de la cornée, principalement de l'antérieure, jouent dans les affections morbides de cette membrane un rôle des plus importants. Un fait dont la démonstration n'offre aucune difficulté, c'est la rapidité avec laquelle cette couche se détruit et s'élimine dans tous les processus ulcératifs. Cette élimination est souvent précédée d'une dégénérescence graisseuse des cellules.

(1) *Würzburger Verhandlungen Sitzungsbericht*, 1855, n° 3.
(2) *Oderzockingen gedsam* in *het. phys. laborat.*, etc. Jaar VII, p. 126.

La *restitution* ou *régénération* s'opère, surtout après les traumatismes, avec une rapidité surprenante, et l'on peut se demander si la formation de nouvelles cellules, qu'*Iwanoff* (1) rapporte à une segmentation des cellules de la substance cornéenne même s'entassant sous l'épithélium, ne doit pas être plutôt attribuée aussi à la diapédèse et à l'organisation de cellules lymphatiques. Pour *Iwanoff* la restitution se fait par prolifération du tissu cellulaire sous-épithélial ; de là les cellules, pour gagner cette couche, auraientà traverser la membrane élastique.

De nombreux auteurs : *Schalygen* (2), *Eberth* (3), E. A. *Hoffmann* (4), se sont prononcés pour une restitution de cellules perdues par segmentation et nucléation des cellules épithéliales voisines elles-mêmes, tandis qu'*Iwanoff* déclare qu « 'il n'a jamais vu la segmentation de la cellule épithéliale même ».

Une dernière théorie est celle de M. J. *Arnold* (5), qui voit naître les cellules nouvelles d'une substance finement granuleuse, qui en se métamorphosant devient protoplasme. La plupart des auteurs qui se sont occupés de cette question si importante pour la pathologie générale sont d'accord sur les points suivants : 1° Les cellules régénérées proviennent des couches les plus profondes du stratum épithélial. 2° Les cellules migratrices de la cornée participent à la reconstitution de l'épithélium.

Il est établi que la perte de substance se reconstitue de façon que les cellules nouvellement formées s'accumulent et avancent vers le centre de la partie dénudée ; mais si ce fait plaide, il est vrai, contre l'idée d'une génération de cellules dans une couche de protaplasma uniformément déversée sur la surface dénudée d'épithélium, il ne décide rien pour ce qui regarde la théorie de prolifération cellulaire de cette couche ou l'organisation de cellules provenant d'une diapédèse.

Les changements morbides qu'on rencontre dans la couche épithéliale antérieure consistent en une *hypertrophie* avec ou sans pénétration de cette couche hypertrophiée dans le tissu cornéen, en un *soulèvement* de la couche par interposition d'une masse morbide (liquide ou amas cellulaire) entre la couche épithéliale et le ciment cornéen, soulèvement qui peut être accompagné d'une atrophie plus ou moins accusée de l'épithélium.

Dans le cas d'hypertrophie, celle-ci peut se faire d'une façon uniforme ou par îlots. Dans l'une ou l'autre forme, les cellules gagnent de volume, changent souvent d'aspect en perdant leur noyau et en formant par agglutination des plaques cornées.

Dans l'hypertrophie uniforme, telle qu'on la rencontre fréquemment sur les staphylomes, les cellules hypertrophiées montrent facilement des prolon-

(1) *Klinische Beobachtungen aus der Augenheilanstalt zu Wiesbaden*, Bd III, p. 126.
(2) *Arch. für Ophthalm.*, t. XII, p. 83.
(3) *Arch. für path. Anatomie*, t. LI, p. 361.
(4) *Ibid.*, p. 373.
(5) *Ibid.*, t. XLVI, p 168.

gements en arête qui s'imbriquent et constituent les cellules à arêtes (Stachelzellen) de *Schulze* (1).

Nous n'entrerons pas ici dans la description de changements morbides de la couche épithéliale dits par *soulèvement*, car nous aurons à revenir sur ces altérations en traitant du pannus, de l'herpès cornéen, etc.

Les changements que peut subir la couche épithéliale *interne*, se rapportant à une prolifération des cellules qui composent cette couche, à une désorganisation, ou dégénérescence graisseuse, ou colloïde, d'une partie de ces cellules, sont bien moins fréquents que les altérations de la couche antérieure. Il n'y a pas lieu de s'en occuper ici, attendu que ces affections, auxquelles participent plus ou moins la couche interne de ciment cornéen et ultérieurement les cellules cornéennes mêmes, sont en relation avec des maladies du tractus uvéal et seront traitées ailleurs.

Au point de vue étiologique des diverses maladies cornéennes, il sera utile de se rappeler le développement embryogénique de cette membrane (voy. p. 1), suivant lequel on distingue trois parties : une cutanée, une sclérale et une partie choroïdienne. Dans les diathèses qui tendent à se localiser de préférence dans le système cutané, nous voyons la portion cutanée surtout atteinte, c'est-à-dire le revêtement conjonctival de la cornée ; dans les diathèses qui atteignent par prédilection les fibreuses, c'est le parenchyme cornéen qui se trouve envahi, tandis que dans les maladies générales auxquelles participe le tractus uvéal, c'estla portion choroïdienne, la membrane de Descemet, qui est aisément atteinte.

Avant d'aborder la description clinique des diverses maladies de la cornée, nous tracerons à grands traits, suivant l'exemple que M. *Sæmisch* (2) en a donné, l'image des principales altérations morbides ou *types inflammatoires*. Dans cet exposé, les altérations pathologiques du tissu cornéen attireront exclusivement notre attention, laissant la symptomatologie pour la description des diverses maladies cornéennes, ainsi que l'étude clinique nous l'enseigne.

Les principaux types morbides des affections cornéennes sont : 1° l'*infiltration cornéenne*, 2° l'*abcès de la cornée*, et 3° l'*ulcère cornéen*.

1° *Infiltration cornéenne.*

L'*infiltration* ne doit pas être confondue avec l'ancien terme d'*exsudation* que nous avons rayé de la nomenclature pour ce qui regarde les maladies de la cornée. Ce qui filtre dans le tissu cornéen, ce sont des cellules lymphoïdes. Le tissu de la cornée ne subit d'autres altérations que la dissociaton de ses éléments rendue indispensable pour faire place aux cellules infiltrées.

A cette dissociation, ainsi qu'à la présence même des cellules infiltrées, est dû un caractère particulier de l'infiltration : c'est un *trouble dans la*

(1) *Centralblatt f. med. Wissensch.*, 1869, n° 12.
(2) *Loc. cit.*, p. 189.

transparence de la partie envahie. Ce trouble se présente, ce qui résulte du mécanisme propre à l'infiltration, avec une *délimitation incomplète*, mal arrêtée. Le plus souvent l'infiltration ne se produisant ni dans des couches absolument uniformes, ni d'une façon tout à fait régulière, on observe comme conséquence une diversité dans la teinte de l'opacité qu'elle détermine.

Comme les cellules lymphoïdes qui s'infiltrent suivant les voies naturelles qu'elles trouvent toutes préparées, on rencontre souvent un dessin de stries ou de lignes entrecroisées et superposées, suivant lesquelles, au début de l'altération morbide, se laisse décomposer l'opacité. Plus tard ce dessin s'efface de plus en plus : d'une part, parce que la dissociation du ciment cornéen, par suite de l'invasion cellulaire, masque, en jetant de son côté un trouble dans la transparence du tissu cornéen, les voies de passage et les dépôts de cellules immigrées ; d'autre part, parce que les changements qui s'opèrent dans le feuillet épithélial de la cornée, et qui portent sur la régularité de production et d'élimination de cette couche, rendent bien moins évident ce qui se passe dans la trame cornéenne même.

Comme le montre la figure 27, l'infiltration n'est constituée que par l'entassement d'une quantité plus ou moins considérable de cellules lymphoïdes qui se répandent dans la trame cornéenne, sans que ni les cellules ni le ciment de cette trame subissent une modification appréciable. Ce qui caractérise l'infiltration, c'est que, sauf la compression des éléments cornéens qui, en changeant leur qualité optique, les fait parfois ressortir davantage, ces éléments ne subissent aucun changement morbide.

Il est vrai que la nutrition de ces éléments peut souffrir, par suite d'un entassement trop considérable de cellules immigrées ou la présence trop prolongée de ces cellules, au point que les éléments cornéens ne recouvrent pas leur transparence primitive ; mais il manquera toujours le trait caractéristique des deux autres types inflammatoires de la cornée, à savoir la destruction de l'élément cornéen.

L'infiltration peut ainsi traverser la cornée en entier ou envahir une partie circonscrite et disparaître sans laisser la moindre trace de son passage. Sous ce rapport, elle se différencie donc sensiblement des deux autres formes inflammatoires ; mais on aurait tort de considérer cette innocuité possible comme un trait caractéristique de l'infiltration. Elle peut aussi, comme l'abcès et l'ulcère, déterminer une altération indélébile dans la cornée. Cette terminaison se montre non seulement par suite d'une persistance prolongée d'une simple infiltration ou de la compression exagérée des éléments cornéens, mais encore comme conséquence d'une organisation des cellules infiltrées, d'une sclérose de la cornée.

Une preuve de cette tendance se trouve dans la fréquence d'une vascularisation de ces infiltrations.

L'*étendue* et le *siège* de l'infiltration (voy. fig. 27) peuvent varier et l'on peut, suivant les cas, parler d'une *infiltration diffuse* ou *circonscrite*, *profonde* ou

superficielle. Plus l'infiltration se fait dans les parties superficielles de la cornée, plus elle a de tendance à se circonscrire; au contraire, plus l'infiltration se trouve répandue dans les couches profondes, plus aussi elle tend à devenir diffuse et à acquérir les caractères d'une *infiltration parenchymateuse*.

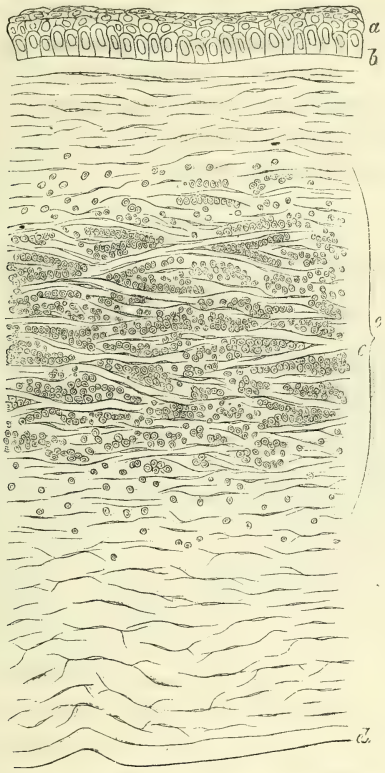

Fig. 27. — Infiltration parenchymateuse.

a. Épithélium. — *b*. Lame élastique antérieure. — *c*. Couche de l'infiltration. — *d*. Lame élastique postérieure. — *e*. Les faisceaux du tissu cornéen sont visiblement comprimés (emprunté à Sæmisch).

L'*irritation* qu'entraîne l'infiltration dépend et de son siège et de son mode de répartition. En général, les infiltrations superficielles (répandues dans les couches riches en nerfs) et circonscrites (dans lesquelles l'entassement des cellules lymphoïdes comprime violemment les filets nerveux) sont celles qui sont accompagnées des plus vives douleurs. Le mode de répartition se faisant dans les couches de la cornée riches en nerfs, il peut aussi en résulter une irritation directe de ces filets, de manière que les leucocytes filtrent le long de ces nerfs (voy. fig. 28), et qu'arrivés vers la surface de la cornée, ils soulèvent de minces couches de tissu cornéen avec l'épithélium, de façon à exercer une traction sur des filets nerveux et à les arracher même parfois. Au con-

traire, l'infiltration des couches profondes, même lorsqu'elle acquiert un développement considérable, devient parenchymateuse et reste, comme on le sait, indolente.

Ni la répartition, ni le siège, ni enfin le degré d'irritation qui ont accompagné l'infiltration, n'ont une influence déterminante sur l'*issue* ou la *terminaison* de l'affection morbide. Souvent des infiltrations légères et superficielles se vascularisent rapidement et, en poussant en quelque sorte l'infiltration devant eux, les nouveaux vaisseaux fournissent les matériaux d'une organisation de l'infiltration et laissent une sclérose définitive et indélébile de la partie malade de la cornée. Au contraire, une vaste infiltration parenchymateuse peut disparaître sans trace.

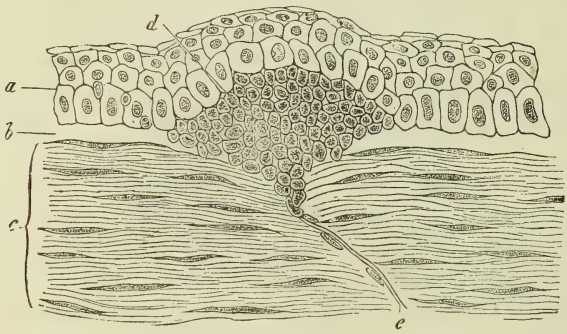

Fig. 28. — Phlyctène de la cornée. — Infiltration sous-épithéliale (d'après Iwanoff).

a. Épithélium. — *b*, Lame élastique antérieure. — *c*. Cornée. — *d*. Amas de cellules lymphoïdes — *e*. Nerf.

Même la vascularisation n'implique pas une présomption contre une *restitutio in integrum*, car des infiltrations parenchymateuses très étendues sont parfois précédées d'une vascularisation des plus accusées et disparaissent sans laisser la moindre trace.

Un caractère différentiel que présentent quant à l'issue les infiltrations superficielles comparativement aux infiltrations profondes et surtout parenchymateuses, c'est que celles situées près de la couche épithéliale, et principalement celles qui s'accumulent sous cette couche de façon à la soulever, ont une certaine tendance à s'exulcérer, ce qui fait absolument défaut pour les infiltrations profondes et surtout parenchymateuses.

On le voit, l'infiltration porte en elle-même une certaine qualité de bénignité ; elle ne peut prendre de gravité qu'à cause de cette tendance à l'exulcération pour les infiltrations superficielles et cette propension à l'organisation des éléments infiltrés, c'est-à-dire à la sclérose, que l'on observe non seulement dans l'infiltration parenchymateuse, mais aussi dans certaine infiltrations superficielles et circonscrites.

Éviter tout ce qui peut activer la tendance à l'exulcération des infiltrations superficielles et à l'organisation de toutes les infiltrations en général, c'est ce

que la thérapeutique doit rechercher. Par contre, il faut s'attacher à arrêter l infiltration et à la faire rétrograder. Sans entrer dans de longs détails, on peut déjà poser ici une règle générale, c'est que l'infiltration exclut de sa thérapeutique tout remède et toute médication irritante, et nous impose l'emploi des moyens antidiapédésiques.

2. *Abcès cornéen.*

L'infiltration acquiert les caractères de l'abcès, lorsque en se produisant avec rapidité et en déterminant un entassement circonscrit et très considérable de cellules lymphoïdes, elle entraîne une destruction, non seulement des fibrilles, mais aussi des cellules cornéennes. Dans le type inflammatoire précédemment décrit, il n'y avait que simple infiltration; ici il existe, avec l'*infiltration*, une *destruction* de la partie infiltrée. La figure 29 (1)

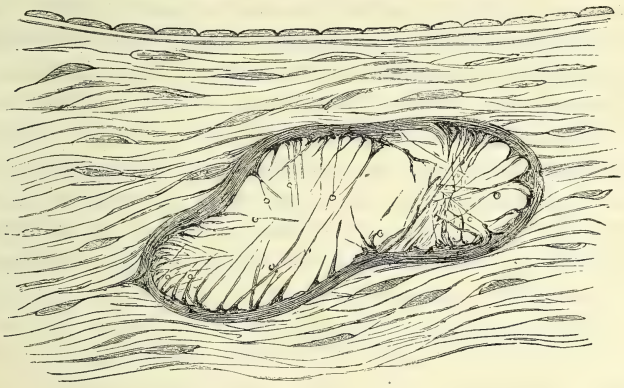

Fig. 29.

Cavité formée par l'abcès après la résorption complète de son contenu.

démontre mieux que toute description la destruction de la trame cornéenne que laisse un abcès après absorption du conteuu.

Il peut exister, on le comprend aisément, des formes transitoires entre l'infiltration la plus nettement caractérisée, où l'élément cornéen montre à peine une légère compression par suite de l'invasion cellulaire, et l'abcès le plus nettement dessiné, dans lequel il s'est creusé dans la cornée une véritable cavité remplie de cellules immigrées et de détritus d'éléments cornéens.

Néanmoins l'abcès a, comparativement à l'infiltration, bien plus de tendance à se circonscrire; par contre, il en a bien moins à se vasculariser, et

(1) Cette figure est empruntée au précieux ouvrage de Alt : *Histologie normale et pathologique de l'œil.* Wiesbaden, 1880.

offre une propension plus marquée à fuser suivant une direction perpendiculaire aux surfaces de la cornée, tandis qu'au contraire l'infiltration suit en se propageant un courant parallèle aux surfaces cornéennes. Il résulte de cette tendance une différence de forme et d'aspect. Tandis que l'infiltration offre une délimitation en général mal arrêtée et n'acquiert le plus souvent qu'une coloration bleuâtre ou tirant sur le blanc, l'abcès se montre limité par des contours plus ou moins précis, le plus souvent arrondis (ronds dans les parties centrales, arqués sur le bord de la cornée). La teinte de l'abcès est bien plus tranchée, et il s'y mêle un ton manifestement jaunâtre. La répartition de l'abcès par foyers est bien plus accusée que dans le cas d'infiltration.

De ce qui précède on peut conclure que l'abcès impliquant la destruction d'une quantité variable de tissu cornéen, il en résulte, même lorsqu'une restitution du tissu perdu s'est opérée, une guérison laissant une trace indélébile, une *opacité* cornéenne. L'infiltration même la plus étendue peut se résoudre et laisser une cornée intacte; l'abcès le plus petit, le plus circonscrit, est remplacé, en disparaissant, par une tache de la cornée.

En général, l'immigration de leucocytes, qui a donné lieu à l'abcès, s'est opérée avec une certaine rapidité, et souvent les vaisseaux qui ont déversé ces cellules dans la cornée en fournissent aussi aisément une certaine quantité aux parties voisines, principalement à l'humeur aqueuse, qui remplit la chambre antérieure. L'activité de la diapédèse qui accompagne la production de l'abcès donne donc lieu facilement à la formation d'un *hypopion*. Ailleurs il sera plus spécialement question de ces collections de pus dans la chambre antérieure; il suffit ici d'appeler l'attention sur ce fait que quelque intense et étendue que soit l'immigration de cellules dans le cas d'infiltration, elle ne s'accompagne jamais d'une invasion de leucocytes dans la chambre antérieure, tandis que la migration circonscrite, donnant lieu à un petit abcès, peut se compliquer d'une vaste collection de pus dans la chambre antérieure.

Les symptômes d'irritation sont, comme pour l'infiltration, déterminés en grande partie par le siège de l'abcès. Les petits abcès superficiels ont plus de tendance à produire des symptômes irritatifs intenses que de vastes abcès détruisant sur une grande étendue le tissu cornéen. Dans ce dernier cas, on est parfois surpris de l'absence presque absolue de douleurs, de photophobie et de spasme orbiculaire. La scène ne change que par suite de la propagation de l'inflammation sur la portion antérieure du tractus uvéal, complication qui peut du reste se manifester aussi de suite avec un petit abcès superficiel.

La *marche* de l'abcès est généralement lente, au point qu'on peut en rencontrer qui restent même pendant assez longtemps stationnaires; d'autre part, la destruction suppurative, car tel est en réalité le caractère de ce type inflammatoire, peut progressivement envahir la totalité du tissu cornéen. Lorsqu'un abcès *fuse*, la question de pesanteur du pus sur la trame cornéenne peut entrer en ligne de compte et donner raison aux observations

des anciens, qui parlaient d'une descente de l'abcès produisant certaines formes de collections purulentes en unguis (onyx). Mais cette loi de la pesanteur ne peut, vu la structure particulière de la trame de la cornée, se manifester qu'à la condition que la quantité de pus immigré soit déjà assez considérable et la destruction des éléments cornéens sur lesquels pèse cette collection purulente assez accusée.

La *terminaison* d'un abcès est ordinairement sa transformation en ulcère. L'absorption d'une collection purulente formant abcès dans la cornée, tel que le montre la figure 29, est certainement bien plus rare.

La transformation d'un abcès en ulcère s'opère souvent avec une telle rapidité (surtout pour de petits abcès superficiels) qu'il est bien difficile de tracer la ligne de démarcation entre ces deux affections, ce qui du reste ne présente pratiquement aucun intérêt. S'agit-il, au contraire, d'un vaste abcès exulcéré, ses parois, tapissées de détritus de tissu cornéen, colorées en gris jaunâtre et descendant profondément à pic dans la trame cornéenne, dénoteront aisément la provenance de cet ulcère à développement rapide.

La marche que suit l'abcès vient encore fournir un caractère distinctif avec les deux autres types inflammatoires, l'infiltration et l'ulcère. Rarement l'abcès se développe d'une manière typique ; souvent une simple infiltration l'a précédé, et c'est cette infiltration qui a *abcédé*. Dans la marche ultérieure de l'abcès, la destruction sur une plus ou moins grande étendue de la cornée et souvent de part en part, déterminant ainsi une perforation, efface plus ou moins complètement le signe caractéristique du type inflammatoire en question, en le transformant en la troisième variété dont nous avons à traiter.

3° *Ulcère de la cornée.*

Dans ce type inflammatoire, le trait caractéristique est dès le début représenté par la *perte de substance*, qui constitue une interruption dans la régularité de surface de la cornée. Cette perte de substance peut varier beaucoup de forme et d'étendue, intéresser les diverses parties de la cornée, se limiter à son revêtement épithélial ou s'étendre jusqu'à sa couche de ciment interne.

On distingue à l'ulcère, qui ne se trouve que rarement entouré de tissu cornéen sain, une *zone contournante*, *un bord* qui le délimite et un *fond*. Toutes ces parties peuvent offrir la conformation la plus variable, et nous reviendrons sur les détails qu'elles comportent en donnant la description clinique de ce type inflammatoire.

Ce qu'il nous importe de faire ressortir ici, ce sont les diverses phases que l'ulcère peut parcourir, c'est-à-dire : 1° le *développement* (évolution) et la période de *progrès* ; 2° l'*état stationnaire*, et 3° la *réparation* de l'ulcère.

1° Ce qui caractérise la première phase de l'ulcère, son évolution, c'est qne la perte de substance montre des contours irréguliers, dentelés, que le fond de l'ulcère est opaque, souvent recouvert de débris, de détritus cornéen. La

zone contournante est le plus souvent elle-même opaque, parfois parcourue de stries apparentes. Les progrès de l'ulcération se signalent par une destruction progressive des parties contiguës de l'ulcère : d'où résulte son agrandissement.

Quoiqu'une loi absolue ne puisse être établie, on peut cependant dire que cette première période est essentiellement irritative, attendu que le siège de l'affection est généralement la superficie de la cornée. Pourtant, si l'on songe aux ulcères qui se développent sur des cornées plus ou moins anesthésiées, il faut reconnaître que cette loi trouve de nombreuses exceptions.

Les changements anatomiques que présente cette phase consistent dans la destruction de la couche épithéliale suivant l'étendue de l'ulcère, destruction à laquelle participent la couche de ciment, la substance fibrillaire et les cellules cornéennes dans une proportion variable. Une infiltration de cellules lymphoïdes occupe la zone contournante de l'ulcère. Tandis que dans un ulcère qui se développe de prime abord, l'infiltration de la zone contournante est, comparativement à la perte de substance, peu accusée (fig. 30) et constitue un symptôme en quelque sorte secondaire, on peut voir, au contraire, sur les ulcères qui ne sont que des abcès exulcérés, cette infiltration prédominer. Ainsi la figure 31 (empruntée à Sæmisch) a été faite d'après une

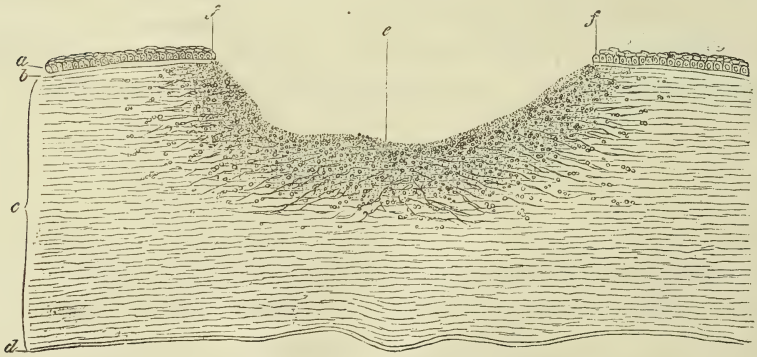

Fig. 30. — Ulcère de la cornée dans la première phase.

a. Épithélium. — *b*. Lame élastique antérieure. — *c*. Tissu cornéen. — *d*. Lame élastique postérieure. — *e*. Fond de l'ulcère recouvert d'éléments cellulaires et de détritus. — *ff*. Bord de l'ulcère près duquel l'épithélium et la lame élastique sont interrompus.

coupe d'une cornée prise sur un œil blessé, dont l'ablation a été pratiquée à cause d'une inflammation sympathique développée sur l'autre œil. Sur cette cornée il existait en d'autres points des ulcérations bien développées, tandis que cette coupe montre le début d'une pareille ulcération précédée de l'infiltration en masse de cellules lymphoïdes avec destruction partielle de la couche du ciment antérieur.

Comme le démontre la coupe (fig. 32), on voit même sur un ulcère entièrement établi persister la prolifération de l'épithélium sur les bords de l'ulcère.

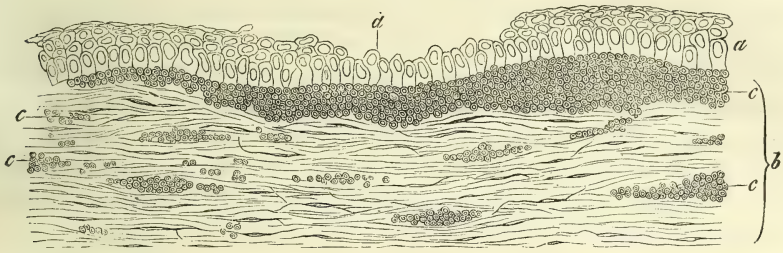

Fig. 31. — Commencement d'ulcère progressant de la surface de la cornée.

a. Couche épithéliale, près de *d*, perte de substance de cette couche. — *b*. Tissu cornéen dont la lame élastique antérieure est détruite. — *c*. Infiltration de cellules.

La *seconde phase* de l'ulcère, la période stationnaire de ce type inflammatoire, se caractérise par un *nettoyage* qui porte à la fois sur la zone contournante et sur le fond de l'ulcération. Toute cette portion de cornée malade acquiert une transparence marquée d'une part par l'élimination complète des détritus de tissu cornéen; d'autre part, par l'élimination partielle des leucocytes infiltrés dans la zone circonvoisine.

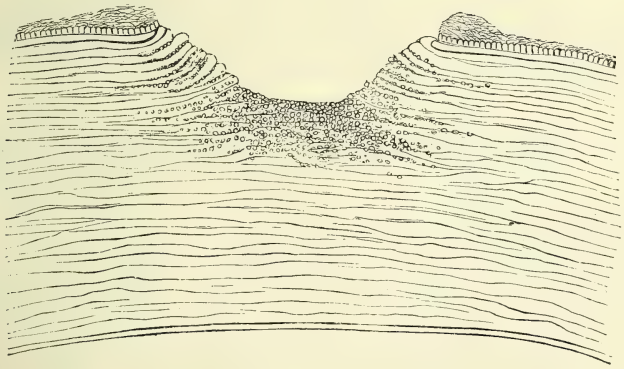

Fig. 32.

Ulcère de la cornée dont le fond et les bords sont infiltrés, l'épithélium voisin épaissi et les lamelles cornéennes avoisinantes incurvées vers la surface de l'ulcère (d'après Alt).

Les bords de l'ulcère perdent leur forme déchiquetée, l'épithélium s'épaissit sur ce bord (fig. 32) en cessant de présenter des prolongements vers

les parties voisines, mais tout en conservant un contour abrupt. En même temps il arrive, pour certaines formes d'ulcérations, que ce temps d'arrêt dans la marche progressive est signalé par le développement de vaisseaux.

La *troisième phase* est celle de *réparation* ou *cicatrisation*. Aux signes qui caractérisent la phase précédente, c'est-à-dire du nettoyage, s'ajoutent les symptômes de l'*aplanissement*. Le fond de l'ulcère devient lisse et les bords s'arrondissent. Cet aplanissement rend à la partie malade son pouvoir réflecteur et le creux que fournit l'ulcération tend progressivement à se combler. Un coup d'œil jeté sur la figure 33 montre que l'arrondissement et l'aplanissement de l'ulcère se rapportent au développement de la couche épithéliale, qui ne reste pas à pic (comme la figure 32), mais vient, à l'instar du reste de la cornée, recouvrir l'ulcère et lui donner une surface miroitante.

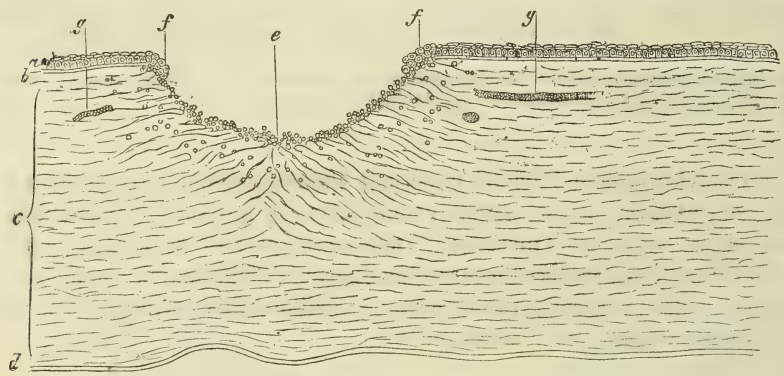

Fig. 33. — Ulcère en voie de réparation.

a. Épithélium. — *b*. Lame élastique antérieure. — *c*. Tissu cornéen. — *d*. Lame élastique postérieure. — *e*. Fond de l'ulcère. — *f*. Bord de l'ulcère au-devant duquel penche déjà l'épithélium. — *g*. Vaisseaux (D'après Sæmisch).

A part le changement physique qu'opère dans l'ulcération ce revêtement épithélial, ce phénomène est encore annoncé par une soustraction des éléments nerveux à l'action des irritations directes, et fait que cette première période de l'aplanissement a aussi pour résultat une diminution ou une disparition complète des symptômes d'irritation.

A mesure que le revêtement épithélial devient complet, la perte de substance causée par l'exulcération se comble, l'ulcère se cicatrise, la guérison a lieu et une cicatrice remplace l'ulcère. Comme le tissu qui comble celui antérieurement détruit n'acquiert jamais ses caractères physiques, il en résulte une opacité qu'on appelle, suivant son intensité, *nubecula*, *macula* ou *leucoma*.

D'autre part, la cicatrisation se fait le plus souvent d'une façon irrégulière ou incomplète, de manière à ne pas sauvegarder par le tissu reconstituant une égalité de surface identique à la partie qui a été enlevée par l'exulcération. Il en résulte ainsi des inégalités de niveau, qu'on est convenu de désigner

sous le nom de *facettes*, qui viennent encore ajouter de sensibles inconvénients à cette restitution incomplète.

Les *altérations histologiques*, que nous empruntons, de même que l'exposition des trois types inflammatoires en général, à la description si claire de Sæmisch et Alt (1), sont les suivantes : l'ulcère une fois nettoyé, une couche épithéliale vient le revêtir en totalité ; sous cette couche se développe un tissu de nouvelle formation, composé de fibrilles et de cellules présentant un arrangement analogue au tissu cornéen normal, c'est-à-dire se dirigeant parallèlement aux surfaces de cette membrane. Il en résulte que sur une coupe (voy. fig. 34) ce tissu acquiert souvent une très grande ressemblance

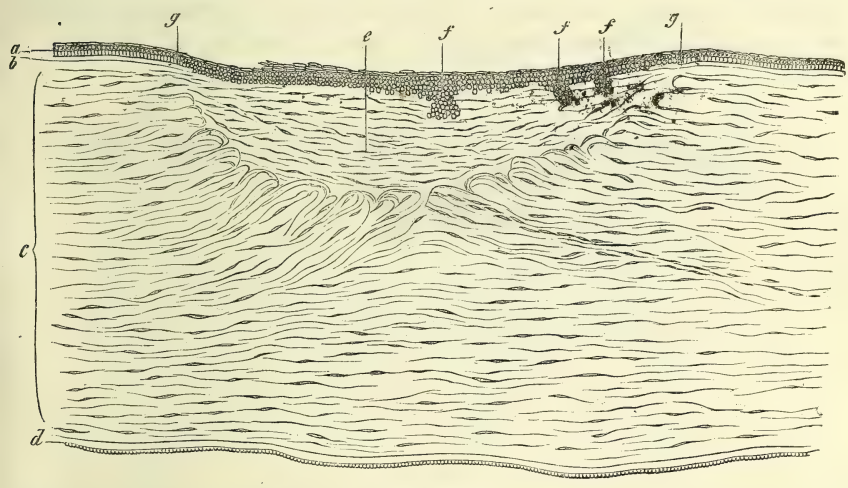

Fig. 34. — Ulcère cornéen cicatrisé.

a. Couche épithéliale. — *b*. Lame élastique antérieure. — *c*. Cornée. — *d*. Lame élastique postérieure avec épithélium. e. — Tissu cicatriciel. — *fff*. Épithélium recouvrant la cicatrice, munie d'excroissances qui y pénètrent. — *gg*. Bord de l'ulcère cicatrisé, près duquel la lame élastique antérieure se trouve interrompue (d'après Sæmisch).

avec le parenchyme cornéen, quoiqu'il ne présente pas sa transparence, ce qui s'explique très probablement par un entassement plus considérable des cellules qui le composent.

A mesure que ce tissu reconstituant se développe, la couche épithéliale est repoussée de façon à rentrer à peu de chose près dans le niveau des parties contiguës à cette couche (voy. fig. 34). Mais tout en faisant ainsi suite à l'ancien revêtement, la partie reconstituée se distingue du voisinage normal : en premier lieu, parce que les diverses trainées de la couche nouvelle n'ont pas la même régularité, et en second lieu parce que cette couche ne reposant

(1) *Loc. cit.*, p. 205.

plus sur un stratum régulier de ciment (la membrane de Bowman), elle se trouve inégalement délimitée vers le tissu cornéen, envoyant fréquemment, même après guérison complète, de ce côté, des prolongements ou excroissances en forme de bourgeons ou de champignons (voy. fig. 34).

La régularité dans la réparation de la perte de substance peut encore souffrir en ce sens que le tissu cellulaire reconstituant pullule au delà du foyer qu'il est destiné à combler, et envoie des prolongements sur le ciment et la couche épithéliale antérieure, de manière à soulever les parties constituantes de la cicatrice et contribuer ainsi à changer considérablement l'égalité de la surface cornéenne.

Enfin un tissu cellulaire absolument différent de la trame cornéenne peut combler l'ulcération, dans laquelle viennent plonger des prolongements papilliformes de l'épithélium ainsi que l'indique la coupe (fig. 35) de *Alt.*

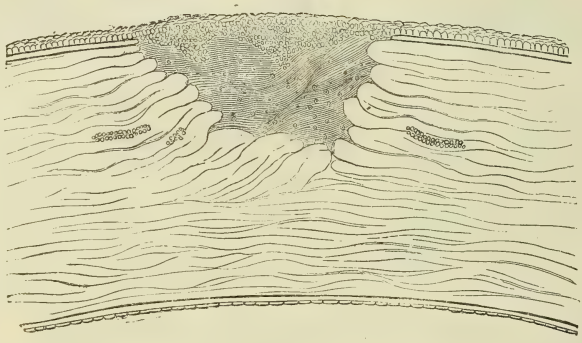

Fig. 35.

Ulcère de la cornée cicatrisé. La perte de substance se trouve comblée par un tissu cellulaire absolument opaque dans lequel pénètrent des prolongements papilliformes de la couche épithéliale.

Des expériences sur la reconstitution du tissu cornéen faites par MM. *Donders* (1) et *Reich* (2) ont démontré que la réparation de ce tissu s'opère par couches, et que les couches les plus jeunes se trouvent constamment sous le stratum épithélial. Dans ces expériences la similitude du tissu réparateur est si grande chez les animaux, qu'il faut avoir recours après un certain temps à l'éclairage oblique pour les différencier du tissu normal. Néanmoins l'irrégularité se manifeste toujours par une inégalité de surface produisant un astigmatisme irrégulier appréciable à l'ophthalmoscope et persistant même alors que le défaut de transparence a fini par se dissiper (*Reich*). Sous le microscope, une inégalité dans les conditions optiques se montre dans les deux tissus, elle repose sur l'entassement plus considérable de cellules que nous avons signalé plus haut.

Tandis que le tissu cornéen reconstitué, considéré dans la masse même de la cornée, acquiert ainsi des qualités anatomiques à peu de chose près semblables au tissu cornéen voisin, le stratum de ciment ne se reconstitue pas et la couche épithéliale montre bien plus fréquemment des changements de niveau sensibles. Ces changements sont souvent dus au développement d'espaces en forme de bulles ou en éventail qui se trouvent situés

(1) *Nederlandsch Lancet*, 3 S., 4 J., p. 197.
(2) *Klin. Monatsbl.*, 1873, p. 197.

dans le stratum épithélial même ou dans le tissu cicatriciel sous-jacent (voy. fig. 36). Ces espaces sont tapissés d'une substance reflétant la lumière avec intensité et qui paraît être de nature colloïde.

La succession des trois phases de l'ulcération est loin de toujours présenter la régularité que nous venons d'exposer, et cela à cause du terrain particulier qu'offre la cornée, membrane tendue au-devant d'un réceptaculum de liquide et dont chaque élément doit supporter une fraction de pression de façon qu'à mesure de l'élimination d'une portion du tissu le poids à supporter est en quelque sorte transmis aux parties persistantes.

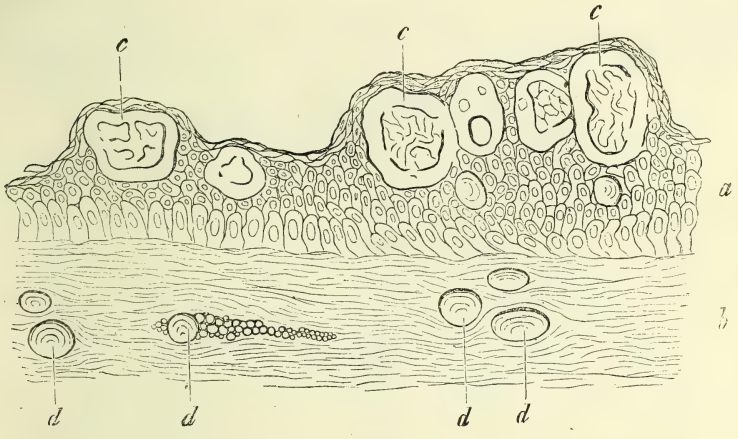

Fig. 36. — Cicatrice cornéenne avec masses colloïdes.

a. Couche épithéliale. — *b*. Tissu cicatriciel (la lame élastique antérieure manque). — *c c*. Espaces étendus situés dans le stratum épithélial et tapissés de substance colloïde. — *d d*. Masses colloïdes en forme de gouttelettes placées dans le tissu cicatriciel (Sæmisch).

Il résulte de ces conditions que la première période progressive peut et doit parfois se prolonger au point de déterminer une destruction de la cornée de part en part. Une perforation en résulte qui peut retentir sensiblement sur la marche de la période de réparation, quelquefois aussi celle-ci est facilitée et hâtée par la détente de l'œil qui suit inévitablement toute rupture de continuité de cet organe.

La seconde période, l'état stationnaire, est susceptible aussi d'être modifiée par la marche de l'ulcération en ce sens qu'elle peut se prolonger, s'éterniser en quelque sorte. Il arrive que lorsque la destruction du tissu cornéen a atteint la couche de ciment interne, la membrane de Descemet, celle-ci résiste et soit poussée en avant sous forme de vésicule. L'ulcère se nettoyant alors, on peut être induit en erreur et prendre la surface lisse de la membrane de Descemet portée en avant pour une couche épithéliale reconstituée et croire à une réparation parfaite.

Cependant le feuillet le plus interne de la cornée fait ordinairement en

pareil cas une saillie en avant pour constituer l'état connu sous le nom de *kératocèle*. La couche de ciment qui vient dans ces circonstances se mettre en rapport avec les parois de l'ulcère, refoulée contre elles par la pression intra-oculaire, entrave la réparation régulière de la couche épithéliale et la production de couches de nouveau tissu qui s'opère, comme nous venons de le voir, directement sous l'épithélium. En d'autres termes, cette pression empêche, en repoussant la membrane de Descemet en avant, que la couche épithéliale réparatrice descende vers le fond de l'ulcère pour établir une continuité avec les parties voisines.

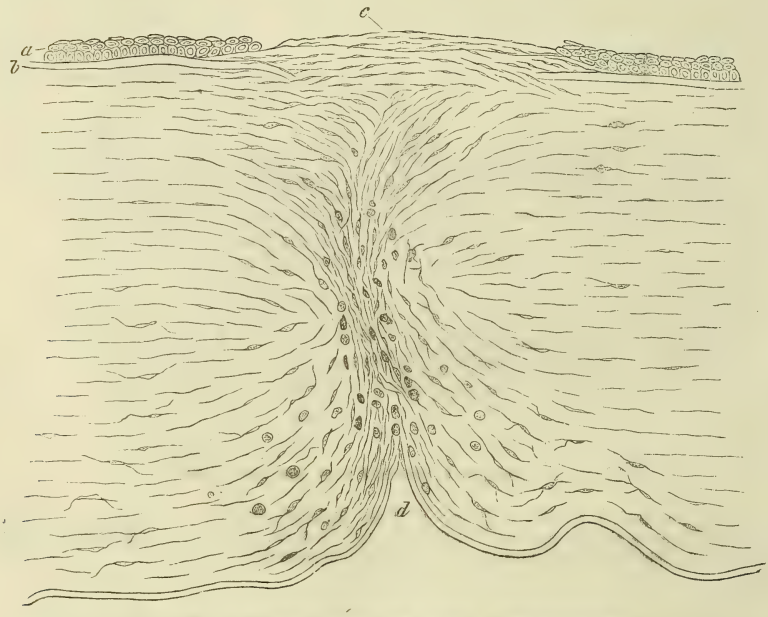

Fig. 37. — Cicatrice cornéenne après une perforation.

a. Épithélium. — *b*. Lame élastique antérieure. — *c*. Tissu cicatriciel qui se prolonge encore dans une certaine étendue au delà de la perte de substance qu'a subie la lame élastique antérieure. — *d*. Partie postérieure de la cicatrice avec la lame élastique repliée en ce point (Sæmisch).

Le passage à la troisième période peut ainsi être rendu impossible pour un temps indéterminé et même être définitivement supprimé par la rupture du kératocèle et la production d'un état de perforation permanente qu'on désigne sous le nom de *fistule cornéenne*. La réparation est aussi absolument empêchée ici par l'absence d'un revêtement de la surface exulcérée au moyen d'une couche épithéliale réparatrice. Du reste, lors de la description clinique nous aurons occasion de revenir sur le mécanisme de l'établissement d'une fistule; il suffit de signaler ici que sa production rend l'accomplissement de la troisième phase impossible.

La troisième période, qui a lieu avec une régularité si parfaite, si elle

s'exécute sans les interruptions et les accidents que nous venons de citer, peut montrer des variations très considérables par le fait même de la perforation (voy. fig. 37). Sans insister ici sur les suites directes qu'une rupture brusque d'un ulcère peut entraîner (hémorrhagie intra-oculaire, luxation du cristallin, prolapsus du corps vitré), le contact des parties sous-jacentes qui s'effectue après l'écoulement de l'humeur aqueuse, est susceptible d'influencer sensiblement dans sa régularité la marche de la troisième période.

Nous ne voulons pas parler ici de l'interposition, dans une large perforation, du cristallin, de la formation d'une cataracte polaire antérieure, ni d'un prolapsus d'une portion de l'iris, mais seulement, lorsqu'une perforation a eu lieu, du nouveau mode de fermeture, de cicatrisation, qu'il y ait contact prolongé de l'iris avec la plaie ou non (fig. 38).

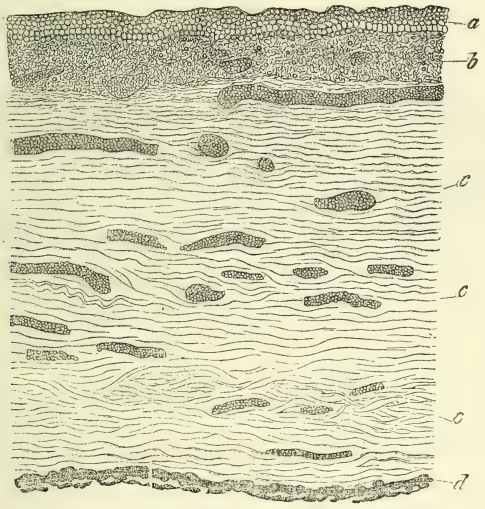

Fig. 38. — Cornée cicatrisée fortement vascularisée avec adhérence de l'iris.

a. Couche épithéliale. — *b*. Couche sous-épithéliale, composée essentiellement de cellules et de tissu cellulaire ondulé avec nombreux vaisseaux. — *c*. Tissu réparateur vascularisé de la cornée. — *d*. Iris adhérent (Sæmisch).

Ce qui permet aussi, après la cicatrisation, de reconnaître une perforation intervenue dans le courant de la maladie, c'est la déchirure de la couche interne de ciment qui, sous l'influence du courant d'humeur aqueuse et de son élasticité, se renverse en dehors, de façon qu'on peut voir, comme le démontre la figure 37, les lambeaux entraînés dans la cicatrice. Dans les cas d'ulcères centraux et peu étendus, la réparation s'opère d'une manière analogue à ce qui arrive lorsqu'il n'existe pas de perforation.

Il n'en est généralement pas ainsi s'il s'agit d'ulcères périphériques et d'une certaine étendue, ayant amené une perforation. Ici, par le contact prolongé de l'iris avec le fond de l'ulcère, il s'effectue une cohésion définitive (fig. 38), la formation de *synéchies* qui, la cicatrisation terminée, consti-

tuent un *leucome adhérent*. La réunion que contracte l'iris avec la cornée produit sur la cicatrice qui se forme des modifications sensibles et définitives. Ces cicatrices restent généralement pigmentées, vascularisées et couvertes du côté interne d'un feuillet de tissu représentant la trame iridienne atrophiée et fenêtrée parfois sur divers points.

M. Sæmisch donne (fig. 38) la coupe d'une pareille cicatrice (leucome adhérent). La couche épithéliale paraît, à part l'irrégularité de la surface, à peu de chose près normale. Parfois elle est épaissie et surtout irrégulièrement proéminente vers le tissu réparateur (voy. fig. 39). La couche externe de ciment manque. Au stratum épithélial se trouve contigu un tissu vasculaire composé d'éléments ondulés, fibrillaires et parsemés de nombreux noyaux. Ce tissu n'a plus la moindre ressemblance avec celui de la cornée qu'il remplace, et la dissemblance est d'autant plus accusée qu'on examine des parties plus profondément situées, là le tissu acquiert un arrangement en faisceaux longitudinaux, entrelacés et parcourus de vaisseaux, d'amas cellulaires avec des prolongements irréguliers, des foyers de cellules pigmentées ou de pigment libre. Ce pigment provient de l'iris qui, sous forme de couche amincie, s'adosse directement à ce tissu sans l'intervention d'une couche de ciment (voy. fig. 38).

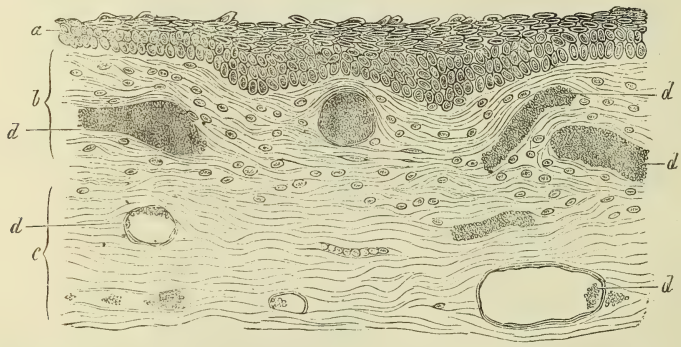

Fig. 39. — Les couches superficielles d'une cornée cicatrisée vues sous un grossissement plus fort.

a b et *c* comme dans la figure précédente. — *d*. Vaisseaux.

Il est presque constant que dans de vastes destructions du tissu cornéen suivies de larges perforations, l'iris participe à la formation du tissu cicatriciel. L'occlusion du canal de Fontana contre lequel reste collé dans une étendue plus ou moins grande l'iris attiré en avant, les tiraillements presque inévitables auxquels les nerfs de l'iris sont exposés pendant cette période réparatrice, déterminent des phénomènes glaucomateux sous l'influence desquels la cicatrice devient *ectatique*, ce qui constitue essentiellement la formation de staphylomes. La participation (pullulation) du tissu de l'iris à la formation de la cicatrice n'implique pas à elle seule la production d'une cicatrice ectatique ; pour qu'un staphylome se forme, il est nécessaire que la guérison s'effectue dans des conditions anormales de pression consécutives au tiraillement de l'iris, et principalement à l'obstruction plus ou moins étendue du canal de Fontana que détermine ce tiraillement et l'accollement consécutif à la cornée.

Nous n'insisterons pas ici sur les dangers que de très larges perforations entraînent en livrant passage au contenu de l'œil; il suffira d'avoir fait connaître les complications que ce type inflammatoire peut amener et qui, sans contredit, le font ranger parmi les plus dangereuses affections de la cornée.

Après avoir ainsi envisagé dans leur ensemble les trois types inflammatoires, il sera plus facile de s'orienter en présentant les variétés cliniques diverses sous lesquelles ils peuvent s'offrir. Ces variétés résultent principalement de ce que les divers types se confondent plus ou moins les uns avec les autres. Nous donnons alors à ces mélanges ou à ces *types impurs* le nom générique de *kératites*, et nous les divisons au point de vue pratique, suivant leur siège, en deux groupes, savoir : *kératites superficielles* et *kératites profondes.*

Dans ces deux groupes divers distinguons encore :

I. *Pour les formes superficielles :* A. Une kératite vasculaire. — B. Une kératite non vasculaire (avasculaire).

II. *Pour les formes profondes* : A. Une infiltration profonde. — B. Un abcès profond. — C. Un ulcère profond.

Cet exposé sera suivi de la description des états consécutifs (opacités, staphylomes).

ARTICLE II

KÉRATITE SUPERFICIELLE.

A. Kératite superficielle vasculaire.

Le caractère essentiel de cette forme de kératite est qu'elle se localise dans les couches superficielles de la cornée et qu'en outre dès le début de l'affection elle s'accompagne d'un développement de vaisseaux anormaux. Le type fondamental de cette kératite est celui de l'*infiltration superficielle* circonscrite (isolée ou multiple), et l'infiltration diffuse. Souvent aussi ces infiltrations se compliquent d'exulcérations superficielles. Nous pouvons séparer cette kératite superficielle en deux variétés : *a*, une forme phlycténulaire, et *b*, une forme de pannus cornéen.

a. *Kératite phlycténulaire.*

Cette kératite débute par une ou plusieurs petites opacités circonscrites siégeant, soit au centre, soit vers la périphérie de la cornée. Elles forment de petites proéminences pointues et sphériques d'une couleur grisâtre. En cet endroit, la couche épithéliale s'élimine souvent assez vite, et la cornée présente une inégalité à peine indiquée par une faible teinte grise. Dans d'autres cas, l'opacité de la partie enflammée ne se complique pas d'une perte de la couche épithéliale; la teinte de la couche cornéenne devient plus

tranchée et prend une nuance jaunâtre. C'est alors que l'opacification gagne un peu en profondeur, mais elle reste néanmoins limitée, et ses bords se perdent insensiblement dans les parties saines.

Cette kératite superficielle et circonscrite est souvent accompagnée, dès son début, de douleurs ciliaires plus ou moins intenses et même d'une photophobie très accusée. Ces derniers symptômes sont d'autant plus marqués que la couche épithéliale a plus souffert, soit par un soulèvement intense ou par élimination, et que les nerfs de la cornée sont plus directement soumis au tiraillement ou à l'action de l'air et des produits de sécrétion accumulés dans le sac conjonctival. Il est surprenant de voir certains enfants au teint pâle et d'une constitution faible atteints de cette forme de kératite sans montrer les moindres symptômes d'irritation et d'inflammation, tandis que chez d'autres les mêmes changements en apparence semblables sont accompagnés de photophobie et de douleurs ciliaires très prononcées.

Une injection sous-conjonctivale légère se rencontre dans ces formes de kératite; elle peut entourer la circonférence de la cornée ou se localiser sous forme d'un faisceau triangulaire dont le sommet est tourné vers la partie malade. Pour les phlyctènes centrales, l'injection périkératique se généralise, tandis qu'elle a davantage de tendance à se localiser et à s'accentuer près des phlyctènes rapprochées du bord de la cornée.

En général, la conjonctive ne participe que faiblement à ces sortes de kératite. On a assez souvent occasion d'observer des malades, surtout de jeunes enfants, qui présentent une injection périkératique modérée, une photophobie et des douleurs ciliaires assez intenses accompagnées d'un larmoiement considérable, et chez lesquels un examen attentif ne fait voir qu'une ou plusieurs petites pertes de substance de la couche épithéliale et une teinte grisâtre des points affectés par l'inflammation. Le mal est si peu prononcé, que, surtout chez ces jeunes sujets qui se débattent avec acharnement contre tout examen, des lésions si légères peuvent passer inaperçues : c'est dans des cas semblables qu'on a cru à une photophobie idiopathique (scrofuleuse) sans altération sensible de l'œil.

Anatomie pathologique. — Les changements qu'on observe dans cette variété de kératite consistent dans une infiltration de leucocytes sous la couche épithéliale telle qu'elle a été représentée fig. 27, (p. 104.) Le caractère anatomique de l'infiltration avec simple compression ou destruction partielle de la couche de ciment antérieur peut changer, en ce qu'il s'y ajoute une destruction plus vaste du tissu cornéen, et que l'affection prend les caractères de l'abcès. Ces différentes phases se caractérisent par la coloration de la partie malade; tandis qu'une légère teinte grise est en rapport avec la simple infiltration, une coloration jaunâtre signale le développement d'un petit abcès.

La transition insensible entre l'infiltration et le petit abcès circonscrit et superficiel se révèle encore par l'extrême facilité qu'ont les petites proémi-

nences grisâtres de la kératite phlycténulaire à perdre leur revêtement épithélial, et à se transformer en petites ulcérations superficielles.

Assez rarement la kératite phlycténulaire conserve son caractère d'infiltration simple au point que l'affection disparaisse par affaissement de la couche soulevée de l'épithélium et résorption des cellules infiltrées (éclaircissement complet de l'opacité). Même sans que la transition en abcès ou ulcère se manifeste, habituellement la phlyctène perd la pureté de son type inflammatoire en se vascularisant. Des vaisseaux droits et très superficiellement situés, se rendent à la phlyctène, et si de nombreuses élevures périphériques ont siégé sur la cornée, une zone uniforme de vaisseaux se développe en anneau sur la cornée. Pour des phlyctènes isolées, les vaisseaux paraissent se rendre par le chemin le plus direct vers l'infiltration, couchés eux-mêmes sur une infiltration grisâtre et peu élevée de la cornée.

Il a été question, en traitant de la conjonctivite phlycténulaire, d'une forme de *kératite en bandelette*. Ici une opacité circonscrite se développe au bord de la cornée en avançant de plus en plus vers le centre avec les vaisseaux, à mesure que la maladie progresse. L'extrémité de la bandelette est constituée par un relief de tissu opacifié proéminent sur le reste de la surface. Il semble que ce soit dans cette forme de kératite superficielle et circonscrite que l'organisation des cellules infiltrées en tissu opaque, grâce à la présence d'un nombre considérable de vaisseaux, soit le plus accusée. Aussi cette forme a très peu de tendance à la destruction du tissu ; mais elle laisse après elle des opacités très accentuées et caractérisées par la proéminence qu'elles affectent pendant quelque temps, et qui permettent, le plus souvent, de reconnaître suivant quelle direction s'est étendue la bandelette inflammatoire.

La marche de cette infiltration proéminente à queue vascularisée peut s'arrêter à chaque partie de la cornée, en dépasser le centre, se diviser en forme d'Y ou se recourber en fer à cheval après avoir atteint le centre de la cornée. Parfois il arrive que de divers côtés pareilles infiltrations soulevées avancent vers le centre, parfois aussi le caractère de la kératite en bandelette s'efface en ce qu'à mesure que l'infiltration arrive sur la cornée, la partie vascularisée s'étale sous forme d'éventail ou de triangle, dont la pointe est dirigée vers la partie saillante de l'infiltration.

Ce qui caractérise essentiellement la forme de kératite en bandelette, c'est que la vascularisation reste très circonscrite en bande étroite se rendant directement vers la partie infiltrée qui rarement s'exulcère, tandis que l'injection périkératique est fort peu accusée dans le restant du pourtour de la cornée. Cette variété se trouve en quelque sorte simulée par des infiltrations siègeant vers la périphérie de la cornée, et qui, se vascularisant ultérieurement, communiquent aussi avec les vaisseaux périkératiques par un pont de vaisseaux étroit; mais il leur manque deux signes, ce sont le gonflement de l'infiltration de la kératite en bandelette qui fait sensiblement relief, et la tendance qu'offre cette infiltration à être poussée en quelque sorte en avant par la queue de vaisseaux qui l'accompagne.

La kératite phlycténulaire se distingue des autres variétés d'inflammation cornéenne par sa tendance particulière à *récidiver*. A peine une poussée de phlyctènes est-elle guérie par absorption ou élimination en passant par une période exulcérative, que l'on voit une nouvelle poussée lui succéder, fréquemment en prenant les parties précédemment atteintes pour siège (kératite cicatricielle).

La *marche* de cette maladie et sa *terminaison* peuvent ainsi se trouver sensiblement modifiées. Par une succession assez rapide de poussées phlycténulaires et la vascularisation des foyers d'infiltration, un réseau de vaisseaux assez uniforme, quoique irrégulièrement réparti, peut finir par recouvrir la cornée. Cet état se rencontrant aisément chez des enfants chétifs et lymphatiques, on lui a assigné le nom impropre de *pannus scrofuleux*, qu'on remplacerait, pour l'intelligence de l'origine, bien mieux par la désignation de *pannus phlycténulaire*.

Une seconde modification dans la marche de cette maladie résulte de ce que, par la succession rapide de plusieurs phlyctènes très rapprochées les unes des autres et leur transformation (sous l'influence d'une hygiène ou d'un traitement mal appropriés) en abcès et ulcères, l'image clinique se trouve parfois instantanément changée, une maladie entraînant les conséquences les plus désastreuses (perforation, staphylôme partiel) pouvant ainsi surgir.

En dernier lieu, les poussées phlycténulaires se succèdent très fréquemment, et les infiltrations se produisant à des périodes rapprochées, l'organisation de la couche de tissu cellulaire partant des vaisseaux qui se rendent à la partie infiltrée, finit par déterminer, surtout vers le bord de la cornée, une véritable sclérose cornéenne. Ici la succession des rechutes a aussi pour effet, des injections périkératiques intenses se greffant en quelque sorte les unes sur les autres, d'amener le développement près de la partie de la cornée malade de véritables foyers d'épiscléritis.

Il est utile de connaître l'aspect si varié et la tournure multiple que peut prendre la kératite phlycténulaire, une des maladies les plus fréquentes que l'on ait à traiter, et de se rappeler, comme nous le verrons encore à l'occasion du traitement, qu'aisément il s'établit ici un cercle vicieux, une rechute fournissant les éléments pour la reproduction d'une nouvelle poussée.

Qu'on n'oublie pas non plus, comme on l'a fait observer aussi pour la conjonctivité phlycténulaire, que les rechutes répétées peuvent entraîner une active participation à l'inflammation de la conjonctive en général, et que des conjonctivités folliculaires et même de véritables ophthalmies purulentes chroniques peuvent finir (surtout dans certains pays privilégiés) par s'associer à la kératite phlycténulaire récidivante et en masquer la tournure habituelle.

Étiologie. — Cette maladie se rencontre le plus souvent chez les enfants jusqu'à l'âge de la puberté et s'observe moins fréquemment chez les sujets qui ont plus de vingt ans. Il eût été bien extraordinaire qu'on ne la mît

pas sur le compte d'une diathèse, et c'est à la scrofule qu'on l'a subordonnée de préférence. Un examen exempt de prévention montre que la kératite dont il est question ne coïncide pas aussi souvent avec un vice scrofuleux qu'on l'a bien voulu dire ; mais on s'explique que les auteurs en aient pensé autrement, tant il est facile de se laisser aller à chercher partout où l'on en trouve l'apparence, les symptômes d'une affection aussi mal définie. Tout ce que nous pouvons dire, c'est que de ces diverses variétés de kératite superficielle, celle dont les opacités affectent la forme de bandelettes se rencontre plutôt chez les enfants scrofuleux.

La kératite superficielle et circonscrite qui persiste longtemps sans donner lieu à un développement de vaisseaux a été surtout considérée comme d'origine lymphatique. Cette dénomination a été tirée, soit de l'aspect chétif des enfants qu'on a vus atteints de cette maladie, soit d'une idée fausse qui fait regarder les opacités de ce genre de kératite comme le résultat d'une exsudation de lymphe dans la trame de la cornée.

Le *pronostic* de cette maladie est en général favorable. Elle ne peut être grave que quand elle est négligée ou quand elle n'est pas convenablement traitée, alors elle traîne en longueur et est suivie d'opacités plus ou moins intenses et gênantes. En général, l'inflammation des parties périphériques de la cornée permet un pronostic plus favorable encore que celle des parties centrales pour lesquelles la tendance, du reste peu accusée, de gagner les couches profondes est davantage à craindre.

Traitement. — Le traitement de la kératite superficielle consiste essentiellement à mettre l'organe en repos et à placer le malade lui-même dans de bonnes conditions hygiéniques. La méthode débilitante des anciens consistant en des émissions sanguines locales, des dérivatifs cutanés, des purgatifs fréquents, doit être complètement délaissée, car ce n'est pas avec cette thérapeutique qu'on modifiera la diathèse scrofuleuse, encore si généralement regardée comme cause première de la kératite. Il ne nous arrive jamais d'avoir recours à l'application de quelques sangsues derrière les oreilles ni bien moins encore aux vésicatoires. Ce traitement doit être proscrit surtout chez les enfants d'un tempérament débile. De même nous avons complètement abandonné le calomel, et les purgations répétées et drastiques.

On obtient parfois, au début de l'affection, d'excellents effets du bandeau compressif qu'on applique après avoir instillé dans l'œil une solution d'ésérine ou de pilocarpine (5 centigr. d'ésérine, ou 20 centigr. de chlorydrate de pilocarpine pour 10 grammes). Toute idée d'employer le bandeau compressif doit être abandonnée dès que la conjonctive sécrète beaucoup. Ici un pansement avec une solution d'acide borique (20 grammes pour 500), trouve son indication en renouvelant fréquemment l'emploi des rondelles boratées appliquées pendant plusieurs heures sur les paupières.

Qu'on veuille bien se rappeler ce que nous avons dit en parlant du premier type inflammatoire, de l'infitration, savoir que le traitement irritant doit être

proscrit. Ce traitement doit donc être banni tant que la kératite phlycténulaire conserve franchement ce caractère, autrement dit au début de l'affection.

La méthode irritante, l'usage des pommades au précipité rouge, du calomel à la vapeur n'est indiqué que lorsque la maladie a changé de caractère, qu'il s'agit après vascularisation des parties malades d'en faire disparaître les résidus et de prévenir les rechutes. S'appuyant ici sur un fait purement empirique, on prolonge l'usage de ces moyens longtemps après la disparition de la poussée inflammatoire afin de prévenir les récidives.

Si la kératite manifeste une tendance à former des abcès, quand une teinte jaunâtre gagne les parties malades, ou lorsqu'une ulcération s'est déjà formée, on fait usage des compresses chaudes qui restent appliquées de trois à douze heures par jour. Au lieu d'une infusion aromatique, nous faisons fréquemment usage des rondelles boratées qu'on imbibe d'une solution antiseptique, composée de la manière suivante :

Acide salicylique, 2 grammes,
Acide borique, 40 grammes,
Eau distillée, un litre.

Nous continuons pendant ce temps l'emploi de la solution d'éserine ou de pilocarpine dont nous faisons instiller une goutte 2 à 3 fois par jour.

Quand les douleurs ciliaires sont violentes et la photophobie très incommode, on recommande des frictions avec l'onguent mercuriel; on peut badigeonner le pourtour de l'orbite avec de la teinture d'iode chez les enfants dont la peau n'est pas trop délicate. Aussitôt que la vascularisation a gagné la surface de la cornée, et si la couche épithéliale s'est reconstituée, on emploie la méthode irritante.

La photophobie et le blépharospasme qui en résulte aisément, doivent surtout attirer notre attention, lorsqu'il s'agit d'enfants ayant des rechutes très fréquentes. La pression et le frottement des paupières contre la cornée entretiennent une irritation et une tendance à de nouvelles poussées de phlyctènes que seule l'intervention directe peut faire cesser. Ici la section du ligament palpébral externe et le débridement du fascia tarso-orbitaire (opération d'Agnew), peuvent rendre les services les plus signalés (1). Il sera aussi nécessaire de surveiller l'état du bord et des commissures des paupières, et de combattre la production d'excoriations par des cautérisations au nitrate d'argent mitigé.

Quant au traitement général, l'attention doit se porter principalement sur des soins de propreté minutieux. Les enfants atteints de kératite superficielle ne sont que trop sujets aux éruptions cutanées, eczéma, herpès, éruptions si fréquemment localisées chez eux aux paupières et au pourtour du nez de la bouche et des oreilles. Qu'on évite surtout soigneusement d'irriter

(1) Lorsque les parents s'opposent à une opération, on peut parfois avantageusement la remplacer par la distension ou dilatation forcée des paupières au moyen d'écarteurs pleins ou en laissant pendant un quart d'heure ou vingt minutes, maintenues écartées, les paupières par un écarteur à ressort solide.

la peau par l'application de vésicants, et qu'on s'efforce au contraire de régulariser ses fonctions par des lotions froides faites le matin sur tout le corps avec de l'eau salée ou de l'eau de mer. On prescrira aux enfants faibles l'huile de foie de morue, les dragées de lactate de fer et les préparations arsénicales ou qui ont le quinquina pour base. Souvent on accélère beaucoup la marche lente de la maladie avec quelques doses de sulfate de quinine. C'est par une nourriture tonique, un air frais qu'on hâte le plus la guérison.

Le revirement qu'a subi le traitement de cette forme de kératite consiste essentiellement dans la substitution de l'ésérine et de la pilocarpine à l'atropine, ainsi que des solutions antiseptiques aux infusions aromatisées. Quant à l'emploi de ces dernières, personne ne niera leur supériorité si toutefois on s'efforce de ne faire usage que d'antiseptiques n'ayant aucune action irritante (acide borique). On peut dans les cas de phlyctènes périphériques non ulcérées avec forte injection périkératique et tendance à l'iritis, s'annonçant par de vives douleurs périorbitaires, reculer devant l'emploi de l'ésérine et préférer l'action calmante de l'atropine ; mais dans tous les cas de véritable transformation de la phlyctène en abcès ou en ulcère, il n'est pas permis de se priver de l'action antidiapédésique et antiglaucomateuse de l'ésérine et de substituer à celle-ci les mydriatiques. Existe-t-il une vive sensibilité, ou la conjonctive présente-t-elle déjà un état folliculaire? On fera bien de recourir de préférence alors au collyre de pilocarpine (20 centigrammes pour 10).

B. *Pannus cornéen.*

La kératite superficielle panniforme se distingue de la précédente en ce qu'une couche opaque plus ou moins *uniforme* occupe la superficie de la cornée dans une étendue variable. Dans cette couche peuvent se rencontrer de petites taches isolées s'élevant en pointe ou formant une faible élevure au-dessus du niveau de la cornée. La partie malade est le siège d'une vascularisation plus ou moins prononcée.

L'aspect de la cornée varie selon le degré de l'infiltration des couches superficielles. Si la maladie est aiguë, la cornée prend une coloration gris clair avec une nuance rougeâtre en rapport avec le nombre des vaisseaux qui s'y développent. Quand le pannus devient chronique, il peut présenter deux formes d'un aspect différent : l'une (*pannus tenuis*) est constituée par une couche opaque et vasculaire assez mince pour permettre de distinguer sans peine le contour de la cornée et celui de la pupille ; l'autre (*pannus crassus, sarcomatosus*) est formée d'une couche opaque plus ou moins vasculaire, bien plus épaisse que la précédente, et semblable à une membrane fongueuse. Il est alors impossible de distinguer la cornée de la sclérotique souvent très vascularisée elle-même. La cornée paraît tapissée d'une couche muqueuse, surtout dans les premiers temps de la maladie, et est absolument dépourvue de transparence. Quelquefois même, quand l'inflammation est portée au plus

haut degré, cette membrane semble couverte de bourgeons charnus. Peu à peu, on voit disparaître la turgescence du tissu qui recouvre la cornée, de même que la couleur rose ou rouge foncé, qu'il présente, et diminuer la vascularisation. La cornée se colore en un gris sale qui prend de plus en plus l'aspect tendineux, et à une époque encore plus avancée, elle devient nacrée et perd les vaisseaux dont elle était sillonnée.

La surface de la cornée, même à des périodes récentes de la maladie, est inégale, sillonnée de traînées en relief formées par les vaisseaux qui la parcourent.

Dans les cas de pannus partiel, la partie malade tranche souvent par son soulèvement d'une façon sensible avec les parties intactes. Cette délimitation est alors généralement indiquée par une ligne transversale correspondante au bord abaissé de la paupière supérieure.

Le *caractère anatomique* du pannus consiste en une infiltration étalée et superficielle accompagnée d'un développement précoce de vaisseaux et se localisant dans les couches superficielles de la cornée. Ce n'est qu'à une période avancée que le pannus peut perdre son caractère de kératite superficielle et que les couches profondes de la cornée se trouvent aussi comprises.

Les vaisseaux qui se développent sur la cornée sont en communication directe avec ceux qui entourent normalement le bord de la cornée et proviennent des vaisseaux ciliaires antérieurs (*Leber*, *Waldeyer*). S'il était permis de rapporter à la formation de ces nouveaux vaisseaux ce qui a été observé chez les lapins (*Arnold*) (1), il partirait de ces vaisseaux péricornéens des cônes solides de protoplasme dont les parties centrales se fondant livreraient passage au sang. Les canaux ainsi établis, se garniraient d'un endothèle, tandis que du côté externe des cônes de protoplasme apparaîtraient des noyaux constituant les vestiges de la membrane adventice des nouveaux vaisseaux.

Sur le développement de l'infiltration même qui constitue le pannus, nous devons essentiellement à M. *Iwanoff* (2) des éclaircissement précieux. Cette infiltration cellulaire précède comme une première période la seconde, celle de la formation des vaisseaux. Pendant cette première période, les cellules migrent en masse entre l'épithélium et la membrane de Bowman. Cette membrane ne se détruit que lorsque l'infiltration poussée à un haut degré a comprimé sensiblement la couche de ciment. Les cellules infiltrées et qui ont beaucoup de tendance à s'organiser, ont reçu de M. *Iwanoff* le nom de cellules en formation (Bildungszellen).

Soit pendant, soit un peu après la migration de ces cellules, s'opère le développement des vaisseaux, qui se trouvent ainsi placés entre l'épithélium et la substance de la cornée. Au début, les parois des vaisseaux sont

(1) *Arch. f. path. Anatomie*, t LIII, p. 1.
(2) *Klin. Mittheilungen aus der Heilanstalt zu Wiesbaden*, t. III, p. 131.

presque imperceptibles et le sang paraît librement circuler entre les cellules en formation; ce n'est que dans le pannus ancien qu'elles apparaissent plus distinctes (voy. fig. 40), et sont parfois d'une épaisseur disproportionnée au calibre du vaisseau.

L'irritation qui a produit le pannus laisse au début l'épithélium de la cornée et de la conjonctive voisine complètement intact. Mais un certain temps après que cette migration des cellules en formation s'est opérée entre la couche épithéliale et la membrane de Bowman, une partie de ces cellules pénètre dans la couche des cellules rondes du stratum épithélial. A cette époque, les cellules en formation se distinguent des cellules épithéliales par leur grandeur, leur forme et leur contour indécis. Cette période du pannus correspond à ce qu'on désigne sous le nom d'*infiltration* et de *vascularisation*.

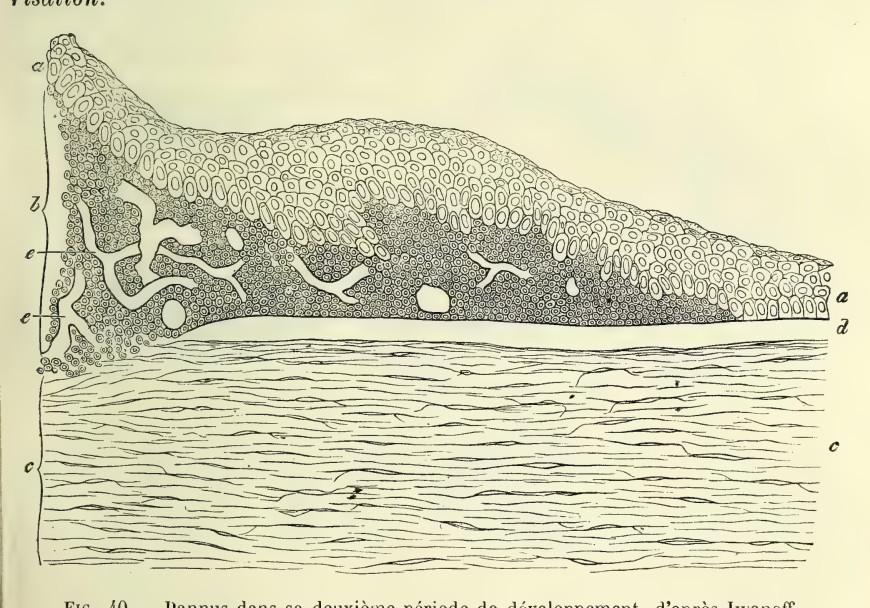

FIG. 40. — Pannus dans sa deuxième période de développement, d'après Iwanoff.

a. Couche épithéliale. — *b*. Cellules en formation. — *c*. Cornée. — *d*. Lame élastique antérieure. — *ee*. Vaisseaux.

Peu de temps après le fusionnement des cellules en formation avec les cellules épithéliales, les premières, d'abord rondes et ovales, s'agrandissent, deviennent fusiformes et cylindriques et prennent de plus en plus les caractère des cellules épithéliales. Par suite de ces transformations, la couche épithéliale devient deux ou trois fois plus épaisse : sa surface externe est lisse; tandis que sa surface interne a des limites irrégulières qui la distinguent à peine de la couche des cellules en prolifération.

En même temps que s'opère cet épaississement de la couche épithéliale et surtout quand il est arrivé à son terme, il se manifeste dans la couche des

cellules en formation une véritable tendance à la production de tissu cellulaire. La masse intercellulaire, qui paraissait tout à fait amorphe, devient manifestement striée, et les cellules en formation disparaissent soit par métamorphose graisseuse, soit en se transformant en cellules étoilées ou fusiformes. Généralement, toutes les transformations décrites s'opèrent dans la moitié supérieure de la cornée, laissant alors la moitié inférieure tout à fait intacte.

On voit que M. Iwanoff localise essentiellement le siège du pannus, au moins dans ses débuts (voy. fig. 40), entre la couche épithéliale et la membrane de Bowman. Dans les cas de pannus ancien (*pannus crassus*) au contraire, les cellules de la cornée sont altérées jusqu'à une certaine profondeur, et la membrane de Bowman disparaît plus ou moins complètement. Parmi les cellules de nouvelle formation produites aux dépens des éléments infiltrés, sont les cellules fusiformes qui prédominent, et principalement vers la circonférence de la cornée les unes concourent à la constitution des vaisseaux anormalement développés, les autres à la production d'une couche de tissu celluleux de nouvelle formation. Au commencement les vaisseaux morbides sont rectilignes, assez serrés et s'anastomosent sous des angles aigus; plus tard ils deviennent flexueux. Lorsqu'on examine sur le vivant des cornées où débute un pannus, et surtout à leur partie supérieure, comme l'étude des granulations en donne si souvent l'occasion, on peut, au moyen de l'éclairage oblique et d'un fort grossissement, voir parfaitement bien ces cônes opaques se dessinant sur le fond encore transparent de la cornée, et chaque vaisseau entouré d'une bandelette de tissu opaque qui le déborde, à son extrémité, d'une certaine étendue (1).

(1) M. Coccius (*Ueber Glaucom, Entzündung und die Autopsie mit dem Augenspiegel.* Leipzig, 1859) est le premier qui ait étudié avec soin, à l'aide d'un grossissement fort (quarante fois environ), la circulation des vaisseaux du pannus, étude à laquelle les yeux faiblement pigmentés et affectés d'un pannus en voie de guérison sont les plus favorables. Cet auteur a trouvé que le sang coulait toujours dans les gros troncs de dedans en dehors, fait que nous avons pu pleinement confirmer à l'aide de l'ophthalmo-microscope. Nous avons trouvé que, dans tous les vaisseaux visibles à l'œil nu, le courant sanguin marche constamment de dedans en dehors, tandis que dans les vaisseaux fins et dans les plus profonds le sang se porte de dehors en dedans, et souvent avec des rémittences dans son cours. Ainsi l'on observe dans ces derniers des espaces vides dans une certaine longueur, et qui soudain disparaissent par l'afflux du sang, pour réapparaître peu après. Il est fort rare d'observer un vaisseau d'un certain calibre dans lequel on puisse voir un courant continu de la périphérie vers le centre, tandis que les vaisseaux moins nombreux qui ramènent le sang sont le siège d'une circulation rapide et ininterrompue. C'est principalement sur ces derniers qu'on peut observer les changements qui surviennent lorsqu'on irrite l'œil, et qui consistent, comme l'a déjà démontré M. Coccius, dans un retard apporté à la circulation, laquelle devient alors rhythmique, et dans un changement du courant qui se porte de dehors en dedans, d'abord avec des rémittences, puis d'une manière continue. Si l'irritation persiste, ou si elle a été très forte, on peut même observer la stase du sang dans les vaisseaux, où le mouvement circulatoire ne réapparaît qu'au bout de quelques jours et ne revient que par degrés.

Pendant que je m'occupais de recherches minutieuses sur les affections de la cornée, je me suis servi d'un petit microscope à main (fig. 41), construit par M. Hartnack, et auquel j'ai adapté une sorte de trépied dont la branche A bifurquée peut s'allonger et se déplacer

Le pannus sarcomateux ne diffère, au point de vue anatomique, du *pannus tenuis* que par le nombre et le développement excessif des cellules ; tandis que ce dernier peut disparaître complètement par la résorption des cellules, le pannus sarcomateux est bien moins susceptible de guérison. En effet, les cellules immigrées donnent plus tard naissance à de véritable tissu cellulaire qui, finalement, se rétracte et fournit un tissu cicatriciel très dense. D'après l'épaisseur à laquelle s'est produite cette formation de tissu cellulaire nouveau, l'atrophie du tissu cornéen et l'opacité sont plus ou moins prononcées.

La couche épithéliale présente, dans presque tous les cas de pannus, des

latéralement, grâce à une vis C, tandis que la branche B simple est fixe. L'une et l'autre portent à leur extrémité un tampon de liège et peuvent ainsi s'adapter exactement sur les parties sans pression douloureuse. La lentille D, ajustée au microscope au moyen d'un genou à coquille D, sert à l'éclairage direct fourni par une lampe, et permet d'examiner par trans-

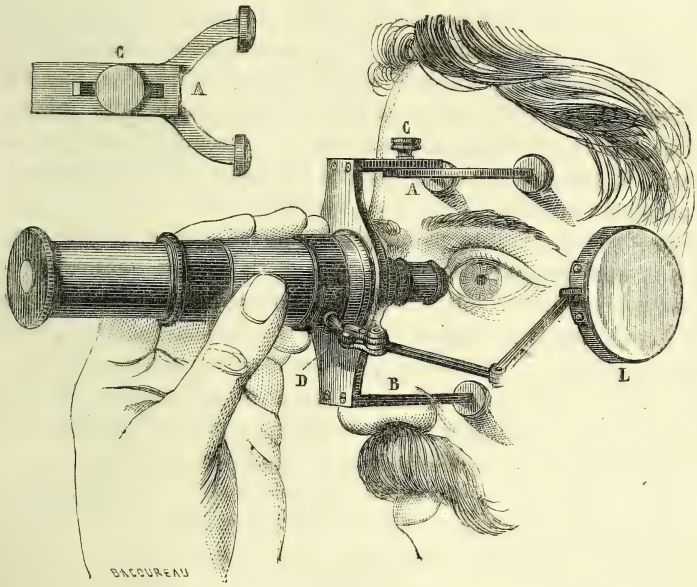

Fig. 41.

parence les parties superficielles de la cornée, en les traversant d'un cône lumineux dirigé très obliquement. Il est indispensable, si l'on veut faire des recherches microscopiques sur le vivant, de renoncer à un fort grossissement, et d'immobiliser autant que possible le champ d'observation, en appuyant, au moyen de l'instrument lui-même, la tête du malade sur le dossier d'un siège. M. Liebreich (*Arch. f. Ophthalmologie*, 1855, t. I, A, 2, p. 351) a essayé de placer un tube de microscope sur le support de son ophthalmoscope, mais il n'arriva ni à immobiliser assez complètement le malade, ni à adapter assez exactement l'instrument pour ces délicates recherches. Se rendant compte de cette imperfection, l'auteur cité, immédiatement après la publication de notre instrument, a introduit dans le sien de sensibles modifications (voy. *Klinische Monatsbl.*, 1863, p. 487). Le petit ophthalmomicroscope que nous venons de décrire est certainement susceptible de bien des perfectionnements, mais même tel qu'il est, il se manie facilement, donne jusqu'à un grossissement

modifications assez notables. Elle disparaît souvent sur divers points; sur d'autres, le nombre des cellules s'accroît considérablement, leur contenu devient granuleux et la couche épithéliale augmente notablement d'épaisseur. M. Wedl (1), dans son excellent atlas, nous donne le dessin d'un pannus pigmenté chez un nègre : la coloration qu'on y observe est due essentiellement à une pigmentation des noyaux contenus dans les cellules épithéliales.

La *marche* de la maladie présente quelques particularités, en ce que débutant souvent avec les symptômes d'une irritation violente, œdème des paupières, larmoiement, photophobie et douleurs périorbitaires, on voit disparaître les accidents avec une rapidité surprenante dès que la cause première, l'affection conjonctivale s'est amendée ou qu'on a pu débarrasser par une opération appropriée la cornée de l'excès de pression des paupières. Souvent, pendant le courant de la maladie même, on observe des périodes de recrudescence de la maladie qui peut finir par prendre une tournure chronique, et l'observation attentive nous montre que dans la portion de la cornée recouverte de pannus, il s'est produit un ou plusieurs petits foyers d'infiltration qui entrent parfois rapidement dans une période d'exulcération superficielle.

Quoiqu'on puisse, grâce à la reproduction de semblables infiltrations, observer de véritables poussées inflammatoires (rechutes) dans la kératite panniforme, il est rare qu'on rencontre sur une cornée recouverte d'un pannus un ulcère profond ou un abcès étendu.

A mesure que la kératite panneuse traîne en longueur, elle perd les caractères de son type inflammatoire, ceux de la simple infiltration, et par cela même la possibilité de disparaître sans laisser de traces de son passage. En même temps que le pannus persiste, qu'il s'est épaissi par des poussées de nouvelles infiltrations, il quitte la région des couches sous-épithéliales et la production de nouveau tissu cellulaire gagne le parenchyme de la cornée même dans lequel on peut apercevoir le développement d'un réseau de vaisseaux situé bien plus profondément que celui du pannus même.

En pareille circonstance, des opacités persistent ainsi que des changements définitifs de courbure se rapportant soit à la surface seule, soit à la totalité de la membrane. Chez les personnes qui ont été atteintes même pendant une durée assez courte de pannus, l'éclairage oblique et surtout l'exploration avec le miroir plan nous révèlent souvent la présence de légères opacités ou de facettes, alors que l'inspection directe pouvait faire supposer une guérison absolue.

de quatre-vingts diamètres et est d'un prix très modique (50 fr.). Un grossissement de quarante diamètres suffit, en général, pour étudier la circulation dans les vaisseaux de la conjonctive, et dans ceux qui se sont anormalement formés à la surface de la cornée. Si l'on veut examiner les changements morbides de la couche épithéliale de la face postérieure de cette membrane, les opacités de la capsule du cristallin, etc., on fait bien d'employer un grossissement de soixante diamètres. J'ai fait l'essai d'un grossissement plus fort, mais j'ai dû y renoncer, vu les difficultés qui résultent alors de ce que les objets examinés se trouvent dans divers plans, et quittent le champ du microscope au plus léger mouvement de l'œil.

(1) *Atlas der pathol. Histologie des Auges.* Leipzig, 1861, pl. V, fig. 47.

Les changements de conformation de la totalité de la cornée sont dus à deux causes différentes. La condensation du tissu cellulaire autour de la cornée dans un cas de pannus généralisé, et l'entrave à la filtration qui en résulte peut amener des complications glaucomateuses qui échappent facilement à l'attention du médecin. Sous l'influence d'un excès de pression la cornée devient staphylomateuse, changement auquel contribue peut-être aussi un certain degré de ramollissement du parenchyme cornéen.

Tandis que cette déformation est surtout à redouter pendant la période aiguë de la maladie, un autre accident frappe les personnes atteintes de pannus très développé, et qui a persisté un temps considérable, c'est la transformation scléreuse de la cornée, la rétraction du tissu cellulaire nouvellement formé dans cette membrane, et l'aplatissement du segment antérieur du globe oculaire ou au moins de la cornée. Cette atrophie est aisément activée par des complications, surtout de la partie antérieure du tractus uvéal, et qui se révèlent par une diminution sensible dans la tension intra-oculaire (phthisie essentielle) et l'abolition presque complète de la chambre antérieure.

Cet exposé suffira pour faire comprendre que la gravité de l'affection est en raison directe de sa durée et de l'extension qu'elle a prise, mais que le *pronostic* est, relativement à une guérison complète et absolue, bien moins favorable que la variété d'infiltration précédemment décrite (la forme phlycténulaire) et que par conséquent la pureté du type inflammatoire tend par les complications qu'engendre la maladie à s'effacer de plus en plus. Il est vrai qu'une destruction complète d'une portion de la cornée (par perforation) est ici moins à craindre, mais la tendance aux rechutes, la persistance de l'affection une fois qu'elle a pris du développement, la difficulté d'arriver à une résorption du tissu cellulaire de nouvelle formation lorsque celui s'est produit en quantité, aggravent sensiblement le pronostic. Celui-ci devient de moins en moins favorable à mesure que l'altération s'est propagée vers la profondeur de la cornée, et qu'un réseau de vaisseaux profonds (démontrable aussi par la dissection) s'est développé.

Au point de vue de l'*étiologie* les maladies qui produisent le plus fréquemment le pannus sont la conjonctivite granuleuse et la conjonctivite phlycténulaire. Il est fort rare que le catarrhe conjonctival, ou la conjonctivite purulente chronique, donnent lieu à la production d'un pannus, et cela ne s'observe que lorsque ces affections se compliquent d'un entropion ou de l'inversion des cils. La cornée est alors soumise pendant un temps fort long à des frottements nuisibles, à une irritation locale due au renversement des cils, au frottement des produits concrétés des glandes de Meibomius, etc.

La maladie qui, sans contredit, détermine le plus souvent le pannus est la conjonctivite granuleuse. Le pannus s'est développé ici le plus souvent par suite du frottement déterminé par les granulations ou leurs cicatrices contre la cornée (pannus traumatique); bien moins fréquemment, il provient de la production sur la cornée du tissu néoplasique qui constitue les granulations (vrai pannus trachomateux). La première de ces variétés affecte principale-

ment la moitié supérieure de la cornée, et disparaît avec la cause de l'irritation, tandis que la seconde envahit toute la surface de cette membrane et se guérit en général lentement.

Nous avons vu, à propos de la conjonctivite phlycténulaire, que cette maladie se complique assez souvent d'un léger trouble de la superficie de la cornée et d'une vascularisation de cette partie (pannus scrofuleux). Cette forme de kératite est ordinairement de courte durée et ne se complique que rarement d'affections plus graves de la cornée.

Traitement. — Comme nous avons eu occasion de le dire, le pannus disparaît le plus souvent lorsqu'on a supprimé la cause irritante qui l'a produit. Ainsi, en guérissant la conjonctivite granuleuse qui se complique de pannus, on voit ce dernier disparaître sans qu'il ait été nécessaire de soumettre la cornée à un traitement particulier. Cela est surtout vrai, si l'on entreprend le traitement à une période de la maladie où elle n'a pas encore déterminé une désorganisation de la muqueuse et la déformation des paupières.

Il en est autrement lorsque les granulations sont entrées depuis quelque temps dans la période de cicatrisation et qu'il s'est développé de véritables pannus trachomateux. Les tarses ont changé en pareil cas de courbure, et les paupières exercent sur le globe de l'œil une pression anormale. Cette pression s'augmente par les fréquentes contractions de l'orbiculaire auxquelles elle excite le malade en irritant ses yeux. Toute médication est impuissante si l'on ne parvient à faire disparaître ces causes continuelles d'irritation. Il faut donc, dans ces cas, agrandir l'ouverture des paupières en coupant le ligament palpébral externe dans la direction de la fente et dans une étendue d'un demi-centimètre à 1 centimètre. Cette section doit être faite assez profondément pour couper le plus grand nombre possible des fibres de l'orbiculaire. La saignée locale, quelquefois assez abondante, qui résulte de cette opération, ne peut qu'être favorable. On fait souvent bien de joindre à cette section horizontale une section perpendiculaire et verticale qui intéresse le fascia tarso-orbitaire.

Si l'on juge que ce simple débridement est insuffisant et qu'on veuille éviter à un malade affaibli toute perte de sang, on peut y joindre la ligature de la conjonctive avec la peau voisine au moyen de sutures, et au besoin appliquer au-dessus des tarses quelques ligatures comme dans l'opération de l'entropion d'après Pagenstecher. La cornée ainsi délivrée du frottement et de la pression que les paupières exerçaient sur elle, regagne sa transparence, soit spontanément, soit par l'action des médicaments qui jusque-là étaient restés inefficaces.

Ayant ainsi débarrassé la cornée d'une pression et d'un frottement nuisibles, il vaut souvent mieux s'abstenir de toute cautérisation, en faisant simplement usage de compresses d'une solution antiseptique. Un repos de tout traitement irritant vaut, en pareil cas, bien mieux qu'une intervention active. Si celle-ci est jugée nécessaire, il importe de *varier* sou-

vent le mode de cautérisation et de s'abstenir des caustiques violents et d'une activité trop grande dans le traitement.

Pour attaquer directement le tissu cellulaire de nouvelle formation qui constitue le pannus, Furnari (1) a recommandé l'abrasion de la conjonctive et du tissu sous-conjonctival périkératique (syndectomie). Cette abrasion se fait au bord de la cornée dans une étendue de 3 millimètres, comprend tout le tissu sous-conjonctival jusqu'à la sclérotique, dénudée elle-même autant que possible. J'exécute l'abrasion avec la modification suivante. Je saisis au-dessus de la cornée, à un demi-centimètre, la conjonctive et le tissu sous-conjonctival, laissant alors glisser rapidement les ciseaux sous la muqueuse, je circonscris une bandelette d'un demi-centimètre de largeur autour de toute la cornée. Un coup de ciseaux donné au-dessus du diamètre vertical de cette membrane incise la conjonctive jusque vers son bord, et je m'efforce très soigneusement de détacher, par de petits coups de ciseaux successifs, aussi exactement que possible la conjonctive du bord cornéen, en enlevant, à mesure que ce détachement a lieu vers le bord, le tissu sous-conjonctival qui retient la bandelette au globe oculaire. En procédant ainsi d'une manière méthodique, il est facile de détacher en un seul ruban toute la conjonctive péricornéenne.

L'effet de l'abrasion conjonctivale peut être sensiblement augmenté (2) si l'on fait suivre l'opération du raclage sclérotical au moyen d'un couteau à cataracte combiné avec des fomentations chaudes, et si l'on entretient ainsi pendant une quinzaine de jours un certain état de purulence. En procédant de cette façon on peut arriver à éclaircir des anciennes opacités résultant de pannus invétérés. L'éclaircissement ne s'opère qu'après cicatrisation complète de la plaie, lorsque le pourtour de la cornée a pris une coloration bleu nacré rappelant l'émail d'une pièce artificielle. Cette observation se trouve aussi confirmée par d'autres, Brecht, Critchett, etc.

Tandis que nous recommandons chaleureusement l'abrasion de la conjonctive, nous sommes peu enthousiastes d'une médication souvent vantée dan le traitement du pannus, l'inoculation du pus fourni par une ophthalmie purulente (Fr. Jaeger, Piringer). Cette inoculation a pour but d'amener une inflammation vive de la muqueuse, qui, en vascularisant considérablement la conjonctive et le tissu voisin du pannus, dissipe le trouble de la cornée. De nombreuses et consciencieuses recherches faites sur ce sujet,

(1) *De la tonsure conjonctivale et de son efficacité contre les lésions panniformes de la cornée.* Paris, 1862.

(2) Dans ce même but Furnari conseilla la cautérisation suivante : « Dès que l'écoulement sanguin a bien diminué, dit l'auteur, on frotte légèrement contre un crayon d'azotate d'argent un petit pinceau préalablement mouillé avec un peu de salive (?); on trace de petites traînées superficielles sur la cornée en dirigeant le pinceau de la circonférence au centre. On promène ensuite ce pinceau circulairement sur l'anneau de conjonction de la cornée avec la sclérotique ; le pinceau rempli de sang et de caustique décomposé devient inutile, auss doit-on le remplacer par un autre chargé d'une solution un peu plus forte que celle qu'on a employée précédemment, et l'on passe le pinceau sur toute la surface scléroticale dénudée. »

principalement par nos confrères belges et anglais, Van Roosbrock (1), Warlomont (2), Lawson (3), Bader (4), ont mis hors de doute l'efficacité de ce procédé dont le mode d'action demande encore une explication physiologique; mais quoiqu'il ne donne guère d'appréhension à la plupart des médecins par les dangers qu'il présente (Van Roosbroeck assure n'avoir pas eu à déplorer un seul accident sur plus de 100 cas, et MM. Brière, Abadie et Dianoux exaltent encore tout récemment l'innocuité de l'inoculation), nous devons signaler les inconvénients qui peuvent résulter, pour cette méthode, d'une panophthalmie et d'une conjonctivite diphthéritique consécutive à l'inoculation.

L'inoculation aura surtout chance de succès quand le pannus sera complet et qu'un réseau très serré de vaisseaux recouvrira et protègera la totalité de la cornée. Pour la pratiquer, on fera bien de prendre le pus provenant d'une ophthalmie purulente d'un nouveau-né. Le plus ordinairement l'ophthalmie se déclare dans l'espace de douze à vingt-quatre heures, et il ne faut pas trop combattre cette inflammation par un traitement antiphlogistique, si toutefois elle ne prend pas des proportions inquiétantes.

L'ophthalmie jequirityque, qu'on peut si facilement provoquer par des lotions avec une infusion à froid des graines pulvérisées de la liane à réglisse (*abrus precatorius*), nous délivre de tous les dangers que présente la méthode d'inoculation. On se sert d'une infusion de 10 grammes de graines décortiquées qui ont macéré dans 500 grammes d'eau pendant vingt-quatre heures et qu'on filtre avec soin. Des lotions sont faites sur la conjonctive des paupières renversées jusqu'à ce que l'inflammation ait acquis un degré suffisant d'intensité. On fait généralement trois lotions par jour et on ne dépasse pas trois jours d'application. Ce moyen, très populaire dans certaince parties du Brésil, a été introduit par nous en Europe (5). Il a sur l'inoculation l'incontestable avantage de ne faire courir aucun danger à la cornée même lorsqu'elle est le siège d'une ulcération préalable et que l'ophthalmie fictive qu'elle provoque disparaît spontanément. On peut donc sans hésitation traiter tous les cas de pannus par des lotions avec le jequirity et couper court aux interminables complications que présente cet état. L'emploi du jequirity nous met à même de doser l'ophthalmie qu'on veut provoquer, de la répéter à volonté et de réduire à un laps de temps très restreint le traitement si lent des granulations et de ses complications.

Quand il s'agit de la complication résultant d'une augmentation de la pression intra-oculaire, et dont la conséquence est, après la disparition de l'opacité, un staphylome généralisé de la cornée, nous n'hésitons pas à pratiquer

(1) *Cours d'ophthalmologie*, t. I, p. 566.

(2) *Du pannus et de son traitement*, avec trente observations de la cure radicale de cette affection par l'inoculation blennorrhagique (*Ann. d'ocul.*, t. XXXII, p. 149).

(3) *Inoculation and syndectomy* (*Oph. Hosp. Rep.*, n° 6, mai 1864, p. 182).

(4) *Report of cases of Pannus* (*vascular cornea*) *with and without granular conjonctiva, treated by inoculations* (*ibid.*, t. III, p. 269).

(5) Séance de l'Académie des sciences, 9 août 1882.

e plus tôt possible une large iridectomie. L'opération peut sans inconvénient être faite alors même que les granulations existent encore, car on n'a pas observé que cette particularité eût une influence fâcheuse sur la cicatrisation de la plaie, et l'on voit fréquemment que la détente dans la tension de la cornée par contre a une influence très heureuse sur l'éclaircissement de cette membrane. Hésite-t-on devant l'incision iridienne, on pourra avoir recours à la sclérotomie, qu'on peut au besoin répéter à plusieurs reprises.

B. *Kératite superficielle avasculaire.*

Tandis que dans les deux variétés de kératite susdécrites, la maladie se terminait en général par une vascularisation dont la durée prolongeait sensiblement la maladie, celles que nous aurons maintenant à étudier arrivent à leur terme sans produire de nouveaux vaisseaux, sans être suivies d'une formation de nouveau tissu (inévitable lorsqu'il y a vascularisation) et sans montrer la tendance à empiéter de la surface de la cornée vers la profondeur. Ces kératites avasculaires impliquent ainsi par les particularités mentionnées un pronostic sensiblement moins grave et comprennent deux variétés.

a. *Kératite vésiculeuse. Herpès de la cornée.*

Le *caractère anatomique* de cette kératite consiste dans le soulèvement de la couche épithéliale (parfois s'étendant à une faible traînée de ciment), sous forme de petites vésicules renfermant un liquide transparent. Ce soulèvement s'effectue par groupes de vésicules siégeant ordinairement vers la périphérie de la cornée et s'accompagne de très violentes douleurs.

La kératite vésiculeuse, presque toujours unilatérale, se termine par une élimination de la couche épithéliale soulevée, en laissant une petite perte de substance. L'excavation ainsi formée offre une très légère teinte grisâtre et la réparation s'effectue soit immédiatement, soit après que plusieurs efflorescences herpétiques ont apparu sur la cornée.

Au point de vue anatomique et clinique, il ne faut pas confondre cette kératite vésiculeuse avec les phlyctènes à contenu cellulaire solide de la kératite phlycténulaire, ni avec les larges soulèvements portant sur l'épithélium et la couche de ciment de la *kératite bulleuse.* Cette dernière ne se développe du reste jamais sur une cornée absolument saine, et en général sur des yeux atteints d'altérations morbides profondes.

Évidemment cette éruption d'herpès cornéen se lie à une altération nerveuse, sa concordance avec certaines formes de zona ophthalmique le démontre, mais il est encore bien difficile d'expliquer cette corrélation et même de reconnaître à quelles branches nerveuses il faut rapporter la cause provocatrice de l'éruption. Ainsi, tandis que certains auteurs, en particulier Horner (1), trouvent sur les yeux atteints d'herpès la cornée anesthésiée, la

(1) *Klin. Monatsbl.*, 1871, p. 321.

tension intra-oculaire diminuée, il existe d'autres observations où avec une anesthésie complète des trois branches du trijumeau, la cornée, sans être le siège d'un herpès, avait conservé sa sensibilité [Baerwinkel (1), Jaccoud et Dieulafoy (2)]. En outre, dans certains cas, l'apparition de l'herpès cornéen est précédée ou suivie de douleurs névralgiques périorbilaires intenses, quoique la partie dépouillée de son épithélium par suite de l'éruption se trouve elle-même anesthésiée, d'autres fois l'apparition seule d'un groupe de vésicules est accompagnée de fortes douleurs ciliaires qui disparaissent après la rupture des vésicules en laissant une cornée sensible surtout dans les parties dénudées d'épithélium.

Pourtant aussi, dans ces cas, la périodicité et la ténacité du mal, la difficulté qu'offrent parfois les pertes du stratum épithélial à se réparer, dénotent qu'il s'agit d'une lésion, dont le point de départ doit être recherché en dehors de l'œil. Du reste, quelle sûreté pouvons-nous apporter dans l'étude de ces faits cliniques rares, lorsque la question de l'innervation cornéenne ne se trouve pas encore résolue et que l'on ne sait pas s'il faut plutôt attribuer avec Claude Bernard, Panum, etc., la sensibilité de la cornée aux fibres du grand sympathique.

L'herpès de la cornée se rencontre sous trois principales formes : 1° dans une série de cas il n'est qu'une manifestation partielle du zona ophthalmique; 2° il fait partie d'un herpès fébrile et apparaît simultanément avec les herpès labial et nasal; 3° il se montre comme maladie idiopathique se joignant communément à une légère irritation catarrhale de la conjonctive.

1° Il a déjà été question, à l'occasion du zona ophthalmique, des complications cornéennes et l'on a pu se convaincre que ce n'est que dans un nombre fort restreint de cas que la complication est due à l'éruption de vésicules herpétiques. Les complications cornéennes se montrent à peu près dans 25 pour 100 des cas [voy. les thèses de Hibord et Kocks (3)] et sur ces cas, il n'y en a que le quart où l'apparition de vésicules a signalé le début de complications du côté de la cornée, tandis que dans les autres cas des infiltrations étendues et des ulcérations consécutives constituaient la complication.

Mais même si la complication affecte franchement le caractère vésiculeux, elle montre ceci de particulier que, débutant le plus souvent sur une cornée anesthésiée et sur un œil dont la tension est réduite, la réparation de la couche épithéliale traîne manifestement en longueur, quoiqu'il ne s'agisse ici que d'une poussée isolée de vésicules.

2° La seconde variété d'herpès cornéen à laquelle M. Horner a assigné le nom de *catarrhale*, attendu qu'elle s'observe essentiellement chez des sujets dont les voies aériennes sont le siège d'une affection catarrhale intense, se développe à l'instar d'une éruption analogue autour de la bouche et du nez

(1) *Arch. f. phys. Heilkunde*, 1859, p. 239.
(2) *Gaz. des hôpitaux*, 1867, p. 54.
(3) *Loc. cit.* et *Herpes zoster ophthalmicus*, Diss. inaug. Bonn, 1871

au moment du paroxysme de l'état fébrile. Habituellement ces éruptions sont unilatérales, l'œil se montre extrêmement sensible, la cornée n'a pas perdu sa sensibilité et l'œil n'a guère subi une diminution dans la pression intra-oculaire. La concordance d'une semblable éruption cornéenne avec l'herpès labial est si grande que M. Horner l'a vue sur 31 cas 28 fois.

Tout en n'apparaissant que par simple poussée, cette variété offre une tendance très marquée à marcher lentement et la guérison se fait longtemps attendre; lorsqu'il s'agit de sujets affaiblis, elle peut devenir le point de départ de complications cornéennes plus graves (abcès à hypopyon).

3° La forme idiopathique, le véritable herpès de la cornée, se différencie sensiblement des variétés précédentes, en ce qu'elle se développe par poussées, parfois périodiques, que la reconstitution de la couche épithéliale s'opère rapidement entre deux éruptions qui se succèdent quelquefois à court intervalle et principalement en ce que le danger de complications cornéennes graves (production d'ulcères, d'abcès) se trouve ici absolument écarté. On n'a que bien rarement l'occasion d'observer cette maladie, mais les cas que j'ai vus se présentaient sur des yeux à tension normale et dont la cornée offrait une sensibilité intacte. Les vésicules sont rondes, parfois un peu allongées et comme munies d'un petit pédicule, leur donnant un aspect piriforme (Sæmisch). Une violente névralgie sus-orbitaire précède généralement l'apparition des vésicules.

Cette forme de kératite est fort rare et n'a été décrite que par peu d'auteurs (Bowman (1), de Graefe (2), Weber (3), Mooren (4), Schmidt (5), Sæmisch (6), etc.). Les vésicules ne persistent que très peu de temps; puis leurs parois s'éliminent, il ne reste à leur base qu'une opacification grisâtre à peine perceptible qui disparaît rapidement.

La maladie est essentiellement caractérisée par un larmoiement, des douleurs ciliaires et une photophobie très intense qui accompagnent le développement des vésicules. L'injection périkératique n'est, en général, que peu accusée et le sac conjonctival n'y participe guère. Les douleurs ciliaires disparaissent à partir du moment où le contenu des vésicules s'échappe, pour réapparaître avec la même intensité, dès qu'une partie nouvelle de la cornée est affectée ou que les anciennes vésicules se remplissent de liquide une seconde fois.

La *marche* de cette maladie est très variable. Ainsi, exceptionnellement pour cette variété chez quelques sujets, il ne se produit qu'un groupe de vésicules, et les malades sont débarrassés de leurs douleurs dès que le contenu s'en échappe, soit spontanément, soit par l'intervention du chirur-

(1) *Lectures*, etc., p. 114.
(2) *Archiv. für Ophthalmologie*, t. II, A. 1, p. 206.
(3) *Ibid.*, t. VIII, A. 1, p. 60.
(4) *Ophthalmiatrische Beobachtungen*, Berlin, 1867, p. 104.
(5) *Klin. Monatsbl.*, 1872, p. 160.
(6) Sæmisch, *loc. cit.*, p. 233.

gien, tandis que chez d'autres il peut survenir deux, trois, ou plusieurs générations de ces mêmes vésicules.

L'*étiologie* de cette curieuse affection est très obscure; elle se rencontre si rarement, que de Graefe dit que sur 5000 malades traités dans l'année 1854, il ne l'a vue que quatre fois. Il peut se faire, comme cela nous est arrivé, que, sur un même nombre de malades, on ne la rencontre pas du tout. On l'a observée sur des sujets atteints de conjonctivite catarrhale et de kératite parenchymateuse. J'ai dans quelques rares cas vu à la production des vésicules succéder une hypertrophie épithéliale dont les foyers isolés, venant à confluer, formaient de véritables dessins géographiques. Ces traînées d'épithélium hypertrophié constituent les monticules entre lesquels les vallées étaient représentées par une surface lisse mais irrégulière de la cornée.

Traitement. — Le traitement consiste à enlever la paroi des vésicules, l'expérience ayant démontré que cette petite opération hâte singulièrement la guérison. Il ne suffit pas d'évacuer par une piqûre le contenu des vésicules, car aussitôt le trou de la piqûre fermé et le liquide reproduit, les douleurs et l'irritation de l'œil réapparaissent avec la même intensité. Il est donc nécessaire d'opérer un véritable raclage avec un couteau à cataracte, ou d'enlever avec des pinces-ciseaux la paroi des vésicules préalablement piquées. Les douleurs et la photophobie cessent d'autant plus vite qu'on se hâte alors de mettre l'œil malade à l'abri de toute cause irritante, en prescrivant au malade quelque temps de repos, ou en appliquant un bandeau compressif. Lorsque le malade ou le médecin recule devant cette petite opération, on peut y suppléer par l'introduction dans l'œil d'une pincée de calomel ou d'une autre poudre capable de détruire par le frottement la paroi peu épaisse des vésicules. On aura soin de recourir aux instillations d'ésérine ou de pilocarpine.

b. *Ulcère par absorption.*

Cette variété de kératite avasculaire a reçu la dénomination d'ulcère par absorption parce qu'on n'a guère occasion d'en constater la véritable période de développement et de progrès. Dans les parties centrales de la cornée on trouve une dépression formant comme un moule peu profond, à bords mousses, et recouverte d'une couche épithéliale qui la rend par conséquent miroitante et qui lui communique à l'éclairage artificiel souvent un chatoiement particulier. Cet ulcère stationnaire fait ainsi l'impression comme s'il s'était produit par absorption d'une partie circonscrite des couches superficielles de la cornée, et d'autant plus que le fond et le pourtour de l'ulcère montrent une transparence plus ou moins parfaite, tout indice de la façon dont la perte de substance s'est produite échappant ainsi à l'observateur.

La spontanéité dans l'évolution de cette forme d'ulcère est encore mani-

festée par ce fait que les yeux des enfants (car c'est chez eux que la maladie s'observe habituellement) n'ont présenté et ne présentent guère de symptômes inflammatoires ou irritatifs sensibles. Ainsi il peut arriver qu'à un examen rapide, sur ces yeux n'offrant ni injection périkératique, ni larmoiement, et dont la transparence semble parfaite, l'ulcère en question passe inaperçu, et que les parents attirent alors l'attention du médecin sur la disposition particulière de l'œil à rougir et à pleurer au moindre vent, à l'éclairage artificiel intense ou après une application de quelque durée.

Un autre signe caractéristique de ces ulcères par absorption est leur état stationnaire. Il peut se passer des mois sans que l'observation la plus attentive permette de découvrir le moindre changement de forme dans le léger creux en moule qu'ils présentent. Peu à peu, sous l'influence d'une vascularisation apparente, le fond de l'ulcère remonte et rentre dans le niveau de la surface cornéenne; mais en général il reste après ce nivellement un léger défaut, une inégalité de surface entre la portion malade et les parties contiguës comme le montre l'éclairage avec un ophthalmoscope à miroir plan, ce qui donne lieu à une facette qui apporte très souvent, par l'astigmatisme irrégulier qu'elle occasionne, un trouble durable de la vision.

C'est cette dernière qualité de l'ulcère par absorption de ne pas atteindre une restitution absolue et parfaite qui, vu sa situation centrale, rend le *pronostic* de la maladie moins favorable, malgré son peu de tendance à empiéter sur les couches de la cornée et à changer de caractère en se compliquant d'abcès.

Au point de vue *étiologique*, il est incontestable que la kératite phlycténulaire offre des connexions multiples avec l'affection dont nous traitons. Comme elle, l'ulcère à résorption apparaît presque toujours chez de très jeunes sujets, et il est très probable que la production rapide d'une phlyctène ayant passé par la phase d'élimination donne naissance à la dépression en moule de l'ulcère par résorption. D'autre part, on n'a que trop souvent occasion de rencontrer la maladie chez des enfants dont la cornée montre de nombreuses traces d'anciennes phlyctènes cornéennes et d'observer que l'ulcère siège précisément sur une des traînées opaques produites par une ancienne infiltration phlycténulaire.

Le *traitement* de cette forme d'ulcère exige l'emploi des moyens irritants. L'ésérine et les fomentations chaudes, ainsi que le bandeau compressif, ne seront employés qu'autant que l'ulcération montrera une légère teinte grisâtre dénotant une trop grande sensibilité de l'œil pour supporter les irritants. Ceux-ci consistent dans l'emploi journalier de la pommade au précipité jaune ou d'insufflations de calomel. Aux malades qui ne peuvent se présenter journellement à la consultation, on ordonne l'usage d'un collyre au laudanum (parties égales de laudanum et d'eau distillée), d'un mélange en égales proportions d'huile de térébenthine et d'amandes douces, ou enfin de faibles pommades au précipité rouge (au quinzième, au vingtième). Une

surveillance des enfants ainsi traités est indispensable pour contrôler le degré de tolérance pour ces moyens dont il faut espacer l'emploi à mesure que la perte de substance constituée par l'ulcère se comble.

ARTICLE III

KÉRATITE PROFONDE

A. *Infiltration profonde.*

1° *Infiltration circonscrite (sclérosante).* — A l'instar de ce qui a été observé pour la kératite superficielle, dont le type inflammatoire était celui de l'infiltration, nous rencontrons une forme circonscrite et une forme diffuse. Nous ne distinguons pas avec M. Sæmisch (1), dans la variété d'infiltration profonde et circonscrite, une forme située centralement, d'une autre siégeant vers le bord et à laquelle l'aptitude à se terminer par sclérose appartiendrait plus particulièrement, attendu qu'elles ont toutes deux, à peu de chose près, les mêmes caractères cliniques.

L'infiltration profonde et circonscrite apparaît par foyers arrondis, soit dans les parties centrales, soit vers le bord de la cornée où les côtés s'effilent plus ou moins le long de la limite cornéenne. Souvent il se montre deux ou même plusieurs foyers de couleur gris bleuâtre réunis entre eux par des traînées linéaires à points interrompus que l'éclairage oblique nous révèle comme étant situées bien plus superficiellement que les foyers principaux qui paraissent occuper toute l'épaisseur de la membrane malade.

La couche épithéliale montre au-dessus des parties infiltrées une légère irrégularité : elle ne miroite pas ; il est fort rare qu'il s'établisse au-dessus des points les plus opaques une légère exfoliation de l'épithélium. Non seulement ces infiltrations profondes n'ont aucune tendance à se transformer en ulcères, mais aussi on peut constater pour elles l'absence de toute propension à prendre l'aspect d'abcès de la cornée, à acquérir une teinte jaunâtre, à se délimiter davantage et à faire bomber la surface cornéenne. Au contraire, un caractère particulier de cette maladie est de rester longtemps stationnaire, tout en se compliquant plus ou moins d'irritation du côté de la partie antérieure du tractus uvéal ou du tissu épiscléral et scléral même.

Tandis que nous avons observé pour les infiltrations superficielles une irritabilité très grande des yeux, les symptômes de photophobie et de blépharospasme, ces signes inflammatoires font ici le plus souvent absolument défaut, quoique les complications si fréquentes du côté de l'iris, l'appari-

(1 *Loc. cit.*, p. 262

tion de douleurs ciliaires sourdes dénotent que la maladie a une importance bien plus grande.

Il importe de faire observer qu'il ne faut pas confondre l'infiltration profonde et multiple avec ce qu'on désigne assez peu judicieusement sous le nom de *kératite ponctuée.* A l'occasion de l'iritis séreuse, nous exposerons comment, à la suite de larges dépôts sur la membrane de Descemet, les couches profondes de la cornée peuvent devenir le siège d'une opacification et même d'une sclérose gagnant dans les parties les plus déclives toute l'épaisseur de la cornée sous forme d'un segment de cercle. Cette participation du tissu cornéen, non étudiée encore au point de vue pathologique, ne survient que tardivement et dans les cas graves d'iritis séreuse. On a donc tort de donner au simple pointillé passager de la cornée qu'occasionne l'iritis séreuse par ses dépôts le nom de *kératite ponctuée,* attendu qu'il n'y a pas là de kératite.

Dans les cas d'infiltrations profondes siégeant vers le bord de la cornée, la tendance à se compliquer d'une irritation de la partie antérieure du tractus uvéal est moins accusée, par contre elles entraînent alors habituellement une inflammation intense du tissu cellulaire épiscléral, allant jusqu'à une épisclériti circonscrite. En l'absence d'iritis, les phénomènes irritatifs, et en particulier les douleurs périorbitaires, se rencontrent ici moins souvent, de façon que si l'affection se trouve localisée près du bord supérieur de la cornée, sous la paupière, il se peut qu'elle échappe pendant quelque temps à l'observation du malade.

En général l'infiltration circonscrite et profonde a peu de tendance à se dissiper en entier, mais laisse une partie où les cellules infiltrées s'organisent et où le tissu cornéen comprimé n'arrive plus à acquérir ses anciennes qualités optiques. Après disparition des symptômes inflammatoires, il persiste donc une taie d'aspect tendineux. Cette tendance de l'infiltration à se scléroser est d'autant plus prononcée qu'elle siège plus près du bord cornéen ou qu'elle l'occupe même. Dans ce cas il peut arriver que la maladie laisse persister comme un véritable empiètement du tissu scléral sur la cornée, et il se présente parfois que sur plusieurs points de la périphérie les infiltrations sclérosées allant à la rencontre les unes des autres, un trouble très notable soit ainsi apporté à la vision.

Il faut porter son attention à ne pas confondre ces cas sans participation bien accusée de la partie antérieure du tractus uvéal, avec certaines formes de scléro-choroïdite antérieure aboutissant parfois à un résultat assez semblable.

Au point de vue étiologique, nous pouvons seulement faire observer que, tandis que les infiltrations superficielles et bien plus susceptibles de disparaître complètement sont l'apanage de l'enfance, ces infiltrations profondes et sclérosantes se rencontrent au contraire beaucoup plus souvent chez des personnes ayant dépassé la quarantaine.

Assez souvent nous avons observé cette maladie chez des rhumatisants et elle est incontestablement plus fréquente chez la femme que chez l'homme. Mais nous avons pu moins souvent rencontrer une concordance entre de

pareilles infiltrations et l'infection syphilitique. On sait que M. Mauthner (1) rapporte à la syphilis l'existence de taches circonscrites (gommes?), situées à une distance variable de la surface cornéenne, offrant une couleur grisâtre et qui se développent sans aucune participation de l'iris. Cette véritable kératite ponctuée spécifique (sans complication d'iritis séreuse) doit être excessivement rare, car il ne s'en est présenté que bien peu de cas à notre observation, quoique nous ayons pour toutes les autres manifestations de la syphilis oculaire de nombreux exemples s'offrant fréquemment à l'étude.

Le *traitement* variera suivant que l'on a affaire à des infiltrations centrales avec irritation du côté de l'iris ou à une forme indolente avec infiltrations situées vers le bord cornéen. Dans le premier cas, on fera usage d'instillations d'atropine, de fomentations avec une infusion de feuilles de belladone ou de jusquiame. En outre, on aura recours pour calmer les douleurs aux injections de morphine et à l'usage de la quinine. Par ces moyens on peut parfois obtenir la vascularisation des parties infiltrées et, avec la disparition des symptômes irritatifs du côté de l'iris, un éclaircissement sensible dans la portion infiltrée de la cornée.

Pour les cas indolents compliqués d'épiscléritis, à part l'usage de l'ésérine, nous préférons à toute autre médication le traitement diaphorétique et particulièrement les transpirations obtenues avec les injections de pilocarpine faites journellement avec 5 à 6 gouttes d'une solution au dixième, qui peuvent rendre de très grands services. Simultanément nous prescrivons de faibles doses d'iodure de potassium et aux personnes débilitées les préparations ferrugineuses. Lorsque l'étiologie rhumatismale paraît bien établie, l'emploi journalier de 2 à 3 grammes de salicylate de soude rend de grands services. L'intervention chirurgicale, consistant à fendre d'arrière en avant, ou au moyen d'une paracentèse, la partie infiltrée (Sæmisch), nous paraît de peu d'utilité et nous lui préférons de beaucoup la sclérotomie, donnant une détente de la cornée, favorable pour l'éclaircissement. Il ne faut pas oublier que ces incisions cornéennes laissent par contre elles-mêmes des traces indélébiles et d'autant plus accusées qu'on les réitère plusieurs fois.

L'iridectomie a aussi certains avantages, dus aux changements de nutrition qu'elle opère dans la cornée, pour hâter l'absorption de l'infiltration ; mais il faut se souvenir aussi que la section faite dans la cornée offre l'inconvénient de devenir fréquemment le point de départ d'une opacité (par sclérose cornéenne) qui elle-même vient s'adjoindre à celles qui existent déjà pour troubler ainsi le résultat optique. D'autre part, observons qu'il est difficile, pendant un processus floride, de choisir l'emplacement opportun pour le colobome artificiel de l'iris.

L'opération par excellence qui peut non seulement éclaircir les parties infiltrées, mais encore s'opposer à ce que de nouveaux foyers se forment, consiste

ehrbuch der Syphilis, v. Zeissl, t. II, p. 278, 1872.

dans l'abrasion conjonctivale. C'est surtout pour les infiltrations sclérosantes du bord cornéen, qu'on ne doit pas hésiter à pratiquer l'abrasion totale ou partielle (par moitié) de la conjonctive péricornéenne, dans le but d'empêcher la propagation et la concentration des opacités. C'est cette pratique qui nous a permis souvent d'obtenir les résultats les plus satisfaisants, surtout si dans les cas très avancés, on a en outre, trois ou quatre mois après, complété le résultat acquis par la sclérotomie ou l'excision d'une partie de l'iris.

Dans ces derniers temps nous n'avons même pas hésité à pratiquer l'abrasion conjonctivale pendant la période aiguë d'infiltrations siégeant vers le bord cornéen et compliquées d'épiscléritis. Sans contredit, cette intervention précoce abrège considérablement la marche traînante de l'affection et prévient le développement d'opacités étendues.

2° *Infiltration profonde diffuse; kératite interstitielle, parenchymateuse.*

Cette inflammation de la cornée se caractérise par une opacité grisâtre qui se répand plus ou moins rapidement sur toute l'étendue de la cornée, ou s'y propage de proche en proche, pendant que les phénomènes inflammatoires sont très peu accusés du côté de la cornée et du tissu cellulaire sous-conjonctival. L'opacification est uniforme, quoique, en général, d'intensité variable sur divers segments d'une cornée atteinte en totalité; c'est à peine si, à l'éclairage oblique et avec un grossissement fort, on peut y apercevoir un pointillé irrégulier ou des stries plus ou moins parallèles au diamètre horizontal de la cornée.

Au début de la maladie, le trouble dont nous parlons est si peu accusé, qu'il ne se manifeste que par un changement de la coloration de l'iris et par la difficulté qu'on éprouve à voir distinctement les détails de cette membrane. L'opacité peut se propager du bord vers le centre, ou des parties centrales vers le bord cornéen. Peu à peu l'opacification devient plus épaisse; alors la cornée perd son brillant et, en la faisant miroiter, on voit que la couche épithéliale est devenue rugueuse et semble avoir été piquetée avec une pointe d'aiguille. La cornée elle-même augmente d'épaisseur dans certains cas, et quelques auteurs prétendent l'avoir vue céder à la pression intra-oculaire et changer de courbure pour devenir conique.

Très souvent la kératite n'affecte pendant assez longtemps qu'une partie de la cornée, située en général à la périphérie, et gagne insensiblement la membrane tout entière, mais quelquefois avec une lenteur telle, que les points pris les premiers ont recouvré leur transparence avant que l'opacité ait envahi toute la cornée. Cette opacité, toujours assez peu nettement tranchée et se perdant insensiblement dans les parties saines, peut même parcourir une certaine étendue de cette membrane, en laissant le reste complètement intact.

Lorsque la kératite diffuse n'occupe qu'une partie de la cornée, on peut aisément la confondre avec un trouble dû à une iritis séreuse. Du reste, dans la majorité des cas de kératite parenchymateuse grave, l'iris participe, le

plus souvent, sous forme d'iritis séreuse, à l'inflammation; mais cette complication échappe à l'observation dans nombre de cas où un trouble général répandu dans la transparence de la cornée ne permet pas de contrôler ce qui se passe dans la chambre antérieure.

Les phénomènes inflammatoires sont peu prononcés sur la conjonctive, l'injection périkératique est modérée, aucune sécrétion conjonctivale morbide ne se manifeste, si ce n'est une faible augmentation dans l'afflux des larmes. C'est cette indolence de l'œil, contrastant avec le trouble notable dans la transparence et la diminution ou l'abolition même de la vision, si la kératite a éclaté sur les deux yeux, qui frappe l'observateur et différencie sensiblement cette maladie des infiltrations profondes et centrales de la cornée précédemment décrites. L'apparition de douleurs périorbitaires, de photophobie, ne s'observe que lorsque la vascularisation de la cornée s'opère avec beaucoup d'intensité et de rapidité, ou quand la participation de la partie antérieure du tractus uvéal à la maladie affecte les caractères d'une cyclite.

Quand l'opacité de la cornée tend à disparaître, on voit s'y développer des vaisseaux. Ils avancent de la périphérie vers le centre qui, lui-même, semble offrir alors une opacité plus complète que les parties excentriques. Le développement des vaisseaux est quelquefois très considérable; ils sont alors rectilignes et tellement serrés qu'à l'examen superficiel on pourrait croire à une extravasation de sang dans les couches superficielles de la cornée. Bientôt les vaisseaux pâlissent et les parties vascularisées reprennent plus ou moins leur transparence.

Le degré de vascularisation de la kératite diffuse et régressive peut varier très sensiblement et exercer une influence notable sur la marche et la terminaison de la maladie; ce qui différencie encore cette forme diffuse de la variété circonscrite déjà décrite, c'est qu'il y a toujours vascularisation, alors même que celle-ci ne se révèle que par l'apparition de quelques vaisseaux épars.

Il est de fait que plus la vascularisation est intense, généralisée et surtout précoce, plus aussi il y a de chances pour que la kératite, même recouvrant toute l'étendue de la cornée, se dissipe sans laisser de traces. Les kératites parenchymateuses tardivement et incomplètement vascularisées sont celles qui se terminent le moins heureusement. Pourtant, il faut noter aussi qu'une vascularisation uniforme et serrée d'une cornée atteinte de la maladie en question, peut rétrograder et laisser une opacité diffuse et persistante. Il est parfaitement justifié, au point de vue pratique, d'admettre, en raison de la résistance qu'offrent certaines kératites parenchymateuses à rétrograder, une forme maligne (Abadie).

Notons ici ce fait, que les troubles survenus dans la couche épithéliale disparaissent les premiers et nous indiquent la disparition prochaine des altérations situées plus profondément. Ainsi, en faisant miroiter la surface de la cornée, on peut, si l'on voit que la couche épithéliale reprend son

aspect normal dans une certaine étendue, prédire l'éclaircissement prochain des parties sous-jacentes.

Cette maladie se caractérise par une marche extrêmement lente. Il faut de trois à six mois pour la voir complètement disparaître. Sa durée s'abrège quand les parties atteintes d'opacification ont partout une vascularisation uniforme.

Dans la plupart des cas, la kératite diffuse gagne les deux yeux; mais en général elle n'atteint le second que lorsque le premier est arrivé à l'acmé de la maladie; nous l'avons même vue éclater à la fois sur les deux cornées avec une égale intensité.

Il est bien rare de voir cette maladie se compliquer d'affections plus graves, comme d'un abcès, d'un ulcère. Ces complications résultent le plus souvent d'un traitement mal dirigé. L'éclaircissement absolu et complet d'une cornée atteinte de kératite parenchymateuse, tel que l'éclairage oblique et l'inspection avec l'ophthalmoscope plan ne révèlent aucune trace de la maladie, est chose rare. Bien souvent cette maladie laisse des opacités partielles ou même généralisées, d'aspect blanc, comme tendineuses et fort gênantes pour la vision. Cet éclaircissement incomplet est surtout à craindre chez des sujets qui ont dépassé la puberté. Plusieurs fois j'ai vu des cornées de pareils sujets, qui avaient acquis une transparence assez complète, être reprises après deux ou trois ans d'une nouvelle poussée de kératite, laissant alors des traces bien plus sensibles de leur passage.

Quant à l'*étiologie*, il est avéré que cette maladie est celle de l'enfance et de la première jeunesse, qu'elle devient déjà assez rare chez des personnes ayant dépassé la vingtaine. On attribue, avec raison, cette maladie à la syphilis et principalement à la syphilis héréditaire (Hutchinson) (1). Une statistique suffisante, qui peut jeter la lumière sur cette question, a été dressée par M. Horner (2) qui, sur cinquante et un malades, en trouve vingt-six atteints de syphilis héréditaire, deux de syphilis acquise et dix suspects de syphilis, ce qui fait à peu près 66 pour 100 de personnes chez lesquelles la syphilis entre en question, 40 pour 100 chez lesquelles la syphilis héréditaire est avérée. C'est avec ces chiffres que concorde le mieux notre propre expérience, car sur trois cas nous pouvons deux fois démontrer des antécédents syphilitiques chez les parents et d'autres symptômes de syphilis transmise, en particulier, l'arrêt de développement de la partie moyenne des dents incisives (Hutchinson). Les incisives sont échancrées sur le tranchant, en forme d'un W dont les pointes seraient émoussées.

Nous nous trouvons en contradiction formelle avec M. Mooren (*Ophthal. Beobacht.*, p. 94), qui dit qu'on ne peut pas démontrer une relation entre

(1) *On the different formes of inflammation of the Eye, consequent of inherited syphilis* (*Ophthal. hosp. Rep.* 1857-59, t. I et II), et *Clinical Memoir on certain diseases of the Eye and Ear consequent of inherited syphilis.* (London, 1863, et *Ann. d'ocul.*, t. XLI, p. 83.)

(2) Thèse de Jackowlewa Pulcheria : *Ueber Keratites intertitalis diffusa* Zurich, 1873.

cette forme de kératite et la conformation des dents. Du reste, les 20 pour 100 d'affections syphilitiques qu'il rencontre parmi ses malades, sont incontestablement inférieurs à ce qu'on observe généralement; cette proportion, dans la clinique de M. Sæmisch, atteint, comme dans celle de Horner et la nôtre, 66 pour 100.

Nous nous rallions à M. Hutchinson, tout en reconnaissant qu'en Angleterre, comme Hutchinson me l'a démontré lui-même, cette concordance entre les dents mal formées et la kératite parenchymateuse est encore bien plus accusée qu'en France et sur le continent en général (Sæmisch). Bien entendu, il ne faudra pas confondre cette malformation des dents avec les arrêts de développement de l'émail produisant sur les incisives des traînées noirâtres horizontales. L'agencement et l'emplacement des dents ne peut pas non plus entrer en litige, car en confondant ces divers états avec la véritable dent syphilitique, à double pointe, on arriverait aisément à trouver, chez presque toutes les personnes atteintes de kératite parenchymateuse, une anomalie concernant les dents.

Un autre coïncidence de cette kératite se rapportant aussi à la syphilis, est celle relative à une affection de l'ouïe se traduisant en particulier par la maladie de Ménière. Davidson (1) avait déjà attiré l'attention sur ce fait, tout en ne caractérisant pas nettement, avec la dénomination de kératite panniforme, la forme parenchymateuse de l'infiltration, ni le germe de la maladie de l'ouïe qui s'y adjoignait.

M. Knapp (2) parle d'une dame, malade de M. Swanzy, chez laquelle la coïncidence de la maladie de Ménière avec la kératite diffuse l'a beaucoup frappé. Nous avons soigné en 1873, avec MM. Bucquoy et Duplay, une petite fille de huit ans qui, à l'occasion d'une rechute de kératite parenchymateuse double, fut prise de tous les symptômes de la maladie de Ménière avec surdité presque complète. La syphilis héréditaire était ici confirmée par des symptômes syphilitiques dont la mère fut atteinte pendant la gestation. Un traitement antisyphilitique aussi énergique que l'état chétif de l'enfant le permettait, fit disparaître les symptômes alarmants du côté des yeux et de l'organe de l'ouïe. Cette enfant fut reprise quatre ans après d'une rechute de kératite parenchymateuse compliquée d'iridochoroïdite.

Quant à la transmission de la syphilis par le père, je citerai le cas suivant fort curieux. J'eus à soigner, en 1876, un petit garçon de trois ans atteint de kératite diffuse double qui avait eu des exostoses des os frontaux et des tibias. La mère portait encore une petite ulcération sur le voile du palais et une petite exostose du maxillaire supérieur droit. Le père avait été infecté en 1866 et avait subi un traitement méthodique ayant amené la disparition de toute trace de symptômes syphilitiques. Le malade, dans une position élevée, ne se décida pas à se marier avant 1872, et seulement après avoir consulté les spécialistes les plus compétents sur les dangers que son mariage pouvait occasionner. Désolé de l'état de ceux qui lui étaient le plus chers, il se livra encore une fois à son voyage actuel à un examen très minutieux qui me fit découvrir une affection tertiaire de la langue (gomme avec psoriasis). J'appris que les premiers symptômes d'infection dont sa femme avait été atteinte étaient apparus dans la gorge. Le petit malade guéri complètement fut repris en 1880 de nouveau d'iridochoroïdite avec kératite parenchymateuse.

(1) De la surdité dans ses rapports avec a kératite panniforme (*Ann. d'ocul.*, t. LXV, p. 126).

(2) *Arch. für Augen- und Ohrenheilk.*, t. II, 2, p. 190.

Il est incontestable que la maladie est bien plus fréquente chez les filles que chez les garçons, et que rarement elle reste unilatérale ou s'observe chez des jeunes gens dont la santé ne laisse rien à désirer; très fréquemment j'ai vu des affections des os du nez suivre la kératite parenchymateuse.

L'étiologie a aussi une certaine influence sur le *pronostic*. Les formes graves, qui ne se terminent pas par une résolution complète, qui traînent indéfiniment en longueur ou qui présentent des rechutes répétées, sont celles qui ont la syphilis héréditaire pour cause. Je n'ai rencontré la transformation tendineuse de la cornée que chez des enfants où d'autres symptômes démontraient manifestement une origine syphilitique. Tandis qu'autrefois je voyais assez souvent une résolution satisfaisante de la maladie, je dois avouer que je suis frappé de constater combien de fois, en dépit du traitement le mieux dirigé, persistent des opacités nécessitant ultérieurement une intervention chirurgicale. La kératite parenchymateuse, à part qu'elle annonce un état général fâcheux, doit donc toujours être regardée comme une maladie susceptible de porter atteinte à la transparence de la cornée; en outre elle offre encore ce danger qu'elle expose le malade, en raison de sa très longue durée, à l'engager à recourir à des traitements mal appropriés qui peuvent faciliter le développement d'opacités indélébiles et de complications du côté du tractus uvéal.

Traitement. — Déjà Mackenzie et Lawrence ont loué les grands avantages qu'on peut retirer, dans le traitement de cette maladie, des compresses chaudes. Nous employons des compresses pliées plusieurs fois, imbibées d'une eau portée à 40 degrés centigrades, que nous laissons, suivant les cas, appliquées de trois à douze heures par jour. On peut se servir, comme l'ont fait les auteurs que nous venons de citer, d'une infusion de camomille ou d'une infusion de feuilles de belladone, de jusquiame, etc. Après s'être quelque temps servi de ces compresses, on voit l'injection périkératique augmenter, la cornée se vasculariser de la périphérie vers le centre, et la maladie s'acheminer vers la guérison bien plus rapidement que si on l'eût abandonnée à elle-même. L'emploi des compresses chaudes pendant trois ou quatre semaines suffit en général; nous n'avons jamais observé, dans le cours de cette médication, d'hypersécrétion conjonctivale gênante, comme cela est indiqué par quelques auteurs (de Graefe). L'usage de la chaleur humide, soit au moyen de compresses, soit avec un pulvérisateur à vapeur (Lorenco), n'est pas supporté lorsque la vascularisation s'opère avec une très grande rapidité et que des douleurs ciliaires et de la photophobie surviennent.

Il faut, pour le traitement de la kératite diffuse, s'abstenir autant que possible des médicaments irritants; ce n'est que quand la couche épithéliale reprend son aspect lisse sur les parties périphériques de la cornée qu'on peut ajouter au collyre d'atropine une petite quantité de laudanum, dans la proportion de un sur dix, se servir des insufflations de calomel ou de la pommade au bioxyde de mercure, pour accélérer la marche si traînante de la

maladie. Mais encore faudra-t-il, dans ces cas, employer ce traitement avec précaution et à des intervalles de trois ou quatre jours; il sera discontinué si les parties opaques prennent une légère teinte jaunâtre.

Toute instillation d'une solution astringente doit être soigneusement évitée, car elle ne peut produire qu'un effet nuisible. Pendant tout le traitement, on instillera dans l'œil malade une solution d'atropine, et l'on conseillera l'usage des lunettes fumées pour garantir les malades des éblouissements consécutifs à la diffusion des rayons lumineux à travers une cornée semi-opaque. Quand on voit apparaître de la photophobie ou d'autres phénomènes d'irritation, on fait sur le front des frictions mercurielles et l'on a soin de discontinuer l'emploi des compresses chaudes. Lorsque ces symptômes gagnent d'intensité, on aura recours aux injections de morphine.

Nous faisons généralement usage d'un traitement tonique : quinquina, fer, etc., auquel nous ajoutons l'usage de l'iodure de potassium. S'agit-il de faire chez des enfants atteints d'autres symptômes de syphilis héréditaire, un traitement énergique, nous préférons à toute autre médication l'emploi du sirop de Gibert (une cuillère à café ou deux par jour), ainsi que des frictions avec 20 à 50 centigrammes d'onguent mercuriel deux fois par jour. La nutrition de ces enfants chétifs nécessite une grande surveillance ainsi qu'une hygiène particulière de la peau.

S'agit-il de combattre les opacités résultant de la kératite diffuse et qui n'ont pas cédé à l'usage des moyens éclaircissants habituels, l'abrasion conjonctivale est indiquée et donne des résultats très satisfaisants. Quoiqu'on puisse, pour des personnes chez lesquelles la vascularisation se fait très longtemps attendre ou ne se développe que très incomplètement, avoir de suite, après une durée de cinq à six mois de la maladie, recours à l'abrasion conjonctivale, il n'est pas pratique d'exécuter cette opération comme moyen préventif au début de la maladie ; car le praticien le plus expérimenté ne saurait prédire quelle tournure prendra cette affection si variable dans sa marche, et on s'expose ainsi à attaquer avec un moyen très héroïque une maladie, qui, si on lui avait laissé suivre son cours ordinaire, aurait pris peut-être une tournure très bénigne et abouti à une guérison complète ou au moins très satisfaisante.

Les complications si fréquentes d'iritis (d'irido-choroïdite séreuse) sont une raison pour laquelle, lorsque des adhérences se sont produites conjointement avec la sclérose cornéenne, on est souvent forcé de recourir à la formation d'une pupille artificielle. En général, pareille opération ne doit jamais être pratiquée pendant le cours de la maladie même, à moins qu'un excès de tension, la complication avec une scléro-choroïdite antérieure, la rendent urgente. Car, chez ces malades, la réaction assez intense qui accompagne la formation d'une pupille, se traduit par une nouvelle poussée de kératite diffuse, partant de la section pratiquée au bord de la cornée, et cette poussée est très apte à faire perdre tout le bénéfice optique qu'on attendait de l'opération. Nous préférons donc de beaucoup faire précéder l'opération de la pupille

artificielle, de l'abrasion conjonctivale qui, d'un côté, donne une certaine garantie (quoique non absolue) contre les rechutes, et qui, par l'éclaircissement qu'elle opère dans la cornée, permet de mieux choisir l'endroit le plus propice pour le passage de rayons lumineux.

2. *Kératite bulleuse.*

Quoique le trait caractéristique de cette kératite soit la formation de vésicules à la surface de la cornée, néanmoins elle se différencie sensiblement des diverses formes d'herpès, en ce que le développement de la vésicule, ordinairement bien plus large que l'éruption herpétique, se montre sur une cornée atteinte d'une infiltration profonde et généralisée, autrement dit de kératite diffuse.

Un point commun à cette maladie et aux diverses formes d'herpès, c'est que l'apparition de la vésicule se fait aussi avec un accès de douleurs ciliaires très intenses persistant jusqu'à l'élimination de la paroi vésiculaire. Une faible dépression se montre alors à l'endroit occupé par l'éruption bulleuse, puis la surface s'égalise peu à peu, jusqu'à l'apparition d'une nouvelle vésicule qui siège fréquemment au même endroit que la première. Habituellement une seule vésicule large, peu tendue, uniforme, dont le contenu se dépose dans la partie déclive, occupe la moitié inférieure de la cornée. La partie supérieure et le bord cornéen même, sont bien plus rarement le siège de cette éruption. Mais on observe aussi parfois, superposées à cette large vésicule, une ou deux petites productions vésiculeuses semblables.

Chaque apparition d'une pareille bulle grisâtre et flasque est précédée par des douleurs intolérables, de telle façon que les malades peuvent, lorsqu'ils ressentent l'accès, annoncer, sans qu'il soit nécessaire d'une inspection préalable de l'œil, le développemeut d'une nouvelle vésicule cornéenne.

Les cas de kératite bulleuse que nous avons eu occasion d'examiner montraient une infiltration diffuse, mais non répandue sur toute la cornée, elle était plus particulièrement concentrée sur la moitié inférieure. Il n'y avait pas de ces traînées ou points signalés par quelques auteurs (Sæmisch) (1), et qu'on veut mettre en rapport avec l'épanchement de liquide sous-épithélial qui résulterait de ce qu'une infiltration séreuse entre les fibrilles cornéennes se ferait jour sous la couche épithéliale. C'est Max Schultze (2) qui a émis cette opinion que les phénomènes glaucomateux (douleurs ciliaires intenses, augmentation de tension), se montrant simultanément avec l'apparition de la bulle cornéenne, devaient être rapportés à un arrêt dans l'écoulement de la lymphe, et c'est la première fois qu'on a rapporté à la rétention d'un liquide sécrété dans l'œil l'apparition des phénomènes glaucomateux.

Il est de fait que la kératite bulleuse s'observe de préférence sur des yeux

(1) *Loc. cit.*, p. 271.
(2) *Sitzungsberitche der Niederrheinis chen Gesellschaft zu Bonn*, 1870, p. 66.

qui ont une tendance au glaucome ou qui ont été précédemment détruits par des accès glaucomateux, et que le trouble de pareilles cornées ne se rapporte pas ici à une kératite parenchymateuse, mais bien aux obstacles de nutrition survenus sous l'influence de l'exagération de la pression intra-oculaire. Un semblable phénomène se rencontre sur des yeux atteints d'irido-choroïdite glaucomateuse, de luxation du cristallin, de glaucome consécutif à la pénétration d'un corps étranger.

Des cas de kératite bulleuse greffée sur des yeux atteints de désorganisation profonde sont signalés par plusieurs auteurs (Desmarres père (1), Bowman (2), de Graefe (3), Weber (4), Windsor (5), Raymond (6), Heymann (7), Sæmisch (8), Mooren (9), Cowell (10), etc.), tandis que des formes pures de kératite bulleuse ayant envahi un œil où la cornée seule souffre sont rares. L'observation de M. Courserant fils (11), dans laquelle il est rapporté que sur une cornée absolument transparente, il s'était développé une vésicule « avec anesthésie marquée de la membrane, presque complète autour de la vésicule », rentre dans le groupe de l'herpès cornéen, d'autant plus que la formation de cette vésicule a coïncidé avec l'apparition d'un érysipèle des paupières, de la joue, de la région frontale et du cuir chevelu du côté correspondant.

Les cas de kératite diffuse qui se compliquent de la formation de bulles apparaissant à différentes reprises, sont principalement ceux où il ne se produit aucune vascularisation, ou bien lorsque les vaisseaux se montrent très tardivement et sur des sujets disposés à l'iritis séreuse. Un type d'un pareil cas se trouve relaté dans l'observation que M. Brière a prise à notre clinique et dont nous donnons un court aperçu.

Élise D..., dix-sept ans, de Paris, couturière. Son père et sa mère jouissent d'une excellente santé; elle-même dit s'être toujours assez bien portée; tous les renseignements sur l'existence d'une diathèse héréditaire ou acquise sont négatifs. La menstruation s'est établie à l'âge de treize ans; elle a toujours été régulière, mais revient toutes les trois semaines et s'accompagne chaque fois d'une poussée d'herpès labialis. Toutefois la malade n'a jamais eu d'autres affections herpétiques; mais, malgré son apparence de santé, on constate les symptômes d'une véritable chlorose. Aucune trace de scrofule ni de maladies oculaires datant de la jeunesse. La malade affirme qu'elle a toujours eu une vue excellente jusqu'au mois de novembre 1872. A cette date remonte l'origine de la maladie pour laquelle elle se présente à la clinique de M. le Dr Sichel, le 5 février 1873. Au commencement de novembre, ses yeux devinrent rouges pendant la matinée sans qu'elle ait pu en trouver la cause. En même temps se produisaient autour de l'œil droit des douleurs lancinantes qu'elle compare à des piqûres d'aiguille, un larmoiement considérable et de la photophobie. Les douleurs durèrent quarante-huit heures. Sa mère remarqua seulement que la cornée avait perdu sa transparence, surtout à son

(1) Son traité, t. II, p. 387.
(2) *Lectures on the parts*, etc. London, 1869, p. 114.
(3) *Archiv. für Ophthalm.*, t. II, 1, p. 207.
(4) *Ibid.*, t. VII, 1, p. 60.
(5) *Annales d'oculistique*, t. XL, p. 139.
(6) *Ibid.*, t. LXXV, p. 80.
(7) *Ophthalmologisches aus dem Jahre*, 1867. Leipzig, 1868, p. 20.
(8) *Loc. cit.*, p. 272.
(9) *Ophthalm. Beobachtungen.* Berlin, 1867.
(10) *Ophthalm. Hosp. Rep.*, VI, 4, p. 259.
(11) *Gaz. des hôp.*, n° 124, 1876.

centre, sans qu'il se produisît de taches sur l'œil ni rien qui pût faire songer à une kératite ulcéreuse. Le lendemain, forte hyperhémie conjonctivale et œdème de la paupière inférieure. Enfin, le troisième jour, les accidents disparaissent. Pendant le mois de décembre 1872, la malade a successivement quatre attaques semblables. En janvier 1873, celles-ci se reproduisent plus fréquemment et atteignent le nombre de six. Le 1er février, nouvelle récidive. Nous la voyons à la clinique quelques instants après le début de l'attaque, et nous notons sur l'œil gauche les symptômes suivants : Les paupières, mais principalement l'inférieure, sont œdématiées; une grande quantité de larmes s'écoulent sur la joue dès qu'on les entr'ouvre. L'œil est très rouge et redoute la lumière. Pour la première fois depuis le début de l'affection, on note que sur la moitié inférieure de la cornée, l'épithélium est soulevé sous forme d'une *large bulle* de 2 à 3 millimètres de diamètre. La tension du globe est augmentée et peut être évaluée à T + 2. Il y a diminution notable de la sensibilité au niveau de la bulle cornéenne et à son voisinage; l'état de la pupille, l'aspect de l'iris et celui des membranes profondes, ne présentent rien de particulier. Aucune trace d'éruption sur le front ni sur la joue. Collyre d'atropine, calomel en insufflation, régime tonique.

Jusqu'au mois de mai, neuf éruptions semblables se montrent successivement. La bulle est tantôt plus volumineuse, tantôt moins, quelquefois double. On a recours sans succès à l'arrachement de l'épithélium, à l'emploi du sulfate de quinine, aux courants continus, ces derniers ayant cependant pour résultat de faire cesser les douleurs. M. Sichel songea alors à proposer une iridectomie à la malade, mais celle-ci cessa de reparaître à la consultation. Ayant appris qu'Élise D... s'était ensuite rendue à la clinique de M. de Wecker pour s'y faire traiter, nous pûmes compléter notre observation. M. de Wecker fut d'avis de pratiquer l'iridectomie. L'opération eut lieu dans le courant de juin; à part une seule récidive à la fin de juillet, les accès disparurent complètement. Nous avons revu la malade au mois de septembre, et voici ce que nous avons constaté : l'état général est celui d'une véritable chlorotique. A l'endroit où, sur l'œil gauche, nous avions observé les bulles, nous voyons la cornée plus saillante, comme gaufrée. Dans cette partie elle est grisâtre. Les courbures de la cornée ne sont pas modifiées et ses deux tiers supérieurs sont bien transparents. Ainsi l'iridectomie a donc définitivement enrayé la reproduction de l'éruption et mis fin à cette singulière maladie (*Union méd.*, nos 135 et 137, 1873).

Les examens anatomiques qui ont été faits des parois des bulles cornéennes ont démontré que ce n'est essentiellement que la couche épithéliale qui est soulevée par un liquide transparent (Schweigger (1), Kleinschmidt (2)) et non, comme le pensait de Graefe, une portion du ciment cornéen, celui-ci pouvant être en réalité détaché dans les cas de soulèvement vésiculeux de l'herpès de la cornée. L'accès douloureux qui signale ce soulèvement de la couche épithéliale doit être rapporté ou au tiraillement des filets nerveux les plus superficiels de la cornée ou à l'accès glaucomateux, qui accompagne incontestablement, dans certains cas, l'apparition de la bulle. En général, les douleurs disparaissent dès que la paroi de la vésicule a été enlevée ou s'est déchirée spontanément, quoique la régénération de la couche épithéliale exige quelques jours pour se compléter.

Le *traitement* de la kératite bulleuse doit être dirigé vers un double but : d'un côté l'affection cornéenne, d'autre part la cause qui a engendré la maladie de la cornée même. Afin de faire cesser de suite les douleurs, on saisit avec de petites pinces à pupille la paroi de la vésicule et on en fait l'ablation aussi exactement que possible, au moyen des pinces-ciseaux. L'application exacte de ces ciseaux contre la cornée permet une parfaite excision que l'on n'a pas

(1) *Handbuch. Berlin*, 1875, p. 322.

(2) *Ueber Keratitis bullosa.* Dissert. inaug. Bonn, 1876, in-8o, p. 29, avec une planche.

besoin de compléter par l'arrachement de lambeaux qui auraient été mal sectionnés. Une instillation d'ésérine et un bandeau compressif complètent ce traitement.

Afin d'éviter les rechutes, il importe alors d'attaquer le principe fondamental de la maladie, c'est-à-dire d'agir contre la disposition glaucomateuse. A cet effet on soumet le malade à l'action de la quinine à hautes doses, aux instillations d'ésérine et à un traitement dérivatif. Est-on convaincu que la kératite bulleuse a éclaté sur des yeux à tendance glaucomateuse manifeste? on fera mieux de ne pas perdre de temps et de pratiquer tout de suite une sclérotomie ou une pupille artificielle, dont l'emplacement sera indiqué par les troubles cornéens. La sclérotomie m'a parfaitement réussi dans un cas rebelle, pour enrayer les accès, et elle est surtout indiquée lorsqu'il n'existe que peu de trouble cornéen.

L'iridectomie n'aura pas toujours une action suffisamment efficace, surtout dans le cas d'yeux atteints de glaucome absolu et on a parfois été contraint (Sæmisch) de procéder à l'énucléation. Avant d'arriver à un parti aussi extrême, nous procéderions d'abord à des sclérotomies multiples qui ont une action très manifeste sur les accès de douleurs.

B. *Abcès cornéen profond.*

Pour donner une description clinique de ce type inflammatoire précédemment décrit, quant à son évolution anatomique, il est nécessaire de distinguer essentiellement au point de vue étiologique trois groupes qui, dans la marche, se séparent les uns des autres par divers traits caractéristiques. Ce sont : *a*, les abcès survenus dans le courant d'une conjonctivite intense (ophthalmie purulente, blennorrhée); *b*, les abcès, suite d'inflammation directe du feuillet conjonctival de la cornée, c'est-à-dire ceux de la conjonctivite ou kératite phlycténulaire (pustuleuse); et *c*, les abcès développés consécutivement à des troubles d'innervation de la cornée dans le courant de maladies générales ou d'une affection locale de la cinquième paire.

a. *Abcès, suite de conjonctivite purulente (blennorrhagique).*

Les complications cornéennes ont été longuement discutées à l'occasion de la description de l'ophthalmie purulente (voy. t. I, p. 294), aussi éviterons-nous avec soin d'inutiles répétitions et ne nous arrêterons-nous ici que pour étudier sous quelles formes et dans quelles circonstances particulières se produit dans le courant d'une conjonctivite purulente, de quelque nature qu'elle soit, le type inflammatoire représentant l'abcès de la cornée.

L'intensité de l'état de purulence, du gonflement du tissu épiscléral, du soulèvement ecchymotique de la conjonctive, sont sans contredit des causes favorables pour la migration de leucocytes dans la trame cornéenne et pour la destruction du tissu cornéen autour d'une collection de pus plus ou

moins abondante ; mais évidemment ce n'est pas le degré d'intensité du processus morbidequi détermine seul s'il y aura ou non production d'un abcès cornéen dans une ophthalmie purulente. Nous voyons les plus violentes inflammations de cette nature laisser la cornée intacte, tandis que, dans des cas de purulence en apparence bénins, en raison du peu d'intensité des symptômes inflammatoires et de la sécrétion, la cornée se trouve très rapidement menacée.

Nous ne sommes pas plus éclairés sur ce qui regarde le point de localisation ou l'époque à laquelle se produisent, dans un cas d'inflammation purulente, les abcès de la cornée. En ce qui touche la *localisation*, les abcès peuvent apparaître de deux manières différentes : il peut se former des abcès marginaux ou centraux de la cornée. La première de ces complications se dénote habituellement par un léger halo grisâtre qui se répand sur une partie du bord cornéen et dans lequel l'éclairage oblique permet déjà de distinguer un ou plusieurs foyers arrondis et jaunâtres. Dans un laps de temps très court apparaît une opacité jaunâtre longeant le bord de la cornée et gagnant rapidement une plus grande étendue. La couche épithéliale se trouve légèrement piquetée et soulevée sur toute la surface de la partie opaque et parfois, si l'intensité de la coloration jaune est très accusée, l'abcès se montre sensiblement gonflé. Rarement ces abcès marginaux dès qu'ils ont contourné le quart de la circonférence cornéenne, restent stationnaires, le plus souvent la transformation en ulcère, suivie rapidement de perforation, a lieu.

Les abcès centraux se montrent aussi après qu'une opacité grisâtre a occupé la presque totalité de la cornée; leur apparition s'opère peut-être un peu plus tardivement que dans la forme marginale, et ils ont plutôt la tendance à conserver leur type inflammatoire, c'est-à-dire à se transformer moins rapidement en ulcère. Ils se développent de préférence dans le segment inférieur de la cornée, peuvent persister un certain temps sans se transformer en ulcère, surtout si le développement de l'abcès a eu lieu à une période avancée de l'affection conjonctivale. Au contraire dans une ophthalmie purulente aiguë, la production d'un abcès central est rapidement suivie de l'exulcération, de la perforation et de toutes les suites fâcheuses qu'elle entraîne pour le contenu de l'œil et en particulier pour le cristallin.

Il est bien rare qu'un abcès persistant pendant toute la durée d'une blennorrhagie oculaire vienne à se résoudre après disparition de l'inflammation conjonctivale; il n'en est ainsi que pour de très petits abcès tardivement développés vers le déclin de la maladie conjonctivale.

Le *pronostic* des abcès qui compliquent l'ophthalmie purulente dépend de leur étendue, de la période de la maladie conjonctivale à laquelle ils ont fait leur apparition, et en partie aussi du degré d'intensité de l'ophthalmie. Il s'agit toujours, dans ces cas, d'une affection des plus graves, sur laquelle le traitement a d'autant moins directement de prise, que la purulence est plus accusée du côté de la conjonctive.

Nous avons déjà suffisamment insisté, en parlant du *traitement* de ces inflammations conjonctivales, sur la façon dont il fallait agir dès qu'une

complication du côté de la cornée apparaissait. Modération dans l'usage ou suppression des réfrigérants, si utiles pour combattre l'ophthalmie purulente, mais si nuisibles pour la nutrition cornéenne. Si la conjonctivite purulente est peu accusée, comme lorsqu'elle n'est qu'un symptôme transitoire de granulations conjonctivales, nous avons même recours, avec modération, aux fomentations chaudes.

Autant que possible, il faut neutraliser, dans des cas de complication cornéenne, l'action infectante de la sécrétion conjonctivale sur la cornée, et l'emploi des désinfectants est ici de rigueur, ainsi qu'un nettoyage exact et répété. Toute violence sur la cornée, pendant l'application des caustiques sur la muqueuse, doit être soigneusement évitée, pour ne pas hâter la transformation de l'abcès en ulcère.

L'intervention chirurgicale directe, par incision, de la paroi de l'abcès, doit être rigoureusement proscrite tant que la purulence du côté de la conjonctive persiste. Les paracentèses pratiquées au bord de la cornée peuvent seulement être essayées dans le but de détendre cette membrane (1).

En général, le traitement direct de pareilles affections est contre-indiqué, parce qu'on ouvre, au moyen des instruments tranchants, des voies à la migration du pus provenant de la conjonctive, et bien des opérateurs trop zélés ont pu se convaincre qu'en pratiquant prématurément l'ablation d'un prolapsus iridien résultant d'un abcès exulcéré et perforé, il éclate parfois une panophthalmie. La temporisation est d'autant mieux indiquée que l'inefficacité d'une intervention hâtive est démontrée, et que l'apparition des phénomènes glaucomateux donnant lieu au développement du staphylome, peut être retardée par l'emploi des myotiques.

b. *Abcès, suite de conjonctivite phlycténulaire.*

La formation des abcès de la cornée, dans les cas de conjonctivite phlycténulaire, a déjà été exposée, rappelons ici qu'ils ne se développent exclusivement que lorsque de larges phlyctènes ou pustules ont pris naissance sur le bord de la cornée ou à cheval sur cette membrane. Il peut alors arriver qu'au voisinage de la pustule, il apparaisse sur le terrain de la cornée une teinte jaunâtre entourée d'une auréole grise. Une observation attentive permet de constater que cette infiltration jaune longe le bord et semble se propager davantage, dans les couches profondes, vers le centre de la cornée. Le halo gris avoisine cette infiltration de pus sans délimitation exacte, et les colorations jaune et grise se confondent insensiblement.

L'abcès dépasse souvent, comme niveau, la pustule conjonctivale et laisse voir une couche épithéliale rugueuse et piquetée qui s'élimine en même temps que la pustule de la conjonctive. La transformation de l'abcès en un ulcère marginal qui se confond avec la pustule exulcérée est le plus souvent rapi-

(1) L'excision du chémosis comme moyen préventif des ulcérations, telle que nos confrères espagnols la recommandent, mérite toute attention.

dement suivie d'une perforation assez étendue, donnant lieu à un prolapsus de l'iris qui tiraille fortement la pupille sous le halo grisâtre de la cornée.

La production si fréquente de plusieurs phlyctènes conjonctivales près du bord cornéen explique comment il se développe si facilement deux ou trois abcès qui, transformés en ulcères, donnent lieu à une double ou triple perforation attirant en sens divers la pupille et quelquefois l'effaçant, en quelque sorte, par cette traction multiple. De même il peut arriver que ces abcès, ayant longé le bord de la cornée, produisent, par leur exulcération et leur perforation, un détachement d'une étendue considérable du bord de la cornée; celle-ci alors soulevée par le prolapsus de l'iris, il en résulte une large ouverture de l'œil suivie plus tard d'une désorganisation staphylomateuse.

Le *pronostic* de l'abcès qui complique la conjonctivite pustuleuse, dépend essentiellement de l'intensité de la maladie et des complications que présente la conjonctivite phlycténulaire. S'agit-il d'une éruption de pustules récentes sans participation du sac conjonctival à l'éruption, le pronostic est plus favorable que si un abcès s'est produit à la suite d'une conjonctivite phlycténulaire à rechutes, compliquée de conjonctivite folliculaire ou même d'une véritable purulence de la conjonctive.

Le *traitement* est notablement entravé par ce dernier état: tandis qu'il est urgent d'intervenir promptement dans les cas d'abcès accompagnés de pustules exulcérées, qu'il importe de faire de suite l'ablation d'un prolapsus de l'iris, de recourir à un usage méthodique des fomentations chaudes et du bandeau compressif, l'existence d'une purulence conjonctivale bien caractérisée devient un obstacle à l'emploi de ces moyens. Dans ce cas, la migration des globules de pus est constamment à redouter, elle engage l'opérateur à retarder l'ablation du prolapsus, elle s'oppose à l'usage méthodique de la compression qu'on remplace par des rondelles boratées, et elle nous rend indécis s'il ne faut pas renoncer, pour le moment, à tout traitement direct de l'affection cornéenne (sauf l'instillation de l'ésérine) et cautériser la conjonctive, afin de faire cesser l'état de purulence. C'est ce dernier parti qu'il faut prendre lorsqu'on a affaire à une véritable complication de conjonctivite purulente, tandis qu'il convient d'abandonner les cautérisations et de recourir à des fomentations tièdes avec des désinfectants (acide borique, salicylique, etc.), lorsque l'œil atteint d'ulcère ne présente qu'une conjonctivite folliculaire, avec sécrétion modérée (1).

Il est presque inutile d'ajouter qu'en pareil cas, l'hygiène et l'état général de santé doivent être le sujet de soins tout particuliers. Ainsi nous faisons presque constamment usage, chez ces jeunes malades, des préparations de quinine, de fer, d'arsenic et d'ablutions salées pratiquées sur tout le corps; nous tâchons, par le séjour prolongé en plein air, de modifier autant que possible l'état de la conjonctive.

(1) J'ai traité récemment de profondes ulcérations phlycténulaires avec beaucoup d'avantage par l'ophthalmie jéquirityque.

c. *Abcès, suite de variole.*

La *variole* est une des maladies générales qui peut se compliquer de la formation d'abcès de la cornée, mais depuis l'introduction de la vaccine elle a singulièrement perdu cette tendance alarmante. Ainsi, tandis qu'avant la découverte de Jenner on pouvait dire que le nombre de cécités provoquées par la variole était peut-être aussi considérable que celui résultant de toutes les autres maladies à la fois (Andrea (1)), on voit Hebra (2) noter que, sur douze mille varioleux qu'il a observés dans le grand hôpital de Vienne, une éruption varioleuse du côté des yeux ne s'est présentée que chez 1 pour 100 de malades, et cela sans inconvénient pour la fonction ultérieure de l'organe.

Sans contredit la variole, sous l'influence de causes débilitantes, acquiert, avec d'autres caractères pernicieux, la tendance à se localiser fréquemment sur les yeux et en particulier sur la cornée. Ainsi, pendant le siège de Paris, j'ai eu occasion à plusieurs reprises de traiter des abcès cornéens chez des varioleux, ce qui ne s'était pas présenté pendant toute ma carrière médicale. D'ailleurs il est assez rare de voir à la consultation des personnes borgnes ou aveugles par suite de variole.

La même observation a été faite en Allemagne par M. Coccius (3) qui dit que, dans l'institut ophthalmique de Leipzig, il ne s'est pas présenté depuis sa fondation datant de cinquante et un ans, autant de maladies oculaires suite de variole que du 1er janvier au 15 août 1871. M. Manz (4) observe à juste titre, « que les épidémies des dernières années de guerre ont fait revivre le souvenir des horreurs des épidémies du début de ce siècle, en faisant réapparaître la gente disparue des aveugles grêlés ».

De ce qui précède il résulte que pour obtenir une description exacte (basée sur l'observation directe) de la kératite varioleuse, il faut remonter aux auteurs comme Beer (5), qui assista à Vienne en 1800 à une véritable épidémie de variole avec nombreuses complications du côté des yeux, ou bien se reporter à ces dernières années. Peu de personnes auront eu l'occasion, comme M. Adler (6), d'enregistrer cent cas de varioliques atteints de manifestations oculaires, observés pendant des épidémies de novembre 1871 à juin 1873, à Vienne. C'est à son expérience que nous aurons recours pour appuyer ce que nous avons pu observer nous-même. Il sera aussi tenu

(1) *Crundriss der gesammten Augenheilkunde*, 1846, p. 269.

(2) *Lehrbuch der Hautkrankheiten*, 1872, p. 224.

(3) *De morbis oculi humani qui a vareolis exorti in nosocomio ophthalmiatrico observati sunt*. Lepsiæ, 1871.

(4) *Nagel's Jahresbericht*, t. II, 178.

(6) *Lehre der Augenkrankheiten*. Vienne, 1813, p. 517.

(6) *Die während und nach der Variola auftretenden Augenkrankheiten*. Vienne, 1874.

compte du chiffre élevé de varioleux atteints de maladies oculaires, enregistrés par Landesberg (1) (270 cas) et par Oppert (2) (300 cas).

Il est difficile de déterminer, même avec des chiffres élevés, la proportion numérique des diverses affections cornéennes, et cela surtout parce que les ulcères cornéens ne sont souvent que la transformation d'infiltrations ou d'abcès de la cornée. Que cette proportion est considérable, cela résulte de ce fait que M. Manz (3) rencontre sur trente-deux cas graves d'affections varioleuses des yeux, vingt-quatre maladies cornéennes, la plupart sous forme d'infiltration torpide.

Ce qui ressort des rapports les plus compétents, c'est, comme nous pouvons le confirmer, que l'ancienne éruption variolique de la cornée n'est qu'une infiltration profonde ou un abcès de la cornée, tel est ce que Beer a décrit comme pustule cornéenne. Ainsi que Beer l'avait du reste déjà observé, l'abcès n'apparaît que vers la période de dessiccation, circonstance qui avait inspiré à cet auteur l'idée d'une métastase.

Cette apparition tardive des complications cornéennes a donné l'idée à M. Hirschberg (4) de les désigner sous le nom de kératite post-variolique, dénomination qui ne paraît guère opportune, attendu que les véritables abcès sont susceptibles de se montrer en pleine maladie et sur des malades qui en succombant n'arrivent pas à une période post-variolique.

Le caractère nosologique de l'abcès variolique nous paraît être, dans bien des cas, celui d'une kératite neuroparalytique se rapprochant des formes graves de kératite qu'on observe dans le zona avec anesthésie de la cornée. Il est surprenant qu'un observateur aussi compétent que Horner (5) croie à une éruption varioliquè sur la cornée et rapporte la kératomalacie à la confluence de plusieurs pustules. Il est vrai que la muqueuse peut devenir le siège d'une éruption variolique à l'instar d'autres éruptions exanthématiques ; si en pareil cas une pustule se développe par hasard près de la cornée, il peut se passer ce qui s'observe pour la conjonctivite phlycténulaire ordinaire, c'est-à-dire qu'un abcès du bord se forme, s'exulcère et se confond avec la pustule exulcérée. C'est cette transformation que M. Horner a rencontrée, mais elle ne représente nullement la forme ordinaire de l'infiltration profonde ou de l'abcès varioleux de la cornée. Tel est aussi l'avis de nos confrères anglais (voy. Hulke et Hutchinson (6).

L'abcès varioleux de la cornée n'apparaît souvent qu'avec des complications métastatiques graves (Adler), devenant alors un indice presque certain d'un exitus léthal. Dans de rares cas l'exulcération de la cornée se complique de la formation d'un hypopyon très abondant et une véritable exfoliation de la cornée précède le développement d'une panophthalmitis avec fonte complète de l'œil.

(1) *Beiträge zur variolæsen Ophthalmie.* Eberfield, p. 44.

(2) *Bericht über* 2755 *im Jahre* 1871, *im Hilfsblatternhaus des allg. Krankenhauses zu Hamburg beobachtete Kranke* (*Deutsche Klinik*, 1872, n° 5).

(3) *Bericht der Naturforscher Gesellschaft*, 14 juin 1882.

(4) *Ueber die variolöse Ophthalmie* (*Berl. klin. Wochensch*, n° 24, 1871).

(5) *Correspondenzblatt der Schweizer Aerzte*, 1871, p. 264.

(6) *Cases of post. variol. corneitis* (*Brit. med. Journ.*, 1871, 18 fév.).

Le *pronostic* de l'abcès cornéen dépend essentiellement de la période à laquelle il se forme et de la gravité des symptômes, que l'éruption variolique a présentés. Plus l'abcès s'est produit à une période initiale de l'éruption, plus il est à craindre qu'il n'entraîne une destruction de l'œil. Cette nécrobiose du tissu cornéen est aussi à redouter, si les symptômes concomitants d'une abondante éruption plongent l'organisme dans un épuisement considérable. Une résolution complète d'une infiltration ou d'un abcès est tout à fait exceptionnelle. La terminaison de la maladie est dans les cas heureux la production d'un leucome central (le plus souvent adhérent par suite de la perforation). Ce leucome coïncide fréquemment avec un affaissement considérable de la cornée (applanatio), moins souvent il se développe une ectasie avec staphylome partiel ou total.

Pour poser avec quelque sûreté le pronostic, une inspection minutieuse de l'œil est nécessaire, ce qui est souvent très difficile et fort douloureux pour le malade, attendu que l'on est presque toujours obligé d'appliquer les écarteurs sur des paupières recouvertes d'épaisses croûtes et exulcérées.

Le *traitement* ne diffère nullement de celui déjà indiqué pour les abcès. L'usage abondant de l'ésérine ou de la pilocarpine et l'emploi de fomentations chaudes avec de faibles solutions d'acide borique ou salicylique (1 ou 2 pour 1000) seront prescrits dès le début, si par ces derniers moyens la sensibilité n'est pas trop excitée. La compression doit être jointe à l'usage des désinfectants, à la condition que par un renouvellement répété du pansement on puisse observer une grande propreté. Il ne faut pas hésiter à faire usage de paracentèses ou à pratiquer la sclérotomie qui doivent, en dépit de l'état général, être exécutées, si l'indication en est nettement posée, mais le plus fréquemment la diminution de tension oculaire est très accusée sur les yeux atteints de kératite varioleuse. Qu'on ne s'imagine pas faire avorter, au moyen d'une cautérisation avec le crayon de nitrate d'argent, une prétendue pustule variolique de la cornée, comme cela a été recommandé ; on transformerait ainsi bénévolement un abcès en ulcère et on aggraverait la situation. Les opérations sus-mentionnées ne seront mises en usage que si l'abcès a déjà subi l'exulcération.

d. *Kératite neuro-paralytique.*

En abordant la description de la véritable *kératite neuro-paralytique*, il faut tout d'abord être parfaitement fixé sur les nerfs trophiques de la cornée, comme l'a observé avec justesse Hutchinson (1), mais cette question n'est pas encore tout à fait résolue. Les nerfs trophiques sont-ils dépendants de la cinquième paire, constituent-ils, comme M. Merkel (2) veut l'avoir démontré,

(1) *What are the trophic nerves of the eyeball* (*Ophth. Hosp. Rep.*, VIII, p. 7).

(2) *Die trophisch Wurzel des Trigeminus. Untersuchungen aus dem anat. Institute zu Rostock*, 1874, in-8° avec une planche.

une racine trophique de ce nerf, les nerfs vaso-moteurs provenant du grand sympathique n'interviennent-ils pas directement ; sont-ce des fibres du grand sympathique qui fournissent les nerfs sensibles à la cornée et dans les paralysies complètes du trijumeau, cette membrane peut-elle conserver sa sensibilité, tandis que seule la conjonctive devient insensible (Panum, Claude Bernard), ainsi que cela ressort d'une observation de Jaccoud et Dieulafoy (1)? Ces questions encore pendantes démontrent que la certitude est loin de régner sur un fait aussi capital : celui de l'influence nerveuse présidant à la nutrition de la cornée. Il convient donc pour le moment d'exposer simplement ce qu'enseigne l'étude clinique et l'expérimentation sur les animaux, sans entrer dans des spéculations purement théoriques.

Dans les cas de paralysie complète de la cinquième paire, il se développe une affection cornéenne débutant par un *abcès indolent* et ayant une tendance particulière à la *gangrène sèche*, avec *excoriation* ou *exfoliation* du tissu cornéen. L'abcès se développe ordinairement très rapidement, avec absence presque complète de symptômes inflammatoires du côté de la conjonctive et du tissu péricornéen, de manière que, chez des enfants, on n'est souvent averti des désordres qui se sont produits qu'à l'inspection de l'œil. N'oublions pas que les expériences faites sur les lapins ne peuvent pas être simplement comparées à ce qu'on observe sur l'homme. Car à la suite des sections intérieurement pratiquées par M. Laborde (2), on a trouvé le début des altérations oculaires indistinctement dans la formation d'un hypopyon avec perforation ultérieure de la cornée. Une participation du sac conjonctival à l'inflammation ne se rencontre habituellement que lorsqu'elle a déjà existé avant l'évolution de la kératite neuro-paralytique.

Si, ce que nous n'avons pas eu occasion d'observer, la maladie se développe lentement, elle débute par une infiltration grisâtre des parties centrales d'une cornée terne, manquant de brillant et insensible. Sans arriver à une concentration de l'opacité formant un abcès de couleur jaune, les parties infiltrées peuvent s'exulcérer, donner lieu à des ulcères d'une profondeur parfois considérable, mais qui sont susceptibles de finir par se cicatriser, tandis que sur d'autres points de nouvelles excoriations se montrent. L'attention du praticien est appelée ici par l'insensibilité de l'œil et par l'aspect terne et pâle qui est dû à un phénomène de dessèchement de la couche épithéliale se propageant même au delà des limites de la cornée sur la conjonctive.

La production d'un hypopyon peut s'observer dans les cas où l'ulcère a gagné en profondeur, et un va-et-vient particulier dans l'aggravation des symptômes morbides se rencontre dans certains cas, simultanément avec les changements dans la sensibilité de l'œil et les parties environnantes (comme dans le cas intéressant de M. Courserant). Pourtant il est excessivement rare

(1) *Gaz. des hôp.*, 1867, n° 54.
(2) *Bull. de l'Académie*, 4 mai 1880.

que la kératite en question se borne à une simple infiltration qui se dissipe sans laisser de traces, de même la formation instantanée d'un ulcère, qui se cicatrise complètement pour reparaître conjointement avec de nouveaux troubles dans l'innervation de la cornée, doit être chose tout à fait insolite.

La kératite neuro-paralytique s'observerait plus souvent si, par suite des paralysies du trijumeau, qui sont en général intra-crâniennes et *incomplètes*, d'autres nerfs voisins ne se trouvaient pas atteints, et en particulier la troisième paire. Le ptosis complet de la paupière qui résulte de cette affection, prévient fréquemment le développement de la kératite, car il ne saurait actuellement être mis en doute que le développement des symptômes inflammatoires est sensiblement activé par les causes nuisibles qui peuvent, grâce à l'insensibilité de la cornée, agir ainsi d'une façon bien plus persistante sur cette membrane.

Non seulement les expériences de M. Snellen (1) ont fait voir que l'on prévient, sur des lapins, la kératite après la section du trijumeau, en garantissant l'œil au moyen de l'oreille sensible cousue au-devant de l'œil anesthésié, mais encore des observations sur l'homme (Snellen (2)) ont démontré qu'on pouvait enrayer ou faire réapparaître la kératite neuro-paralytique, suivant qu'on garantissait l'œil de l'influence des causes nuisibles extérieures ou qu'on l'exposait à ces mêmes causes.

Ce manque de résistance de la cornée est donc rendu manifeste; mais, d'un autre côté, il existe des observations qui prouvent que même la préservation la plus rigoureuse ne pouvait empêcher la kératite d'éclater, et qu'en outre, dans les cas où la cornée n'avait pas perdu sa sensibilité (par section incomplète du trijumeau chez les animaux), cette kératite se développait; enfin, d'autre part, qu'avec une anesthésie absolue, elle n'apparaissait pas. Les expériences de Meissner (3) ont prouvé qu'en de telles circonstances on avait, dans le premier cas, laissé une portion particulière du trijumeau, en ne touchant pas aux nerfs sensoriels, et que dans d'autres cas la portion sensorielle avait été coupée, mais que la partie trophique du nerf était demeurée intacte. Ces expériences, confirmées par Schiff (4), qui prouvent qu'indifféremment de l'insensibilité cornéenne obtenue dans ces expériences, la kératite neuro-paralytique éclate dès qu'on a atteint (coupé ou broyé) la portion interne du nerf (5), viennent singulièrement à l'appui des re-

(1) *Archiv. für die hollænd. Beiträge.* Utrecht, I, p. 206

(2) *Die neuroparalytische Augenentzündung.* Vierde Saarlijksch. Verlblog betrekklijk der Verphlgug en het Onderwijs en het Nederlandisch Gasthuis.

(3) *Zeitschrift für ration. Medicin.*, t. XXIX, p. 96.

(4) *Ibid.*, p. 217.

(5) Cette portion forme un petit cordon situé du côté interne du tronc des deux premières branches du trijumeau (voy. les expériences de M. Ch. Decker relatées dans sa thèse : « Contribution à l'étude de la kératite neuro-paralytique. » Genève, 1876). Cette portion trophique correspondrait à la troisième racine du trijumeau émanant de la

cherches de Merkel, qui veut aussi avoir trouvé chez l'homme une portion trophique.

Il est important à noter que, si la portion trophique du trijumeau est, dans les expériences, seule laissée, et que par conséquent il n'existe pas d'anesthésie cornéenne, la préservation de l'œil garantit des kératites neuro-paralytiques. Si la totalité du nerf a été détruite, cette préservation ne suffit pas à elle seule pour prévenir la kératite.

De ce qui précède, il ressort clairement :

1° Que l'anesthésie de la cornée seule est insuffisante pour déterminer la kératite neuro-paralytique ; 2° qu'il est prouvé que cette anesthésie facilite le développement de la kératite, et que la protection rigoureuse de l'œil peut prévenir l'inflammation, lorsque la portion trophique du trijumeau n'est pas atteinte ; 3° que la totalité du trijumeau ayant perdu son influence innervatrice sur la cornée, celle-ci se gangrène, même si on la préserve avec le plus grand soin de toute action nuisible; 4° que l'influence du grand sympathique sur la nutrition de la cornée, ne peut intervenir dans l'explication des troubles de nutrition qu'autant que ce nerf entre dans la constitution des racines du trijumeau lui-même, contribuant ainsi ou présidant à la sensibilité cornéenne.

L'interprétation des divers cas publiés récemment (1) doit donc être sensiblement modifiée, suivant qu'on admet qu'il s'agit d'une paralysie complète ou incomplète, isolée ou combinée avec la paralysie d'autres nerfs de l'œil ou de ses annexes.

Le *traitement* doit avoir essentiellement pour but de combattre le défaut

substance grise de l'aquæductus. Des faisceaux qui naissent dans les sommets des quadrijumeaux partent des fibrilles nerveuses fines qui, se croisant sur la ligne médiane, se rendent à des ganglions bipolaires et vésiculeux placés près de l'aquæductus. Dans chacune de ces cellules ganglionnaires entre une fibrille, et une fibre plus volumineuse en ressort. Ces cellules ganglionnaires représentent donc un système de ganglions à double prolongement de cylindre-axe servant à renforcer les fibres d'une façon analogue comme on l'observe souvent pour des nerfs périphériques. De ce système de cellules bipolaires les fibres élargies se dirigent en arrière pour s'adjoindre aux deux autres racines du trijumeau. C'est cette racine située plus en avant que les autres que Merkel regarde comme trophique. Ls expériences de M. Eckhardt (*Beiträge zur Anatom. et Phys.*, t. III, p. 3) pratiquées pour atteindre la racine trophique de Merkel, ont abouti à des résultats négatifs.

(1) De Graefe (*Arch. f. Ophthalm.*, t. VII, 2, p. 28; de Hippel (*ibid.*, t. XIII, p. 49); Heymann (*klin. Monatsbl.*, 1863, p. 204); Ramskill (*Lancet*, 1868, 28 March); Kocher (*Berl. klin. Wochensch.*, 1868, nos 10 et 11); Buzer (*ibid.*, n° 20); Square (*Opkth. Hosp. Rep.*, V, p. 353); Heldroth (*Arch. f. Augen- u. Ohrenheilk.*, I, 2, p. 200); Althaus (*Med. chir. Transactions*, Transactions LII, p. 27); Noyes (*New-York med. Record*, 1871, July 15); Norris (*Am. Journ. of med. sc.*, Jan. 1872); Blessig (*Petersburg Med. Zeitsch.*, X, H. 4 et 5, p. 275); Quaglino (*Annali di Ottalm.*, II, p. 204); Horner (*Correspondenzb. f. Schweizer Aerzte*, 1873, 18 déc.); Borland and Werber (*Arch. of scient. and pract. Med.*, 1873, p. 169); Streatfield (*Ophthalm. Hosp. Rep.*, VII, p. 502); Seligmüller (*Zeitschrift Halle*, 1873, p. 41); Baerwinkel (*Arch. f. klin. Medicin.*, 1874, XII, p. 612); Watson (*Med. scienc. and Gaz*, 1874, 14 fév.); Higgens (*Ophthalm. Hosp. Rep.*, VIII, p. 73); Hjort (*Norsk. Mag. f. Lëgeoid*, R. 3, t. IV, p. 420), etc.

d'innervation et de garantir l'œil des influences extérieures fâcheuses dont ne le défend plus sa sensibilité. L'application du bandeau compressif sur ces yeux, dont la tension a généralement diminué, est formellement indiquée. Il en est de même de l'emploi des courants continus (six à huit éléments), en plaçant le pôle positif sur la région cervicale du ganglion supérieur du grand sympathique et le pôle négatif sur les paupières ou leur voisinage.

Une autre indication est d'empêcher l'action des parties sphacélées et décomposées sur le tissu sain. Par conséquent, pour faciliter un nettoyage avec des solutions désinfectantes d'acide borique ou salicylique (au centième), on peut substituer au bandeau compressif l'emploi d'une coquille sténopéique (Snellen) qui s'enlève et se replace facilement. L'anesthésie de la cornée ne fournit pas de contre-indication à l'intervention chirurgicale lorsqu'elle est regardée comme urgente, ainsi que le prouvent des opérations d'iridectomie pratiquées sans inconvénient en pareil cas (de Graefe, Sæmisch).

Les abcès indolents de la cornée, qu'on observe dans les cas de fièvre typhoïde grave, de méningite, d'encéphalite chroniques, de sclérose et de ramollissement cérébral, de scarlatine grave, etc., sont essentiellement de nature neuro-paralytique. La kératite double, que de Graefe a décrite sous le nom d'ulcération cornéenne avec encéphalite infantile et qui atteint habituellement les deux yeux, ne présente rien qui la différencie de la kératite sus-décrite, si ce n'est que la constatation des symptômes anesthésiques et paralytiques est rendue, chez ces enfants qui n'ont guère plus de deux à quatre mois, tout à fait impossible. Les symptômes de dessèchement se manifestent ici non seulement sur la cornée, mais encore gagnent la conjonctive, en produisant un xérosis étendu.

Afin de prévenir la panophthalmitis, qui éclate facilement sur ces yeux dépourvus de toute protection, nous avons plusieurs fois eu recours à une occlusion permanente des yeux au moyen de deux ou trois sutures métalliques, placées à travers un pli de la peau à la paupière supérieure et à l'inférieure. L'attraction du tégument est rendue très aisée par l'extrême maigreur de ces petits êtres chétifs, qui succombent souvent avant que l'œil atteint en dernier lieu arrive à montrer une vaste destruction de la cornée.

C. *Ulcère profond de la cornée.*

Nous pouvons, au point de vue clinique, distinguer trois variétés d'ulcères profonds. Ce sont : *a*, l'ulcère non inflammatoire, asthénique; *b*, l'ulcère inflammatoire, sthénique; et *c*, l'ulcère infectant ou rongeant de la cornée.

Dans cette division l'élément douloureux, ainsi que les phénomènes d'irritation (blépharospasme, photophobie), ne doivent pas entrer en première ligne pour déterminer le genre clinique de l'affection. Mais on doit donner la plus grande importance aux symptômes inflammatoires qui accompagnent le

développement et la marche de l'ulcère et lui impriment un caractère particulier.

a. *Ulcère profond non inflammatoire ou asthénique de la cornée.*

Le genre d'ulcère qui se développe d'emblée (sans être précédé d'abcès), de préférence dans les parties centrales ou tout à fait sur la limite même de la cornée, ressemble beaucoup à la variété superficielle que nous avons décrite comme ulcère par absorption. Aussi rencontre-t-on ici une perte de substance entourée d'une partie de cornée en apparence tout à fait saine. Les bords sont taillés à pic dans un tissu transparent; à peine l'éclairage oblique nous révèle-t-il une légère teinte grisâtre composée de petites stries rayonnantes dirigées de la périphérie vers le fond de l'ulcère.

Ces ulcères, lorsqu'ils siègent dans les parties centrales de la cornée, ont habituellement une forme arrondie (ovalaire); mais lorsqu'ils occupent la limite de cette membrane, ils se trouvent ainsi nettement circonscrits au dehors, tandis qu'ils offrent vers le centre une délimitation déchiquetée, mais à contours arrondis. Si l'ulcère a peu d'étendue, comme il arrive souvent lorsqu'il siège vers la périphérie, on est frappé de sa profondeur et on s'étonne qu'il ne détermine pas une perforation brusque. Pour les ulcères asthéniques siégeant dans les parties centrales de la cornée, on n'assiste guère à une telle persistance d'un creusement profond de la cornée, attendu que ces ulcères ont généralement une étendue plus grande, et que, lorsqu'ils ont atteint une certaine profondeur, la membrane de Descemet se bombe en avant et peut se mettre au niveau de la surface de la cornée, ou même la dépasser (kératocèle). La parfaite transparence du bord et du fond de ces ulcères peut tromper l'observateur sur l'imminence d'une perforation à laquelle ils aboutissent aisément.

Le caractère clinique particulier de l'ulcère asthénique profond est la très longue persistance de l'affection qui, sans s'étendre sensiblement, sans provoquer des symptômes irritatifs bien marqués, dure ainsi des semaines ou même des mois sans aboutir à une guérison. Ce n'est que lorsque la destruction insensible des parties les plus profondes de l'ulcère a amené une perforation, qu'on voit parfois la marche de la maladie prendre une allure un peu plus vive, les bords de l'ulcère s'arrondir, le fond s'élever et, sans pourtant qu'une teinte grisâtre bien accusée gagne les parties malades, la cicatrice s'effectuer, laissant une facette assez marquée que révèle le reflet de la surface épithéliale miroitante, mais dépourvue d'une coloration morbide quelque peu tranchée.

Sur le bord de la cornée, la réparation s'effectue bien plus souvent en s'accompagnant du développement d'un nombre considérable de vaisseaux et en laissant une cicatrice plus apparente, qui se confond avec la limite scléroticale.

La ressemblance de l'ulcère asthénique profond et de l'ulcère par absorption est souvent telle que, si ce n'était la tendance du premier à aboutir

fréquemment à la perforation et à acquérir une étendue et une profondeur plus considérables, il serait bien difficile d'établir une distinction entre cet ulcère perforant et l'ulcère simple par absorption. Évidemment il existe entre ces deux variétés des formes intermédiaires ou mixtes dont la classification ne peut en quelque sorte être établie qu'après la terminaison de la maladie.

L'*étiologie* de cette variété d'ulcère est assez obscure. Nous la voyons dans de nombreux cas se développer chez des personnes qui ont à différentes reprises souffert de kératites superficielles, ou qui portent depuis leur enfance de légères cicatrices de kératite phlycténulaire. Tandis que l'ulcère par absorption se rencontre de préférence chez des enfants et de jeunes sujets, on a plus souvent occasion d'observer l'ulcère profond asthénique sur des personnes ayant dépassé la quarantaine. Souvent on voit se produire ces ulcères (surtout les marginaux) sur les deux yeux à la fois, en même temps ou successivement, et occuper des parties tellement symétriques qu'on est porté à croire qu'un défaut d'innervation soit la cause première de la maladie, quoiqu'il n'existe pas d'anesthésie des cornées malades.

Le *traitement* doit surtout avoir pour objet d'accélérer la marche traînante de la maladie et d'arriver à la reconstitution la plus prompte et la plus complète de la perte de substance.

Tenant surtout compte du fait que la réparation s'opère bien plus activement après la perforation, on tâchera de substituer à une rupture intempestive du fond de l'ulcère (avec dilacération de celui-ci et enclavement de l'iris), une ouverture artificiellement pratiquée. Cette indication se trouve d'autant plus formellement posée, qu'il s'agit d'une ulcération centrale avec formation de kératocèle qui, abandonné à lui-même, prend un temps extrêmement long à arriver à la guérison et expose, par la rupture spontanée du fond aminci de l'ulcère, à la production d'une fistule cornéenne.

On adjoindra aux paracentèses répétées l'usage du bandeau compressif, des fomentations chaudes et on ne se décidera à l'emploi d'un traitement irritant que lorsque le fond de l'ulcère sera presque rentré dans le niveau de la surface cornéenne. L'emploi des lotions avec une infusion de graines de jéquirity peut donner des résultats excellents en abrégeant très notablement la durée de l'affection qui guérit alors avec bien moins d'opacités.

b. *Ulcère profond inflammatoire (sthénique).*

Comme nous l'avons déjà dit, ce n'est pas le degré d'irritabilité de l'œil qui différencie cette variété d'ulcère, car nous pouvons rencontrer cette forme inflammatoire sur des yeux où ne s'observent guère de symptômes d'irritabilité et des douleurs considérables. Un tel ulcère peut donc dénoter, dans son évolution et sa marche ainsi que par le peu de tourment qu'il occasionne au malade, un état de torpeur considérable et pourtant révéler le caractère inflammatoire et de sthénicité.

Ce qui accuse la véritable nature de ce genre d'ulcération, c'est que son entourage et son fond présentent des signes inflammatoires manifestes, qu'ils sont troubles, infiltrés de leucocytes et qu'une quantité variable de tissu nécrosé adhère en ces points. Ce caractère peut être plus ou moins uniformément réparti sur toute l'étendue de l'ulcère, il persiste aussi longtemps que dure la période de progression, c'est-à-dire jusqu'à ce qu'une couche épithéliale vienne le recouvrir, signalant ainsi la phase de réparation.

Ces symptômes inflammatoires ne se localisent pas seulement autour de l'ulcère, mais rayonnent sur le voisinage, et des symptômes d'iritis, l'accumulation d'une quantité variable de pus dans la chambre antérieure, sous forme d'hypopyon, s'observent communément. Toutefois cette irradiation, lorsqu'elle se limite à la partie antérieure du tractus uvéal, n'implique pas l'apparition de symptômes irritatifs accusés, et l'on peut voir encore, avec une chambre antérieure à demi remplie de pus et la formation de nombreuses synéchies, les douleurs ciliaires, la photophobie, le larmoiement et le blépharospasme faire plus ou moins défaut.

Il est de fait que ce genre d'ulcère détermine souvent plus de tourments pour le malade, lorsqu'il est à son début, détruisant la superficie de la cornée, que lorsqu'il envahit les parties profondes, et qu'un œil peut montrer des symptômes d'irritation moindres à mesure que l'état s'aggrave.

Il serait impossible de donner, sur la conformation, sur le siège et sur le mode de propagation de ces ulcères, des indications précises, vu la grande variabilité qu'ils présentent; ils aboutissent généralement à la perforation, laissant une cicatrice d'autant plus apparente, que l'étendue de l'ulcère était plus considérable.

Au point de vue *étiologique*, il est surtout à noter que ces ulcérations se développent souvent à la suite de traumatismes, et que ce sont encore principalement les yeux qui ont passé par des processus inflammatoires superficiels, montrant des cicatrices ou présentant encore une vascularisation, qui sont le plus souvent atteints. Pareils ulcères se développent aussi aisément sur des yeux affectés de véritable pannus granuleux, incomplet, quoique la vascularisation de la cornée soit, en quelque sorte, une garantie contre une destruction étendue. La transformation d'abcès en de tels ulcères s'observe de même assez souvent, et ceux-ci peuvent parfois revêtir un caractère neuro-paralytique (ulcères des vieillards, des varioleux, etc.). L'étiologie est donc aussi variée que la forme, l'étendue et la marche que peuvent prendre ces sortes d'ulcères.

Le *pronostic* dépend essentiellement des données étiologiques et des symptômes inflammatoires concomitants du côté de la conjonctive, qui peuvent plus ou moins entraver l'intervention thérapeutique. Quoique ces ulcères offrent encore une plus grande tendance que la forme indolente précédemment décrite à aboutir à la perforation, ils impliquent un pronostic bien moins sérieux que la forme infectante encore à décrire, attendu qu'ils n'ont que peu de propension à s'étendre considérablement en surface et, en embras-

sant une grande étendue de la cornée, à déterminer une vaste destruction de cette membrane. C'est la vascularisation préexistante des cornées sur lesquelles ce genre d'ulcération se développe, ainsi que la facilité avec laquelle la portion de l'ulcère contiguë au bord cornéen se vascularise, qui empêchent de vastes pertes de substance. La perforation assez restreinte entraîne, il est vrai, généralement une soudure de l'iris avec la cornée, la production d'une synéchie antérieure (leucome adhérent), mais il se forme moins souvent un prolapsus étendu de l'iris, avec désorganisation staphylomateuse.

Le *traitement* varie suivant que la sécrétion conjonctivale est abondante ou non. Dans les formes traumatiques, la compression et l'usage de l'ésérine, joints à la détente de l'œil, qu'on obtient par des paracentèses répétées, feront la base du traitement. L'emploi méthodique des fomentations chaudes peut aussi rendre ici de grands services pour accélérer la guérison. Il faut s'abstenir de la chaleur ainsi que de la compression, dès qu'il y a sécrétion abondante résultant d'une affection conjonctivale. Dans ce cas, tout doit se borner à une propreté minutieuse, aux paracentèses (sclérotomie), et à l'usage interne des roborants, particulièrement de la quinine (40 à 60 centigrammes par jour). Le bandeau compressif ne sera porté que temporairement après avoir pratiqué une paracentèse et on le remplace par l'emploi des rondelles boratées fréquemment humectées avec la solution boratée à 4 pour 100.

La formation d'une pupille artificielle peut ici rendre aussi des services signalés lorsque l'ulcère occupe une certaine étendue, que son emplacement central engage à ouvrir une voie aux rayons lumineux, plus favorable que celle que laissera la cicatrice et qu'on se propose de faire profiter l'œil de la détente qui suit l'iridectomie. Les conditions pour l'exécution d'une pareille opération ne sont nullement défavorables, si la sécrétion conjonctivale est peu abondante, et surtout si le genre de l'ulcère est bien franchement accusé et que l'on n'ait pas affaire à la variété infectante à décrire tout à l'heure. Toutefois on fera usage, ici, de tout l'appareil antiseptique, en procédant à une opération.

Les complications de ces ulcères peuvent nécessiter un traitement à part.

Lorsqu'il se fait dans la cornée une perforation, et que la *fistule* qui en résulte persiste quelque temps, elle est suivie d'une hyperhémie très considérable des membranes internes, résultat immédiat d'une diminution notable de la pression intra-oculaire. On peut, en même temps, observer un aplatissement permanent de la cornée avec diminution du diamètre du globe oculaire et consécutivement une perte atrophique de cet organe. Tout le temps que dure la fistule, le malade court encore le danger de voir l'inflammation gagner les parties profondes.

Quand la fistule de la cornée est permanente, il est très difficile d'y remédier; l'occlusion de l'œil, les cautérisations directes de la fistule échouent le plus souvent, et l'on est fréquemment forcé d'en arriver à un traitement chirurgical. On introduit alors très obliquement dans le trajet, en prenant bien soin de ne pas blesser la capsule du cristallin, les branches d'une pince à

crochets excessivement fine, et l'on s'efforce de dilacérer, sur différents points de la circonférence, les parois de la fistule. Cette pratique, assez délicate d'exécution, peut être remplacée par une incision cruciale des parois de la fistule, faite au moyen des pinces-ciseaux à branches très fines. Le bandeau compressif est ensuite appliqué pendant huit ou quinze jours (1).

Nous indiquerons de quelle façon il faut agir lorsque de larges perforations se sont effectuées avec prolapsus de l'iris, en parlant de la variété de l'ulcère infectant.

c. *Ulcère infectant ou rongeant.*

Il a aussi été signalé, pour les deux variétés précédemment décrites, qu'elles pouvaient progresser, aboutir à la perforation ; mais cette marche progressive pouvait être peu accusée et s'arrêter à chaque moment de l'évolution de l'ulcère. Dans la forme infectante ou rongeante, la marche essentiellement progressive, la *rapidité* de son évolution et le fait d'aboutir inévitablement à la perforation, constituent les traits caractéristiques.

Cette variété d'ulcère se distingue encore par son caractère infectant, que révèle sa propagation constante dans une direction déterminée et désignée d'avance par une infiltration blanchâtre et un boursouflement particulier En outre, elle s'accuse par l'apparition, dans la chambre antérieure, de produits coagulables qui adhèrent à la surface postérieure de la cornée sous forme de flocons, de masses vésiculeuses ou de cordons, auxquels viennent s'adjoindre des collections de pus. L'hypopyon est dans cette variété si fréquent, que, sur quatre cas, il ne manque qu'une fois.

L'image clinique de cette variété d'ulcère rongeant, que M. Sæmisch a tracée en maître dans sa monographie (2), présente un ensemble de traits si caractéristiques, que l'attention sera aisément attirée sur cette dangereuse et insidieuse affection.

Une innocuité apparente marque le début de cette maladie. Généralement, au centre de la cornée, se montre une petite perte de substance ovalaire ou sphérique, d'une teinte faiblement grisâtre; elle est entourée d'un côté (le plus souvent en dehors ou en dedans, rarement en haut ou en bas) d'un croissant bleuâtre composé habituellement de plusieurs rangées de petits points ou de stries blanches. Ce bord dépasse le niveau de l'ulcère dont la profondeur est minime, il est boursouflé et envoie de légères stries grisâtres vers les parties périphériques de la cornée. L'ulcère s'agrandit constamment, en poussant en quelque sorte ce bord infiltré de plus en plus en dehors, et, comme le fait observer fort judicieusement M. Sæmisch, ce n'est pas par fusion du pus (suivant les lois de la pesanteur) que se produit l'agrandisse-

(1) Voy. *Traitement des fistules de la cornée*, lettre adressée par l'auteur au docteur Delgado dans *El Pabellon medico*, 21 septembre 1866, et *Annales d'oculistique*, t. LVI, p. 304.

(2) *Das Ulcus corneæ serpens. Eine klinische Studie.* Bonn, 1869.

ment, mais l'ulcère s'étend toujours constamment dans le sens du bord infiltré ou, à proprement parler, infecté.

Examine-t-on attentivement à l'éclairage oblique ces ulcères de peu d'étendue, on se rend aisément compte des altérations qui se sont opérées dans la chambre antérieure. L'humeur aqueuse, légèrement trouble, paraît s'être en quelque sorte coagulée vers la surface postérieure de la cornée avoisinant l'ulcère. A cette surface adhère une couche nuageuse à contours indécis ou formant une sorte de vésicule. Fréquemment, il part de ce dépôt un filament qui s'allonge vers le fond de la chambre antérieure et communique avec une collection de pus. A mesure que l'ulcère s'étend, ces dépôts augmentent, se condensent et finissent par former une épaisse couche de fibrine infiltrée de globules de pus et qui double la faible épaisseur de tissu cornéen constituant le fond de l'ulcère, devenu d'autant plus profond qu'il a gagné en étendue.

C'est cette doublure qui impose à un observateur inexpérimenté, et lui fait croire que la cornée même se trouve transformée en un vaste abcès exulcéré, mais l'intervention chirurgicale (la kératotomie) nous démontre bientôt que toute cette masse coagulée peut être évacuée et laisser alors le fond de l'ulcère, très étendu, presque absolument transparent, tandis que les bords seuls conservent encore une infiltration et se trouvent plus ou moins recouverts de masses nécrosées.

Un trait caractéristique de l'ulcère infectant, c'est qu'une fois la fusion de masses infectantes opérée dans une direction déterminée du tissu cornéen et dénotée par la lunule blanchâtre saillante, ainsi que par le dépôt formé sur la surface postérieure de la cornée, la marche peut s'effectuer avec une telle rapidité, qu'en deux ou trois jours l'ulcère ronge toute l'étendue de la cornée. Dans cette marche, on peut se convaincre que la propagation a constamment lieu dans la direction du bord infiltré, qui finit peu à peu par embrasser toute l'étendue de l'ulcère à mesure que celui-ci s'avance vers le bord cornéen et que les dépôts fibrineux et l'hypopyon s'étendent.

A cette période avancée de la maladie, il ne reste du tissu cornéen qu'une bandelette grisâtre à laquelle vient s'adosser le bord saillant et jaunâtre de l'ulcère, qui se confond avec le fond soulevé par le dépôt fibrineux et purulent de la chambre antérieure qui la remplit plus ou moins complètement.

Arrivé à une pareille extension, une ou plusieurs perforations ne tardent pas à s'opérer dans le fond aminci de l'ulcère, qui peut alors regagner, après l'écoulement de l'humeur aqueuse et l'entraînement au dehors d'une partie des masses fibrineuses, une transparence marquée. A partir de ce moment, la régénération peut s'effectuer dans une portion excentrique de l'ulcère. Malheureusement, l'action curative de la perforation s'arrête souvent par une occlusion prématurée au moyen des dépôts fibrineux de la chambre antérieure. Une très grande étendue du fond aminci de l'ulcère se sphacèle alors, l'iris, lui-même infiltré de pus, est chassé au dehors de l'œil largement ouvert et, si une panophthalmitis n'éclate pas, la cicatrisation aboutit au déve-

loppement d'un staphylome étendu, moins fréquemment à l'aplatissement de la cornée et du segment antérieur de l'œil (phthisie antérieure, *aplanatio corneæ*).

Pendant tout le parcours rapide de ces phénomènes, les symptômes irritatifs de l'œil peuvent varier sensiblement. Les premiers débuts s'accusent souvent par une très grande sensibilité de l'œil qui persiste jusqu'à la perforation, celle-ci s'annonçant alors par un apaisement considérable des douleurs. Dans des cas relativement rares, les malades ressentent d'autant moins de douleurs que l'accumulation de l'hypopyon s'accentue davantage, et au contraire les douleurs apparaissent après la perforation et au moment où éclatent des symptômes de panophthalmitis. La sensibilité peut donc singulièrement varier, mais, dans la plupart des cas, de très vives douleurs persistent jusqu'à ce que, spontanément ou artificiellement, s'opère la perforation. Nous entendons le plus souvent les malades dire qu'ils ont passé trois ou quatre nuits blanches, jusqu'à ce que la kératotomie leur donne un soulagement complet.

L'ulcère infectant s'observe surtout dans la classe pauvre et pendant l'époque des chaleurs. Tandis que M. Sæmisch note sa fréquence comme étant de 1 pour 100, nous la trouvons à notre clinique moitié moindre. Pour faciliter le développement de cette variété d'ulcère infectant, il faut le concours d'une lésion de la cornée et la présence d'une substance infectante. Celle-ci est souvent fournie par la sécrétion conjonctivale et principalement par celle des voies lacrymales ou par des masses décomposées occupant le bord palpébral atteint de blépharite. La chaleur a une grande influence pour activer la décomposition, et le séjour dans les champs, en plein air, est très propice pour provoquer des blessures de la cornée; ceci explique pourquoi on a donné à ces ulcères le nom d'ulcère des moissonneurs, des vendangeurs. Si on analyse exactement les cas, on trouve que dans la moitié à peu près le traumatisme est révélé directement, dans un tiers il existe des maladies des voies lacrymales, enfin pour la moitié, on observe des éversions des points lacrymaux avec blépharite plus ou moins accusée. Ceci prouve surabondamment que, dans l'étiologie de cette forme d'abcès, l'infection joue le rôle capital et non le surmenage, comme on a voulu l'admettre récemment encore (M. Dehenne) (1).

La nature infectante de l'ulcère rongeant a, du reste, été expérimentalement prouvée par MM. Eberth (2), Leber (3), Strohmeyer (4) et Fritsch (5), qui ont démontré qu'en introduisant dans les plaies de la cornée des substances septiques (tissu musculaire en putréfaction, masses de leptothrix qu'on rencontre dans les dents cariées aussi bien que dans les voies lacrymales), on produisait la véritable forme d'ulcère rongeant (kératite à

(1) *Journal d'ophthalmologie*, 1er novembre 1880.
(2) *Centralbl. f. med. Wissenschaft*, 1873, nos 8 et 19.
(3) *Ibid.*, 1873, no 9.
(4) *Ibid.*, 1873, no 21, et *Arch. f. ophthalm.*, XIX, 2, p. 1, et t. XII, 2, p. 101, 1876.
(5) *Experimentelle Studien*, etc. Erlangen, 1874.

hypopyon). L'inoculation de bactéries artificiellement produites (Strohmeyer) provoque la même kératite, qui n'aboutit pas à la destruction complète. M. Sæmisch (1) s'étonne que l'incision qu'il a conseillée agisse tout en ouvrant en quelque sorte une nouvelle voie aux substances infectantes, mais il oublie que la kératotomie avec entraînement en dehors d'un paquet de masses coagulées et les ouvertures réitérées de la chambre antérieure sont aussi un puissant moyen de nettoyage.

Tandis que les deux autres variétés d'ulcères profonds, asthénique et sthénique, se rencontrent de préférence, le premier chez les sujets jeunes, le second chez l'adulte, la forme infectante est l'apanage de la vieillesse et s'observe plus particulièrement sur des personnes ayant dépassé la soixantaine, chez lesquelles les anomalies des voies lacrymales sont du reste bien plus fréquentes. L'ulcère rongeant se différencie encore sous un autre rapport des deux variétés signalées ci-dessus en ce que, pouvant récidiver comme celles-ci, il ne se reproduit pas sur les parties cicatricielles, mais au contraire se développe sur les parties de la cornée restées intactes.

Le *pronostic* de cette forme infectante est d'autant moins grave que le caractère de la maladie ayant été reconnu, on l'attaque de suite soit par le traitement antiseptique, soit par ce même traitement et les moyens chirurgicaux à la fois. Tant que l'ulcère n'a pas atteint en étendue la moitié du diamètre de la cornée, l'intervention chirurgicale peut être regardée comme presque sûre dans ses résultats, et il n'y a alors d'autre crainte à concevoir que celle d'une opacité persistante, mais souvent encore de peu d'étendue. Si l'ulcère offre une étendue égale au rayon de la cornée, alors il y a non seulement à redouter que toute intervention ne reste infructueuse, mais encore que l'on ne hâte ainsi parfois une destruction totale de l'œil par panophthalmitis. On doit dans ce cas se considérer très heureux, si, grâce aux soins donnés, on conserve une portion assez large du tissu cornéen pour permettre plus tard de rendre la vue en pratiquant une pupille artificielle et si la cicatrisation n'aboutit pas à la formation d'un staphylome étendu. Ce qui rend le pronostic douteux encore, c'est le danger qu'au début de l'affection, l'insignifiance apparente du mal ne fasse reculer souvent et le malade et le médecin inexpérimenté devant une opération absolument inoffensive et cependant certaine dans ses résultats.

Le *traitement* de l'ulcère rongeant peut se borner soit à l'usage des antiseptiques, soit à l'emploi des moyens chirurgicaux ; dans l'un et l'autre cas, il faut tarir le plus promptement possible la source qui fournit les produits infectants.

Les éversions des points lacrymaux, les blépharites et surtout la dacryocystite doivent être traitées simultanément avec l'affection cornéenne. Pour ce qui regarde la dacryocystite, une large ouverture du sac par le conduit supérieur, avec débridement sous-cutané du ligament palpébral interne, est rigoureusement indiquée. En même temps on s'efforcera de faire cesser prompte-

(1) Græfe-Smæisch, t. IV, p. 250.

ment la sécrétion au moyen d'injections astringentes et d'une évacuation fréquemment répétée, par la pression sur le sac avec le doigt. L'usage du bandeau compressif qui s'oppose à ce nettoyage souvent répété doit être ici absolument proscrit.

S'agit-il du début de l'affection, un petit disque de 1 à 2 millimètres s'étant à peine formé, si le malade ne souffre pas beaucoup, on peut alors, pendant un ou deux jours, faire une tentative pour traiter l'affection par l'emploi de l'ésérine, par des attouchements directs de l'ulcère avec un pinceau trempé dans de l'eau chlorée et par des fomentations chaudes avec une faible solution d'acide carbolique ou salicylique (1 à 2 pour 1000). A ce moment l'attouchement avec un petit cautère (Martinach, Gayet) ou le fil de platine du galvanocautère (Martin) peut aussi donner de bons résultats. Cette conduite peut même être suivie, si un hypopyon de peu d'importance s'est formé : elle se trouve surtout indiquée, si par exception l'ulcère s'est développé chez des enfants qu'il est plus difficile de traiter et sur lesquels d'ailleurs ce traitement réussit mieux que sur les personnes âgées.

Dès qu'on s'est assuré que l'ulcère progresse en dépit du traitement et que l'hypopyon augmente, il faut pratiquer la kératotomie d'après la méthode de M. Sæmisch. Nous conseillons du reste de ne pas hésiter à pratiquer tout de suite l'opération, lorsque l'emploi des fomentations chaudes est rendu impossible, soit qu'il existe une sécrétion conjonctivale considérable ou que l'ulcère se complique de dacryocystite.

Voici comment M. Sæmisch procède pour cette opération que nous nous efforçons d'exécuter comme lui : « Les paupières étant écartées au moyen d'un écarteur à vis, on fixe le globe de l'œil précisément du côté où l'on veut pénétrer avec le couteau à cataracte étroit de de Græfe. La ponction est indiquée par l'emplacement du bord boursouflé, car *la section à travers le fond de l'ulcère doit toujours être faite de telle façon qu'elle divise en deux moitiés égales ce bord*. S'agit-il par exemple de l'œil droit, et le bord blanc jaunâtre de l'ulcère central est-il situé directement en dedans, moitié au-dessus, moitié au-dessous du méridien horizontal, on saisit l'œil avec la pince près du bord cornéen interne, suivant le méridien, et la section vient concorder avec lui. La ponction se trouve par conséquent dans ce méridien en dehors du bord externe de l'œil. »

« *La section doit donc être placée de telle manière qu'aussi bien la ponction que la contre-ponction se trouvent situées dans le tissu normal, c'est-à-dire en dehors de la partie exulcérée.* Une fois que la pointe du couteau a pénétré à l'endroit voulu, l'instrument doit, en passant dans la chambre antérieure, effleurer la surface postérieure de l'ulcère et ressortir du côté opposé. Plus l'étendue de l'ulcère est restreinte, plus il est nécessaire de donner au couteau une direction perpendiculaire et de renverser ensuite le manche pour ne pas agrandir inutilement la section. »

Il est recommandé de terminer très lentement la section et de déposer la pince à fixation dès que la contre-ponction a été faite. Afin que l'humeur

aqueuse s'écoule lentement, on peut terminer la section par un mouvement de va-et-vient; mais ces règles ne peuvent être observées qu'autant qu'il s'agit de sections d'une certaine étendue ; si la ponction et la contre-ponction se trouvent très rapprochées, la section se termine, contre le gré de l'opérateur, avec une certaine brusquerie, qui n'est du reste pas préjudiciable au succès de l'opération. Avec l'humeur aqueuse, qui se coagule à la surface de la conjonctive et dans le cul-de-sac, l'hypopyon et les dépôts fibrineux de la chambre antérieure s'engagent dans la plaie, et l'on est très souvent forcé de les retirer avec une pince de la section cornéenne, après quoi on retrouve le fond de l'ulcère presque tout à fait transparent. Il est bon d'avoir une section parfaitement dégagée de masses coagulées interposées, mais il est inutile de maltraiter la section, en malaxant l'œil et en interposant à diverses reprises un stylet afin d'évacuer jusqu'aux dernières traces d'hypopyon dont une partie peut rester dans l'œil sans inconvénient.

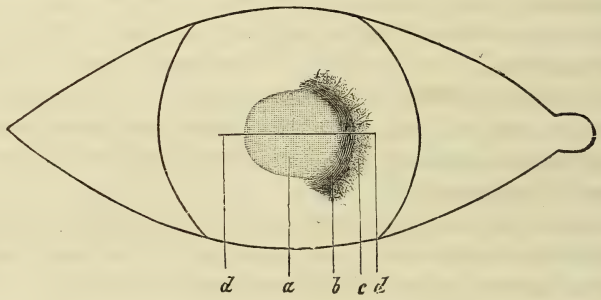

Fig. 4. — Ulcère rongeant.

a. Fond de l'ulcère. — *b*. Bord boursouflé. — *c*. Halo opaque. — *dd*. Emplacement de la section.

Immédiatement après la kératotomie (pratiquée après désinfection préalable de l'œil et surtout du bord des paupières), nous instillons quelques gouttes d'une forte solution d'ésérine (1 pour 100) et répétons ces instillations à cinq ou six reprises. Elles ont pour avantage de resserrer la pupille, de contribuer à l'évacuation de la chambre antérieure et d'empêcher, outre le prolapsus de l'iris, la reproduction de l'hypopyon. L'action favorable de l'ésérine nous a été maintes fois prouvée d'une façon irrécusable. Nous faisons suivre toute kératotomie d'une instillation d'ésérine, mais il dépend de la tournure que prend la maladie quelle conduite on tiendra le lendemain. Un calme complet s'est-il établi, aucune nouvelle collection purulente ne s'est-elle reproduite, nous continuons l'emploi de l'ésérine et sans toucher davantage à la plaie on obtient sa parfaite cicatrisation dans l'espace de huit à dix jours sous l'emploi du pansement antiseptique. Au contraire, le malade a-t-il continué à souffrir et du pus s'est-il reproduit dans la chambre antérieure avec sensibilité accusée de l'œil, l'hypopyon qui a réapparu, est-il considérable? Nous suivrons les

indications données par M. Sæmisch, consistant en réouvertures quotidiennes de la plaie et dans l'usage de l'atropine.

La conduite ultérieure à tenir pourra encore varier suivant qu'on aura pratiqué une section de petite ou de grande dimension. S'agit-il d'une petite section et l'humeur aqueuse se montre-t-elle le lendemain trouble, renfermant une certaine quantité de pus, on peut alors, suivant le conseil de M. Sæmisch, réouvrir la section en y passant de dehors en dedans un stylet ou le bouton du couteau de Weber (destiné à fendre les conduits lacrymaux). On fait une légère pression contre la ponction avec le stylet qui doit ensuite glisser le long de la section dans la chambre antérieure. Cette réouverture non douloureuse de la plaie avec évacuation de l'humeur aqueuse peut être répétée pendant cinq ou six jours, jusqu'à ce que la tendance de l'humeur aqueuse à se mélanger de pus et à se coaguler au contact de l'œil, ait complètement cessé. Pendant ce temps aussi, le bord boursouflé de l'ulcère s'est affaissé, nettoyé et a cessé de menacer les parties saines. L'emploi de l'atropine est continué tant qu'on procède à ces réouvertures de l'ulcère.

A-t-on affaire à un ulcère où la section nécessaire pour la kératotomie a dépassé l'étendue du rayon de la cornée, alors nous nous abstenons de ces tentatives de réouverture du fond ; celui-ci déjà très aminci s'élimine par portions une fois la kératotomie pratiquée. Par cette raison seule l'accumulation de l'humeur aqueuse est le plus souvent rendue impossible et si néanmoins la section s'est agglutinée, on s'expose avec le stylet à dilacérer ces parties fort minces et comme pultacées et à nuire ainsi plutôt que d'être utile. Ici un emploi méthodique du sulfate d'ésérine doit seul être mis en action de façon à empêcher aussi de larges prolapsus de se produire.

Nous avons déjà dit que plus on est forcé de recourir à une section étendue, plus les chances d'une prompte guérison diminuent ; mais nous partageons entièrement la manière de voir de M. Sæmisch, à savoir que la kératotomie est encore ce qui réussit le mieux pour enrayer le mal et sauver au moins une partie de la cornée. En tous cas elle offre cet important avantage de faire cesser aussitôt les douleurs. Nous avons jusqu'à présent hésité à traiter d'aussi larges ulcérations avec le cautère actuel ou l'emploi du jéquirity.

Il est certain que si l'on est forcé de dépasser pour la kératotomie le rayon de la cornée, on ne pourra empêcher que la guérison ne s'opère avec de nombreuses adhérences de l'iris (leucome adhérent), mais l'emploi de l'ésérine peut diminuer au moins l'étendue de ces adhérences.

La kératotomie qui, pratiquée par M. Sæmisch, a donné 92 pour 100 de bons résultats, s'est montrée également efficace dans les mains d'autres opérateurs, pourvu qu'on ait bien su l'appliquer aux cas appropriés et opérer à temps. Le conseil de M. Alfred Græfe (1) de pratiquer la section tangentiellement au bord boursouflé, de façon à couper en quelque sorte le chemin vers lequel a marché l'ulcère rongeant, n'a guère trouvé de partisans et présente certainement, en dépit d'avantages incertains, l'inconvénient d'être plus difficile à exécuter et de ne pas faire concorder l'opacité de la section avec celle de

(1) *Klin. Monotsbläter*, X, p. 173.

la cicatrice, autrement dit de laisser des traces plus étendues. Suivant les recherches expérimentales de M. Strohmeyer, le bord blanchâtre boursouflé n'est qu'essentiellement rempli de globules de pus, les bactéries auxquelles revient principalement le pouvoir infectieux se trouvant accumulées de préférence au milieu de l'ulcère. Cette particularité plaide donc aussi en faveur du nettoyage répété des ulcères par une section qui traverse ses parties centrales.

M. Sæmisch conseille de continuer la réouverture quotidienne de la section, jusqu'à ce que les derniers points blanc jaunâtre du bord boursouflé aient disparu et que l'humeur aqueuse ne renferme plus aucun élément coagulable. De cette façon il pourrait se présenter des cas qui nécessiteraient que l'on tînt la plaie ouverte pendant quinze à vingt jours. Néanmoins, suivant notre confrère, dans la très grande majorité des cas (84 pour 100), la maladie serait déjà enrayée par la simple kératotomie.

Il est incontestable que la kératotomie l'emporte de beaucoup sur les autres interventions chirurgicales, la paracentèse du bord cornéen et l'iridectomie. La paracentèse ne peut être faite ici qu'avec un instrument assez large (couteau à arrêt), afin de permettre l'évacuation des masses coagulées formant généralement un paquet épais qu'il faut attirer en dehors avec des pinces. Cette ouverture s'agglutinant très rapidement, il n'est pas possible, comme dans la kératotomie, de la réouvrir et de procéder à des évacuations nouvelles du contenu de la chambre antérieure; par conséquent l'action de la paracentèse est généralement limitée à une seule intervention, et si le malade se prête à une opération, il faut de préférence agir de façon à n'avoir dans aucune condition besoin d'y revenir. L'usage des paracentèses jointes à l'emploi énergique de l'ésérine nous paraît pourtant devoir être toujours mis en pratique lorsqu'il s'agit de formes d'ulcères stationnaires et d'abcès indolents avec peu de tendance à l'hypopyon. Par cette méthode combinée on guérit sûrement, rapidement et en laissant des opacités moins apparentes qu'en se servant des traitements autrefois usités.

Autant nous avons insisté sur l'avantage de l'iridectomie dans la forme précédente d'ulcération, autant nous la rejetons comme peu utile dans les cas d'ulcère infectant. C'est avec raison que M. Sæmisch soutient contre M. Horner, qui patronne en pareil cas l'iridectomie, que la nécessité où l'on se trouve après de vastes ulcérations d'ouvrir plus tard une pupille artificielle ne peut être invoquée ici, car on ne saurait, vu la progression de l'ulcère, déterminer, comme dans la précédente variété, l'emplacement propre à donner à la pupille. Souvent avant d'avoir eu recours à la kératotomie, nous avons pu nous convaincre que précisément la partie située au-devant de la pupille artificielle se trouvait être ultérieurement détruite, et qu'on se voyait de nouveau forcé de revenir à l'incision de l'iris dans un point opposé.

Vu la facilité d'exécution de la kératotomie, son innocuité et son incontestable efficacité, nous pensons qu'il ne faut admettre qu'avec réserve les procédés qui ont pour but de détruire directement la masse infectante dans le sein de l'ulcération même, tels que les cautérisations pratiquées en touchant

le fond de l'ulcère avec un crayon de nitrate d'argent pointu (de Græfe) ou avec un stylet incandescent (Martinach, Gayet) ou le galvanocautère. En outre de l'action incertaine de ces cautérisations et du danger d'une diffusion du processus infectant qu'on se propose précisément de délimiter, je crois qu'il faut noter encore que ces moyens, alors même qu'ils ont eu un parfait résultat, laissent plus de traces que la fine cicatrice qui résulte de la kératotomie.

Si, une fois la perforation survenue, elle donne issue à une portion de l'iris, on s'efforcera de réduire le prolapsus par des instillations fréquentes d'ésérine. Du reste, ce traitement pourra diminuer l'étendue de la masse iridienne engagée dans la plaie de la cornée. En outre il faudra, autant que possible, maintenir l'œil dans un repos absolu sous le pansement borico-salicylique humide.

Si le prolapsus iridien se distend considérablement, même après les instillations d'ésérine et l'application du bandeau, on n'attendra pas qu'il se rompe, mais on le divisera avec le couteau à cataracte de de Græfe, et on l'excisera très soigneusement avec des pinces-ciseaux, une fois l'humeur aqueuse complètement évacuée. C'est alors qu'une compression méthodique de l'œil arrive souvent à produire une cicatrice solide et prévient les ectasies si rebelles à tous les traitements (1).

Si enfin, après l'excision du prolapsus iridien, le tissu cicatriciel cédait encore à la pression interne, et que le toucher révélât une tension exagérée de l'œil, il faudrait, pour s'opposer définitivement aux suites qui peuvent en résulter, pratiquer largement l'iridectomie. Même après cette opération, il arrive, chez certains malades, que la cicatrice et les parties voisines manifestent encore une tendance à l'ectasie. Celle-ci peut provenir, dans quelques cas, d'un déplacement du cristallin survenu au moment même où la chambre antérieure s'est brusquement vidée par la perforation de la cornée. Une partie du cristallin luxé touche alors les procès ciliaires et refoule l'iris contre les voies éliminatrices de l'œil. Le seul moyen de prévenir un staphylome et la destruction de l'œil consiste à fendre avec un couteau à cataracte la partie distendue de la cornée, à ouvrir, soit avec la pointe du couteau, soit avec le cystitome, la capsule du cristallin, et à en faire échapper le contenu. Aussitôt après, on applique sur l'œil un bandeau compressif pour s'opposer à l'issue du corps vitré et aux hémorrhagies intra-oculaires qui sont facilement la conséquence de cette évacuation. Nous aurons, du reste, à nous étendre davantage sur le traitement du staphylome.

(1) Cette intervention n'est justifiée que dans les cas où la sécrétion conjonctivale (ou celle du sac lacrymal) ne s'oppose pas à l'emploi prolongé du bandeau compressif, en cas contraire on s'abstiendra et on n'aura recours qu'aux ponctions répétées du prolapsus (Bowmann), si celui-ci acquiert des proportions très considérables.

ARTICLE IV

ANOMALIES CONSÉCUTIVES DE LA CORNÉE

a. *Taches de la cornée.*

On désigne sous le nom de tache de la cornée un état consécutif à l'inflammation cornéenne rendu définitif par les changements anatomiques opérés dans le tissu cornéen; cet état a pour caractère dominant une réduction plus ou moins accusée de la transparence de cette trame. A ce trait caractéristique peuvent s'adjoindre des changements de surface, mais dès que la portion opaque s'élève sensiblement au-dessus du niveau des parties avoisinantes saines, nous rangeons l'affection dans les ectasies cornéennes dont il sera question plus loin.

Évidemment le plus grand nombre des taches de la cornée résulte d'états inflammatoires et ne représente autre chose que des cicatrices cornéennes, mais il nous faut aussi mentionner ici des opacités qui ne doivent pas leur origine à un état inflammatoire antérieur, mais qui sont la conséquence d'une entrave apportée à la nutrition par une pression plus ou moins prolongée exercée sur la cornée et ayant laissé des traces dans la constitution et l'arrangement des parties anatomiques de cette membrane. Il peut en outre se développer des taches de la cornée par suite de changements dans la circulation lymphatique de cet organe, ayant déterminé une dilatation permanente des canalicules lymphatiques, avec compression du ciment et du tissu fibrillaire qui revêt alors tous les caractères de la sclérose cornéenne. De pareilles opacités s'observent surtout lorsque des processus inflammatoires ont longtemps persisté dans le tissu trabéculaire, voisin de l'angle iridien (canal de Fontana et canal de Schlemm); on les rencontre à la suite des diverses formes de sclérite et consécutivement à des irido-choroïdites séreuses.

Nous pensons donc que l'on peut établir trois grands groupes d'opacités cornéennes, ce sont: 1° les *taches* ou *cicatrices de la cornée;* 2° les *opacités glaucomateuses* et 3° la *sclérose cornéenne*. Nous compléterons cette série de troubles de transparence de la cornée en y ajoutant: 4° la forme d'opacité déterminée par altération sénile et connue sous la dénomination de *gerontoxon* ou arc sénile, et 5° les *taches congénitales*.

1° Les *taches de la cornée* ou *cicatrices* peuvent évidemment varier autant que les états inflammatoires, qui leur ont donné naissance (abcès ou ulcérations), ont présenté de degrés divers. Elles peuvent montrer les différences les plus considérables pour ce qui concerne leur étendue, leur épaisseur et par suite leur coloration. Les anciens ont donc, suivant l'intensité de l'opacité, autrement dit l'épaisseur de la cicatrice, distingué un *leucoma*, une *macula* ou une *nubecula*. Nous n'établissons plus de distinctions qui soient soumises

à l'appréciation arbitraire de chacun, et nous ne parlons actuellement que de *taches* de la cornée ou de *leucomes*, ajoutant la désignation d'*adhérent* lorsque la cicatrice traverse de part en part la cornée et comprend une portion de l'iris.

On est d'autant plus autorisé à généraliser l'expression de leucome que, comme nous aurons encore occasion de le voir, l'épaisseur de la cicatrice n'est nullement en raison directe du trouble optique qu'elle peut occasionner et par conséquent en rapport avec son importance pratique. Ainsi, de très faibles taches peuvent être compliquées d'une inégalité de niveau (facettes de la cornée), qui détermine un astigmatisme irrégulier des plus gênants pour la vision, tandis qu'une cicatrice épaisse assez nettement délimitée et laissant une partie du champ pupillaire libre, peut permettre encore une vision bien plus précise.

Tout en ayant déclaré que nous détachions du groupe des opacités cornéennes comme ectasies (leucomes ectatiques ou staphylomes), toutes les cicatrices qui montraient un changement (excès) de courbure sensible, il ne faudra pas oublier qu'aucune réparation du tissu cornéen ne s'opère avec une telle uniformité que la régularité parfaite de la courbure cornéenne soit intégralement conservée. L'expression leucome, tache ou cicatrice de la cornée, implique donc tacitement *irrégularité* et *inégalité de surface*, ce qui est de la plus haute importance pour le praticien.

Le point le plus important de cette étude consiste à savoir bien nettement distinguer les opacités inflammatoires, que nous avons décrites en examinant les différentes formes de kératite, des opacités permanentes produites par une modification définitive du tissu de la cornée. Dans le premier cas, on a affaire à des changements inflammatoires transitoires ; dans le second, au contraire, à des altérations plus ou moins indélébiles :

Le diagnostic différentiel peut être d'autant plus difficile, que souvent ces deux formes coexistent. Ainsi on voit fréquemment une opacité de la cornée composée dans son centre de tissu cicatriciel, tandis que son pourtour offre à l'observateur les divers changements que l'inflammation peut amener. Les cicatrices cornéennes ont même une tendance particulière à s'exulcérer et à donner lieu à ce qu'on a appelé la *kératite cicatricielle*.

Voici les principaux caractères qui permettent de distinguer les opacités inflammatoires de celles qui sont stables et cicatricielles.

1° L'opacité permanente a une coloration plus uniforme, réfléchit mieux la lumière, a un aspect moins diffus, est plus circonscrite et mieux dessinée que l'opacité inflammatoire.

2° L'opacité permanente présente, le plus souvent, lorsqu'on fait miroiter la cornée, une couche épithéliale parfaitement lisse, tandis que l'opacité inflammatoire est en général recouverte d'une couche d'épithélium inégale, comme piquetée par des coups d'épingle et analogue pour l'aspect à du verre dépoli.

3° Quand on examine le pourtour d'une cornée affectée d'une opacité per-

manente, on ne trouve pas, à moins de complications, d'injection périkératique; cela peut exceptionnellement se rencontrer aussi dans le cas d'une opacité de cause inflammatoire; mais si l'on prend le soin d'examiner le malade après qu'il a tenu ses paupières quelque temps fermées, après le sommeil, par exemple, l'injection périkératique s'observe toujours, du moins au voisinage de l'opacité.

4° Examine-t-on par transparence la cornée (avec le miroir plan qui est ici l'instrument par excellence), on voit que les opacités inflammatoires tranchent avec une auréole bien plus nettement délimitée que les cicatrices. Celles-ci se perdent dans une zone semi-transparente qui se dégrade insensiblement. Ainsi cette opacité stationnaire qui paraissait mieux dessinée à l'inspection directe, l'est moins, vue par transparence avec un faible éclairage, qu'une infiltration purulente à bords diffus regardée directement.

La présence de vaisseaux qui s'étendent vers la partie opaque de la cornée ne peut nullement être regardée comme un signe certain qu'il s'agit d'un processus inflammatoire non arrivé à terme (Sæmisch). La plupart des cicatrices épaissies et marginales sont plus ou moins garnies de vaisseaux qui les relient avec la sclérotique. Observées à l'ophthalmomicroscope, la très grande majorité des taies anciennes sont vascularisées. On ne peut donc regarder comme pathognomonique de l'état inflammatoire d'une opacité de la cornée, le fait que celle-ci, siégeant à une certaine distance du bord, la portion comprise entre le bord et la tache livre passage à un treillis de vaisseaux fins et ramassés.

Pour ce qui regarde la constitution histologique des taches cicatricielles de la cornée, l'exposé que nous avons donné de la réparation des pertes de substance qui suit la kératite suppurative ou ulcéreuse, suffira pour démontrer que le défaut de transparence est essentiellement dû à une *inégalité dans la distribution* des éléments anatomiques. Le tissu de réparation ne présente pas d'éléments propres qui le privent de sa transparence comparativement au tissu qu'il remplace, abstraction faite toutefois des masses pigmentaires qui peuvent avoir été déposées par suite d'une inflammation concomitante de la partie antérieure du tractus uvéal ou d'épanchements hémorrhagiques qui n'ont subi pendant la phase de cicatrisation qu'une résorption incomplète. Nous négligeons aussi de parler ici des dépôts auxquels une thérapeutique inintelligente peut avoir donné lieu (dépôts métalliques, argentation).

Si nous envisageons ainsi les taches, nous verrons que sur les coupes de diverses variétés de taches comprenant un faible nuage (*nubecula*), jusqu'au leucome adhérent le plus dense et le plus largement développé, nous rencontrons des transitions telles que, pour la première forme d'opacité, on peut à peine constater une différence avec l'état normal; tandis que, dans le cas d'épaisses cicatrices, on observe un tissu fibrillaire grossier, ne rappelant plus en rien le tissu connectif délicat et diaphane de la cornée, avec son arrangement si régulier de canalicules et d'espaces lymphatiques.

Nous reviendrons plus tard sur les troubles fonctionnels et le traitement

des diverses cicatrices après avoir exposé les deux autres genres d'opacité cornéennes.

2° *Les opacités glaucomateuses* sont bien plus fréquentes que ne pourraient le faire supposer les rares descriptions qu'on en a données. Rappelons que l'on ne rencontre guère d'yeux atteints depuis longtemps de glaucome absolu irritatif, sans qu'il s'y développe peu à peu des *opacités en bandelette longitudinale et centrale.* En outre il arrive très souvent que, sur des yeux atteints de leucome adhérent étendu, ayant passé par des phases glaucomateuses et privés de toute perception lumineuse, une partie de la cornée non occupée par le leucome devienne le siège d'un fragment de bandelette glaucomateuse.

Mais ce n'est pas sur ces opacités glaucomateuses en quelque sorte concomitantes qu'il s'agit d'attirer l'attention, mais bien sur celles qui sont le prélude d'une irido-choroïdite qui devient invariablement glaucomateuse (de Graefe).

Ces opacités débutent sur le milieu de la cornée, dans l'espace laissé à découvert lorsque l'œil ébloui rapproche les paupières. Elles commencent habituellement sous forme d'une bande située du côté interne de la cornée et qui avance plus ou moins vers le centre de cette membrane. Avant qu'elle n'ait acquis une pareille extension, il s'est déjà développé un fragment de bandelette vers le bord cornéen externe et souvent dans la partie centrale de la cornée même, puis ces divers foyers se réunissant, finissent par former un demi-anneau qui s'élargit particulièrement en bas de manière à embrasser presque tout le segment inférieur de la cornée, tandis qu'il offre bien moins de tendance à remonter vers le sommet de la cornée et à atteindre les portions qui sont plus ou moins protégées par la paupière supérieure. Il est exceptionnel que la bandelette se forme par l'apparition d'une tache glaucomateuse centrale suivie d'une formation similaire de deux fragments de bandelette marginale.

La coloration de ces taches n'est jamais intense, elles donnent simplement à la partie atteinte l'aspect d'un *dépoli*, ne permettant pas de distinguer à travers elle le dessin de l'iris et de son bord pupillaire. Rarement la couleur terne et grisâtre que présentent les parties malades acquiert une légère teinte brunâtre. Lorsqu'on pratique l'examen avec la loupe et l'éclairage oblique, il est aisé de se rendre compte qu'à l'instar des cornées d'yeux atteints de glaucome irritatif, l'épithélium qui recouvre l'opacité est irrégulier, soulevé par places, et que cette irrégularité tranche nettement avec les parties transparentes de la cornée. Très souvent on rencontre dans l'étendue de la bandelette une ou plusieurs petites parties circulaires où l'épithélium paraît tout à fait lisse et le tissu cornéen transparent. Ces points situés au milieu de la partie terne et opaque offrent à l'inspection absolument l'aspect de corps étrangers (paillettes de fer), qui s'y seraient placés. Dans les cas anciens, l'opacité gagne en intensité surtout vers le bord de la cornée où il peut se montrer alors un épaississement considérable de la couche épithéliale.

La bandelette glaucomateuse ne se développe que très exceptionnellement chez de jeunes sujets. Elle apparaît ordinairement sur les deux yeux, mais rarement simultanément; généralement la maladie a précédé sur un œil de quelques années son apparition sur l'autre. A part le trouble occasionné par défaut de transparence, la fonction de l'œil paraît être parfaite et dans une nombreuse série de cas elle reste ainsi pendant des années.

Je citerai à cet égard les deux cas suivants :

Pendant le siège de Paris, j'ai opéré un homme de cinquante ans qui était atteint de bandelette glaucomateuse très large sur les deux yeux, principalement sur le droit, où la maladie avait débuté depuis à peu près six ans. Comme une grande partie de la pupille se trouvait masquée à droite par l'opacité qui recouvrait un tiers de la cornée, on pratiqua une pupille artificielle en haut. Recommandation fut faite au malade de se représenter pour son œil gauche dès qu'il verrait le moindre changement du côté de la vue. Je ne revis le malade que six ans plus tard ; la vision n'avait, jusqu'à un mois auparavant, éprouvé aucune modification, et ce ne fut que par précaution qu'il se soumit à un nouvel examen et à l'iridectomie sur son œil gauche.

Un capitaine, âgé de soixante-six ans, fut opéré sur l'œil gauche de pupille artificielle en haut pour une large bandelette glaucomateuse il y a quatre ans; il accompagnait sa femme. qui devait être opérée de cataracte. Lors de l'opération du second œil de cette dame, je revis le malade trois ans après; rien n'était changé du côté de la vision, quoique la bandelette se fût un peu étendue sur l'œil non opéré qui fut soumis, par précaution, à l'iridectomie.

Quoique en général la marche de cette affection se caractérise par son extrême lenteur, on observe cependant chez un certain nombre de malades une tendance particulière à l'iritis, à l'irido-choroïdite et au glaucome consécutif. Je n'ai jamais rencontré une succession rapide dans l'évolution de ces complications, mais j'ai vu une fois, et cela chez un homme jeune (trente ans), survenir un glaucome chronique simple. Dans la généralité des cas, lorsque la kératite glaucomateuse se complique, il se développe des synéchies dont le nombre s'accroît lentement, une occlusion pupillaire finit par se produire, les parties périphériques de l'iris se bombent en avant, et l'œil qui s'est durci montre alors tous les symptômes de l'irido-choroïdite glaucomateuse.

Une marche en quelque sorte inverse peut aussi s'observer, c'est-à-dire que, sur des yeux qui ont passé par l'irido-choroïdite et les complications glaucomateuses, il est possible de voir la bandelette se développer. Nous avons alors vu cette bandelette débuter plus fréquemment dans la partie centrale de la cornée que vers sa région marginale, et nous avons eu occasion d'observer que cette bandelette, en quelque sorte *consécutive*, se développe bien plus souvent chez des sujets encore relativement jeunes. Ces taches offrent alors à s'y méprendre l'aspect de dépôts métalliques dans la cornée, et cette apparence est surtout due à des dépôts de graisse et de chaux (Clarke, Dixon) dans la couche épithéliale et sous le stratum épithélial (Bowman). Rien n'autorise à rapporter cette forme à une diathèse et à désigner cette opacité comme kératite goutteuse. Reste à savoir jusqu'à quel point l'anesthésie et les phénomènes de desséchement jouent un rôle dans la production de ces bandelettes glaucomateuses consécutives.

3° *Sclérose cornéenne.* — L'état de la cornée que nous désignons, à cause de sa ressemblance, par suite de son manque de diaphanéité, avec la sclérotique, sous le nom de sclérose, peut être partiel ou généralisé; il peut aussi se limiter à quelques couches seulement ou comprendre la totalité de l'épaisseur de la membrane. Ainsi la sclérose tantôt se montre sous l'aspect de taches laiteuses semi-transparentes, tantôt prend l'apparence blanc nacré de la sclérotique; elle occupe un segment restreint ou toute l'étendue de la cornée et peut atteindre une intensité telle, qu'il devient impossible de délimiter cette membrane de la sclérotique avoisinante.

Comme caractères essentiels de la sclérose, nous avons à noter: *a*, sa coloration allant d'une teinte gris bleuâtre jusqu'au blanc bleuâtre le plus accusé, mais ne tirant jamais sur le jaune ; *b*, la diffusion des limites; très rarement, en effet, une partie sclérosée tranche nettement avec une portion intacte et de transparence parfaite; *c*, un examen attentif permettra de découvrir sur les parties sclérosées et semi-diaphanes, des dessins en stries ou un lacis de points ou de nœuds réunis par des lignes rappelant plus ou moins l'arrangement des canalicules et des espaces lymphatiques de la cornée.

La sclérose cornéenne se rencontre essentiellement dans les cas où les voies éliminatrices du courant lymphatique ont été obstruées pendant un temps plus ou moins long, soit que ce phénomène ait été déterminé par un obstacle ayant son siège dans la cornée même, comme nous devons le supposer pour les diverses variétés de kératite parenchymateuse; soit que l'obstacle ait surgi par suite d'inflammations qui se sont établies au proche voisinage de la cornée et ont retenti sur le fonctionnement régulier de la circulation lymphatique de cette membrane, ainsi que nous le voyons consécutivement à l'épisclérite, la scléro-choroïdite et l'irido-choroïdite, principalement celle de forme séreuse.

Rappelons ici que le simple dérangement dans la disposition des éléments anatomiques de la cornée peut entraîner un défaut de transparence, comme nous le rencontrons dans les diverses variétés de sclérose. Ainsi une dilatation permanente des canalicules et espaces lymphatiques, qui doit nécessairement être accompagnée de la compression du ciment dans lequel ils se trouvent creusés, peut faire perdre à la cornée sa transparence au point de la faire ressembler à la sclérotique. Un entassement cellulaire n'est nullement nécessaire en pareil cas, quoiqu'il puisse se rencontrer simultanément pour certaines formes de scléroses consécutives à la kératite parenchymateuse. En tous cas l'organisation de nouveaux éléments cellulaires, tel qu'on le rencontre pour le tissu réparateur des cicatrices cornéennes, fait ici absolument défaut.

La dilatation des espaces lymphatiques et la compression du ciment cornéen jouent, pour la production de l'opacité, le rôle capital, et il est à présumer que si le trouble est produit par un obstacle passager, il peut être aussi essentiellement transitoire. Ainsi nous observons de ces *scléroses fugaces*, ayant comme teinte et aspect les apparences de la sclérose défini-

tive, à la suite de sections ayant intéressé la limite scléro-cornéenne, consécutivement à des phlyctènes ou des pustules qui ont occupé longtemps le bord scléro-cornéen (catarrhe printanier); enfin je les ai observées dans les cas de propulsion de l'œil par des tumeurs orbitaires, et j'ai vu se produire alors des dessins en W, entrelacés, tout à fait caractéristiques, accompagnés d'un soulèvement de l'épithélium cornéen, qui persistaient pendant toute la durée de la propulsion et se guérissaient aussitôt après la réduction du globe oculaire. M. Raehlmann (1) a, avec beaucoup d'à-propos, appelé l'attention sur ces variétés de scléroses transitoires ou fugaces qu'il désigne comme affections atypiques parenchymateuses déterminant des opacités délimitées en forme de stries ou de traînées. La propulsion de l'œil n'a pas été signalée par lui comme une des causes déterminantes de la sclérose transitoire.

Il est évident que les scléroses les plus tenaces et les plus intenses se rencontrent à la suite de maladies qui ont entravé définitivement l'écoulement régulier des espaces lymphatiques péricornéens, qui ont attaqué directement le canal de Schlemm, oblitéré les veines avec lesquelles ce réceptaculum lymphatique communique. Il en est ainsi à la suite de scléro-choroïdite avec formation de staphylomes (intercalaires et ciliaires), après des kératites parenchymateuses, auxquelles il s'est adjoint une irido-choroïdite à forme séreuse; enfin, nous les observons consécutivement à certaines formes pernicieuses d'irido-choroïdite sympathique où la sclérose de la cornée termine le cortège des symptômes.

Le rôle que les affections glaucomateuses jouent dans la production des scléroses fugaces ou définitives est encore assez mal déterminé, mais il doit être d'une certaine importance, attendu que nous venons de plus en plus à nous convaincre que le glaucome dépend le plus souvent de processus morbides qui retentissent sur la zone éliminatrice des liquides intra-oculaires, et par suite sur la circulation lymphatique de la cornée (œdème de la cornée).

En exerçant sur la cornée une pression exagérée, on y développe une opacité que nous pensons être analogue à celle dont nous venons de parler. Au moyen de l'élévateur ou avec le doigt même, on peut comprimer à travers la paupière une portion de la cornée, principalement la supérieure, de façon à obtenir une opacité bleuâtre et striée qui rappelle celle consécutive aux sections linéaires et périphériques. Un exemple frappant d'une pareille opacité transitoire par compression est le fait suivant :

Un professeur du Conservatoire, âgé de soixante-sept ans, fut soumis en 1864 à un avancement musculaire pour une paralysie incomplète. Ce malade hémophile fut pris d'une hémorrhagie telle qu'il fallut recourir à un tamponnement au moyen d'un bandeau compressif très fortement serré. Lorsque, quarante-huit heures après, je levai le bandeau avec le docteur Hunt, je trouvai la cornée tellement opaque, qu'il était impossible d'apercevoir la structure de l'iris et même l'emplacement de la pupille. Le malade ne distinguait que le jour de la nuit. Mais la cornée s'éclaircit si rapidement, qu'un quart d'heure après la levée du bandeau, l'œil voyait les aiguilles d'une montre.

1) *Klinische Monatsbl.*, t. XV, p. 1, 1877.

Complications des taches de la cornée. — Ces opacités sont d'autant plus nuisibles qu'elles sont plus rapprochées du centre de cette membrane, qu'elles excluent un plus grand nombre de rayons lumineux, ou qu'elles donnent davantage lieu à la diffusion de ces mêmes rayons. Les taches centrales de la cornée s'opposant au passage d'une partie des rayons qui viennent converger sur la rétine, y diminuent l'*intensité de l'éclairage* de l'image, mais n'apportent pas dans la vue autant de trouble que la diffusion des rayons lumineux au travers d'une tache semi-transparente, diffusion qui altère la *netteté* de l'image.

Le trouble visuel déterminé par simple *exclusion* de rayons est donc bien moins nuisible que celui déterminé par *diffusion* et *déviation* des rayons. Rappelons ici que la plupart des taches, quelque bien tranchées qu'elles puissent apparaître à la simple inspection, se montrent entourées d'une zone semi-transparente lorsqu'on les examine avec un miroir plan et avec l'éclairage oblique à la loupe. Cette zone devient très apparente devant une pupille artificielle qu'on vient de pratiquer. D'autre part, les taches semi-transparentes ou presque diaphanes doivent leur effet nuisible moins encore à la diffusion qu'elles déterminent qu'à l'astigmatisme irrégulier dû à l'inégalité de surface (facettes) qui complique cet état dans la presque totalité des cas.

Donders, et après lui son élève van Wyergarden (1), ont principalement étudié cette question du trouble visuel occasionné par la présence des taches cornéennes. Ils ont fait intervenir la dilatation pupillaire par suite de la diminution de l'éclairage, résultant de l'exclusion des rayons comme un moyen compensateur, et inversement la contraction comme modérateur de l'éblouissement par diffusion, mais ils n'ont pu tenir compte, à l'époque de leurs travaux, du changement de réfringence dans le tissu cornéen même et de l'inégalité dans la surface, et par suite de l'astigmatisme irrégulier qui en résulte. L'astigmomètre que nous avons fait construire avec M Masselon permet à l'instant même de contrôler le trouble qu'apporte une taie cornéenne par l'inégalité de surface qu'elle donne à la cornée et de juger jusqu'à quel point une correction optique est applicable.

L'impossibilité de pouvoir séparer les taches de la cornée en parfaitement opaques et en diaphanes, de déterminer l'étendue de l'opacité relativement à celle du champ pupillaire, celui-ci variant avec le degré d'éclairage, de convergence et d'accommodation, enfin la difficulté de reconnaître les légers changements de surface qui compliquent les opacités cornéennes lorsqu'on n'a pas recours à l'astigmomètre, toutes ces circonstances rendent plus ou moins stérile l'analyse du degré d'abaissement de l'acuité visuelle que peu entraîner la présence des taches, ainsi que la détermination de leur situation et de leur conformation.

(1) *Arch. f. Ophthalm.*, t. I, 1, p. 251, et t. II de ma deuxième édition, mémoire de Donders sur les lunettes sténopéiques.

Nous n'insistons pas sur l'influence que les taches de la cornée peuvent avoir sur le développement d'un degré plus ou moins accusé de myopie, sur l'apparition d'une déviation strabique, ces questions trouvant leur solution ailleurs.

Le *pronostic* des taches de la cornée sera essentiellement lié à leur origine étiologique. Pour ce qui concerne les cicatrices cornéennes, elles peuvent, surtout chez les enfants, s'éclaircir notablement par suite d'un arrangement des éléments cellulaires réparateurs plus conforme à la constitution du tissu qu'ils remplacent et aussi en partie en raison de la résorption de cellules extravasées ou dégénérées. C'est surtout chez les très jeunes enfants que l'on peut observer des éclaircissements étonnants dans des cas de cicatrices ayant succédé aux complications de l'ophthalmie des nouveau-nés, mais que l'on n'oublie pas qu'il s'agit, même dans les cas les plus favorables, seulement d'une gradation dans l'intensité de l'opacité et que des cicatrices, quelque diaphanes qu'elles apparaissent à l'inspection directe, accuseront constamment leur présence si l'on a recours à des moyens d'investigation plus précis (miroir plan). Tandis que ces taches cicatricielles ne peuvent subir qu'une amélioration plus ou moins marquée, les opacités glaucomateuses et les scléroses cornéennes sont susceptibles de rétrograder complètement lorsqu'elles ne datent pas de longtemps et ne sont pas très fortement prononcées.

Le *traitement* des taches de la cornée doit notablement différer suivant le genre d'opacités auquel nous avons affaire. S'agit-il du premier groupe d'opacités où du tissu cicatriciel s'est substitué à la délicate trame de la cornée? Nos efforts thérapeutiques ont pour but d'égaliser et d'harmoniser, autant que cela se peut, la structure de ce tissu substitué, afin qu'il tende à se rapprocher de celui qu'il a été appelé à remplacer. La série des *moyens éclaircissants* employée ici a pour but essentiel d'éliminer du tissu réparateur un excès de noyaux et de cellules, ainsi que les dépôts de sels qui rendent ce tissu encore plus disparate avec celui qu'il a remplacé.

A-t-on affaire à des taches glaucomateuses? il est bien entendu qu'on fera rigoureusement abstraction des moyens éclaircissants qui sont tous irritants et congestionnants, et l'on s'adressera au traitement antiglaucomateux, tel que nous le fournit l'emploi des myotiques, ainsi qu'aux procédés opératoires, l'iridectomie et la sclérotomie.

Pour le troisième groupe des taches de sclérose cornéenne produites, soit par compression du ciment cornéen par les canaux lymphatiques dilatés consécutivement à un obstacle dans le courant de la lymphe, ou occasionnées par suite d'un entassement de cellules dans ces mêmes voies, on s'adressera à des moyens qui pourront faciliter et équilibrer la circulation lymphatique. Ici les moyens antiglaucomateux peuvent aussi être mis avantageusement en action, mais un autre procédé opératoire qui consiste dans l'abrasion du tissu conjonctival péricornéen, la syndectomie, peut être employé avec grand profit,

ainsi que l'emploi d'un moyen, provoquant passagèrement une vive inflammation, tel que les lotions avec l'infusion des graines de jéquirity.

Occupons-nous tout d'abord des *taches cicatricielles* et des moyens qu'on recommande pour les éclaircir. Il est bien entendu que l'action n'en peut être de quelque efficacité que lorsqu'on les met en usage seulement peu de temps après le développement du tissu substituant, tandis que sur des cicatrices anciennes leur action doit être à peu près nulle. Aussi ne nous adressons-nous, dans ce dernier cas, qu'aux moyens propres à remédier, soit par des appareils optiques, soit par des opérations, aux troubles visuels entraînés par la présence des cicatrices cornéennes qu'en dernier lieu on s'efforcera de masquer au moyen d'une coloration artificielle, le tatouage.

Les médicaments qu'on a le plus prônés contre les taches de la cornée sont le calomel, la teinture d'opium, le précipité rouge, le sulfate de cuivre, le sulfate de soude, l'iodure de potassium, l'huile de térébenthine, l'huile de foie de morue, etc. De tous ces remèdes, les insufflations de calomel et la pommade au précipité rouge semblent réussir le mieux. Pour les malades qu'on ne peut surveiller de près, les instillations de teinture d'opium coupée de partie égale d'eau distillée et faites tous les jours ou tous les deux jours seront généralement d'un bon effet. Il faut parfois faire varier la médication, car elle semble, au bout de quelque temps, perdre son action. S'il survient des phénomènes inflammatoires, si la rougeur de l'œil persiste plus de six à huit heures après l'emploi des médicaments indiqués, on se hâtera d'en interrompre l'usage, si l'on veut éviter une rechute du mal dont on cherche à atténuer les conséquences.

Parmi une foule de remèdes vantés outre mesure, il faut citer l'application d'un courant électrique continu qu'on laisse agir sur la tache pendant quelques instants. Ce moyen n'est pas exempt de dangers, si son application a directement lieu sur la cornée même, et il n'a d'autre effet que celui d'irriter fortement la cornée et d'amener une hyperhémie et une transsudation très vives qui se dissipent rapidement. Appliquant l'électrode sur les paupières fermées, son action ne doit guère être bien efficace. L'acupuncture de la tache combinée avec l'électrisation est périlleuse et doit être rejetée.

Lorsqu'il s'agit d'opacités dues à un changement de la couche épithéliale, à un dépôt de sels métalliques dans sa trame, on peut essayer l'abrasion de cette couche ou même des parties les plus superficielles de la cornée. L'opération, exécutée à l'aide d'un couteau à cataracte, ne sera tentée qu'autant qu'on aura vainement éprouvé tout autre traitement, et qu'on se sera convaincu que l'opacité est très superficielle ; car il faut avouer que les guérisons obtenues par cette méthode sont fort rares. On doit absolument rejeter les scarifications des anciennes taches de la cornée ; les bons résultats qu'on leur attribue se rapportent certainement à d'anciens abcès dont le contenu ne s'était pas encore condensé.

Lorsque les opacités produites par les dépôts métalliques dans la cornée sont situées dans les parties profondes de cette membrane, elles sont

presque inaccessibles à nos moyens thérapeutiques. Il en est de même des opacités produites par des dépôts de chaux. Peut-être les excisions jointes à l'emploi de l'ésérine et du pansement antiseptique, donneront-elles des résultats plus satisfaisants. Il s'agirait de produire ici un amincissement très considérable de la cornée, plaie qu'on ferait alors guérir dans des conditions bien plus favorables que celles que présentait la phase parcourue après la blessure ou l'ulcération cornéenne préalable.

Nous devons signaler ici les bons effets que M. Gosselin (1) a retirés d'une solution de sucre, dans les cas où l'opacité de la cornée était récente et produite par de la chaux éteinte, en transformant cette dernière en un saccharate soluble.

On a tenté de donner à l'action des moyens éclaircissants une plus grande puissance en les injectant sous la conjonctive au voisinage de la cornée opacifiée. Ces tentatives ont été faites par le professeur Rothmund (2) au moyen de solutions salées, de dilutions faibles d'acide chlorhydrique et de chloroforme. Leur action ne peut aussi se produire que pour les cicatrices encore récentes et il reste à savoir jusqu'à quel point l'irritation qu'elles produisent serait susceptible de ramener des rechutes. En tout cas le peu de vogue que ce mode de traitement a acquis ne plaide pas en faveur de son efficacité.

A-t-on affaire à d'anciennes taches sur lesquelles les moyens éclaircissants n'ont plus aucune action? On discutera l'opportunité d'une pupille artificielle pour augmenter la vision. Cette pupille sera pratiquée au-dessous de la partie cornéenne présentant comme transparence et emplacement les meilleures conditions optiques, et l'on s'efforcera par son étroitesse d'atteindre autant que possible les qualités de la fente sténopéique.

Du reste, lorsque les deux yeux sont affectés de taches cornéennes, on expérimentera (qu'on ait ou non pratiqué des pupilles artificielles) l'emploi de l'astigmomètre et de la fente sténopéique, et l'amélioration que fournira ce genre de lunettes introduit par Donders (3) dans la pratique sera souvent considérable, du moins pour la distinction de petits objets placés près de l'œil (la lecture); tandis que presque tous les malades refuseront l'emploi des lunettes sténopéiques pour la rue, d'une part, à cause de leur aspect disgracieux, et d'autre part à cause des difficultés qu'occasionne leur emploi pour l'orientation par suite du rétrécissement du champ visuel.

On a attribué à l'établissement de la pupille artificielle un pouvoir éclaircissant (Panas) qui ne pourrait s'expliquer qu'autant qu'on aurait pratiqué l'opération sur des yeux portant des cicatrices fraîches et susceptibles de s'éclaircir simplement par les phases naturelles que parcourent avec le temps

(1) *Gaz. des Hôpit.*, 6 déc. 1862.

(2) Voy. *Klin. Monatsblatter*. p. 169, 1866 et la thèse de M. Weiss : *Subconjonctivale Injectionen in der Behandhug der Hornhauttrübungen*. Munich, 1867.

(3) *Archiv für Ophthalm*, t. I, p. 266.

pareilles cicatrices ou bien qu'on aurait eu affaire à des cicatrices compliquées d'opacités glaucomateuses. Quoi qu'il en soit, il ne faut pas oublier que cet éclaircissement peut donner lieu à une diffusion d'autant plus gênante qu'on aurait pratiqué une pupille plus large et que l'emploi des lunettes sur les yeux n'apporterait de soulagement que pour la vision de près.

Pour obvier à cet inconvénient, on peut avoir recours au tatouage, c'est-à-dire à l'incorporation d'un corps inerte (charbon) dans la cicatrice. Le tatouage dont les premiers essais ont été faits il y a une douzaine d'années à notre clinique (1), peut masquer complètement la difformité occasionnée par des leucomes très apparents. C'est non seulement en dissimulant une difformité fort choquante que le tatouage rend des services signalés, mais c'est aussi en consolidant les cicatrices et en prévenant la kératite cicatricielle si fréquente sur les yeux atteints de leucome (Voelkers).

Vouloir accuser le tatouage de provoquer des inflammations consécutives graves, à l'instar de corps étrangers implantés dans l'œil, c'est interpréter d'une façon erronée les conséquences du tatouage. Combien de fois n'arrive-t-il pas que sur des yeux atteints de leucome adhérent éclatent (même en dépit d'une pupille artificielle) des phénomènes glaucomateux ou des irido-choroïdites prenant rapidement la forme purulente. Celà s'observe sans qu'on puisse expliquer l'apparition de pareils accidents graves, sur des yeux qui souvent n'ont présenté, pendant de longues années, aucun autre trouble que celui occasionné par l'opacité, restée vierge de tout tatouage. De quel droit alors, lorsque le leucome adhérent a été tatoué, rapporter toute manifestation morbide que montrera pareil œil à l'incorporation du charbon dans le tissu cicatriciel de la cornée, alors que l'on sait que cet agent est toujours bien supporté lorsqu'il s'agit d'une tache cicatricielle non compliquée d'adhérences de l'iris ?

Les moyens curatifs des taches glaucomateuses se réduisent exclusivement à l'emploi des myotiques, à la pupille artificielle, ainsi qu'à la sclérotomie. Pour les cas de bandelette glaucomateuse précédant l'irido-choroïdite, il sera préférable de renoncer à l'emploi de l'ésérine et de la pilocarpine et de procéder de suite à l'iridectomie. Cette opération arrête souvent pendant de longues années complètement la maladie, mais il arrive aussi qu'après un arrêt de deux ou trois ans les symptômes glaucomateux reparaissent, l'œil commence à durcir et la papille optique s'excave peu à peu. En pareil cas une sclérotomie exécutée en sens opposé de la pupille ou la réouverture de la cicatrice (cicatrisotomie) amènera de nouveau de tels yeux à leur état de calme. Bien entendu, on ne peut attendre de ces opérations un pouvoir très accusé pour éclaircir les opacités glaucomateuses qui une fois bien développées persistent. Le peu d'intensité de ces taches engagera déjà à s'abstenir de toute tentative qui tendrait à donner lieu à la réapparition des symptômes

(1) Voyez les détails concernant l'introduction par moi de cette opération dans la pratique courante in *Chirurgie oculaire*, p. 181.

glaucomateux. Pareille abstention sera aussi à conseiller dans tous les cas de leucomes adhérents, montrant des traces d'opacités glaucomateuses en bandelette.

S'agit-il de leucomes complets sur les deux yeux? alors deux seules ressources se présentent : ce sont l'amincissement progressif de la cicatrice avec l'espoir d'établir un feuillet semi-transparent de la cicatrice, ainsi que Gradenigo l'a tenté avec le couteau, puis nous par la trépanation. Nous avons eu tort tous deux de désigner le résultat définitif de cette opération comme étant l'établissement d'une « fistule cornéenne ». Bien entendu, il ne s'agit pas d'établir une ouverture fistuleuse, préjudiciable au plus haut degré aux fonctions nutritives de l'œil, mais bien d'effeuiller le tissu cicatriciel jusqu'à obtenir une lamelle quasi transparente, ou d'enlever complètement une partie de la cicatrice jusqu'à ce qu'il en résulte par des ablations répétées que la perte des tissus se trouve comblée par une lamelle cicatricielle transparente.

On a repris avec beaucoup d'ardeur après avoir reconnu l'impossibilité de faire porter une cornée artificielle (Nussbaum) la greffe cornéenne (1) qui incontestablement réussit comme transplantation, mais perd le plus souvent tout bénéfice optique par l'absence de transparence de la partie cornéenne greffée. Les recherches expérimentales et histologiques de MM. Neelsen et Arnaldo Angelucci (2) sur la kératoplastie aboutissent à ce résultat qu'une plaie cornéenne artificielle très aplatie peut aussi sans la transplantation d'un lambeau cornéen se combler par du tissu (conjonctival) transparent. Ces expérimentateurs croient donc que la méthode d'amincissement de la cornée que M. Dion a tentée (après les essais de Gradenigo et les nôtres) pourrait rendre des services identiques aux résultats fournis par les méthodes compliquées de transplantation.

Les taches résultant d'une sclérose cornéenne seront différemment traitées suivant qu'il s'agit de cas tout à fait récents ou que le tassement cornéen est d'ancienne date. En premier lieu les injections de pilocarpine longtemps prolongées peuvent rendre de bons services; de même la sclérotomie nous a donné de bons résultats.

Pour des anciennes taches scléromateuses le moyen le plus efficace est l'abrasion conjonctivale (3) qui pourra être rendue sensiblement plus efficace si l'on exécute, après l'ablation du lambeau péricornéen de la conjonctive, un grattage avec un couteau à cataracte de façon à sectionner et à oblitérer un certain nombre de fins vaisseaux épiscléraux. On applique immédiatement après ce raclage des compresses chaudes faites avec une solution d'acide borique à 4 pour 100, ou une autre solution antiseptique non irritante pour la conjonctive et la peau des paupières, ou l'on provoque une ophthalmie jéquirityque d'une faible intensité.

(1) Voyez pour tous les détails techniques ma *Chirurgie oculaire*, p. 171.
(2) *Klinische Monatsbl.*, 1880, t. XVIII, p. 285.
(3) Voy. *Chirurgie oculaire*, p. 74.

L'action de la péridectomie ne se manifeste que lorsque la période de cicatrisation est arrivée presque à terme et que les parties avoisinantes du bord cornéen qu'on avait dépouillées du revêtement conjonctival ont pris l'aspect d'un œil d'émail. On arrive donc de plus en plus à penser que l'action de cette opération doit s'expliquer par la rétraction cicatricielle et la distension consécutive du tissu trabéculaire péricornéen, qui en facilitant la filtration, régulariseraient la circulation lymphatique dans le tissu cornéen et par suite contribueraient à l'éclaircissement des parties sclérosées. Rappelons qu'en 1862 Furnari avait déjà parlé d'une action analogue pour la sclérotomie et l'iridectomie, sans toutefois songer à expliquer l'action curative, ni de l'une, ni de l'autre de ces opérations.

Incontestablement l'action éclaircissante de la péridectomie est bien moins accusée lorsqu'on l'emploie dans les cas de sclérose que lorsqu'on l'applique pour des pannus, suite de granulations, cas dans lesquels Furnari a principalement préconisé son opération.

Il en est de même pour la sclérose résultant de kératite parenchymateuse maligne, il ne peut encore être obtenu généralement qu'un amendement plus ou moins sensible à moins d'y combiner le jéquirity ou la galvanocaustique.

Dans ces cas, nous avons fait usage d'une série de pointes de feu pratiquées tout autour de la cornée, très près de son bord, avec le fil de platine du galvanocautère. Ces cautérisations, six à huit fois répétées dans l'espace de quatre à six semaines, ont donné d'excellents résultats.

4° *Arc sénile* (Gérontoxon). — Une opacité cornéenne qu'on acquiert d'une manière plus ou moins prononcée en vieillissant et qui constitue par conséquent une altération sénile est l'arc sénile ou gérontoxon. Dans certaines familles le développement de l'arc sénile s'accuse bien davantage (Canton), et il peut se présenter le cas d'un dédoublement du gérontoxon dans les parties supérieure et inférieure là où il prend constamment son maximum de développement.

Il n'est guère difficile de différencier cette altération sénile des scléroses cornéennes; la régularité de leur évolution, la bandelette de tissu transparent cornéen, large d'à peu près 1 millimètre qui la sépare du bord sclérotical, la surface absolument lisse et l'absence de tout vaisseau fixent, conjointement avec l'âge du sujet, le diagnostic. Cette altération régressive ne peut présenter quelque intérêt pratique, qu'en ce sens que, dans certaines familles, le développement précoce de l'arc sénile lui fait acquérir une largeur telle que surtout les femmes se trouvent, par le manque d'éclat dans la couleur de leurs yeux, fort péniblement impressionnées. En dépit de l'assertion de la plupart des auteurs (voy. Sæmisch), nous avons vu chez deux malades (un homme et une femme) l'arc sénile ne pas s'arrêter aux parties périphériques de la cornée, mais empiéter de telle façon sur le centre de la cornée que sur un œil de chacun de ces malades le gérontoxon avait recouvert une grande partie de la pupille, à ce point que ces malades qui n'avaient

guère dépassé la soixantaine venaient consulter, fort inquiets de savoir si le même trouble ne pourrait pas se présenter sur l'œil moins atteint. Une confusion avec une sclérose cornéenne ou des altérations glaucomateuses ne pourrait pas être faite en pareil cas.

Le gérontoxon se trouve, comme le limbe conjonctival, plus développé en haut et en bas de la cornée. Le limbe conjonctival lui-même constitue dans la plupart des cas un nouvel arc blanchâtre que l'on ne doit pas confondre avec un dédoublement du gérontoxon. Son début se fait à la partie supérieure de cette membrane, et c'est en cet endroit qu'il se trouve toujours le plus accusé. Il se perd insensiblement vers les parties centrales, qu'il n'atteint, comme nous l'avons fait observer, que dans des cas tout à fait exceptionnels.

L'accroissement du gérontoxon varie beaucoup selon les différents sujets. Tandis qu'on peut le trouver très développé chez des personnes qui n'ont pas encore atteint la quarantaine, on peut, d'un autre côté, en rencontrer à peine des traces chez des vieillards âgés de plus de soixante et dix ans.

Nous avons été consulté par un homme haut placé, à peine âgé de quarante-cinq ans, qui présentait un arc sénile si développé que la coloration et le brillant de l'œil en avaient considérablement souffert. Aussi cette personne s'était-elle vivement inquiétée de ce changement opéré depuis peu d'années. Nous avons appris que huit mois après, elle est morte d'une affection du cœur.

A l'examen microscopique, l'arc sénile se caractérise par un changement qui a pour siège à la fois les cellules et la masse intercellulaire de la cornée (Canton, Strube, His, Virchow, Arnold). On peut constater, par cet examen, des altérations à une époque où le gérontoxon ne serait pas visible à l'œil nu. Des dépôts de masses graisseuses se font à l'intérieur des cellules fixes. La membrane d'enveloppe se résorbe, et l'on voit des traînées au sein desquelles on distingue des groupes de molécules graisseuses contenant quelquefois un ou plusieurs rudiments de noyaux. Ces trames filiformes qui, en partie se dirigent parallèlement en partie, s'entre-croisent, affectent la direction des espaces lymphatiques que tapissent les cellules fixes tombées en dégénérescence.

Les altérations premières constituées par ces dépôts graisseux dans les cellules ne peuvent s'observer que dans les couches profondes de l'arc sénile où l'opacification n'est pas aussi tranchée. Encore n'est-il pas possible de constater si la cellule a présenté ou non une altération antérieure au dépôt graisseux lui-même, en sorte qu'on est obligé de considérer cette transformation graisseuse comme la manifestation d'une simple atrophie du tissu. En même temps que ces changements s'opèrent dans les cellules, la masse du ciment se fendille avec facilité; ce qui augmente le défaut de transparence en rendant très difficile l'étude microscopique de cette altération. En effet, la moindre pression qu'on exerce avec un instrument tranchant pour pratiquer une coupe, détermine ce fendillement de la masse intercellulaire. Cette alté-

ration rappelle les changements séniles qu'on observe dans le tissu cartilagineux (His).

L'arc sénile se caractérise par ce fait que la masse intercellulaire de la cornée, bien qu'altérée, présente une consistance normale, ce qui explique l'innocuité de l'affection, quoique les cellules soient intimement modifiés. Le fait rapporté par Mackenzie, où la partie transparente comprise entre l'arc sénile et la sclérotique s'est rompue chez une personne dont le pouce était venu heurter la cornée, est tout à fait exceptionnel. Aussi voit-on des plaies pratiquées dans les parties de la cornée prises de cette altération se guérir parfaitement. Il est surprenant que ces changements atrophiques s'opèrent dans les régions de la cornée les plus favorablement situées par rapport à la nutrition des cellules, et l'on ne s'explique nullement pourquoi cette dégénérescence se tient constamment à une certaine distance du bord cornéen.

On a insisté sur la coïncidence d'un gérontoxon très développé avec la dégénérescence graisseuse des muscles de l'œil et du cœur (Williams). Mais il faut avouer que cette coïncidence n'est pas assez démontrée pour qu'il soit permis de préjuger, avec quelque assurance, d'une altération d'après l'autre.

Canton (1) reconnut, le premier, la constitution graisseuse du gérontoxon. Une fois qu'il fut acquis que l'arc sénile ne provenait pas d'une inflammation locale et qu'il était plutôt un changement atrophique de la cornée, on en chercha les causes dans un défaut de nutrition consécutif à un état morbide des vaisseaux.

Canton et Schoen l'ont vérifié pour l'artère ophthalmique, et M J. Arnold (2) l'a confirmé. M. Arnold a reconnu que la dégénérescence graisseuse des muscles de l'œil précède, en général, l'apparition manifeste de l'arc sénile, en même temps que, non seulement l'artère ophthalmique, mais la carotide interne et l'aorte sont le siège de plaques athéromateuses. Cette altération des grands troncs artériels se manifeste aussi dans les vaisseaux de petit calibre de la conjonctive et de la sclérotique qui sont elles-mêmes prises de dégénérescence graisseuse vers le bord de la cornée.

Pour M. Arnold, qui a vu les vaisseaux remplis de molécules graisseuses, l'arc sénile résulte d'un transport de ces masses dans la cornée, ce qui expliquerait pourquoi les parties périphériques de cette membrane s'opacifient les premières, tandis que les parties centrales restent transparentes, bien que l'examen microscopique y découvre aussi quelques molécules graisseuses.

Comme le limbe conjonctival est particulièrement riche en vaisseaux et qu'on peut y constater de prime abord la dégénérescence graisseuse avant qu'elle apparaisse à l'œil nu sur la périphérie de la cornée, on s'explique

(1) *The Lancet*, mai 1850 et janvier 1851.
(2) *Die Bindehaut der Hornhaut u. der Greisenbogen.* Heidelberg, 1860, p. 48.

pourquoi l'arc sénile occupe surtout les parties supérieure et inférieure de cette membrane.

Les résultats de ces recherches sont une nouvelle preuve que le développement excessif et prématuré du gérontoxon permet de présumer, toutefois non sans quelque réserve, une dégénérescence graisseuse du système artériel, et une statistique exacte démontrerait peut-être dans cette opacité du bord de la cornée une menace de lésions nutritives graves de l'encéphale et de rupture des capillaires des centres nerveux (Barlow). D'un autre côté, comme la sclérotique participe à cette transformation graisseuse des éléments cellulaires, il serait important d'étudier la coïncidence d'un développement plus ou moins considérable de l'arc sénile avec le glaucome (voy. GLAUCOME).

La concordance de l'arc sénile avec une altération semblable du cristallin signalée par de Ammon et Schoen, n'a pas été confirmée, et M. Canton s'élève énergiquement contre un pareil fait.

5° *Taches et difformités congénitales de la cornée.* — Parmi les anomalies congénitales, nous devons signaler en premier lieu un développement imparfait de la cornée, quant à ses dimensions. Il est de fait qu'il existe physiologiquement de nombreuses variétés dans cette membrane. Ainsi ses différents diamètres peuvent, d'un sujet à l'autre, varier de 2 millimètres.

Le raccourcissement congénital de tous les diamètres de la cornée ne se rencontre que chez les sujets atteints de microphthalmie, c'est-à-dire chez lesquels l'organe de la vision est resté rudimentaire. Dans ce cas, la conformation particulière de la cornée coïncide souvent avec un coloboma de l'iris ou un iridoschisma, comme le démontrent les observations de Sichel (1), de Graefe (2), ainsi que nos propres observations. Dans la note publiée par le premier de ces auteurs, il s'agit d'un enfant de huit mois dont une cornée avait un diamètre moindre que l'autre de 2 millimètres et demi.

Un développement excessif de la cornée s'observe à l'état congénital, simultanément avec la buphthalmie. Tous les diamètres de l'œil ont gagné en étendue. La transparence de la cornée est le plus souvent imparfaite, et il arrive fréquemment que la pupille n'occupe pas le centre de l'iris, mais se trouve déplacée en dedans et en haut. Généralement la vue a, par suite des altérations profondes de l'œil, notablement souffert, mais j'ai vu la cornée s'éclaircir sensiblement après avoir pratiqué la sclérotomie sur de tout petits enfants âgés seulement de quelques mois. Cet éclaircissement plaide en faveur de la nature glaucomateuse que présentent évidemment ces opacités (œdème de la cornée).

(1) *Iconographie ophth.*, p. 735, pl. LXXVI, fig. 5.
(2) *Archiv für Ophthalmologie*, t. II, A. 1, p. 239.

On n'a que très rarement observé une augmentation congénitale dans la courbure de la cornée, et il n'existe dans les auteurs que très peu de cas où l'on ait irréfutablement constaté dès la naissance la conicité de cette membrane.

Parmi les taches congénitales, nous devons citer une opacité particulière et circonscrite des parties périphériques de la cornée, opacité par suite de laquelle la sclérotique semble empiéter sur un côté de cette membrane. Ces taches ne dépassent pas le niveau de la cornée, persistent toute la vie et se distinguent ainsi du dermoïde qui, lui aussi, est congénital. J'ai à deux reprises pu m'assurer que ces taches, qui empiétaient vers le centre de la cornée, étaient le résultat d'une perforation intra-utérine et qu'il s'agissait d'un vaste leucome adhérent, indubitablement intra-utérin, les enfants m'ayant été présentés dans la première semaine de leur vie. Plusieurs auteurs décrivent un défaut de transparence congénital et qui se présente sous forme de taches laiteuses qui disparaissent un temps plus ou moins long après la naissance.

M. Arlt (1) a observé un cas de trouble congénital de la cornée, prononcé surtout vers le centre de cette membrane. Les cornées d'un enfant de dix ans étaient complètement lisses, opalines et affectaient une forme irrégulière. Nous-mêmes avons observé deux cas de taches congénitales centrales de la cornée.

Une jeune demoiselle de dix-huit ans, de Venezuela, me fut amenée par son fiancé, docteur en médecine, qui avait aperçu un léger trouble dans les pupilles de cette personne. En l'examinant à l'éclairage oblique, on voyait que les parties profondes de la cornée gauche étaient le siège d'une opacité particulière composée de nombreux petits points arrondis, ou de petits cercles blanchâtres de 1/4 à 1/2 millimètre d'étendue dont il était difficile de fixer le siège exact, soit dans la membrane de Descemet, soit dans les couches les plus profondes de la cornée. Toutes ces opacités se trouvaient vers le centre de cette membrane, et il n'y en avait aucune à la périphérie. L'œil droit en présentait beaucoup moins que l'autre. La jeune demoiselle et sa mère m'affirmaient qu'elles n'avaient jamais eu aucune maladie oculaire, et j'étais d'autant plus disposé à les croire, que les yeux de la mère présentaient la même altération. L'examen ophthalmoscopique ne fit rien découvrir dans le fond de l'œil; la réfraction et l'acuité visuelle étaient normales.

On n'a pas manqué de rapporter aussi ces opacités à un arrêt qui se serait produit dans l'éclaircissement du trouble de la cornée fœtale (Laurence) (2) ou à un détachement tardif du cristallin de la surface postérieure de la cornée (Steffan) (3).

Ce qui nous paraît jusqu'à présent le plus probable, c'est qu'on rencontre principalement trois genres de taches congénitales : 1° celles qui sont

(1) *Loc. cit.*, t. I, p. 253.
(2) *Klinische Monatsb.*, t. I, p. 351.
(3) *Ibidem*, t. V, p. 209.

de nature glaucomateuse et concordent avec un degré variable de buphthalmie ; 2° des taches résultant d'une perforation intra-utérine, véritables leucomes adhérents congénitaux, et 3° des taches de sclérose, résidu de kératite parenchymateuse intra-utérine se rattachant probablement à la syphilis héréditaire.

ARTICLE V

ANOMALIES DE COURBURE DE LA CORNÉE, STAPHYLOMES

Ces anomalies se rattachent, pour la plupart, aux états morbides précédemment décrits. Elles sont presque toutes la conséquence d'une inflammation de la cornée, combinée ou non avec une maladie de la conjonctive, inflammation qui a entraîné un défaut de transparence avec perte de la courbure normale des parties atteintes.

Une seule forme de staphylome ne permet pas de généraliser ces données, c'est le *kératocône* ou *cornée conique* qui occupe de préférence le centre ou une partie avoisinante du centre de la cornée. La pointe de ce cône est mousse, arrondie, s'élève à une hauteur variable, et, dans la plupart des cas, l'ectasie ne présente aucune trace d'opacité. Les changements de courbure de la cornée apparaissent facilement lorsqu'on fait miroiter cette membrane et quand on l'observe au moyen de l'ophthalmoscope plan. En faisant tomber le faisceau lumineux sous différentes incidences, on voit se couvrir d'ombre le côté opposé à la partie ectasiée du cône, et l'on peut ainsi distinguer dans la cornée des altérations de courbure à peine sensibles a une simple inspection. L'irrégularité des images qui se réfléchissent sur la cornée permet aussi de constater la maladie, et si l'on veut pousser l'examen plus loin, on peut mesurer le rayon de courbure de la cornée et les modifications qui y sont survenues, à l'aide de l'ophthalmomètre. Evidemment, le moyen le plus simple de diagnostiquer de faibles changements de courbure de la cornée, c'est d'examiner à l'ophthalmoscope plan les déformations que présente la papille et surtout avec l'astigmomètre (*astigmatisme irrégulier*).

C'est avec l'éclairage oblique qu'on arrive à constater le plus facilement, chez certains sujets, au sommet du kérato-conus, et quelquefois dans ses couches profondes, une opacité légère qui, dans d'autres cas, fait complètement défaut.

Au début de la maladie, les personnes qui en sont atteintes ne présentent d'autres phénomènes qu'un trouble notable de la vue (*myopie progressive, astigmatisme*). Rarement elles accusent une légère tension dans l'œil ou de faibles douleurs ciliaires. Peu à peu elles deviennent très myopes, et une amblyopie considérable ne tarde pas à se développer. Les objets se dessinent de moins en moins nettement, leurs contours perdent toute régularité et

apparaissent au malade doubles ou triples. D'ailleurs c'est du degré de la conicité et du siège qu'elle occupe que dépend le degré des altérations fonctionnelles qui en sont le résultat.

Les changements que nous venons de signaler s'opèrent quelquefois dans la cornée avec une rapidité surprenante; on rapporte même des faits où la cornée serait subitement devenue conique après un effort considérable; mais il faut avouer que ces cas semblent assez douteux. D'autres fois une ectasie de la cornée, après avoir persisté des années entières, prend tout d'un coup des proportions considérables; néanmoins, une fois devenu stationnaire, cet état change rarement. D'ailleurs on n'a pas encore eu l'occasion d'observer des cas où l'ectasie fût portée à un tel point qu'elle pût donner lieu, sans traumatisme, à une rupture de la cornée. M. Bowman croit devoir en trouver la raison dans ce que, par suite de l'amincissement de la cornée, l'issue de l'humeur aqueuse par exosmose devient plus facile qu'à l'état normal, et met, par conséquent, la pression interne en équilibre avec la résistance amoindrie de la cornée.

Du reste, quoique indubitablement le kératocône repose sur une cause glaucomateuse (trouble d'équilibre entre sécrétion et excrétion), l'augmentation de pression n'est jamais assez accusée pour déterminer un refoulement de la papille, une excavation glaucomateuse.

L'*anatomie pathologique* de cette étrange maladie est très peu connue. Les auteurs pensent à peu près unanimement que la cornée s'amincit, et que ce n'est pas toujours au centre de la cornée que cet amincissement est le plus accusé, comme, du reste, le prouvent les opérations nombreuses qu'on a eu occasion de pratiquer; mais ils n'ont pas le même accord lorsqu'il s'agit de décider quel est le point de départ de la maladie et si un processus inflammatoire la précède. Dans une dissection faite par M. Hulke (1), où une légère opacité se remarquait au sommet du cône, celle-ci était due à un stratum de noyaux nombreux en forme de bâtons, et au-dessous duquel se voyait une couche de fibres allongées. Au niveau de l'opacité, la lame élastique antérieure se trouvait amincie; mais, du reste, les parties transparentes montraient une structure parfaitement normale.

L'*étiologie* de cette affection est tout à fait obscure. Tout ce qu'on peut dire, c'est qu'elle se développe quand il y a désharmonie entre la résistance de la cornée et la pression intra-oculaire, désharmonie survenue par suite d'une diminution de résistance de la cornée; car si, cette membrane ayant conservé sa résistance normale, il ne s'était fait qu'une augmentation de la pression interne, elle aurait plutôt eu pour effet d'aplatir la cornée que d'accroître sa convexité. Aussi M. Bowmann a-t-il observé que dans les cas les plus graves de conicité de la cornée, le globe, au lieu de se durcir, était devenu plus mou. Cela ne préjuge néanmoins rien sur l'existence d'un excès

(1) *De la cornée conique et de son traitement par une opération*, par W. Bowmann (*Ophthalmic Hospital Reports*, p. 154; *Annales d'oculistique*, t. XLIV, p. 217).

de tension antérieure, celui-ci pouvant avoir disparu sous l'influence d'un amincissement sensible des parties distendues se prêtant à une filtration active. Pareille chose se voit facilement dans l'évolution des staphylomes péricornéens, où tout doute sur la présence de complication glaucomateuse se trouve dissipé par la présence d'une excavation profonde de la papille, quoique l'œil puisse à un certain moment être très mou au toucher.

La plupart des auteurs rapportent la maladie à une inflammation lente avec ramollissement du tissu cornéen; mais il faut avouer que les observations où l'on aurait vu nettement le kératoconus suivre une maladie inflammatoire de l'œil manquent presque complètement. On comprend que des dissections qui permettraient de poursuivre l'évolution de cette maladie relativement rare, et se rencontrant de préférence sur des sujets jeunes, doivent faire défaut; aussi cherche-t-on vainement dans les grands atlas d'anatomie pathologique des coupes démonstratives. C'est donc d'après l'existence de l'opacité légère que nous avons signalée au sommet du cône que l'on rattache ce dernier à une inflammation; mais on pourrait, avec autant de raison, dire que l'opacité est consécutive à la distension et au tiraillement de la cornée, en s'appuyant sur des faits où la maladie, après avoir atteint son summum d'intensité sur l'un des yeux où le sommet du cône présentait une légère opacité, gagna l'autre sans que l'attention la plus minutieuse pût y révéler la moindre trace d'inflammation ou d'opacité (1).

C'est de quinze à vingt-cinq ans que le kératoconus s'observe le plus généralement, mais il peut aussi survenir dans l'âge adulte. La maladie coïncide fréquemment avec une constitution débile et attaque très souvent les deux yeux. Il n'est pas bien démontré qu'elle soit héréditaire, mais il reste à savoir de quelle influence peuvent être sur elle certaines dispositions congénitales, particulièrement un amincissement de la cornée. Ainsi l'on rencontre assez souvent encore la maladie sur plusieurs membres d'une même famille.

Traitement. — Jusqu'ici on n'a pas encore vu une cornée conique se guérir spontanément, quoique dans bon nombre de cas la maladie soit demeurée stationnaire, après avoir pris un développement considérable. Le traitement médical est resté complètement inefficace. Se basant sur la nature glaucomateuse de l'affection, nous avons, dans ces derniers temps, fait faire

(1) On peut sans peine, comme l'a fait M. His, produire artificiellement le kératoconus chez des lapins en pénétrant latéralement dans la chambre antérieure à travers la cornée avec une aiguille fine, et en dilacérant dans plusieurs directions les parties centrales de la face postérieure de cette membrane. L'opacité qui apparaît après cette opération dans les couches postérieures de la cornée est peu accusée, et disparaît insensiblement, tandis que le kératoconus ne fait qu'augmenter. (Communiqué par M. His.) — Nous avons plusieurs fois répété ces expériences et obtenu les mêmes résultats. Elles nous semblent confirmer l'opinion que nous avons émise, que la formation du kératoconus est due à une désharmonie entre la résistance de la cornée et la pression intra-oculaire, désharmonie survenue par suite d'un défaut de résistance du côté de la cornée.

des cures d'instillation d'ésérine en alternant avec la pilocarpine si la muqueuse ne supportait plus le premier de ces collyres. En même temps, les malades prennent de la quinine. M. Steinheim (1) recommande aussi les cures d'ésérine dont il contrôle le résultat par la diminution des cercles de diffusion. Les moindres changements de courbure n'échapperont pas non plus à l'exploration avec l'astigmomètre. Ce même confrère a conseillé, pour obvier aux troubles occasionnés par le kératocône stationnaire ou amélioré à la suite d'une opération, l'emploi des verres paraboliques. Un nombre restreint de nos malades ont persisté dans l'emploi de ces verres, dont ils se trouvaient pour la plupart peu satisfaits.

Partant toujours du principe que la maladie prend son point de départ dans un excès de tension, on s'est adressé à l'iridectomie et à la sclérotomie. L'iridectomie est l'opération qui, au début de la maladie, semble encore donner le plus de bons résultats. Cette opération, outre qu'elle diminue la pression intra-oculaire, a encore pour but d'ouvrir aux rayons lumineux un passage sur le bord de la cornée conique. Là, en effet, les conditions sont telles que l'image produite est plus régulière que sur les parties déclives du cône. Mais la grande largeur de la nouvelle pupille et les éblouissements qui en doivent résulter sont des circonstances fâcheuses. Aussi, une fois que l'effet antiphlogistique de l'iridectomie est rendu douteux par l'extension que la maladie a prise, nous préférons la pupille artificielle optique très étroite. Presque tous les malades, en regardant à travers la fente étroite d'une lunette sténopéique, accusent une amélioration considérable de la vue. M. Bowman ayant pensé qu'on arriverait au même résultat en faisant de la pupille une fente très étroite, a imaginé pour cela le déplacement pupillaire, dans deux sens opposés, au moyen de l'iridésis. Cette opération transforme la pupille en une fente plus ou moins étroite, qu'on peut faire, soit verticale, soit horizontale. Une pareille pupille a encore le grand avantage de se contracter très énergiquement sous l'influence d'une lumière intense.

Quelque favorables qu'aient pu être les résultats de la pupille par iridésis, on a dû forcément y renoncer après qu'on eut constaté les conséquences fâcheuses que pouvait avoir l'enclavement permanent de l'iris près de l'angle iridien.

Les tentatives d'améliorer la vision au moyen d'une pupille artificielle antiglaucomateuse ou optique ont été pour quelque temps abandonnées en reprenant, avec de Graefe, les anciens procédés recommandés dans le but d'amener un aplatissement de l'ectasie, et qui consiste à exciser sur la cornée un lambeau pour réduire l'élévation du cône au moyen de la rétraction cicatricielle. Voici comment de Graefe exécutait son opération :

Il forme, en traversant le sommet du cône, avec son couteau à cataracte un lambeau de 3 millimètres d'étendue pour l'exciser avec des ciseaux, en

(1) *Archiv de Knapp et Hirschberg*, t. IX, p. 253.

ayant soin de ne pas pénétrer dans la chambre antérieure. Deux jours après, on commence à cautériser la plaie avec le nitrate d'argent mitigé, et on la touche ensuite tous les trois ou quatre jours. Dans la troisième semaine, on pratique au fond de l'ulcère ainsi obtenu une paracentèse, de façon à établir une fistule laissée ouverte pendant vingt-quatre heures. On répète ces paracentèses tous les jours ou tous les deux jours, de manière à avoir une fistule presque permanente. On laisse alors la cicatrisation marcher d'elle-même. La cornée présentait à ce moment une opacité d'un gris blanc assez intense, d'un millimètre de diamètre, entourée d'une aréole plus claire, mesurant en tout 2 millimètres. Le sommet du cône était très sensiblement aplati, et la première malade opérée de cette manière, qui ne pouvait lire que le n° 16 de Jaeger à un pouce et demi, lisait le n° 7 à la même distance et s'orientait beaucoup plus facilement (*Arch. für Ophthalmologie*, t. XII, A. 2, p. 215).

Cette méthode a été cultivée et modifiée de diverses manières. On a fait l'excision non au sommet de la cornée, mais latéralement avec une aiguille *ad hoc* (Meyer); on a remplacé l'excision par l'ablation d'un petit lambeau suivie de suture (Bader); on a trépané le sommet avec le trépan (Bowman et l'auteur) et l'on a ajouté à cette opération l'ablation au moyen du trépan d'iridectomie (Abadie).

L'opération de de Graefe , lorsqu'elle doit avoir une action puissante, réclame une excision d'un lambeau assez étendu suivie aisément de la formation d'un leucome souvent adhérent si la fistule cornéenne a persisté longtemps, leucome qu'on n'oserait guère masquer par le tatouage; aussi, après avoir expérimenté tous ces divers procédés opératoires, et tout en ayant parfois obtenu des résultats très satisfaisants, il plane sur la sécurité de leur action un certain degré d'incertitude qui nous fait préférer pour le moment les cures d'ésérine et de pilocarpine jointes à des sclérotomies répétées deux ou trois fois, traitement qui a certainement l'avantage de n'exposer jamais le médecin à aggraver l'état de son malade.

L'ectasie sphérique pellucide ou *cornée globuleuse* ne résulte pas d'une maladie de la cornée à proprement parler, mais est la suite d'un développement progressif d'un vice congénital, la buphthalmie. Elle est essentiellement de nature glaucomateuse, aussi n'en sera-t-il question que dans le chapitre correspondant. La distension assez notable de la cornée, telle qu'on la rencontre parfois à la suite de granulations, distension qui se produit constamment sur une cornée dont les couches profondes montrent encore des altérations assez marquées et une vascularisation plus ou moins accusée, ne peut être confondue avec la buphthalmie dans laquelle les diamètres sont sensiblement plus développés et qui présente une cornée, ou absolument transparente ou atteinte de taches glaucomateuses caractéristiques.

Staphylôme cicatriciel ou opaque. — Pour qu'on puisse désigner une

ectasie de la cornée sous le nom de *staphylôme cicatriciel*, il faut qu'une partie de la cornée à la suite de perforation soit transformée en tissu cicatriciel, et qu'une portion de l'iris y soit comprise. On pourrait donc, à la rigueur, regarder la plupart des staphylômes cicatriciels comme des leucomes adhérents distendus.

Il est facile de comprendre que le siège et l'étendue du staphylôme permettent d'en distinguer un certain nombre de variétés; mais tout staphylôme cicatriciel a pour cause, d'une manière générale, une augmentation de la pression intra-oculaire pendant la cicatrisation d'une plaie de la cornée. Cette augmentation de pression provient en partie du tiraillement de l'iris enclavé dans la plaie ou simplement accolé à la cornée, d'une irritation des nerfs ciliaires et d'une hypersécrétion qui se fait alors à la surface de cette membrane; elle résulte certainement aussi en grande partie de l'attraction de l'iris contre l'angle iridien et de l'occlusion des voies d'excrétion de l'œil. Ces conditions, principalement la dernière, sont indispensables pour la production du staphylôme; si l'ectasie ne se forme pas toutes les fois qu'il y a plaie de la cornée avec enclavement de l'iris dans cette plaie, et l'on sait combien sont fréquents les cas où une perte de substance de la cornée, même assez considérable, accompagnée d'un prolapsus iridien, se guérit sans staphylôme, en donnant lieu à une cicatrice plate, il y a eu alors compensation dans la difficulté de filtration par une partie amincie de la cicatrice jouant le rôle de fistule.

Une seconde preuve de ce fait que l'augmentation de la pression intra-oculaire est une condition nécessaire à la formation d'un staphylôme, est l'affaiblissement très sensible qui survient dans la vue pendant le développement d'une ectasie partielle de la cornée. On ne saurait attribuer cet affaiblissement de la vision à un défaut de transparence ou à un changement de courbure des parties encore intactes de la cornée. Mais, quand on soumet à l'examen ophthalmoscopique un œil atteint d'un staphylôme partiel en voie de formation, ou peu de temps après que celui-ci s'est développé, on constate souvent que l'origine oculaire du nerf optique est refoulée en arrière comme la partie malade de la cornée l'est en avant, et qu'il s'est formé une excavation (véritable staphylôme) de la papille.

En troisième lieu, ajoutons que l'iridectomie, l'opération la plus propre à diminuer la pression intra-oculaire, réussit non seulement à arrêter la maladie dans ses premiers progrès, mais encore à lui faire prendre une marche rétrograde. Des appréciations de la pression intra-oculaire plus exactes que ne l'est le toucher de ces yeux plus ou moins résistants, prises au moyen du tonomètre sur des malades atteints de staphylôme en voie de formation, apprennent d'une manière certaine que c'est uniquement à cette exagération de tension qu'est dû ce mode particulier de cicatrisation.

On peut dire que les formes de staphylôme où l'ectasie ne comprend de la cornée que les parties cicatricielles, n'indiquent pas une augmentation de la pression intra-oculaire aussi prononcée que celles où la distension a porté

non seulement sur la cicatrice, mais aussi sur le tissu transparent circonvoisin. Dans ce staphylôme borné à la cicatrice et resserré par un collet, la pression déterminée par le tiraillement de l'iris a le plus souvent cessé, l'équilibre s'est rétabli entre la sécrétion et l'excrétion, la maladie est devenue stationnaire, tandis que dans le staphylôme mal limité, l'augmentation de la pression interne persiste généralement et la maladie peut faire encore des progrès considérables.

Quant à la configuration même du staphylôme, elle est extrêmement sujette à varier. Ainsi l'ectasie peut occuper le centre ou la périphérie de la cornée, et comprendre soit un segment, soit la totalité de cette membrane. Dans le premier cas on a affaire à un staphylôme partiel; dans le second, à un staphylôme total ou sphérique. La coloration du staphylôme varie du blanc au bleu foncé, souvent il est parsemé de taches d'un gris noirâtre dues à des altérations du pigment de l'iris. Parfois on observe un assez grand nombre de vaisseaux à la surface de l'ectasie, surtout si elle est très considérable et, pour ce motif, exposée au frottement continuel des paupières.

Dans un travail récent M. Hocquard (*Annales*, t. LXXXII, dernière livraison et t. LXXXIII, première livraison), divise les staphylômes en coniques et sphériques. Cette première dénomination est fâcheuse parce que l'on s'est habitué à désigner avec l'épithète conique (kératocône) tout autre chose qu'un leucome distendu ou staphylôme irido-cornéen. M. Hocquard admet que le staphylôme conique se développe en trois temps successifs : 1° amincissement et poussée en avant du tissu cicatriciel (qu'il désigne comme noyau); 2° redressement de la courbure cornéenne au niveau de la région périphérique et 3° amincissement et allongement de la sclérotique au niveau du limbe scléro-cornéen et du ligament pectiné.

Anatomie pathologique. — Le tissu cicatriciel du staphylôme offre une épaisseur variable. Le plus souvent, le point où il est le plus mince se trouve au sommet de l'ectasie, tandis que les bords sont, en général, plus épais. On peut avancer que l'épaisseur des parois du staphylôme est en raison inverse de ses dimensions, mais on a rencontré des cas où, malgré une distension très considérable, les parois du staphylôme dépassaient en épaisseur une cornée normale. Cela tient le plus ordinairement à ce que le staphylôme est exposé par son volume à des frottements réitérés et à une irritation presque continuelle.

Lorsqu'on dissèque les staphylômes cicatriciels de la cornée, on les trouve couverts dans leur totalité d'une couche épithéliale souvent très épaisse, qui peut envoyer des excroissances papilliformes dans le tissu cornéen (1). Cette couche épithéliale est rugueuse et assez semblable à celle qu'on trouve dans la xérophthalmie, si les paupières sont devenues insuffisantes pour couvrir la partie la plus proéminente du globe. La membrane de Bowman est ordinairement complètement détruite, et remplacée par un stratum de vaisseaux plus ou moins serrés qui, au début de l'ectasie, communiquent

(1) Schiess-Gemuseus, *Beitrag zur pathologischen Anatomie des Hornhaut Staphyloms;* Schweitz, *Zeitschrift für Heilkunde*, Bd III, S. 35.

directement avec les vaisseaux iridiens, et qui plus tard s'anastomosent avec les vaisseaux scléroticaux. Au-dessous de l'éphithélium, la cornée offre un tissu très aminci, opaque, composé de cellules imparfaitement développées. Dans d'autres cas, le tissu cornéen a complètement disparu et a

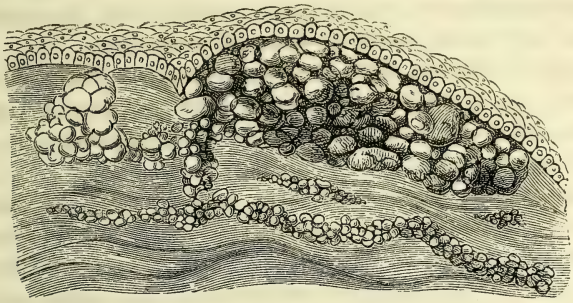

Fig. 43.

Concrétions calcaires arrondies placées en grande partie sous l'épithélium de la cornée cicatricielle d'un œil staphylomateux (Alt).

été remplacé par un tissu fibrillaire plus ou moins dense. Il arrive, dans certaines circonstances, que ce tissu cicatriciel renferme çà et là des masses pigmentaires provenant d'anciennes apoplexies ou détachées de l'iris, et qu'il soit séparé de son épithélium par une couche mince de tissu cellulaire

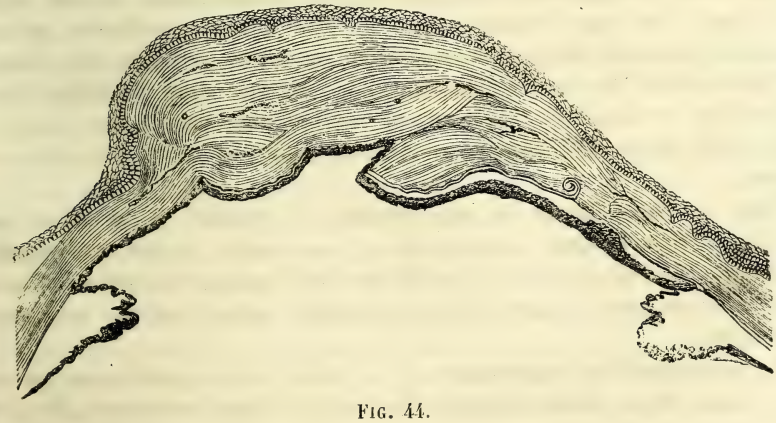

Fig. 44.

Épaississement notable du tissu cornéen auquel adhèrent les vestiges de l'iris atrophié (Alt).

lâche plus ou moins vasculaire. On peut rencontrer aussi dans ce tissu des plaques calcaires (voy. fig. 43) et des dépôts graisseux.

La face postérieure du staphylôme est généralement lisse, couverte de masses pigmentaires qui représentent les restes de l'iris (voy. fig. 44).

Plus le staphylôme a pris la forme sphérique et a gagné en étendue, moins

sa surface interne se trouvera garnie de vestiges d'iris (Hocquard), chose du reste fort compréhensible. La membrane de Descemet est complètement détruite, partout où l'iris a contracté adhérence avec la substance cornéenne, et cette même membrane ne présente de débris nettement dessinés qu'au pourtour du staphylôme. Lorsque la membrane de Descemet a conservé vers la périphérie du staphylôme une certaine étendue, l'iris peu atrophié n'y est accolé que par une faible couche de tissu cellulaire lâche.

Dans la majorité des cas, il est possible de constater l'intégrité du bord de la cornée dans une largeur variable, et ce n'est que dans les cas extrêmes de staphylôme sphérique qu'à part la limite scléro-cornéenne, la sclérotique participe à l'ectasie.

Le cristallin reste le plus souvent, dans le staphylôme partiel, parfaitement transparent et conserve ses rapports avec les procès ciliaires. La chambre antérieure se montre conservée, mais considérablement élargie. Dans d'autres cas, le cristallin se luxe au moment de la perforation, et peut même, quand celle-ci est très étendue, rompre sa capsule et s'échapper de l'œil, ou y rester et s'y résorber en majeure partie. Ce n'est que lorsqu'une grande partie de la cornée se trouve détruite, que le cristallin sort avec sa capsule intacte. On peut, après la rupture de cette dernière, la retrouver couverte de débris de cataracte et de masses calcaires en quantité variable. Dans ces cas le corps vitré peut se réunir au tissu cornéen même et la membrane de Descemet, ainsi que le montre la figure 45, se replier sur le corps vitré attiré vers le staphylôme.

La cavité du staphylôme est le plus souvent remplie d'une sérosité claire qui n'est autre que l'humeur aqueuse. C'est exceptionnellement qu'on y rencontre des amas floconneux, des dépôts graisseux, calcaires, des cristaux de cholestérine, des amas de pigment et des cellules plus ou moins complètement développées. L'existence de ces différents dépôts dans le staphylôme doit, en général, faire supposer d'anciennes hémorrhagies intra-oculaires.

Dans les staphylômes les plus étendus, la choroïde et la rétine sont le siège d'une atrophie considérable et consécutive à une inflammation chronique du fond de l'œil. La papille du nerf optique est fortement excavée, le corps vitré liquéfié s'échappe aussitôt qu'on pratique une petite ouverture.

Le *traitement* du staphylôme de la cornée varie sensiblement suivant qu'il s'agit d'une ectasie partielle ou totale de cette membrane. Pour les staphylômes partiels les opérations et le traitement antiglaucomateux sont indiqués. Dans le cas de staphylôme complet, c'est l'ablation qu'il faut pratiquer. Enfin, si le staphylôme empiète sur le corps ciliaire, l'énucléation même devient la seule ressource thérapeutique.

Comme la guérison d'un staphylôme partiel, même de minime étendue, offre les plus sérieuses difficultés, toute notre attention, dans les maladies ulcéreuses de la cornée, doit être tenue en éveil afin de prévenir la perfora-

tion; si celle-ci n'a pu être évitée, c'est contre une cicatrisation ectatique qu'il faut se tenir en garde. Dans ce double but les myotiques doivent définitivement remplacer les mydriatiques, autrefois si universellement employés. Incontestablement, la suppuration est entravée par l'usage des myotiques, et lorsqu'une perforation est survenue, la guérison, s'effectuant avec un maximum de contraction pupillaire, s'opérera sous une pression moindre et par conséquent dans des conditions moins propices à la distension, comparativement à ce qui se passe lorsqu'on a repoussé par un emploi démesuré des mydriatiques l'iris vers son insertion ciliaire, c'est-à-dire vers la région de filtration, et que l'on a ainsi apporté à celle-ci une entrave nouvelle, la filtration étant déjà entravée par suite de l'attraction de l'iris dans la partie perforée de la cornée.

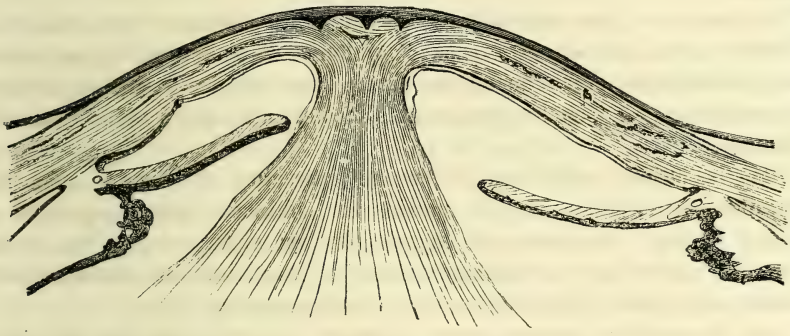

Fig. 45.

Transformation fibreuse du corps vitré qui se continue dans la cornée même. La membrane de Descemet se jette en arrière sur le corps vitré, mais si loin qu'il faut admettre une formation nouvelle de substance vitreuse (Alt).

On ne dira donc rien que d'absolument véridique, en affirmant que l'introduction des myotiques dans le traitement des affections suppuratives de la cornée, introduction à laquelle nous avons largement contribué, a sensiblement diminué le nombre des cas de staphylômes de la cornée si rebelles à tous les traitements; mais on ne devra pas se faire d'illusion et croire qu'à eux seuls les myotiques peuvent empêcher le développement des ectasies lorsqu'une vaste perforation s'est établie. La cicatrisation plate (Ad. Weber) ne s'obtient pas non plus ici par un maximum de myosis que l'on pourrait cependant obtenir en dépit de la perte de substance cornéenne, car il intervient alors un nouvel élément générateur du glaucome, nous voulons parler de l'entrave apportée à la filtration par les déplacements presque constants du cristallin qui surviennent lorsqu'un œil est longtemps resté ouvert sur une vaste étendue, principalement s'il n'a pas été garanti des contusions et chocs extérieurs par un bandeau compressif.

Un second point dans le traitement préventif des staphylômes partiels, c'est de savoir s'il faut enlever les parties de l'iris herniées. Les données

empiriques, autrement dit l'enseignement fourni par une longue expérience pratique, peuvent seules nous servir de guides. S'agit-il de petits prolapsus, la conduite à tenir sera différente suivant qu'ils se seront établis vers les parties centrales ou au voisinage du bord de la cornée. Un coup de pinces-ciseaux aura vite raison d'un prolapsus central, et l'on hâtera notablement la guérison par cette simple pratique. Il faudra s'abstenir d'inciser le prolapsus et d'en saisir les lambeaux pour en faire l'ablation en les attirant à soi avec les pinces. Cette façon de procéder a pour effet de porter davantage l'iris dans la perforation ; tandis que les pinces-ciseaux que l'on applique avec une légère pression contre la cornée avant de les fermer, enlèvent, sans traction sur l'iris, la portion de cette membrane faisant saillie au dehors, et établissent ainsi pour quelque temps une fistule salutaire à la guérison.

La question se pose autrement lorsqu'un petit prolapsus s'est formé vers le bord cornéen. Ici nous partageons l'opinion de M. Zehender (1), qui insiste sur la diminution d'étendue qu'une ablation fait subir aux parties périphériques de l'iris, qui en se ramassant s'accolent davantage vers la zone de filtration.

Dans les parties centrales de la cornée l'attraction de l'iris a moins cet effet obturateur, parce que, des parties du sphincter étant engagées, il se joint à l'action enclavante une myosis plus ou moins accusée. En outre, l'atrophie rapide qui se développe dans le tissu iridien fortement tiraillé annule rapidement l'effet fâcheux de ce déplacement de l'iris.

Une observation attentive nous apprend bien vite que les leucomes adhérents sont d'autant plus exposés à se compliquer de phénomènes glaucomateux et à devenir ectatiques, qu'ils sont situés plus périphériquement. L'abstention est donc sérieusement commandée pour les prolapsus périphériques, et, si l'on est convaincu qu'en dépit de l'emploi énergique des myotiques et d'incisions répétées du prolapsus (avec une aiguille à paracentèse) on n'a pas réussi à prévenir la cicatrisation ectatique, on doit tout de suite avoir recours au dégagement de l'iris au moyen de une ou deux pupilles artificielles. Il faudra dans ce cas avoir soin que le point de contre-ponction de la section (faite bien entendu avec le couteau de de Graefe) tombe exactement à la naissance de la saillie staphylomateuse, là où l'iris est attiré vers la cornée amincie et distendue. En outre, on aura soin de ne couper l'iris que du côté opposé au staphylome, en donnant un coup de pinces-ciseaux qui incise cette membrane jusqu'à son insertion ciliaire, puis on l'arrachera de cette insertion ainsi que de ses attaches dans la cicatrice cornéenne. Autrement dit la portion irienne à enlever sera détachée par iridectomie, iridodialyse et iridorexis, celle-ci dans la portion correspondante au staphylome. Par deux iridectomies contiguës au staphylôme, on réussit à l'isoler et à le dégager complètement du restant de l'iris.

(1) *Compte rendu de la Société ophthalm. de Heidelberg*, session de 1882, p. 110.

A-t-on affaire à un staphylôme circonscrit situé vers le centre de la cornée ? Alors on fera passer le couteau de de Graefe entre l'iris et le bord cornéen, si étroit que soit le passage, car on réussit avec quelque habitude à repousser l'iris en arrière avec la pointe de l'instrument. D'ailleurs, dans le cas où l'on aurait traversé dans une petite étendue l'iris trop attiré contre la face postérieure de la cornée, on se tirerait aisément de cette petite mésaventure, en introduisant, la section terminée, les pinces (qui doivent toujours pour cette opération être munies de griffes inférieures) *ouvertes* à travers la plaie cornéenne, de manière à glisser sur les côtés de la boutonnière involontairement pratiquée dans l'iris. Si l'on pénétrait avec les pinces fermées, on s'exposerait à repousser une des lèvres de la boutonnière iridienne au-devant de la pince et à décoller par iridodialyse l'iris, qu'on ne pourrait plus saisir alors qu'avec difficulté et en risquant de blesser le cristallin. L'ablation se fait de la façon suivante : L'iris est arraché de la cicatrice cornéenne, incisé sur un côté avec les pinces-ciseaux jusqu'à son attache ciliaire, décollé ensuite de son insertion jusqu'à l'extrémité de la section cornéenne et enfin enlevé par un second coup de pinces-ciseaux. Une exécution rigoureusement exacte est ici indispensable, si l'on ne veut pas accuser à tort l'opération d'un manque d'action antiglaucomateuse.

Pour ces staphylômes partiels parfaitement centraux on peut aussi tenter la sclérotomie répétée à diverses reprises. Il sera ainsi possible d'arriver, en s'aidant des myotiques employés avec insistance, à passer la période où l'iris non encore atrophié donne lieu à une action obturatrice pour la filtration. Nous conseillons dans certains cas cette pratique, lorsqu'une étude attentive préalablement faite avec l'astigmomètre a démontré que les parties de la cornée qu'on se propose d'utiliser pour la vision sont d'une courbure très défectueuse. L'exploration avec l'astigmomètre (Wecker-Masselon) permet de pronostiquer jusqu'à un certain point, soit le trouble que la formation d'une pupille artificielle apportera à l'acuité visuelle préexistante, soit approximativement le degré de vision qu'une pupille à ouvrir pourra donner, la fonction rétinienne étant bien entendu supposée exacte.

Comment doit-on se comporter lorsqu'on a affaire à une vaste perforation qui ne laisse qu'un bord cornéen de 2 à 3 millimètres intact ? Toute l'attention doit alors se porter, ainsi que nous l'avons déjà dit, sur l'entrave à la filtration oculaire qu'apporte ici un déplacement presque inévitable du cristallin. On peut dans ce cas procéder de deux façons : suivant l'une on se borne à laisser simplement échapper le cristallin par une section à lambeau ou pratiquée diamétralement à travers l'iris projeté dans la vaste perforation ; suivant l'autre, on joint à l'évacuation du cristallin l'ablation exacte de toutes les parties projetées de l'iris.

Le premier procédé, consistant dans une simple évacuation du cristallin, sera surtout applicable s'il subsiste encore suffisamment de tissu cornéen pour qu'on puisse espérer, après avoir obtenu une cicatrisation plate, qu'une pupille artificielle soit susceptible d'être avantageusement pratiquée. Au

contraire, on aura recours à la sortie du cristallin combinée avec l'ablation de toute la portion d'iris herniée, lorsqu'on aura renoncé à toute restitution visuelle et qu'on ne se préoccupera pas d'autre chose que d'une conservation de la forme de l'œil (avec possibilité de masquer par le tatouage la défiguration). Qu'on agisse de l'une ou de l'autre manière, les moyens antiseptiques doivent dans tous les cas être rigoureusement appliqués. L'œil sera tenu sous le pansement borico-salicylique avec la ouate constamment humide. Dans ces derniers temps je laisse porter directement sur l'œil une fine coque en verre exactement moulée sur un œil normal qui est très bien supportée par les malades.

Lorsque le *staphylôme cornéen partiel existe depuis quelque temps*, il n'y a guère à espérer que les procédés que nous venons de recommander puissent avoir une action directe sur la réduction de l'ectasie. Néanmoins les opérations antiglaucomateuses, telles que l'iridectomie et la sclérotomie, seront de prime abord mises à exécution pour combattre l'excès de tension que présentent presque constamment ces yeux et qui est toujours à redouter pour l'avenir.

On attaque alors directement la partie ectatique en pratiquant une ablation plus ou moins étendue. Autrefois je n'ai pas hésité à enlever en totalité des staphylômes de petite étendue avec le trépan; actuellement je préfère tailler avec le couteau de de Graefe un lambeau comprenant la moitié inférieure du staphylôme, puis, suivant la procidence que présente celui-ci, j'en excise un quart ou la moitié avec des ciseaux courbes, et je réunis à l'aide d'une ou deux sutures de soie anglaise très fine.

Les suppurations qu'on redoutait autrefois en plaçant directement des sutures dans la cornée ou le tissu qui la remplace, ne sont actuellement plus à craindre, à la condition de bien désinfecter préalablement l'œil et de se servir de fils soigneusement désinfectés en les laissant séjourner pendant vingt-quatre heures dans une solution d'acide salicylique (1). De même que tous les instruments qui servent pour l'opération, on ne retire ces fils du bain phénique (à 2 1/2 pour 100) qu'au moment de s'en servir. On ne doit pas hésiter à recourir à une seconde opération semblable à la première, si l'ectasie n'a pas suffisamment diminué ou s'est en partie reproduite sous l'influence d'une tension exagérée. Il est bien entendu que la guérison doit s'effectuer sous le pansement borico-salicylique humide, en s'aidant d'un usage prolongé des myotiques.

Il est certain actuellement que l'on peut avec sécurité aborder la guérison directe des staphylômes par ablation et application de sutures. Les résultats sont si encourageants, qu'ils doivent nous engager à attaquer par la même méthode les staphylômes pellucides (Bader), à la condition toutefois de se garantir par une large iridectomie préalable des enclave-

(1) Cette solution se compose : d'acide salicylique, 10 grammes ; glycérine et alcool, āā 50 grammes.

ments iridiens. Le tatouage, exécuté en dernier lieu, après qu'on se sera convaincu d'être à l'abri de toute menace de glaucome, complètera l'opération.

S'agit-il d'un staphylôme cicatriciel total de la cornée, alors il faut s'abstenir de toute ablation partielle et recourir à l'enlèvement complet de la partie ectatique. On ne laisse plus aujourd'hui la cicatrisation s'opérer sans recouvrir la plaie, comme cela s'est fait autrefois, en incisant transversalement la cornée pour détacher ensuite les deux moitiés avec les ciseaux, ou en procédant d'un coup à l'ablation avec un couteau à staphylôme composé de deux couteaux à cataracte triangulaires adossés.

La réunion de la plaie laissée par l'excision du staphylôme peut être obtenue de trois manières différentes, qui ont été préconisées tout d'abord

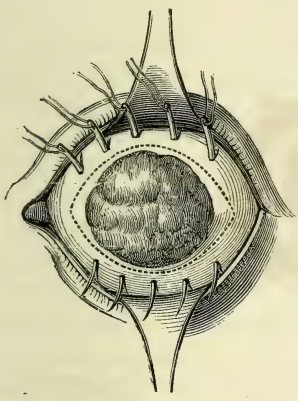

Fig. 46.

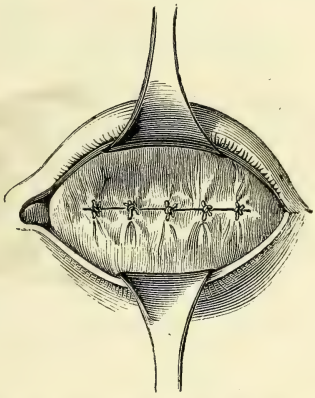

Fig. 47.

par Critchett, puis par Knapp, et enfin par l'auteur. La première méthode (Critchett) a pour but de rapprocher les lèvres de la plaie en passant des fils directement à travers la sclérotique; dans la seconde (Knapp), on se contente d'obtenir ce rapprochement en ne faisant pénétrer les fils qu'à travers le tissu épiscléral; enfin, dans la troisième (la nôtre), on laisse les lèvres de la plaie plus ou moins immobiles, mais on les recouvre, ainsi que l'espace qu'elles circonscrivent, avec une calotte formée par le tissu conjonctival et sous-conjonctival préalablement détaché.

G. Critchett (1) a l'incontestable mérite d'avoir tout d'abord songé à hâter la guérison par une réunion obtenue au moyen de quatre ou cinq aiguilles munies de soie fine qui traversent la base du staphylôme. Ces aiguilles passant à travers la sclérotique, restent en place (fig. 46), et forment un grillage destiné à retenir le corps vitré, ce à quoi elles ne réussissent que fort

(1) *Ophthalmic Hosp. Rep.*, t. IV, 1863, p. 1.

imparfaitement vu son extrême fluidité. Mais, en maintenant les aiguilles en place, les sutures se ferment plus rapidement que si l'on doit démêler des fils embrouillés au-devant d'un œil notablement affaissé, outre qu'en passant préalablement ces fils on s'expose encore à les couper pendant le temps de l'ablation.

Deux sérieux inconvénients ont fait plus ou moins complètement tomber en désuétude le procédé de Critchett. D'abord, en plaçant, comme cela est indiqué, les fils à 2 millimètres de distance de la base de la cornée (fig. 46), on s'expose, en traversant forcément le corps ciliaire, à provoquer une irritation prolongée de cette partie la plus sensible de l'œil et même parfois une transmission sympathique sur le congénère. En outre, la réunion en ligne droite d'une plaie elliptique (fig. 47) entraîne la formation de deux angles saillants sur la sclérotique, et le moignon présente ainsi des pointes contre lesquelles vient

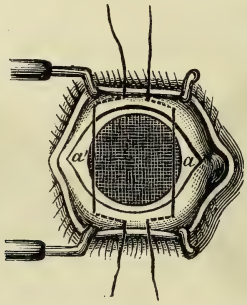

Fig. 48.

constamment butter l'œil artificiel. On est parfois forcé d'enlever ces pointes, afin que le port de l'œil artificiel ne devienne pas préjudiciable pour le congénère, ainsi que le prouvent quelques observations publiées par nos confrères anglais.

Aussi M. Knapp (1) s'efforce-t-il de remédier en partie à ces inconvénients en plaçant deux sutures de la manière suivante : Il pénètre à peu près à 3 millimètres au-dessus du bord cornéen et un peu en dedans du méridien vertical avec une aiguille qui glisse sous la conjonctive pour ressortir à 4 ou 5 millimètres de distance. Cette même aiguille doit alors pénétrer (ainsi que le montre la figure 48), en bas de la cornée, sous la conjonctive, en un point situé verticalement au-dessous de son point de sortie supérieure, puis glisser sous la conjonctive pour ressortir à une distance égale au chemin parcouru au-dessus de la cornée avant d'avoir atteint le méridien vertical. Une semblable suture est placée du côté externe de la cornée. On a soin de dégager les anses des fils en les renversant sur le nez et la tempe, afin de ne pas les couper pendant l'ablation du staphylôme. Celui-ci enlevé (*aa'*), on ferme

(1) *Archiv für Ophth.*, t. XIV, 1, 273.

tout d'abord la suture interne en serrant les fils de manière que l'anse renversée vienne se placer en ligne droite au-devant de la plaie. En serrant le second fil, on réussit à fermer à peu près complètement la plaie.

A part une occlusion assez peu parfaite, cette suture en bourse, qui, bien appliquée suivant l'idée de l'auteur, ne doit pas attirer la conjonctive au-devant de la plaie, mais en passant à travers le tissu épiscléral, est destinée à forcer les lèvres de la sclérotique à se rapprocher, offre le sérieux inconvénient de chasser au dehors une notable portion du corps vitré, par suite de la pression que nécessite le rapprochement de points fort écartés et distants de toute l'étendue laissée par l'ablation du staphylôme. En outre, pour ce qui regarde le danger d'une ophthalmie sympathique, ce procédé échappe bien à l'irritation que peut fournir le passage de fils à travers le corps ciliaire, mais nullement aux inconvénients que présente l'état anguleux du moignon qui doit forcément exister aussi bien dans ce procédé que dans celui de Critchett si les fils ont bien pris le tissu épiscléral et maintenu réunies les lèvres de la plaie pendant la cicatrisation.

Du reste, cette occlusion (en blague à tabac) peut beaucoup mieux et bien plus simplement être obtenue par un *unique* fil qui glisse tout d'abord le long du tiers inféro-externe du bord cornéen, ressort près du bord externe et passe (ainsi que dans la figure 48) librement au-devant de la cornée; glissant ensuite sous la conjonctive tout le long du bord supéro-interne, on fait descendre librement ce fil au-devant de la cornée et on pénètre, comme s'il s'agissait d'un double fil, dans une certaine étendue le long du bord inféro-interne. Les deux extrémités du fil sont alors serrées et l'on ferme *bien plus exactement* la plaie qu'en usant de deux fils. Du reste, pour notre propre procédé, le même genre de suture en bourse peut trouver aussi son application.

Le plan que nous avons poursuivi dans notre procédé est tout autre. Il consistait à obtenir, pour la plaie laissée par l'ablation du staphylôme, une cicatrisation sous-conjonctivale, sans se préoccuper le moins du monde de rapprocher les lèvres de cette plaie, afin d'éviter toute issue du corps vitré et d'obtenir un moignon de volume presque égal à celui de l'autre œil. En s'aidant du tatouage il devient ainsi possible d'échapper au port d'un œil artificiel. Ce but peut être atteint, grâce à deux circonstances : d'abord en dégageant exactement la conjonctive du bord cornéen et en ayant soin d'enlever simultanément avec la conjonctive le tissu sous-conjonctival (toujours épaissi sur des yeux qui ont passé par de longues phases irritatives); on obtient ainsi une calotte d'une grande résistance et d'une certaine épaisseur; en second lieu, en prenant un pont assez large de conjonctive et en faisant usage de fils non trop fins, on est assuré que ces derniers ne couperont pas avant la guérison de la plaie qu'a donné l'ablation du staphylôme. Il est bien entendu qu'on laisse ces fils désinfectés longtemps en place, et que la guérison doit s'effectuer sous le pansement borico-salicylique mouillé ou sous la fine coque en verre.

Voici comment on procède, après avoir, lorsqu'il s'agit d'enfants, provoqué

le sommeil anesthésique : On dégage tout le tissu conjonctival et *sous-conjonctival*, à partir du bord cornéen jusque vers l'équateur de l'œil, en formant une épaisse calotte. Ainsi que le montre le dessin (fig. 49), on place quatre sutures (*a*, *b*, *c*, *d*) de soie fine et de couleurs différentes, afin de pouvoir plus aisément les reconnaître au moment de les lier. Il est vrai que les fils ayant longtemps trempé dans l'acide phénique, leur couleur se trouve plus ou moins altérée, et que l'avantage que l'on se proposait de tirer de cette diversité de coloration est souvent illusoire. Les anses des deux sutures internes sont renversées sur le dos du nez, les externes sur la tempe. Avant que l'on procède à l'ablation du staphylôme, l'assistant met en ordre sur le front et la joue les extrémités des fils, afin de pouvoir, dès que le staphylôme est enlevé, fermer rapidement les sutures. On a soin, à l'aide de ciseaux

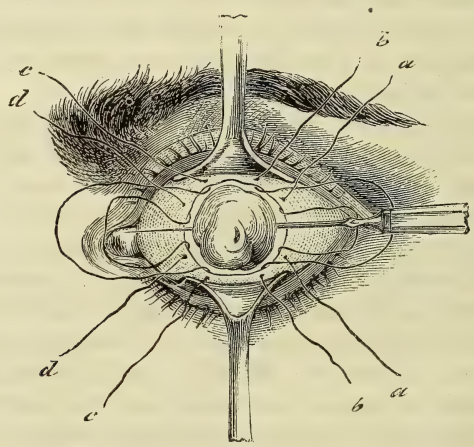

Fig. 49.

courbes, de couper bien régulièrement à leur base les deux moitiés du staphylôme préalablement divisé avec le couteau de de Graefe par une section transversale. Je laisse échapper le cristallin en incisant, pendant que l'assistant serre les sutures moyennes, la capsule avec le kystitome, mais je fais tous mes efforts pour n'avoir pas, dans la mesure du possible, de perte du corps vitré, ce à quoi on ne réussit jamais en appliquant les méthodes de Critchett ou de Knapp. Car ce n'est qu'à la condition d'avoir échappé à la sortie du corps vitré, qu'on est assuré d'obtenir un moignon de grandeur sensiblement égale à un œil normal. On achève de fermer exactement la calotte conjonctivale par une suture complémentaire, si la plaie ne se trouve pas absolument close par les quatre sutures primitivement employées. En faisant garder le repos sous le bandeau compressif, ou l'œil recouvert d'une coque de verre, on tâche d'obtenir que les sutures soient maintenues intactes pendant huit à dix jours, avant qu'elles ne coupent les tissus et ne tombent d'elles-mêmes.

Ce mode d'ablation donne d'excellents résultats lorsque le staphylôme est nettement cornéen et qu'il ne s'y adjoint pas un staphylôme du corps ciliaire ou de la région équatoriale de l'œil; car, dans ces conditions, la pression intra-oculaire s'est habituellement beaucoup accrue, et il existe simultanément des altérations vasculaires notables, de manière que, même sur des malades très dociles ou profondément endormis, il se produit parfois de fortes hémorrhagies après l'ablation du staphylôme, et une issue plus ou moins complète du corps vitré avec décollement de la choroïde. En pareil cas, non seulement le but que l'on voulait atteindre, c'est-à-dire conserver la forme de l'œil, est manqué; mais, en outre, et quel que soit le genre de réunion dont on s'est servi, on obtient, après une guérison très lente, un moignon irrégulier et plus ou moins sensible qui se prête mal au port constant d'un œil artificiel.

Dans ces conditions, on arrive promptement à une guérison en procédant à l'énucléation, et l'on n'expose pas ainsi le malade, surtout lorsqu'il s'agit de sujets débiles, à des pertes de sang que j'ai vu être parfois très abondantes et même inquiétantes.

ARTICLE VI

TUMEURS DE LA CORNÉE

Nous avons exposé, à l'occasion de l'inflammation du tissu cornéen, que nous considérons tous les éléments cellulaires qu'on rencontre anormalement dans une infiltration, un abcès, un ulcère cornéen comme immigrés, que nous ne penchons pas vers l'idée d'une résurrection des cellules fixes ou endothéliales pour prendre une part active au processus inflammatoire. De même nous admettrions encore moins la participation directe de ces cellules à la genèse d'une néoplasie bénigne ou maligne, si ces cellules dont la vitalité est prête à s'éteindre ne peuvent même pas engendrer des produits inflammatoires plus ou moins éphémères.

Les canaux lymphatiques garnis de leur endothèle sont donc simplement envahis par la néoplasie, le ciment disparaît par usure ainsi que les cellules fixes. Les points d'où proviennent ces tumeurs sont, de préférence, l'entourage, le bord dans lequel la cornée se trouve enchâssée; bien rarement le revêtement épithélial à proprement parler devient le point de départ d'une néoplasie, c'est-à-dire tout à fait exceptionnellement un épithélioma se développe à une certaine distance du limbe conjonctival. Je n'ai, dans toute ma carrière médicale, eu qu'un seul cas de ce genre à opérer.

Aussi n'avons-nous pas besoin de passer en revue les tumeurs qui ont été amplement décrites dans l'article XXI du tome Ier.

ARTICLE VII

BLESSURES DE LA CORNÉE, CORPS ÉTRANGERS, BRULURES

Les *blessures de la cornée* qui se bornent à cette membrane se guérissent d'autant plus facilement que l'instrument qui les a faites est plus tranchant et qu'il a agi plus rapidement. Les sections et les piqûres très nettes se cicatrisent sans laisser de traces visibles à l'œil nu, comme les opérations pratiquées sur la cornée le prouvent d'ailleurs suffisamment.

Voici comment d'après M. Arlt (*Compendium der norm. u. path. Anatomie des Auges*, p. 34) s'effectue la cicatrisation d'une plaie par simple section :

« Déjà trois heures après avoir pratiqué une section de la cornée je trouvais ses bords infiltrés par des cellules rondes. Cette infiltration ne peut être que le résultat d'une

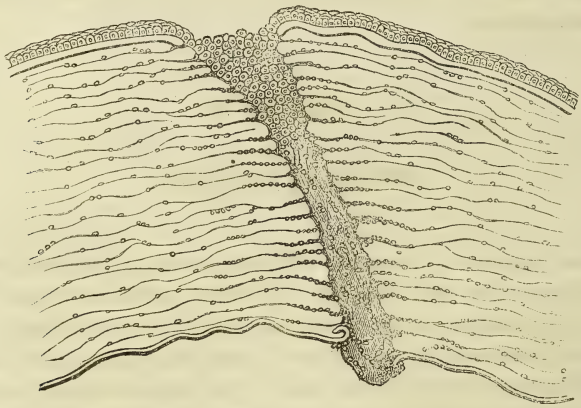

Fig. 50.

émigration et non d'une prolifération des cellules cornéennes fixes. Très tôt, après huit à dix heures, il survient une exsudation de masses fibrineuses dans le canal de la plaie, qui se remplit aussi de cellules rondes. Les bords de la couche de Bowman ainsi que l'épithélium qui le recouvre se recourbent de suite après le traumatisme en dedans vers le canal de la plaie et trois jours après on voit l'épithélium pulluler dans le canal (voy. fig. 50).

» Cette pullulation est accompagnée d'une transformation de l'exsudat du canal de la plaie ; cet exsudat se transforme en un tissu cellulaire tout d'abord tendre et riche en cellules, qui devient plus tard plus dense et plus pauvre en cellules Le bouchon épithélial ne plonge jamais plus profondément dans le canal de la plaie, qu'à peu près vers la jonction du premier tiers avec le second tiers de son étendue. Lorque la plaie a intéressé toute l'épaisseur de la cornée, le bouchon fibrineux qui remplit le canal repousse tout d'abord les extrémités de la membrane de Descemet sectionnée vers la chambre antérieure. O. Becker a cru cette disposition permanente, mais elle n'est que transitoire. Aussitôt que la rétraction du nouveau tissu cellulaire s'opère, les bouts sectionnés de la membrane de Descemet sont attirés dans le canal de la plaie et y restent d'une façon définitive. Jamais les bouts de la membrane de Descemet ne se

réunissent. Le plus souvent il se produit une pullulation des cellules endothéliales près des extrémités de la section, de façon qu'elles participent à la formation du tissu cellulaire. A mesure que ce tissu cicatriciel se consolide, une partie du bouchon épithélial se fond de manière qu'on ne rencontre plus tard entre les extrémités de la couche de Bowman sectionnée qu'un prolongement papilliforme. Dans certains cas la pullulation est pourtant si considérable qu'elle pénètre même dans le tissu cornéen avoisinant la section. Les cylindres d'épithélium qu'elle produit se comportent comme ceux d'un épithélioma de la cornée, mais ils disparaissent à mesure que la consolidation de la cornée s'opère. Toute plaie non compliquée de la cornée se guérit de cette manière et l'image en est si typique et si persistante qu'elle permet avec sûreté de tirer une conclusion en ce qui concerne le diagnostic. »

Au contraire, les déchirures et les contusions de la cornée sont suivies plus ou moins rapidement d'une cicatrisation apparente, et cela à cause d'une coaptation bien moins exacte et de la nécessité qui en résulte de combler par un tissu intercalaire les lèvres d'une plaie déchirée et déchiquetée. La cicatrice deviendra d'autant plus apparente que le tissu réparateur a servi non seulement à la coaptation, mais à la reconstitution d'une partie sphacélée, ou ayant été détruite pendant l'élimination d'un corps étranger.

C'est encore ce qui arrive quand l'instrument qui a pénétré dans la cornée y a introduit un corps irritant sujet à la décomposition chimique. Tel est le cas, assez souvent observé chez les enfants, des blessures de la cornée faites par des plumes d'acier tachées d'encre. Ces blessures déterminent fréquemment de la suppuration partielle ou totale de la cornée.

Lorsqu'on a à examiner une plaie de cette membrane, il faut rechercher attentivement si l'iris n'a pas été atteint et, ce qui est bien plus important, si la capsule du cristallin n'est pas blessée. En effet, une cataracte traumatique avec gonflement plus ou moins considérable de la substance du cristallin serait le plus souvent la conséquence d'une lésion de cette nature. L'augmentation de la pression interne qui résulte inévitablement d'une subluxation du cristallin, si fréquente dans ces cas, met la plaie de la cornée dans des conditions très fâcheuses, en ce qu'elle s'oppose à une réunion facile et exacte des lèvres de la plaie.

Le pronostic des plaies de la cornée dépend donc essentiellement des complications qu'elles peuvent présenter, et parmi lesquelles la lésion de la cristalloïde avec subluxation du cristallin est à considérer comme la plus fâcheuse. Les enclavements de l'iris, lorsqu'ils sont tout récents, peuvent être réduits au moyen de la spatule en caoutchouc, sinon on aura soin, lorsqu'il s'agit d'un prolapsus central, de l'attirer vers soi avant de le couper, afin que l'élasticité propre de l'iris contribue à faire rentrer le restant de l'iris dans la chambre antérieure de façon à éviter la formation d'un leucome adhérent. Nous avons exposé (p. 201) comment il faut se comporter avec des prolapsus iridiens de petites dimensions et situés périphériquement. On s'abstiendra d'autant plus de toucher à pareil prolapsus, si la plaie n'est pas récente et ne s'est pas limitée au bord de la cornée, mais empiète vers la région du corps ciliaire. Ici il faut considérer que toute traction sur la partie enclavée

sera suivie d'une perte de corps vitré, qui indubitablement accentuera encore davantage la complication si fâcheuse d'une subluxation du cristallin.

En ce qui concerne le *traitement direct*, une condition, sans laquelle il n'y a pas de guérison rapide pour les blessures de la cornée, est le repos complet de l'organe affecté. Ainsi, dans le cas de blessure sans complication, on se contentera d'instiller dans l'œil quelques gouttes d'une solution de pilocarpine, puis on appliquera le bandeau compressif et l'on prescrira au malade un repos complet. Pour de vastes érosions de la cornée produites par le frottement d'un volumineux corps étranger contre l'œil, la sensibilité étant alors telle que même le repos sous le bandeau ne délivre pas le blessé du douloureux contact des paupières avec la cornée érodée, j'ai récemment fait usage, pendant plusieurs jours, d'une coque de verre très mince interposée entre les paupières, que le malade garde jusqu'à ce que la couche épithéliale soit reconstituée.

Il va sans dire que toutes les plaies avec procidence de l'iris, par conséquent qui menacent de se compliquer d'un excès de tension intra-oculaire, seront soumises au traitement persévérant avec les myotiques, de préférence la pilocarpine.

On se croit quelquefois obligé, pendant les jours qui suivent celui où la cornée a été blessée, de recourir à l'emploi des compresses froides ou glacées. Mais en se servant, en pareil cas, des solutions antiseptiques, qu'on n'en abuse pas et qu'on se garde bien d'en trop prolonger l'application : elle ne peut que retarder la guérison une fois qu'elle a réussi à prévenir une inflammation excessive. On prescrira le calomel et les frictions mercurielles, si la blessure fait craindre une suppuration partielle de la cornée. Si la maladie s'achemine manifestement vers cette terminaison, c'est encore par l'emploi du pansement borico-salicylique humide avec irrigation continue ou avec des compresses chaudes et continues de cette même solution, qu'on arrivera le plus facilement à arrêter et à limiter la suppuration du tissu cornéen.

Lorsque la blessure de la cornée est très étendue en surface, mais ne comprend qu'une petite partie de l'épaisseur de cette membrane, on doit prendre soin d'enlever le mince lambeau détaché de la cornée, car il tombe forcément en sphacèle et retarde ainsi la guérison. Si, au contraire, la plaie embrasse toute l'épaisseur de la cornée, et si elle ouvre ainsi la chambre antérieure dans une large étendue, en sorte que le cristallin fasse hernie, on devra pratiquer l'extraction de ce dernier. On aura alors soin de procéder à une réunion exacte des lèvres de la plaie au moyen de sutures (voy. p. 204).

Quand la blessure a compris le cristallin, la lésion peut suivre une marche différente, selon que la capsule a été plus ou moins blessée. Ainsi on observe des cas où une petite ouverture de la capsule s'oblitère et ne donne lieu qu'à une opacification limitée et même susceptible de diminuer avec le temps. Si l'ouverture est plus étendue, il survient un gonflement considérable des masses corticales, qui, en s'accroissant de volume, augmentent la déchirure de la capsule. Aussitôt que des douleurs ciliaires intenses, une injection pé-

rikératique prononcée, enfin un léger chémosis prouvent que l'irritation et la pression intra-oculaire augmentent d'une manière inquiétante, on fait sortir le cristallin ramolli par l'extraction linéaire simple ou combinée à l'iridectomie. En pareil cas, nos confrères anglais recommandent la succion, lorsqu'il s'agit d'individus jeunes.

Les *brûlures* de la cornée sont le plus souvent dues au contact d'agents chimiques, tels que la chaux, les acides minéraux, etc., ou d'un corps porté à une température élevée, par exemple d'un cigare, d'un liquide chaud, d'un métal en fusion, etc. Entre toutes ces brûlures, les plus dangereuses sont celles que fait la chaux, car elles entraînent souvent une suppuration étendue et laissent des opacités qui ne se dissipent que très difficilement. Quant à l'action passagère sur l'œil d'une chaleur brûlante très rapprochée, comme celle des flammes, elle peut amener très facilement, outre la destruction de la cornée, la suppuration du globe oculaire tout entier.

Dans le traitement, il faut s'occuper d'extraire minutieusement toutes les particules nuisibles qui ont pu rester dans le sac conjonctival et à la surface de la cornée. Dans les premiers jours, on appliquera des compresses froides ou glacées pour prévenir une réaction trop violente, ajoutant les antiseptiques usuels ou de faibles solutions alcalines (eau de Vichy), lorsqu'il s'agit de brûlures, actuellement si communes, avec l'acide sulfurique. Peu de jours après l'emploi des antiphlogistiques, ou immédiatement, si l'accident date de quelques jours, on aura recours au pansement borico-salicylique humide avec irrigation continue froide ou chaude, suivant le laps de temps écoulé après l'accident, médication très favorable à l'élimination des parties détruites et à la réparation du tissu.

On trouve très fréquemment des *corps étrangers* implantés dans la cornée, ce qui s'explique par le nombre considérable de personnes qui sont exposées par leur état à de tels accidents. Ces lésions sont d'autant plus graves que le corps étranger a pénétré plus profondément et qu'il a produit une blessure plus étendue. Ainsi on voit dans la cornée des particules, des matières les plus diverses, qui peuvent y séjourner assez longtemps pour en imposer au médecin et le faire songer à une pustule ou à un gonflement partiel produit par une suppuration localisée. Il est fort rare qu'à la suite de l'inflammation des parties du tissu cornéen qui entourent le corps étranger, ce dernier s'enkyste et se fixe définitivement dans la cornée.

De petits morceaux de fer, des grains de poudre, des parcelles de charbon, des éclats de pierre ou de verre, peuvent s'implanter fort avant dans la cornée, et s'ils sont portés, lorsqu'ils pénètrent, à une température élevée, la blessure qu'ils causent se complique de la brûlure des parties voisines. C'est alors qu'il survient une suppuration circonscrite, qui dégage peu à peu le corps étranger et l'élimine s'il n'est pas trop profondément situé. Dans ce dernier cas, le malade risque de voir la cornée se perforer et le corps étranger tomber dans la chambre antérieure, soit spontanément, soit à la première tentative qu'on fait dans le but de l'enlever.

Souvent le corps étranger implanté dans l'épaisseur de la cornée proémine à peine à la surface de cette membrane. Aussi, dans les commencements, le malade n'accuse-t-il presque pas de gêne; dans d'autres cas, la présence du corps étranger se fait sentir tout d'abord par suite de la saillie qu'il fait et du frottement qu'il exerce contre les paupières; la sensation qu'il provoque persiste même après l'extraction du corps étranger jusqu'à ce que la couche épithéliale soit réparée dans le point blessé. Cette sensibilité disparaît dès qu'on interpose une coque de verre entre l'œil et les paupières, ce qui permet aux ouvriers de retourner sans autre pansement à leur travail.

L'injection périkératique est le premier signe qui révèle l'accident dont nous nous occupons. En effet, le sac conjonctival n'y participe pas, et les fonctions de l'iris ne sont pas troublées. Pour préciser le siège de la lésion, on se guide sur le point où l'injection périkératique est le plus accusée, on fait miroiter la cornée et l'on se sert avec beaucoup de fruit de l'éclairage oblique (voy. Loring). C'est en procédant ainsi qu'on découvre facilement les moindres éraillures de la couche épithéliale, la présence des corps étrangers les plus petits, en se rendant compte de la profondeur à laquelle ils sont situés.

Traitement. — Lorsqu'il s'agit d'une contusion simple ou d'une blessure légère et superficielle de la cornée, l'application d'un bandeau compressif, l'emploi de la coque transparente et l'instillation d'une solution de pilocarpine feront en peu de temps disparaître les phénomènes d'irritation.

Quoiqu'il soit très aisé d'enlever des corps étrangers implantés à la surface de la cornée, on peut rencontrer de très grandes difficultés, s'il s'agit d'en extraire qui se trouvent, au contraire, dans les couches profondes. Dans le premier cas, il suffit d'appuyer la tête du malade contre le dos d'une chaise ou contre un mur, d'écarter les paupières avec le pouce et l'index de la main gauche, et de fixer le globe en exerçant sur lui une pression modérée à travers les paupières éloignées l'une de l'autre, puis d'extraire les corps étrangers à l'aide d'une aiguille à cataracte (ou mieux encore d'une petite gouge), d'une simple spatule ou d'une curette de Daviel.

Si l'on rencontre des malades chez lesquels le moindre attouchement provoque une excitation telle qu'il leur soit impossible de tenir l'œil immobile, nous conseillons de se servir de l'écarteur à ressort et de la pince à griffes pour fixer le globe. On sera même quelquefois obligé, comme pour les enfants, d'employer le chloroforme.

Le corps étranger doit être enlevé dans sa totalité, et il est nécessaire, pour faire cesser le plus tôt possible l'irritation, de débarrasser la petite cavité produite par le corps étranger du tissu brûlé et mortifié, de couleur brunâtre qui la tapisse. L'enlèvement de cet anneau est sensiblement facilité, si l'irritation traumatique date de quelques jours. Immédiatement après l'accident, la cupule de tissu brûlé adhère solidement, mais néanmoins elle doit être enlevée tout de suite, afin d'obtenir sous le bandeau et le pansement antiseptique, ou sous notre coque, une guérison plus rapide.

Lorsqu'une parcelle de pierre ou de métal se trouve implantée assez profondément dans la cornée pour faire craindre qu'elle ne tombe dans la chambre antérieure par suite des manœuvres exercées pour l'enlever, on peut, si elle proémine assez, tâcher de la saisir avec des pinces fines. Ce mode d'extraction est toujours périlleux, car on risque de pousser plus avant la particule nuisible. Pour éviter cet accident, il faut enfoncer derrière le corps étranger une aiguille à paracentèse qui l'empêche d'obéir aux impulsions qu'on pourrait lui donner. Il est nécessaire de calculer avec soin l'épaisseur de la cornée et la profondeur à laquelle est implanté le corps étranger, pour éviter de heurter ce dernier avec la pointe de l'aiguille. En même temps, on essayera de pénétrer très obliquement dans la chambre antérieure pour empêcher la sortie de l'humeur aqueuse, qui serait immédiatement suivie de la projection du cristallin contre la pointe de l'instrument, si celui-ci avait pénétré directement en face du champ pupillaire. Une fois le corps étranger ainsi fixé, on peut l'enlever à l'aide d'une aiguille à cataracte, ou, s'il oppose trop de résistance, tailler avec le couteau à cataracte un petit lambeau qui le comprenne. Aussitôt après, on instille une solution d'ésérine, et l'on applique pendant quelques heures des compresses froides ou immédiatement la coque de verre ou le bandeau compressif.

Toutes les tentatives d'extraction de corps étrangers si profondément implantés qu'on a à redouter, pendant les manœuvres d'extraction, de les voir tomber dans la chambre antérieure, ne doivent pas être faites sans avoir préalablement soumis l'œil à l'action énergique des myotiques, afin de pouvoir tout de suite procéder à l'enlèvement de ce corps en ouvrant la chambre antérieure.

Une perte de substance plus considérable produite pendant ces manœuvres d'extraction aux dépens de la cornée exigerait des soins bien plus minutieux ; un repos absolu, l'emploi continu de la pilocarpine, et le bandeau compressif deviendraient nécessaires. Il est surprenant qu'avec toutes les précautions de l'antisepticisme dont on se sert pour les opérations, le malade guérisse bien plus vite qu'il n'arrive pour les blessures chirurgicales. Aussi est-on porté à croire que l'agitation du malade pendant qu'on l'opère, un manque de soin de propreté des instruments employés ne sont pas sans avoir une fâcheuse influence et entravent ainsi parfois la guérison.

Chez les sujets âgés et faibles, il faut quelquefois, dans le traitement des blessures de la cornée, avoir recours aux stimulants, à l'emploi des compresses chaudes, afin d'empêcher les progrès d'une kératite ulcéreuse provoquée par la présence passagère d'un corps étranger dans la cornée.

Les piqûres et les contusions de la cornée n'exigent pas d'autre traitement que celui que nous venons d'indiquer. Pour ce qui est des ruptures de la cornée, nous les décrirons dans l'article suivant conjointement avec les ruptures de la sclérotique dont elles se compliquent fréquemment.

ARTICLE VIII

RUPTURES DE LA CORNÉE ET DE LA SCLÉROTIQUE. LÉSIONS ET CORPS ÉTRANGERS DE LA CONJONCTIVE ET DE LA SCLÉROTIQUE

Les enveloppes de l'œil peuvent se rompre en *un point autre* que celui sur lequel a agi la force propulsive ou contondante. Ces ruptures sont donc absolument différentes des déchirures intéressant les parties des membranes oculaires sur lesquelles une action vulnérante a *directement* agi.

Les ruptures peuvent atteindre toutes les enveloppes de l'œil ou n'en comprendre qu'une seule. Ainsi, nous voyons se produire des ruptures scléro-cornéennes qui intéressent à la fois le corps ciliaire, nous observons de simples ruptures sclérales, sans que la choroïde se trouve lésée au même endroit, de même que nous rencontrons des déchirures de la choroïde et de la rétine sans que la sclérotique y participe.

Les effets si divers des violences exercées contre le globe de l'œil varient, non seulement suivant le *degré* de la force qui a agi sur le globe oculaire, mais aussi surtout suivant le *déplacement* que cet organe a subi et l'*obstacle* que lui a opposé, dans ce déplacement, son entourage osseux.

Les *ruptures simples de la cornée*, qui n'intéressent que cette membrane même et s'arrêtent plus ou moins près du bord cornéen, sont relativement rares, nous ne les avons observées que dans deux circonstances particulières : 1° lorsqu'un violent coup de poing a été appliqué sur la région orbitaire, de telle façon que l'action propulsive a eu pour effet de projeter le globe oculaire en arrière et contre la paroi interne de l'orbite, en ayant pour résultat d'aplatir le globe de l'œil en le contondant ; 2° lorsque dans un but sauvage de faire éclater (crever) l'œil, le pouce a été dans une rixe violemment introduit entre la paroi interne de l'orbite et le globe oculaire.

Ces ruptures de la cornée nécessitent une violence très forte qui a habituellement pour effet de rompre les parois de l'œil au delà du bord scléro-cornéen. Il faut encore que la violence exercée contre l'œil ait eu une action plus ou moins *contondante*.

Au contraire, lorsque le globe oculaire a été simplement *projeté* contre l'une des parois de l'orbite et ne s'est trouvé que faiblement comprimé, on voit bien plus souvent éclater la sclérotique dans ses parties antérieures les moins résistantes, c'est-à-dire avant et entre l'insertion des muscles droits. Un point de prédilection est la région située immédiatement entre l'insertion du droit supérieur et du droit interne. Ordinairement aussi, la projection du globe oculaire a eu lieu contre la paroi supéro-interne de l'orbite. Le coup a été porté de bas en haut, et de dehors en dedans.

Lorsque la violence n'a même pas pu agir par contre-coup, qu'il n'y a eu qu'un simple *ébranlement* violent du globe oculaire par une force qui a

exercé son action sur l'entourage de l'œil, sans atteindre l'œil même, nous ne voyons jamais une déchirure autre que celle des membranes internes (choroïde, rétine, zonule, capsule cristallinienne).

Les *ruptures de la sclérotique par projection* du globe oculaire ont le plus souvent pour résultat de luxer le cristallin, ou même de le chasser complètement en dehors de l'œil, où il peut se loger sous la conjonctive non déchirée.

Habituellement les blessures qui intéressent la cornée et la sclérotique à la fois ont déterminé de si fortes lésions intra-oculaires, qu'on fait bien de s'abstenir de toute intervention chirurgicale, telle qu'ablation des parties herniées de l'iris, sutures, manœuvres auxquelles on ne manque souvent pas d'attribuer la perte de l'œil que le traumatisme a provoquée. On est d'autant plus autorisé à l'expectation, que je n'ai pas encore vu ces yeux, sur lesquels, après la sortie du cristallin et une ablation exacte des parties herniées, on avait, grâce aux sutures, obtenu rapidement une cicatrisation très satisfaisante, échapper aux attaques tardives et fort douloureuses du glaucome. Il en doit d'ailleurs être forcément ainsi, si l'on considère que ces plaies, qui intéressent, sur une grande étendue, le bord scléro-cornéen, ne se cicatrisent qu'avec une adhérence étendue de l'iris au canal de Fontana et une rétraction notable du tissu trabéculaire péricornéen.

Il est donc préférable, dans le cas d'absence complète de toute perception lumineuse, lorsqu'une grande partie du corps vitré a suivi la sortie du cristallin et a été remplacée par des hémorrhagies intra-oculaires très abondantes, compliquées parfois de décollement choroïdien, de procéder de suite à l'énucléation de l'œil, afin d'éviter au blessé une guérison longue et pénible et qui sera terminée encore assez souvent par l'énucléation, lorsque les menaces d'une inflammation sympathique auront enfin vaincu la résistance du blessé récalcitrant. Dans le cas où il ne se résigne pas à ce sage parti, on se contente du pansement contentif avec la ouate salicylée constamment imprégnée d'une solution boratée concentrée, ainsi que des instillations d'ésérine et de pilocarpine, afin d'éviter autant que possible la cicatrisation cystoïde.

Est-on appelé à soigner des ruptures sclérales ou scléro-cornéennes qui datent de quelque temps où un staphylôme ciliaire s'est développé et pour lesquelles le malade ne consent pas à l'énucléation, enfin une conservation partielle de la vision s'oppose-t-elle à cette opération? Alors, j'ai avec le meilleur résultat opéré sur toute la moitié du globe oculaire où siégeait l'ancienne rupture, le dépouillement de son tissu cicatriciel et des nerfs ciliaires. A cet effet je dégage la conjonctive près du bord de la cornée et au-dessus de l'ancienne rupture sclérale. Saisissant le muscle droit le plus proche de la cicatrice sclérale (habituellement le supérieur ou l'interne) dans mon double crochet, je place, à travers le tendon de ce muscle, un simple fil (muni d'une seule aiguille), qui me sert à ramener le muscle, après le dégagement cicatriciel et la névrotomie ciliaire à son ancienne insertion et à fermer à la fois la plaie conjonctivale. Le muscle une fois détaché, on a soin de raser avec

des ciseaux mousses tout le tissu cicatriciel et tout le tissu cellulaire dans une moitié du globe oculaire. Pour me faciliter ce dégagement et l'abrasion des nerfs ciliaires, je prends le nerf optique sur le grand crochet à strabisme et je renverse fortement le globe oculaire en dehors. Cette abrasion cicatricielle et nerveuse terminée, on ferme la plaie, en prenant, au-dessus et au-dessous de la plaie conjonctivale qui longe la cornée, un pont conjonctival dans la suture. Une rapide cicatrisation avec affaissement de l'ectasie et cessation des douleurs est le résultat presque constant de cette intervention.

Faut-il intervenir dans les cas de simples ruptures scléroticales? Evidemment non, si la conjonctive recouvre la plaie et ne laisse échapper le cristallin luxé. On n'intervient que lorsque la blessure a eu lieu depuis assez longtemps pour qu'on puisse considérer la plaie sclérale comme suffisamment solide, afin de ne pas s'exposer à une nouvelle hernie du corps vitré.

S'agit-il d'un cas de rupture de la sclérotique avec déchirure de la conjonctive? On ne tentera la réunion de la plaie que lorsque les lèvres en seront sensiblement écartées et qu'on croira avoir l'assurance que les manœuvres nécessaires à la réunion ne détermineront ni une nouvelle sortie du corps vitré, ni une nouvelle hémorrhagie intra-oculaire.

Seules, de larges incisions de la sclérotique faites avec un instrument tranchant, un éclat de verre, peuvent avantageusement être réunies, immédiatement après l'accident, par quelques sutures de catgut ou de soie fine et désinfectée. Pour de petites incisions entre les lèvres desquelles le corps vitré fait simplement hernie, je m'abstiens (1) de la suture, afin d'éviter la sortie toujours fâcheuse du corps vitré.

Incontestablement ces plaies même assez étendues se cicatrisent, par suite d'une bonne coaptation, très rapidement; mais il faut tenir compte aussi de la rétraction cicatricielle et du décollement du corps vitré produit pendant qu'une partie de ce milieu s'est échappé. La cicatrice rétractée de la partie du corps vitré même qui ne s'est pas échappé de l'œil détermine fatalement dans un espace de temps plus ou moins éloigné (3 à 9 mois), un décollement de la rétine, la vue qu'on se flattait d'avoir partiellement conservée se perd ordinairement.

Le dégagement cicatriciel avec névrotomie ciliaire partielle (abrasion cicatriso-ciliaire) est dans toutes ces circonstances formellement indiqué, si le malade accuse des douleurs ou si une irradiation sympathique menace de se produire et que le blessé recule devant l'énucléation.

Les *brûlures* qui agissent profondément détruisent à la fois la muqueuse et une partie ou même la totalité de la trame fibreuse de la sclérotique. Parmi les agents chimiques capables de provoquer ces lésions de la conjonctive et de la sclérotique, nous aurons à citer les corps alcalins, la chaux, la potasse, la cendre, etc., ou les corps acides, l'acide sulfurique, l'acide acétique, etc. Le contact même très passager de ces agents provoque le plus souvent des

(1) Voyez l'observation in *Thérapeutique oculaire*, p. 239.

cautérisations profondes, suivies d'ulcérations avec rétrécissement considérable de la muqueuse. Elles sont non seulement funestes pour la conjonctive, mais aussi pour la sclérotique et souvent entravent notablement la nutrition de la cornée. Sous ce rapport, il faut mentionner particulièrement les brûlures avec l'acide sulfurique dont on a si souvent, dans ces derniers temps, fait un emploi criminel. Consécutivement à ces brûlures, on voit parfois la sclérotique se sphacéler sur une large étendue et la phthisie suivre une large ouverture que laisse le détachement de l'eschare.

Les agents chimiques, tels que les alcalis, peuvent aussi causer des lésions très graves. Nous trouvons surtout après les brûlures par la chaux, qui sont relativement assez fréquentes, que la conjonctive présente tous les symptômes d'une diphthérite partielle bien prononcée. Les parties atteintes par l'agent chimique forment des plaques blanchâtres, épaissies et soulevées, au-dessus du niveau de la muqueuse. Souvent ces plaques sont couvertes de petits filaments composés de fibrine coagulée par l'action de la chaux. Ces brûlures, suivies d'un bourgeonnement considérable de la muqueuse, sont d'autant plus à craindre, qu'elles ont eu lieu sur une plus grande étendue, parce qu'alors, non seulement la cornée peut en souffrir comme dans la diphthérite, mais encore parce que les suites de la cicatrisation sont funestes pour l'œil. Un *symblépharon* sera le résultat presque inévitable d'une destruction des couches des deux feuillets de la muqueuse qui se trouvent en contact. Dans d'autres cas, si les bords des paupières ont été atteints, ils pourront se réunir et former un *ankyloblépharon* d'une étendue plus ou moins grande.

Immédiatement après que l'accident a eu lieu, on tâche d'éliminer, autant que possible, l'agent chimique du sac conjonctival, soit par des injections avec du lait ou, si l'on ne peut pas en avoir assez tôt, avec de l'eau tiède (eau de Vichy). Nous rejetons les instillations d'huile dans les yeux : dans presque tous les manuels, on trouve ce moyen recommandé, comme capable de calmer et d'adoucir les suites immédiates de la brûlure. Il n'y a pas d'agent aussi irritant et aussi douloureux pour la conjonctive que l huile, même la plus pure.

On conseille aux malades, après un nettoyage minutieux des yeux, de se tenir calmes et d'appliquer constamment des compresses glacées. Ces compresses seront remplacées deux ou trois jours après l'accident par des compresses chaudes qui facilitent sensiblement l'élimination des eschares et accélèrent la guérison. A l'époque de la guérison, l'attention du médecin doit se porter sur un point essentiel, c'est de prévenir autant que possible la formation d'un symblépharon ou d'un ankyloblépharon. Dans ce but, on pourra être obligé d'appliquer un appareil composé de bandelettes de diachylon pour produire un ectropion passager, afin de s'opposer à la réunion anormale de la conjonctive palpébrale avec celle du globe oculaire. Dans une autre série de cas où les brûlures ont eu lieu sur une étendue très grande, on pourra avoir recours, pendant la période de la cicatrisation, à l'emploi d'une coque de verre transparent ou encore à un moule très mince de plomb, qui,

interposé entre les paupières et le globe, s'opposera à la formation d'un symblépharon.

Il faut convenir que le médecin se trouve ici en présence de difficultés quelquefois insurmontables. Néanmoins on tâchera de gagner du terrain entre les paupières et le globe, car on connaît les difficultés qu'oppose à la guérison le symblépharon, une fois développé.

Dans les cas d'ankyloblépharon non compliqué d'une réunion anormale de la conjonctive palpébrale avec le globe, on n'aura qu'à diviser la réunion des paupières et à tenir, pendant la cicatrisation, la paupière inférieure dans un certain degré d'ectropion.

Parmi les *corps étrangers* qui s'implantent dans la conjonctive et la sclérotique à la fois et dont la force de propulsion n'a pas été suffisante pour perforer ces membranes, il faut citer principalement les éclats de métaux et les grains de poudre. La conduite que doit tenir le praticien en présence de ces lésions sera différente, suivant qu'il est appelé immédiatement, ou qu'il n'est consulté qu'un certain temps après l'accident, alors que la plaie conjonctivale se trouve déjà cicatrisée. Dans le premier cas nous essayons autant que possible d'extraire les parcelles métalliques et les grains de poudre ; au contraire, nous nous abstenons de toute intervention si la qualité chimique du fragment métallique rend son séjour inoffensif pour le blessé et que celui-ci n'accuse aucune gêne. De même, l'abstention doit être la conduite à tenir pour des tatouages produits par des grains de poudre. A part que le raclage de grains très profondément implantés offre certains dangers, surtout au-devant de la région du corps ciliaire, on est forcé, dans la plupart des cas, de n'enlever que partiellement la poudre et de laisser une tache moins foncée, il est vrai, mais ordinairement plus étendue.

Il est bien entendu qu'on procède à l'enlèvement de tout corps étranger simplement implanté dans la conjonctive.

Il ne faut pas croire que l'introduction des corps étrangers dans le sac conjonctival provoque nécessairement une vive réaction. Très souvent la poussée inflammatoire manque, surtout si le corps étranger s'est logé entre les plis du cul-de-sac (1). Un corps étranger peut séjourner dans le cul-de-sac supérieur pendant très longtemps et ne manifester sa présence qu'en causant

(1) J'ai rapporté, dans ma *Thérapeutique oculaire*, le fait suivant : «Il y a une douzaine d'années, un malade se présente dans mon cabinet, me disant qu'au moment de traverser le boulevard, une très grosse mouche lui était entrée dans l'œil droit et qu'il avait ressenti sur le globe de l'œil un véritable choc. Je trouvai l'œil assez irrité, larmoyant et fis l'examen à plusieurs reprises en renversant la paupière supérieure, mais je négligeai de faire, avec la curette ou le stylet, un balayage du cul-de-sac supérieur. Je ne découvris rien et attribuai l'irritation de l'œil au choc qui avait été assez violent ; enfin, je renvoyai le malade. Il revint le lendemain et, en renversant de nouveau les paupières, je vis apparaître, près de l'extrémité interne du tarse, un myocéphale du plus gros volume. Je retirai alors une énorme mouche emprisonnée dans le cul-de-sac supérieur où elle avait échappé aux examens faits la veille, le malade, sous l'influence de l'irritation de l'œil, ayant serré très violemment les paupières. Il me fallut entendre cette réflexion, d'ailleurs fort juste, que l'enlèvement de cette mouche, fait vingt-quatre heures plus tôt, aurait encore été accueilli avec plus de satisfaction de la part du malade. Mackenzie rapporte un cas assez semblable.

une irritation lente et chronique, traduite par un catarrhe ou une ophthalmie purulente chronique. En présence d'un pareil cas, on sera guidé dans son diagnostic par l'injection et l'hypertrophie partielles de la conjonctive du cul-de-sac, moins nettement dessinées, en général, sur le reste de la muqueuse malade. En écartant alors les plis de cette partie rouge et tuméfiée, on parviendra à extraire le corps étranger qui est d'un volume souvent surprenant.

Les corps étrangers volumineux les plus insouciamment portés sont encore de grands épis de blé recouverts de toutes sortes d'éléments parasitaires qu'on est forcé de désenchatonner, en quelque sorte, de la profondeur des épais bourgeons charnus qui les enveloppent dans le cul-de-sac conjonctival supérieur.

Il n'est pas rare de rencontrer des personnes qui ont porté des morceaux de bois, de paille, etc., de 1 à 3 centimètres de longueur. Après l'extraction du corps étranger, les désinfectants parviennent facilement à faire disparaître les symptômes inflammatoires de la muqueuse. Par contre il est bien rare d'observer les corps étrangers qui s'entourent, par suite d'inflammation, d'une membrane comparable à une capsule; ceux-ci peuvent être supportés sans gêne pendant un temps indéfini. Wardrop rapporte qu'un petit morceau de pierre (basalte) fut trouvé dans une capsule tout près de la sclérotique, dans le tissu sous-conjonctival, et que le malade l'avait porté pendant des années.

Quelquefois l'introduction d'un corps étranger dans le sac conjonctival est suivie d'une réaction fort vive. L'œil s'injecte aussitôt, un larmoiement considérable avec un blépharospasme et une photophobie des plus intenses se manifestent incessamment et le malade est tourmenté, à chaque mouvement de l'œil, par de fortes douleurs qui provoquent des mouvements convulsifs chez les enfants allant jusqu'à de véritables attaques épileptiformes (de Graefe)(1). Il s'agit, dans ces cas, d'éloigner le plus tôt possible le corps étranger, ce qui peut offrir bien des difficultés, surtout chez les enfants. Le blépharospasme est tel, qu'on est parfois obligé de recourir à l'emploi du chloroforme pour l'examen de l'œil.

On enlèvera le corps étranger en renversant les paupières séparément et en conseillant au malade de regarder du côté opposé à la paupière qu'on veut examiner. Pour bien mettre à jour le cul-de-sac supérieur, il faut légèrement presser le tarse sur le globe et dire au malade de regarder en bas. Généralement on trouve le corps étranger à une distance de 2 à 3 millimètres du bord de la paupière, et c'est par le frottement continuel exercé par lui sur la cornée et la conjonctive bulbaire, qu'il a pu provoquer cette série de symptômes d'irritation. Dans d'autres cas, ce n'est qu'en écartant soigneusement les plis du cul-de-sac supérieur ou inférieur qu'on parvient à découvrir le corps étranger et à en débarrasser le malade. Si l'on ne réussit pas à bien écarter les plis du cul-de-sac supérieur, et qu'on y soupçonne l'existence

(1) *Archiv. f. Ophthalm.*, t. I, 1, p. 440 et t. IV, 2, p. 184.

d'un corps étranger, on l'explorera dans toute sa longueur avec la spatule en caoutchouc.

La plupart de ces corps étrangers adhèrent très peu à la conjonctive, de sorte qu'il est facile de les enlever avec un linge (le mouchoir du malade); s'ils adhèrent plus solidement, on les dégagera avec la curette de Daviel. S'il arrive qu'un corps étranger se soit implanté dans la muqueuse de manière à résister à la curette ou même à la traction d'une pince, on fera bien d'exciser le petit pli de la muqueuse où le corps se trouve contenu, une si petite perte de substance sera vite remplacée par la muqueuse attirée vers ce point.

Le plus souvent, après avoir enlevé le corps étranger, le blépharospasme, la photophobie et les douleurs se calment rapidement et les désinfectants suffisent pour faire disparaître tous les symptômes d'irritation.

Quelquefois des œufs d'insectes sont déposés dans le cul-de-sac conjonctival sans occasionner de désordres graves.

Comme preuve nous donnons les deux observations de Bouilhet (*Ann. d'ocul.*, t. XV, p. 135) : «Le 24 juin 1844, je fus consulté par une jeune femme de la campagne qui se plaignait d'une vive inflammation de l'œil droit; cet organe était, en effet, très rouge, tuméfié et larmoyant. Ce désordre datait du 22 : le 23, elle avait consulté son chirurgien qui avait pratiqué une saignée qui ne produisit aucun effet. Une seconde évacuation sanguine fut proposée, mais la malade ne voulut pas s'y soumettre et vint me trouver. Sur la demande que je lui fis, si aucun coup n'avait pu déterminer le mal, elle me dit que le 22, vers neuf heures du matin, étant occupée à couper du seigle, elle avait ressenti un coup assez léger, à la vérité, dans l'œil, et qu'aussitôt elle avait commencé à souffrir. Je crus alors avoir affaire à un corps étranger et je me mis en devoir de m'en assurer. Après avoir écarté les paupières, j'aperçus un point blanchâtre; je l'enlevai et le mis sur l'ongle pour le faire voir à la malade. En le lui faisant remarquer, quel fut mon étonnement de voir ce corps en mouvement! Je l'examinai avec attention et je reconnus que c'était un petit ver. Me rappelant que certaines espèces de mouches déposent leurs larves sur diverses parties des animaux, je pensai que ce petit insecte n'était peut-être pas seul : je fis couler trois gouttes d'huile d'olive sur le globe de l'œil et je pus bientôt retirer dix vers successivement. Ces petits animaux se mouvaient avec une vitesse incroyable, ils étaient ronds, assez allongés et plus petits que ceux qui sont déposés par la grosse mouche sur les viandes : il y en avait dont la tête paraissait avoir un point noir, ceux-ci semblaient plus vigoureux que les autres.»

«Vers la fin du même mois de l'année 1845, une dame conduisit chez moi son fils âgé de dix à onze ans et qui se plaignait d'une vive démangeaison à l'œil depuis la veille, cette démangeaison était survenue tout à coup après le contact d'une mouche qui marqua à peine un temps d'arrêt sur l'organe. Cette fois, le malade étant sûr qu'un insecte l'avait touché, j'examinai attentivement et je découvris de petits vers tout au fond de la paupière supérieure : j'employai le même procédé que la première fois et je retirai six vers. Je crus avoir fini : l'enfant s'en alla sans souffrir. Comme on parla de ce fait comme de quelque chose d'extraordinaire, un médecin eut l'occasion de voir l'enfant et, examinant l'œil, il aperçut d'autres vers; il me le renvoya aussitôt et j'enlevai encore deux vers. Depuis lors, l'enfant est bien guéri et n'a plus rien ressenti à l'œil.»

Pareilles observations doivent être fréquentes dans les pays orientaux où les mouches sont accueillies d'une façon assez indifférente par les indigents lorsqu'elles se posent sur leurs paupières malades.

Les maladies de la sclérotique feront suite à celles de la choroïde.

BIBLIOGRAPHIE

1870. Adler (H.). Myxom mit cystenartigen Holraeumen auf der Cornea (*Wien. med. Wochensch*, p. 237).
— Arlt (F.). Zur Lehre vom Hornhautabscess (*Arch. für Ophthalm.*, t. XVI, 1, p. 26).
— Hulke. Cases of post variolous corneitis (*Brit. med. Journ.*, p. 169).
— Hutchinson. Keratitis in inhered Syphilis (*Ophth. Hosp. Rep.*, p. 46).
— Hutchinson. Photophobia in inherited corneitis relieved by setons (*Lancet*, p. 711).
— Hutchinson. Cases of post variolous corneitis (*Brit. med. Journ.*, p. 170).
— Javal. (E.). De la kératite parenchymateuse (Thèse de Paris, in-4°, p. 26).
— Key et C. Willis. Theilung einer vielkoernigen. Protoplasmasse in einer entzündeten Cornea (*Nord. med. Arch.*, II, 4, p. 20).
— Küchler. Zur Statistik der Heilung der Hornhautstaphylome. (*Memorab.*, n° 5).
— Langhans. Ein Fall von Melanom de Cornea (*Arch. f. pathol. Anat.*, t. XLXI, p. 117).
— Langhans. Die Behandlung des sogenanneten fressenden Hornhautgeschwüres (*Berl. klin. Wochensch.*, n° 49).
— Macbride. On ulcers of the Cornea in dogs, suffering from distemper (*Brit. med. Journ.*, p. 159).
— Manfredi (N.). Contributione alla genesi dell'epitelioma della cornea (*Rivista clinica*, p. 35).
— Manfredi (N.). Dermoide al bulbo oculare di un bue (*Giorn. di med. veterin prat.*, p. 137).
— Mazen. Du staphylôme antérieur (Thèse de Montpellier, in-4°).
— Schiess-Gemusens. Doppelschnittwunde der Sclerotica, etc. (*Klin. Monatsbl.*, V, p. 83).
— Seely. Eye complications in small pox (*Clinic.*, n° 20).
— Steffan. Hornhautvereiterung im Gefolge einer Muskelvorlagerung (*Klin. Monatsbl.*, p. 73).
— Succa. Sur l'action du sulfate de soude dans le traitement des taches de la cornée (H. Morgagni, VIII, 11, p. 835).
— Tillaux. De l'emploi de la fève de Calabar dans le traitement de la kératite vasculaire (*Bull. de thér.*, 15 avril).
— Vautroni (G.). De l'inflammation périph. de la conjonctive comme cause des maladies de la cornée (Thèse de Paris, in-4°, p. 32).
— Wagner (H.). Ruptur der Sclera dureh Contrecoup, voellige Wiederstestellung des Sehvermoegens (*Klin. Monatsbl.*, Jan.).
— Walton (H.). Keratoconus (*Lancet*, 7 Fev., p. 242).
— Walton (Heynes). Deposit of pus between the loges of the cornea, or onyx, treatment by operation (*Lancet*, 23 Marsch).
— Watson (Sp.). The seton in vascular keratitis (*Brit. med. Journ.*, p. 91 et 119).
— Watson. A case of double interstitial keratitis with rhumatic synovitis of the knee joints and elbow (*Brit. med. Scrim.*, 29 May).
1871. Arnold (J.). Die Entwicklung der Capilleren bei der Keratitis vasculosa (*Arch. f. path. Anat.*, t. LIV, p. 1).
— Bizzozero (G.). Beiträge zur sog. entogenen Zellenbildung (*Wien. medic. Jahrh.*, p. 160).
— Bull (E. S.). On some unusual forms of inflammation of the cornea and iris (*Philadelph. Med. Times*, p. 324).
— Businelli (T.). Sulla cheratite e sulla irite. (Modena, in-8°, p. 20).
— Daguenet. Un mot sur une variété de kératite insterstitielle, dite kératite proliférative et sur son traitement (*Journ. d'ophthalm.*, p. 414).
— Duval. Recherches expérimentales sur les rapports d'origine entre les globules de pus et les globules blancs du sang dans l'inflammation (*Archives de phys. norm. et path.*, t. IV, p. 168 et p. 351).

1871. LEBER. Filtrationsfaehigkeit der Hornhaut (*Klin. Monatsbl.*, p. 365).

— MANZ (W.). Ueber eine melanotische Geschwurlst auf der Hornhaut (*Arch. f. Oph thalm.*, t. XVII, 2, p. 204).

— MASCONI (F.). Caso di œdema della cornea (*Rivista clinica*, p. 277).

— NORERO. Applicazioni della galvano-caustica alla cura delle matattie corneali (*Nouv. Legur. med.*, 30 sept.).

— NORRIS (W.). Paralysis of Trigennius followed by sloughing of Cornea (*Trans. of the Ann. ophth. Soc.*, p. 138).

— NOYES (H. S.). Paralysis of the fifth cerebral nerve and its effects (*New York. med. Journ.*, p. 163).

— PAGENSTECHER (H.). Zur Therapie des Ulcus Corneæ serpens (Sæmisch) (*Klin. Monatsbl.*, p. 201).

— PANAS. Sur la kératite cachectique, appelée kératite hérédo-syphilitique (Société de chir., séances des 16 et 22 nov., et *Gaz. des hôp.*, nos 139, 140 et 142).

— POMIER. Tatouage de la cornée (*Un. méd.*, n° 27).

— POPE. Die Anwvendung der Essigsaeure bei Erkrankungen der Conjonctiva u. Cornea (*Arch. f. Augen. u. Ohrnheilk.*, t. I, 2, 191).

— QUAGLINO. Anestesia della cornea e della congiuntive delli occhio destro Paralisi traumatica de 3 e del 7, etc. (*Annali di Ottalin.*, t. II, p. 204).

— RAGGI (An.). Di un papilloma della ornea (*Riv. clin. di Bologna*, févr.).

— REUSS. Ueber Tätowerung der Cornea (*Wien. med. Presse*, p. 945).

— ROBERTSON (Arg.). Un cas d'ophthalmie diphthéritique (*Ann. d'Ocul.*, t. LXIV, p. 140).

— ROBERTSON (Ch. A.). Some curious phenomena resulting from reflex nervous action in consequence of traumatic lesion of the eye (*Transact. of the Amer. ophth. Soc.*, p. 110).

— RYDEL. Künstliche Faerbrung von Hornhautnarben (*Krakauer Prezeglad Lekarski*, nos 16 et 17).

— SÆMISCH. Ueber Keratitis vesiculosa (*Berl. klin en Wochschr.*, n° 37).

— SCHALIGIN. Glücklicher Ausgang einer Keratitis suppurativa (*Sitgungspericht der kaukas. Aertze*, n° 1).

— SCHENKL (Ad.). Die Amvendung des Pulverisateurs bei Augenerkrankungen (*Prager Vierleljahrsch.*, p. 189).

— SCHIESS-GEMUSEUS. Sclerosisende Keratitis, etc. (*Klin. Monatsbl.*, p. 220).

— SECONDI (R.). Experienze sulla cura de Cheratocono (Genova, in-8°, p. 26).

— SMET (Ed. de). Des taches de la cornée, etc. (*Presse méd. belge.*, n° 46).

— STEINHEIM. Ueber Keratoconus u. Seine Behandlung (*Arch. Augen u. Ohrenheilk.*, II, 1, p. 212).

— STRICKER. Geschichte der Experimente über Keratitis traumatica (*Studien aus dem Institute für exper. Path.*, Wien, 1870, p. 5).

— STRICKER und NORRIS. Versuche über Hornhaut Eiterung (*ibid.*, p. 1).

— SYLVESTER. Leprous tubercle of the eye (*Transact. of the med. and phys. Soc. Bombey*).

— SYLVESTER (J. H). Tubercule lépreux de l'œil (*Ann. d'Ocul.*, t. LXVI, p. 235).

— SWANZY (H. R.). A case of dermoid tumor of the Cornea (*Dubl. quart. Journ.* p. 290).

— TAVIGNOT. De l'efficacité du phosphore dans les taches de la cornée (*Revue de thérap. méd.-chir.*, p. 91).

— WADSWORTH und EBERTH. Studien über die feineren Vorgaenge bei der Wundheilung. per primam intentionem an der Cornea (*Arch. f. path. Anat.*, t. L, p. 465).

— WALSON. Calcereus film of the cornea (*Brit. med. Journ.*, p. 502).

— WARLOMONT. Pommade au baume du Pérou. Circoncision de la cornée (*Ann. d'Ocul.*, t. LXV, p. 99).

— WATSON (Spencer). Parenchymatous Keratitis associated with acute rhumatisme (*Brit. méd. Journ.*, p. 439).

1871. WATSON (Spencer). The Seton in vascular ulcere of the cornea (Ibid., p. 303.)
— WECKER. Ueber Taetowirung der Cornea (*Wien med. Wochenschr.*).
— WINDSOR (Th.). On the use of croton oil in old opacities of the cornea (*Manches. med. and surg. Rep.*).
1872. ANAGNOSTAKIS. Contribution à l'histoire de la chirurgie oculaire chez les anciens (Tatouage) (*Ann. d'Ocul.*, t. LVIII, p. 117).
— ANSIAUX. Note sur le traitement des taies de la cornée par le sulfate de cadmium (*Ann. d'Ocul.*, t. LXVIII, p. 189).
— BADER. Treatment of cornical cornea by remouvel of the top of the cornea (*Lancet*, p. 73).
— BERGH (A.). Om tätuiring of hornhuman (*Hygiea*, p. 575).
— BONCOUR. Du traitement des kératites par les douches de vapeur (*Journ. d'Ophthalm.*, p. 574).
— CAREL (Ch.). De la paracentèse de la chambre antérieure dans le traitement de l'hypopyon. (Thèse de Paris, in-4°).
— CHISOLM. Cancer of the cornea necessiting the remoral of an eye in which there was still good vision (*Lancet*, p. 44).
— GAYAT (J.). Études sur les corps étrangers de la cornée (*Lyon méd.* et Paris, in-8°, p. 31).
— GEISSLER (A.). Augenerkrankungen bei Pocken (*Arch. f. Heilk.*, p. 549).
— GILLETTE. Kératite ulcéreuse perforante, etc. (*Journ. d'Ophthalm.*, p. 536).
— GOTTI. Delle injectioni di calomelano nelle cheratiti e cheratoiriti parenchimatose à fond sifilitico e scofoloso (*Rivist. clin. di Bologna*, p. 74).
— GRADENIGO. Della fistola artificiale della cornea e nuevo processo di pupilla artificiali (*Annali di Ottalm.*, t. II, p. 400).
— GRAEFE (Alf.). Zur Behandlung des Ulcus corneae serpens (*Klin. Monats* 'p.*bl.* 173).
— HAAS (de). Fistule sous-conjonctive de la cornée (*Nederl. Tijdschift voor Genescunde*, t. V, et *Ann. d'Ocul.*, t. LXVII, p. 119).
— HACKENBERG. Ueber Keratitis nach Pocken (Diss. inaug. Berlin, in-8°).
— HANSEN (Ed.). Intermettirende Keratitis vesiculaire neuralgica of traumatik Oprindelse (*Hosp. Tidende*, 15 Aug.).
— HIRSCHLER (S.). Beitrag zur Kenntniss der Pigmentablagerung im Parenchym der Hornhaut (*Arch. f. Ophthalm.*, t. XVIII, 1, p. 186).
— HOFFMANN (F. A.). Zur Frage von der Betheilgung der fixen Bindegewebskörperchen an der Eiterung (*Arch. f. path. Anat.*, t. LIV, p. 506).
— HORNER. Ueber Herpes cornealis (*Klin. Monatsbl.*, p. 186).
— HOSCH (F.). Ueber die Aetzung der Uebergangsfalte mit Lapis purus bei Hornhautaffectionen (*Klin. Monatsbl.*, p. 321).
— HUTCHINSON. Severe ulceration of cornea caused by the dust given off by Pydophyllus Root, etc. (*Med. Tim. and Gaz.*, p. 516).
— JACOB (A. H.). Melanotic sarcoma of Cornea (*Brit. med. Journ.*, p. 668).
— KELLER (C.). Tätowirung der Hornhaut (*Sitzungsb. d. Vereins d. Aerzte in Steiermark*, p. 85).
— KEY (Axel) u. C. WALLIS. Experimentelle Untersuchungen über die Entzündung der Hornhaut (*Arch. f. path. Anat.*, t. LV, p. 296).
— LAURENÇO (J.). Du Keratoconus et de son traitement par le procédé de de Graefe (*Journ. d'Ophthalm.*, p. 15).
— LEVIS (B. J.). The new operation for coloring corneal opacities (*Philad. med. Times*, p. 4).
— LITTLE. Leed-opacity of the cornea (*Brit. med. Journ.*, p. 252).
— NIEDEN. Zur Therapie des Ulcus corneae serpens (*Klin. Monatsbl.*, p. 173).
— OBERSTUCHEN (G.). Ueber Bandkeratitis. (Diss. inaug. Bonn, in-8°, p. 26).
— PANCHON (A.). De l'iridectomie curative dans les opacités de la cornée. (Thèse de Paris, in-4°).
— PIÉCHAUD (A.). Kératite ulcéreuse produite par la poudre d'arsenic (*Journ. d'Ophtalm.*, p. 561).

1872. POWER (H.). The treatment of cases of strumoces ophthalmia (*The Practioner*, n° 52).
— POWER, (H.). Transplantation de la cornée (*Rap. du Congrès ophthalm. de Londres* par Warlomont).
— PURSER. On suppuration in the Cornea (*Dubl. Journ. of med. sc.*, p. 371).
— RAVA. Del tatuaggio della cornea (Sassari, in-8°, p. 32).
— ROSMINI. Caso di rammollismente ulceroso acuto di ambedue le cornee, etc. (*Annali di Ottalm.*, t. II, p. 219).
— SÆMISCH. Fibrom der Sclera (*Arch. f. Augen- u. Ohrenheilk.*, t. II, 2, p. 115).
— SALOMON (V.). Operations of conical cornea (*Brit. med. Journ.*, p. 240).
— SAMELSOHN (J.). Cyste der Cornea (*Klin Monatsbl.*, p. 310).
— SCHIESS-GEMEISENS. Glaucoma simplex mit diffuser allgemenur Hornhautrübung (*Klin. Monatsbe.*, p. 332).
— SCHMIDT (H.). Echter Herpes corneae (*Klin. Monatsbe.*, p. 163).
— SCHMIDT (H.). Beiträge zur Kenntniss der Cornealtumoren (*Arch f. Ophthalm.*, t. XVIII, 2, p. 115).
— SICEHURST (C. S.). Tattowing or tinting opacities of the cornea and sclorotic (*Lancet*, p. 610).
— STRICKER. Ueber traumatische Keratitis (*Bericht. der 45. Vers. deutsch. Naturf. u. deustch. Aerzte in Leipzig*, p. 211).
— TALKO. Die Behandlung des Leukoms mittelst Tätowirung der Hornhaut (*Klin. Monatsbl.*, p. 265).
— TALMA (S.). Beiträge zur Lehre von der Keratites (*Arch. f. Ophtalm.*, t. XVIII, 2, p. 1).
— TAYLOR. On the modern art of tinting opacities of the cornea (*Brit. med. Journ.*, p. 270).
— TRÉLAT. Staphylôme pellucide de la cornée. Guérison (*Gaz. des hôp.*, p. 558 et 626).
— VAN MUNSTER (A.). Casuistische Beiträge zur Kenntniss der praecornealen u. conjunctivalen melanotischen Neubildungen (Diss. inaug. Halle, in-8°, p. 32.)
— WARLOMONT. Note sur le tatouage de la cornée (*Ann. d'Ocul.*, t. LXVII, p. 75).
— WECKER. Le trépan oculaire et son application (*Ann. d'Ocul.*, t. LXVIII, p. 137).
— WECKER. Das Tätowiren der Hornhaut (*Arch. f. Augen- u. Ohrenheilk.*, t. II, 2, p. 80).
— WINDSOR. Opacité de la cornée; application de l'huile de croton (*Journ. d'Ophthalm.*, p. 531).
— WOHLRAB. Augenaffection bei Varioloiden (*Arch. f. Heilk.*, p. 512).
— WOINOW. Tatouage de la cornée (*Comptes rendus de la Soc. de méd. à Moskou*, n° 13).
1873. ABADIE. Note sur un nouveau traitement chirurgical du kératocône (*Gaz. des hôp.*, p. 1012).
— ADLER (H.). Zur Tätowirung der Hornhaut (*Wien. med. Wochensch.*, n° 9).
— BERGER. Ueber Tätowirung der Hornhautflecken (*Blätter f. Heilwiss.*, n° 1).
— BERGH (Ant.). Ueber Tätowirung der Hornhaut (*Dutschu Klinick*, n° 6).
— BOETTCHER. Ueber die Entwicklung der traumatischen Keratitis (*Dorp. med. Zeitschrift*, IV).
— BOETTCHER. Experimentelle Untersuchungen über die Entstehung der Eiterkörperchen bei der traumatischen Keratitis (*Arch. f. path. Anat.*, t. LVIII, p. 362).
— BRIÈRE (L.). De l'inoculation blennorrhagique comme moyen curatif du pannus granuleux (*Bull. de thérap.*, p. 207 et *Ann. d'Ocul.*, t. LXX, p. 215).
— BRIÈRE. Un cas de kératite bulleuse. Nombreuses récidives. Grande amélioration par les courants continus et par l'iridectomie (*Un. méd.*, 15 et 20 nov. et *Ann. d'Ocul.*, t. LXX, p. 92.)
— COHNHEIM. Die traumatische Keratitis (*Neue Untersuchungen über Entzündung.*, Berlin, in-8°).
— CUIGNET. Kératoscopie (*Recueil d'Ophthalm.*, p. 14).
— DEL MONTE. Inflammazione della cornea (*Il Movimento*. Napoli, juillet).
— DIXON. Recurr. syphilit. Keratis (*Brit. med. Journ.*, 1 March).
— DOLSCHENKOW (W.). Impfung faulender Substanzen auf Kaninchenhornhaut (*Centralbl. f. die med. Wiss.*, p. 655 et 674).

1873. EBERTH (C. J.). Keratitis nach Trigeminus Durchschneidung (*Centralbl. f. die med. Wiss.*, p. 502).

— EBERTH. Diphtheritis der Cornea (*Correspondenzbl. der Schweizer Aerzte*, p. 321).

— EMMERT. Congenitales Dermoid im Centrum der Hornhaut eines Kalbes (*Correspbl. für Schweizer Aerzte*, p. 129).

— FERNANDEZ. Accidents provoqués par l'atropine dans un cas d'abcès de la cornée (*Rec. d'Ophthalm.*, p. 95).

— GAYAT. De la fistule artificielle et de la trépanation de la cornée comme traitement de certaines conséquences de l'ophthalmie d'Algérie (*L'Alger méd.*, juin, juillet et août).

— GAYAT. De l'inflammation des anciennes opacités de la cornée (*Gaz. des hôp.*, p. 1171).

— GOSSELIN. Sur la kératite maligne des vieillards (*Clinique chirurgicale*, t. II, 96).

— HASNER. Tatuage der Hornhaut (*Beiträge zur Phys. u. Pathol. des Auges*, p. 80).

— HEIBERG. Om fremmede legemer i Hombinden (*Norsk. Magaz. f. Lägevid*, p. 366).

— HORNER. Zwei Fälle von Trigeminuslähmung mit secundären Augenaffectionen. (*Correspbl. f. Schweizer Aerzte*, p. 670).

— HUDELLET. Etude sur un nouveau traitement de certaines affections de la cornée (Thèse de Paris, in-4°).

— JAKOWLEWA (Pulcheria). Ueber Keratitis interstitialis diffusa (Diss. inaug. Zürich, in-8°, p. 53).

— LANDESBERG. Zwei Fälle von bandförmiger Trübung der Hornhaut complicirt mit weiterer intra-ocularer Erkrankung (*Arch. f. Augen- u. Ohrenheilk.*, t. III, 1, p. 70).

— MARTINACHE (D.). Ulcers of the cornea treated by the actual cautery (*Pacific. med. and surgical Journ.*, nov., p. 294).

— MAUTHNER. Ueber Keratoconus (*Oest. Zeitsch. f. prakt. Heilk.*, n° 17).

Mc KEOWN (W. A.). On partial staphyloma of the cornea and iris (*Lancet*, 6 sept.).

— MEYER (E.). Ueber Hornhaut-Trepanation (*Klin. Monatsbl.*, p. 441).

— OWEN (L.). Atropised castor oil as an application in some corneal affections (*Brit. med. Journ.*, 10 May).

— PFLUNGEN (R. de). Studien über Entzündung der Froschcornea (*Med. Jahrbücher d. K. K. Ges. der Aerzte zu Wien*, p. 81).

— PONTI (Tl.) Del tatuaggio della cornea (*Annal. di Ottalm.*, t. II, p. 507).

— RAGGI (A.). Cheratite degli alienati (*Rev. clin. di Bologna*, p. 307 et *Annali di Ottalm.*, t. III, p. 47).

— RATISEAU (A.). De la cornée conique et de son traitement (Thèse de Paris, in-4°).

— REICH. Ueber die Regeneration der Hornhaut (*Klin. Monatsbl.*, p. 197).

— REUSS (de). Ophthalmometrische Messungen bei Keratoconus (*Wien. med. Presse*, n° 19).

— REUSS (de). Ueber Tätowirung der Hornhaut (*Wien. med. Wochensch.*, p. 202).

— SEBER. Entzündung der Hornhaut durch septische Infection (*Centralbl. f. de med. Wiss.*, p. 129).

— SIMI (A.). L'estratto della fava del Calabar negli infiltramenti purulenti della cornea (*La sperimentate*, p. 22).

— STRAWBRIDGE. A case of dermoid tumer of the cornea (*Am. Jour. of med. Sc.*, p. 106).

— STREATFEILD et HUGGINS. Case of paralysis of the fifth nerve in a bog. No diagnosis as to cause (*Ophth. hosp. Rep.*, VII, p. 502).

— STROMEYER. Entstehung der Hypopyon Keratitis (*Centralbl. f. die med. Wiss.*, p. 324).

— STROMEYER. Ueber die Ursachen der Hypopyon Keratitis (*Arch. f. Ophthalm.*, t. XIX, 2, p. 1).

— TANCREDE (Ch.). On the importance of affording, support to the cornea in wounds (*Philad. med. Times*, 17 Jan.).

— TERSON. Les fistules de la cornée, etc. (*Rev. méd. de Toulouse*, avril).

— THEOBALD (S.). Canthoplastic in scrofulus Cornestis (*The Richmond and Louisville med. Journ.*, p. 316).

1873. THEOBALD (S.). Remarks on interstitial or syphil. keratitis (*Am. Journ. of med*, p. 419).
— THOMSON (W.). An instrument for tattowing the cornea (*Transact. of the Am. Opth. Soc.*, p. 86).
— TOSSE (B. S.). Quelques considérations sur les ulcères de la cornée. (Thèse de Paris, in-4°).
— TRIPIER (A.). Traitement des taches de la cornée par l'électrolyse (*Tribune méd.* 5 oct.).
— VINCENTIIS (C. de). Di alcune alterationi dell' epitelio anterio della cornea, etc. (*Contribuzione all anatomia patol. dell' occhio*, p. 17).
— VULPIAN. Phénomènes consécutifs à la section de la cinquième paire (*Gaz. médic.*, p. 385).
— WATSON (Sp.). A case of neuro-paralytic Keratitis (*Practitionner*, May).
— WECKER. De l'ablation du staphylôme total de la cornée (*Ann. d'Ocul.*, t. LIX, p. 51).
— WILLIAMS (H. W.). Tattowing the cornea (*The Boston med. and surg. Journ.*, 4).
1874. ARCHER (Th. B.). Versuche über Tätowirung der Hornhaut. (*Arch. f. Ophthalm.*, t. XX, 1, p. 225).
— ARLT. Ueber Scleralrupturen (*Klin. Monatsbl.*, p. 382).
— AYRES (S. C.). Interstitial Keratitis and inherited syphilis (*The Cincinnati Lancet, and Obs.*, p. 321).
— BAERWECKEL (F.). Neuropathologische Beiträge. Ophthalmia neuroparalytica (*Arch. f. klin. Med.*, t. XII, p. 612).
— BARÉTY. De la kératite eczémateuse (*Rec. d'Ophth.*, p. 258).
— BERGMEISTER. Klinische Beobachtungen u. Statistik der Hornhautabscesse aus red Augen klinik des Prof. v. Arlt (*Klin. Monatsbl.*, p. 78).
— BEZOLD (F.). Keratomalacie nach Morbillen (*Berl. Klin. Wochensch*, p. 408).
— BRECHT. Ueber Peritomie der Hornhaut (*Arch. f. Ophthalm.*, t. XX, 1, p. 113).
— BLESSIG. Ueber den Nutzen der Tätowirung der Hornhaut (*Petersb. med. Zeitsch.*, p. 569).
— BULL (C. S.). On some forms of kerato-iritis and their effect in hindering the osmotic action of the cornea and conjunctiva (*New-York med. Journ.*, p. 238).
— COHNHEIM. Ueber Entzündung mit specieller Rücksicht auf Keratitis (*Arch. f. path. Anat.*, t. LIX, p. 289).
— COHNHEIM. Noch einmal die Keratitis (*Arch. f. path. Anat.*, t. LXI, 289).
— CUIGNET. Kératoscopie par réflexion (*Rec. d'Ophthalm.*, p. 316).
— EBERTH. Experimentelle Untersuchungen über die Entzündung der Hornhaut (*Centralbl. f. die med. Wissensch.*, p. 81).
— GALEZOWSKI. Quelques mots sur les ulcères rongeants de la cornée (*Rec. d'Opthalm.*, p. 236).
— GALEZOWSKI. De la kératite glaucomateuse (*Rec. d'Ophthalm.*, p. 229).
— GASTALDO. Du séton kératique (*Ann. d'Ocul.*, t. LXXIII, 4, 187).
— GOTTI (V.). La cornea dell' occhio umano e le malattie a cui va soggetta (*Riv. clin.*, p. 225).
— HARLAN (G. C.). Neuroparalytic ophthalmie (*Am. Journ. of. med. sc.*, p. 371).
— HAUSEN (G. A.). Einige Bemerkungen zu dem Aufsatze Prof. Böttchers über die traum. Keratitis (*Arch. f. path. Anat.*, t. LXI, p. 521).
— HEKEL. Étude sur les taches métalliques de la cornée. Traitement de ces taches par les dissolvants chimiques (*Journ. de physiol. de Gubler*, n° 8).
— HEVETSON BENDELACK (H.). Some remarks on the treatment of certain kinds of conical, cornea by optical means, illustrated by a case (*Ophth. Hosp. Rep.*, VIII, p. 21).
— HIGGENS (Ch.). Paralysis of the fifth nerve with ulceration of the cornea by paralysis of the fifth and other nerves, no affection of cornea (*Ophth. Hosp. Rep.*, VIII, p. 75).
— HIGGENS (Ch.). Recurrent ulceration of cornea in both eyes (*Ophth. Hosp. Rep.*, VIII, p. 69).

1874. HJORT. Neuroparalytik Oftalmi (*Norsk. Mag. f. Lägerid*, t. IV, p. 420).
— HIRSCHBERG. Fall von Sarkom an der Sclero-Cornealgrenze (*Deutsche Klinik*, p. 93).
— HIRSCHBERG. Fall von Hornhauttumor nebst multiplen Hornhautgeschwülster von gleicher Structur (*Arch. f. Augen- u. Ohrenheilk.*, t. IV, 1, p. 63).
— HORNER. Desinficirende Behandlung einiger Hornhauterkrankungen (*Klin. Monatsbl.*, p. 432).
— JACLARD (V.). Contribution à l'herpès ophthalmicus, altérations de la crnée patho-o, génie et sémiologie. (Diss. inaug. Genève, in-8°, p. 76).
— KAEMMERER. Ueber die Wirkungsweise der Calomel-Einstäubungen in das Auge (*Arch. f. path. Anat.*, t. LIX, p. 417). On retrouve du mercure dans les urines après des insufflations prolongées de calomel.
— KAHN (D.). Du leucome complet de la cornée et son traitement (trépanation). (Thèse de Paris, in-4).
— KEYSER (P. D.). Phosphatic Degeneration of the cornea (*Medical and Surg. Report.*, 18 July).
— KLEIN (S.). Ueber Hornhauttätowirung (*Wien. med. Presse*, n°s 38 et 39).
— MARKHOM (H.-C.). Episcleral melanotic sarcoma (*The New-York med. Rec.*, 1er janv.).
— MASSELON. Opération du kératocone (*Ann. d'Ocul.*, mai).
— MATHEWSON (A.). Tattowing for opacities of the cornea (*New-York med. Rec.*, 16 nov.).
— MATHEWSON (A.). The use of the salt of lead in eye-washes. Tattowing for opacities of the cornea (*Med. Record.*, p. 589).
— PFLÜGER. Ein Fall von Herpes corneae (*Klin. Monatsbl.*, p. 166).
— POOLEY (Th.). Verletzungen der Sclerotica geheilt durch eine Naht (*Allgem. Wiener med. Wochen*, n°s 5 et 9).
— REICH (M.). Ueber Ausgang u. Behandlung der Hornhautgeschwüre (*Med. Bot.*, n° 32).
— ROBERTSON (C. A.). Corneal wart (*Philadelphia med. Times*, 28 févr.).
— SCHRENK. Experimentelle Untersuchungen über das Verhalten der Hornhautkörperchen bei der eitrigen Keratitis traumatica (*Arch. f. exp. Pathol.*, t. II, p. 348).
— STRICKER. Untersuchungen über den Eiterungsprocess (*Wien. med. Jahrb.*, p. 377).
— TEALE (Fr.). On the treatment of certain affections of the eye by median incision of the cornea (*Ophth. Hosp. Rep.*, VIII, p. 61).
— TERSON. Du traitement chirurgical des abcès et des infiltrations purulentes graves de la cornée (*Rev. méd. de Toul.*, p. 97).
— THOMA. Ueber zwei Bedingungen für das Zustandekommen der Auswanderung farbloser Blutkörper (*Klin. Monatsbl.*, p. 381, et *Arch. f. path. Anat.*, t. LXII, p. 1).
— THOMSON (W.). Tree cases of conical cornea, corrected by suitable glasses (*Transact. of the Am. ophth. Soc.*, p. 132).
— TRISCH. Experimentelle Studien über die Verbreitung der Fäulnissorganismen in den Geweben und die durch Impfung der Cornea mit pilzhaltigen Flüssigkeiten hervorgerufenen Entzündungs-Ercheinungen (Erlangen, in-8°, p. 64).
— VERNON (J.-B.). An unusual form of intraetable progressiv ulceration of both corneaen (*Medic. Times and. Gaz.*, 23 mai).
— WATSON (Sp.). On a case of neuroparalytic Keratitis (*Med. Times and Gaz.*, p. 176).
1875. ABBOTT (J.-W). The cornea in health and disease (*Buffalo med. and surg. Journ.*, sept., p. 41).
— ADLER (Hans). Die während und nach der Variola eintretenden Augenkrankheiten (*Vierteljahrsch. f. Dermatologie u. Syph.* II, 2, 3, p. 327).
— AGNEW. Trephining the cornea to remuove a foreing body deeply imbedded in the substance (*Transact. of the Am. Soc.*, p. 204).
— BOGOLOWSKY (G.). Ueber Regeneration des terminalen Hornhautnerven (*Arch. f. path. Anat.*, t. LXV, p. 359).
— BÖTTCHER. Ueber die circumscripte Keratitis (*Arch. f. path. Anat.*, t. LXII, p. 569).
— CALHOUN (A. W.). Fistula of the cornea and its treatment (*Atlanta med. and surg. Journ.*, p. 146).

1875. CARTER (R. B.). On a improved method of abscission of the anterior portion of the eyeball (*Med.-chirurg. Transact.*, p. 193).
— CUIGNET. Trépanation médiane de l'œil (*Rec. d'Ophthalm.*, p. 108).
— DESMAZES. Essai sur les kératitis interstitielles et ses principales causes (Thèse de Paris, in-4°).
— DUQUESNEY. Du staphylôme opaque et de son traitement (Thèse de Paris, in-4°).
— EBERTH (C. J.). Die centrale Keratitis (*Untersuch. aus dem path. Inst. zu Zürich*, Heft 3, p. 105).
— ECKHARD. Ueber die trophische Wurzel des Nervus trigeminus (*Allgem. Zeitsch. f. Psychiatrie*, t. XXXII, p. 536).
— FLARER (G.). Cheratite parenchimatosa diffusa da paralisi del simpatico cervicale (*Ann. di Ottalm.*, t. IV, p. 440).
— GALEZOWSKI. Sur les affections oculaires provenant de la cinquième paire (*Rec. d'Ophthalm.*, p. 353).
— GOLDZIEHER. Ueber einen Fall von Hornhautcancroid (*Petersb. med. chir. Presse*, p. 658, n° 41).
— GOSSELIN. Staphylôme consécutif à une ophthalmie purulente blennorrhagique (*Gaz. des hôp.*, n° 9, p. 121).
— GOZETTI. Dell' erpete corneale e delle sue varieta. (*Ann. di Ottalm.*, t. IV, p. 2).
— GROSSMANN (L.). Die desinficirende Behandlung des Ulcus corneae serpens u. einiger Conjunctivalleiden (*Wien. med. Presse*, n°s 46 et 47).
— GROSSMANN (R.). Die Abtragung des Staphylom verglichen mit der Enucleatio bulbi in Rücksicht and Indicationen (Diss. inaug. Greifswald, in-8°).
— HEGG (J.). Clinical remarks on staphylom (*Med. Press. and Circular*, p. 222 et 241).
— HENRY (F. P.). Cases of paralysis of the fifth cranial nerve (*Philadelphia med. Times*, June, p. 577).
— HIGGENS (Ch.). Wound of sclerotic (*Med. Times and. Gaz.*, p. 363).
— HIRSCHBERG. Ueber die Bedeutung der Hornhautflecken für die Entstehung des Schielens (*Centralbl. f. de med. Wiss.*, p. 393).
— HORNER. Keratitis mycotica (*Klin. Monatsbl.*, p. 442).
— HUTCHINSON. Syphilitic keratitis at an unusually early age (*Lancet*, 18 déc., p. 876).
— JACUSIEL. Ein Fall von Encephalitis u. Myelitis interstitialis diffusa mit beiderseitiger Hornhautverschwürung (*Berl. klin. Wochensch.*, p. 126).
— KNAPP. Anterior staphyloma of the eyeball (*New-York med. Record.*, 2 January).
— KONTOLÉON (Q.). Quelques considérations sur les ablations partielles du globe oculaire (Thèse de Paris, in-4°, p. 42).
— KRUKOW. Zwei Fälle von angeborenem Hornhautstaphylom (*Arch. f. Ophthalm.*, t. XXI, 2, p. 213).
— KRUKOW. Ueber Hornhautentzündung (*Klin. Monatsbl.*, p. 488).
— LE DAUPHIN. De la kératite interstitielle (Thèse de Paris, in-4°).
— LINDER. Keratoconus (*Przsglad lekarski*, n° 50).
— MAZZA (A.). Stafiloma conico pellucido guarito colla espertazione di un pezze centrale della cornea, etc. (*Ann. di Ottalm.*, t. III, p. 451).
— MEYEROWITZ (R.). Microscopische Untersuchungen über die normalen Hornhautzellen u. deren Veränderungen bei der traumatischen Keratitis (Diss. inaug. Königsberg, in-8°).
— NUNNELEY (J. A.). On Keratoconus and his operative treatment (*Brit. Med. Journ.*, 7 nov).
— OEFFINGER (J.). Ueber die Tätowirung der Hornhautflecken (*Aerztl. Mitth. aus Baden*, n° 16).
— OSIO. Tatouage de la cornée (*Cronica oftalm.*, sept., p. 101).
— PANAS. Staphylôme cicatriciel presque total de la cornée. Première opération par incision et énucléation du cristallin; insuccès. Trépanation de l'œil suivie de guérison (*Gaz. des hôp.*, p. 156).
— PANAS. Kératite ponctuée (*Un. méd.*, p. 954).
— PONCET. Recherches sur la trépanation de la cornée (*Prog. méd.*, mai).

1875. Poncet. Des contre-indications du trépan de la cornée (*Gaz. méd. de Paris*, nos 45 et 46).
— Power. Opacification of the cornea without inflammation (*St. Bartholo. Hosp.*, t. X).
— Roosa (John). Opacities of the cornea from trachoma (*New-York med. Record.*, 23 jan., p. 63).
— Sæmisch. Krankheiten der Cornea u. Sclera (*Græfe-Sæmisch*, t. IV, p. 368).
— Sanson. Sarcomatous tumor springing from the cornea and sclerotic of the eye (*Lancet*).
— Seelz (W.). Lésions de la cornée et de la sclérotique (*The Clinic*, 4 Jul.).
— Senftleben. Ueber die Ursachen und das Wesen der nach Durchschneidung des Trigeminus auftretenden Hornhautaffection (*Arch. f. path. Anat.*, t. LXV, p. 69).
— Schmidt-Rimpler. Skleralwunde durch den Biss eines Huhnes (*Klin. Monatsbl.*, p. 315).
— Schmidt-Rimpler. Apoplexien der Cornea (*Klin. Monatsbl.*, p. 317).
— Schrank. Ein Fall von Hornhautabscess mit Ausgang in Panophthalmitis (*Memorabilien*, n° 3).
— Talko. Congenitale Trübung der Cornea (*Klin. Monatsbl.*, p. 202).
— Taylor (C. Ch.). Report of a apparently hopeles case of blindness from staphyloma corneae in bothe eyes, in which sight was restored by operation (*Med. Times and Gaz.*, 14 févr.).
— Toro (Del). La kératotomie médiane (*Cron. oftal.*, 2 avril).
— Turnbul (L.). Clinical notes of cases of affections of the cornea, etc. (*Philadelphia med. and. surg. Report.*, p. 202).
— Viclor (S.). Ueber einige Operationsmethoden des Hornhautstaphyloms (*Jahrb. f. Kinderheilk.*, p. 401).
— Walb. Traumatische Hornhautentzündung (*Arch. f. path. Anat.*, t. LXIV, p. 113).
— Wecker e Ponti. Due lettere rectificative sul tatuaggio della cornea (*Ann. di Ottalm.*, p. 169).
— Wenis. Considérations sur les procédés employés dans le traitement des staphylômes de la cornée (Thèse de Paris, in-4°).
— Wurst. Kératite parenchymateuse avec opacités particulières (*Przsglad lekarski*, n° 3).
1876. Aechtermann (W.). Ueber Herpes corneae (Diss. Inaug. Marbourg, in-8°, p. 13).
— Balogh (Colornau). Sphaero-Bacterien in der entzündeten Hornhaut (*Med. Centralb.*, n° 6).
— Baumgarten (P.). Fall von sklerosirender Keratitis (*Arch. f. Ophthalm.*, t. XXII, 2, p. 185).
— Beker (Ch.). Contribution à l'étude de la kératite neuroparalytique (Diss. Inaug., Genève, in-8°, p. 86).
— Coppez. Zona ophthalmique (*Annales d'Oculistique*, 1876, t. LXV, p. 33).
— Courserant. Keratitis bullosa, érysipèle, albuminurie (*Gaz. des Hôp.*, n° 124).
— Daguenet. Kératite suppurative grave consécutive à la suppression des règles (*Rec. d'Ophth.*, juillet).
— Emmert. Ulcerirtes leucoma corneae congenitum (*Arch. f. Augen- u. Ohrenheilk.*, V, 2, p. 397).
— Feuer (N.). Untersuchungen über die Ursachen der Keratitis nach Trigeminusdurchschneidung (Wien., in-8°, p. 36).
— Fuchs (E.). Ueber Keratitis traumatica (*Med. Centralbl.*, n° 7).
— Galezowski. Kératite interstitielle irrégulière (*Rec. d'ophth.*, avril 1876).
— Gayet. Sur quelques points de l'anatomie et de la pathologie de la sclérotique (*Gaz. heb.*, n° 37, p. 584).
— Guérin (J.). Albugo guéri par l'abrasion ammoniacale (*Acad. de méd.*, séance du 16 août, et *Ann. d'Ocul.*, t. LXXVI, p. 184).
— Hock (J.). Ueber Hornhaut-Tätowirung nebst Bemerkungen über die Aetiologie des Glaucoms (*Arch. f. Augen- u. Ohrenheilk.*, IV, 1, p. 90).
— Holm (O.). Die therapeutische Bedeutung des Tätowirens der Hornhaut (*Arch. f. experim. Path. u. Pharmakol.*, p. 602, et Diss. Inaug. Kiel, in-4°, p. 19, 1 pl).

1876. Klein (S.). Ueber Tätowirung der Hornhaut (*Wien. med. Presse*, p. 752).
— Kleinschmidt (G.). Ueber Keratitis bullosa (Diss. Inaug. Bonn, in-8°, p. 29, 1 pl.).
— Landesberg (Max). Zur Kenntniss der Keratitis bullosa (*Arch. f. Augen- u. Ohrenheilk.*, V, 2, p. 333).
— Morton. Pannus traité par l'inoculation, forme particulière de kératitis interstitielle syph. (*Ophth. Hosp. Rep.*, IX, p. 50).
— Nagel u. Heimann. Pathol. Cirkulationsphenomen in der Hornhaut (*Med. Centralbl.*, n° 13).
— Piéchaud. Kératite parenchymateuse (*Gaz. des Hôp.*, n° 81).
— Poncet. Anatomie pathologique du tatouage de la cornée (*Progrès médical*, 1876, n° 12, p. 210).
— Pooley. Keratitis vesiculosa mit secund. Glaucom (*Arch. f. Augen- u. Ohrenheilk.*, V, 2, p. 367).
— Reuss (A. V.). Ueber Tätowiren der Cornea (*Klin. Monatsbl. f. Augenheilk.*, XIV, p. 139).
— Rothmund. Ueber Behandlung des Hornhautgeschwürs (*Bayer. aerzt. Intell.-Bl.*, n° 10).
— Salomon. Pannus (*Lancet*, 27 déc.).
— San Earnecelli. Tatouage de la cornée. Transplantation de la cornée, Kératocone (*Lo Sperimentale*, XXX, 5, p. 518).
— Schmitd-Rimpler. Hornhaut-Impfungen mit Berücksichtigung der Aetiologie eitriger Keratiden beim Menschen (*Sitzungsber. der Ges. zur Ref. der ges. Naturwissenschaft*, Marbourg, Maerz).
— Stricker. Untersuchungen über die Keratitis (*Arch. f. Augen-u. Ohrenheilk.*, IV, 1, p. 1).
— Stromeyer (G.). Ueber die Impfkeratitis (*Arch. f. Ophthalm.*, t. XXII, 2, p. 101).
— Weber. Ueber Calabar u. seine therap. Verwendung (*Arch. f. Ophthalm.*, XXII, 4. p. 215).
— Wecker. Tatouage de la cornée (*Gaz. Méd. de Paris*, p. 618)
1877. Arlt. Cysten in der Cornea (*Arch. f. Augen. u. Ohrenheilk.*, VI, 1, p. 1).
— Bowen. Kératocone, opération d'après Bowman (*Boston med. and surg. Journ.*, fév., p. 131).
— Chantrame (W.). Ueber Keratitis bullosa (Diss. Inaug., in-8°, p. 22).
— Durr. Versuche über Keratoplastik (*Klin. Monatsbl.*, XV, p. 305).
— Feuer. Ueber die Bedeutung der Keratitis xerotica (*Wien. med. Presse*, n°s 41, 43, 44, 45).
— Feuer. Ueber die Ursache der Keratitis nach Trigeminusdurchschneidung (*Wien. med. Jahresb.*, II, p. 197).
— Frisch (A.). Ueber eigenthümliche Produkte mykotischer Keratitis mit der Reaktion des Amyloids (*Sitzunsber. der K. Akad. cl. Wiss.*, 3 juillet).
— Galezowski. Dégénérescence grise de la cornée (*Rec. d'Ophthalm.*, avril).
— Gayet. Cautérisation ignée de la cornée (*Soc. de chirurg. de Paris*, 24 janv.).
— Gotti (Vincenzo). Traitement chirurgical de la kératite phlegmoneuse (*Riv. clinica*, VII, p. 209).
— Hewetson. Incision de la cornée dans les cas de kératite suppurative (*Lancet*, 4 janv., p. 147).
— Hippel (A. V.). Operative Behandlung totaler Hornhauttrübungen (*Arch. f. Ophthalm.*, XXIII, 2, p. 79).
— Hock (J.). Sekundärglaucom nach kleinen nicht adherenden Hornhautnarben (*Wien. med. Presse*, XVIII, 28).
— Horner. Ueber Indikationen u. Contraindikationen von Atropin u. Calabar (*Schweiz. Corr. Bl.*, VII, p. 520).
— Horner. Ueber mykt. Keratitis (*Klin. Monatsb. Bericht der ophth. Gesellsch.*, p. 131).
— Laqueur. Neuroparalytische, Hornhautverschwürung (*Klin. Monatsbl.*, XV, p. 226).
— Mohr (Ad.). Ueber das Eserin (*Arch. f. Ophthalm.*, XXIII, 2, p. 161).

1877. PASSERAT. Contribution à l'étude de la cautérisation ignée de la cornée (Thèse de Paris, in-4°).

— RAEHLMANN. Ueber parenchymoteuse Keratitis (*Arch. f. experim. Pathol. u. Pharmac.*, VII, 6, p. 464).

— RAEHLMANN. Ueber gewisse atypische parenchymateuse Erkrankungen der Hornhaut, welche begrenzte Trübungen in Strich- u. Streifenform hervorbringen (*Klin. Monatsbl.*, XV, p. 1).

— ROSMINI. Kératoplastie par transplantation de la cornée du lapin (*Gass. Lomb.*, VII, p. 17).

— SCHMIDT-RIMPLER. Hornhautimpfungen vorzugsweise mit Thränensackeiter. Prüfung der Wirkung desinfectirender Mittel mittelst derselben (*Arch. de Virchow*, LXX, 2, p. 202).

— SCHMIDT-RIMPLER. Ueber die antiseptische Wirkung der üblichen Eserin- u. Atropinlösungen (*Klin. Monatsbl.*, XV. p. 127).

— SCHNEIDER. Zur Therapie der Epitheliome auf der Cornea-Sceral-Gränze (*Arch. f. Ophthalm.*, XXIII, 3, p. 209).

— WECKER (L. de). Ueber Eseringebrauch (*Klin. Monatsbl.*, XV, p. 69).

— WYSS. Ueber die feineren Vorgänge bei der Wundheilung der Hornhaut (*Schweizer Corr.-Blatt*, 6, p. 171).

— WYSS (H. v.). Ueber Wundheilung d. Hornhaut (*Virchow's Arch.*, t. LXIX, 1, p. 24).

1878. ALCON (J. M.). La eserina en las enfermedades de la córnea (*Ac. de med. Madrid*, VI, p. 361).

— BADAL. De la kératite interstitielle diffuse (*Gaz. des Hôp.*, 9).

— CARRERAS Y ARAGO. Ulcère perforant de la cornée de l'œil droit (*Gaz. med. de Catalunna*, n° 25).

— CLAIRAC (J.). Keratoplastia en el leucoma (*Cron. oftal. Cadix*, VIII, p. 197).

— COURSERANT. Affection cornéenne grave ; deux iridectomies; ponction et évacuation du corps vitré; résultat remarquable (*Prog. méd.*, n° 41).

— COURSERANT. Observation de zona ophthalmique traumatique (*France médic.*, n° 101).

— GALEZOWSKI. De la kératite interstitielle syphilitique (*Rec. d'Ophthalm.*, oct.).

— GALEZOWSKI. De la dégénérescence calcaire de la cornée (*Rapp. du Cong. pour l'avanc. des sciences*).

— GALEZOWSKI. De l'herpès fébrile de la cornée (*Rec. d'Ophth.*, oct.).

— GLASCOTT. Sæmisch's operation for hypopyon-ulcer (*Brit. med. Journ.*, p. 661).

— GOTTI (Vinc.). Sulla cura della cheratite flemmonosa coll' eserine (*Rev. clin.*, VII, p. 307).

— HARDESTY. Corneal ulcer (*St-Louis med. and surg. Journ.*, 34, 1).

— HIPPEL (A. de). Ueber Transplantation der Cornea (*Arch. f. Ophthalm.*, XXIV, 2, p. 235).

— HODGES. The treatment of hypopyon (*Brit. med. Journ.*, p. 474).

— HODGON. Iridectomy versus Sæmisch's operation in hypopyon-ulcer of the cornea (*Brit. med. Journ.*, p. 661).

— HORTZ. Hernie de la cornée, action de l'ésérine (*Chicago med. Journ.*, déc., p. 564).

— KOLL (Th.). Das ulcus corneae rodens (Bonn. Diss. inaug., in-8°, p. 33).

— JUST. Der Borsäure-Verband bei Ulcus corneae serpens (*Centralbl. für prakt. Augenheilk.*, octob.).

— LEBER. Ueber die intercellularen Lücken d. vorderen Hornhautepithels im normalen u. patholog. Zustande (*Arch. f. Ophthalm.*, XXIV, 1, p. 252).

— LOCKEM. Un cas d'ulcère atonique de la cornée, hypopyon et iritis (*Arch. méd. belges*, juin).

— MARTINACHE. De l'emploi du cautère actuel dans les maladies des yeux et principalement dans les ulcères de la cornée (*Ann. d'Ocul.*, t. XXX, p. 31).

— MOLTER (A.). Ueber die Sensibilitätsverhältnisse der menschl. Cornea (*Beilagshefder kl. Monatsbl.* Inaug. Diss.).

1878. NETTLESHIP. On transverse calcareous film of the cornea (*Brit. med. Journ.* et *Lancet*, mai).

— PANAS. Dangers possibles du tatouage de la cornée (*Gaz. des hôp.*, 85).

— PANAS. Staphylôme de la cornée ou kératocone (*Sociét. de chirurg.*, 5 juin, et *Gaz. des hôp.*, p. 1067).

— PANAS. Cas de pannus de la cornée ayant résisté à tous les moyens, guéri par l'inoculation (*Gaz. des hôp.*, p. 1070).

— POWER. Zur Transplantationsfrage der Cornea (*Klin. Monatsb.*, p. 35).

— ROSMINI. Ancona della cheratoplastica mediante innesto della cornea di aniglio (*Gaz. med. Lomb.*, XII, p. 5).

— RAMPOLDI. Stafiloma conico pellucido doppio (*Ann. d'Ottalm.*, VII, p. 379).

— SELLERBECK. Ueber Keratoplastik (*Arch. f. Ophthalm.*, XXIV, 4, p. 146 et 321).

— SCHWEIGER. Endansgang der S. 5-12 beschriebenen Hornhauttransplantation (*Arch. f. Ophthalm.*, t. XXIV, 4, p. 318).

— SNELL. On Keratotomy for hypopyon-ulcer (*Brit. med. Journ.*, nov. p. 661).

1879. ARLT (V.). Zur Aetiologie Keratitis (*Wien. med. Wochensch.*, nos 7 et 11).

— BADAL. Kératite interstitielle diffuse, intéressante au point de vue étiologique (*Compt. rend. de la Soc. Biol.*, IV, p. 463).

— BAUDON. Kératite neuroparalytique avec nécrose de la cornée, irido-choroïdite et perte de l'œil (*Rec. d'Ophth.*, p. 737).

— BERRY (G. A.). Note on the active treatment of severe cases of primary keratitis (*Ed. med. Journ.*, p. 436).

— BISCARRI (A.). Pustula variolosa emplantada en el centro de la córnea y tratada con buen éxito por medio del tanino (*Siglo med.*, XXVI, 663).

— BLAISE. Papillome occupant le tiers externe de la cornée ; excision suivie de cautérisation, guérison avec restitution de la transparence de cette membrane (*Gaz. hebd. des Sc. méd. de Montpellier*, p. 207).

— BOATELLO (J. M.). Estudio clínico de la cauterizacion actual en sus aplicaciones á las enfermedades oculares, especialmente á las ulceras de la córnea (*Cron. oftal. Cadix*, IX, p. 137).

— BOUHER. Du traumatisme cornéen ; traitement du pannus (Thèse de Paris, in-4°).

— BRIÈRE. Cinq cas de pannus granuleux généralisés, guéris par l'ophthalmie purulente contractée accidentellement (*Ann. d'Ocul.*, t. IV, p. 31).

— BRIÈRE. Dix-neuf pannus rebelles traités par la synectomie. (*Ibid.* p. 24).

— BRIÈRE. Kératite réflexe consécutive à un traumatisme de la région péri-orbitaire du même côté (*Ibid.*, t. LXXXII, p. 57).

— BROSSARD. Abcès interstitiels multiples de la cornée ; ponction au fer rouge ; guérison (*Lyon méd.*, XXX, p. 186).

— CHISOLM. Curious case of circumscribed atrophy of the cornea without loss of transparency (*Maryland m-d. Journ. Baltimore*, IV, p. 301).

— COURSERANT. Deux observations de kératite sympathique (*Ann. d'Ocul.*, t. LXXXI, p. 21).

— COURSERANT. Du traitement de la kératite phlycténulaire par la cautérisation ignée (*Journ. des Conn. méd. pr.*, p. 116).

— DEL MONTE (M.). L'incisione della cornea nella cheratite purulenta e nella ulcerazioni corneali (*Ann. di Ottalm.*, VIII, p. 233).

— DELORD. Cautérisation ignée de la cornée (Thèse de Montpellier, in-4°).

— DÉNARIÉ (Amédée). Sur un cas de kératite syphilitique (*Rec. d'Ocul. du Sud-Ouest*, n° 12, p. 265.

— DERBY (H.). A particular form of corneal opacity (*New-York med. Rec.*, XV, 18, p. 415).

— DUJARDIN-BEAUMETZ. Kératite infantile, injection hypodermique d'alcool (*Bull. de Thérap.*, 15 janv.).

— DUJARDIN-BEAUMETZ. A propos d'une plaie pénétrante de la cornée avec hernie étranglée de l'iris (*Bull. de Thérap.*, 97, p. 130).

1879. DURR (E.). Ueber die Erfolge der keratoplastischen Versuche (*Klin. Monatsbl.*, XVII, p. 317).
— EMRYS-JONES (A.). Section of the cornea in hypopyon keratitis (*Lancet*, 1, p. 81).
— FANO. Kératocèle affaissée sous l'influence d'instillation d'atropine (*Journ. d'Ocul. et de Chir.*, VII, p. 25).
— FERNANDES (Santos). De las opacidades de la córnea en el claustro materno (*Cron. med. gir. de la Habana*, V, p. 489).
— FERRIER (F.). Quelques remarques à propos de deux observations de brûlure de la cornée (*Rev. mens. de méd. et de chir.*, n° 5).
— FÉVRE (B.). Du kératocone et en particulier de son traitement (Thèse de Paris, in-4°, p. 46).
— FUCHS. Keratitis bullosa (*Bericht der Heidelb. Vers. klin. Monatsb. Beilagsh.*, p. 212).
— GALEZOWSKI. Des kératites glycosuriques (Soc. de Biol., *Gaz. méd.*, n° 4).
— GALLAN (P. A.). Abrasion de la cornée par égratignure avec les ongles (*New-York med. Rec.*, déc., p. 548).
— GAYET. Traitement du kératocone par la cautérisation ignée (*Lyon méd.*, 9 fév.).
— GAYET. Maladies de la cornée (*Dict. encycl. des Sc. méd. de Dechambre*, p. 487).
— GAYET. Papillome cornéen (*Lyon med.*, p. 50).
— GAYET. Abcès superficiel de la cornée ; importance des caractères fournis par l'hypopyon au point de vue du pronostic (*Lyon méd.*, avril).
— GELIS (M.). Contribution à l'étude de l'ésérine dans les abcès et les ulcères de la cornée (Thèse de Paris, in-4°, p. 44).
— GODO. De l'herpès fébrile de la cornée. (Thèse de Paris, in-4°).
— GOLDZIEHER. Ueber die bandfoermige Hornhauttrübungen (*Centralb. f. pr. Augenheilk.*, p. 2).
— GUAITA (A.). La medicina antiseptica nelle cheratite ulcerosa (*Ann. di Ottalm.*, II. p. 404.
— HANSEN (E.). On Klassifikationen af Hornhindebetändelserne og deres Behandling (*Hosp. Tid.*, t. VI, p. 201 et 221).
— HIGGINS (Ch.). Diseases of the cornea (*Med. Times and Gaz.*, p. 241, Jul.).
— HIGGINS. Keratocone, ellipt., excision (*Ophth. Hosp. Rep.*, X, p. 316).
— HIRSCHBERG. Herpès zoster frontalis with neuroparalytic destruction of the cornea (*Arch. f. Ophth.*, VIII, p. 351).
— LACOMBE (G. Th.). De la kératite interstitielle (Thèse de Paris, in-4°).
— LAFFITTE. De la kératite parenchymateuse (Thèse de Paris, in-4°, p. 40).
— LEBER (Th.). Keratomycosis aspergillina als Ursache von Hypopyon Keratitis (*Arch. f. Ophthalm.*, XXV, 2, p. 285).
— LEGROUX. Du traitement de la phlyctène kératique et conjonctiv. par la cautérisation galvanique. (*Gaz. d'Ophthalm.*, 1er mai.)
— LEIBENGER. Heilung des Pannus durch Zerstaübung von Cuprum sulph. solution (*Wien. med. Wochensch.*, 29, 4).
— LOPEZ-OCANA. Monogr. sobre las inflamaciones de la córnea (Madrid, in-8°, p. 75).
— MAGASSON. Des blessures de la cornée au point de vue du pronostic et du traitement (Thèse de Paris, in-4°).
— MARTIN. Sur la kératite des moissonneurs (*Ann. d'Ocul.*, p. 52).
— MC. DOWELL (W.). Oyster shucker Corneitis (*Virginia med. Monthly Tib.* et *klin. Monatst.*, XVII, p. 199).
— MESNIER (E.). De l'emploi de l'ésérine contre les affections de la cornée (*Marseille méd.*, XVI, p. 20).
— NETTELSHIP. On a rare form of primary opacity (transverse calcareous film) of the cornea (*Arch. f. Augenheilk.*, IX, p. 184).
— NICAISE. Sur les ulcères trophiques dans la paralysie infantile (*Journ. de méd. de Bordeaux*, n° 37).
— NICATI. Herpès fébrile localisé à la cornée, parésie du sympathique cervical, succédant à des mouvements fébriles de causes diverses (*Compt. rend. de la Soc. biol.*, IV, p. 255).

1879. Ovrière. Kératite réflexe consécutive à un traumatisme de la région péri-orbitaire du même côté (*Ann. d'Ocul.*, t. LXXXII, p. 57).

— Pickering. Corneal transplantation (*Med. Times and Gaz.*, 6 déc., p. 651).

— Piéchaud (A.). Kératite suppurative, hypopyon et nécrose de la cornée (*Gaz. des Hôp.*, p. 652).

— Prouff. De la section d'un petit lambeau conjonctival en face des ulcérations ou suppurations graves de la cornée, qui ont leur point de départ à la périphérie de la cornée (*Journ. de la Soc. de la Haute-Vienne*, juillet).

— Quaglino. Fibroma della cornea esportazeone, reproduzione, nueva esportazione, quarigione, esame anatomico dell tumore (*Ann. di Ottalm.*, VIII, p. 254).

— Reid (T.). On the treatment of the traumatic sloughing ulcer of the cornea (*Glasgow. med. Journ.*, XII, p. 337).

— Roosa. Keratitis, its relations to the general condition of the patient (*New-York med. Rec.*, p. 241).

— Sattler. Behandlung der Keratitis (*Bericht. der Hisdelb. Vers. klin. Monatsb. Beilagh.*, p. 140).

— Scokalski. Forme particulière d'affection de la cornée (*Pamietuik Terv. lek. Warz.*, p. 232).

— Sellerbeck. Ueber die bandförungen Hornhauttrübungen (*Charité Annalen*, 4. *Jahrg.*, p. 468).

— Sikora. Etude critique sur le traitement de l'ulcère de la cornée (Thèse de Paris, in-4°).

— Simi (A.). Caso di cheratoglobo curato con un setone di platina (*Sperim. Firenze*, XLIII, p. 382).

— Smith. Practical hints on the treatment of corneal affections (*Michigan. med. News*, II, p. 99).

— Suly. In corneal affections, a mydriatic or myotic, wich ? (*Cincinnati, Lancet*, II, p. 83).

— Trompetter (J.). Ueber der Vorkommen von Fremdkoerpern in der Cornea (*Klin. Monatsbl.*, XVII, p. 55).

— Vagnat. De la kératite suppurative (Thèse de Paris, in-4°).

— Valude. Des ulcères de la cornée avec hypopyon chez les enfants (Thèse de Paris, in-4°).

— Wharton Jones. Clinical lecture on a case of injury of the cornea by abrasion, with general path. remarks on keratitis (*Lancet*, p. 73).

— Wolfe. On corneal transplantation (*Med. Times and Gaz.*, p. 579).

1880. Abadie. De la kératite parenchymateuse maligne (*Un. méd.*, LXXXII, p. 1041).

— Agnew. Injury of the cornea by a foreign body (*New-York med. Rec.*, p. 171, août).

— Albitos. De la queratitis paniforme granulosa y su tratamento (*Rev. Espag. di Oftal. Sif*, etc., IV, p. 65).

— Alexandre. Ueber die neuroparalytische Hornhautentzündung (*Deutsche med. Wochensch*, VI, n° 26, p. 343).

— Armagnac (H.). De la cure des ulcérations ou des suppurations graves de la cornée par ablation d'un lambeau conjonctival périphérique (*Rec. d'Ocul. du Sud-Ouest*, 2).

— Berthelot. Du traitement du pannus par l'inoculation blennorrhagique envisagé particulièrement en France (Thèse de Paris, in-4°).

— Bloc. Des divers traitements du staphylôme antérieur de la cornée (*Gaz. hebd. des sc. méd. de Montpellier*, t. I, p. 194).

— Brionne. Brûlures de la cornée (Thèse de Paris, in-4°).

— Clozier. Les affections de la cornée chez les scrofuleux (*Rec. d'Ophth.*, oct.).

— Courserant. Cautérisation ignée de la cornée, deux cas présentés à la Soc. de méd. pratique, 22 janv.

— Critchett (G.). The operation of peritomy in the treatment of pannus (*Brit. med. Journ.*, 18 déc.).

1880. Cuignet. Kératites parenchymateuses graisseuses (*Recueil d'Ophthalm.*, p. 655).
— Cure. Des ulcérations ou des suppurations graves de la cornée traitées par l'ablation d'un lambeau conjonctival (*Rev. clin. d'Ocul.*, Bordeaux, p. 36).
— Dabadie (H.). De la kératite parenchymateuse et en particulier de la kératite parenchymateuse maligne (Thèse de Paris, in-8°, p. 66).
— Danesi. Contributo alla cura dell'ulcera serpigniosa (*Bull. d'Ocul*, II, p. 176).
— Dehenne. De la kératite des moissonneurs (*Gaz. des Hôp.*, p. 161).
— Dehenne. Influence du surmenage sur la marche des traumatismes de la cornée (*France méd.*, 3 nov.).
— Dehenne. Du traumatisme curatif du pannus (*Gaz. d'Ophthal.*, II, p. 17).
— Dujardin. Du traitement de la kératite à hypopyon par la section périphérique de la cornée (*Journ. des sc. méd. de Lille*, IV, p. 499).
— Fernandes (Santos). Herida penetrante de la córnea, notable disminucion de la presion intra-ocular, curacion por el decubito supino (*Cron med. diss. de la Habana*, VI, p. 272).
— Ferry. Ulcère perforant de la cornée (*Med. Times and Gaz.*, p. 672).
— Fuchs. The use of the actual cautery in ulcerations of the cornea (*Brit. and Journ.*, p. 780).
— Galezowski. De l'influence des grands froids sur les affections oculaires (*Recueil d'ophth.*, p. 90).
— Gayet. Papillome cornéen guéri par la poudre d'alun (*Rev. méd.*, n° 4, p. 126).
— Godo. De l'herpès fébrile de la cornée (*Recueil d'Ophthalm.*, p. 183, 220 et 300).
— Higgins (J.). Opacity of the lower part of the cornea form exposure. Tow cases of corneical cornea treated by removal of the apex of the cone (*Bot. med. Journ.*, p. 253).
— Joubert (Léon). Plaques de la cornée (Thèse de Montpellier, in-4°, p. 78).
— Kendall (Joséphine). Ueber herpes corneae (Diss. Inaug., Zurich, in-8°, p. 31, une planche).
— Kipp. Ueber Malaria-Keratitis in Form von oberflaehlich gestreifler keratitis mit Epithelabstossung u. dreieckigen Geschüwre (*Arch. f. Augenheilk.*, X, p. 100).
— Krautwurst (W.). Ueber keratitis bullosa (Diss. Inaug., Würzbourg, p. 20).
— Kretschner. Keratitis neuroparalytica nach Neurectomia infraorbitalis (*Centralbl. f. pract. Augenh.*, mars).
— Laan (Van der). Un caso de kératite neuroparalytica (*Period. di ophthalm. prat.*, n° 1).
— Latour Saint-Ygest (de). Considérations sur l'étiologie et le traitement des ulcères à hypopyon consécutifs à certaines brûlures de la cornée (Paris, in-4°, p. 36).
— Leclère (Ch.). Des opacités congénitales de la cornée (Thèse de Paris, in-4°).
— Lundy. Abscess of the cornea whith sthougung as a result of continued pulticering (*Detroit Lancet*, IV, p. 162).
— Martin (G.). Mode d'action des cautérisations ignées dans les ulcères de la cornée (*Journ. de méd. de Bordeaux*, X, p. 182 et 194).
— Melis. Staphylôme opaque de la cornée, opération de staphylotomie (*Arch. méd. belges*, XVII, p. 22).
— Mengin. De la paracentèse de la chambre antérieure comme traitement des abcès et ulcères de la cornée (*Recueil d'Gphthalm.*, p. 281).
— Menier. De l'emploi de l'ésérine contre les affections de la cornée (*Marseille méd.*, XVI, p. 20).
— Morano. Transplantazione di un ciglio nella cornea (*Giornale delle malattie degli occhi*, avril).
— Nielsen (F.) et Angelucci (A.). Kraukengeschichten zu den experimentellen u. histologischen Untersuchungen über Keratoplastik (*Klin. Monatsbl.*, t. XVIII, p. 286 et 348).
— Œppenheimer. The anaesthesic effect of cold upon the cornea as a therapeutic mean (*New-York med. Journ.*, July).
— Panas. Du staphylôme de la cornée (*Gaz. des Hôp*, n° 46, p. 361).
— Raehlmann. Zur Correktion des keratoconus durch Glaeser (*Berl. klin. Wochensch.*, 34).

1880. Renton (J. Grawford). Case of cornical cornea, trephining, vision improved (*Lancet*, p. 718, mai).
— Rhein (H. C). Ueber keratitis neuroparalytica (Diss. Inaug., Bonn., in-8°, p. 25).
— Schirmer. Hypopyon-Kératitis (*Deutsche med. Wochensch.*, p. 182).
— Schmidt-Rimpler. Fall von kératitis neuroparalytica (*Berl. klin. Wochensch.*, p. 185).
— Sikosa. Étude clinique sur le traitement des ulcères rongeants (Thèse de Paris, in-4°).
— Sims (A.). Dacryocystide e cheatite, ipopium (*Boll. d'Ocul.*, III, p. 2).
— Steinheim. Zur Behandlung des Keratokonus mit Eserin (*Arch. f. Augenheilkunde*, XXVI, 1, p. 244).
— Webster (D.). Extraction of a splinter of wood from the cornea (*Arch. of medic* , III, n° 2).
— Wishington (J. B.). Double conical cornea, occuring during pregnancy, excision (*Lancet*, I, p. 878).
— Wolfe. On corneal transplantation (*Brit. med. Journ.*, II, p. 780).
— Wolfring. Ueber die Wirkung des unmittelbar auf das Augengewebe angewandeten feinzerstaübten metallischen Quecksilbers (*Klin. Monatsbl.*, XIII, p. 433).
— Zehender (W.). Transplantations Versuch eines Stückchen Hundehornhaut auf eine menschliche Hornhaut. Enucléation. Path. Befund (*Klin. Monatsbl.*, XVIII, p. 183).
1881. Alexander. Keratitis bullosa (*Deutsche med. Wochensch.*, t. VIII, p. 41).
— Arlt (F.). Klin. Darstellungen der Krankheiten des Anges, Zunächst der Binde-Horn-. u. Lederhaut (Vienne, in-8°, p. 316).
— Beaver (B. D.). Des lésions de la cornée avec remarques sur l'emploi des sulfates d'atropine et de dubosine (*Philad. med. and surg. Report.*, févr., p. 147).
— Bénac. Contribution à l'étude des kératites cachectiques (Thèse de Paris, in-4°).
— Benahy. Du kératocone et de la correction par les verres coniques (Thèse de Lyon, in-4°).
— Boghner. Étude sur la kératite à hypopyon (Thèse de Paris, in-4°).
— Burnham. Infiltration of the cornea with hypopyon (*Ophth. hosp. Rep.*, t. X, 2, p. 219).
— Carré. Traitement des kératites (*Gaz. Ophth.*, juillet, oct.).
— Castaldi. Contribuzione alla cura dell'a genesi dell' ulcera corneale (Napoli, in-8°).
— Colsmann (A.). Die wichtigsten Krankheiten der Bindehaut u. Hornhaut des Kiendealters u. ihre Behandlung. (Barmen., in-8°, p. 24).
— Damalix. Du traitement des affections chroniques de la cornée par le massage de l'œil (*Archives d'Ophthalm.*, I, sept., oct.).
— Danesi. Contributo alla cura dell' ulcera serpiginosa (*Boll. d'Ocul.*, III, n° 10).
— Delsol. De la cautérisation ignée dans quelques affections de la cornée (Thèse de Paris, in-8°).
— Del Toro. Traitement du staphyl. pellucide chronique (*Cron. oftalmologica*, I, X).
— Del Toro. Cautérisation ignée dans les affections cornéennes (*Cronic. Oftal.*, X, p. 105).
— Désallées (P.). Du meilleur traitement du traumatisme de la cornée par l'épi de blé (*Rec. d'Ophthalm.*, n° 7).
— Doz. Traitement du kératocone par l'emploi des verres coniques (*Lyon méd.*, 20 fév.).
— Durr. Ueber Keratoplastik (*Klin. Monatsbl.*, t. XIX, p. 145).
— Espinal (R). Caso de keratitis pustular seguida de una affeccion glaucomatosa aguda tratada con éxito por la veratrina (*Union méd. de Caracas*, I, 10).
— Fuchs. Ueber die Auwendung des Glüheisens bei Hornhautlleiden (*Wien med. Wochensch.*, p. 22).
— Fuchs. Ueber Glaucomatœse Hornhauttrübungen (*Beilagsh. der klin. Monatsbl.*, p. 73 et *Arch. f. Augenheilk.*, t. XXVII, p. 66).
— Galezowski. Sur la dégénérescence calcaire de l'épithélium cornéen et sur son traitement (*Rec. d'Ophth.*, n° 6).
— Galezowski. Du traitement de la kératite interstitielle et de la scléro-kératite par l'iridectomie (*Rev. d'ophth.*).

1880. Gillet de Grandmont. Des taies de la cornée et de leur traitement (*Gaz. d'Ophthalm.*, mai.)
— Giralt. Ulcères de la cornée par infection (*Lecciones clinicas de Seville*, 1881).
— Gosselin. Leçons sur la kératite chronique et l'iritis (*Rev. méd. franç. et étrang.*, n° 5).
— Haase (C. G.). Ueber neuroparalyt. Hornhautentzündung (*Arch. f. Ophthalm.*, t. XXVII, 1, p. 255).
— Haensell (P.). Ueber das Verhalten der Hornhautgrundsubstanz bie traumat Keratitis (*Arch. f. Ophthalm.*, XXVI, 2, p. 55).
— Hock (J.). Ueber die Beziehungen der Keratites interstitialis zu des Iritis specifica (*Wien. med. Presse*, p. 10).
— Hocquard. Plaques épithéliales de la cornée (*Arch. d'Ophthalm.*, I, p. 481).
— Just. Behandlung des Hypopyon mittelst Massage (*Centralb. f. Augenh.* p. 173).
— Lewkowitch (H.). Seltener Fall von bandfoerm. Keratitis (*Klin. Monatsbl.*, t. XIX, p. 250).
— Michel. Emploi du sulfate de cadmium dans les opacités de la cornée (*Gaz. hebd.* n° 9).
— Mikuki. Eserinm sulf. bie Keratitis (*Medycyna*, 1881).
— Minor (J L.). Anaesthesia of the cornea and its significance in certains forms of eye diseases (*Am. journ. of medic. sc.*, p. 131, juillet).
— Morano. Contribuzione alla stafilotomia (*Giorn. delle mal. degli occhi*, t. IV, *Genx*).
— Nuel. Dilatation des lymphatiques péricornéens et papilles vasculaires de la cornée (*Arch. d'Ophth.*, I, p. 449).
— Pagenstecher (H.). Ueber Auwendung der Massage bei Augenerkrankungen (*Arch. f. Angushulk.*, t. X, 2, p. 223).
— Panas. Considérations sur la nature et le traitement de la kératite interstitielle diffuse (*Arch. d'Ophthalm.*, I, n° 7).
— Peck (G. S.). Inoculation of bothe eyes for complete pannus with gonorrhoical pus (*New-York med. Rec.*, 1 Jul.).
— Peehdo. De l'abcès ulcéré progressif de la cornée et de son traitement (*France méd.*, n°s 14 et 16).
— Poncet. Section du trijumeau et énucléation de l'œil (*Gaz. méd. de Paris*, p. 16).
— Poncet Deux cas de pannus granuleux guéris par l'inoculation (*Arch. d'Ophthalm.*, I, p. 213).
— Rampoli. Su di un singulare patologico fenomenas di circulazione nella cornea (*Ann. d'Ottalm.*, X, 1).
— Rampoli. Della cheratite dei mietitori e dei suoi rapporti colla dacriocistite (*Ann. di Otall.*, X, 4 et 5).
— Renton. Treatment of sloughy ulceration of the cornea (*Edinb. med. Journ.*, p. 223).
— Reuss (V.). Hornhauterkrankungen (*Enlenbeng's Realencyclop.*, VI, p. 560 et 588).
— Roosa (J.). Corps étrang. de la conjonctive et de la cornée (*New-York med. Rec.*, 16 oct.).
— Sany. Keratitis neuroparalytica (*Central. f. prakt. Augenheilk.*, p. 193).
— Sbordone. Il ferro revente nelle ulcère della cornea (*Movimento med. chir.*, fasc. 12).
— Schiess-Gemeuseus. Langewierige Blæschenbildung auf der Hornhaut nach Entzündung des anderen Auges (*Klin. Monatsbl.*, t. XIX, p. 386).
— Sebadini. De l'ulcère serpigineux de la cornée et de son traitement par la méthode antiseptique (*Siècle méd.*, 30 mai).
— Simi. Cauterizz. ignea della cornea (*Boll. d'Ocul.*, n° 11).
— Simi. Un caso di onice della cornea (*Boll. d'Ocul.*, III, n° 8).
— Trumpy (D.). Zwei Fäille von eigenthümlicher Hornhautdeformität (Diss. inaug. Zurich, in-8, p. 33).
— Wahlfors. Ulcère de la cornée (*Finska la Karesällskhand.*, t. XXII, p. 294).
1882. Abadie. Des ulcères infectieux de la cornée et de leur traitement (*Ann. d'Ocul.*, I, 87, p. 143).

1882. ADAMS. Epithelium of the cornea (*Brit. med. Journ.*, 120).
— ARMAGNAC. Erosion superficielle traumatique de la cornée chez un individu atteint de dacryocystite chronique; ulcère serpigineux et hypopyon consécutifs : insuccès complet des antiseptiques; guérison rapide par l'emploi du cautère actuel (*Rec. d'Ocul. du Sud-Ouest*, 6).
— ARMAGNAC. Quelques considérations sur le traitement et l'étiologie de l'ulcère serpigineux de la cornée (*Rec. d'Ocul. du Sud-Ouest*, janv.).
— BALLERTI. Du staphylôme pellucide et de son traitement (*Prog. méd.*, 11 mars).
— BALLOUARD. Kératite professionnelle. Incrustations plombiques de la cornée (*Arch. d'Ophthalm.*, janv., fév.).
— BERGER (E.). Ueber die Diagnostik des Krummungsanomalien der Hornhaut mit dem Keratoskop (*Wien. med. Wochensch.* n° 51).
— BRAILEY. Corneal fibroma (*Lancet*, n° 20).
— CARRÉ. De la cautérisation ignée de la cornée et de ses indications (*Gaz. d'Ophthal.*, n° 6).
— CARRÉ. Traitement de la kératite suppurative ou abcès de la cornée (*Gaz. d'Ophth.*, n°s 7, 8 et 9).
— CARBONÉ. De l'iridectomie dans la kératite parenchymateuse et la scléro-kératite (Thèse de Paris, in-4°).
— CHEATHAM (W.). Inoculation for pannus with a case (*Ann. Pract. Louiswill.*, p. 83).
— CHIBRET. De l'emploi de la synectomie dans la cure de la kératite pustuleuse à rechutes (*Revue d'Ocul. du Sud-Ouest*).
— COLSMAN. Recidivirende Hornhauterkrankungen bei gonnorrheschen Gelennkentzündung (*Bull. klin. Wochensch*, 16).
— KLEIN. Ueber die Auwendung der massage in der Augenheilkunde (*Wien. med. Presse*, 15).
— KROLL (W.). Ein Beitrag zu der Lehre von der keratitis neuro-paralytica (*Centralb. f. prakt. Augenh.*, p. 73).
— LEWKOWITICH. Zwei Falle von interstitieller keratitis (*Klin. Monatsbl.*, XX, p. 12).
— LORING (Edw.). An improved means of oblique illumination — A corneal condenser (with woodout) (*Transact. of the Americ. Ophthalm. Society*, 1884, p. 439).
— MANDELSTAMM. Ein Fall von fistula corneae (*Centralb. f. prakt. Augenh.*).
— NOYES (Henry). Remouval of foreign bodies from the cornea (*Transact. of the American Ophthalm. Society*, 1882, p. 384).
— POOLEY (F.). A rare form of conical opacity (*Illust. anat., N. Y.*, p. 30).
— PINTO (Gama). Anat. Untersuchung eines nach Critchett's Methode wegen Hornhautstaphylom operiten Auges (*Arch. Ophthalm.*, XXXVIII, I, p. 170).
— ROBIN (AMÉDÉE). De la kératite phlycténulaire marginale (Thèse de Paris, in-4°).
— SEWATOR. Em Fall von frigemmusaffection. Beitrag zur Kenntniss von der neuroparalyt. Ophthalmie, etc. (*Arch. f. Psychiatrie*, XIII, *H.* 3).
— TARTUFFERI (F.). Sull' anatomia patologica della cornea nel glaucoma (*Giorn. della R. Acad. di med. di Torino*, mars).
— UHTHOFF (W.) Ueber partielle Necrose der menachlichen Hornhaut nach Einwanderung von Schimmelpilzen (*Berl. med. Gesellsch.*, 15 juin).
— VERDESE. Contribution à la thérapeutique de l'ulcère serpigineux de la cornée (*Arch. d'Ophthalm.*, mars, avril).
— VILFEROY. Du pannus et de son traitement par l'inoculation blennorrhagique (Thèse de Lille, in-4°).
— WECKER et RÉAL. Ophthalmie purulente factice provoquée par l'emploi du jequirity appliqué au traitement des granulations conjonctivales et des ulcères de la cornée (*Revue d'Occul. du Sud-Ouest*).

TRACTUS UVÉAL

ANATOMIE

Par A. IWANOFF [1]

La *tunica vasculosa*, ou *tunica uvea*, constitue le revêtement interne de la sclérotique, en s'intercalant entre celle-ci et la rétine. A la distance de 1 millim. du bord de la cornée elle se replie à pic par rapport à l'axe oculaire pour s'adosser à la surface du cristallin et former avec cette partie repliée verticalement la paroi postérieure de la chambre antérieure.

La partie postérieure de la *T. vasculosa*, qui revêt la sclérotique, est désignée comme membrane vasculaire ou choroïde; la partie antérieure, visible déjà pendant la vie, derrière la cornée transparente, et munie d'une ouverture, la pupille, s'appelle iris.

Les deux membranes portent ensemble le nom *tunica vasculosa*, pour la raison que toutes deux renferment un très grand nombre de vaisseaux et que les vaisseaux se trouvent en communication la plus directe. On a donné la seconde dénomination de « *tunica uvea* » à la choroïde et à l'iris à cause d'une ressemblance lointaine avec la pelure d'un grain de raisin noir, dont le trou formé par la pupille, correspondrait à l'insertion de la queue (*Brücke*) (2), pourtant beaucoup d'anatomistes désignent actuellement par le nom d'*uvea*, en particulier la couche de pigment qui recouvre la face postérieure de l'iris.

§ 1. La choroïde représente une mince enveloppe très vasculaire (d'une épaisseur de 0,08-0,16 millim.) qui se rattache plus particulièrement en

(1) Notre illustre confrère m'avait adressé, peu de temps avant sa mort, par lettre datée de Merane (Tyrol) du 12 juin 1879 les modifications qu'il voulait apporter à son travail. Voici le passage de sa lettre concernant ces changements : «Vous aurez la bonté d'effacer de l'ancien travail (Graefe-Sæmisch) les trois pages à partir des mots p. 267 (ligne 20). « *An der choroïdea unterscheidet man gewöhnlich* » jusqu'aux mots p. 270 (ligne 12) « *sondern auch ihren Ort.* » A la place de cette partie, je vous prie d'intercaler la traduction de mon manuscrit. J'ajoute un dessin représentant les cellules de la choroïde que vous voudrez bien, si possible, ajouter aussi. Je vous prie de séparer complètement dans l'édition française mon travail de celui de M. Arnold avec lequel il n'a aucun rapport. Nous nous sommes scrupuleusement conformé aux désirs de notre regretté ami. (De W.)

(2) *Anatom. Beschreibung des menschlichen Augapfels.* 1847, p. 2.

deux endroits avec la sclérotique: en arrière, près de l'entrée du nerf optique, là où ses couches les plus internes se transforment en un anneau qui embrasse la masse du nerf optique émergent, anneau d'où partent quelques minces fibres pour pénétrer dans le nerf même (H. Müller) (2); en avant au lieu de transition de la sclérotique en cornée (constituant le tendon annulaire du muscle cilaire). A part cela ces deux membranes se trouvent attachées par les artères et les nerfs, qui perforent la sclérotique pour se rendre à la choroïde, ainsi que par les veines qui prennent le chemin inverse.

La surface externe, dirigée vers la sclérotique et colorée en brun, est d'aspect fibrillaire; en avant, au point de jonction de la choroïde et de la sclérotique, se voit un épaisissement en anneau grisâtre, de la largeur de 3-4 millim. qui contourne la partie antérieure de la membrane vasculaire, c'est le muscle ciliaire.

Depuis longtemps, cette partie antérieure de la choroïde porte déjà une autre dénomination. Ainsi *Versal* l'appelle *tunica ciliaris;* plus tard, les anatomistes distinguent de cette *T. ciliaris*, une *pars plicata* et *non plicata*. Le premier qui a déssigné cette partie de la choroïde comme *corpus ciliaris* est *Falopius*. *Henle* n'appelle ainsi que la partie la plus antérieure qui comprend les processus ciliaires et le muscle; il nomme *orbiculus ciliaris* la partie située entre l'*ora serrata* et le corps ciliaire, sans prétendre pour cela qu'on puisse tracer une limite exacte entre *corpus* et *orbiculus ciliaris*. *Lusckka* décrit sous le nom de *corona ciliaris* cette portion de choroïde qui, rattachée à la zonula Zinnii, s'étend de l'*ora serrata* jusqu'au delà du bord du cristallin; il appelle le muscle ciliaire *annulus ciliaris*. Nous pensons que pour mieux s'entendre en terminologie, il serait utile de s'arrêter une bonne fois à une désignation précise, même si celle-ci ne répondait pas au desideratum, de comprendre en elle toutes ces propriétés anatomiques. Nous choisissons la dénomination de corps ciliaire (*corpus ciliaris*), non parce que nous la considérons comme la meilleure, mais parce qu'elle se trouve la plus répandue, c'est dans ce sens que *Kœlliker* l'a aussi donnée dans son manuel, ainsi que *H. Müller*, qui se sert constamment dans tous ses travaux du nom de *corpus ciliaris*.

La surface interne de la choroïde, dirigée vers la rétine n'est jusqu'à l'*ora serrata* que très faiblement attachée à cette membrane, cependant elle y adhère encore de telle façon que, dans la plupart des cas, en voulant la détacher, toute la couche externe de la rétine (à savoir la couche d'épithélium pigmenté) reste fixée à la choroïde, ce qui a fait attribuer à celle-ci cette couche épithéliale. A partir de l'*ora serrata* ces membranes se rattachent encore plus intimement, attendu qu'à partir de là, la couche épithéliale s'accroît sensiblement comme lien de rattachement entre la portion ciliaire de la rétine et la choroïde. C'est pour cette raison aussi qu'on ne réussit pas, ou du moins imparfaitement, à détacher la rétine de la choroïde. Après avoir enlevé le pigment, la surface interne de la choroïde se montre jusque vers l'*ora serrata* absolument lisse, de couleur grisâtre. A partir de l'*ora serrata* cette surface interne devient rugueuse, présentant une série d'élevures en sens méridional séparées les unes des autres par de profonds interstices. Ce sont ce qu'on appelle les *processus ciliaires*.

Les *processus ciliaires* au nombre de 70-80 ont l'aspect d'une collerette régulièrement plissée, et en se soulevant progressivement ils finissent par

atteindre avec leurs replis le bord ciliaire de l'iris. Leur surface interne se trouve en entier, même dans les replis, recouverte jusqu'à la limite antérieure d'une épaisse couche de pigment et de cellules de la portion ciliaire de la rétine (*pars ciliaris retinæ*).

La partie antérieure de la choroïde et l'*ora serrata* portent conjointement avec les processus ciliaires et le muscle le nom de *corpus ciliare*, corps ciliaire.

La trame essentielle de la choroïde se trouve constituée par des *vaisseaux;* voici aussi la raison pour laquelle dès l'antiquité on lui a attribué un rôle important dans la nutrition de l'œil. Cette richesse en vaisseaux est aussi la cause sans doute de la part notable que cette membrane prend aux divers processus morbides intra-oculaires.

Une autre partie essentielle pour la fonction de l'œil que contient cette membrane est constituée par les *fibres musculaires lisses* que renferme en majeure partie le *corpus ciliaris*, mais qui ne font pas défaut non plus dans la partie postérieure de la choroïde.

Enfin la membrane vasculaire est aussi très riche en *nerfs*.

Tous ces éléments sont réunis par un *stroma* qui se caractérise par le très grand nombre de cellules pigmentaires étoilées qu'il renferme.

On distinguait, il n'y a pas longtemps, les cinq couches suivantes : la couche pigmentaire, la membrane vitreuse, la membrane chorio-capillaire, la couche des gros vaisseaux et enfin la membrane *supra-choroïdea*. La couche pigmentaire doit à cause de son origine (elle émane de la lamelle externe de la vésicule oculaire secondaire) être attribuée à la rétine, de manière qu'il ne reste que quatre couches choroïdiennes. Dans ces derniers temps on a ajouté à ces quatre couches *une nouvelle* qui se trouve située entre la membrane chorio-capillaire et la couche des gros vaisseaux. Cette couche a été décrite par *Sattler* (1). *Lœwe* (2) la désigne sous le nom de *zone intervasculaire*, *stratum intervasculare choroïdeæ*, attendu qu'elle se trouve placée entre la couche des gros vaisseaux, *stratum vasculosum* (*Lœwe*), et la couche de capillaires. C'est en nous tenant à ces *cinq couches* que nous décrirons le *stroma* de la choroïde. Les *muscles* et les *nerfs* seront décrits à part; de même il sera consacré un chapitre pour les *vaisseaux*.

1) La *lame vitreuse*, Lamina vitrea (*F. Arnold*) (3), *lame élastiqne* (*Kœlliker*) (4), *membrane basale* (*Henle*) (5), a été décrite pour la première fois par *Bruch* (6) et appelée par lui *membrana pigmenti*. Elle se présente dans sa partie postérieure (presque à l'*ora serrata*) comme une très mince enveloppe (0,0006-0,0008^{mm}), en apparence sans structure propre ou fai-

(1) Arch. f. Ophthalm, t. XXII, 2, 1—100. Ueber den feineren Bau der Choroïdea.
(2) Arch. f. microscopische Anatomie, t. X, V, 4, Beiträge zur Anatomie de Auges.
(3) Anatomie II, p. 1030
(4) Handbuch der Gewebslehre, 1867, p. 661.
(5) Handbuch der systematischen Anatomie des Menchen, 1866, II B., p. 620.
(6) Körniges Pigment, 1844.

blement fibrillaire (*Kölliker*), qui se trouve intimement unie au stroma de la choroïde. La surface, qui est dirigée vers l'épithèle pigmenteuse, est jusque vers l'*ora serrata* absolument lisse, tandis que l'externe, tournée vers la membrane chorio-capillaire, présente un aspect fibrillaire. Cette différence résulte de ce que la membrane vitreuse se compose de deux lamelles (*Sattler*), d'une interne sans structure et d'une externe un peu plus épaisse qui présente une structure particulière. Sous le microscope et à un fort grossissement, on y découvre un réseau épais de fibres très ténues. On ne peut distinguer à ces fibres d'embranchements, ni d'un côté ni de l'autre. Sur une coupe verticale, et le long des plis, cette lamelle paraît absolument lisse. Donc, les fibres de ce réseau courent parallèlement à la surface ; elles sont comme imbriquées dans le ciment, et absolument dépourvues de structure, mais leur coefficient de réfraction diffère assez pour laisser voir les fibres comme constituant un réseau parfaitement apparent. Cette structure fibrillaire que présente la partie externe de la lame vitreuse s'aperçoit surtout lorsqu'on l'a traitée pendant quelque temps avec une solution de sel marin à 10 pour 100. Si l'on se sert d'alcalins ou d'acides, il se forme alors des plis, et toute la membrane vitreuse se recoquille en dedans. Il est impossible de distinguer sur cette membrane des noyaux. Sans doute, les noyaux que *Bruch* et *Henle* ont décrits appartiennent à des capillaires.

Sattler décrit ce réseau comme un grillage ténu et pâle qui se compose de fines lignes réfractant faiblement la lumière et s'entre-croisant dans les directions les plus variées, contournant des champs quadrangulaires, ou en polygones excessivement étroits. Comme ce grillage ne dépasse jamais en aucun cas le bord de la partie examinée de la lame vitreuse, et ne peut en outre être séparé de celle-ci, Sattler l'envisage comme résultant d'une différence de substance de la membrane vitreuse à sa surface externe. En dilacérant à la fois la couche chorio-capillaire et la lame vitreuse, on réussit parfois à séparer les deux sur une petite étendue. La membrane vitreuse, ainsi séparée des vaisseaux qui la recouvrent, se divise parfois, en continuant à la lacérer, en ses deux couches sus-mentionnées. Sur des portions de la lame vitreuse externe isolées de cette manière, j'ai dans quelques cas réussi à voir sur les bords des émanations du réticulum. Elles se présentaient soit comme de très fines fibrilles lisses et courtes, soit sous l'aspect de fibrilles ponctuées. Cette manipulation réussit mieux sur la choroïde provenant d'yeux pathologiques, par exemple dans les cas d'irido-choroïdites chroniques.

Dans la partie antérieure de la choroïde, dans le *corps ciliaire*, la membrane vitreuse change sensiblement de qualités anatomiques. Ici, elle est plus pâle, plus épaisse et se comporte d'une façon moins indifférente à l'action des alcalins et des acides. Elle perd son aspect lisse ; à sa surface interne, apparaissent des élevures et des dépressions microscopiques qui forment ce qu'on appelle le *réticulum du corps ciliaire* (*H. Müller*) (1). Ce *réticulum* est constitué par des élevures qui s'anastomosent les unes avec les autres, et renferment des dépressions dans lesquelles se trouve imbriqué du pigment. Les mailles de ce *réticulum* sont d'autant plus serrées qu'on s'éloigne de

(1) *Arch. f. Opthalm*, t, II, *Anatomisch. Beiträge zur Opthalmologie.*

l'*ora serrata*. On peut poursuivre la structure réticulaire de la memb ran vitreuse jusqu'à l'iris.

La totalité de la membrane vitreuse du corps ciliaire se laisse diviser en trois zones (*H. Müller*) : une partie, la plus proche de l'*ora serrata*, se présente comme membrane vitreuse, en ce sens que l'on n'y aperçoit que des traces de plis superficiels dirigés, partie en sens méridional, partie en sens équatorial (*a*, fig. 51). La portion médiane de la membrane vitreuse se compose d'un réseau à mailles qui sont, pour la plupart, dirigées et tiraillées en sens méridional (*b*). Ici, le diamètre le plus court est avec le plus long dans le rapport de 1 à 2, parfois à 10. La longueur des mailles mesure 0,06-0,05^{mm}. La zone la plus antérieure se compose de mailles très étroites de forme arrondie ou polygonale d'un diamètre de 0,008-0,012^{mm} (*c*).

Fig. 51.

2) La couche *chorio-capillaire* (*chorio-capillaris*) s'étend de l'entrée du nerf optique jusqu'à l'*ora serrata*. Elle représente un réseau serré de forts vaisseaux capillaires (ce sont, d'après *Sattler*, les plus larges capillaires qui se rencontrent dans le corps humain) ; ils ne se distinguent en rien dans leur structure d'autres capillaires. On rencontre dans leurs fines parois sans structure des noyaux ovales, finement granulés (en désaccord avec ce qu'avance *Henle*), qui s'observent, non seulement sur de jeunes sujets, mais aussi chez des individus très avancés en âge. Ordinairement, il se rencontre dans ces capillaires un très grand nombre de

corpuscules sanguins (*Iwanoff* (1), *Sattler*) (2). Çà et là, on voit à l'éclosion des parois des vaisseaux capillaires des cellules adventices ; un long noyau aplati et deux prolongements protoplastiques partent des extrémités opposées. Les interstices des capillaires sont comblés par une masse finement granulée.

3) Après les capillaires, suit le *stratum intervasculare* décrit par *Sattler*. Il se compose d'un réseau serré de fines fibres élastiques. Plusieurs couches de ce réseau forment entre elles des lamelles superposées, et sont séparées du *stratum chorio-capillaris* par une pellicule endothéliale qui se montre en cet endroit d'une manière très évidente, surtout lorsqu'on a recours à la coloration avec l'hématoxyline, et cela grâce aux noyaux pâles et ovales rangés dans une même couche. Cette couche intervasculaire se différencie exactement de la couche voisine de la choroïde par l'absence de cellules pigmentaires. Une exception doit être faite ici pour les yeux excessivement pigmentés ; mais aussi, dans ces cas, les cellules pigmentaires que renferme le *stratum intervasculaire* sont excessivement pâles et ne contiennent qu'une couche de granules pigmentaires faiblement réparties.

La pellicule endothéliale qui recouvre le *stratum* suivant, le sépare des couches pigmentaires de la choroïde.

Le parcours des veines à travers cette couche intervasculaire est caractéristique. Les veines de la choroïde possèdent, à part leur enveloppe adventive, encore une gaine périvasculaire. Celle-ci, elles ne la conservent que jusqu'à la pellicule endothéliale ; quant à l'autre, elles l'ont déjà perdue auparavant, de manière que les veines pénètrent dans le *stratum*, dépouillées de leurs enveloppes. Elles ne conservent encore quelques traces que de la couche adventice seulement. Cette *couche de Sattler* s'étend de cette manière jusqu'au corps ciliaire. Arrivé dans le corps ciliaire, à la région de l'*ora serrata*, les cellules endothéliales deviennent de plus en plus clairsemées pour disparaître bientôt complètement. Le réseau se raréfie aussi, mais se maintient toutefois dans toute l'étendue du corps ciliaire.

D'après les recherches de *Löwe*, il pénètre alors encore dans l'iris.

Avant Sattler, qui a publié ses observations en 1876, on ne connaissait de cette couche en quelque sorte rein. Ses recherches étendues en anatomie comparée et pathologique lui permirent non seulement de décrire exatement cette couche, mais de faire aussi ressortir sa grande importance pour la choroïde.

Il résulte de ses recherches que cette couche représente chez l'homme et chez les animeaux dépourvus de *tapetum* l'analogue de celui-ci. Comme on le voit, le *tapetum* est composé d'après deux types distincts. Ou ce sont des cellules qui entrent dans sa structure (*tapetum celluloszm*), ou il se compose de fibres (*tapetum fibrosum*). Le *T. cellulosum* est représenté chez tous les mamifères par la pellicule endothéliale sous-capillaire. Le *T. fibrosum* trouve son analogue dans le tendre réseau élastique non pigmenté (Sattler). A part cela, cette découverte a acquis une nouvelle importance grâce aux derniers tra-

(1) *Arch. f. Opthalm.*, XV, p. 18, *Beiträge zur Ablosung des Glaskörpers.*
(2) *Loc. cit* p. 7.

vaux de Lœwe qui trouva que la chorio-capillaire et cette couche sont les seules qui pénètrent dans l'*iris*. En outre, Sattler a constaté que dans les inflammations aiguës de la choroïde la maladie se localise tout d'abord dans cette couche.

4) La couche suivante, celle des gros vaisseaux (*stratum vasculosum*), se trouve séparée de la précédente par une pellicule endothéliale à laquelle succèdent alors les cellules pigmentaires. Elle se compose de vaisseaux et de lamelles d'un réseau formé de fines fibres élastiques. Ces fibres sont plus épaisses que celles que renferme la couche précédente. Les mailles du réseau sont plus grossières et le nombre des lamelles plus considérable. Les cellules pigmentaires étoilées se trouvent disséminées en nombre considérable dans cette couche. Elles sont toutes dirigées parallèlement à la surface des lamelles. Leur répartition, en ce qui concerne les vaisseaux, est caractéristique; superposées en plusieurs couches dans les interstices des vaisseaux, on ne les rencontre pas du tout, ou très clairsemées dans les points qui correspondent aux vaisseaux plus éloignés, de façon que le parcours de ceux-ci se révèle par des stries non pigmentées.

5) La dernière couche de la choroïde est la *membrane supra-choroïdea*. En séparant la sclérotique et la choroïde, il reste attaché autant à l'une qu'à l'autre un revêtement fibrillaire et pigmenté. La membrane adhérente à la sclérotique s'appelle *lamina fusca*, celle qui s'enlève simultanément avec la choroïde *lamina supra-choroïdea*. Toutes deux recouvrent la sclérotique et la choroïde de l'insertion du muscle ciliaire jusqu'au proche voisinage de l'entrée du nerf optique.

La *lame superchoroïdienne* se compose de plusieurs lamelles superposées. Chaque lamelle est constituée par un réseau plus ou moins serré de fines fibres qui, tant par leur aspect que par la manière dont elles se comportent en présence des réactifs, ne se différencient en rien des fibres élastiques. Entre ces fibres se rencontre un nombre très considérable de cellules pigmentaires étoilées. Elles sont imbriquées dans une fine couche de ciment. Chaque lamelle se trouve recouverte à sa surface libre d'une pellicule endothéliale qui se révèle facilement sous le microscope par la présence de ses noyaux ovales, pâles et finement granulés (*Schwalbe*) (1).

La *lamina fusca* est constituée d'une façon analogue aux lamelles de la membrane superchoroïdienne ; elle n'est, en quelle sorte, que la lamelle la plus externe qui se trouve intimement liée à la sclérotique par un nombre notable de fibres qui y pénètrent.

La masse principale des fibres de la membrane superchoroïdienne naît derrière le muscle ciliaire représentant l'extrémité ultime de ses faisceaux méridionaux. Le réseau fin, dans lequel se perd le muscle, se condense plus loin en formant les lamelles qui constituent, ainsi que nous venons de le

(1) *Arch. f. Micros. Anatomie*, VI, 1. *Untersuchungen uber die Lymphbahnen des Auges und ihre Begrenzungen.*

voir, la membrane superchoroïdienne. Fort peu de lamelles adossées à la sclérotique recouvrent conjointement, avec la *lamina fusca*, le tendon même du muscle.

En donnant la description des diverses couches de la choroïde, il a été fait mention de cellules que nous devons étudier actuellement avec plus de soin.

On peut diviser toutes les *cellules de la choroïde* en pigmentées et non pigmentées. Les premières se trouvent dans toutes les couches externes de la choroïde, jusqu'à la couche de *Sattler* (à de rares exceptions près, comme cela a été mentionné plus haut). Les cellules non pigmentées se rencontrent dans toutes les couches sans exception.

Les *cellules pigmentées* de la choroïde se présentent sous les formes les plus variées : rondes sans aucun prolongement, aplaties, à forme irrégulière, montrant des prolongements épais, et enfin, munies d'étroits prolongements à extrémités allongées et ramifiées.

Quelques-unes sont gorgées de granules pigmentaires foncées; sur d'autres, le pigment se trouve disposé en couche; enfin, on rencontre des cellules dans lesquelles le pigment, de couleur pâle et brunâtre, ne se voit que çà et là, délimitant faiblement les contours de ces cellules.

Les noyaux sont, dans ces cellules, ronds ou ovales, à peu d'exceptions près, très visibles, attendu que, ni sur eux, ni dans eux-mêmes, il ne se trouve déposé de pigment. Le corps de la cellule, ainsi que les prolongements, se trouvent ordinairement couchés dans le même plan.

Les fibres du stroma se répartissent parfois au-devant des cellules; et, dans ce cas, après les avoir détachées, leur parcours se dénote encore par des stries claires se dessinant sur le fond foncé de la cellule (fig. 52, *a*).

En ce qui concerne les *cellules non pigmentées*, grâce aux travaux de *Schwalbe*, les prétendus noyaux, libres de la choroïde, ont acquis une importance toute particulière. Ce sont des noyaux pâles, ovales, finement granulés, qu'on savait depuis longtemps exister en bien des endroits dans la choroïde, mais dont on ignorait, jusqu'à ces derniers temps, absolument la signification. *Schwalbe* a démontré qu'ils appartiennent aux cellules endothéliales qui, sous forme de pellicules, recouvrent en continuité toutes les lamelles de la choroïde.

Plus tard, *Sattler* les trouva sur la couche fibrillaire, ainsi que sur la couche choroïdienne qui suit celle-ci.

Un autre genre de cellules non pigmentées sont les cellules rondes que *Haase* (1) a étudiées. Suivant sa description, elles changent de forme et de place. Non seulement en ce qui concerne leur configuration, mais aussi touchant leur présence dans la choroïde humaine, il se présente de nombreuses variantes. Parfois, leur nombre est si restreint, que ce n'est qu'à grand'peine qu'on rencontre, soit dans l'une, soit dans l'autre des couches de la choroïde, une ou deux de ces cellules. En ce cas, vu cette rareté de pareilles cellules,

(1) *Arch. f. Opthalm.*, t. XIV, p. 57.

il est tout naturel de se montrer sceptique et de soupçonner qu'elles pourraient bien provenir d'un vaisseau déchiré, attendu que leur aspect ne diffère absolument en rien des corpuscules blancs du sang.

Dans d'autres circonstances, et celles-ci se rencontrent plus fréquemment chez l'homme, on les trouve sur des yeux en apparence parfaitement sains dans toutes les couches, même dans celles de la chorio-capillaire.

Fig. 52.

Il est difficile de dire quelle est la cause de cette diversité de présence de ces cellules dans la choroïde. Un examen exact de l'œil ne suffirait pas, mais l'attention devrait aussi surtout se porter sur l'état général de santé que présente le malade, et sur le genre de maladie auquel il a succombé.

Cette inconstance dans la présence de ces cellules dans la choroïde, explique aussi les contradictions notables que montrent les diverses opinions des auteurs dans cette question. Ainsi *Schwalbe*, en opposition avec *Haase*, ne trouve pas ces cellules dans la membrane superchoroïdienne ; *Sattler*, en

contradiction avec moi, ne les rencontre pas dans la chorio-capillaire. Du reste, il décrit aussi sa couche comme étant à l'état normal absolument dépourvue de cellules. *Schwalbe* n'a pas rencontré pareilles cellules chez l'homme, mais une fois il les a vues chez le porc. *Sattler*, qui ne les avait pas vues dans l'œil humain sain, les trouve dans l'œil myope et chez des sujets qui avaient souffert d'affections oculaires plus ou moins distinctes de la choroïde (*keratitis*, *neuritis optica*, etc.), ce qui l'engage à conclure « qu'un degré minime d'*irritation de la choroïde* paraît suffire pour permettre aux cellules incolores de traverser les parois des capillaires ».

Ce que peuvent déterminer des affections morbides de la cornée et du nerf optique, de même des maladies générales paraissent pouvoir l'engendrer. C'est dans ce but que j'ai examiné quelques yeux de leucémiques qui ne s'étaient plaints, pendant la vie, d'aucune sensation morbide du côté des yeux, et j'ai rencontré constamment la choroïde sensiblement infiltrée par des corpuscules blancs du sang. J'ai retrouvé la même chose, quoique d'une façon moins accusée, dans des cas de typhus; et enfin, sur deux yeux ayant appartenu à des adultes morts de méningite tuberculeuse, et qui, soumis à l'examen ophthalmoscopique peu de temps avant leur mort, n'avaient présenté rien d'anormal.

Toutes ces observations nous conduisent jusqu'à présent à cette conclusion, que le nombre des cellules de ce genre qui se rencontre dans la choroïde est fort inconstant, et que les raisons de cette circonstance nous sont peu connues actuellement. Un avertissement qui pourra fournir l'explication de ce fait, est l'observation importante que les vaisseaux de la choroïde, en particulier les capillaires, se trouvent dans certains cas gorgés de sang (*Iwanoff*, *Sattler*); mais, même pour ce fait, une explication suffisante fait encore défaut. Voudrait-on rapporter ce phénomène à la durée plus ou moins longue de l'agonie, ce qui a probablement sa raison d'être pour bien des cas; il n'importerait pas moins de constater que j'ai rencontré le même état d'engorgement dans un cas de suicide, et dans un œil qu'on avait énucléé pour un épithélioma de la cornée. Dans le cas de suicide, la mort avait été déterminée instantanément par lésion du cerveau.

A part ces cellules non pigmentées, *Haase* a encore rencontré une autre forme de cellules rondes et plates, munies d'un petit noyau rond. Ce ne sont nullement des cellules particulières, mais seulement des cellules migratrices des parois vasculaires ayant changé d'aspect, et que nous avons décrites plus haut. *Haase* les a rencontrées dans la couche chorio-capillaire. Les recherches de *Schwalbe*, *Sattler* (ainsi que les miennes ont pu le confirmer) démontrent que ces cellules se rencontrent, quoique en nombre amoindri, dans toutes les couches.

A part ces fibres déjà mentionnées, que la plupart des auteurs désignent comme appartenant au tissu élastique (*H. Müller*, *Kölliker*, *Henle*), on rencontre encore dans le stroma choroïdien des fibres de tissu cellulaire.

Ces fibres de tissu cellulaire comblent, dans la portion antérieure de la

choroïde, non seulement toutes les lacunes entre les divers faisceaux musculaires, mais aussi l'espace laissé entre le muscle ciliaire et la lame vitrée du corps ciliaire à laquelle celui-ci est entièrement attaché. Par contre, on ne retrouve dans les parties postérieures de la choroïde le tissu cellulaire que le long des vaisseaux (*H. Müller*, *Kölliker*).

Une partie fort importante, au point de vue de la physiologie de la vision que renferme la choroïde, est constituée par les fibres musculaires lisses que cette membrane montre dans ses diverses parties en nombre très inégal.

Le gros des fibres se trouve dans la moitié antérieure de la choroïde — dans le corps ciliaire. C'est ce qu'on appelle le muscle ciliaire dont l'impor-

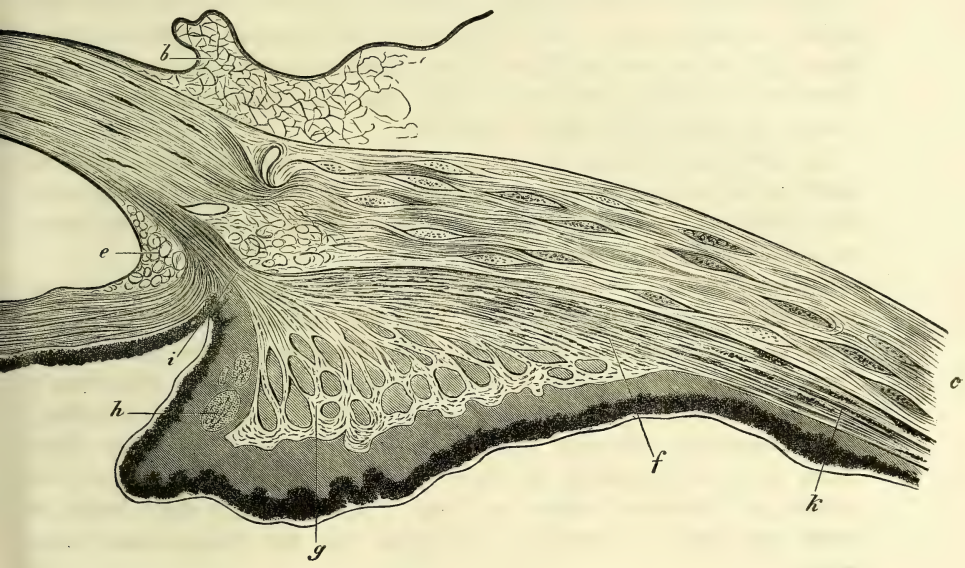

Fig. 53.

Muscle ciliaire. — *a*, cornée; — *b*, limbe cornéen; — *c*, sclérotique; — *c*, espace de Fontana; — *f*, partie mérdionale du muscle-ciliaire; — *g*, partie radiale de celui-ci; — *h*, muscle annulaire de Müller; — *i*, tendon antérieur du muscle ciliaire; — *k*, tendon postérieur de la partie méridionale du muscle ciliaire.

tance physiologique ressort clairement de sa participation dans l'acte de l'accommodation. Le restant des fibres musculaires lisses se répand dans la partie postérieure de la choroïde, et cela essentiellement sous forme de faisceaux qui accompagnent les vaisseaux. Du reste, chez l'homme, ils ne sont que faiblement développés, et soumis à d'importantes fluctuations individuelles. Leur importance physiologique nous échappe encore pour le moment.

Le *muscle ciliaire* (voy. fig. 53) embrasse les processus ciliaires sous forme d'un anneau prismatique dont la base se trouve dirigée en avant, l'arrête en arrière; — de cette manière, il constitue la partie antérieure et externe du

corps ciliaire, n'étant séparé de la sclérotique que par une très mince couche de la *L. suprachoroïdea* et *fusca;* toute la surface interne et une partie de la surface antérieure du muscle, sont garnies des processus ciliaires; le restant de sa surface antérieure est en partie dirigé vers le bord ciliaire de l'iris, en partie vers l'espace de Fontana, par lequel le muscle ciliaire se trouve séparé de la chambre antérieure. Sur une coupe méridionale, le muscle ciliaire se présente sous forme d'un triangle rectangle, dont le côté le plus court, dirigé en avant, forme avec le côté le plus long, placé en dehors, un angle droit. L'épaisseur du muscle est de $0^{mm},8$; — la longueur de 3-4 millim.

Les faisceaux musculaires du corps ciliaire affectent trois directions différentes. La partie externe, la plus importante, est composée de fibres musculaires dirigées en sens méridional; dans la partie moyenne, les fibres ont une direction divergente et rayonnante; enfin, dans l'angle antérieur et interne du muscle, se trouvent des fibres circulaires.

La partie méridionale du muscle ciliaire se compose d'une série de lamelles dirigées parallèlement et réunies à la sclérotique ainsi qu'entre elles-mêmes. C'est là la portion la plus importante du muscle; son épaisseur varie et oscille entre 0,3-0,6 millim.

Chaque lamelle de cette partie méridionale du muscle est composée de faisceaux lisses et parallèles qui ne fournissent que çà et là des prolongements latéraux, prolongements qui les font anastomoser avec les faisceaux voisins. Cet arrangement régulier, les lamelles fasciculaires le conservent à partir de la naissance du muscle dans une étendue de $2^{mm},50$; plus en arrière, elles divergent et changent leur direction méridionale, contre une disposition en sens équatorial, de façon que vers l'extrémité postérieure du muscle, les faisceaux forment un large réseau (0,3-0,6) dans lequel les anses musculaires s'entrelacent largement par des prolongements latéraux.

Mais le muscle ciliaire ne se termine pas par ce réseau, car il part de ce réseau de nombreux et très fins faisceaux musculaires qui vont se jeter dans la choroïde, ou, pour mieux dire, dans la couche la plus superficielle.

Ces fins faisceaux se terminent de telle façon que les fibres musculaires se fusionnent avec les fibres du stroma choroïdien; là ces faisceaux se réunissent par des prolongements plus ou moins longs avec des épaississements musculaires en forme d'étoiles (fig. 54) situés à une profondeur variée et de grandeur et d'épaisseur diverses. Sur des préparations empruntées aux couches profondes, c'est-à-dire proches de la couche vasculaire de la choroïde, ces nœuds musculaires sont épais et allongés en sens méridional; par contre, sur des préparations prises dans les couches les plus superficielles de la choroïde, on ne rencontre que des nœuds musculaires fins, disséminés, à contour précis et en forme d'étoiles. Les nœuds superficiels, et ceux profondément situés, s'anastomosent les uns avec les autres par des émanations

plus ou moins effilées, — parfois composées seulement de deux ou trois fibres musculaires (*Jeropheeff*).

Aussi bien, les fibres musculaires qui se terminent après leur passage par

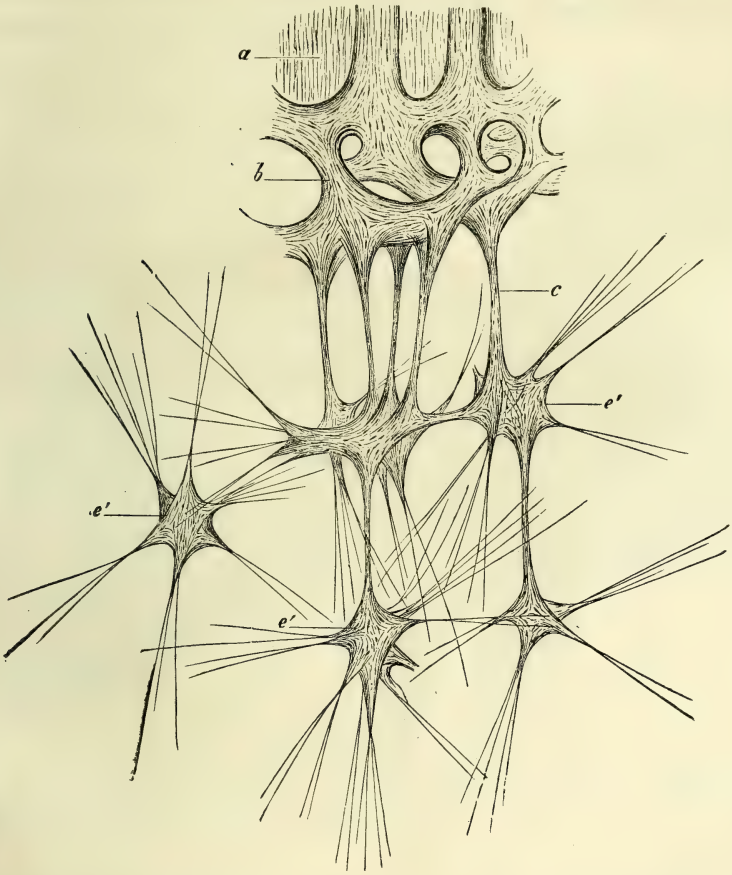

Fig. 54. — Une des lamelles dans laquelle se trouve reproduite l'extrémité postérieure et méridoniale du muscle ciliaire isolée.

a, faisceaux longitudinaux qui constituent la lamelle ; — *b*, réseau musculaire postérieur dans lequel se terminent la majeure partie de la portion méridionale et la totalité de la portion radiée du muscle ciliaire ; — *c*, prolongements musculaires émanant du réseau musculaire postérieur et n'appartenant qu'à la partie méridionale du muscle ciliaire ; — *d*, renflements ou nœuds en forme d'étoile placés aux points d'entrecroisement des prolongements musculaires.

les anses du réseau directement dans le stroma choroïdien, que celles qui, après l'avoir traversé forment à leurs points d'entrecroisement un réseau musculaire à renflement, toutes aboutissent au tissu élastique, qui donne naissance à la série susdécrite de lamelles extrêmement fines sous-jacentes à la *lamina suprachoroïdea*. De façon que ces lamelles représentent en

quelque sorte le tendon postérieur très élargi de la portion méridionale du muscle ciliaire.

La portion radiale du muscle ciliaire, ainsi que la méridionale, se compose de lamelles. Pourtant, les lamelles de la première se distinguent de celles de la partie méridionale en ce qu'elles sont composées de faisceaux non entassés

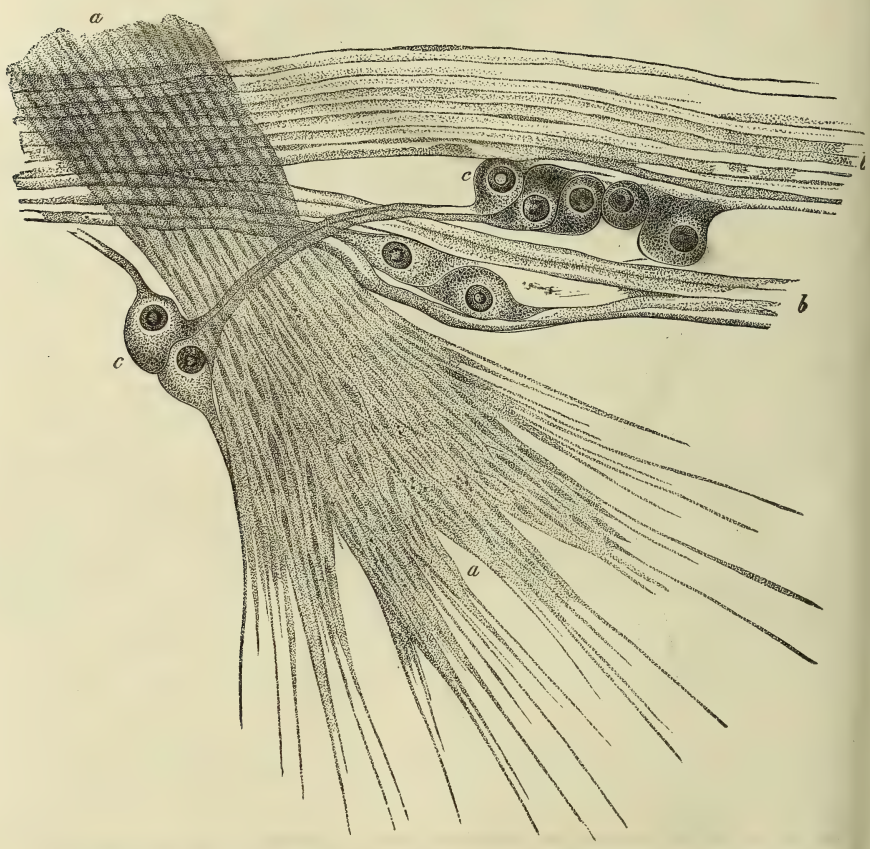

Fig. 55. — La terminaison d'un prolongement musculaire qui ne se perd pas dans les renflements étoilés.

a. le prolongement musculaire ; — *b*, fibres nerveuses ; — *c*, cellules ganglionnaires.

et arrangés aussi régulièrement que ceux de la portion méridionale ; en outre, elles donnent des prolongements en si grand nombre, que toute la lamelle prend l'aspect d'un réseau dont les mailles grossissent à mesure qu'on s'avance vers l'extrémité postérieure de la lamelle. A part cela, les lamelles fournissent encore un nombre considérable de prolongements qui rattachent les diverses lamelles entre elles (fig. 55). — De son côté, chaque lamelle

se termine en un réseau épais qui, par l'arrangement de ses faisceaux musculaires, rappelle beaucoup le réseau des lamelles méridionales.

Nous retrouvons dans ce réseau la même image que nous avons vue pour les lamelles de la partie radiale : de chaque faisceau, part une moitié de prolongements par lesquels tous les réseaux de cette portion de muscle se trouvent intérieurement réunis entre eux.

Toutes les lamelles radiales commencent près de l'angle interne et antérieur et se dirigent en arrière et en dedans, en divergeant par leurs extrémités postérieures. Les plus longues de ces lamelles sont les plus supérieures, les plus proches des lamelles méridionales, leur longueur mesure $2^{mm},50$;

Fig. 56. — Extrémité postérieure du muscle ciliaire.

a, Lamina superchoroïdea et fusca ; — *b*, partie méridionale du muscle ciliaire ; — *c*, sclérotique ; — *d*, terminaisons de la partie radiale du muscle ciliaire ; — *e*. étalement en lamelles des fibres par lesquelles se termine la partie méridionale du muscle ciliaire.

chaque lamelle suivante devient de plus en plus courte, de façon que la plus courte est celle qui se trouve la plus antérieure. Toutes sont un peu incurvées à leur surface.

Sur une coupe méridionale (fig. 56) du muscle toute la partie radiale se présente, par suite de ses nombreuses anastomoses, sous forme d'un réseau, dans lequel les lamelles à parcours radial se dessinent pourtant comme les plus accentuées, avec un contour assez précis.

Le côté interne et l'angle interne du muscle ciliaire sont constitués par le muscle annulaire de Müller. Ses faisceaux circulaires, parallèlement dirigés au bord cornéen, sont en partie situés directement sous l'attache de l'iris ou corps ciliaire, en partie aussi placés plus bas, le long de toute la surface antérieure des processus ciliaires. Ces faisceaux, d'une épaisseur différente, sont

séparés les uns des autres par une épaisse couche de tissu cellulaire et ils ne sont munis que çà et là de prolongements qui les font s'anastomoser entre eux. Par conséquent toute cette partie du muscle ciliaire forme un muscle annulaire absolument indépendant. Seule, sa partie postérieure, c'est-à-dire celle qui touche aux faisceaux radiaires les plus antérieurs, est formée de telle façon que les faisceaux radiés quittant leur direction ordinaire se replient en sens circulaire. Ces faisceaux radiés se terminent justement en ce point en un pareil réseau musculaire ainsi également qu'à toute la surface interne du muscle ciliaire, de manière que ce réseau des faisceaux antérieurs s'anastomose avec le muscle annulaire de Müller.

Le muscle naît par un large tendon, situé en dedans du canal de Schlemm (*Plexus venosus* Leberi), les fibres de ce tendon prennent alors une direction antérieure vers la cornée, dans le tissu de laquelle ils se perdent finalement. Par contre, les fibres du tendon dirigées en arrière se divisent en lamelles d'où naissent toutes les lamelles musculaires du muscle ciliaire. — Donc les limites du tendon sont formées en dehors par le canal de Schlemm, de telle façon pourtant qu'aucune des fibres du tendon n'arrive sur le côté externe du canal; — en dedans le tendon est limité par la membrane de Descemet et l'espace de Fontana avec lequel il n'échange non plus aucune fibre. Du côté temporal et nasal de la choroïde seulement on peut aussi poursuivre le parcours ultérieur des faisceaux qui, réunis en deux paquets, s'adossent aux côtés internes des artères ciliaires longues.

Dans quelques yeux H. Müller a vu ces masses fasciculaires, après avoir suivi l'artère ciliaire tout le long de son parcours, l'accompagner encore jusqu'à une certaine distance dans le canal scléral même.

Le muscle ciliaire a été découvert par Brücke en 1846 qui le désigna alors comme *tensor choroideæ*. Dans cette même année il fut, indépendamment de Brücke, décrit par Jodd et Bowman qui lui assignèrent le nom de muscle ciliaire.

Brücke ne connaissait que les fibres méridionales. Il s'exprime ainsi : Ces fibres à parcours antéro-postérieur, d'une part sont pourvues d'un solide réseau fibreux qui contribue à former chez l'homme la paroi antérieure du *canalis Schlemmii* s'attachant entre la sclérotique et la cornée; d'autre part elles s'insèrent dans une zone assez large à la partie antérieure de la choroïde.

On trouve déjà chez Bowman quelques indications touchant les fibres radiées; c'est avec plus de détails encore que se trouve décrit le parcours des fibres musculaires du muscle ciliaire par Reeken (1855) qui fit ses recherches sous la direction de Donders. Chez lui nous rencontrons pour la première fois l'indication d'un arrangement circulaire de quelques fibres musculaires. Comme faisant époque dans la littérature du muscle ciliaire il faut regarder le travail de H. Müller, publié en 1857 dans le troisième volume des *Archives d'Ophthalmologie*, sous le titre : « D'un muscle circulaire du corps ciliaire de l'homme et du mécanisme de l'accommodation. » Après avoir passé en revue ce qui était déjà connu des faisceaux méridionaux et rayonnants du muscle ciliaire, il décrit en outre le muscle annulaire découvert par lui, auquel, d'après sa propre manière d'envisager l'action de ce muscle sur l'accommodation, il donne le nom de *compressor lentis*. Dans ce même volume III des *Archives*, et seulement dans le fascicule suivant, Arlt décrit des faisceaux, circulaires, que lui et Lambe avaient déjà découverts depuis une année; mais ces faisceaux, comme position aussi bien que comme épaisseur, sont différents. Les travaux ultérieurs de Maukert, ainsi que le volumineux mémoire de Meyer ne renferment au fond rien de nouveau.

De tous les travaux modernes sur le muscle ciliaire, celui de F.-E. Schultze est incon-

testablement le meilleur (Le muscle ciliaire de l'homme, (*Arch. f. Mikros. Anat.*, III, 1867). En examinant suivant la méthode qu'il a proposée (chlorure de palladium), non seulement il a décrit avec plus de détails et de précision la disposition déjà connue des faisceaux musculaires, mais encore il a découvert un réseau complet de faisceaux circulaires qui se répand le long de la paroi antérieure du muscle.

Dans ces derniers temps, Wende n'a pu dans ses recherches découvrir nulle part dans le muscle ciliaire de traces des fibres circulaires.

Quant à ce qui concerne l'origine du muscle les opinions diffèrent essentiellement.

D'après Brücke, le muscle commence par un réseau fibreux qui constitue chez l'homme la paroi interne du *canalis Schlemmii ;* Bowman, van Recken et plus récemment Wende décrivent le tendon du muscle comme un prolongement de la membrane de Descemet. Wende prétend que les faisceaux musculaires naissent de la membrane de Descemet à laquelle ils se rattachent par un court tendon, de façon que celle-ci doit être regardée comme un point d'implantation. D'après Manchardt une partie seulement du muscle vient de la membrane de Descemet effilée en frange, tandis qu'une autre partie sort de la *pars ciliaris iridis.* H. Müller dit dans sa description de l'insertion du muscle : « Son point d'insertion antérieur se trouve dans les réseaux élastiques qui s'adossent à la paroi postérieure interne du canal de Schlemm. » Arlt indique, en ce qui concerne les points d'attache du muscle ciliaire avec la cornée et la sclérotique : « que ces éléments sont des fibres particulières qui en dedans partent du canal de Schlemm (entre celui-ci et la membrane de Descemet), de la cornée, mais qui *en dehors émanent de la sclérotique* et peuvent par conséquent être envisagées comme le tendon du muscle ciliaire. » Suivant l'avis de F. E. Schultze, la majeure partie des fibres tendineuses se trouve placée en dedans du canal de Schlemm ; en dehors de celui-ci il n'arrive plus de fibres tendineuses, seule une petite partie, c'est-à-dire les plus internes de la gaine se continuent dans la membrane de Descemet.

Si nous nous rangeons aussi complètement à l'avis de F. E. Schultze, dont les recherches sont les plus méticuleuses, nous ne pouvons néanmoins pas partager sa manière de voir, ainsi que celle de quelques autres, en admettant une union quelconque du tendon avec la membrane de Descemet. Celle-ci se trouve séparée du tendon par l'espace de Fontana. Les fibres du tendon, à la rigueur, pourraient, en ce qui les concerne, donner quelques émanations dans l'espace de Fontana, et peut-être, grâce à l'intervention du stroma qui contourne cet espace, les mettre en rapport avec la membrane de Descemet ; mais il ne m'a même pas été donné de constater cette communication indirecte.

Le fonctionnement des trois parties distinctes du muscle ciliaire s'effectue en trois sens divers : les fibres du *muscle annulaire* de Müller agissent en se contractant dans la direction de l'axe de l'œil ; les *fibres radiées* exercent par leur resserrement une traction dans le sens de leur tendon, vers leur punctum fixum. Il n'y a nullement une traction en sens opposé par le réseau musculaire, dans lequel se terminent les lamelles et où les fibres paraissent sur la coupe méridionale courir en sens circulaire. Ces fibres circulaires ne sont que la continuation des fibres radiées, avec lesquelles elles forment un ensemble d'anses ; cette couche élevée de pareilles anses n'a pour effet que d'en réduire l'ouverture. Les fibres qui réunissent les lamelles et leurs entrelacements rapprochent par leur contraction ces lamelles ; mais comme la plus antérieure de ces lamelles se rattache avec son réseau au muscle annulaire de Müller, une contracture simultanée de toutes les lamelles radiales a non seulement pour effet de les entasser, mais aussi de les attirer en bloc en avant. — La contraction de la *partie méridionale du muscle* exerce une traction dirigée principalement en avant, dans le sens de son tendon. Il est aussi évident qu'étant donnée pareille direction de l'action musculaire de la partie méridionale, elle doit évidemment exercer une influence manifeste sur la distension de la choroïde, si elle se trouve adhérente à celle-ci. Cela nous explique pourquoi Brücke, qui ne connaissait que cette partie du muscle ciliaire, l'appela *tendon choroïdal.* Hensen et Vælkers ont, il y a peu de temps, démontré expérimentalement la possibilité d'un déplacement de la choroïde, mais il me paraît qu'une connaissance plus approfondie de l'anatomie du muscle et de ses parties adjacentes devra quelque peu modifier cette manière de voir. Jusqu'à ces derniers temps, on n'a que fort peu tenu compte de la manière suivant laquelle se termine le muscle en arrière. F. E. Schultze a été le premier qui reconnut la présence des fibres circulaires qui courent tout le long de la paroi interne du muscle. J'ai moi-même décrit ce réseau dans le *Handbuch der Lehre von den Geweben* de Stricker, réseau par lequel se termine en arrière la partie méridionale du muscle. Enfin, mes dernières recherches m'ont amené à cette conclusion, qu'en un pareil réseau se terminent non seu-

lement les fibres méridionales, mais aussi les radiales. C'est là le réseau circulaire de

Fig. 57. — Muscle ciliaire d'un myope.

r. E. Schultze qui se rencontre tout le long de la paroi interne du muscle. Grâce à cette

FIG. 58. — Muscle ciliaire d'un hypermétrope.

terminaison en anses fermées, le muscle se trouve solidement attaché avec le tissu cellulaire très développé du corps ciliaire. Si nous nous rappelons que ce tissu cellulaire est, de son côté, intimement imbriqué à la lame vitrée du corps ciliaire (Henle); qu'en outre cette même membrane vitrée présente ici une rétraction sous forme de plis; il devient évident que le principal effet de la contraction du muscle ciliaire doit en totalité se localiser dans le corps ciliaire même; peut-être un simple étalement des plis de la membrane vitrée suffirait-il pour relâcher notablement la *zonula zinnis*.

En outre, la partie méridionale du muscle ne se termine même pas dans le réseau susmentionné, car de celui-ci partent encore de nombreuses émanations qui forment en arrière le réseau musculaire fin décrit plus haut (Jeropheeff). Tout ce réseau terminal se perd dans la *L. suprachoroïdea* qui, ainsi que le montre le corps ciliaire, se compose de toute une série de lamelles superposées et formées par des fibres élastiques intimement entrelacées. Il est évident qu'en présence d'une pareille disposition de la partie méridionale du muscle par rapport à la *L. supra choroïdea*, et en présence de la structure particulière de cette dernière, la traction que la contraction du muscle peut exercer sur les couches choroïdiennes profondes (chorio-capillaire et membrane vitreuse moyenne) doit être très insignifiante.

En conséquence, la totalité de l'effet de la contraction du muscle ciliaire se bornera à la distension du corps ciliaire et à celle de la *zonula zinnis*, qui, comme on le sait, y est le plus intimement possible adhérente, tandis que, pour ce qui concerne la choroïde même, seule une distension de la *L. suprachoroïdea* peut avoir lieu, ce qui ressort encore clairement si l'on considère que la partie de la choroïde qui se trouve située en arrière de l'*ora serrata* ne se trouve en aucun rapport direct avec la *zonula*.

En ce qui concerne le degré de développement relatif des diverses parties du muscle ciliaire chez l'homme, on rencontre de très sensibles variations suivant les individus. Ces variations portent surtout sur les fibres circulaires de Müller et la partie méridionale du muscle. La règle générale est que les faisceaux circulaires se développent d'autant moins que les méridionaux ont acquis plus de développement; inversement, dans un muscle à faisceaux circulaires fortement développés, les faisceaux méridionaux sont plus petits et plus courts. Ces déviations de l'état normal s'accentuent jusqu'à l'extrême, surtout dans deux types de muscles ciliaires.

a) Tout le muscle se compose de boucles à direction méridionale et se trouve notablement allongé. Le muscle annulaire manque complètement; les lamelles radiaires se rencontrent en quantité plus ou moins considérable seulement dans la partie antérieure et inférieure du muscle. La forme primitive de la coupe méridionale a changé : l'angle droit qui est formé par le côté antérieur et externe est remplacé ici par un angle aigu, attendu que la partie antérieure du muscle occupée par les fibres circulaires fait défaut.

On rencontre pareille musculature essentiellement dans les yeux allongés, autrement dit qui ont souffert pendant la vie d'un haut degré de myopie (voy. fig. 57).

(*b*) Comme second type apparaît un muscle à fibres circulaires fortement développées. On rencontre des yeux dans lesquels les fibres circulaires occupent tout un tiers du muscle. Un pareil muscle est très court, ses fibres méridionales sont réduites à quelques lamelles, de façon que sa masse se compose presque exclusivement de faisceaux circulaires et de lamelles radiées. L'angle droit a, sur une coupe méridionale, subi la transformation en angle obtus, attendu que le nombre des faisceaux que renferme la partie antérieure du muscle a augmenté sensiblement.

On rencontre pareil muscle le plus souvent dans des yeux courts, c'est-à-dire chez des individus qui souffrent pendant leur vie d'hypermétropie (voy. fig. 58).

Comme nous, Arlt a aussi trouvé, dans ses recherches sur le muscle ciliaire, que les fibres circulaires sont, suivant leur position et leur épaisseur, susceptibles de nombreuses fluctuations individuelles. La même chose fut observée par F. E. Schultze pour les fibres méridionales, car en disant que cette partie du muscle prend $\frac{1}{4} - \frac{1}{3}$ du volume de la totalité du muscle, il ajoute encore : « Mais ces proportions varient sensiblement suivant les divers individus, et j'ai rencontré des yeux où cette couche extérieure compacte occupait presque la moitié du muscle. »

La négation absolue de l'existence de faisceaux circulaires dans le muscle ciliaire, pour laquelle Wende vient en 1866 de se prononcer, ne peut guère être attribuée à une erreur dans ses recherches. Certainement le hasard a voulu que les yeux examinés par Wende étaient tous des yeux dont le muscle ciliaire ne renfermait pas de fibres circulaires, et qu'il existe de pareils yeux, c'est ce que nous avons déjà fait observer. Jusqu'à l'année 1868, j'avais examiné six yeux ainsi conformés, tous provenaient de myopes. Plus tard, j'ai eu occasion d'observer nettement qu'entre ces deux types moyens du muscle ciliaire il s'en place encore deux : l'un où les fibres ciliaires font absolument défaut, et un second où elles sont développées à l'excès. Ces dernières recherches m'ont, en outre, encore convaincu que ces deux types musculaires ne doivent pas absolument et exclusivement provenir de myopes et d'hypermétropes, attendu qu'il m'est arrivé, au moins chez les hypermétropes, de trouver un muscle ciliaire avec un muscle de Müller faiblement développé.

Les *nerfs* de la choroïde (*nervi ciliaris*) proviennent de la troisième et de la cinquième paire, ainsi que du nerf sympathique. Les plus longs (*nervi ciliaris longs*) naissent au nombre de deux, moins souvent de trois, de la *pars nasociliaris trigemini*, les autres, les courts (*nervi ciliaris breves*) au nombre de 8 à 14, partent du *ganglion ciliaire*. Les uns comme les autres traversent non loin du nerf optique la sclérotique et courent à l'intérieur de l'œil, à la surface externe de la choroïde. Après avoir traversé la sclérotique ces nerfs donnent de nombreuses ramifications, composées en partie de fibres pâles, et en parties de fibres à contour foncé qui forment après des divisions répétées et anastomosées un épais réseau nerveux superficiellement placé. Pourtant les troncs mêmes du nerf se dirigent tout en s'amincissant progressivement, directement en avant, vers le corps ciliaire ; arrivés là ils se partagent par divisions dichotomiques en plusieurs réseaux nerveux épais, dont le mieux développé occupe la surface du muscle, tandis que les plus fins pénètrent dans le muscle même afin de se reporter entre ses lamelles.

Le premier mentionné de ces deux réseaux nerveux se trouve placé dans la *L. suprachoroïdea* et envoie de nombreux filets nerveux fins qui traversent toute la substance choroïdienne. Il est aisé de poursuivre ces fibres le long des vaisseaux de calibre moyen, après quoi elles disparaissent dans la couche de la chorio-capillaire. Ce qui caractérise ce réseau superficiel de la choroïde c'est son extrême richesse en cellules ganglionnaires. Chez les nouveau-nés où l'absence des cellules pigmentaires de la choroïde permet d'examiner avec une facilité particulière ce réseau nerveux, on trouve pareilles cellules ganglionnaires isolées, ou réunies en véritables groupes presque à chaque entre-

croisement de nerfs. Chez l'adulte le nombre de ces cellules paraît moins considérable, néanmoins ici on les rencontre aussi assez souvent (H. Müller, Schweigger, Sæmisch), en groupe de vingt ou même plus. Ces groupes (ou noyaux ganglionaires) (fig. 59 et 60) se montrent surtout dans le réseau nerveux

Fig. 59. — Groupe ganglionnaire provenant des réseaux nerveux d'un nouveau-né.

Ganglion de la partie vaso-motrice des nerfs de la choroïde; — *a*, petite artère; — *b*, cellules ganglionnaires; — *c*, fibres nerveuses pâles.

superficiel. Dans les fibres nerveuses situées plus profondément et qui accompagnent les vaisseaux se rencontrent aussi des cellules ganglionnaires rangées les unes après les autres dans la membrane adventice des vaisseaux. Les

cellules ganglionnaires de tout ce reseau nerveux sont proportionnellement assez volumineuses. Indubitablement ce réseau affecte un rapport intime avec les vaisseaux choroïdiens ; voici aussi pourquoi Jeropheef appelle ce

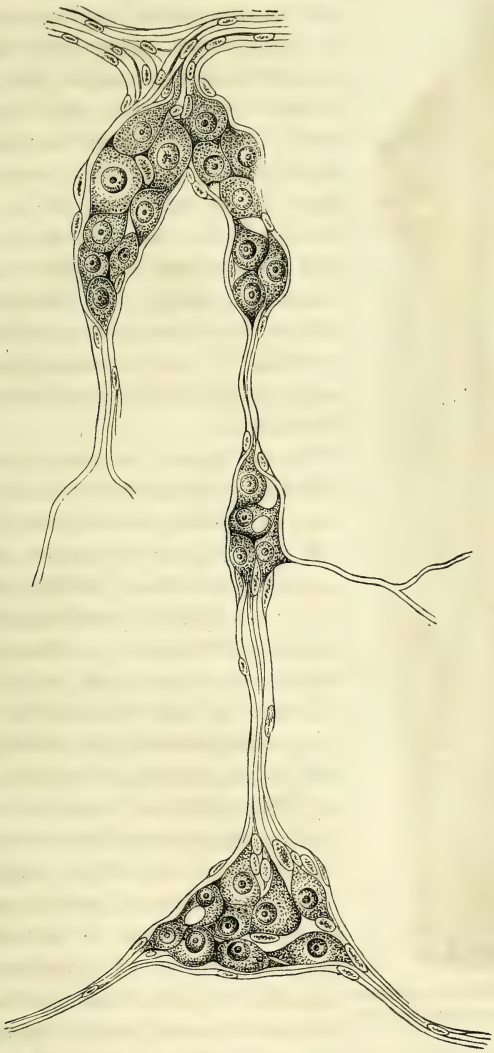

Fig. 60. — Groupe ganglionnaire du réseau nerveux de la choroïde d'un adulte.

réseau, qu'il a particulièrement étudié, vaso-moteur, afin de le distinguer de celui qui reste à décrire.

Le second réseau nerveux se forme, ainsi que nous l'avons déjà dit, par la division dichotomique des nerfs ciliaires dans le muscle même. Il se compose

de plusieurs couches et renferme un nombre considérable de fibres nerveuses à contour foncé, tandis que les fibres pâles prévalent dans le premier réseau.

Outre cela, une différence sensible existe entre les deux pour ce qui concerne le nombre et la grandeur de leurs cellules ganglionnaires, car dans ce second réseau, les cellules sont petites, plus isolées et pour la plupart bipolaires, tandis que les cellules du premier réseau sont plus souvent multipolaires. Par conséquent on peut désigner ce second réseau musculaire comme moteur. Quelques petites branches de ce dernier réseau retournent de nouveau vers la choroïde, mais nous ne pouvons poursuivre ces *rami recurrentes* que jusque vers l'*ora serrata*, et il est difficile de ce prononcer si ces branches servent seulement à faire communiquer les deux réseaux, ou si elles sont destinées aux muscles de la choroïde.

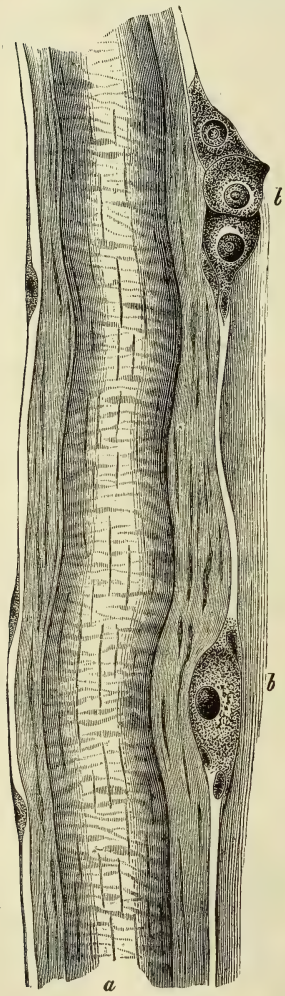

Fig. 61. — Ganglion des parties vaso-motrices des nerfs de la choroïde.

a, petite artère ; — *b*, cellules ganglionnaires ; — *c*, fibre nerveuse pâle.

On sait depuis longtemps que les nerfs de la choroïde renferment des cellules ganglionnaires, aussi déjà Krause les mentionne.

H. Müller porta le premier sur ce sujet une attention particulière. En 1859, dans son travail : « *Sur les cellules ganglionnaires du muscle ciliaire de l'homme* », et dans un autre intitulé *Des muscles lisses et des plexus nerveux de la choroïde de l'œil humain* (H. Müller, *Gesammelte und hinterlassene Schriften*, t. I, p. 198-201), il fait mention de cellules de la grandeur de 0,016 à 0,025 qu'il a rencontrées dans les ramifications des muscles ciliaires et qui ressemblaient complètement aux cellules ganglionnaires.

De même, dans les parties postérieures de la choroïde, cet auteur a rencontré des cellules ganglionnaires de la grandeur de 0,04 ^{mm} et cela dans les petits troncs des nerfs ciliaires, où elles se trouvent parfois réparties en groupes de vingt. Schweigger décrit aussi de pareilles cellules ganglionnaires dans la couche vasculaire (« couche vasculaire la plus interne » comme il la désigne) de la choroïde. Dans ces derniers temps, Jeropheeff s'est occupé chez moi de cette question; nous donnons ici les dessins empruntés à son mémoire.

§ 2. On distingue dans l'*iris* un bord pupillaire, *margo pupillaris*, qui

contourne l'ouverture centrale de la pupille, et un bord ciliaire, *margo ciliaris*, qui l'attache au corps ciliaire et à la cornée, enfin une surface antérieure et une postérieure.

On voit à la surface antérieure de l'iris une ligne en zigzag qui la divise en deux zones. La zone pupillaire interne, à peu près de la largeur de 1 millim., est garnie de petits plis ramassés et rayonnants ; la zone externe, zone ciliaire, mesure à peu près 3 millim. (lors d'une dilatation moyenne de la pupille de 4 millim. sur le cadavre) et possède dans la moitié externe 5-7 plis disposés concentriquement, qui font saillie, surtout lorsque la pupille se dilate.

La surface antérieure de l'iris est recouverte d'un épithélium qui est en quelque sorte la continuation de celui de la membrane de Descemet, mais qui s'en différencie un peu, car il se compose de cellules plus petites qui sont grumeuses et moins précises comme forme hexagonale ; aussi les cellules ne se différencient pas autant les unes des autres, que celles de l'épithélium de la membrane de Descemet.

La surface postérieure de l'iris est teintée en noir, ce qui provient de la présence d'une épaisse couche pigmentaire; c'est l'uvée des anatomistes. L'uvée commence au bord de la pupille qui pendant son resserrement en est nettement ourlé (tandis que pendant la dilatation cet ourlé disparaît tout d'abord) et se termine près du bord ciliaire en passant dans la couche pigmentaire des procès ciliaires. La limite entre ces deux sortes de pigment est toujours nettement indiquée, attendu que le pigment des procès ciliaires se trouve, jusqu'à son point de jonction avec celui de l'uvée, recouvert d'une partie de la portion ciliaire de la rétine.

En ce qui concerne la composition histologique des cellules de l'uvée, leur protoplasma est farci de granules pigmentaires qui recouvrent complètement le noyau. En dilacérant cette couche, il se place ordinairement sous le microscope des grumeaux de dimensions les plus diverses et d'une surface rugueuse; il est donc impossible de déterminer par l'aspect que présentent ces fragments la forme des cellules. Les noyaux complètement recouverts de pigment sont ronds, finement granulés.

La surface libre de l'uvée possède une série de plis peu saillants et disposés en rayons; ceux-ci, régulièrement rangés en lignes droites, s'étendent au nombre de 70-80 du bord pupillaire vers le bord ciliaire.

Il n'existe chez l'homme aucun revêtement membraneux de cette couche de pigment. Ce qu'on désignait antrefois sous le nom de *membrana limitans Pacini, Jacobi, pigmenti*, est représenté, suivant Kölliker, par la réunion des parois externes des cellules pigmentaires; d'après Henle, ce serait la limite du ciment qui réunit les granules pigmentaires, interprétation qui paraît d'autant plus plausible qu'on ne réussit pas à découvrir de parois aux cellules de cette couche.

Le tissu de l'iris se compose, comme celui de la choroïde, de vaisseaux, de muscles, de nerfs et d'un stroma.

Les *vaisseaux de l'iris* se distinguent en général par l'extrême épaisseur de leurs parois (Arnold), particulièrement celle de la membrane adventive (Henle), qui est à elle seule plus importante, comme épaisseur, que toutes les autres parois des vaisseaux. En outre, les parois des vaisseaux de l'iris

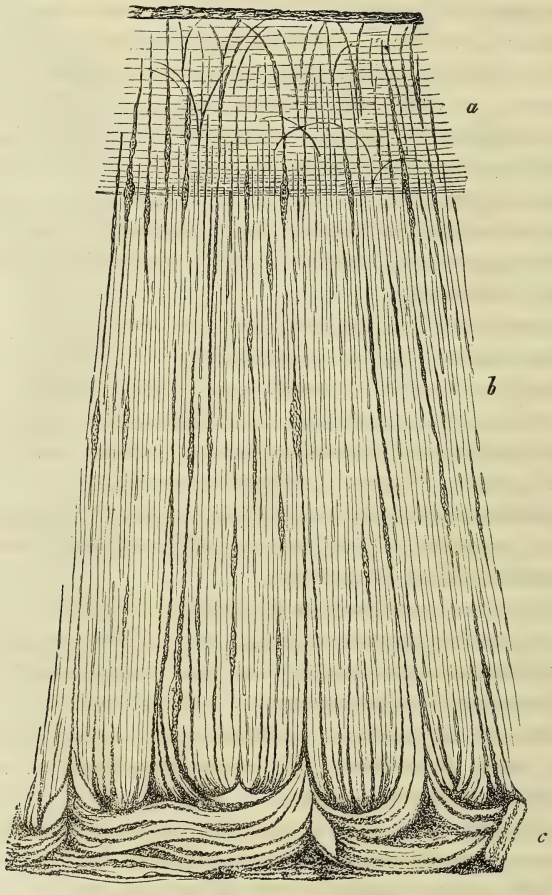

Fig. 62. — Muscles de l'iris.

a, sphincter ; — *b*, dilatateur et terminaison ciliaire du dilatateur.

montrent le puissant développement de leur musculature (Arnold et Hüttenbrunner).

Les mouvements de l'iris s'accomplissent par deux *muscles*, le sphincter, qui resserre la pupille, et le dilatateur, dont l'action entraîne la dilatation de la pupille.

Le *sphincter* de la pupille (fig. 62, *a*) occupe la zone pupillaire de l'iris et s'étend du bord pupillaire à une distance de $0^{mm},9$-$1,3$ en dehors. Près du bord pupillaire il est moins épais (il mesure ici, comme épaisseur, $0^{mm},10$), puis

il s'épaissit et atteint, non loin de son bord externe, l'épaisseur de $0^{mm},25$. Il est situé plus près de la surface postérieure de l'iris, de manière à n'être séparé de l'uvée que par une mince couche de tissu cellulaire ainsi que par des trames musculaires extrêmement tendres qui appartiennent au dilatateur.

Le *dilatator pupillæ* (fig. 63, *b*) se développe aux dépens des faisceaux du

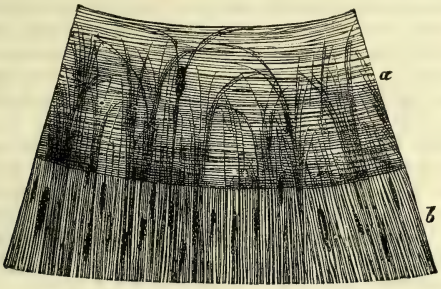

FIG. 63. — Segment de l'iris vu de face.

a, sphincter; — *b*, dilatateur.

sphincter formant ainsi sa continuation non interrompue. Son origine se présente sous la forme d'une zone de faisceaux, en arcades entrelacées placées en partie dans l'intérieur même du sphincter, en partie à sa surface externe, entre celui-ci et la couche pigmentaire. Ces faisceaux se réunissent

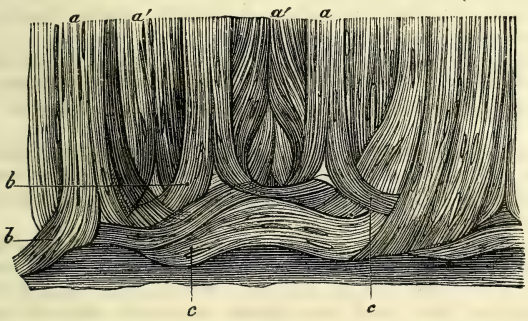

FIG. 64. — Arrangement des traînées musculaires de l'iris.

après avoir déjà dépassé la limite du sphincter, en une plaque musculaire continue qui recouvre toute la surface postérieure de l'iris ; toutes les fibres de cette plaque ont une disposition régulière, parallèle, les unes aux autres, et rayonnent du bord pupillaire vers le bord ciliaire.

A la distance de 1/2 millim. de son point d'insertion, le muscle se divise en faisceaux isolés qui se placent suivant deux couches superposées (fig. 64, *a'*). Les fibres de ces faisceaux changent, tout près du bord ciliaire, de nouveau leur direction, se retournent en arc *b*) et forment, en s'entrelaçant, un

mince plexus musculaire (*c*) qui embrasse, sous forme d'anneaux, le bord ciliaire.

La littérature qui se rapporte au dilatateur nous suggère inconsciemment l'idée que, jusqu'à Henle, on a admis l'existence de ce muscle *chez l'homme*, plutôt d'après la nécessité physiologique de sa présence que parce qu'on en avait démontré, en réalité, la présence. Que la plupart des auteurs l'aient vu chez les animaux, cela est indubitable; il ne paraît pas moins probable également qu'ils ont rapporté à l'homme les résultats de leurs recherches. Mais en raison des particularités que tout l'appareil du mécanisme accommodateur et musculaire présente chez l'homme, une simple transposition des résultats que donne l'examen des yeux des animaux, ainsi faite sur l'homme, n'est pas admissible. —Les particularités de structure du dilatateur de l'homme forcèrent même Henle à faire cette juste remarque que, entre l'objet de sa description et ce que Brücke et Kölliker avaient indiqué comme dilatateur, il n'y avait rien de commun.

Kölliker (1) ne cache même pas que sa description du dilatateur est empruntée au lapin. Le dilatateur se compose, d'après lui, de faibles faisceaux isolés qui sont situés entre les vaisseaux, par conséquent, dans la substance même de l'iris. Henle (2) indique une couche particulière de fibres qui se trouve sur la surface interne de l'iris, et pense reconnaître dans cette couche uniforme et sans lacunes, mais très mince, des fibres radiées s'étendant du bord pupillaire au bord ciliaire, le muscle dont la contraction a pour résultat la dilatation de la pupille.

Cette opinion engagea à de nouvelles recherches sur le dilatateur. D'après Hüttenbrenner (3), le dilatateur montre, chez le lapin, cette couche continue de fibres musculaires située immédiatement derrière l'épithélium qui remplace, chez ces animaux, la couche pigmentaire. Ce muscle s'étend jusqu'au bord ciliaire; quelques fibres peuvent aisément être poursuivies jusqu'au *lig. pectinatum*. Kölliker l'a vu chez le lapin. Suivant Hüttenbrenner, le dilatateur serait aussi chez l'homme, disposé de cette manière. D'après ce que nous venons de dire, cet auteur confirme, à l'exception du passage des fibres musculaires dans le *lig. pectinatum*, l'opinion de Henle, et cela non seulement en ce qui concerne l'homme, mais encore les animaux.

Merkel (4) décrit et dessine le dilatateur de nouveau plus semblable à la définition de Kölliker. Il n'est pas ici question d'une couche uniforme sans lacunes, comme Henle l'a vue, mais de faisceaux isolés qui pourtant se trouvent, comme chez Henle, situés immédiatement derrière le pigment.

Dogiel (5) décrit un muscle qui s'adapte à la description que Brücke et Kölliker ont donnée. Il commence à la surface de l'iris à partir du sphincter; alors il se dirige, fendillé en faisceaux isolés, entre les vaisseaux, en arrière et en dehors, et se fixe à l'anneau ciliaire.

En présence de ces contradictions, j'engageai M. Jeropheeff à examiner le dilatateur chez l'homme. Les résultats de ces recherches sont indiqués plus haut; ils concordent avec la description de Henle. A part cela, M. Jeropheeff a encore réussi à découvrir complètement les faisceaux circulaires près du bord ciliaire.

Depuis le manuel de Stricker (*Lhere von der Geiveben*), trois travaux ont déjà apparu sur le *dilatator pupillæ :* deux appartiennent à Grünhagen, l'autre à Merkel.

Grünhagen est, de longue date, un adversaire du dilatateur. Déja, en 1864 (6), et ensuite en 1867 (7), il s'est élevé, dans deux grands mémoires, contre la doctrine qui avait cours en ce temps sur le siège et la structure du dilatateur.

Le mérite de Grühagen, en ce qui concerne cette question, ne doit, en réalité, pas être négligé. Grâce aux deux mémoires susmentionnés, on est arrivé à ce résultat qu'on

(1) *Handbuch des Gewebelehre der Meuchen*, 1867, p. 667.

(2) *Handbuch des system. anatom. des Menchen*, t. II, p. 635.

(3) *Sitzungsberichte d. K. Akademie d. Wissenzchaften*, 1 *Abth.*, 1868.

(4) *Zeitschrift für rat. Med.*, XXXI, XXXIV.

(5) *Archiv für mikrosc. Anat.*, t. VI, p. 95.

(6) *Archiv für pathol. Anat. u. Physiol. v. R. Virchow*, t. XXX. *Ueber Irisbewegungen* (*von Grünhagen*).

(7) *Zeitschrift für rationnelle Medicin.*, v. Henle et Pfeuffer, t. XXVIII, 2, 3.

ne s'est plus contenté de copier simplement, d'un manuel dans l'autre, une description inexacte du dilatateur. La question, alors, se posait donc ainsi : on devait, ou nier avec Grünhagen la présence du dilatateur, ou le découvrir. — C'est ce que fit Henle en démontrant que le dilatateur se trouve à la surface postérieure de l'iris adossé à l'uvée. Les travaux ultérieurs de Grünhagen concernant ce point sont toujours conçus de cette manière, qu'ils nient tout de suite les recherches confirmant l'existence du dilatateur.

Lorsque, par exemple, Merkel décrit, en 1868, pour confirmer les observations de Kölliker et Henle, que le dilatateur court sous le pigment de l'iris en forme de faisceaux rayonnants, Grünhagen (1) réplique tout de suite qu'il n'existe pas ici de muscle, attendu que, dans la couche de fibres décrite par Merkel comme composée de faisceaux musculaires, il ne rencontre nulle part de noyaux.

J'indique *moi-même*, dans le manuel de Stricker (2) (me basant sur les recherches que Jeropheeff avait faites sous ma direction), le siège du dilatateur, là où il commence, là où il cesse. Il me fut répondu de même par Grünhagen (3) que mon dilatateur n'était pas un muscle, mais plutôt une membrane de structure toute particulière qui se divisait en beaucoup de fibres, lesquelles suivant leur aspect et leur réaction chimique, ressemblaient à de fines fibres élastiques. En outre, qu'on réussissait à enlever, sur de grandes étendues, cette membrane sans rencontrer trace de noyaux.

Lorsque, plus tard, Merkel (4) eut confirmé ces travaux et ceux de Jeropheeff (5), en donnant un magnifique dessin dans lequel chaque fibre contient une cellule fibrillaire avec son noyau très visible, Grünhagen (6) se procura des préparations de Merkel, en prépara lui-même, et put se convaincre enfin, qu'en réalité, chaque fibre renferme un noyau. Nonobstant il conserva son opinion qu'il ne s'agissait plus de cellules musculaires.

Grâce à cette persécution concernant le dilatateur, on est au moins renseigné sur la *question en litige*. Toute cette polémique se réduit à ceci : *Faut-il, oui ou non*, envisager les fibres cellules situées dans la membrane susjacente à l'uvée comme des cellules de fibres musculaires? — J'ai donc de nouveau examiné cette membrane et crois devoir affirmer qu'on peut bien les envisager ainsi. Toute la membrane qui recouvre la face postérieure de l'iris se compose d'une couche de fibres rayonnantes. Chaque fibre se rend régulièrement du sphincter au bord ciliaire de l'iris où elle prend une direction circulaire. En les dilacérant, les fibres se déplacent aisément, ainsi que le montre le dessin (fig. 65, *a*). Chaque fibre se compose d'une série de cellules fusiformes avec noyau en forme de bâtonnet. Sur ce même dessin (*b*) se trouve représentée une pareille fibre composée d'une série de cellules. Ces cellules mêmes (*c*) présentent une structure assez singulière; elles sont fusiformes et renferment, pour la plupart, des noyaux semblables à des bâtonnets, mais parfois aussi ovales. Beaucoup de ces cellules contiennent, dans le protoplasma qui entoure le noyau, du pigment. Une pareille structure de cette membrane composée de fibres, les fibres des cellules étant très semblables aux cellules des muscles, nous engage à envisager cette membrane comme musculaire.

Tout ce que l'on peut objecter toutefois, c'est qu'il reste avéré que le dilatateur est un dilatateur physiologique dont nous ne saurions nous passer, et nous nous félicitons d'avoir enfin trouvé une membrane qui ne soulève pas, au point de vue anatomique, de sérieuses objections qnant à sa nature musculaire, et qui répond ainsi parfaitement à ce que réclame la physiologie.

Les *nerfs* de l'iris, par suite des grandes difficultés qui s'opposent à des recherches sûres, ne sont pas encore étudiés d'une façon satisfaisante. Les

(1) *Zeitschrift für rationelle Medicin.*, v. Henle et Pfeuffer, t. XXXI. *Zur Anatomic. der Iris.*

(2) *Ibid.*, t. XXXI, p. 403.

(3) *Stricker's Handbuch der Lehre von den Geweben*, p. 1046

(4) *Archiv für mikrosc. anatomie* von M. Schultze, t. IX. *Erstes Heft. Zur Frage über die Iris musculaten*, p 286.

(5) *Die Musculatur der menschl. Iris* Rostock, *Stiller'sche Buchhandlung*, 1873.

(6) *Archiv für mikrosko. Anatomic* von M. Schultze, t. IX. Erstes Heft. *Ueber die hintere Begrenzungsschicht der Iris.* Grünhagen, t. X.

meilleures recherches concernant ce sujet sont celles de Arnold (1) et elles ne se rapportent qu'aux nerfs du lapin.

Les nerfs de l'iris sont des branches des nerfs ciliaires de la choroïde. Après avoir pénétré dans l'iris, ils se divisent à leur extrémité dichotomiquement, forment des arcs et se perdent en un réseau composé de branches de grandeur moyenne. On aperçoit dans ce réseau un échange de fibres entre les troncs nerveux, dont le groupement rappelle

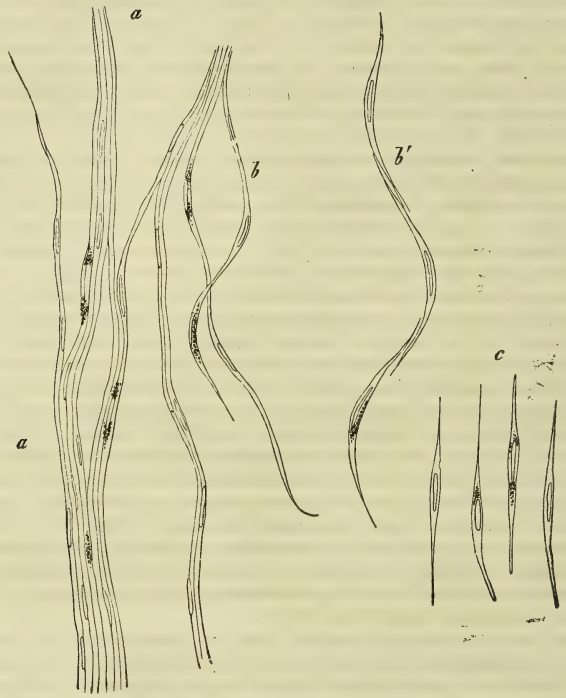

Fig. 65.

beaucoup le *chiasma nerv. opticorum.* De ces points d'entrecroisement naissent trois sortes de fibrilles nerveuses : *a*) des fibres pâles appartenant, suivant toute probabilité, au nerf sympathique, prennent la direction de la surface postérieure de l'iris où elles forment un réseau très fin (par conséquent destiné au dilatateur) ; *b*) des fibres à moelle qui se dirigent vers la surface de l'iris et se perdent ici en un épais réseau de fines fibres, ce sont les fibres sensibles de l'iris; *c*) enfin un troisième réseau est réparti dans le sphincter, les nerfs très fins qui le composent sont pour la plupart moteurs.

(1) *Archiv für pathol. Anatomie* et *Physiol.*, t. XXVII. *Ueber die Nerven u. das Epithel. der Iris.*

Les vaisseaux et les nerfs de l'iris se trouvent couchés dans un *stroma* composé en majeure partie de fibrilles et de cellules de tissu cellulaire.

Le tissu cellulaire accompagne sous forme de faisceaux fibrillaires minces les vaisseaux, en outre on rencontre aussi dans les interstices des vaisseaux des fibres qui courent de préférence en sens longitudinal.

Dans les yeux foncés, la plus grande partie du stroma se compose de cellules pigmentées, étoilées, qui communiquent entre elles par des anastomoses serrées. Ces cellules se trouvent surtout entassées dans la couche la plus superficielle de l'iris. Dans les yeux noirs, on rencontre encore en outre des cellules libres, rondes, fortement pigmentées.

Dans les yeux clairs, on trouve des cellules étoilées sans pigment, munies de longs prolongements minces, et à part cela encore une grande quantité de cellules rondes, ressemblant aux corpuscules lymphatiques.

MALADIES DE L'IRIS

PAR L. DE WECKER

ARTICLE PREMIER

HYPÉRÉMIE DE L'IRIS

Principalement au point de vue d'un diagnostic précis, il est nécessaire de séparer de l'inflammation de l'iris, la simple hypérémie, qui, tout en ayant bien des symptômes communs avec la première, sera pourtant constamment privée de produits inflammatoires, que ceux-ci soient fournis par exsudation, migration, ou prolifération cellulaire. Dans nombre de cas, il est vrai, ces produits viennent, par leur apparition, transformer l'image de la simple hypérémie en celle d'une véritable inflammation, mais cette transformation n'étant nullement obligatoire, il nous faut tracer cliniquement les phénomènes que présente la simple hypérémie de l'iris.

Lorsque l'iris, à la suite d'une irritation quelconque, est hypérémié, les parties parcourues par les vaisseaux nourriciers de cette membrane présentent des modifications : ce sont, en particulier, les parties antérieures de la choroïde et le tissu épiscléral voisin de la cornée dans lequel courent les vaisseaux ciliaires antérieurs. Les variations survenues dans l'afflux sanguin qui se fait dans les parties antérieures de la choroïde échappent même à l'examen ophthalmoscopique, tandis que la congestion anomale des vaisseaux du tissu épiscléral s'aperçoit nettement par suite de l'injection périkératique. Comme premier symptôme de l'hypérémie de l'iris, on trouve donc cette injection plus ou moins accusée, sans qu'aucune altération de la cornée en explique la présence : on peut même dire que, lorsque l'injection périkératique est très prononcée par le fait d'une altération de la cornée, elle coïncide presque toujours avec une hypérémie de l'iris.

Un second symptôme de l'hypérémie de l'iris est la décoloration de cette membrane. Les diverses couleurs que présente ce voile membraneux se modifient par la suraddition d'une nuance rouge jaunâtre. Ainsi, le bleu devient légèrement verdâtre, le brun prend une teinte rousse, et le gris bleuâtre se transforme en un jaune verdâtre particulier. Les changements de coloration sont quelquefois bien plus tranchés dans les cas de simple

hypérémie de l'iris que dans l'inflammation franche de cette membrane : car, dans ce dernier cas, les exsudats versés à sa surface et dans l'humeur aqueuse, et les métamorphoses que subit le tissu, donnent lieu à des changements de coloration d'une autre sorte, tandis que l'humeur aqueuse reste parfaitement transparente dans le cas de simple hypérémie, et permet d'apprécier les moindres différences survenues dans la coloration de l'iris. Il ne faut en effet qu'un trouble à peine sensible de l'humeur aqueuse pour rendre cet examen fort difficile.

Il est encore assez difficile de s'expliquer pourquoi, dans les cas de forts épanchements de sang dans son voisinage, l'iris change de couleur. Lorsque pareils épanchements se sont faits sous la conjonctive, l'observateur doit se mettre en garde contre l'effet d'un contraste de couleurs. Dans le cas d'épanchement considérable dans les chambres, la matière colorante du sang peut, par imbibition, changer la coloration de l'iris, à l'instar de ce qu'on observe lorsque des parcelles métalliques et oxydables occupent le cristallin ou la chambre antérieure. Cette coloration peut non seulement s'être communiquée à l'iris, mais aussi avoir teinté l'humeur aqueuse et rendre alors très difficile l'appréciation du véritable degré d'altération de couleur qu'a subi l'iris.

Nous devons encore signaler un changement de coloration de l'iris qui ne s'observe que dans les cas d'hypérémie très chronique. Il consiste dans une diminution du contenu pigmentaire des cellules du stroma, analogue à celle que l'ophthalmoscope permet de voir dans la choroïde. Pour que ces changements s'effectuent, il faut que la circulation ait été notablement troublée pendant un temps assez long. La modification qui en résulte se manifeste par une teinte grisâtre qui altère le brillant de l'iris. En même temps on peut observer une atrophie des cellules pigmentaires de l'uvée, au pourtour de la pupille dont les bords perdent leur coloration foncée et leur régularité.

Un troisième symptôme caractéristique de l'hypérémie de l'iris est la paresse avec laquelle il se contracte. En outre, il offre une résistance anomale à l'action des mydriatiques et myotiques. La rapidité avec laquelle se produit l'action de ces alcaloïdes et, d'autre part, la durée de leurs effets fournissent donc au praticien une indication précieuse sur le *degré d'irritabilité* de l'iris, ainsi que sur la *conservation de ses qualités fonctionnelles*, que la persistance plus ou moins prolongée d'états hypérémiques pourrait avoir plus ou moins sensiblement modifiées. Plus les mydriatiques et les myotiques agissent rapidement et conservent longtemps leur action, plus on peut compter sur un état normal de l'iris, quant à ce qui concerne sa structure anatomique et son degré d'hypérémie. Celle-ci se révèle du reste constamment par un certain degré de contraction pupillaire.

Toutes les irritations directes de l'œil et de ses annexes peuvent amener, nous le savons, une contraction de la pupille. L'instillation d'un caustique faible, d'une simple goutte de laudanum, nous en donne aisément la preuve. Dans les cas d'hypérémie, qui sont le plus souvent le résultat d'une irritation directe de l'œil, la pupille se trouve contractée. Aussi, l'atropine n'agit que

lentement, et la pupille ne se dilate pleinement qu'à la suite d'instillations répétées de ce mydriatique.

Étiologie. — L'hypérémie de l'iris se rencontre dans tous les cas où les membranes internes ou externes de l'œil se congestionnent fortement. Ainsi elle ne manque jamais quand une congestion aiguë de la choroïde s'est développée surtout dans les parties antérieures de cette membrane. Tandis qu'il peut exister au pourtour du nerf optique des inflammations de la choroïde qui restent sans influence sur le degré de vascularisation de l'iris, mais on ne voit guère survenir des inflammations étendues de la choroïde ou de la rétine, un décollement rétinien considérable, sans hypérémie de l'iris. Cela s'explique du reste aisément par la distribution particulière du système artériel.

On l'observe encore fréquemment dans l'inflammation du tissu sous-conjonctival, par exemple lors de l'apparition des granulations, de l'ophthalmie purulente, de la diphthérite et même de la conjonctivite pustuleuse intense. Les altérations morbides de la cornée se compliquent presque constamment d'une hypérémie de l'iris, lorsqu'elles proviennent d'une lésion directe, c'est ce qu'on peut constater après la pénétration dans la cornée d'un corps étranger qui y séjourne quelque temps. Ainsi, les inflammations ulcéreuses qui atteignent les couches profondes de la cornée sont presque constamment suivies d'une hypérémie de l'iris. Il nous faudrait passer en revue toutes les causes nuisibles capables de produire une congestion des parties internes ou externes de l'œil pour épuiser les causes de cette altération.

Pour la thérapeutique, nous renvoyons au traitement de l'iritis.

ARTICLE II

INFLAMMATION DE L'IRIS, IRITIS

Pour que l'hypérémie de l'iris prenne les caractères d'une iritis, il faut, ainsi que nous l'avons fait observer dans le précédent article, qu'il s'y ajoute un symptôme essentiel, la production d'un exsudat, ou l'hygergenèse des éléments du tissu cellulaire ; ou encore, ce qui arrive le plus fréquemment, une infiltration d'éléments cellulaires. C'est la nature variée de ces produits et leur localisation en divers points de la membrane malade, autrement dit l'étude anatomo-pathologique des produits inflammatoires, qui nous guident dans la classification pour admettre *trois formes principales d'iritis.* Les simples données étiologiques nous mettraient singulièrement dans l'embarras, car le rhumatisme, la syphilis et les traumatismes peuvent, suivant le degré d'intensité avec lequel ils agissent, produire, non une unique, mais des formes variées d'inflammation.

Comme dans l'hypérémie, les principaux symptômes de l'iritis sont l'in-

jection périkératique, la décoloration et les troubles fonctionnels. Ces symptômes subissent, par suite de l'aggravation de l'état pathologique, ainsi que par la production d'un exsudat, les modifications suivantes : l'injection périkératique s'accuse bien plus nettement, la coloration s'altère davantage et la motilité de l'iris s'abolit presque complètement ou d'une manière absolue.

L'exsudat produit par le tissu enflammé se localise essentiellement en trois points. Il peut se mêler à l'humeur aqueuse dans laquelle baigne ce voile membraneux, ou se déposer, soit à la face antérieure, soit à la face postérieure de l'iris, dans le champ pupillaire, ou enfin se fixer, pour la plus grande partie, au voisinage du bord de la pupille.

La présence des produits de l'inflammation dans l'humeur aqueuse peut se manifester par une simple diminution de la transparence de ce liquide, par un nuage qui apparaît au-devant de l'iris, par la production de flocons fibrineux dans la chambre antérieure, et même par l'accumulation dans ce milieu de cellules de pus ou de mucus qui, à cause de leur poids, se déposent bientôt dans ses parties déclives où elles constituent l'*hypopion*. L'exsudat ainsi que les cellules immigrées peuvent aussi se déposer à la face postérieure de la cornée sur la membrane de Descemet, soit sous forme d'un voile, soit en petits amas ponctués, ou en véritables plaques.

L'exsudat qui siège à la surface de l'iris se manifeste par la disparition du brillant de cette membrane, qui prend l'aspect d'une surface dépolie. Le plus souvent, le trouble de l'humeur aqueuse rend très difficile une exacte appréciation de cet état, même alors qu'on a recours à l'éclairage oblique, si l'on n'assiste pas au début de l'iritis. Aussi, est-il bien plus aisé de constater la présence d'un exsudat au pourtour du bord de la pupille, surtout quand ce bord est agglutiné à la capsule par des masses plastiques qui y forment ce qu'on désigne sous le nom de *synéchies postérieures*.

Ce n'est pas seulement près du bord pupillaire que l'iris peut s'accoler au cristallin, en produisant des *soudures marginales*, mais ces accolements, peuvent aussi se faire sur une plus ou moins grande étendue de la face postérieure de l'iris et entraîner des *soudures pariétales*.

M. Schirmer (*Klinische Monatsblätter*, mai 1867) indique comme un signe essentiel au début de l'iritis la disparition du brillant de l'iris. Il accuse les auteurs d'avoir trop peu insisté sur ce symptôme, et fait croire, en nous citant, que nous ne l'avons pas mentionné. Nous sommes convaicu que ce signe est d'une valeur secondaire dans l'iris, car il provient moins de l'élimination de la couche épithéliale, comme le pense M. Schirmer, que d'un véritable exsudat à la surface de cette membrane. Celui-ci une fois produit, il s'ensuit un trouble de l'humeur aqueuse, qui empêche le plus souvent de voir nettement les changements survenus à la surface de l'iris.

L'inflammation de l'iris présente donc dans sa marche une foule de variétés, et l'on comprend sans peine que, tout en distinguant trois sortes d'iritis, l'*iritis simple* ou *plastique*, l'*iritis séreuse* et l'*iritis parenchymateuse*, qui comprendra l'iritis syphilitique et l'iritis suppurative, on rencontre quelque-

fois dans la pratique des formes intermédiaires à celles que nous avons indiquées, et que l'on serait fort en peine de faire rentrer dans l'un des groupes établis plus haut. Toute nosologie reste défectueuse sous ce rapport, mais on se conforme à une nécessité clinique, à un but pratique. Ainsi la désignation de *plastique* rappelle tout de suite à notre mémoire l'accolement de l'iris à la cristalloïde, la qualification de *séreuse*, la transsudation cellulaire, tandis que le terme de *parenchymateuse* nous rappelle, à part les deux précédentes altérations, la participation directe de la trame iridienne au processus morbide par prolifération de ses éléments. Aussi la régression de cette dernière inflammation est-elle plus apte à laisser des traces indélébiles par *atrophie* plus ou moins accusée du tissu de l'iris.

A. — *Iritis simple ou plastique.*

Symptômes anatomiques. — Le premier symptôme de cette maladie est l'injection périkératique. La coloration que présente l'anneau vasculaire qui entoure la cornée varie selon l'intensité et selon la durée de la maladie. De tout temps, les auteurs se sont beaucoup préoccupés de cette injection et ont cherché dans ses variations mêmes des caractères étiologiques. Les différences de coloration qui se remarquent dans l'injection périkératique sont tout à fait impropres à donner des éclaircissements de cette nature. Il faut en dire autant d'un anneau bleuâtre constitué par le limbe conjonctival moins hypérémié que le tissu épiscléral, dont la nuance contraste vivement, chez quelques sujets âgés, avec celle des parties voisines.

L'injection périkératique est peu prononcée et quelquefois presque imperceptible dans les cas d'iritis légère et chronique; au contraire, si l'inflammation est aiguë et intense, et surtout si des produits purulents s'accumulent dans la chambre antérieure, le tissu sous-conjonctival se gonfle quelquefois jusqu'à s'œdématier. Il peut arriver alors que le chémosis dissimule quelque temps l'injection sous-conjonctivale, ou qu'une coloration rouge jaunâtre remplace la teinte violacée de l'injection primitive.

Un autre symptôme important de l'iritis simple, c'est le trouble qui survient à la surface de l'iris et dans le contenu de la chambre antérieure. Le manque de brillant de l'œil peut en imposer à un observateur inattentif pour une opacification générale de la cornée. Mais lorsqu'on fait miroiter cette membrane, on voit qu'elle est parfaitement lisse et tout à fait dépourvue des rugosités qu'elle présente dans certaines affections de la cornée accompagnées d'une opacité générale, telles que la kératite parenchymateuse. Celle-ci d'ailleurs peut, à son tour, lorsqu'elle est peu prononcée, simuler un trouble de l'humeur aqueuse.

L'iritis se caractérise encore par l'*immobilité* plus ou moins complète de la pupille. Elle peut être rétrécie, mais normalement conformée; tandis que

dans d'autres cas on observe, dès le début de la maladie, au pourtour du bord pupillaire, une exsudation qui y forme des adhérences ou synéchies.

Pour juger de la mobilité de la pupille, on recouvre l'œil sain, et frottant doucement l'œil malade avec la paupière abaissée, on la relève à différentes reprises. Lorsqu'on s'est convaincu du défaut de contractilité de ce diaphragme membraneux, on instille dans l'œil une solution d'atropine, toutefois après s'être assuré par le palper qu'aucune complication glaucomateuse n'est à redouter, principalement chez des sujets d'un certain âge ; c'est alors que la résistance plus ou moins prononcée du tissu enflammé à l'action des mydriatiques se manifeste, et que l'irrégularité survenue dans la conformation de la pupille démontre irréfutablement l'existence de l'inflammation.

Souvent on voit se déchirer ainsi des synéchies encore faibles établies entre l'iris et la capsule, et la pupille peut reprendre, après une seule instillation, sa forme circulaire. Mais la dilatation incomplète de la pupille et une partie des cellules de l'uvée persistant ordinairement en partie attachées à la cristalloïde, restent encore comme signes de l'inflammation. D'un autre côté, on rencontre quelquefois entre la capsule et l'iris, après une action traumatique, une opération chirurgicale par exemple, des adhérences solides qui sont le seul caractère auquel on reconnaisse l'inflammation, tandis que l'humeur aqueuse et le tissu épiscléral sont restés presque entièrement intacts.

Les changements de couleur, dont nous avons parlé en traitant de l'hypérémie de l'iris, sont d'autant plus prononcés dans l'inflammation de cette membrane que l'humeur aqueuse est plus transparente et que l'exsudat épanché dans la trame et à la surface de l'iris est moins abondant. En effet, dans ces dernières conditions, il se manifeste dans l'iris une décoloration complète.

La *quantité d'exsudat* qui se produit dans l'iritis simple peut varier considérablement. Chez certain sujets, c'est à peine si la surface de l'iris a perdu son brillant, si l'humeur aqueuse est troublée, et si de légères adhérences se forment entre la capsule et le bord pupillaire. Chez d'autres, des masses exsudatives assez considérables se rencontrent dans la chambre antérieure, et des épanchements pigmentés envahissent le champ pupillaire, quelquefois au point de l'oblitérer dans sa totalité. C'est alors que l'exsudation pénètre tout le parenchyme de l'iris, d'où résultent le gonflement et l'atonie de cette membrane.

Parfois il s'élève, au-devant de la surface de l'iris, des membranes fibrineuses dans lesquelles l'humeur aqueuse s'amasse de telle façon que l'on peut croire à la présence d'une vésicule ou d'un cristallin luxé et opaque tombé dans la chambre antérieure (H. Schmidt (1), Gunning (2), voy. p. 283). Pareilles exsudations s'observent aussi quelquefois après un traumatisme, une

(1) *Klin. Monatsbl.*, 1871, p. 94
(2) *Ibid.*, 1872, p. 2.

extraction du cristallin, et disparaissent dans l'espace de huit à dix jours sans laisser de traces.

Ces exsudations fibrineuses n'appartiennent nullement en propre à une forme étiologique particulière, mais elles donnent à l'inflammation un aspect qui la fait facilement confondre avec une variété plus grave, l'iritis parenchymateuse. Pourtant, la rapidité avec laquelle elles disparaissent sous l'influence d'un traitement approprié et l'absence de toute *vascularisation* de la trame iridienne différencient cette iritis fibrineuse de la proliférante. Toutefois, la délimitation n'est, même au point de vue anatomo-pathologique, souvent pas très aisée à établir. Cependant, lorsque les masses fibrineuses très épaisses s'organisent, on distingue, comme le montre la figure 66 (empruntée à Alt), accolé à ces masses, l'iris atrophié. La production morbide conserve ainsi son caractère d'exsudat organisé et juxtaposé.

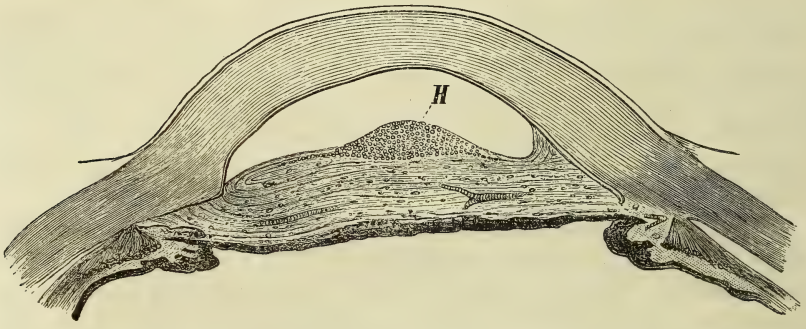

Fig. 66. — Iritis plastique avec production de tissu de nouvelle formation à sa surface. Ce tissu montre un arrangement lamellaire. H, épais foyer d'hémorrhagie.

Au commencement de la maladie, les adhérences produites entre l'iris et la capsule sont faibles; mais peu à peu elles gagnent en solidité et opposent aux mydriatiques une grande résistance. Ce n'est pas un tissu organisé et pourvu de vaisseaux qui constitue la synéchie; elle se compose d'une masse amorphe entremêlée de rares cellules émigrées et pigmentées qui agglutine le bord pupillaire, la face postérieure de l'iris et la capsule. Lorsqu'elle se rompt, les débris qu'elle laisse fixés à la capsule s'atrophient et disparaissent, en général, assez rapidement; seules, les masses pigmentaires résistent quelquefois davantage.

On peut observer dans le champ même de la pupille les dépôts d'exsudat les plus variés quant au volume et à la forme. Disons, en nous résumant, qu'au début de la maladie, les produits inflammatoires sont presque complètement amorphes, ne contiennent que peu d'éléments cellulaires, tandis que les produits parenchymateux se caractérisent par la formation de nouveaux tissus qui épaississent l'iris, empiètent sur le champ pupillaire et se trouvent, dès le début, gorgés de cellules infiltrées.

Si l'exsudat épanché dans le champ pupillaire est très considérable, il peut amener une *occlusion totale* de la pupille, ou du moins une adhérence complète entre son bord et la capsule, état que l'on désigne sous le nom de *synéchie postérieure totale*, et qui peut, du reste, se combiner avec l'oblitération de la pupille.

Seule, la couche uvéale montre un état particulier qui rappelle les altérations qu'on rencontre dans l'iritis parenchymenteuse. Dès le début elle s'épaissit progressivement. Lorsque l'exsudat situé en avant s'est organisé, le protoplasma qui tient réunies les mollécules pigmentaires paraît complètement éliminé, et les mollécules pigmentaires libres sont entraînées dans le nouveau tissu et simulent un état, comme si la couche pigmentaire avait triplé ou quadruplé d'épaisseur (Arlt).

Ce qui se présente le plus fréquemment, c'est que, avec la régression du processus morbide, la fibrine des divers exsudats se résorbe, et que tout rentre

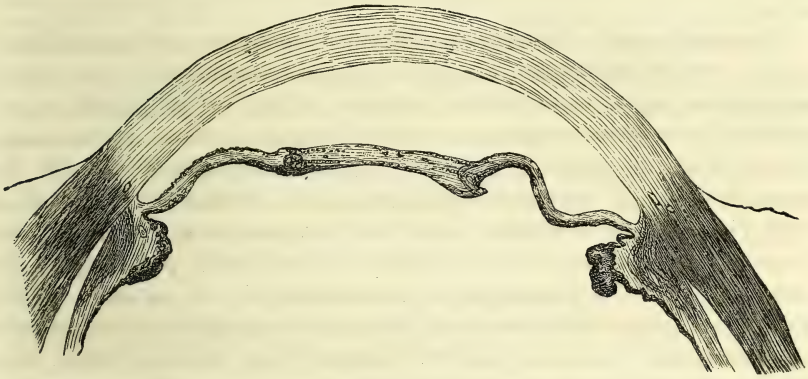

Fig. 67. — Membrane pupillaire développée à la suite d'une iritis plastique (Arlt).

dans l'ordre. Mais si, par suite de causes locales ou constitutionnelles, le calme ne se complète pas et que des rechutes se produisent, alors les cellules immigrent davantage dans les exsudats fibrineux, et, à mesure que la fibrine se résorbe, elles prennent, en s'organisant en cellules fusiformes, la place de l'exsudat. Il arrive donc que, dans ces cas chroniques, on ne voit plus, ainsi que le montre la figure 67, une membrane amorphe, mais un produit constitué par une trame de cellules fusiformes dans laquelle peuvent même se prolonger les vaisseaux de l'iris.

La rétraction de ce tissu de nouvelle formation peut alors entraîner des troubles nutritifs notables dans l'iris, qui, lorsqu'il ne s'atrophie pas, transmet la traction aux parties avoisinantes, le tissu trabéculaire péricornéen, ainsi qu'au corps ciliaire. Il est bien entendu que, si l'exsudation fibrineuse a eu lieu aussi à la surface postérieure de l'iris, son organisation donnera lieu à une adhérence par surface très solide exerçant, par sa rétraction, une

traction telle, dans le corps ciliaire, que celui-ci peut être détaché, mais ces désorganisations sont plutôt le propre de l'irido-choroïdite que de la simple iritis plastique.

B. — *Iritis séreuse.*

La dénomination d'*iritis séreuse* est appelée très probablement à disparaître de la nosologie ophthalmologique et pour deux raisons. Cette désignation est basée sur ce fait inexact que l'élément essentiel de cette variété d'iritis serait une transsudation séreuse; si on voulait admettre ce fait comme exact (et les recherches récentes ont prouvé le contraire), la disposition et la connexion anatomique de l'iris devrait déjà de prime abord faire supposer, qu'une pareille inflammation à produit séreux ne peut pas se limiter à l'ir mais doit être constamment accompagnée, grâce à la connexité des vaisseaux et du tissu iridien même, aux parties avoisinantes de la choroïde. Ainsi le terme d'irido-choroïdite séreuse pourrait seul être rigoureusement admis.

La seconde raison, et celle-ci est bien plus importante, qui engage à abandonner cette dénomination, c'est que le produit inflammatoire est de nature non séreuse, mais essentiellement cellulaire, et, fait bien plus capital encore, c'est que l'iris subit secondairement cette infiltration cellulaire, qui se communique à toutes les parties avoisinantes, cornée, sclérotique et choroïde. Les points de départ de cette *ondée* cellulaire sont les espaces lymphatiques de l'œil, l'iritis séreuse représente donc une *lymphangite* antérieure de l'œil ayant son siège principal dans les espaces lymphatiques péricornéens. Les recherches anatomo-pathologiques confirmeront si, oui ou non, on sera autorisé à séparer cliniquement une lymphangite antérieure d'une lymphangite généralisée, c'est-à-dire une iritis séreuse d'une irido-choroïdite. Dès à présent déjà cela paraît peu probable, la communication des espaces lymphatiques des yeux étant en continuité telle, que, non seulement les uns communiquent directement avec les autres, mais que, grâce à la gaine *piale* des nerfs optiques, pareille lymphangite peut passer à travers le *chiasma* d'un œil à l'autre.

Il sera bien difficile encore d'élucider pour cette mystérieuse maladie deux autres questions qui sont : le point de départ de la lymphangite et la cause originaire. Arrivera-t-on à constater qu'un degré de lymphangite plus ou moins prononcé se généralise tout de suite dans l'œil sous forme d'*uvéite lymphangique*, ou l'anatomie pathologique démontrera-t-elle que pareille lymphangite peut rester de préférence péricornéenne ou iridienne, ou choroïdienne et piale. Ce sont des questions dont la solution est réservée à des travaux futurs d'autant plus difficiles à exécuter que les matériaux pour ces recherches sont fort clairsemés.

Un autre point bien plus délicat à résoudre est celui de savoir si la lymphangite circonscrite ou généralisée de l'œil résulte, comme cela est probable, de l'action d'une substance infectieuse qu'entraîne le courant circula-

toire pour le fixer dans l'œil, ou si, chose bien moins probable, l'irritation nerveuse doit intervenir ici.

Laissons pour le moment de côté ces questions, et en maintenant le terme d'*iritis séreuse* rappelons-nous constamment qu'il s'agit d'une lymphangite antérieure de l'œil avec *infiltration* cellulaire de l'iris, principalement dans ses couches antérieures, dépôts en nombreux foyers de ces cellules sur la membrane de Descemet, infiltration des parties périphériques de la cornée et de la sclérotique près de l'insertion iridienne, à l'entour du ligament pectiné.

Dans ma monographie (voy. Graefe-Saemisch, t. IV, p. 2), en partant de l'idée que les produits caractéristiques de l'iritis séreuse devaient être envisagés comme produits fibrineux *précipités* sur la membrane de Descemet, je faisais jouer à cette membrane le rôle suivant : « Ces précipités, disais-je, se déposent sous forme de points ronds ou de petites plaques angulaires qui forment une figure triangulaire à angle aigu dont le sommet est dirigé en haut. Ces précipités sont au début constitués par une masse amorphe d'exsudats fibrineux, à laquelle viennent bientôt se mêler des éléments cellulaires provenant de la membrane de Descemet irritée. Il se forme alors, ainsi que les recherches microscopiques sur le vivant l'ont prouvé, de véritables excroissances papuleuses à la surface postérieure de la cornée; celles-ci se détachent parfois et les dépôts et cellules pullulées tombent dans la chambre antérieure sous forme de membranes enroulées (1). »

Pour qu'une participation aussi active s'opère à la surface postérieure de la cornée et dans la couche cellulaire qui la revêt, il est nécessaire que l'iritis séreuse soit intense et persistante. En pareil cas aussi, le tissu cornéen participe au processus inflammatoire. Il se produit alors une imbibition du tissu cornéen avec dissociation des éléments de la couche épithéliale et immigration des éléments cellulaires (cellules pigmentées de l'uvée) (2). Voyons maintenant si la description de M. Knies (3) diffère beaucoup de la mienne en ce qui concerne « ces dépôts caractéristiques pour l'image de l'iritis séreuse », quoique l'auteur dise au début de son important travail être arrivé à des résultats bien différents des miens.

« Ces dépôts sont de grandeurs différentes. Regarde-t-on un morceau de la *Descemetis* munie de son épithélium du côté de sa surface, on voit le stratum épithélial absolument normal et sans lacunes. Par places, on reconnaît pourtant sur les cellules épithéliales, mais principalement sur leurs jonctions de ciment, un fin dépôt granulé, composé en partie de grains pigmentaires et qui revient à ce qu'on est convenu d'appeler du détritus. Ce n'est que çà et là qu'on rencontre quelques cellules rondes juxtaposées à l'épithélium. En général, elles se trouvent déjà accumulées en petits foyers qui, pour la plupart, renferment encore des molécules pigmentaires et du détritus. Des coupes conviennent mieux pour examiner les plus volumineux foyers. Aussi, là on ne rencontre que du pigment et des détritus adossés aux cellules de la *Descemetis* ou fortement attachés à quelques-unes de ces cellules. Lorsque ces amas cellulaires sont plus considérables, l'élément cellule s'efface individuellement de plus en plus et nous ne rencontrons alors que des dépôts plus ou moins vastes composés de protoplasma ou de détritus confluent, avec des noyaux faciles à reconnaître provenant des *cellules* dont on ne peut plus délimiter les contours. Tandis que sous les petits foyers le stratum endothélial de la membrane de Descemet paraît parfaitement intact, on reçoit l'impression comme s'il se trouvait ratatiné sous de plus volumineux foyers et comme s'il manquait complètement sous les plus étendus. Parfois on obtient des images qui paraissent se rapporter à une prolifération ou segmentation des noyaux des cellules endothéliales de la membrane de Descemet, pourtant je n'ai pu arriver pour cela à une conclusion, parce que aussi l'inspection en plan ne donnait pas des images

(1) Comp. Coccius, *Ueber Glaucom Entzündung u. die Autopsie mit dem Augenspiegel.* Leipzig, 1853, p. 23.

(2) Voy. Hirschler, *Archiv für Ophthalmologie*, t. XIII, 1. p. 186, et Ritter, *Klin Monatsbl.*, 1872, p. 303.

(3) Knies, *Archiv für Augencheilkunde* de Knapp et Hirschberg, t. IX, 1 II, p. 1.

absolument certaines. Il est vrai qu'à l'entour des foyers les noyaux des cellules endothéliales étaient plus entassés, se montraient plus petits et se coloraient d'une manière plus intense par l'hématoxyline, mais ce fait pourrait aussi être interprété par un déplacement opéré par les dépôts. Ces dépôts deviennent plus abondants et plus étendus vers la périphérie de la cornée, et se confondent en plaques principalement vers la moitié inférieure de la cornée, plaques qui s'étendent jusqu'au ligament pectiné. »

C'est en grande partie aux travaux de Knies que nous devons la connaissance de la véritable nature anatomique de l'iritis séreuse. Il a insisté sur l'infiltration cellulaire qui pour l'iris prend parfois une telle intensité que sur des coupes sa surface offre l'aspect d'une plaie recouverte de granulations. Les mailles du ligament pectiné sont encombrées de cellules, l'iris gonflé se retire un peu de son insertion ciliaire, par suite le canal de Fontana paraît élargi et la chambre antérieure plus *profonde*.

L'entassement des cellules dans le tissu trabéculaire péricornéen, autrement dit la zone de filtration, nous explique aussi les fluctuations dans la

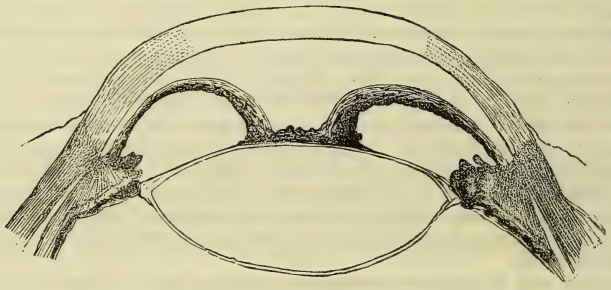

FIG. 68. — Iritis séreuse. Accolement du bord pupillaire à la capsule antérieure et déplacement de la périphérie de l'iris par une exsudation séreuse (d'après Alt).

pression intra-oculaire et la tendance glaucomateuse de l'affection, l'infiltration cellulaire dans les parties avoisinantes de la cornée et de la sclérotique, les complications de sclérose cornéenne et de scléro-choroïdite antérieure que l'on constate dans les formes graves de cette maladie.

Plus nous nous convainquons qu'il s'agit, pour la maladie qui nous occupe, d'une lymphangite, antérieure quand on a affaire à ce qu'on a l'habitude d'appeler iritis séreuse, généralisée pour ce qui concerne l'irido-choroïdite de même nature, plus aussi on se rend compte que les anciens, avec leur intuition pratique, avaient été, en désignant la maladie comme *hydromeningitis* ou *aquacapsulitis*, encore mieux inspirés en ce qui regarde la nomenclature que les auteurs modernes.

Il est bien entendu que la maladie que nous étudions peut sensiblement varier d'intensité. Dans des cas très légers la *lymphangite* aura pour effet une simple imbibition séreuse, un œdème de l'iris, avec infiltration de rares cellules rondes dans la trame de l'iris et légers dépôts sur la membrane de Descemet. Ces cellules tombent rapidement en détritus, se résorbent, et avec

la disparition de l'œdème la maladie se guérit. Au contraire, dans les formes graves, le caractère de l'affection peut changer. De simplement séreuse, la transsudation qui accompagne l'infiltration cellulaire peut devenir fibreuse, et nous avons alors des formes mixtes. Et si, par la suite, une agglutination complète du bord de l'iris à la cristalloïde s'est effectuée, on verra que la transsudation séreuse soulèvera et distendra l'iris, ainsi que le montre la figure 68 ; enfin l'accollement de l'iris contre l'espace de Fontana fera surgir de nouveaux troubles dans la filtration et la nutrition de l'œil.

Une autre transformation que peut subir la lymphangite antérieure, c'est que l'infiltration cellulaire soit poussée à un tel point que le tissu iridien tiraillé participe par prolifération à l'inflammation et que le caractère d'une iritis parenchymateuse se dessine de plus en plus.

Dans certains cas l'iritis séreuse se complique de nombreuses extravasations sanguines qui se combinent avec une exsudation fibrineuse ou gélatineuse, ainsi que le dessin de Alt le montre (fig. 69).

Fig. 69. — Iritis hémorrhagique (avec un exsudat spongieux). Hémorrhagie occupant l'iris ; dans la chambre antérieure se trouve une masse exsudative gélatineuse et fibrineuse.

Suivant cet auteur, les hémorrhagies se font dans le parenchyme même de l'iris, la partie liquide du sang est déversée dans la chambre antérieure, tandis que les éléments cellulaires ainsi que la fibrine restent déposés et se dissolvent en commençant par la couche la plus proche de la surface postérieure de la cornée, et se décomposent en deux couches, gélatineuse et fibrineuse. Cette couche gélatineuse peut aussi, en se décolorant, prendre l'aspect d'un corps sphéroïde transparent, simulant un cristallin opaque et luxé.

Il faut connaître ces diverses variétés, mais ne pas oublier pourtant que l'origine et le point de départ étaient la *lymphangite antérieure.*

C. — *Iritis parenchymateuse* (*suppurative*).

Dans les deux variétés d'iritis que nous venons de décrire, l'exsudation fibrineuse, la transsudation séreuse et l'infiltration cellulaire constituaient les éléments essentiels du processus morbide. Dans la forme qui nous reste à décrire, le parenchyme iridien participe directement à l'inflammation, et à part une infiltration cellulaire bien plus active que ne la montrait la lymphangite oculaire, le tissu de l'iris fournit directement par nucléation et prolifération cellulaire les produits inflammatoires.

Cette participation directe du tissu iridien à l'inflammation peut, dans certaines formes d'iritis parenchymateuse, être peu active, par contre l'invasion cellulaire très accusée, de manière à rappeler l'infiltration cellulaire de la lymphangite : tel est le cas dans l'iritis suppurative aiguë. Comme partout l'anatomie pathologique ne permet pas de tracer des limites absolument exactes ; néanmoins, la participation directe du tissu iridien imprimera certains signes caractéristiques propres à l'iritis parenchymateuse, dont la valeur clinique n'échappera à personne, ce sont les suivantes.

a) Le *gonflement* de l'iris est poussé à un degré que ne saurait produire ni un dépôt plastique sur sa trame, ni une infiltration cellulaire lymphangoïde la plus accusée. Ce qui n'arrive jamais dans cette dernière c'est, ainsi qu'on l'observe pour la forme parenchymateuse plus ou moins circonscrite, que le gonflement pousse la tuméfaction jusqu'à la formation d'une tumeur, telles que les iritis gommeuse et tuberculeuse nous en fournissent des exemples.

b) La *décoloration* est portée ici, relativement aux précédentes formes, à un degré inconnu et l'iritis suppurative nous en montre l'exemple le plus frappant. Une coloration jaunâtre ou brun jaunâtre a effacé jusqu'aux derniers vestiges la couleur de l'iris.

c) Un symptôme nouveau, la *vascularisation apparente*, due en partie à la formation de nouveaux vaisseaux, vient imprimer un cachet particulier à l'iritis parenchymateuse.

Si nous analysons maintenant les principaux phénomènes qui constituent le processus morbide de l'iritis parenchymateuse, *infiltration cellulaire*, *nucléation* et *prolifération cellulaire* (ou *pullulation de tissu cellulaire*), nous retrouverons aussi aisément les images cliniques dans lesquelles l'un ou l'autre de ces phénomènes prédomine, ou en se combinant font ressortir la gravité particulière de cette variété d'iritis.

Le dessin (fig. 70) qui reproduit une coupe de l'iris (emprunté à la planche VI, figure 5, de l'Atlas de Pagenstecher et Genth), nous montre bien l'*infiltration de cellules* lymphoïdes généralisée de la trame iridienne telle qu'on la rencontre dans le cas d'*iritis à hypopyon* ou *iritis suppurative*. Cette infiltration lymphoïde, à laquelle le tissu iridien, sauf une pullulation et une immigration cellulaire du côté de l'uvée, ne prend guère une participation autre qu'un déplacement de ses éléments anatomiques, peut se

dissiper et laisser une trame iridienne absolument intacte. Par contre, ce déplacement et ce refoulement du tissu de l'iris peut être porté, ainsi que

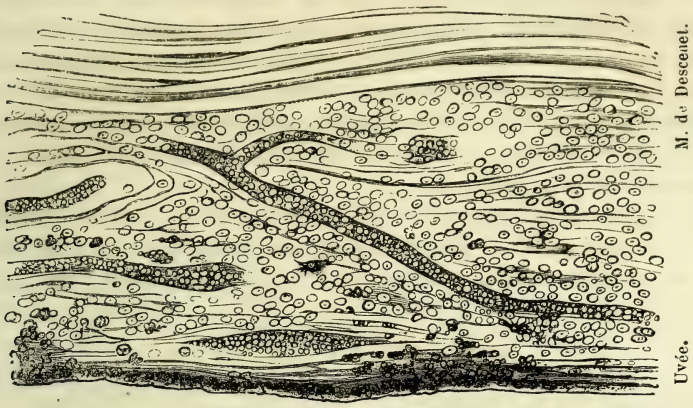

Fig. 70.

le montre la coupe (fig. 71), à un degré tel que l'iris abcède plus ou moins complètement et se détruit généralement alors avec le contenu de l'œil en entier.

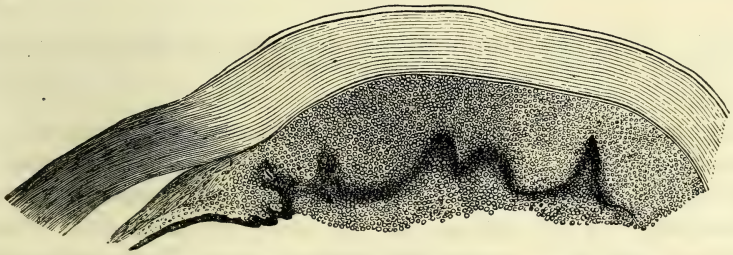

Fig. 71. — Iritis purulente (Alt).

La *nucléation*, ou segmentation des cellules du stroma de l'iris, se présentera surtout caractérisée dans les cas d'iritis gommeuse ou tuberculeuse. Ici le foyer malade se montre presque exclusivement composé de nucléoles que retient réunis une très petite quantité de substance intercellulaire, gommeuse (Colberg), et il ne renferme que fort peu d'éléments cellulaires fusiformes. Dans des gommes, ainsi que dans les tubercules avancés, qu'on ne saurait guère différencier histologiquement les uns des autres, on rencontre la transformation de ces noyaux en un détritus graisseux, caséeux, qui, par son absorption, laisse une perte de substance du tissu iridien.

Un des états consécutifs de l'iritis, l'*usure* ou l'*atrophie* plus ou moins complète, ne sera, dans aucune forme, aussi prononcée que dans celle qui

porte le caractère gommeux ou tuberculeux. Il est vrai aussi que, dans les cas graves d'iritis exsudatives, la compression peut, jointe au tiraillement qu'ont exercé les agglutinations de cette membrane sur les parties avoisinantes, déterminer des degrés plus ou moins prononcés d'atrophie; de même, lorsqu'il y a une abondante production de tissu cellulaire qui, dans un cas d'iritis parenchymateuse, se rétracte, on voit la trame de l'iris subir des altérations trophiques très notables, mais jamais l'atrophie ne sera portée à un degré de véritable *usure*, comme cela s'observe à la suite de l'iritis gommeuse ou tuberculeuse.

La coupe (fig. 72), empruntée à Alt, nous montre, jointe à l'atrophie, une dégénérescence colloïde de la couche endothéliale de l'iris se présentant sous forme d'une couche vitreuse. Les cellules pigmentaires de l'iris dispa-

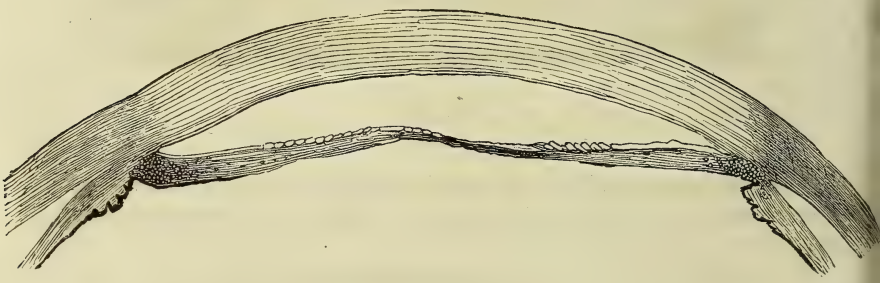

Fig. 72. — Atrophie de l'iris à la suite d'iritis chronique avec dégénérescence colloïde de l'endothite antérieure.

raissent tout d'abord par dégénérescence graisseuse, les vaisseaux et les nerfs s'atrophient en majeure partie, la couche de l'uvée ainsi que les fibres circulaires de l'iris paraissent opposer la plus longue résistance à l'atrophie. Finalement, l'iris est remplacé par une mince couche de tissu cellulaire, imbibée de molécules pigmentaires, garnie en avant d'une couche vitreuse ou colloïde (Alt), en arrière s'adossent les vestiges de l'uvée, sous forme d'un dépôt pigmentaire.

La *pullulation du tissu cellulaire* de l'iritis parenchymateuse donne surtout lieu, lorsqu'elle s'étend sur toute la zone iridienne, à deux altérations des plus importantes au point de vue clinique, ce sont : l'*occlusion membraneuse* de la pupille et l'*accolement membraneux* de la surface postérieure de l'iris à la cristalloïde. Ne s'est-il agi que d'une pullulation très circonscrite, alors le peu de tissu cellulaire de nouvelle formation qui se produit peut, par sa rétraction ultérieure, disparaître au point qu'une *simple cicatrice* marque seule l'endroit de son emplacement antérieur.

De vastes pullulations du tissu iridien empiètent sur le champ pupillaire; il se forme (ainsi que le montre la coupe, figure 73, empruntée à l'Atlas de Pagenstecher et Genth, planches IV et V) une véritable membrane qui s'étend

à travers tout le champ pupillaire, et renferme des vaisseaux et des masses cellulaires pigmentées immergées du côté de l'uvée.

Comme le représente la figure 73, cette membrane est intimement accolée avec le restant de l'iris à la cristalloïde; on peut encore mieux voir cet acco-

FIG. 73.

lement de la totalité du plan postérieur de l'iris à la surface du cristallin, sur la coupe (fig. 74) empruntée à Alt, qui attribue cette abondante production

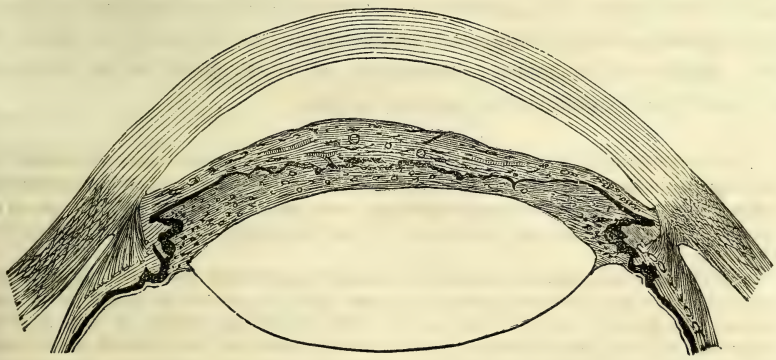

FIG. 74. — Réunion de la surface postérieure de l'iris avec la capsule antérieure par du tissu cellulaire de nouvelle formation.

de tissu cellulaire à une forme plastique d'iritis; mais l'épaississement notable de l'iris au voisinage de la membrane pupillaire obturante montre bien qu'il s'agit d'une forme mixte parenchymateuse et plastique.

Nous voyons qu'en pareil cas les limites à tracer entre une forme d'iritis

plastique avec abondante exsudation fibrineuse qui s'organise et l'iritis parenchymateuse dont les produits pullulés sont en voie de rétraction cicatricielle, sont aussi difficiles à préciser qu'il l'est d'indiquer nettement la délimitation entre une lymphagite iridienne et une infiltration non encore poussée à l'excès d'une iritis purulente; mais ce que nous nous sommes efforcé de faire ici, c'est de bien établir les bases anatomiques des trois grandes variétés d'iritis *plastique*, *séreuse* ou *lymphatique* et *parenchymateuse*, bases sur lesquelles peut alors solidement s'appuyer la description clinique des diverses variétés d'iritis, telles que nous le font voir les différents états constitutionnels du malade. Cette description portera sur l'*iritis syphilitique* (*gommeuse*), l'*iritis rhumatismale* (*arthritique*) et l'*iritis blennorrhagique*.

D. — *Iritis syphilitique. Iritis gommeuse.*

Il est connu de tout médecin qu'avec l'apparation, ou peu de temps après le début des symptômes secondaires de la syphilis, se montre une inflammation de l'iris qui porte ordinairement le caractère de l'*iritis simple* ou *plastique*. Ce n'est que dans les cas de syphilis galopante ou maligne, et simultanément avec les symptômes secondaires, autrement dit à un intervalle moindre de cinq à six mois, qu'il apparaît une iritis parenchymateuse généralisée ou circonscrite qui, en elle-même, révèle par son caractère anatomique la spécificité de l'affection, nous voulons parler de l'*iritis gommeuse*. Cette véritable forme spécifique d'iritis est un symptôme tertiare ou au moins une manifestation initiale de cette période, son apparition signale la clôture des phénomènes secondaires. Fort rarement l'iritis gommeuse est un symptôme de la syphilis héréditaire ; elle apparaît alors presque exclusivement chez les enfants, et la confusion avec la granulie ou la tuberculose est, en pareil cas, même difficile à établir sur les pièces anatomiques qu'un cas mortel ou une intervention chirurgicale intempestive peuvent fournir.

L'iritis syphilitique simple ou plastique ne révèle en elle-même rien qui dénote son caractère spécifique ; elle peut se compliquer d'exsudats fibrineux sous forme de membranes vésiculaires, s'adjoindre une lymphangite de l'œil, généralement bilatérale en pareil cas, mais rien dans l'examen de l'œil même ne nous renseigne sur la nature étiologique de l'affection.

Cette étiologie n'est pas non plus facile à établir sur des bases absolument exactes, car si nous admettons que l'iritis constitue de 2,5 pour 100 à 4 pour 100 de toutes les affections oculaires en général, ni la proportion de l'iritis syphilitique simple, ni celle de l'iritis gommeuse ne sont, dans ce chiffre général d'inflammation de l'iris, indiquées avec précision. Du reste, qui dispose d'un nombre de malades assez considérable pour pouvoir par la statistique arriver à une probabilité mathématique relativement a une affection qui comme l'iritis gommeuse, ne se présente encore qu'assez rarement? Compulser toutes les statistiques, c'est ce que M. Cohn (1), montrant une confiance illimitée dans la sagacité de ses confrères, à fait pour un chiffre de 300 000 malades. Du reste la statistique fournie par ce chiffre notable donnant 4 pour 100 concorde peu en ce qui concerne l'iritis en général, avec celle indiquée par d'autres confrères. M. Coccius trouve sur un chiffre infini-

(1) Consultez Schubert, *Ueber syphilitische Augenkrankeiten*. Berlin, in-8°, p. 140, 1881.

ment plus restreint (7898) 2,3 pour 100, et M. Schubert sur 20 000 malades 2,6 pour 100 d'iritis.

En outre, il est jusqu'alors admis comme chose indiscutable qu'une personne qui a été infectée et qui est prise d'iritis doit présenter une iritis spécifique ; autrement dit, toute personne syphilisée jouit d'une immunité absolue pour toute inflammation de l'iris qui ne serait pas de nature spécifique. Enfin nous ne connaissons encore nullement le tant pour 100 des syphilitiques dans la statistique médicale, et la fréquence, dans ce nombre de syphilisés, de personnes atteintes d'iritis.

Le seul caractère qui nous reste comme point d'appui d'une statistique, c'est la fréquence de l'iritis bilatérale syphilitique, comparativement à celle de l'iritis en général ou d'autre origine. M. Schubert, d'après des chiffres évidemment insuffisants, l'établit dans la proportion de 2 à 1, tandis que dans l'iritis d'autre origine elle serait de 8 à 1. Ce qui est fort intéressant à noter c'est que pour l'iritis spécifique simple qui écalte à une période rapprochée de l'infection, et où nous devons admettre la production de l'iritis par la présence d'un virus dans le sang, nous trouvons cette unilatéralité de l'affection. Des différences anatomiques (circulatoires) dans les yeux peuvent seules expliquer ce fait.

D'après les recherches statistiques de M. Schubert, l'œil gauche ne serait pas plus fréquemment pris que l'œil droit, ainsi que cela avait été admis jusqu'à présent par les auteurs ; mais incontestablement, dans les iritis spécifiques doubles le mal débute plus souvent du côté gauche que du côté droit.

L'*iritis gommeuse* de l'adulte est une variété de la forme parenchymateuse qui a ceci de particulier que les parties avoisinantes de l'iris conservent une apparence d'intégrité parfaite. On voit une partie de l'iris changer de couleur, se gonfler et s'entourer de vaisseaux qui se distinguent facilement à la loupe. Bientôt cette partie gonflée prend une teinte jaunâtre et se dessine aussi plus nettement sur les parties saines. Ses dimensions peuvent n'être que celles d'un grain de millet, mais le mal peut aussi envahir le quart ou la moitié de l'iris. On a même observé des cas où la totalité de cette membrane était le siège de cette altération. Ces tumeurs ont été désignées sous le nom de *végétation*, de *condylomes*, de *pustules*. On peut mieux que cela les comparer encore, d'après l'aspect qu'elles présentent, aux bourgeons charnus des plaies atoniques. Elles peuvent se rencontrer sur l'iris en nombre variable et en occupent de préférence le quart interne et supérieur. C'est pour cette raison que les anciens auteurs (Beer) ont considéré comme un caractère de l'iritis syphilitique le déplacement de la pupille en haut et en dedans.

Il n'existe aucun cas, parmi ceux que nous avons observés, où la gomme n'occupant ni le bord libre de l'iris, ni son bord adhérent, se soit développée dans le plan de l'iris même, tandis qu'elle peut se développer jusqu'à envahir toute l'étendue de la membrane en prenant son origine près du bord pupillaire ou ciliaire. La coloration jaune si intense que prennent parfois ces gommes à seule pu faire songer à un abcès de l'iris, d'autant plus que la présence d'un hypopion pendant l'évolution de l'iritis gommeuse a été signalée, et que l'apparition d'une hypopyon pendant l'absorption de la gomme a pu faire croire à un déversement de pus dans la chambre antérieure. Les recherches de M. Colberg (1) ont démontré l'identité parfaite de ces végétations avec

(1) *Archiv für Opthalmologie*, t. VIII, part. 1, p. 288.

les tumeurs gommeuses au début, telles que M. Virchow (1) les a décrites. La tumeur examinée par M. Colberg était composée d'éléments cellulaires de nouvelle formation et d'un grand nombre de noyaux libres, entourés d'une masse blastématique. Outre ces cellules imparfaitement développées, il vit des cellules fusiformes disposées en séries linéaires et qui n'étaient, sans doute, que le vestige de vaisseaux en voie de formation. L'examen de la tumeur n'y décelait ni fibres musculaires, ni cellules transparentes pigmentaires, ces éléments de l'ancien tissu ayant fait place aux éléments nouveaux. Les vaisseaux contenus dans la tumeur provenaient du stroma de l'iris, et l'on pouvait les suivre jusqu'au sommet des moindres bosselures. Ces recherches furent faites sur un cas très remarquable d'iritis syphilitique, où M. Alfred Graefe avait enlevé par l'iridectomie un bouton de cette espèce.

L'autopsie ne fournira guère l'occasion de pareilles recherches, et si l'on veut dans l'intérêt de l'examen histologique faire pareille excision (qui aboutira presque constamment à une occlusion de la pupille nouvellement formée) on devra se hâter pour ne pas opérer à une période avancée de la dégénérescence régressive de la gomme, car alors le moindre attouchement avec les pinces, ou la moindre compression entre ses branches la, ferait se fondre, fait mal interprété en le considérant comme la conséquence d'une destruction suppurative de la gomme (2).

La nucléation aux dépens du tissu iridien, la dégénérescence caséeuse ultérieure de la gomme donnent lieu à une véritable usure du tissu.

De toutes les inflammations de l'iris, celle que nous venous de décirre prête le moins à la réparation du tissu. Il est de fait que les nodosités de l'iritis syphilitique, de même que celles de l'iritis parenchymateuse, en général, transforment le tissu iridien en une masse qui peut disparaître par résorption ; mais c'est toujours au détriment d'une partie de la trame cellulaire de l'iris, qui, consécutivement, devient le siège d'une atrophie plus ou moins apparente. C'est une des raisons principales qui font que l'iritis gommeuse une fois, qu'elle a atteint un développement considérable, surtout si les parties voisines de la choroïde participent à la maladie, constitue l'une des plus graves affections de l'œil.

La constitution anatomique de la gomme iridienne, sa disparition laissant une cicatrice à l'instar de ce qui se passe pour la gomme cutanée, prouve, une fois reconnue comme gomme, le caractère absolu de spécificité de l'affection. A l'occasion du granulome et de la granulie de l'iris, affection de l'âge infantile, nous aurons occasion de soulever les doutes qui seuls ici peuvent exister, quant à la nature non spécifique de la maladie. Il n'est venu se présenter aucun malade atteint de gommes de l'iris et ayant l'âge adulte chez

(1) *Archiv für path. Anatomie*, n° 15, p. 265.

(2) M. Mooren, en pratiquant l'iridectomie chez un jeune homme atteint d'iritis syphilitique pour le débarrasser de douleurs ciliaires insupportables, vit les masses gommeuses saisies avec les pinces se résoudre en un liquide purulent, et il ne resta entre les dents de l'instrument qu'une petite parcelle de consistance gélatineuse (*Ophtham. Beob.*, p. 140).

lequel on n'aurait pas pu constater une filiation avec les symptômes d'infection spécifique. Assez souvent les vestiges des symptômes secondaires (exanthème) rupia, psoriasis et même papules, peuvent rendre bien facile la recherche étiologique ; ce qui, du reste, la facilite en général, c'est que l'iritis gommeuse suit de près les symptômes secondaires et est le propre de la syphilis à marche rapide (galopante). Je suis aussi de l'avis que l'iritis gommeuse n'est nullement fréquente comme symptôme d'une infection à la suite de laquelle les symptômes tertiaires ont mis des années à se développer, et si pareille chose a lieu, l'iritis syphilitique se présente comme rechute (Baeumler) (1) et alors une iritis gommeuse peut succéder à une simple iritis plastique.

E. — *Iritis rhumastismale (athritique).*

Chez aucun praticien ayant affaire à de nombreux malades, il ne peut persister le moindre doute que certaines formes d'iritis doivent être rapportées à une diathèse rhumatismale, et qu'elles se présentent de préférence avec le rhumatisme articulaire et alternent même parfois manifestement avec les attaques de douleurs articulaires.

Ce qui caractérise cette forme d'iritis, c'est la participation du *tissu épiscléral* (probablement aussi de la fibre sclérale) à l'inflammation de l'iris. La maladie débute même souvent comme si une épiscléritis généralisée autour de la presque totalité de la cornée voulait se développer. Au début les symptômes d'iritis plastique sont peu accusés, mais peu à peu la nature plastique de cette forme d'iritis s'accentue de plus en plus en donnant lieu à des synéchies qui ne cèdent, même pendant la période de décroissance de la maladie, que fort difficilement à l'action des mydriatiques.

La disparition des symptômes d'injection et de gonflement du tissu épiscléral à l'entour de la cornée se montre dans l'iritis rhumatismale avec bien plus de lenteur que dans d'autres formes d'iritis plastique, et l'affection tend sous la moindre action nuisible (principalement, l'influence du froid humide) à se reproduire. Il est donc rare qu'on voie une iritis rhumatismale se dissiper promptement et sans laisser d'adhérences. En outre, aucune autre forme ne présente plus de tendance aux rechutes, aussi ne serait-on peut-être pas bien éloigné de la vérité en impliquant à la maladie que le praticien est convenu de désigner comme *iritis à rechutes* une nature rhumatismale.

Ce sont ces rechutes fréquentes qui amènent la formation d'une adhérence complète du bord pupillaire à la cristalloïde, la propulsion de l'iris vers les parties périphériques de la cornée et parfois des symptômes glaucomateux se montrent d'autant plus aisément, que le tissu sclérotical a subi, chez les personnes rhumatisantes et arthritiques, une altération de la trame sclérale portant atteinte à son élasticité et à son extensibilité. Un œil exercé

(1) *Ziemssen. Handbuch d. spec. Path. u. Ther.*, XV, p. 211.

reconnaîtra même dans ces anciens cas les vestiges de foyers d'anciennes épiscléritis par la coloration ardoisée de la sclérotique ; en outre, l'exploration des articulations ainsi que la recherche des urates et des phosphates dans l'urine viendra aisément confirmer le diagnostic.

F. — *Iritis blennorrhagique.*

Incontestablement l'iritis blennorrhagique est une variété de la forme précédente, elle s'en différencie par le fait d'une évolution bien plus rapide et en ce que le caractère de la plasticité est bien moins accusé; par contre il s'y ajoute constamment un certain degré de lymphangite oculaire. L'iritis blennorrhagique est un mélange d'iritis simple et d'iritis appelée à tort séreuse. Elle montre une prédilection toute particulière à alterner ou à succéder à l'attaque rhumatismale du genou.

La tendance de certaines maladies (iritis, kératite parenchymateuse) auxquelles on doit de plus en plus reconnaître un caractère infectieux, à se localiser à la fois dans le segment antérieur de l'œil et l'articulation du genou, doit reposer su rune identité de disposition anatomique que fournissent peut-être la structure et la répartition des divers vaisseaux (sanguins et lymphatiques). Ainsi, si l'on admettait (Leber) qu'à la suite d'une blennorrhagie de l'urèthre par une lésion, une rupture de la muqueuse, des germes microscopiques développés par uréthrite s'insinuent dans le courant circulatoire, la presque simultanéité de l'ophthalmie et de l'inflammation du genou pourrait seulement s'expliquer par pareille identité dans certains détails de structure anatomique.

En général, l'iritis blennorrhagique disparaît sous un traitement approprié avec une assez grande rapidité et, ce qui prouve son peu de plasticité, sans laisser de synéchies ; enfin, ce qui confirme qu'il ne s'agit pas d'une lymphangite ordinaire, c'est précisément sa disparition bien plus prompte que ne le montre l'iritis séreuse commune. Sa nature *rhumatismale* se révèle par une tendance toute particulière à récidiver, même lorsque aucune trace de synéchie n'est restée après la première attaque, et cela quand l'individu montre la moindre velléité à la récidive d'une uréthrite.

Bien entendu, ici également ces rechutes négligées ou mal soignées finissent par effacer de plus en plus le caractère mixte de l'iritis blennorrhagique; et nous observons des malades chez lesquels on croirait, si l'on n'était renseigné par eux, avoir simplement affaire à une iritis plastique à rechutes de nature rhumatismale, mais aussi chez ces malades d'autres articulations ont habituellement été successivement atteintes et ils sont devenus franchement rhumatisants.

Symptomatologie de l'iritis en général. — Un symptôme important de toute iritis c'est la *douleur* dont les malades sont tourmentés. Au début de l'iritis, alors

qu'on peut encore la regarder comme une simple hypérémie, ils accusent dans l'œil une sensation particulière de chaleur et de pesanteur. Cette sensation gagne en intensité, et bientôt surviennent de vives douleurs, soit dans l'œil même, soit plutôt dans la région sourcilière. Dans nombre de cas, ce dont les malades se plaignent, ce sont des douleurs lancinantes qui occupent la région sus-orbitaire et le front. Alors l'œil peut n'être le siège d'aucune sensation désagréable ; dans d'autres cas rares, l'œil même est douloureux et sa sensibilité s'exaspère par le toucher. C'est ordinairement un signe que l'inflammation a gagné les membranes avoisinantes de l'iris (choroïde et sclérotique). Les douleurs produites par l'iritis se propagent assez souvent par des rameaux nerveux de la cinquième paire, voisins de ceux qui se distribuent à l'iris. Ainsi toute les gencives et même une moitié de la tête du côté malade peuvent être le siège d'une douleur qui simule une névralgie très intense, revenant par accès et avec une périodicité quelquefois très marquée.

Chez certains sujets, l'intensité des douleurs est si bien proportionnée aux altérations morbides de l'iris, qu'elles peuvent servir de guide dans l'appréciation des progrès de la maladie. Elles sont produites probablement par la compression des nerfs ciliaires, qui résulte, soit de la turgescence des vaisseaux de l'iris, soit de la présence d'exsudats de différente nature ou de produits néoplastiques. La simple transsudation avec infiltration cellulaire provoque ordinairement peu de douleurs, ainsi que le prouve l'iritis séreuse. Il est de fait que, lorsqu'on diminue par une paracentèse la pression intra-oculaire, les douleurs cessent quelquefois brusquement, pour réapparaître aussitôt que la pression interne s'est intégralement rétablie.

Les douleurs de l'iritis augmentent très souvent vers le soir et pendant la nuit, et ce n'est pas, comme on l'a prétendu, un caractère propre à l'iritis syphilitique. On observe chez certains malades (rhumatisants ou ayant été autrefois atteints de malaria) une périodicité particulière dans les attaques d'*iridalgie* qui se reproduisent régulièrement dans la soirée ou dès que la chaleur du lit exerce son action. Cette réapparition régulière des attaques douloureuses n'a rien qui autorise à les identifier aux douleurs ostéocopes, et c'est là un symptôme qu'on retrouve dans d'autres attaques rhumatismales ou paludéennes.

Indubitablement, l'intensité des douleurs n'est pas la même pour toutes les formes d'iritis ; elles sont, par exemple, bien plus vives dans l'iritis parenchymateuse et dans l'iritis plastique, que dans l'iritis séreuse ; mais il ne faut pas croire qu'elles soient proportionnées le moins du monde aux changements anatomiques survenus dans l'iris. Ainsi, on voit quelquefois des malades souffrir atrocement, et un examen attentif ne révèle qu'une violente contraction de la pupille avec immobilité de cet orifice, sans, ou presque sans exsudation dans le champ pupillaire, la chambre antérieure ou à la surface de l'iris.

A côté des douleurs ciliaires, on voit survenir un larmoiement et une photophobie qui sont en rapport avec elles et varient d'intensité. Ainsi, la photo-

phobie et le larmoiement augmentent selon que la maladie est dans une période d'aggravation ou de rémission; mais elles n'atteignent jamais, comme dans certaines kératites, assez d'intensité pour opposer quelque obstacle à l'examen.

Un des symptômes les plus importants de toute iritis est le *trouble* qu'apporte l'inflammation à la vision.

Les troubles dont souffre la vue varient beaucoup dans les diverses formes d'iritis, et nous pouvons dire qu'ils ne sont que peu manifestes quand l'exsudation est plastique ou au début d'une iritis parenchymateuse. Des épanchements dans l'humeur aqueuse, des dépôts abondants sur la face postérieure de la cornée, amènent bien plus de trouble dans la vue qu'une exsudation qui accole complètement le bord pupillaire au cristallin, en ne laissant qu'un passage étroit aux rayons lumineux. Aussi certains malades n'accusent que la présence d'un léger nuage sur les yeux, tandis que d'autres peuvent à peine compter les doigts et sont atteints, si la pupille s'oblitère, d'une cécité complète. Les troubles visuels persistent souvent quelque temps, même après la disparition des phénomènes inflammatoires. Ils peuvent devenir permanents, si le champ pupillaire reste oblitéré par des exsudations d'une certaine étendue. Ce ne sont pas les synéchies multiples qui s'opposent au retour d'une vision nette : aussi le champ pupillaire peut-il être occupé en partie par une masse épaisse d'exsudat sans que la vue en souffre notablement. Ce qui l'altère le plus, ce sont des exsudats semi-transparents, peu épais, mais assez étendus; toutefois, les phénomènes d'éblouissement ne se montrent pas comme pour certaines opacités diaphanes dont nous avons parlé à propos des taches de la cornée, et cela probablement parce que la motilité de la pupille a souffert et qu'une contraction plus ou moins prononcée de la pupille, dont le bord est soudé à la capsule, empêche la diffusion trop gênante à travers pareils dépôts semi-transparents. L'éclairage oblique permet, chez beaucoup de malades, de suivre les progrès que fait la vue à mesure que les masses exsudatives se résorbent. L'exploration ophthalmoscopique est indispensable pour se rendre compte d'un retour incomplet de la vision que les changements anatomiques de l'iris n'expliquent pas; car très souvent une irido-choroïdite spécifique suit une iritis de même nature.

Dans l'iritis, les annexes de l'œil sont rarement atteintes d'inflammation. C'est à peine si le sac conjonctival devient le siège d'une sécrétion muco-purulente; et si, dans les iritis très aiguës, la conjonctive bulbaire s'œdématie, il est très exceptionnel que l'on y rencontre l'œdème des paupières. L'état général reste bon, si la maladie ne marche pas très rapidement et n'augmente pas beaucoup d'intensité. Chez les sujets faibles et irritables, les douleurs sont violentes et les insomnies qui en résultent amènent une excitabilité très prononcée. Chez d'autres, les exacerbations de la maladie se font sentir par des frissons, de l'anorexie et même quelquefois des vomissements; mais on peut observer des cas où les changements les plus graves se produisent dans la nutrition de l'iris et dans lesquels le malade n'est averti de l'état de ses

yeux que par les troubles survenus dans leurs fonctions, ou par la déformation de la pupille, qu'il remarque quelquefois par hasard.

Marche de l'iritis en général. — L'iritis peut débuter avec les caractères de l'*acuité* ou de la *chronicité*. Dans le premier cas, elle mettra de deux à quatre semaines à disparaître ; dans le second, elle pourra durer des mois et même des années. Quelquefois l'iritis aiguë atteint en peu de temps le plus haut degré de son intensité, et disparaît peu à peu sans que l'art soit intervenu. Il reste alors constamment des traces de son passage sur la capsule et près du bord pupillaire, mais aussi celles-ci peuvent disparaître à la longue. En général, les sujets qui ont été atteints d'iritis sont très disposés aux récidives, même si la maladie primitive n'a pas produit une lésion sur le compte de laquelle on puisse mettre ces rechutes. La gravité ainsi que la marche ultérieure de la maladie dépendent et des causes de l'iritis, et des altérations qu'elle a déjà produites dans l'œil. Ainsi elle traînera en longueur et pourra souvent récidiver, s'il s'est déjà développé des synéchies multiples : dans bien des cas, ce n'est que par un traitement chirurgical qu'il sera alors possible de la guérir.

L'iritis séreuse, bien qu'elle soit traînante dans sa marche et rebelle au traitement, disparaît néanmoins plutôt que toute autre forme d'iritis sans laisser après elle d'altérations graves, et se prête bien plus à une parfaite réparation du tissu de l'organe intéressé. Seule, la forme mixte d'iritis blennorrhagique fait ici une exception ; elle rechute parfois après deux ou trois ans sur un œil absolument dépourvu de suites de la première attaque.

Si l'iritis semble devoir se terminer par résolution, ce qui arrive quelquefois au bout de huit à quinze jours, l'injection périkératique pâlit, l'humeur aqueuse s'éclaircit, les exsudations se résorbent plus ou moins, et l'action des mydriatiques se manifeste avec énergie. En examinant attentivement le bord pupillaire, on voit que les synéchies qui l'avaient fixé au cristallin se sont déchirées, qu'une partie du pigment de la face postérieure de l'iris adhère encore au cristallin, soit seule, soit avec un reste d'exsudat, en y dessinant un cercle qui indique les dimensions précises de la pupille pendant la maladie. Les produits d'exsudation ainsi isolés de l'iris se résorbent peu à peu. Des résidus pigmentaires peuvent résister indéfiniment à la résorption et révéler, même après bien des années, l'existence d'une iritis ancienne. On voit pourtant rarement se terminer ainsi par résolution spontanée l'iritis plastique ou parenchymateuse qui a pris un certain développement.

En ce qui concerne la *durée* de l'affection, la forme plastique est celle qui se guérit le plus rapidement ; même lorsque d'abondantes membranes fibrineuses sous forme de vésicules se sont formées, on voit, sous l'influence d'un traitement approprié, se dissiper rapidement ces phénomènes en apparence si alarmants. Toute lymphangite pure ou associée à une forme plastique ou parenchymateuse d'iritis lui imprime un cachet marqué de chronicité, que le traitement ne modifie que peu sensiblement.

Ce qui doit préoccuper le médecin lorsqu'il a affaire à une iritis, de quelque forme qu'elle soit, c'est surtout la crainte de voir l'inflammation gagner la choroïde, et principalement la partie antérieure de cette membrane. Les épanchements de pus qui se produisent en abondance et brusquement dans la chambre antérieure doivent toujours faire redouter cette complication, et indiquent la gravité de la maladie.

Toutes les fois qu'une iritis devient chronique, qu'elle oppose au traitement une résistance considérable, il faut toujours examiner avec soin l'état du corps vitré et du champ visuel. Il arrive souvent que, par suite de l'extension de la maladie aux parties antérieures de la choroïde, il se développe une cyclite qui s'annonce par des opacités de forme variable dans le corps vitré, et se complique aisément, par suite de complications glaucomateuses, d'un rétrécissement du champ visuel. La pupille se dilate alors, à moins que son bord ne tienne par de nombreuses adhérences, et en même temps la tension du globe prend un accroissement sensible au toucher.

L'iritis séreuse ou lymphangite suit, nous l'avons déjà dit, presque toujours une marche chronique, soit qu'elle mette à se développer un temps assez long, soit qu'elle manifeste, à plusieurs reprises, des tendances à revenir à l'état aigu, complication facile à reconnaître aux dépôts nouveaux qui la caractérisent. Il n'est pas rare de voir à l'iritis séreuse s'adjoindre, au bout de quelques mois, les symptômes de l'iritis plastique, des synéchies multiples se développer et même une occlusion de la pupille survenir ; pareilles formes d'iritis traînent alors indéfiniment en longueur à moins d'un traitement général énergique prolongé.

Suites et pronostic de l'iritis. — C'est encore l'iritis plastique à l'état aigu qui permet le meilleur pronostic. Les synéchies sont d'ailleurs souvent la cause des poussées inflammatoires et des récidives dont nous avons à parler, et le pronostic sera favorable tant qu'il n'en existera que peu ou point.

Lorsque le bord libre de l'iris adhère à la capsule sur différents points, il est évident qu'une fois les symptômes inflammatoires dissipés, et les parties encore libres du bord pupillaire reprenant leurs fonctions, toute contraction de l'iris doit déterminer le tiraillement des parties de cette membrane qui sont fixées au cristallin. Ce fait est d'autant plus exact que ces tractions, si elles sont énergiques, suffisent pour déchirer des adhérences peu résistantes, comme cela arrive au moment où, sous l'influence d'une installation d'atropine, l'iris se dilate brusquement. Ces tiraillements continuels auxquels est exposé le tissu de cette membrane, alors qu'il est à peine délivré de l'inflammation dont il était le siège, donnent aisément la raison des récidives si fréquentes qu'on observe en pareille circonstance, mais qu'aussi en grande partie l'état diathésique entretient, car nous voyons souvent que chez des malades atteints de nombreuses synéchies aucune

récidive ne se produit, si l'on s'est efforcé par une cure d'extinction de dissiper la prédisposition diathésique.

Les rechutes reconnaissent encore d'autres causes. Il peut se faire que le bord pupillaire soit fixé par une synéchie postérieure totale, en sorte que toute communication soit interrompue entre les chambres de l'œil. L'humeur aqueuse sécrétée derrière pousse bientôt en avant les parties périphériques de cette membrane, et y soulève des bosselures qui peuvent être prises par un observateur inexpérimenté pour un gonflement de tissu iridien. Cela peut être porté assez loin pour que l'iris affecte bientôt la forme d'un entonnoir qui aurait son goulot au niveau de la pupille, et sa partie évasée appliquée contre la cornée, quelquefois même adhérente à cette membrane. En pareil cas, non seulement l'iris distendu est repris d'inflammation, mais la phlogose se propage aux procès ciliaires refoulés en avant.

La propagation de l'inflammation à la choroïde, lorsqu'il existe une synéchie postérieure totale, s'explique d'autant plus facilement que l'iris une fois poussé en avant par le liquide accumulé derrière lui, éprouve une traction continuelle qui se fait surtout sentir à son insertion. Comme cette insertion est en continuité directe avec le muscle ciliaire qui, on le sait, renferme les principales voies artérielles de la partie antérieure de l'œil, ainsi que les nerfs ciliaires accompagnant les vaisseaux, il est aisé de comprendre que la persistance de ce tiraillement se manifestera bientôt par des troubles directs dans la nutrition. En outre, l'adossement ou l'acolement des parties périphériques de l'iris vers l'angle iridien fait qu'une entrave est apportée non seulement à l'écoulement des liquides de l'œil, mais aussi à la nutrition; car on sait que le principal courant de liquide venant de la chambre postérieure doit, pour arriver dans la chambre antérieure et gagner par le tissu trabéculaire péricornéen le dehors de l'œil, passer à travers la partie la plus périphérique de l'iris (Ulrich). Une perturbation des plus notables est donc jetée dans les fonctions nutritives, par suite d'une synéchie postérieure complète; de même par un défaut de perméabilité du tissu iridien, ce grand courant de liquide intra-oculaire se trouve dévié ou plus ou moins arrêté.

Lorsqu'il s'est produit entre l'iris et le cristallin des exsudats d'une certaine épaisseur, il n'est pas nécessaire, pour couper entre la chambre antérieure et la chambre postérieure toute communication, qu'il se soit épanché des produits agglutinants sur toute la circonférence de la pupille : il peut arriver qu'il soit resté sur divers points des espaces libres, mais par suite de la rétraction, en quelque sorte cicatricielle, que ces masses subissent, les parties du bord libre de l'iris qui en sont exemptes se trouvent fortement appliquées contre le cristallin, ce qui met l'œil dans le même cas que s'il s'était produit une synéchie postérieure totale (1).

L'iritis, on le voit, place l'iris dans une sorte de cercle vicieux, et c'est une des raisons qui doivent faire redouter cette affection. On s'explique ainsi pourquoi, dans certains cas, tout traitement médical reste impuissant contre elle : la première attaque d'iritis a passé presque inaperçue du malade,

(1) Voy. L'iridectomie comme moyen curatif dans les cas d'iritis et de choroïdite chronique, etc., par l'auteur, *Gazette hebdomadaire*, 3 sept. 1858.

il lui est survenu un peu d'injection périkératique et de sensibilité à l'action des rayons lumineux; une ou plusieurs synéchies sont le résultat de cette première atteinte; elles en provoquent une seconde à la suite de laquelle il se produit une altération déjà plus manifeste; peu à peu la communication s'interrompt entre les chambres de l'œil, les parties antérieures de la choroïde se prennent d'une inflammation qui se propage au fond de cet organe, et l'on voit une maladie si bénigne en apparence amener insensiblement la perte absolue de l'œil. Nous n'exagérons pas en attribuant le quart des cécités accidentelles à ce mode de terminaison de l'iritis. On doit rapporter généralement la gravité de cette affection et la fréquence de ses récidives à l'influence pernicieuse d'une diathèse, mais il ne faut pas non plus oublier que fréquemment l'une et l'autre dépendent de causes purement mécaniques.

Néanmoins, il faut l'avouer, ce ne sont pas indifféremment toutes les synéchies qui disposent aux récidives redoutables dont il est question, et l'on observe quelquefois des malades chez lesquels le champ pupillaire est rempli de produits anciens d'exsudation, presque tout le bord de la pupille fixé à la capsule, et qui jouissent pourtant d'une bonne vue, sans qu'on puisse, si ce n'est au moyen de l'ophthalmoscope, découvrir le passage que suivent les rayons lumineux. Ce sont ces cas qui font supposer que l'adjonction d'influences diathésiques aux causes mécaniques, résidant dans l'œil même, n'est pas étrangère à la disposition aux rechutes; ce que l'on est d'autant plus disposé à croire que la confiance dans l'infaillibilité du traitement purement mécanique (iridectomie, corélyse) est plus qu'ébranlée chez les praticiens d'une expérience de quelque durée.

Quant aux changements définitifs que la maladie dont nous nous oocupons peut amener dans le champ pupillaire, ils sont de deux sortes : dans le premier cas, on a affaire à une *synéchie postérieure totale* qui peut laisser la pupille complètement libre, tout en fixant au cristallin le bord pupillaire de l'iris, et qui est la source des accidents que nous avons signalés; dans le second, l'*occlusion du champ pupillaire* est un obstacle au passage des rayons lumineux, mais il n'en résulte pas que toute communication soit interrompue entre la chambre antérieure et la chambre postérieure. Aussi, dans cette dernière supposition, l'iridectomie peut, même après de longues années, rétablir, au moins en partie, les fonctions de l'œil, heureux effet que l'on a vu quelquefois se produire dans ces cas par l'écartement spontané de fibres atrophiées de l'iris. Au contraire, quand les chambres de l'œil ne communiquent plus ensemble, la pression intra-oculaire augmente sensiblement, l'œil devient dur au toucher, l'acuité de la vue diminue rapidement et le champ visuel se rétrécit d'une manière notable.

Le praticien doit donc fixer essentiellement son attention sur ces accidents et ne pas oublier que tout le bord pupillaire et une portion de la face postérieure de l'iris ne sont séparés du cristallin que par une légère couche de liquide. Une fois cette mince barrière franchie, on voit se dérouler le triste

cortège des complications de l'iritis (atrophie de la choroïde et de la rétine, décollement rétinien, excavation du nerf optique, cataracte et finalement atrophie de l'œil).

Certaines formes graves d'iritis parenchymateuses entraînant une atrophie très complète du tissu iridien et supprimant par cela même une cause principale de propagation des phénomènes morbides, la rétraction et la traction exercées du côté de l'iris sont, pour cette raison, moins disposées aux rechutes.

Étiologie de l'iritis en général. — L'iritis s'observe à tout âge, chez les nouveau-nés, à la suite des inflammations profondes de la cornée, et chez les vieillards sur lesquels on a pratiqué des opérations, celle de la cataracte par exemple. Mais si l'on exclut ces cas d'iritis, plutôt de nature traumatique, pour ne considérer que l'iritis primitive, c'est surtout entre vingt et quarante ans qu'on la trouve le plus fréquemment. Lorsque l'iritis primitive se déclare spontanément dans la première enfance, il faut, comme le font nos confrères anglais, la rapporter à la syphilis héréditaire. Alors on peut chez de tout petits enfants la voir se compliquer d'autres symptômes caractéristiques, de pemphigus par exemple. Entre deux et quinze ans, l'iritis est le plus souvent la conséquence d'une inflammation de la cornée : à partir de la puberté, l'iritis apparaît plus souvent avec les caractères d'une maladie indépendante, ou d'une manifestation diathésique. Les statistiques semblent prouver que l'inflammation dont nous nous occupons atteint plutôt l'homme que la femme (de Ammon, Arlt, Ruete, de Hasner). Avant vingt ans nos chiffres font pencher de beaucoup la fréquence de l'iritis en faveur des jeunes filles. De Ammon (1) et Arlt (2) assurent que l'œil gauche leur a paru plus souvent que le droit le siège d'une iritis, surtout lorsque cette inflammation était en rapport avec l'état général. Nous avons dit que les recherches statistiques de M. Schubert plaident contre ces opinions.

Les causes auxquelles on a, de tout temps, le plus souvent attribué l'iritis, sont les diathèses syphilitique et rhumatismale. On doit convenir que sur 100 malades, de 60 à 70 présentent des symptômes syphilitiques. La plupart des auteurs inclinent à admettre une proportion d'au moins 50 pour 100 d'iritis de cause spécifique. Naturellement, si l'on ne voulait que faire rentrer dans la statistique les cas d'iritis gommeuse, la proportion serait infiniment inférieure. Comme nous l'avons déjà dit, la forme d'iritis dont ils sont atteints est variable; il est possible que le traitement mercuriel, qu'ils ont pour la plupart préalablement suivi, ne soit pas sans influence sur ces différences et que l'iritis se rencontre plus souvent avec sa forme spécifique chez les malades qui n'ont pas fait usage de mercure que chez les autres. Toutefois, nous n'admettrons pas, comme de Ammon, qu'on puisse donner à cette iritis

(1) *De iritide.* Lipsiæ, 1838, p. 7.
(2) Son Traité, t. II, p. 47.

spécifique le nom de *syphilitico-mercurielle.* Sur un grand nombre de malades atteints de cette forme particulière d'iritis et observés à la clinique de de Graefe et dans la nôtre, il n'a été que deux ou trois fois impossible de trouver des symptômes d'infection syphilitique ; encore faut-il se demander si, dans ces cas, on ne pouvait pas admettre que la diathèse ne se révélât que par des manifestations très localisées et bornées à l'iris.

La proportion des inflammations de l'iris de nature spécifique avec d'autres maladies syphilitiques de l'œil est à peu près de 50 à 65 pour 100 ; mais il est fort difficile d'établir cette proportion, attendu que bien des affections (principalement les infiltrations circonscrites ou générales de la cornée chez les adultes), surtout dans les pays où l'on a conservé des opinions très optimistes sur la propagation de la syphilis, ne sont pas considérées comme spécifiques.

La diathèse rhumatismale est une des causes fréquentes de l'iritis et occupe presque la totalité des 30 à 40 pour 100 des iritis reconnues comme non spécifiques. On ne saurait nier que beaucoup de personnes atteintes d'iritis chronique accusent des douleurs rhumatismales, soit musculaires, soit articulaires ; mais on ne sait rien des relations qui existent entre l'inflammation de l'iris et la dyscrasie rhumatismale, très mal connue elle-même ; et il faut convenir que cette dernière ne semble coïncider plus particulièrement avec aucune forme d'iritis. On a signalé, au pourtour de la cornée, une inflammation du tissu épiscléral très prononcée et produisant une injection périkératique d'une teinte violacée, ainsi qu'un léger œdème des paupières, comme signes pathognomoniques de l'iritis rhumatismale ; mais aucune statistique bien précise ne se montre à l'appui de ces assertions faites sans doute sous l'inspiration d'une idée préconçue en faveur de l'origine diathésique de certaines variétés d'iritis.

On a longtemps attribué l'iritis séreuse à une diathèse scrofuleuse, d'où le nom d'*iritis scrofuleuse* donné par quelques auteurs à cette maladie (Ad. Schmidt, Arlt) ; ce serait aussi sous l'influence de la scrofule que se développerait la synéchie postérieure totale avec distension et adhérence à la cornée des parties périphériques de l'iris, se terminant par atrophie ou par hydrophthalmie de l'œil. Assurément l'iritis séreuse qui marche avec tant de lenteur et manifeste si peu de tendance à laisser un exsudat s'épancher entre le bord pupillaire et la capsule se rencontre très fréquemment chez les sujets faibles, dont la peau est tendre et s'irrite facilement. C'est bien plutôt la diathèse syphilitique transmise par hérédité qu'il faut accuser ici, ainsi que dans tous les cas d'iritis parenchymateuse observés chez les jeunes enfants.

Les autres dyscrasies (tuberculeuse, cancéreuse) n'attaquent généralement l'iris qu'une fois que tout le globe de l'œil a été envahi, et pour ce qui est de la diathèse tuberculeuse, elle ne montre que peu de tendance à se localiser dans l'iris. On est toujours porté à croire pour la granulie de l'iris à une confusion faite avec une iritis gommeuse de cause héréditaire.

Quant aux causes directes qui peuvent agir sur cette membrane et y pro-

voquer une phlogose, signalons toutes celles qui y amènent une congestion assez prolongée. Ainsi, l'iritis s'observe après un traumatisme de la cornée lorsqu'il y a pénétré un corps étranger, ou par suite du frottement continuel qu'exerce un corps de même nature séjournant dans le sac conjonctival et l'irritant profondément.

On voit souvent l'iris s'enflammer à la suite d'opérations ; mais, dans la plupart des cas, c'est, comme on peut le remarquer, consécutivement à une irritation dont la cause persiste, irritation qui peut, par exemple, provenir de la présence d'un corps étranger qui se décompose chimiquement. On a beaucoup exagéré la vulnérabilité de l'iris et longtemps prétendu qu'il suffisait du frottement exercé contre cette membrane par le passage d'un instrument ou du cristallin traversant la pupille pour provoquer une iritis, ou le contact seul des flocons de masses cristalliniennes dans un cas de discission. Une observation attentive permet, le plus souvent, de juger que l'inflammation reconnaît, dans ces cas, une autre cause.

L'iritis peut apparaître comme complication d'une autre inflammation de l'œil, en particulier de celle des couches profondes de la cornée et des parties antérieures de la choroïde. Ainsi, comme nous l'exposerons dans l'article suivant, les choroïdites se compliquent très facilement d'iritis, et cette coïncidence peut même se manifester d'un œil à l'autre : par exemple, si quelque action vulnérante a frappé un œil et si l'inflammation y est entretenue par la présence d'un corps étranger, l'autre œil pourra se prendre par une transmission directe qu'on a désignée jusqu'alors par le nom peu propre de *sympathie*. D'ailleurs, l'influence que l'un des yeux a sur l'autre se fait déjà sentir par la contraction de l'iris resté sain, quand l'autre est affecté d'inflammation, et par la difficulté que le malade éprouve à s'appliquer.

L'iris peut, à l'instar de ce que l'iris enflammé produit pour les parties postérieures du tractus uvéal, être atteint et irrité par traction exercée sur cette membrane par les exsudats choroïdiens, le décollement du corps vitré et de la rétine. Ainsi, tout décollement rétinien qui avance beaucoup vers le corps ciliaire peut amener de l'iritis en quelque sorte traumatique suivie de la formation d'une synéchie postérieure complète et de glaucome.

Traitement de l'iritis en général. — L'une des premières indications du traitement est de mettre l'organe malade dans le repos le plus complet. Les efforts continuels de contraction auxquels l'iris est sujet, lorsque l'œil reste exposé aux variations de la lumière, ne peuvent avoir qu'une action très défavorable sur son tissu enflammé. Aussi les mydriatiques, surtout le sulfate d'atropine, sont du meilleur effet, et ce traitement doit être, avant tout autre, rigoureusement observé. En effet, outre le repos qu'on donne ainsi au tissu malade, on garantit les parties centrales de la capsule des adhérences et des opacités qui pourraient s'y fixer et deviendraient dans la suite très funestes pour la vue. Il ne faut être circonspect que dans deux circonstances avec l'emploi des mydriatiques, c'est lorsque la forme d'iritis prédispose à une

augmentation de tension intra-oculaire, ou que par suite de l'âge du sujet, la sclérotique est devenue très rigide. En pareil cas l'usage des mydriatiques peut provoquer des complications glaucomateuses.

Il faut évidemment que l'action de l'atropine puisse s'effectuer sans difficulté, et pour cela il est indispensable d'abord que la solution soit absorbée, et, en second lieu, que les changements déjà survenus dans les parties malades ne lui opposent pas de résistances trop considérables à vaincre. Aussi, lorsque, par suite d'une augmentation très notable survenue dans la tension de l'œil, le mydriatique ne peut pénétrer dans la chambre antérieure, il reste sans action sur les nerfs de l'iris. Les expériences de Gosselin, Donders et de Graefe ont prouvé que, peu de temps après une instillation d'atropine, l'humeur aqueuse retirée à l'aide d'une seringue d'Anel de la chambre antérieure d'un lapin, contient une proportion de mydriatique suffisante pour dilater une autre pupille; mais si la tension de l'œil devient très considérable, c'est en vain qu'on chercherait l'atropine dans la chambre antérieure. D'un autre côté, la solution dilatatrice peut être chassée du sac conjonctival par le produit d'un larmoiement abondant, ce qu'il faut craindre principalement toutes les fois qu'on a affaire à une iritis aiguë. L'emploi des mydriatiques sous forme de pommade à la vaseline peut présenter en pareil cas certains avantages.

Lorsqu'on instille l'atropine à une période peu avancée de la maladie, où il n'existe encore que de faibles adhérences, on évite par la dilatation, si on l'obtient, l'un des plus grands dangers de la maladie. Il est bien rare qu'il se forme des synéchies pendant que la pupille est fortement dilatée ; mais si l'inflammation a gagné assez d'intensité pour que le tissu iridien soit gorgé d'exsudats et de cellules infiltrées et ait contracté des adhérences avec le cristallin, il faudra recourir, à plusieurs reprises, à l'instillation d'une solution assez concentrée du mydriatique (5 centigrammes pour 10 grammes d'eau distillée, ou mieux encore5 centigrammes de duboisine), afin d'amener une dilatation modérée, qu'il ne sera possible de rendre plus complète que quand les phénomènes inflammatoires auront beaucoup diminué d'intensité. On vante ici l'emploi de ces myotiques en poudre directement introduits dans le sac conjonctival, où ils se dissolvent progressivement et doivent agir d'une manière plus continue et naturellement aussi plus intense, en usant de l'atropine, de la duboisine et de l'homatropine.

En pareil cas, les synéchies se distendent et s'allongent avant de se rompre, et l'emploi pendant des mois entiers peut souvent suffire pour dégager le bord pupillaire. Cette rupture peut être tentée en faisant alterner l'emploi de l'ésérine et de l'atropine, mais cela seulement à une époque où, par un usage assez prolongé d'une solution d'ésérine (5 à 10 centigrammes pour 10 grammes, huit à quinze jours), on peut obtenir un myosis prononcé.

Il ne faudra toutefois jamais faire ces essais à une époque rapprochée de l'inflammation par laquelle l'iris est passé, car l'emploi des myotiques

pourrait ramener de nouveau l'iritis. Aussi l'expérience a prouvé que l'on n'obtient guère de résultats bien accusés pour ce qui concerne l'emploi alternatif des myotiques et des mydriatiques. Qu'on ne veuille donc pas trop persister dans ces essais lorsqu'ils sont restés infructueux, il sera préférable de se tenir, pour faire disparaître les synéchies, plutôt à l'emploi prolongé des mydriatiques, qui ne présente aucun des inconvénients qu'on lui a reprochés, et on ne mettra pas d'obstination dans un emploi continu des mytiques. Lorsqu'il existe des adhérences très résistantes et étendues entre l'iris et le cristallin, les instillations d'atropine n'ont d'autre effet que de produire, dans le bord pupillaire, une sorte d'échancrure au niveau de la partie de l'iris qui est restée libre. Enfin, dans certains cas d'iritis parenchymateuse, la pupille est entièrement privée de la propriété de se dilater, et néanmoins, même dans ces cas, il ne faut pas négliger l'application du remède dont nous nous occupons, dans le but de préserver l'iris des tiraillements du muscle accommodateur.

On a beaucoup discuté sur les inconvénients que peuvent avoir les mydriatiques dans le traitement de l'iritis, et cependant il n'existe que ceux qui peuvent se rapporter à la lymphangite oculaire ainsi qu'à l'altération sénile de la sclérotique. Lorsqu'on a, pendant plusieurs semaines, instillé dans un œil malade une solution forte d'atropine, il peut arriver que le sac conjonctival s'enflamme et qu'il se développe une conjonctivite folliculaire. Ce catarrhe folliculaire se reproduit alors chaque fois qu'on veut retourner à l'emploi du genre de mydriatiques qui l'a provoqué. Mais ce sont là des observations assez rares encore. Lorsqu'on voit que la conjonctive se boursoufle, qu'il y survient une sécrétion muco-purulente, on doit discontinuer l'atropine pour la remplacer par l'emploi de la duboisine ou de l'homatropine (1).

On a accusé les mydriatiques de déterminer, dans certains cas, une mydriase permanente. Cet effet ne pourra se produire que sur des iris atrophiés, ou lorsque, dans un cas d'iritis plastique, il se sera formé, en arrière de l'iris dilaté, des produits d'exsudation qui retiendront cette membrane dans un état de dilatation permanente. D'ailleurs, les observations en sont aussi extrêmement rares, et presque toujours on a pu constater avec le temps une diminution notable de la mydriase (2).

Les instillations des mydriatiques sont encore d'un excellent effet pour

(1) Nous continuons l'usage de l'atropine pendant toute la durée des diverses formes d'iritis, à l'exception de l'époque où, les symptômes aigus étant tombés, en alternant avec l'ésérine, on veut tenter un court essai pour déchirer des synéchies postérieures faibles et périphériques. Il nous est difficile de comprendre qu'une atropine bien préparée puisse, dans des iritis aiguës, déterminer une exacerbation des douleurs et des symptômes inflammatoires (Mooren). On aurait recours en pareil cas à un autre mydriatique.

(2) Cunier rapporte un cas où, par l'action de l'atropine, l'iris retenu par son bord libre se détacha du corps ciliaire. Ce phénomène exceptionnel fut très heureux pour le malade, en lui rendant la vue qu'il avait perdue par l'oblitération de l'ancienne pupille.

calmer les douleurs des malades, et il y en a peu qui n'en témoignent bientôt leur satisfaction. Il faut les répéter de quatre à huit fois par jour. Nous croyons, contrairement à l'avis de bien des médecins, que, plus fréquentes elles deviendraient non seulement inutiles, mais nuisibles ; car les instillations répétées jusqu'à trente fois par jour privent le malade d'une condition hygiénique capitale, en lui enlevant son repos et lui irritant la conjonctive. D'un autre côté, nous insistons pour que l'on continue l'emploi de l'atropine plusieurs semaines après la disparition de tout symptôme inflammatoire, soit dans le but de déchirer des synéchies qui ont résisté jusque-là, soit pour prévenir les contractions fatigantes et nuisibles de l'iris. Le repos plus ou moins complet de l'œil malade et les instillations d'un mydriatique sont donc indispensables dans le traitement de toutes les formes d'iritis. Lorsqu'il ne s'agit pas d'une lymphangite intense, développée sur un sujet âgé à tension oculaire prononcée, on s'abstient de tout mydriatique. Quant à la médication, elle doit varier suivant les cas.

La découverte de deux nouveaux mydriatiques nous a heureusement débarrassés de l'embarras dans lequel on se trouvait en présence de l'idiosyncrasie de certains sujets chez lesquels la moindre instillation de l'atropine la plus neutre provoque un gonflement œdémateux et un chémosis rapidement suivis de conjonctivite folliculaire et d'eczéma palpébral, si l'on voulait persister dans l'usage de l'atropine. Un autre inconvénient signalé dans l'emploi de l'atropine, c'est qu'il provoque parfois, à la moindre instillation, une éruption de roséole ou un urticaire avec mouvement fébrile. Ces cas sont encore excessivement rares; mais on peut obvier à ces inconvénients, ainsi qu'au desséchement de la gorge, que surtout la duboisine provoque à un très haut degré, par une compression quelque peu prolongée du sac lacrymal, afin d'empêcher que le collyre ne s'introduise à travers les voies lacrymales dans la gorge. Cette simple compression, si facilement exécutable par le malade lui-même, avec la pulpe de son index, dispense de tout instrument tel qu'une pince en forme de serre-fine, qui doit renverser le point lacrymal pendant l'instillation des mydriatiques (Liebreich).

Qu'on ne veuille pas abuser des mydriatiques et se contenter, pour la généralité des cas, de trois à quatre instillations par jour. Incontestablement l'abus qu'on a fait si longtemps de l'atropine a déterminé assez souvent encore des symptômes d'intoxication, chez les enfants et les vieillards, surtout signalés par un ténesme vésical très pénible avec rétention de l'urine; quoique je n'aie personnellement pas eu à observer des degrés intenses d'intoxication avec fort mouvement fébrile et éruption scarlatineuse (Zehender) (1).

Je dois néanmoins signaler que depuis qu'on s'est abstenu chez moi des instillations d'atropine préventive pour l'iritis, à la suite de l'opération de la cataracte, je n'ai plus vu de cas de rétention d'urine chez les vieillards, ni d'accès de manie dont on rencontrait chaque année au minimum 1 pour 100. En ce qui concerne le délire des vieillards qui suit l'opération de la cataracte, il reste à savoir quelle part a pris dans sa disparition à notre clinique l'introduction du monocle comme pansement.

Iritis simple et plastique. — Dans l'inflammation aiguë qui s'accompagne d'une irritation considérable, on recommande, surtout si l'œil est très douloureux, même au toucher, l'application de huit à douze sangsues sur la tempe ou derrière les oreilles, application qu'on fera le soir, le malade étant couché.

Comme la saignée, l'emploi des déplétions sanguines au moyen des sangsues tombe avec juste raison de plus en plus en désuétude. Je ne pense pas avoir beaucoup de ces

(1) *Handbuch der gesamuten Augenheilkunde,* 3. Aufl. 1874, p. 557.

applications à me reprocher depuis les vingt et une années de ma clientèle. Quoique je ne nie nullement l'action calmante de pareilles déplétions, on obtient cette action bien plus sûrement encore par une paracentèse et les fomentations chaudes, soit au moyen de cataplasmes, soit avec une infusion de camomille ou un mélange d'extrait de belladone (10 grammes pour 300 grammes d'eau, une cuillerée à bouche dans un bol d'eau chaude). L'emploi des sangsues à la muqueuse nasale, recommandé surtout par Desmarres, peut donner lieu à des saignements très difficiles à arrêter, et on a vu des accidents redoutables (décollement de la rétine) se produire par une application insensée sur le globe de l'œil même.

Il est indispensable de procurer un sommeil assez tranquille au malade, et il faut, dans ce but, pour calmer les douleurs, lui administrer une dose de chloral ou de morphine. Si l'on désire voir tomber l'inflammation le plus tôt possible, on fera coucher le malade et on lui prescrira des tisanes chaudes et sudorifiques. Le séjour prolongé dans une température uniforme abrège très sensiblement la durée de la maladie, ainsi que le maintien constant d'une température ambiante, élevée sur l'œil même au moyen de cataplasmes ou de compresses chaudes.

Pendant la période aiguë, on pourra recourir aux purgations dérivatives et aux bains de pieds; si l'on remarque que l'iritis s'accompagne d'une exsudation abondante, on prescrira deux ou trois prises de calomel par jour (à 5 centigrammes), et des frictions d'onguent mercuriel. On n'emploiera ce traitement mercuriel jusqu'à la salivation que dans les cas tout à fait exceptionnels où l'exsudation plastique marcherait avec assez de violence pour qu'on pût redouter l'occlusion de la pupille ou la formation d'une synéchie postérieure totale; ou si l'iris fortement décoloré se couvrait d'un exsudat grisâtre, et s'il s'accumulait une grande abondance d'éléments purulents dans la chambre antérieure.

Des frictions sur le front avec l'onguent mercuriel belladoné restent sans action propre sur la dilatation de la pupille, mais on ne saurait leur refuser une influence indirecte sur la maladie. Il y a quelque temps, nous avons observé une dame qui fut prise de salivation après une seule application d'une petite quantité de pommade mercurielle sur le front.

Les iritis simples et peu intenses n'exigent pas un traitement aussi énergique que celui que nous venons d'indiquer. L'atropine, le repos, l'emploi de l'iodure de potassium et de faibles doses de sublimé en ont rapidement raison.

Lorsqu'on voit que la tension de l'œil augmente, que l'humeur aqueuse se trouble notablement, qu'il se forme un hypopyon, et que le malade est tourmenté par des douleurs insupportables, que ni les compresses chaudes, ni l'atropine, ni les injections, ni le chloral ne peuvent calmer, on doit recourir à la paracentèse de la chambre antérieure que l'on pratique vers la circonférence de la cornée. Une fois l'instrument porté dans l'œil on en abaisse le manche et l'on s'efforce de faire écouler très lentement l'humeur aqueuse. Souvent, pour atteindre ce but et éviter la congestion brusque des membranes internes, il faut pratiquer la paracentèse en retirant rapidement

l'aiguille, et en entr'ouvrant alors la plaie avec précaution au moyen d'un stylet que l'on presse légèrement contre les parties voisines. Le soulagement immédiat que cette petite opération procure au malade est digne de remarque. Si, à la suite d'une iritis intense, il s'est formé un hypopyon considérable qui ne se déplace que très difficilement, il est indispensable de pratiquer, pour l'évacuer, une ouverture assez large, à l'aide du couteau lancéolaire à arrêt. On recommencera cette opération dès que la collection purulente remplira plus du quart de la chambre antérieure. Dans tous les cas d'iritis, on doit veiller par l'emploi de la morphine et du chloral à ce que le malade ne soit pas sujet à des insomnies. Ce soin est particulièrement recommandé dans les cas d'iritis intense ayant nécessité la paracentèse.

Dans certains cas exceptionnels, tous ces moyens thérapeutiques restent inefficaces à empêcher une exsudation considérable avec occlusion de la pupille qui s'accompagne souvent d'une synéchie totale, cause d'une augmentation dans la pression intra-oculaire. C'est alors qu'on doit recourir sans hésiter à l'iridectomie, dès qu'un moment d'accalmie se produit dans les symptômes inflammatoires. La détente que cette opération produit dans l'œil, l'évacuation du contenu de la chambre antérieure, l'émission sanguine locale qui s'y joint, agissent très favorablement, et, sous l'influence de ce traitement, la maladie change de caractère. Une règle importante à suivre est de ne pas trop tarder à pratiquer l'opération, une fois qu'on a pu se convaincre que toute médication est impuissante à faire disparaître la production de la synéchie totale. Il n'arrive que trop souvent de voir des iritis de ce genre, traitées pendant des mois entiers, amener inévitablement par les récidives auxquelles elles sont sujettes une occlusion de la pupille qui nécessite ultérieurement l'opération, tandis qu'on aurait pu, en la pratiquant assez tôt, épargner au malade de vives souffrances et les ennuis d'une affection interminable. Une longue expérience permet seule de reconnaître aisément les cas où l'opération peut accélérer la marche traînante de la maladie, et cela en dépit des praticiens qui ont toute opération en horreur, lorsqu'ils croient parvenir, par un traitement médical de quelques années, à faire disparaître une inflammation rebelle entretenue par les produits qu'elle a elle-même déposés.

Nous avons perdu, il est vrai, beaucoup des illusions que l'affirmation catégorique de de Graefe avait fait naître pour ce qui concerne la garantie absolue que donne l'iridectomie contre les récidives. Cette garantie est, il faut le reconnaître, incertaine. Pourtant l'intervention chirurgicale conserve ses droits incontestables; car, d'une part, les chances de rechutes sont sensiblement réduites, et, d'autre part, le cercle vicieux dans lequel est entraîné l'œil par l'iritis et les synéchies qui aboutissent à la synéchie postérieure complète est à jamais rompu.

Le dégagement chirurgical de synéchies postérieures au moyen de la corélysis ne s'est guère introduit, en dépit des procédés fort ingénieux qu'on a recommandés (*Streatfeild Ad. Weber, Passavant, Jeffries*). La raison en est que le dégagement de synéchies isolées

n'a pas sa raison d'être, attendu que rien ne prouve qu'elles doivent forcément entraîner des rechutes. S'agit-il d'une adhérence étendue sur une large portion du bord pupillaire et que plusieurs rechutes ont produite alors, même les promoteurs de la corélyse préféreront l'iridectomie bien plus certaine dans son action antiphlogistique.

L'*iritis traumatique* exige quelques modifications dans le traitement que nous avons indiqué. Ainsi, toutes les fois que l'inflammation résulte d'une contusion forte de l'œil, on doit appliquer le bandeau compressif immédiatement après l'accident, instiller de l'atropine et faire une injection de morphine, en recommandant un repos absolu. Dans tous les cas où un corps étranger, ayant pénétré dans l'œil, se serait implanté dans l'iris, on devrait l'extraire avec soin. Si le cristallin blessé s'est légèrement déplacé et entraîne ainsi des phénomènes inflammatoires du côté de l'iris, on essayera une sclérotomie ou de faire sortir le cristallin par une extraction linéaire que l'on combinera avec l'excision d'une portion de l'iris. La lésion de la cristalloïde combinée à une infection de la plaie cornéenne sclérale est fréquemment la cause d'une iritis purulente qui amène la destruction de l'œil. On ne doit pas, en pareil cas, reculer devant l'iridectomie et la sortie des masses cristalliniennes qui veulent librement s'échapper sans exercer une pression trop forte, alors même que l'œil serait le siège d'une inflammation assez vive et d'une injection périkératique prononcée. Après l'iridectomie et la sortie partielle du cristallin gonflé, les douleurs se calment subitement et l'inflammation diminue notablement de violence sous le pansement antiseptique. Lorsque l'iritis provient d'un prolapsus partiel consécutif à une blessure perforante de la cornée, il est nécessaire d'exciser avec le plus grand soin la portion d'iris qui fait saillie au dehors; cela fait, l'inflammation et les symptômes d'irritation, qui peuvent provoquer des vomissements chez les sujets faibles, ne tardent pas à disparaître.

Il existe une forme particulière d'iritis que l'on observe chez les sujets faibles et anémiques à la suite d'opérations pratiquées sur l'œil, principalement après l'extraction de la cataracte. Cette inflammation se caractérise par la production de cellules de pus et la tendance qu'elle montre à s'étendre aux parties antérieures de la choroïde et du corps vitré. Une médication antiphlogistique est impuissante à arrêter les progrès du mal ; au contraire, tout ce qui contribue à affaiblir le malade accélère la marche funeste de la maladie. Dans ces cas, l'application de compresses chaudes, de six à douze heures par jour, est d'un excellent effet : l'immigration des cellules du pus s'arrête et l'on voit disparaître par résorption des hypopyons considérables. En même temps, en pareil cas, on peut encore voir assez souvent qu'une infection de la plaie, ou une irritation de l'iris, par enclavement direct ou par l'intermédiaire de la capsule avec laquelle l'iris s'est soudé, est bien plutôt la cause de cette forme traumatique d'iritis que la présence d'un état diathésique. Aussi les iritomies et les capsulotomies remplacent bien avantageusement les reconstituants, dont l'action n'arrête guère la production des désordres intra-oculaires.

Le traitement de l'*iritis séreuse* ou la *lymphangite antérieure de l'œil* exige des soins particuliers. L'injection périkératique y est modérée, ce qui montre suffisamment le peu de fruit qu'il faudrait attendre, en pareil cas, du traitement antiphlogistique, tel que des déplétions sanguines. Cette maladie se caractérise, on le sait, par une augmentation dans la sécrétion de l'humeur aqueuse et surtout l'infiltration cellulaire. Il faut donc combattre cette tendance par des actions dérivatives exercées sur les reins et sur la peau afin d'augmenter la sécrétion urinaire, en même temps qu'on aide à la transpiration. C'est dans ce but qu'il faut prescrire des infusions de salsepareille, de bois de gaïac, etc., que le malade prendra chaudes le matin, en se servant, surtout lorsqu'il s'agit d'une forme rhumatismale, du salicylate de soude. En faisant emmailloter le malade et en lui donnant des tisanes chaudes, le salicylate de soude pousse favorablement à la transpiration et devient un moyen souvent bien plus efficace que les injections si répandues actuellement de pilocarpine. Ces injections agissent, il est vrai, encore puissamment comme dérivatif par la forte salivation qu'elles provoquent. On les prescrira, simultanément avec l'emploi du sirop de Gibert ou du sublimé, dans les cas d'iritis séreuse spécifique ou de cause héréditaire. Dans des formes graves de lymphangite où tout doute sur l'origine spécifique est dissipé, on ordonne le matin une injection de 5 gouttes de pilocarpine (20 centigr. pour 2 gram.) et l'après-midi une injection d'une demi à une seringue entière de peptonate de mercure. On ajoute à cela, au besoin, l'emploi de lavements d'iodure de potassium.

Il est bon que, pendant le traitement, le malade sécrète une quantité considérable d'urine, et si les tisanes seules n'y suffisent pas, on prescrira des diurétiques tels que l'acétate de potasse, l'eau minérale de Wildungen, etc. Le tartre stibié à petites doses, recommandé par beaucoup de médecins, et l'iodure de potassium tant vanté en pareille circonstance, ne nous ont pas semblé donner de bons résultats, au moins dans les premiers temps de la maladie, à moins qu'on ne combine ce dernier avec des doses élevées de sublimé.

Les dérivatifs cutanés, tels que de larges vésicatoires, des cautères, un séton à la nuque, ont été souvent employés. Nous ne sommes pas, pour nous, partisan de cette dernière méthode, surtout quand il s'agit de personnes délicates, dont la peau facilement irritable est sujette, sous l'excitation produite par ces révulsifs, à des éruptions eczémateuses, quelquefois plus rebelles encore au traitement que l'iritis elle-même. Aussi conseillons-nous de s'abstenir de l'emploi de mouches de Milan, absolument dépourvues de toute action, et de recourir, si l'on veut entrer absolument dans la voie des dérivatifs, à l'emploi de la teinture de cantharide coupée de moitié d'alcool, avec laquelle on fait badigeonner tous les huit ou dix jours sur une surface large comme la main le dos au voisinage de la nuque.

Lorsque la maladie change de caractère, qu'il se forme des produits plastiques dans le champ de la pupille et qu'il s'accumule dans la chambre

antérieure une quantité notable d'éléments de pus, il faut recourir au traitement de l'iritis plastique. Tant que durera le traitement de l'iritis séreuse, il sera nécessaire de fixer toute son attention sur le champ visuel, et dès qu'on y remarquera un rétrécissement, on devra le combattre par l'évacuation réitérée de l'humeur aqueuse ou mieux encore par la sclérotomie, ou l'excision d'une portion de l'iris. Il ne faut pas perdre de vue que cette maladie est très sujette à se transformer en irido-choroïdite et à prendre les caractères du glaucome, surtout chez des sujets plus âgés où la sclérotique est plus résistante.

L'*iritis parenchymateuse* et l'*iritis syphilitique* nécessitent un traitement rigoureux. Aussitôt que nous reconnaissons cette forme, nous avons constamment recours à l'emploi du mercure, soit en injections, soit en frictions. Presque tous accordent que les préparations mercurielles parviennent, en général, plus vite que toutes les autres à faire disparaître les manifestations de l'infection syphilitique, et c'est justement le but qu'il faut atteindre, lorsque la maladie éclate dans un organe aussi délicat que l'œil, et lorsqu'il s'agit avant tout d'empêcher, le plus tôt possible, des altérations dont les fonctions de l'œil souffriraient toujours. Qui oserait, en pareil cas, temporiser et s'en rapporter à une médication aussi lente que celle qu'emploient les antimercurialistes? Nous disons plus, on devra faire usage du mercure contre les inflammations parenchymateuses des membranes internes de l'œil, alors même que la syphilis semblerait n'y être pour rien; et, en effet, l'expérience a démontré que ce médicament est de tous le plus efficace contre l'hypergenèse des éléments du tissu cellulaire causée par une irritation inflammatoire, et celui qui amène le plus facilement la résorption des infiltrations cellulaires du tissu néoplasique.

On prescrira, dans les cas où l'on veut agir moins énergiquement, des pilules de sublimé opiacé simultanément avec l'iodure de potassium et des frictions d'onguent mercuriel belladoné sur le front et sur les tempes. Si le malade supportait difficilement ce médicament, qu'il occasionnât des gastralgies, on lui substituerait le protoiodure de mercure, soit en pilules, soit en solution, combiné avec l'iodure de potassium. Cette combinaison permet d'administrer des doses de mercure assez élevées (de 5 à 10 centigrammes par jour). Au traitement mercuriel, on joindra l'usage des injections de pilocarpine, ou l'on fera prendre 500 grammes de décoction de Zittmann pure ou coupée de partie égale d'eau chaude. On évitera en même temps d'exposer le malade, pendant ce traitement, à des variations brusques de température, et, pour cela, on lui fera garder le lit une grande partie de la journée.

Quand une exsudation considérable menace d'amener l'occlusion de la pupille, ou quand les boutons syphilitiques prennent un développement tel qu'ils remplissent une grande partie de la chambre antérieure, on a tenté d'exciser une portion de l'iris et de faire alors l'excision de telle sorte qu'elle comprenne la partie de cette membrane qui paraît le plus altérée. Pourtant on a bien rarement occasion d'obtenir un résultat définitif avec ce moyen.

Pendant tout le traitement de l'iritis, en général, il est urgent de surveiller le régime du malade, car on n'a que trop souvent l'occasion de voir survenir des rechutes qui n'ont d'autre cause qu'un écart de régime, surtout un excès de boisson.

Comme c'est de la présence des synéchies que dépend essentiellement la prédisposition aux récidives, il faudra, par un emploi continu d'atropine ou de duboisine, même après la disparition des phénomènes inflammatoires, tenter de déchirer les synéchies anciennes. Si la solution ordinaire des mydriatiques était insuffisante, on pourrait, suivant le conseil de MM. Hart et Streatfield, se servir de gélatine imbibée d'une solution concentrée de ces alcaloïdes (1).

Il va sans dire qu'il faut étudier avec soin la constitution du malade, afin qu'une fois la première attaque de la maladie arrivée à son terme, on puisse prévenir les rechutes par un traitement général. Les sujets qui présentent les symptômes d'une infection syphilitique, ou souffrent de rhumatisme chronique, tirent les plus grands avantages : les premiers, d'une cure d'extinction (2), jointe aux bains sulfureux; les seconds, de l'hydrothérapie. Dans ce traitement, la méthode des transpirations prolongées et des lotions froides sur le corps enveloppé de draps mouillés et mis ainsi à l'abri du contact direct de l'air, doit être préférée à celle qui préconise les bains et les douches froides. On peut, en effet, dire qu'en général les bains sont mal supportés par les malades atteints d'affections oculaires, surtout lorsque le cuir chevelu reste longtemps imprégné d'humidité.

Si l'on voit, au contraire, que les rechutes de l'iritis ne proviennent que de la présence de synéchies, on fera bien mieux de soumettre l'œil à une opération que d'imposer au malade un traitement fort long et le plus souvent inefficace.

ARTICLE III

IRIDO-CHOROÏDITE (CYCLITE), OPHTHALMIE SYMPATHIQUE

Nous sommes forcés d'empiéter un moment sur les maladies de la choroïde, en décrivant ici une inflammation de la partie antérieure de cette membrane,

(1) L'action du mydriatique est plus intense lorsqu'il se dissout peu à peu dans le contenu liquide du sac conjonctival (car alors elle se produit d'une manière continue) que si l'on instille quelques gouttes d'une solution même concentrée, et qui sont rapidement éliminées. Pour obtenir un maximum d'action, on a conseillé (Homberger) d'introduire une parcelle de sulfate neutre d'atropine en substance dans le cul-de-sac conjonctival. Une pression énergique contre le ligament palpébral interne doit, en comprimant le sac lacrymal, fermer cette voie d'absorption et l'intoxication qui pourrait en résulter.

(2) La cure d'extinction que nous avons l'habitude de faire suivre consiste dans trois mois de traitement de frictions, en alternant avec l'emploi du sirop de Gibert et les lavements d'iodure de potassium; la seconde année, deux mois de frictions, en alternant avec les injections de peptonate; et, la troisième année, un mois d'injections ou de frictions jointes aux bains sulfureux d'Aix-les-Bains ou d'Aix-la-Chapelle.

mais le plus souvent cette région de la membrane vasculaire de l'œil n'est atteinte d'inflammation qu'après que celle-ci a pris son point de départ dans l'iris même. L'image de l'iritis ne se modifie pas sensiblement par cette irradiation vers le corps ciliaire, il est donc utile, au point de vue pratique, de placer côte à côte ces deux images afin de moins exposer à les identifier.

Cette maladie, quoique très répandue et si marquante dans le cadre nosologique des affections de l'œil, n'a, jusqu'à il y a vingt ans, guère trouvé place dans les traités ophthalmologiques. On doit chercher la cause de cette négligence dans la variété des formes qu'elle affecte et dans l'extrême difficulté qu'on éprouve à les réunir sous un seul chef. Nous admettons comme pour l'iritis trois catégories d'irido-choroïdite, distinctes quant à leur caractère anatomique. Ce sont :

1° L'irido-choroïdite plastique;

2° L'irido-choroïdite séreuse ou lymphangite de l'œil;

3° L'irido-choroïdite parenchymateuse (gommeuse).

1° L'*irido-choroïdite plastique*, quoique devenant la source d'une exsudation abondante à la surface des parties affectées de la choroïde, se soustrait aux investigations de l'observateur, par ce fait que le corps ciliaire échappe à l'examen direct. Même lorsqu'on dilate fortement la pupille, il est impossible d'apercevoir la crête des procès ciliaires, et leur base est tout aussi inaccessible à l'ophthalmoscope. Aussi, quand la maladie dépose principalement ses produits dans ces parties et quand l'iris n'y prend qu'une faible part, on comprend facilement comment le diagnostic devient difficile.

L'attention du médecin est surtout éveillée par une injection périkératique souvent assez prononcée, inégale par places, celles-ci étant parfois très sensibles au toucher. Cette injection pas plus que la sensibilité ne peuvent se rapporter ni à l'état de la cornée, ni à celui de l'iris. Celui-ci peut être décoloré et montrer une hypérémie assez marquée. On y distingue même quelquefois un certain nombre de vaisseaux, et l'on rencontre de temps en temps une augmentation assez notable dans la profondeur de la chambre antérieure (1); mais à cette époque, presque aucun exsudat plastique n'apparaît dans le champ pupillaire, et ce n'est que dans un âge plus avancé de la maladie que les symptômes de l'iritis deviennent plus apparents. En résumé, à ce moment, l'injection périkératique, la vascularisation de l'iris, l'accroissement en profondeur de la chambre antérieure et la sensibilité de l'œil au toucher sont les seuls signes de l'irido-choroïdite plastique. Après les progrès ultérieurs de la cyclite, la maladie est caractérisée beaucoup plus nettement par les troubles qui se manifestent dans l'humeur vitrée.

(1) Cette augmentation peut tenir, à une époque avancée de la maladie, au retrait des masses néoplasiques formées dans le corps ciliaire qui refoule en arrière l'insertion de l'iris.

Si l'on examine avec l'ophthalmoscope à cette époque récente de la maladie, examen que ni le trouble de l'humeur aqueuse, ni celui de la cornée ou de la cristalloïde antérieure n'embarrasse, alors on découvre aisément dans le segment antérieur de fines opacités floconneuses dont le déplacement plus ou moins rapide dénote le degré de désorganisation qu'a subi la partie antérieure du milieu dans lequel elles se trouvent. La présence de ces flocons, conjointement avec l'hypérémie, la vascularisation ou des synéchies de l'iris, permet de poser avec certitude le diagnostic d'irido-choroïdite; une confusion pourrait seulement encore être faite dans les cas de forte injection périkératique avec la scléro-choroïde antérieure, fait sur lequel nous reviendrons en décrivant cette affection.

L'attention est déjà éveillée par le trouble visuel qu'accuse le malade et que l'exploration à l'éclairage oblique n'explique nullement, car l'humeur aqueuse, la cornée et le champ pupillaire peuvent être absolument libres de tout obstacle s'opposant à une vision absolument nette, si l'irradiation de l'inflammation ne s'est bornée qu'à provoquer l'hypérémie, la vascularisation et la formation de quelques synéchies isolées.

Lorsque plus tard, par suite d'une participation plus active de l'iris à l'inflammation, la constatation du symptôme pathognomonique, des flocons siégeant dans la portion antérieure du corps vitré, est rendue impossible, notre diagnostic s'appuie, pour l'irido-choroïdite plastique, sur l'injection périkératique très accusée par places, qui sont en outre sensibles au toucher, sur la profondeur de la chambre antérieure, et sur la vascularisation de l'iris qu'une désorganisation de cette membrane ne saurait expliquer, mais qui résulte d'une difficulté marquée dans la circulation provenant de l'inflammation du corps ciliaire.

2° L'*irido-choroïdite séreuse*, ou *lymphangite* de l'œil, montre une injection périkératique bien moins prononcée; on voit apparaître brusquement des opacités très légères dans les parties antérieures du corps vitré, en même temps que surviennent, en général, les symptômes d'une simple lymphangite antérieure (la surface postérieure de la cornée se couvre d'une foule de petits points à peine perceptibles à la loupe et à l'éclairage oblique).

Un observateur attentif peut alors reconnaître sans difficulté une augmentation dans la tension de l'œil. La chambre antérieure gagne assez notablement en profondeur et l'iris perd beaucoup de sa mobilité. La vision se trouble et il n'est pas rare de voir la maladie changer de caractère, en s'adjoignant l'irido-choroïde plastique. Entre toutes les formes d'irido-choroïdite, c'est la forme séreuse qui présente les symptômes les moins tranchés pour la séparer de la lymphangite antérieure et que l'on confondrait le plus facilement avec elle, ou encore avec le glaucome chronique irritatif dont elle peut aisément prendre les caractères, si l'on négligeait de fixer son attention sur l'état du corps vitré.

Nous avons déjà exposé, en parlant de la lymphangite antérieure, qu'il n'est

nullement justifié de vouloir localiser cette inflammation exclusivement dans l'iris en lui assignant le nom impropre d'iritis séreuse. Très probablement, toute lymphangite antérieure se concentrant de préférence dans le tissu trabéculaire péricornéen, s'irradie tout de suite aussi vers le corps ciliaire et mérite donc pour cela le nom d'irido-choroïdite séreuse. Pourtant il est permis, au point de vue clinique, de distinguer de cette *lymphangite antérieure* (iritis séreuse) une *lymphangite générale* de l'œil ou irido-choroïdite séreuse, et cela à cause de l'*extension*, de l'*intensité* et de la *gravité* que prend cette lymphangite généralisée.

Il est aisé *au début* de cette irido-choroïdite séreuse de se convaincre que la lymphangite est généralisée, parce que nous constatons tout de suite avec de faibles dépôts sur la cornée sous forme de poussière, des opacités semblables non seulement dans la partie antérieure du corps vitré, mais aussi dans ses couches profondes. L'inspection étant rendue facile d'une part par le peu de trouble qu'occasionnent les dépôts et les fins épanchements cellulaires dans le corps vitré, on peut dans certains cas se convaincre (avec M. Knies) que le pourtour du nerf optique, la rétine, est devenu le siège d'un trouble et d'un gonflement œdémateux. Incontestablement cela se présente dans les cas où la lymphangite est transmise d'un œil à l'autre par sympathie, et lorsqu'en longeant les gaines du nerf optique elle a fusé sous la choroïde, vers le tissu trabéculaire péricornéen et l'iris.

Il est bien plus difficile de constater cette généralisation de la lymphangite lorsqu'elle a déjà pris un développement notable dans la partie antérieure de l'œil, et que l'inspection du fond de l'œil est rendue impossible par suite de nombreux dépôts sur la surface postérieure de la cornée, de l'état de rugosité de cette membrane et de la quantité d'opacités que renferme le corps vitré. Nous concluons alors sur la généralisation de la lymphangite par l'intensité et l'étendue de l'infiltration cellulaire; parfois aussi par la transmission directe de cette lymphangite à l'autre œil sur lequel le début de la maladie s'observe alors autour de l'entrée du nerf optique.

Jamais on ne voit dans une simple lymphangite antérieure ou iritis séreuse se former de véritables grandes plaques grisâtres qui de la face postérieure et déclive de la cornée se replient sur l'iris, ou se déposer pareilles plaques sur la cristalloïde antérieure; jamais on ne voit davantage dans cette simple iritis séreuse les parties intermédiaires entre les plaques se recouvrir d'un épithélium rugueux, perdre leur transparence et se scléroser à l'instar des parties recouvertes par les plaques mêmes; jamais non plus le corps vitré ne devient le siège de flocons filamenteux et tellement répandus que leur présence rappelle l'état jumenteux décrit par Desmarres.

C'est la gravité de l'affection dénotée par la quantité des produits immigrés et déposés dans la chambre antérieure qui nous engage à conclure sur la généralisation de la lymphangite, même lorsque l'inspection du corps vitré et du fond de l'œil ne nous permet plus de contrôler directement le degré d'extension qu'a pris l'affection.

Il n'est pourtant pas nécessaire que la maladie, quoique répandue sur la totalité des espaces lymphatiques, prenne par suite de son extension même un très fort degré d'intensité, et l'on observe des cas (principalement atténués par le traitement) pour lesquels l'ophthalmoscope reste pendant toute la durée de la maladie le juge de la généralisation de la lymphangite, ses produits n'étant jamais assez abondants pour rendre son emploi impuissant.

Un caractère distinctif de l'irido-choroïdite plastique est que pour cette lymphangite oculaire généralisée l'injection périkératique reste toujours modérée et n'est quelque peu accusée que près des foyers de sclérose cornéenne s'il s'en est produit. Aussi, si avec les symptômes d'une lymphangite généralisée, il se produit une injection périkératite généralisée intense et une sensibilité marquée au toucher de l'œil, qu'on soit sur ses gardes, car il faut craindre que l'affection ne se soit transformée en scléro-choroïdite antérieure et ne soit d'autant plus facilement suivie de déformations ectatiques de l'œil qu'en pareil cas la tension intra-oculaire s'est habituellement sensiblement accrue.

3° L'*irido-choroïdite parenchymateuse* (*suppurative*) et *gommeuse* n'offrira de difficultés pour le diagnostic qu'au début, et seulement dans le cas où, comme dans la forme gommeuse, la maladie débute dans une région circonscrite de la portion ciliaire de la choroïde. C'est de cette forme particulière d'irido-choroïdite, ainsi que de l'irido-choroïdite suppurative, dont nous nous occuperons surtout ici, les autres devant naturellement trouver leur description en parlant de l'ophthalmie sympathique.

L'*irido-choroïdite gommeuse* est une affection si rare, qu'il faut un vaste champ d'observations pour en rencontrer un certain nombre de cas. A peine en est-il question dans la monographie de M. Schubert dans laquelle nous trouvons cependant tant de renseignements statistiques réunis avec un soin particulier.

Nous ne voulons pas parler ici d'une forme d'irido-choroïdite où l'emplacement d'une gomme primitivement développée à la périphérie de l'iris prend une extension considérable et empiète d'une quantité égale vers la chambre antérieure et le corps ciliaire; nous parlons des cas rares où les productions gommeuses prennent leur origine dans le corps ciliaire même. Chez pareils malades l'iritis ne se signale que par la formation de quelques synéchies rares, une vascularisation apparente au voisinage du siège de la gomme ciliaire, et finalement un trouble dans la chambre antérieure qui masque plus ou moins la propulsion que subit l'iris au-devant de la production gommeuse.

Ce qui frappe le plus l'observateur, c'est l'apparition soudaine d'une distension de la sclérotique formant un staphylôme ciliaire parfois très volumineux. J'ai vu se produire si promptement cet envahissement de la sclérotique par des masses gommeuses, qu'une ectasie se montrait dans les vingt-quatre

heures, à partir de la présentation du malade d'un jour à l'autre, et qu'on était à se demander si elle n'avait pas échappé à l'examen de la veille.

Les observations en nombre assez restreint (Desmarres (1), Zchender (2), Arlt (3), Mackenzie (4), de Hippel (5), Coccius (6), H. Schmidt (7), Woinow (8), Brière (9), Loring (10), etc., dénotent toutes cette tendance particulière de la maladie à fuser dans la sclérotique et à former une élévation staphylomateuse bleu rougeâtre qui aboutit dans les cas graves à une perforation, et dans ceux de moindre intensité (ou atténués par le traitement), soit à une ectasie définitive avec atrophie marquée de tous les tissus avoisinants, soit à une rétraction avec affaissement partiel du globe oculaire.

Dans les cas où la perforation a lieu, la gomme se faisant jour au dehors, la sclérotique s'émiette dans la masse gommeuse comme si l'on en avait fait une préparation anatomique avec des aiguilles (de Hippel).

Un signe qui peut mettre sur la voie chez les personnes syphilitiques et montrer qu'il y a menace de production gommeuse dans le corps ciliaire, c'est lorsque, avec les symptômes d'une simple irido-choroïdite plastique d'apparence peu grave, le malade accuse un affaiblissement visuel hors de toute proportion et que l'ophthalmoscope nous explique par un trouble généralisé et intense des couches antérieures du corps vitré. Si, en pareil cas, on voit se développer comme un foyer d'épiscléritis en un point déterminé de la circonférence de la cornée, principalement en haut, on est averti du danger que court le malade.

Il est d'autant plus important de surprendre dès son apparition pareil avertissement que l'évolution si rapide des gommes ciliaires rend, après leur formation, nos secours bien impuissants.

Quoiqu'un très énergique traitement peut presque toujours empêcher la perforation et la destruction phthisique de l'œil, dans la majorité des cas le développement d'un staphylôme assez étendu marque la déchéance complète de l'œil comme organe visuel. Bien rares sont les cas signalés par M. H. Schmidt d'une résorption de la gomme avec cicatrisation plate et simple pigmentation ardoisée de la sclérotique. Je suis à me demander si en pareils cas il ne s'est pas agi d'une ténonite ou épisclérite gommeuse avec légers

(1) *Loc. cit.* Son traité, t. II, p. 501.

(2) *Handbuch des gesamten, Augenheilkunde*, p. 252.

(3) *Die Karnkheiten des Auges*, t. II, p. 67, 88 et 89.

(4) *Practical Treatise of de diseases of the eye*, 1854, p. 514 « ...In more than one instance I have seeu this disease combrined with a hard elevation of a dark read colour, some what like a phlegmon, behint the edge of the cornea, ending in attenuation of the sclerotica and projection of the choroid. »

(5) *Archiv f. Ophthalm.*, t. VIII, 1, p. 65.

(6) *Die Hiläustalt für arme Augenkranke zu Leipzig*, 1870, p. 36.

(7) *Berliner Klin. Wochenschzrift*, 1872, n° 23.

(8) *Compte rendu de la Société russe de Moscou*, 1873, n° 10.

(9) Communication manuscrite.

(10) *Transactions of the Am. ophth. Soc.* July 1874, p. 174.

symptômes concomitants d'iritis. Comme à M. Zehender il nous a été donné de mettre, dans ces cas, à découvert la masse gommeuse par une incision, et de constater qu'il s'agissait d'une substance lardacée, semblable aux gommes des paupières et d'une diaphanéité telle qu'elle rappelait comme aspect certains granulomes ou chalazions très récents des paupières.

J'ai pu alors me convaincre que la gomme était épisclérale et n'avait nullement la tendance à perforer l'œil, car la tension nous est ici un sûr garant ainsi que la transparence du corps vitré. Lorsqu'une gomme s'est développée dans le corps ciliaire et s'est fait jour au dehors, nous voyons concorder avec une accalmie relativement notable, une diminution très sensible de la pression intra-oculaire.

Incontestablement, le diagnostic est bien facilité si une production simultanée de gommes iridiennes et ciliaires s'est effectuée, ou si une gomme située très périphériquement a envahi le corps ciliaire et les parties avoisinantes de la sclérotique.

Comme pour l'iritis gommeuse, l'irido-choroïdite de même nature a encore bien moins de tendance à se présenter sur les deux yeux à la fois, et les malades bénéficient ici de cette particularité de toutes les affections consécutives et tardives de la syphilis « de montrer peu de tendance à une manifestation symétrique » (Bäumler).

L'*irido-choroïdite suppurative*, une autre variété de la forme parenchymateuse, est habituellement traumatique et consécutive au séjour d'un corps étranger implanté dans la partie antérieure du tractus uvéal. Une violente contusion de la région ciliaire (avec faible subluxation du cristallin) peut aussi engendrer la maladie qui n'a nullement besoin, comme à la suite de blessures étendues ou infectées, d'éclater avec violence. Au contraire, nous concluons à la nature du mal d'après le développement insidieux de l'affection que révèle à peine une légère injection périkératique, un faible trouble de l'humeur aqueuse et une décoloration presque imperceptible de l'iris, ainsi que la sensibilité de la région ciliaire et l'apparition soudaine d'un hypopion ne pouvant évidemment pas provenir de l'infiltration lymphoïde de l'iris à peine modifié dans sa structure, mais dont l'origine doit être rapportée à l'imprégnation de cellules lymphoïdes du corps ciliaire et des espaces lymphatiques sous-jacents enflammés.

Cette accumulation de pus peut montrer de brusques variations, disparaître plus ou moins complètement dans l'espace de quelques heures et réapparaître tout à coup. Peu à peu la maladie prenant un développement plus notable, l'hypopion ne disparaît plus complètement, il gagne en étendue; les symptômes de l'iritis suppurative, avec forte imbibition séreuse et infiltration cellulaire, s'accentuent. Une décoloration complète de l'iris, l'apparition d'un chémosis gélatineux avec œdème des paupières dissipent tout doute sur l'extrême gravité de l'affection. Ordinairement l'inspection à l'éclairage oblique ou à l'ophthalmoscope a permis, en pareil cas, de constater qu'une portion antérieure du corps vitré s'abcédait, que la choroïde suppurative antérieure avait déjà empiété

sur ce milieu avant d'avoir provoqué de sensibles désordres dans l'iris même. Trois issues peuvent alors se présenter : la maladie se termine par panophthalmie, par perforation sclérale (au voisinage d'un corps étranger), enfin par la formation d'un abcès circonscrit du corps vitré voisin de la partie lésée du corps ciliaire, abcès qui peut se résorber et entraîner par son affaissement le développement d'une phthisie partielle de l'œil.

Après avoir énuméré les trois variétés d'irido-choroïdite en ce qui concerne leur nature anatomique, nous avons encore à étudier cette affection si importante au point de vue de son développement, quant à ce qui regarde le point d'évolution de la maladie, nous aurons ainsi à envisager :

A. L'irido-choroïdite *secondaire* ou consécutive à une iritis ;

B. L'irido-choroïdite *primitive*, ou *cyclite* dont le siège était primitivement dans les parties antérieures de la choroïde ;

C. L'*irido-choroïdite sympathique* (*traumatique*).

A. L'irido-choroïdite *secondaire* ou *consécutive* se développe, comme nous l'avons vu, à la suite d'une iritis, surtout lorsqu'une synéchie postérieure totale intercepte toute communication entre les chambres de l'œil. Dans ce cas, le mal prend sa source dans les tiraillements que subissent sans relâche les parties antérieures de la choroïde et dans le refoulement de la périphérie de l'iris vers le canal de Fontana. D'un autre côté, l'équilibre se trouve interrompu entre la pression du fond et des chambres de l'œil, par suite de l'interposition du diaphragme que constituent l'iris et le cristallin accolés, et la tension interne se trouve notablement altérée par l'entrave porté à l'excrétion. Ainsi, en ponctionnant la cornée sur un œil atteint de synéchie postérieure totale, on ne produit qu'un écoulement incomplet de l'humeur aqueuse, et le cristallin ne vient pas se placer directement contre la face postérieure de la cornée, comme cela arrive à l'état normal. A cette époque pourtant la tension a habituellement déjà sensiblement augmenté dans la chambre postérieure et un refoulement de la papille est en train de se développer.

Une fois que la périphérie de l'iris se bombe et proémine en avant, les accidents du côté de la choroïde ainsi que des phénomènes glaucomateux ne tardent pas à éclater. Si le champ pupillaire n'est pas occupé par des exsudats plastiques et qu'il permette l'examen ophthalmoscopique, le corps vitré se montre opacifié surtout dans ses parties antérieures. Les opacités qui s'y développent sont, au début, très fines ; plus tard elles deviennent filamenteuses ou membraneuses. En même temps que cette exsudation s'effectue avec plus ou moins de rapidité, on peut voir se produire, dans la chambre antérieure, un hypopion en filet linéaire qui, par son apparition brusque ainsi que par sa disparition souvent très rapide, marque qu'il a pris son point de départ dans les parties antérieures de la choroïde.

Un autre signe manifeste de la participation de la choroïde à l'iritis est le gonflement des vaisseaux et particulièrement des veines de l'iris, sans que la

turgescence rapide dont ils deviennent le siège s'explique par l'état inflammatoire de cette membrane. Les gros vaisseaux, voisins du tissu épiscléral, au pourtour de la cornée, s'accusent aussi plus nettement.

Le toucher révèle, au pourtour de la cornée, une vive sensibilité. L'œil n'est, en effet, que rarement sensible au toucher que l'on pratique à travers les paupières, lorsqu'il ne s'agit que d'une inflammation de l'iris; mais dès que les parties antérieures de la choroïde se prennent, l'attouchement de la sclérotique devient, presque dans tous les cas, très pénible au malade, qui le témoigne en renversant brusquement la tête. La présence d'un grand nombre de filets nerveux et de vaisseaux dans le muscle ciliaire explique très bien les changements survenus dans la circulation et la sensibilité.

Signalons encore l'augmentation notable des troubles survenus dans la vision qui ne s'expliquent pas par l'obstacle qu'apportent à la vision les dépôts dans le champ pupillaire ou le trouble de l'humeur aqueuse, le rétrécissement progressif du champ visuel, et nous aurons la série complète des phénomènes principaux qui constituent l'irido-choroïdite. Pendant la période aiguë de la maladie, le globe oculaire est dur au toucher, mais peu à peu cette dureté fait place à un ramollissement considérable.

B. L'irido-choroïdite *primitive* qui commence par la choroïde diffère de la première en ce que des troubles notables dans les fonctions de l'œil précèdent généralement la manifestation des signes inflammatoires du côté de l'iris, et en ce que cette membrane ne porte pas l'empreinte d'une inflammation primitive. Des épanchements abondants peuvent s'être formés dans le corps vitré, avoir soulevé la rétine, altéré la nutrition du cristallin jusqu'à produire des opacités notables de cet organe; et c'est alors qu'un exsudat plastique amène l'occlusion de la chambre postérieure, et que l'iris enflammé proémine en avant, accidents qui ont, au bout de quelque temps, pour résultat l'atrophie du globe oculaire. Des poussées inflammatoires accompagnées de douleurs ciliaires intenses peuvent amener peu à peu la forme d'irido-choroïdite que nous avons signalée plus haut; mais, même à une époque avancée de la maladie, il est souvent possible encore de dire quel en a été le point de départ. Voici les trois signes essentiels qui doivent guider dans cette recherche :

1° Une conservation de l'intégrité du tissu de l'iris en disproportion avec les troubles fonctionnels de l'œil;

2° La présence très fréquente d'opacités dans le cristallin, sans même que l'iris soit devenu le siège d'une exsudation abondante;

3° La diminution notable et par poussées de l'acuité de la vision centrale ou la perte absolue d'une partie du champ visuel (lorsqu'il s'est fait un décollement rétinien), ce qui est bien moins fréquent si la maladie provient de l'iritis; auquel cas, à la vérité, le champ visuel se rétrécit

progressivement, mais sans troubler aussi considérablement la vision centrale.

C. L'*irido-choroïdite sympathique* (*traumatique*) est de toutes les variétés la plus importante et la plus intéressante au point de vue clinique.

Quoique Beer, Demours (1), Himly, de Ammon et d'autres aient déjà rapporté à l'appui de cette assertion des faits très concluants et presque exclusivement relatifs à des actions traumatiques, c'est dans le traité de Mackenzie (1844) que nous trouvons pour la première fois un article consacré à l'*iritis* ou *ophthalmitis sympathique*. « Chaque fois, dit le professeur de Glascow, que je rencontre une ophthalmitis sympathique, même à son début, quelque légers qu'en soient les symptômes, je la considère comme une des inflammations des plus funestes dont l'œil puisse être frappé.» Quant aux caractères de la maladie, les symptômes locaux de l'ophthalmitis sympathique sont pour lui ceux d'une iritis, qui finit rapidement par l'amaurose et l'atrophie de l'œil. Cette opinion, le sagace professeur la conserve même encore dans la dernière édition de son fameux traité (1854, p. 811).

Quoique l'attention des praticiens se soit, comme on le voit par ce qui précède, portée sur cette matière, il se passa encore quelque temps avant qu'on s'entendît mieux sur l'existence, la nature et le traitement de la maladie. Prichard (2), l'un des premiers, réunit un assez grand nombre d'observations confirmant les idées émises par Mackenzie. Sur les vingt observations qu'il rapporte et qui toutes ont trait à des blessures de l'organe, neuf fois l'organe affecté par sympathie s'est plus ou moins atrophié. Dans

(1) J'ai entre les mains une consultation de *Demours*, qne je dois à mon ami le Dr Pomier, pour un parent duquel elle avait été délivrée et qui démontre combien on était encore peu préoccupé des dangers de la sympathie au début de ce siècle. « Si le grain de plomb est entré dans l'œil, écrit Demours, comme je suis porté à le croire, je dois faire connaître que cet accident entraîne toujours la paralysie de la rétine, par conséquent qu'il ne reste aucun espoir de rendre la vue à l'organe blessé qui d'ailleurs a la cornée très malade par l'effet de la blessure. Si le grain de plomb n'a fait qu'inciser cette membrane, sans rester dans le globe, alors il resterait de l'espérance ; mais dans tous les cas l'indication qui se présente à remplir est la même : c'est-à-dire combattre par tous les moyens possibles l'irritation et l'engorgement probablement occasionnés par la présence dans le globe d'un corps étranger qui le plus souvent entraîne la fonte. Dans le cas présent, mon opinion est que l'œil ne fondera pas, que le grain de plomb y est resté, qu'il changera peut-être encore de place par l'effet de son poids combiné avec les mouvements de l'œil et du corps, que la *sensibilité de l'organe* alors se dissipera complètement, que son aspect sera considérablement amélioré et qu'il ne gênera plus les fonctions de l'autre œil qui acquerra même de la force. » Après avoir conseillé l'application jusqu'à quatre fois répétée de sangsues, un exutoire derrière le col, l'exposition de l'œil à la chaleur d'une décoction de pavots additionnée de sirop de diacode, Demours termine : Dans la supposition peu probable où le globe tenderait à fondre, ou Monsieur éprouverait des redoublements de douleurs avec pulsations et tous les symptômes d'un abcès, on ne pourrait que favoriser cette opération en employant des cataplasmes émollients. Délibéré à Paris le 4 février 1808, *Demours*, rue de l'Université, médecin oculiste, docteur-régent de l'ancienne Faculté de Paris, etc.

(2) *Association medical Journal*, 6 octobre 1854 (*Annales d'Oculistique*, t. XXXII, p. 172).

dix cas, il vit des troubles de la cornée ou du cristallin, presque dans tous, une occlusion plus ou moins complète de la pupille, compliquée ou non d'amaurose.

Nous trouvons ensuite un assez grand nombre d'observations réunies dans la thèse de M. de Brondeau (1). Quoique la définition des troubles sympathiques rapportés dans ces observations puisse donner matière à discussion, nous croyons néanmoins utile de faire connaître en peu de mots les changements morbides, produits sous une influence sympathique, qui se trouvent relatés dans cette thèse. Ainsi sur 24 cas, 9 fois il survint une amblyopie assez considérable (sans lésion appréciable); 4 fois, des amblyopies ou amauroses se déclarèrent consécutivement à des inflammations intenses (dilatation de la pupille); 3 observations parlent d'amblyopie avec défaut de transparence des milieux de l'œil; 3 autres signalent des inflammations manifestes (ophthalmies); 2 autres des cataractes, et les 3 dernières des altérations fonctionnelles de l'œil peu prononcées. Dans une statistique de Pagenstecher (de Wiesbaden), où sont notés 12 cas dans lesquels la cause déterminante n'est pas toujours une blessure, nous voyons attribuer à une influence sympathique les changements morbides qui suivent : irido-choroïdite, 6 fois; irritation de l'œil et trouble survenu dans les fonctions accommodatrices, 4 fois; cataracte, 1 fois; choroïdite, 1 fois.

D'après les travaux récents (*de Graefe*, *Mooren*, *de Arlt*, *Laqueur*, *Mauthner*, *Dransart*, etc.) il est avéré que l'irritation sympathique prend dans le plus grand nombre des cas le caractère de l'*irido-choroïdite plastique*. L'observation attentive démontrera, si, comme le pense M. Knies et ainsi que je suis tout porté à le croire, une lymphangite précède la période de plasticité. Incontestablement, l'ophthalmie sympathique qui reste à l'état de *lymphangite*, d'*irido-choroïdite séreuse*, pendant presque toute la durée de la maladie pour ne montrer que de faibles exsudations plastiques vers la terminaison du mal, est l'exception. Encore plus rares sont les cas où la *lymphangite* n'empiète même guère sur l'œil irrité par sympathie et se localise dans les gaines du nerf optique, ou près de leur implantation à la sclérotique, en produisant, soit une papillite ou l'image d'une choriorétinite. Cette lymphangite vaginale et péripapillaire précède souvent simplement la lymphangite généralisée de l'œil, autrement dit l'irido-choroïdite séreuse.

Un point sur lequel l'attention des ophthalmologistes doit être dirigée est de savoir si *toute* irido-choroïdite plastique pernicieuse, et c'est là évidemment la forme la plus répandue de l'ophthalmie sympathique, est précédée d'un court stade de lymphangite. Il en est ainsi incontestablement dans nombre de cas que nous avons pu observer dès le début, et l'on peut dès à présent déjà formuler quant à la nature de l'ophthalmie sympathique les règles suivantes :

(1) *Des affections sympathiques de l'un des yeux à la suite d'une blessure de l'autre œil.* Thèse pour le doctorat. Paris, 1858.

Par les voies lymphatiques la transmission d'un œil à l'autre de matières infectantes peut développer sur le congénère une lymphangite généralisée.

Cette lymphangite prend, dans la majorité des cas, promptement les caractères d'une inflammation exsudative et plastique d'une nature particulièrement pernicieuse.

Dans les cas relativement rares où la lymphangite conserve son caractère propre, ou ne montre que fort tardivement une tendance à s'adjoindre une inflammation plastique peu intense, ordinairement la maladie présente une malignité infiniment moins prononcée.

Lorsque la lymphangite ne dépasse pas l'entourage de la papille du nerf optique, elle n'offre que deux ordres de dangers : ceux d'une menace d'irradiation sur la totalité des espaces lymphatiques de l'œil et ceux résultant de troubles nutritifs que la lymphangite peut sous forme de vaginite produire dans le nerf optique même.

La forme la plus pernicieuse de l'inflammation sympathique est assurément l'*irido-choroïdite plastique*, et c'est presque exclusivement de cette manière que se perd le plus grand nombre des yeux enflammés sympathiquement. Ce qui différencie cette irido-choroïdite de l'irido-choroïdite ordinaire, c'est la production très rapide de masses néoplasiques vascularisées qui, tapissant la face postérieure de l'iris et le corps ciliaire, portent entrave à la circulation et partant à la sécrétion intra-oculaire. Aussi voit-on aussitôt se développer une synéchie postérieure totale, l'iris se vasculariser et de nombreuses saillies se montrer à sa surface, à moins que toute la face postérieure de cette membrane ne soit adhérente au cristallin. Dans ce dernier cas, où la marche de la maladie a été généralement moins brusque, l'iris se présente sous l'aspect d'un diaphragme raide, dont les plis ont disparu et dont l'insertion est manifestement rétractée. Cette rétraction est due à la propagation des masses néoplasiques sur le corps ciliaire et au mouvement cicatriciel qu'elles subissent. Elle a habituellement pour effet de détacher le corps ciliaire de la sclérotique et d'exercer une forte traction sur le tissu trabéculaire péricornéen.

Suivant le mode d'agglutination de l'iris au cristallin, la chambre antérieure, qui perd toujours sa profondeur, présente deux variétés d'aspect. Dans celle où l'iris offre des bosselures, le maximum de profondeur se trouve au centre et vers la périphérie; dans les parties intermédiaires la chambre antérieure peut avoir été complètement abolie par le contact des bosselures avec la membrane de Descemet. Dans la seconde variété, la chambre antérieure a son minimum de profondeur vers le centre de la cornée et elle augmente progressivement vers la périphérie. Les changements qu'on observe dans la vascularisation de l'iris et dans sa disposition sont en rapport avec la tension et la sécrétion intra-oculaire, qui par leur instabilité constituent un caractère particulier de l'inflammation sympathique. La tension

de l'œil n'a été que très passagèrement augmentée et montre des états très variables.

Ces variations de tension s'expliquent par les diverses phases que parcourent les produits inflammatoires de cette forme pernicieuse. Ces produits très abondants amenant rapidement une synéchie postérieure complète, le diaphragme iridien se trouve chassé vers la rigole de Fontana et fournit alors un obstacle à l'excrétion oculaire, d'où un durcissement manifeste de l'œil. A mesure que la rétraction des masses néoplasiques qui tapissent toute la surface postérieure de l'iris et le corps ciliaire se produit, non seulement ce dernier est détaché de la sclérotique, mais la périphérie de l'iris étant fortement distendue, les trabécules sclérales péricornéennes largement écartées et la voie d'excrétion oculaire démesurément ouverte, une phthisie essentielle se développe et est bientôt suivie d'une phthisie partielle et définitive du segment antérieur de l'œil.

Évidemment aussi l'oblitération d'un nombre important de vaisseaux comprimés par les mêmes exsudations étalées sur la portion la plus vascularisée de la choroïde, contribue sensiblement à accentuer les troubles nutritifs de l'œil, à les irradier vers le corps vitré qui se liquéfie complètement, et à entraîner la formation d'une cataracte par défaut de nutrition de l'œil.

Ce qui constitue essentiellement le caractère pernicieux de l'affection, c'est qu'elle se localise près de la grande voie d'excrétion de l'œil, donnant lieu, par les diverses phases qu'elle parcourt ainsi, alternativement à des périodes glaucomateuses et de phthisie essentielle, tourmentes nutritives auxquelles l'œil ne résiste pas ; et pourtant chez les jeunes sujets où la sclérotique, par sa souplesse, s'accommode bien plus aux diverses phases de compression et de distension, nous voyons que la maladie peut s'épuiser sans entraîner une phthisie quelque peu marquée de l'œil. Les masses néoplasiques et exsudatives se résorbent au point que le champ pupillaire se dégage, l'iris atrophié adhère dans toute son étendue au cristallin qui a conservé sa transparence, le corps vitré s'éclaircit, et c'est alors qu'on a souvent le désappointement de constater à l'aide de l'ophthalmoscope que si le malade ne recouvre pas le degré de vision que laissait espérer l'aspect extérieur de l'œil, cela tient aux ravages que la lymphangite, précurseur de l'ophthalmie sympathique plastique, a occasionnés dans le voisinage de la papille et dans le nerf optique même; on trouve, comme je le faisais déjà observer dans ma monographie (Graefe, *Saemisch*, t. IV, p. 522, 1876), « un état nalogue àa celui que montrent les formes régressives de chorio-rétinite et même de neuro-rétinite. »

Nous reviendrons à l'ophthalmie sympathique en parlant de l'étiologie de l'irido-choroïdite en général, mais tout d'abord il sera nécessaire de bien avoir présentes à l'esprit les altérations anatomo-pathologiques.

Anatomie pathologique de l'irido-choroïdite en général. — En expo-

sant les trois formes principales si variées et si importantes de cette maladie, nous avons déjà insisté sur les changements anatomo-pathologiques qui les différencient. Pourtant, en plaçant sous les yeux du lecteur les récentes recherches de MM. Arlt et Knies, nous rendrons bien plus évidentes encore les profondes désorganisations que cette maladie peut faire subir à l'œil.

La forme la plus fréquente, la *cyclite plastique*, à part un degré d'hypérémie qui s'accompagne d'une infiltration cellulaire plus ou moins accusée des parties avoisinantes, présente comme signe pathognomonique l'exsudat fibrineux, lui aussi plus ou moins farci de cellules rondes. Cet exsudat se dépose tout d'abord dans la trame du corps ciliaire et de l'iris en en écartant les éléments anatomiques, et reste localisé seulement dans les formes légères de la maladie qui sont susceptibles de guérison sans laisser de traces. Dans les formes graves cette exsudation empiète sur toutes les parties avoisinantes

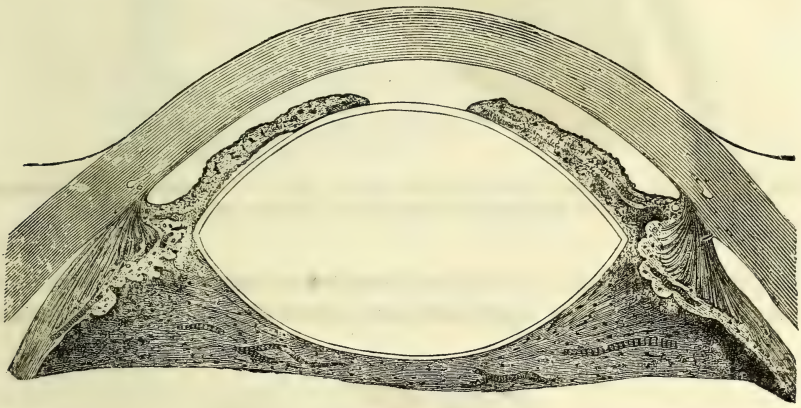

Fig. 75.

du corps ciliaire et de la face postérieure du cristallin, supprime la chambre postérieure et enveloppe, ainsi que le montre le dessin (fig. 75), en entier le cristallin.

Arrivé à un tel degré d'intensité un retour *in integrum* n'est guère à espérer. Au contraire ces masses fibrineuses se remplissent de plus en plus de cellules immigrées et s'organisent en se transformant en un tissu cellulaire tendre qui, par suite de son organisation ultérieure, se condense et en se rétractant agit d'une manière désastreuse sur la nutrition des parties avoisinantes.

A cette production de tissu cellulaire peut prendre part aussi, ainsi que le montre la figure 76, la portion ciliaire de la rétine. Les cellules cylindriques de cette couche, dit M. Arlt, commencent à proliférer et à s'accroître à un moment donné, de façon à prendre tout d'abord la forme de cellules fusiformes et finalement celle de fibres de tissu cellulaire. Cet allongement commence toujours près du point de transition de la *pars non*

plicata corporis ciliaris ou *pars plicata*, pour n'atteindre les parties situées plus avant que plus tard et jamais à un degré aussi prononcé (voy. fig. 76).

FIG. 76. — Cyclite plastique. Participation de la *pars ciliaris* à la formation d'une membrane par suite de la transformation des cellules cylindriques en fusiformes.

A cette hypergenèse, l'uvée prend alors ordinairement une part très active. Ainsi il se produit une hyperplasie des cellules pigmentées de cette couche,

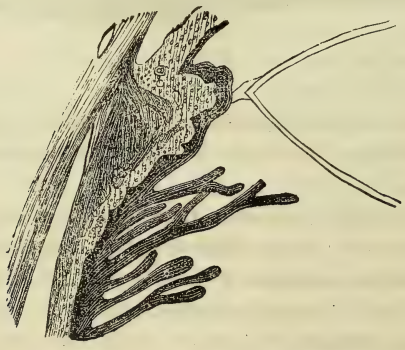

FIG, 77. — Cyclite plastique. Excroissances tubulaires de la couche uvéale du corps ciliaire. Pour plus de netteté du dessin la couche rétinienne n'est pas indiquée.

formant un duvet composé de prolongements tubuleux qui par leur aspect rappellent des tubes glandulaires épithéliaux (fig. 77) ou des vaisseaux dont le calibre serait farci de pigment. Suivant les recherches de M. Arlt, ces prolongements tubulaires paraissent tout d'abord, en envahissant les fausses

membranes qui résultent de la cyclite, non pigmentés (voy. fig. 78) et semblent ne se remplir qu'ultérieurement de granules pigmentés.

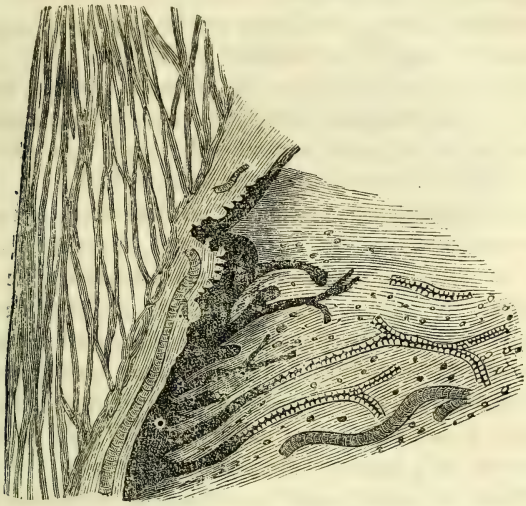

Fig. 78. — Cyclite plastique. Cellules uvéales pigmentées disposées dans la membrane, qui se continuent en tubes non pigmentés.

Les phases régressives que subissent ces membranes ont pour nous le plus grand intérêt. Ces membranes, étant souvent le siège d'anciennes hémorrha-

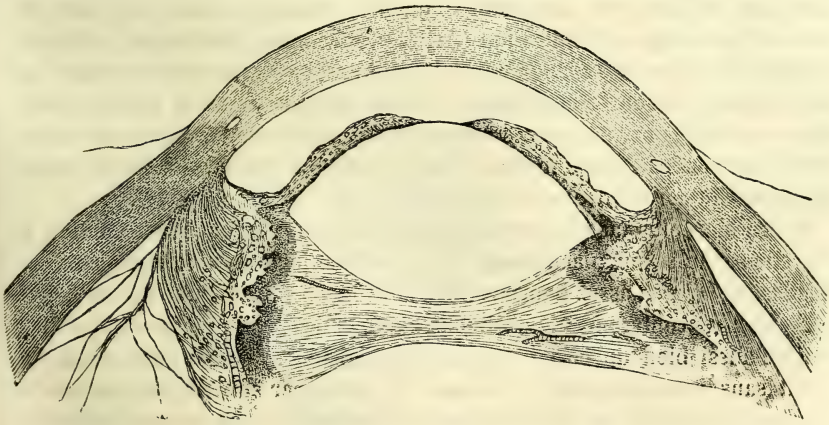

Fig. 79. — Cyclite plastique. Membrane formée par la cyclite. Décollement du corps ciliaire.

gies, de dépôts pigmentaires et calcaires, reviennent sur elles-mêmes (comp. fig. 75 et fig. 79) et recouvrent la surface postérieure du cristallin ; elles doivent, comme le montre le dessin (fig. 79), détacher le corps ciliaire

de toute la circonférence péricornéenne. A mesure que se produit cette rétraction, les cellules résultant de la prolifération de l'uvée disparaissent en laissant seulement le pigment libre dans le tissu cellulaire dense, qui, d'abord très vasculaire, peut se condenser et s'imprégner de dépôts calcaires, au point de devenir le siège d'une véritable ossification.

La rétraction progressive de ce tissu est tellement accusée que, comme le montre la figure 79, les *processus ciliaris* de deux points opposés viennent presque à se toucher et que pareille traction doit avoir pour effet de détacher la rétine et par suite de désorganiser complètement l'œil.

La *forme parenchymateuse de cyclite* ne différera pas essentiellement dans les coupes anatomiques des formes graves de cyclite plastique. Car il est certain que ce ne sera qu'au début d'une pareille cyclite qu'on sera à même d'en confirmer le caractère parenchymateux et d'attribuer à la prolifération des cellules le tissu nouvellement formé, et non à l'organisation d'une exsudation dont les cellules infiltrées et émigrées du voisinage (uvée) se sont organisées. Plus tard, une fois de grandes masses membraneuses de nouvelle formation établies, il sera absolument impossible d'établir ce qui revient à la prolifération et ce qu'a apporté l'exsudation fibrineuse.

La même difficulté de juger la part qui revient à l'infiltration cellulaire et à la nucléation, ou développement sur place de cellules rondes, se présente pour la cyclite parenchymateuse qui revêt le caractère *purulent*. La *soudaineté* de l'apparition de *pareilles* cellules tout d'abord dans les couches parenchymateuses les plus internes du corps ciliaire et à sa surface, envahissant rapidement la portion ciliaire de la rétine, mais gagnant alors aussi tous les tissus, ainsi que les éléments musculaires mêmes, quoique comme les nerfs ils résistent davantage à l'infiltration (Arlt), prouve que l'infiltration cellulaire (la diapédèse) joue ici certainement le rôle prépondérant sinon exclusif. La coupe figure 80 montre que dans les formes intenses toute la portion antérieure du tractus uvéal avec ses vaisseaux se transforme en une masse farcie de cellules rondes, et que le même envahissement s'étend à toute la région antérieure du corps vitré avoisinant.

Il sera bien plus facile d'étudier la part qui peut revenir à la formation de nouvelles cellules sur place lorsqu'il s'agit d'une forme *gommeuse* ou *tuberculeuse*, si l'on est assez heureux pour pouvoir en faire l'étude dès le début, de façon à rencontrer à côté d'anciens boutons des foyers miliaires. Qu'on se pénètre aussi bien de ce fait, qu'un histologiste serait fort embarrassé s'il devait sans renseignements cliniques se prononcer sur ses préparations et décider s'il a affaire au tubercule ou à la gomme, et que ce sont exclusivement les renseignements fournis par la clinique qui autorisent à placer sous une coupe, comme celle que nous donne M. Arlt (fig. 81), le nom de gomme et non celui de tubercule. Ces néoplasies sont uniquement composées d'un entassement de cellules rondes qui ont repoussé de côté les fibres musculaires ainsi que les nerfs et les vaisseaux. Au centre de ce bouton les cellules commencent à se transformer en un détritus graisseux.

La *forme séreuse de cyclite* ou *lymphangite oculaire* a été d'autant plus

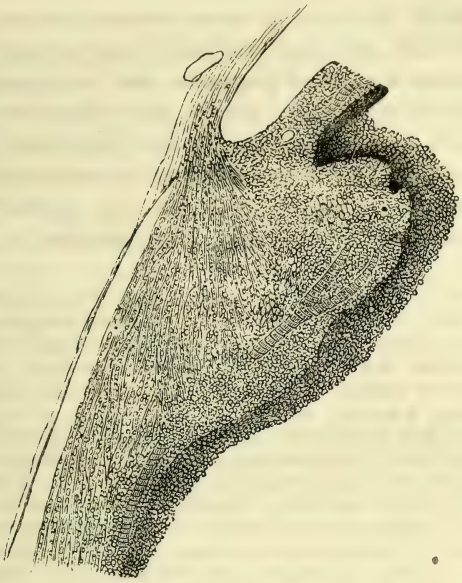

Fig. 80, — Cyclite purulente.

difficile à étudier anatomiquement que l'on n'arrive que fort exceptionnelle-

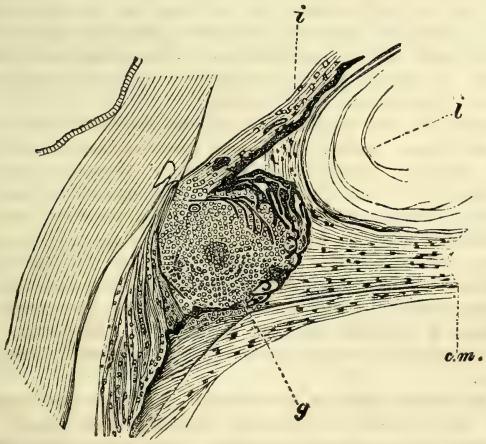

Fig. 81. — Gomme du corps ciliaire.

i, iris; = *l*, cristallin; — *cm*, membrane produite par la cyclite; — *g*, gomme.

ment à en faire la nécropsie, ou si l'on a procédé pour pareille maladie à une énucléation, la lymphangite s'est déjà combinée avec une forme plas-

tique ou parenchymateuse, et l'image primitive de l'affection s'est plus ou moins complètement effacée.

C'est M. Kniss (1) qui a eu la bonne fortune d'examiner les yeux d'une jeune fille de dix-neuf ans ayant succombé à une laryngite croupale et qui, six semaines auparavant, s'était présentée avec les symptômes qu'on avait jusqu'alors l'habitude de désigner sous le nom d'iritis (ou d'irido-choroïdite séreuse), ou encore de kératite ponctuée. Vu l'importance que la lymphangite jouera non seulement au point de vue de la transmission de l'ophthalmie sympathique, mais aussi dans la nosologie des ophthalmies internes en général, nous donnons le sommaire de cette remarquable recherche.

L'*œil gauche* de cette jeune fille présentait pendant la vie la surface antérieure de la cornée mate et striée; à la surface postérieure, des dépôts composés de précipités ponctués et sous forme d'amas de la grosseur d'une tête d'épingle, remontaient plus haut que le champ pupillaire. Pas de synéchies, impossibilité d'obtenir des détails du fond de l'organe, et l'œil n'est capable de compter les doigts qu'à douze pieds. Après avoir durci l'œil, il ne présente, à part les dépôts et la transformation de la partie antérieure du corps vitré en une gelée transparente, tandis que la partie postérieure est liquéfiée, rien d'anormal à l'aspect direct. Le microscope montre que la sclérotique est dans ses parties antérieures plus riche en cellules, surtout autour des vaisseaux et vers la limite scléro-cornéenne. La gaine infiltrée de certains vaisseaux se laisse même poursuivre jusque dans la cornée même. L'épithélium de la cornée est épaissi de préférence vers la circonférence, où il acquiert le double de son épaisseur normale. La membrane de Bowman est remarquablement épaissie; la cornée contient de nombreuses cellules rondes, surtout dans les couches avoisinant la chambre antérieure, et on rencontre de préférence ces cellules autour des zones infiltrées des vaisseaux. Cette infiltration cellulaire augmente d'intensité vers le bord et s'accentue près du tissu sous-conjonctival et vers le canal de Fontana.

La membrane de Descemet est le siège des dépôts qui caractérisent l'iritis séreuse; ils sont de grandeur différente. Envisagé de face, l'épithélium de la membrane de Descemet se montre normal, çà et là on reconnaît sur le circuit des interstices cellulaires un dépôt finement granulé composé, en partie de grains de pigment, en partie de ce qu'on appelle détritus. Bien rarement on voit superposées à l'épithélium des cellules rondes, mais ordinairement elles se trouvent déjà accumulées en petits amas qui renferment en outre des molécules pigmentaires et du détritus.

En ce qui concerne les plus grands amas, mieux étudiés sur des coupes, on voit alors que les limites des cellules tendent de plus en plus à s'effacer et le foyer à se composer d'un protoplasma confluent de détritus, de pigment et de noyaux provenant des cellules. Tandis que sous les petits dépôts l'épithélium de la membrane de Descemet se montrait intact, on acquiert en examinant les plus grands une impression, comme si le stratum cellulaire se trouvait ratatiné. Parfois on reçoit des images qui paraissent correspondre à une augmentation des cellules ou à une segmentation des noyaux des cellules endothéliales de la membrane de Descemet, mais je ne réussis pas à m'en faire une idée exacte.

Ces dépôts augmentaient en nombre et en étendue vers la périphérie de la cornée et se montraient confluents à la moitié inférieure de la cornée pour former des plaques s'étendant jusque vers le ligament pectiné. Les mailles de ce ligament sont gorgées de cellules qui les distendent.

L'iris est un peu rétracté près de son insertion, de façon que l'espace de Fontana est largement ouvert vers la chambre antérieure. On trouve dans l'angle iridien encore des amas arrondis analogues aux dépôts cornéens. L'iris montre une infiltration telle, que ses couches antérieures prennent par l'engorgement cellulaire l'aspect d'une plaie recouverte de granulations. L'irrégularité de cette infiltration, plus accusée près du bord adhérent de l'iris et de son sphincter, fait que ce dernier paraît parfois garni de petits

(1) *Archiv für Augenheilkunde v. Kuapp u. Hirschberg*, t. IX, p. 1.

granulomes. L'infiltration fait tout le tour de l'insertion iridienne; les cellules de l'uvée semblent par contre normales, à part un léger gonflement.

Cette infiltration s'étend sur le corps ciliaire et occupe aussi bien les parties externes musculaires que le tissu cellulaire des parties internes, ou elle se montre plus intense. Évidemment le foyer central de l'inflammation se trouve à l'insertion de l'iris et du muscle ciliaire et dans les parties avoisinantes du corps ciliaire.

La surface interne du corpe ciliaire est intacte, mais entre les fibres de la zonule de Zinn on rencontre beaucoup de cellules rondes; dans la *pars ciliaris retinæ* se trouvent aussi pareilles cellules, mais moins nombreuses. Elles sont assez régulièrement réparties, mais forment çà et là des foyers assez étendus qui renferment alors aussi du détritus et des grains pigmentaires. Cellules et pigment se retrouvent dans le canal de Petit et même sur la cristalloïde.

La choroïde montre partout une forte infiltration cellulaire occupant la couche choriocapillaire et celle des gros vaisseaux. Les cellules rondes appartenant à cette infiltration se différencient aisément de celles qui existent dans le tissu choroïdien. L'infiltration n'est pas uniformément répartie, mais gagne çà et là d'intensité. La suprachoroïde renferme par contre très peu de cellules rondes, et les noyaux cellulaires qui apparaissent le long des vaisseaux et des nerfs qui traversent la sclérotique ne se rencontrent pas plus nombreux qu'à l'état normal. La choroïde paraît avoir été un peu gonflée pendant la vie, car sous l'influence des moyens durcissants elle semble çà et là irrégulièrement rétractée.

La rétine montrait relativement peu d'altérations, mais il y existait un plissement très surprenant qui rendait impossible l'obtension de bonnes coupes. Ce plissement était déjà apparent dans les parties antérieures, mais il s'accusait surtout près de l'entrée du nerf optique. La membrane limitante épaissie prenait la part la plus grande à cette ondulation, ainsi que la couche des grains intimes, tandis que les couches externes ne participaient guère à ces inflexions.

Le corps vitré montrait dans sa portion antérieure très adhérente au segment antérieur de nombreuses membranes finement granulées, garnies de rares cellules rondes qui apparaissaient plus abondantes vers la zonule. La tête du nerf optique est un peu gonflée et laisse voir une infiltration cellulaire abondante, mais qui ne s'étend que fort peu dans la rétine, par contre on peut la suivre assez loin dans l'orbite vers le foramen opticum où elle disparaît progressivement; mais ici se montre une infiltration très accusée de la gaine piale que l'on peut poursuivre à partir de la sclérotique au delà du foramen opticum jusqu'à la section des nerfs faite au-devant du chiasma, tout près de celui-ci.

Cette infiltration se limitait à la gaine piale, la gaine durale n'y participant pas. Les cellules infiltrées se trouvaient dans les couches de tissu cellulaire concentrique qui comme la gaine piale enveloppent les faisceaux nerveux; en partie aussi ces cellules adhèrent aux filaments de tissu cellulaire qui, principalement dans le passage à travers la sclérotique, se trouvent tendus entre les gaines interne et externe.

Le cristallin ne présente rien d'anormal.

L'*œil droit* montrait les mêmes altérations, seulement réparties et accusées d'une manière moins intense. Pourtant l'iris et le ligament pectiné étaient infiltrés de la même manière, l'infiltration s'accusant près du sphincter de l'iris comme de véritables petits granulomes; le centre de ces accumulations celluleuses laissait voir déjà des signes de dégénérescence régressive.

L'œdème rétinien (Iwanoff) était peut-être encore plus accusé ici que sur l'œil gauche; l'infiltration celluleuse peut aussi y être démontrée.

La névrite était incontestablement plus accusée qu'à gauche, sans montrer non plus un gonflement sensible de la papille et avec une identique délimitation de l'infiltration de la rétine à proximité de l'entrée du nerf optique. De même, l'infiltration de la gaine piale était tout au moins aussi accusée qu'à gauche et longeait le nerf jusqu'à son extrémité sectionnée. Près du foramen opticum la gaine durale montrait même çà et là quelque infiltration celluleuse qui se continuait pour la gaine piale dans la cavité cornéenne.

Pour ce qui concerne l'*étiologie* des irido-choroïdites en général, nous ne voulons pas, pour la forme qui succède à une iritis, répéter tout ce qui a été dit à l'occasion de l étiologie de l'iritis. Dans l'irido-choroïdite primiti-

vement développée dans les parties antérieures de la choroïde, nous avons principalement à insister sur les traumatismes et les formes utérines, enfin nous nous occuperons particulièrement de l'évolution de la forme sympathique.

La plupart des yeux qui s'atrophient après avoir été blessés ont passé par les phases d'une irido-choroïdite. Le développement de cette maladie se fait d'autant plus facilement que la plaie est plus étendue, qu'elle a plus largement intéressé le corps ciliaire, et qu'une partie de l'objet vulnérant est restée dans l'œil.

La présence d'un corps étranger dans un œil affecté d'irido-choroïdite peut être d'un diagnostic très difficile. On la reconnaît à trois symptômes essentiels : 1° à la persistance de l'injection périkératique, de douleurs persistantes, même lorsque l'œil est manifestement entré dans l'évolution de la phthisie; 2° à la sensibilité de la région ciliaire au toucher sur un point circonscrit; 3° à l'exagération de la pression intra-oculaire contrastant avec la marche de la cyclite et persistant même lorsque la réduction du volume de l'œil par phthisie partielle s'accuse déjà manifestement.

Les corps étrangers le plus fréquemment observés en pareil cas sont des morceaux de capsule, des grains de poudre et des plombs, ainsi que de petits éclats de pierre. Il est rare qu'un corps étranger s'enkyste et reste dans l'œil sans danger pour cet organe ; mais, même dans ces circonstances favorables, le déplacement du corps enkysté peut, en provoquant une inflammation, avoir des suites funestes, longtemps après l'accident primitif.

Incontestablement les irido-choroïdites primitives sont bien plus fréquentes chez les femmes que chez les hommes. Chez les premières, on les rencontre aux deux époques extrêmes de la vie sexuelle, au début de l'ovulation et à la cessation de cette fonction génésique. C'est essentiellement la forme séreuse que présentent les jeunes filles de quatorze à seize ans; la forme mixte prédomine à l'âge de dix-huit à vingt ans, tandis que l'irido-choroïdite plastique se rencontre davantage chez les femmes à l'époque critique, alors que le flux menstruel commence à montrer des irrégularités. Cette observation est encore juste pour d'autres formes de choroïdite. En effet, on remarque qu'il existe une certaine corrélation entre l'état du tractus uvéal et celui du système utérin; car la constance avec laquelle des affections morbides de la matrice et de ses annexes, la suppression ou les irrégularités du flux menstruel, déterminent chez quelques femmes, soit l'apparition, soit l'aggravation d'une iritis ou d'une choroïdite, est vraiment digne de remarque, et l'on ne saurait rapporter ces phénomènes uniquement à une congestion passive, comme la cessation brusque d'un flux hémorrhoïdal. L'importance de ces considérations porte principalement sur le traitement.

Parmi les causes de l'irido-choroïdite spontanée, notons encore l'hérédité qui, du reste, exerce son action sur les maladies de tout le tractus uvéal (comme nous le verrons pour le glaucome), et c'est peut-être ici qu'il faut

placer l'observation de quelques auteurs (de Hasner), d'après laquelle les yeux fortement pigmentés seraient, plus que les yeux clairs, disposés à ces inflammations.

L'influence des diathèses rhumatismale et syphilitique est surtout à prendre en considération au point de vue des complications que présentent les traumatismes de l'œil (Verneuil) et de l'importance que ces diathèses jouent dans les formes secondaires, c'est-à-dire transmises du côté de l'iris.

Le *mode de transmission* d'une irritation inflammatoire d'un œil à l'autre a vivement préoccupé les auteurs, dès que l'ophthalmie sympathique devint le sujet d'études sérieuses. Deux voies étaient ici données : celle du nerf sensoriel, celle des nerfs sensitifs. Un troisième chemin vient d'être découvert, c'est celui des voies lymphatiques.

La transmission par un nerf sensoriel, le nerf optique, signalée tout d'abord par Mackenzie et que Mauthner a reprise, est absolument inadmissible. Ce qui a tenté ici l'esprit sagace de notre compatriote, c'est l'explication de la *sensibilité* de l'œil menacé de sympathie; il s'agirait, suivant lui, de phénomènes rétiniens, sensibilité pour la lumière, fatigue rapide au travail, photophobie, phosphènes et étincelles. Ce sont, dit-il, des *manifestations* d'un état irritatif transmis d'un œil à l'autre.

L'objection que j'ai faite dans ma monographie et qu'on s'est bien gardé de réfuter, reste absolument irrécusable : c'est que la transmission a fréquemment lieu à une époque où le nerf optique comme tel n'existe plus. Quoique nous ne voulions pas nier que le nerf optique prenne parfois une part très active dans le processus inflammatoire, pourtant il existe des cas qui démontrent la non-participation du nerf optique à la transmission : c'est lorsque celle-ci est provoquée par des yeux complètement phthisiques, et que le nerf optique n'est autre chose qu'un simple cordon de tissu cellulaire ne renfermant aucun élément nerveux.

En dépit du rôle que M. Knies fait reprendre au nerf optique et de la réhabilitation qu'il revendique pour les idées de Mackenzie et de son adepte M. Mauthner, nous maintenons notre assertion, car le nerf, comme tel, ne saurait exercer aucune influence; ce sont les voies lymphatiques qui l'accompagnent et qui l'entourent auxquelles revient ici le rôle funeste de colporteur. La théorie de Mackenzie est donc tout aussi insoutenable que celle de la transmission par les nerfs ciliaires à laquelle adhéraient jusqu'alors la presque totalité des auteurs.

C'est M. de Arlt (1) qui, en 1855, exprima le premier l'idée que ce seraient les nerfs ciliaires qui, par sympathie (?) , transmettraient cette irritation. Quoique tout à fait obscure, cette transmission fut admise en général (H. Müller, de Graefe, de Maats, Mooren, Laqueur, Bowman, etc.), d'autant plus que Bowman avait fait ressortir la coïncidence singulière de l'apparition d'un foyer symétrique de sensibilité au toucher par laquelle s'annonçait l'appari-

(1) Son Traité, t II, p. 51.

tion de l'irritation sympathique sur le congenère. On était d'autant plus disposé à admettre cette théorie que les yeux montraient surtout un danger pour transmettre une irritation sympathique lorsqu'ils étaient le siège d'une irritation plus prolongée de leurs propres nerfs ciliaires (par la présence d'un corps étranger, la rétraction d'une cicatrice intéressant le corps ciliaire).

Moi-même j'avais signalé ce fait que la destruction de ces mêmes nerfs (fort résistants du reste d'après les recherches de M. H. Müller) (1), coupait court à la transmission, que la suppuration complète d'un œil rendait le moignon qui en résultait inoffensif, que les yeux ayant passé par des états glaucomateux prolongés (staphylomateux) présentant une destruction des nerfs ciliaires, étaient, en général, incapables de transmettre une ophthalmie sympathique. Il m'échappait alors que ces mêmes processus morbides fermaient, en entraînant l'atrophie des nerfs ciliaires, le vrai chemin de transmission, celui des voies lymphatiques sur lesquelles M. Knies a appelé en premier l'attention, et dont la communication directe d'un œil à l'autre par le chiasma peut être démontrée expérimentalement, mais dont les embranchements dans le région oculaire (extra et intra-scléroticaux) ne sont pas encore suffisamment mis à jour.

Mieux que tout raisonnement, l'observation suivante mettra ce mode de transmission en évidence : Une jeune femme de trente ans fut opérée par moi au mois d'octobre 1882 d'une cataracte traumatique de l'œil gauche. Guérison avec léger enclavement de l'iris et acuité visuelle 1/10. La malade quitte la clinique et se présente quatre semaines après. Du côté de l'œil opéré l'inspection ophthalmoscopique est rendue impossible par un trouble notable du corps vitré. La chambre antérieure est abolie, l'œil mou. Légère injection périkératique, surtout accusée près de l'ancienne section. Bandeau compressif, instillations d'atropine. La sensibilité de l'œil persiste, et six semaines après l'opération, la malade vient se plaindre que son œil droit se trouble. En réalité, l'acuité visuelle est tombée à 1/10 et l'examen ophthalmoscopique montre un léger trouble de la papille qui est modérément gonflée. La rétine ne participe guère à ce trouble nuageux. Toute notre attention est portée du côté de l'iris et de la membrane de Descemet, mais ce n'est que huit jours après que (en dépit des injections de pilocarpine et de l'usage des mercuriaux) nous voyons se déclarer les signes manifestes d'une irido-choroïdite séreuse, dépôts sur la membrane de Descemet, légers flocons du corps vitré et formation de trois synéchies près du bord inféro-interne de la pupille. C'est alors qu'on réussit à décider la malade à l'énucléation de l'œil gauche, la vue étant tombée au point de ne plus permettre de compter les doigts au delà de 4 mètres. Sous l'influence d'un énergique traitement de frictions mercurielles et d'injections de pilocarpine, nous voyons les synéchies se déchirer, les dépôts se résorber, le corps vitré s'éclaircir et progres-

(1) *Archiv für Ophthalmol.*, t. IV, 1, p. 367.

sivement la papille du nerf optique s'affaisser, reprendre sa transparence et, avec un retour complet de la vision, tout rentrer dans l'ordre.

« Nous pouvons, dit M. Knies, démontrer le passage direct à travers la choroïde, la papille et le nerf optique, le long du chiasma, d'une affection oculaire d'un côté à l'autre, ce qui n'avait jusqu'alors été connu que pour le glioma. »

Je regrette qu'on laisse figurer de nouveau dans cette théorie, comme le fait aussi M. Knies, les noms de *névrite* et de *papillite*, tandis que, comme dans l'observation que nous venons de citer, il ne s'agit que d'un état œdémateux (rien ne démontre la participation de l'élément nerveux proprement dit) qui est incontestablement la suite de la lymphangite migrante d'un œil à l'autre.

C'est donc cette lymphangite que nous devons soigneusement rechercher dans les yeux menaçant la transmission sympathique sur le congénère, et l'attention portée sur ce fait, on arrivera à constater, non seulement que les symptômes d'iritis séreuse (lymphangite) précèdent toutes les formes plastiques d'irido-choroïdite sympathique et que les symptômes prodromiques sont dus, en grande partie, à un œdème papillaire, mais aussi que l'œil qui transmet l'inflammation est le siège d'une lymphangite associée à une irido-choroïdite plastique.

Traitement de l'irido-choroïdite en général. — Il y a peu de maladies de l'œil qui exigent autant d'expérience, d'habileté et de persévérance dans le traitement que l'irido-choroïdite. Cela est d'autant plus vrai, que la plupart des malades, ou par insouciance, ou parce qu'ils se sont peu inquiétés des premiers symptômes de leur maladie, ne viennent consulter le médecin qu'à une époque où des changements considérables se sont déjà opérés dans le tissu de l'iris et de la choroïde, et où le corps vitré, occupé par des opacités multiples, dénote une altération notable de sa nutrition.

Quant à ce qui regarde le traitement de l'*irido-choroïdite plastique*, nous renvoyons à celui des formes d'iritis graves. Le mercure doit, sauf quelques exceptions réclamées par l'état général du malade, servir dans presque tous les cas; les transpirations prolongées au moyen des injections de pilocarpine et activées par l'emploi du salicylate de soude sont aussi du meilleur effet. Lorsque le malade, en se mettant en traitement, présente soit des synéchies multiples, soit même une synéchie postérieure totale, ou qu'il a eu plusieurs rechutes inflammatoires, il ne faut pas perdre son temps à un traitement médical et l'on doit pratiquer immédiatement l'iridectomie. L'opération doit être exécutée, dans ce cas, de manière à comprendre dans l'excision une partie considérable de l'iris; et, l'iridectomie une fois terminée, il faut rechercher si l'emplacement de la nouvelle pupille n'est pas obstrué, en partie, par des masses exsudatives, car on courrait alors le danger de la voir s'oblitérer par une poussée inflammatoire qui suit l'opération.

En général, on tâchera autant que possible d'ouvrir la nouvelle pupille

pendant une période d'accalmie ; si des symptômes douloureux ou l'exagération de la pression intra-oculaire forcent à se départir de cette règle, on cherchera par une sclérotomie à préparer le terrain pour pouvoir efficacement établir une pupille artificielle. On est heureusement revenu de cette pratique peu fructueuse pour le malade, consistant à ne pas reculer devant des iridectomies répétées, ce qui constitue une mutilation peu avantageuse, en général, au point de vue fonctionnel. Qu'on veuille donc tout d'abord bien choisir son moment et préparer son terrain pour une opération qui doit être aussi correctement que possible exécutée. L'attention de l'opérateur doit ici porter sur les points suivants : 1° exécuter une large section tombant dans la jonction sclérocornéenne ; 2° éviter tout enclavement dans les angles de la section par une excision aussi précise que possible ; 3° évacuer le sang de la chambre antérieure.

En dépit du bon résultat opératoire obtenu, on ne se contentera pas de cette intervention, mais on la fera suivre d'un traitement général, dirigé contre la cause de l'affection oculaire. Ce n'est que de cette manière qu'on évitera des rechutes que l'opération seule est incapable de conjurer.

L'*irido-choroïdite séreuse*, qui s'accompagne souvent d'une augmentation dans la pression intra-oculaire, exige, pour cette raison, une surveillance particulière. Les paracentèses répétées ainsi que la sclérotomie doivent au besoin combattre cette exagération de pression. Nous employons ici le traitement indiqué contre l'iritis séreuse, en y ajoutant avec avantage, surtout au moment des poussées inflammatoires, l'usage des moyens antiglaucomateux. D'ailleurs il faut toujours se tenir prêt à pratiquer l'iridectomie, ou la sclérotomie, s'il survenait des symptômes de glaucome.

L'*irido-choroïdite purulente* cède, dans les cas où elle n'est pas trop violente, à un traitement antiphlogistique très énergique, mais il n'en est pas ainsi lorsque cette inflammation est la conséquence d'une opération. Alors, surtout s'il s'agit de personnes âgées ou débiles, on a souvent observé que l'emploi des compresses ou des cataplasmes chauds, de même que la médication tonique, est d'un bien meilleur effet que le traitement antiphlogistique. Lorsque la cyclite est entretenue par la présence d'un corps étranger (le cristallin abaissé peut être considéré comme tel), tout traitement reste inutile, si l'on ne parvient pas à supprimer la cause nuisible. Dans ce but, on est souvent obligé d'exciser une portion de l'iris et d'extraire le cristallin, si le corps étranger s'y est logé ou l'a blessé en pénétrant dans l'œil. Si l'on ne peut y parvenir, cet organe est presque irrévocablement perdu, et il ne reste alors qu'à s'efforcer de tout son pouvoir de prévenir l'influence fâcheuse que l'état de cet œil pourra exercer sur l'autre.

Toute inflammation qui se propage d'une plaie doit être traitée par la méthode antiseptique, en y adjoignant un traitement roborant lorsqu'il s'agit d'individus débiles et avancés en âge.

L'*irido-choroïdite sympathique* réclame un traitement énergique et différent sous bien des rapports de ceux mentionnés plus haut.

D'après Wardrop, ce sont des médecins vétérinaires qui ont donné la première idée d'un traitement chirurgical de l'*ophthalmitis sympathique*. Ils ont détruit l'œil perdu en y enfonçant un clou ou en interposant de la chaux entre les paupières. Wardrop lui-même modifia sur le cheval ce procédé cruel, en donnant issue par une incision pratiquée sur la cornée au cristallin et à une partie du corps vitré. Bientôt on imita cette méthode sur l'homme. Plus tard, les propositions les plus diverses furent faites en vue du même objet : tantôt on conseillait de traverser l'œil d'un fil, qui restât sur place jusqu'au début de l'inflammation suppurative, tantôt, comme le firent Barton, Walton et Taylor (1), on voulait qu'on réséquât plus ou moins complètement la cornée, soit pour extraire le corps étranger, soit pour livrer passage à une cataracte ou à des masses exsudatives résultant d'une blessure de l'œil. La suppuration était alors accélérée par l'application continue de cataplasmes chauds. Ce procédé répandu parmi nos confrères anglais, leur doit quelques modifications nécessaires, car la suppuration qui suit l'excision de la cornée cause beaucoup de souffrance et d'ennui aux malades. Aussi Prichard insista sur la nécessité d'énucléer l'œil perdu pour sauver l'œil encore sain, et cette proposition fut d'autant mieux accueillie que la méthode de Bonnet rend cette opération très facile et exempte de tout danger. Les nombreuses énucléations pratiquées, surtout à Londres, devaient naturellement attirer l'attention de tous les praticiens, et il était aisé de comprendre qu'on dût bientôt se récrier contre une thérapeutique aussi rigoureuse. De Graefe, Arlt, Mooren, etc., par une étude approfondie des lois sympathiques, ont continué à préciser davantage les indications de l'énucléation. La plus grande opposition à l'énucléation a été faite par M. Mauthner qui ne veut qu'on l'exécute que comme moyen préventif, mais en déclare l'absolue inutilité, sinon sa nocuité, lorsque l'ophthalmie sympathique a déjà éclaté. Pour lui, les cas où l'énucléation aurait amené une cessation de l'irritation du congénère plus ou moins brusque, ne seraient pas de véritables cas de transmission inflammatoire. L'introduction de la névrotomie ciliaire et de l'énervement (névrotomie complète) ont aussi introduit un nouvel élément dans la thérapeutique de l'ophthalmie sympathique, et il nous reste à étudier quel rang doit actuellement occuper ici l'énucléation.

Personne ne niera que l'*énucléation préventive* exécutée sur un œil absolument privé de sa fonction, profondément lésé ou porteur d'un corps étranger, est et restera une opération d'une utilité incontestable qui s'imposera toujours au praticien.

Le rôle le plus brillant est donc réservé à la *prévention*.

Les nouvelles recherches sur la transmission de l'ophthalmie sympathique viennent expliquer pourquoi cette transmission opérée, l'énucléation n'exerce plus une action abortive sur l'ophthalmie transmise, et pourquoi même elle paraît, au contraire, donner un certain stimulus à cette affection et nécessiter, dans certains cas, une opération supplémentaire. Une fois que la lymphangite a gagné les gaines du nerf optique, la résection de l'organe où siégeait la source de la lymphangite ne la fera évidemment pas disparaître ; au contraire, la section et surtout l'écrasement (mâchure) des gaines au moment de la section du nerf optique est susceptible momentanément d'aggraver la lymphangite vaginale, et celle-ci peut retrouver un nouvel élément dans l'inflammation de la capsule de Tenon qui suit parfois l'énucléation. On doit, en pareil cas, recourir à l'ablation du moignon du nerf optique avec le tissu capsulaire ambiant, ainsi que M. Hasket Derby (2) l'a proposé.

De ces considérations ressort-il qu'il faut renoncer à l'énucléation une fois que l'œil a transmis le lymphangisme? Evidemment non, car il faut surtout

(1) *Ann. d'Oculistique*, t. XXXIV, p. 256.
(2) *Transactions of the Am. Soc.*, p. 198. 1874.

et avant tout supprimer le foyer d'irritation primitif, pour pouvoir espérer que non alimentée par d'incessantes poussées inflammatoires, la lymphangite vaginale finira par s'épuiser, surtout si l'on a eu soin de couper le nerf optique assez loin pour séparer ainsi autant que possible le moignon intra-orbitaire de l'anneau postérieur que forme la capsule de Tenon, et d'éviter par une exacte occlusion du sac conjonctival et le pansement antiseptique que cette capsule ne s'enflamme et fournisse de nouvelles ressources à l'entretien de la vaginite.

Tout ce que l'énucléation peut avoir de blessant pour le nerf optique doit donc être soigneusement évité si l'on exécute l'opération en pleine évolution de l'ophthalmie sympathique. La stérilité des résultats du traitement médical seul contre-indique formellement l'abstension, et les faits assez nombreux (2) où l'énucléation a eu un effet absolument favorable commandent impérieusement l'opération.

Quelle conduite devra actuellement tenir celui qui, comme nous, admet exclusivement la transmission de l'ophthalmie sympathique par les voies lymphatiques, relativement aux opérations complémentaires, la névrotomie ciliaire et l'énervement; doit-on forcément les rejeter? Evidemment non. Pour ce qui concerne ces opérations comme moyens préventifs nous les admettons parfaitement, et nous insistons ici tout d'abord sur un point capital, c'est que les espaces intervaginaux communiquent non seulement avec l'espace sous-choroïdien et l'intérieur de l'œil, mais aussi avec la capsule de Tenon. De même que nous voyons du liquide cérébral fuser, dans certains cas de méningite cérébro-spinale, jusque vers le pourtour de la cornée, de même aussi un cheminement inverse de substances infectieuses est admissible du côté de la capsule tenonienne qui recouvre le globe de l'œil.

D'un autre côté, il est pour nous absolument prouvé par l'observation clinique que l'irritation provenant d'une rétraction cicatricielle, d'un frottement constant de la région ciliaire, peut engendrer un lymphangisme intra-oculaire, et que l'inflammation des espaces lymphatiques déterminée par une cause d'irritation développée dans le pourtour de la cornée et du corps ciliaire est susceptible de cheminer vers le nerf optique et vers l'autre œil. C'est ainsi que s'explique l'action incontestable du détachement cicatriciel par abrasion sclérale, la neurotomie ciliaire et l'occlusion palpébrale (Verneuil).

L'*énervement* agit, bien entendu, en coupant, comme dans l'énucléation, les voies de communication du lymphangisme, mais il expose bien plus que celle-ci à un prolongement de l'irritation traumatique près du nerf optique coupé, et présente en outre le danger de la réouverture d'une voie de communication des enveloppes du nerf enflammé avec le foyer primitif du lymphangisme par réunion cicatricielle.

(1) C'est agir, à notre avis, un peu trop cavalièrement avec ses contradicteurs que de déclarer qu'en cas de succès obtenu par l'énucléation, il ne se serait pas agi d'une ophthalmie sympathique (Mauthner), et de leur infliger ainsi sans aucune preuve à l'appui un manque de précision dans le diagnostic.

L'idée de conserver le globe de l'œil qui a transmis ou menace de transmettre une irritation sympathique en coupant les voies par lesquelles cette transmission pouvait s'opérer a, depuis un quart de siècle déjà, occupé les praticiens. C'était plutôt pour écarter toute probabilité d'une transmission par le nerf optique qu'à l'instigation de de Graefe (1857), MM. Ad. Weber et Rhindorf firent des sections du nerf optique et, quoique le résultat en ait été très encourageant, l'idée que la transmission devait s'opérer par les nerfs ciliaires avait tellement pris racine, qu'on ne prêta guère attention à ce genre de section pour s'occuper, aussi sous l'impulsion puissante de de Graefe, de la section des nerfs ciliaires.

Comme le grand maître avait de tout temps redouté les opérations qui dépassaient la région équatoriale et qu'il craignait surtout la section vasculaire à l'entour du nerf optique, il proposait pareille section près de l'endroit le plus sensible d'un œil blessé, mais sans l'exécuter lui-même. De semblables sections, en traversant, par une coupe de 12 à 16 millimètres parallèle à la cornée, les membranes de l'œil, ont été faites par M. Ed. Meyer. Depuis que l'innocuité absolue de la névrotomie ciliaire postérieure et de l'énervation est surabondamment prouvée, on a abandonné toute idée de section intra-oculaire des nerfs ciliaires qui voue l'œil opéré presque constamment à une phthisie plus ou moins complète, et inflige un nouveau traumatisme (avec rétraction sclérale) à un œil déjà enflammé et qu'on veut à tout prix voir indemne de toute irritation.

Les premiers qui ont préconisé la section externe, ou abrasion des nerfs ciliaires, sont M. Snellen et l'auteur (1873 et 1877). Dans ce but, on détache le muscle droit correspondant à la région la plus sensible (blessée) de l'œil, et l'on tâtonne, comme le veut M. Snellen, avec des ciseaux mousses pour se renseigner sur l'emplacement du nerf optique, et pour couper par de petits coups secs les nerfs ciliaires entre le nerf optique et la région sensible. Les modifications que nous avons apportées à ce procédé sont d'y combiner, surtout lorsqu'il s'agit de blessures de l'œil, une abrasion très exacte du tissu cicatriciel, de prendre le nerf optique sur un crochet à strabisme, ou mieux sur un double crochet articulé qui tient le nerf optique dans un anneau fermé et facilite le renversement partiel de l'œil et l'abrasion ciliaire tout à l'entour du nerf optique.

C'est en 1876 que M. Boucheron combina, dans ses expériences sur les animaux, la section du nerf optique avec l'abrasion complète des nerfs ciliaires. Cette énervation fut en 1878 introduite dans la pratique courante par M. Schöler. La section du nerf permet, après détachement d'un seul muscle droit, un renversement complet de la face postérieure du globe en avant et une véritable abrasion de toutes les parties nerveuses avec anesthésie consécutive complète de la cornée, mais elle ajoute aussi à cette opération un élément bien fâcheux, c'est l'hémorrhagie abondante qui, par suite de la protrusion de l'œil, peut à la fois empêcher d'exécuter un des temps les plus importants de l'opération, l'abrasion de la surface postérieure de la capsule

de Tenon, et pousser les troubles nutritifs jusqu'à déterminer un sphacèle de la cornée. A part ces inconvénients, que l'introduction des ciseaux hémostatiques (mais fort encombrants) de M. Warlemont ne paraît pas écarter complètement, l'opération faite avec les soins rigoureux de l'antisepticisme ne peut donner que d'excellents résultats immédiats.

La réunion cicatricielle rétablit à la longue la sensibilité cornéenne et fait même réapparaître chez un certain nombre de malades les douleurs ciliaires; mais il reste encore à démontrer si la communication d'un nerf optique à l'autre, et par suite la possibilité d'une propagation d'une lymphangite d'un œil à l'autre est définitivement empêchée.

Comme moyen *préventif*, l'énervation peut donc être mise à côté de l'énucléation; comme traitement d'une irido-choroïde sympathique déclarée, elle est absolument à rejeter pendant l'évolution de l'ophthalmie symphatique, où plus que l'énucléation elle doit donner un stimulant à l'inflammation déjà établie.

Nous agirons donc de la manière suivante :

1° On intervient, soit par *énucléation*, *énervation* ou *abrasion cicatricielle et nerveuse*, lorsque la moindre irritation sympathique prodromique (1) se montre sur l'œil sain;

2° Nous usons de ces trois procédés opératoires (de préférence la simple abrasion cicatricielle et nerveuse dans les blessures de la région ciliaire) si l'œil est le siège de douleurs menaçantes qu'on n'arrive pas à calmer;

3° Nous pratiquons la *seule énucléation* lorsqu'un œil étant le siège d'un corps étranger reste irrité, douloureux ou s'enflamme par intervalles;

4° Nous n'exécutons exclusivement que l'*abrasion cicatriso-nerveuse* lorsque l'œil qui a transmis l'inflammation conserve un certain degré de vision.

Comme nombre de confrères, Samelson (2), de Graefe (3), Arlt (4), Moo-

(1) Combien j'étais déjà préoccupé avant les travaux de *Knies*, de la manifestation d'une iritis séreuse comme symptôme prodromique de la forme maligne d'irido-choroïdite ressort du conseil donné dans ma *Thérapeutique oculaire* (1879) « : Une inspection très minutieuse de la cornée et de la portion antérieure du corps vitré, au moyen du miroir plan, doit toujours être faite avec le plus grand soin, afin de rechercher les troubles passagers de l'humeur aqueuse, *ou la formation de fins précipités sur la membrane de Descemet, qui viennent nous signaler l'existence du danger.* » Aussi s'il est admis par tout praticien que la forme maligne peut se développer à la suite d'une iritis séreuse, comment pourrait-on conseiller de se comporter autrement pour cette inflammation que pour celle qui n'a qu'une phase prodromique de lymphangisme très passagère et formuler ainsi, comme le fait M. Mauthner, sa profession de foi relativement aux indications de l'énucléation en disant : elle *peut* être pratiquée comme moyen prophylactique, elle *doit* l'être à la période irritative. *Il ne faut pas l'exécuter* pour l'iritis séreuse et elle doit être faite pendant la plastique; elle *peut* (lorsque l'œil atteint de sympathie est complètement aveugle et non en état flagrant d'irritation) être exécutée dans des cas d'*iridocyclite plastique* (*sic*).

(2) *Archiv für Augen-u. Ohrenheilk.*, t. IV, 2, p. 280.

(3) *Archiv für Ophthalmologie*, t. III, 2, p. 442.

(4) *Zeitschrift der Gesellsch. der Aerzte in Wien* 1859, n° 10.

ren (1), Laqueur (2), Steinheim (3), nous nous opposons formellement à considérer tout œil perdu comme bon à énucléer, et cela à cause des très grands inconvénients de la prothèse et de son influence déprimante sur le moral des opérés. Aussi, en nous basant sur les données récentes de la transmission de l'irritation sympathique par les voies lymphatiques, nous formulerons à cet égard les règles suivantes :

a. Tout œil peut être conservé sans danger lorsque les voies de transmission (espaces lymphatiques) ont été oblitérées à la suite de la rétraction cicatricielle qui suit une suppuration intra-oculaire complète (panophthalmie).

b. Tout œil qui a passé par les phases du glaucome (staphylôme) et qui a, par suite, subi une compression oblitérante des voies lymphatiques, partant de l'œil dont on craint une transmission sympathique, est inoffensif.

Du reste, les partisans de la théorie de la transmission par voies nerveuses peuvent aussi adopter cette proposition, car les mêmes causes ont été destructives pour les nerfs ciliaires; généralement il s'agit ici d'yeux absolument insensibles.

Comment faut-il se comporter lorsque l'ophthalmie sympathique a éclaté, et après intervention chirurgicale, du côté de l'œil d'où est partie la transmission ? S'agit-il de la forme séreuse, on la traitera énergiquement suivant les données émises plus haut (voy. p. 334), en intervenant par une sclérotomie répétée au besoin lorsqu'il se présente une exagération notable de la pression intra-oculaire.

Un des mérites de Critchett(4) aura été de déconseiller toute intervention chirurgicale lorsque la forme plastique s'est développée, et cela même lorsque tout symptôme irritatif est déjà tombé. Du reste, il avait affaire à des convertis lorsqu'il s'adressait à des praticiens qui avaient plusieurs fois tenté le rétablissement de pupilles sur des yeux atteints d'irido-choroïdite sympathique plastique.

Un coup d'œil jeté sur les coupes représentées pages 323 et 325 montre, du reste, l'inanité d'une pareille intervention qui n'est justifiée que lorsque la phase régressive, avec atrophie des fausses membranes, a laissé encore un œil *suffisamment muni d'une tension convenable et présentant une bonne perception lumineuse.*

D'ailleurs il ne faut même pas ici se flatter de pouvoir ouvrir une pupille artificielle sans enlever préalablement le cristallin. L'accolement complet de la surface postérieure de l'iris, fortement atrophié à cette époque, rend toute tentative de ce genre infructueuse. On n'arrache qu'une mince lamelle de

(1) *Ophthalm. Beobachtungen*, 1867, p. 143, et sa monographie, Berlin 1869.
(2) *Les affections sympathiques de l'œil.* Paris, 1869.
(3) *Archiv für Augenheilkunde*, t. IX, p. 43.
(4) *Klinische Monatsblätter*, 1863, p. 440.

tissu cellulaire et on laisse le pigment et une croûte exsudative sur le cristallin, en manquant absolument, même si la pupille ne s'oblitère pas de nouveau, le but optique.

Le *seul* procédé opératoire indiqué ici est donc celui que nous avons conseillé (1) pour l'extraction des cataractes adhérentes, et qui consiste à former un lambeau de 3 millim. comprenant à la fois la cornée et l'iris, à procéder à l'ouverture périphérique de la capsule et à exciser après la sortie du cristallin, au moyen des pinces-ciseaux, un large lambeau triangulaire allant des angles de la plaie jusque vers le bord inférieur de la cornée et comprenant à la fois iris, membranes exsudatives et cristalloïde. Une iritomie nouvelle complétera, après un certain temps, l'opération si, n'ayant pas, de prime abord, enlevé un très large lambeau de l'iris, il arrive qu'on ait eu une oblitération pupillaire à déplorer. Ces opérations s'exécutent, en général, avec très peu de perte du corps vitré, attendu que, comme le montrent les figures 75 et 79, pages 323 et 325, les couches antérieures du corps vitré ont subi un degré de condensation notable.

On s'abstiendra de toute intervention si un malade compte encore, avec un œil qui a passé par une ophthalmie sympathique, les doigts à une certaine distance, et l'on attendra le plus longtemps possible sur un œil qui ne présente qu'une simple perception lumineuse, afin qu'un maximum d'accalmie se soit établi dans l'œil qu'on veut soumettre à un traumatisme aussi vigoureux, mais indispensable pour la réussite.

ARTICLE IV

BLESSURES DE L'IRIS, CORPS ÉTRANGERS

Les blessures de l'iris peuvent être faites par un instrument piquant ou tranchant, par la pénétration d'un corps étranger, ou être la conséquence d'une contusion de l'œil. Toutes ces blessures se compliquent facilement d'un épanchement de sang dans la chambre antérieure, d'un hyphêma. On a généralement beaucoup exagéré la vulnérabilité de l'iris et la réaction qui suit toute blessure de cette membrane. Ce préjugé était dû à l'ignorance du contact intime de l'iris avec la cristalloïde, et par suite de la concordance presque inévitable de sections ou de piqûres de l'iris avec des cataractes traumatiques. Aussi les piqûres de l'iris ne sont, le plus souvent, d'aucune importance lorsqu'elles n'intéressent pas le cristallin. Quelques instillations d'atropine et une médication antiphlogistique modérée mettent promptement fin aux symptômes d'iritis qui pourraient survenir. Si la piqûre a blessé le cristallin, celui-ci, en se gonflant, peut provoquer et entretenir dans l'iris une inflammation prolongée. Nous pouvons en dire autant des plaies de

(1) *Annales d'Ocul.*, t. LXIX, p. 256. *De l'extraction des cataractes adhérentes.*

l'iris faites avec un instrument tranchant. Il est fort rare que des blessures de ce genre aient laissé intacte la capsule du cristallin; aussi on est souvent obligé de l'extraire à travers une section linéaire et après avoir préalablement excisé une portion de l'iris.

On a observé, à la suite de contusions violentes de l'œil, des déchirures de l'iris, et surtout une rupture de son bord adhérent. Une *irido-dialyse* en est la conséquence, ainsi qu'on peut l'observer lorsqu'en pratiquant l'opération de la pupille artificielle, on attire au dehors une portion trop considérable de cette membrane. Si l'on pousse trop loin ces tractions, on peut même amener au dehors de l'œil la totalité de l'iris et donner lieu à une irido-dialyse complète, une *iridérémie.*

La rupture du bord périphérique de l'iris pourra s'effectuer d'autant plus facilement après un coup porté sur l'œil même, sur le pourtour de l'orbite ou sur la tête, que la pupille se trouvera, sous l'influence alcoolique ou nicotique (morphinique chez certains sujets), en fort état de constriction ou que des synéchies fixeront le bord pupillaire à la capsule. Cet accident peut s'observer sans que les membranes profondes soient elles-mêmes blessées. Il n'est pas toujours aisé de reconnaître une irido-dialyse de peu d'étendue. Le meilleur moyen pour y arriver est l'emploi de l'ophthalmoscope, grâce à lui on peut apercevoir le reflet produit par les rayons lumineux qui ont traversé la petite fente formée. La rupture d'une partie plus étendue du bord périphérique de l'iris ne saurait échapper à la simple inspection; d'ailleurs, elle cause au malade des éblouissements souvent très-notables. Nous n'avons jusqu'à présent pas encore pu vérifier le fait signalé par quelques auteurs, à savoir qu'une large irido-dialyse, surtout lorsqu'elle se trouve située vers la partie supérieure de l'iris, finirait en s'agrandissant par se transformer sous l'influence du poids de l'iris et des tiraillements que lui impriment les secousses de l'œil en iridérémie (par absorption de l'iris?!). Nous avons pu examiner des yeux qui portaient des irido-dialyses très étendues depuis des années, et le seul changement que nous avons vu, c'est que le sphincter s'atrophiait sensiblement, au point que la bandelette transversale que formait l'iris à travers la chambre antérieure, marquée de taches atrophiques, était çà et là devenue transparente au passage des rayons de l'éclairage ophthalmoscopique et que parfois des synéchies s'étaient formées à la partie déclive du détachement iridien, adhérences qui auraient certainement contrarié tout agrandissement de l'irido-dialyse (1)

Les déchirures du bord pupillaire que M. *White Cooper* (2) a décrites sont infiniment plus rares que les détachements du bord périphérique que l'on a maintenant si souvent occasion de voir chez des enfants entre les mains desquels on met imprudemment des jouets munis d'une force de

(1) Voyez la discussion sur ce sujet qui a eu lieu au Congrès de Londres de 1872 (*Compte rendu*, p. 101) lors du discours de M. Argyll Robertson.

(2) *De la déchirure de l'iris* (*Ann. d'Ocul* , 1855, t. XXXIV, p. 246).

propulsion relativement accusée et susceptible de contondre l'œil. Chez nos malades où la déchirure de l'iris résultait du choc d'une branche d'arbre contre l'œil, nous n'avons pas eu une mydriase persistante, telle que notre confrère anglais l'a signalée; l'effet de la déchirure était analogue à une simple incision, la pupille prenait une forme en poire et les bords du sphincter déchiré adhéraient à la cristalloïde.

Bien plus exceptionnelles encore sont les déchirures de l'iris dans sa continuité, ainsi que le cas de *Lawson* (1) en fournit un exemple fort rare.

Lacération de l'iris sans lésion par le choc d'une balle ayant ricoché sur la cible.— W. P., âgé de quarante et un ans, contrôleur de tir, entre le 23 mai 1865 dans le service de *Critchett*. Il y a onze jours, en marquant le tir des volontaires, il reçoit, assis derrière le garde-tir, une balle par ricochet contre l'œil gauche. Il se sentit blessé au moment même, mais il ne prêta pas attention à la chose, quoiqu'il se rendît bien compte, comme il le disait, qu'il n'y voyait plus de cet œil (probablement par suite de l'épanchement sanguin). L'examen montrait sur le côté externe de la cornée l'épithélium un peu rugueux, mais sans trouble apparent qui aurait marqué le siège de la contusion. Les enveloppes de l'œil sont intactes ; seule l'inspection de l'intérieur de l'œil révèle la présence de deux pupilles superposées (voy. fig. 82), l'inférieure étant séparée de la supé-

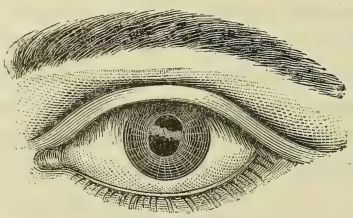

Fig. 82.

rieure par un pont d'iris, tandis que la supérieure ne concorde évidemment pas avec le bord marginal de l'iris dont elle se trouve séparée par une bandelette de tissu iridien. Une inspection attentive montre les bords de cette nouvelle pupille faiblement frangés et irréguliers. Quoique les milieux soient légèrement troubles, on pouvait observer le fond de l'œil à travers les deux pupilles. Le bord supérieur de la pupille physiologique située en bas a perdu sa conformation arquée, mais l'inférieur montre sa courbure et sa contractilité normales. Le malade lit Jæger n° 18.

Le *renversement de l'iris* est une autre lésion rare que cette membrane peut présenter et que *de Ammon* (2) a décrite pour la première fois après l'avoir rencontrée sur le cadavre d'un suicidé qui s'était tiré un coup de feu dans la tête.

L'iris est enfoncé vers la chambre postérieure, dans une portion variable de son étendue qui échappe alors complètement à l'œil de l'observateur. En pareil cas, il est impossible de découvrir à l'ophthalmoscope les procès ciliaires correspondant à la partie de l'iris refoulée, tandis que l'examen de ces replis membraneux est toujours possible lorsque le bord ciliaire de

(1) *Injuries of the Eye*, etc., p. 123.
(2) *Das Verschwinden der Iris durch Einsenkung* (*Archiv für Ophthalm.*, t. I, 2, p. 117).

l'iris a été détaché par un traumatisme quelconque. On a observé ce genre de lésion presque exclusivement sur des yeux dans lesquels le cristallin s'était déplacé ou s'était notablement réduit dans ses diamètres, de façon que l'iris n'y trouvât plus son point d'appui normal.

Ces divers genres de lésions ont été plus fréquemment observés pendant la guerre, alors que le choc sur l'œil de balles lancées par ricochet pouvait aisément produire ces accidents (*Cohn*) (1).

Dans les cas relatés on a généralement constaté le renversement partiel de l'iris comme comprenant toute la largeur de la membrane. De même que M. *Samelson* (2) nous avons aussi pu observer un cas de *renversement incomplet et partiel* de l'iris.

Il s'agissait d'un militaire âgé de trente ans, qui présentait la faculté de faire passer spontanément dans la chambre antérieure droite le cristallin correspondant. Celui-ci, complètement transparent, mais réduit de volume, se trouvait couché horizontalement dans l'œil, et son bord inférieur, devenu antérieur, ne s'était pas sensiblement déplacé. Lorsque le malade penchait la tête, ce bord s'engageait dans la pupille, pour se loger dans la partie la plus déclive de la chambre antérieure. Dans ce moment, le cristallin se relevant, sa face antérieure s'appliquait à la face postérieure de la cornée. Si maintenant le malade renversait la tête en arrière, le cristallin se couchait sur l'iris dont l'ouverture pupillaire était moyennement dilatée, et pour qu'il retombât dans le fond de l'œil, il fallait que son bord supérieur glissât, par un mouvement de bascule, sur la moitié inférieure de l'iris en refoulant et en distendant la pupille. Un examen attentif nous a permis de juger que la dilatation permanente de la pupille, plus prononcée en bas qu'en haut, résultait d'un renversement du bord libre de presque toute la moitié inférieure de l'iris. Aussi l'inspection attentive montrait que tandis que la partie supérieure de la pupille laissait voir nettement sa dentelure d'uvée, la pupille était garnie en bas par un bord émoussé que formait l'iris renversé; en outre en observant le dessin de l'iris et la largeur comprise jusqu'au bord de la cornée il était permis de conclure que le renversement occupait à peu près la moitié de la largeur de l'iris.

Ce renversement de l'iris peut être suivi *de visu* pendant certaines opérations de pupilles artificielles (3) qu'on fait à tort dans les cas de luxations du cristallin où l'iritomie doit toujours remplacer l'excision de l'iris. Si en pareil cas on ne saisit pas prestement l'iris avant que le corps vitré ait pu passer au devant, celui-ci renverse l'iris en arrière et il devient impossible de le saisir. Dans un cas heureux, on peut avoir la bonne fortune que ce renversement soit assez complet pour remplacer la pupille que l'excision aurait donnée. J'ai vu des cas semblables où l'on aurait juré sans inspection attentive que rien d'anormal ne s'était présenté et n'avait empêché cette excision; du reste, comme l'observation suivante le prouve, ces accidents se chargent aussi de produire de fort belles pupilles artificielles.

La figure 83 représente l'œil d'un enfant de douze ans qui, neuf mois avant de venir à la clinique, avait été atteint à l'œil droit par un morceau de bois. Il n'existe aucune trace de cicatrice et les parents affirment que, tout

(1) *Schussverletzungen des Auges Erlangen*, 1872, p. 16.
(2) *Brit, med. Journal* 28 septembre 1872.
(3) Voyez le travail de M. Passauer (*Arch. f. Ophthalm.*, t. XIX, 2, p. 315.

en ayant paru gonflé pendant quelques jours, l'œil n'a présenté ni écoulement de sang, ni autre phénomène particulier. On a appliqué un bandeau pendant quelques jours sans faire d'autre traitement, et ce n'est que quand les parents apprirent que cet œil n'y voyait plus, qu'ils se décidèrent à venir à Paris. Comme l'indique la figure, on croirait qu'on a pratiqué une pupille artificielle très périphérique en dehors et en bas, mais on s'aperçoit bientôt que l'iris est simplement replié sur lui-même, que le cercle interne (A) cesse à l'endroit où deux plis de l'iris (BB) se dessinent assez nettement, et qu'il est impossible de découvrir la moindre trace des procès ciliaires. Le cristallin (C) mobile est tout à fait transparent, il est luxé en dedans et un peu en bas. Son bord externe a été légèrement transporté en arrière; on remarque sur ce bord comme l'empreinte de la zonule indiquée par une série de petits traits parallèles. L'ophthalmoscope ne révèle que quelques

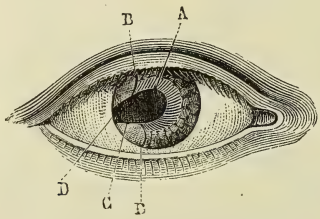

Fig. 83.

plaques pigmentaires foncées, très nettement circonscrites autour de la tache jaune (ancienne apoplexie ?) $V = \frac{1}{20}$. On n'obtient aucune amélioration avec les verres.

L'arrachement d'une portion de l'iris ne peut que compliquer le traumatisme avec ouverture de la chambre antérieure. Lorsqu'on en voit relater des observations (1) sans blessure externe, il faut faire ses réserves et songer à la possibilité d'un renversement de l'iris avec large flocon de sang attaché au corps ciliaire près de la partie renversée.

Notre attention a été tenue en éveil tout particulièrement dans le but de conformer la fréquence relative des déchirures des membranes profondes simultanément avec l'irido-dialyse et le renversement. Fréquemment ces lésions traumatiques de la partie antérieure du tractus uvéal ne sont pas compliquées de déchirure des membranes plus profondément situées (choroïde, rétine).

La présence d'un *corps étranger* dans l'iris est bien plus dangereuse pour cet organe que les blessures que nous venons de passer en revue. En effet, l'irritation continue qu'il provoque amène facilement une inflammation suppurative si ce corps étranger renferme des éléments infectants. Il est exceptionnel qu'un corps étranger non oxydable reste libre dans la chambre

(1) Voy. Dohmen, Traumatiches Iris-Coloboma u. Ruptur des Retinia (*Klin. Monatsbl.*, 1867, p. 160).

antérieure sans provoquer d'irritation sensible, ou s'enkyste sans produire d'inflammation. En parlant des corps étrangers de la cornée, nous avons déjà insisté sur la nécessité de les extraire, en s'efforçant autant que possible de soumettre les yeux préalablement à l'action des myotiques et de s'efforcer que le corps étranger soit entraîné hors de l'œil par le courant de l'humeur aqueuse qui s'échappe après la section.

La section de la chambre antérieure doit toujours être faite avec le couteau de de Graefe qui ne refoule pas le corps étranger et peut trouver l'espace nécessaire pour glisser au-dessous de lui. Si le corps étranger n'a pas pu être enlevé en le poussant dehors avec la curette de caoutchouc, le meilleur procédé pour attirer au dehors des parcelles d'acier, de capsule, de pierre ou de verre, consiste à faire glisser, comme le pratique aussi M. Horner (1), la curette de Davel sous le corps étranger de manière à le ramener dans le creux de la curette. En se servant de pinces on a non seulement le désenchantement de voir glisser l'instrument sur le corps étranger, mais, même en étant assez heureux pour le ramener au dehors, de comprendre dans cette manœuvre un pli de l'iris.

J'ai, dans ma *Thérapeutique oculaire* (p. 276), donné pour l'enlèvement des corps étrangers la préférence à ma spatule de caoutchouc, comparativement à la curette de Daviel que M. Horner recommande. Incontestablement ce dernier instrument est le meilleur lorsqu'il s'agit de corps étrangers anguleux qui s'accrochent à l'iris quand on veut les balayer au dehors avec la spatule, ou si l'on se sert, comme le désire M. Knapp (*Archiv.*, t. VIII, p. 83), d'une sorte de crochet qu'il désigne à tort comme curette. Maintes fois je me suis convaincu que le reproche fait à la curette de Daviel d'être susceptible de repousser le corps étranger davantage vers les parties centrales de la chambre antérieure n'est pas justifié, si l'on a soin de faire la section suffisamment grande pour conduire la curette à côté du corps, qu'on prend alors latéralement en repoussant un peu l'iris, dans la concavité de la curette.

A-t-on fait plusieurs tentatives infructueuses pendant lesquelles la partie de l'iris sur laquelle repose le corps étranger a été assez malmenée, parfois même déchirée, alors on fait mieux d'extraire le corps étranger en l'enveloppant dans un pli iridien. On introduit alors la pince à griffes inférieures, les branches étant ouvertes le long des angles de la section et on les ferme lorsque les mors ont pénétré au delà du corps étranger, puis on ramène doucement le tout au dehors. Qu'on veuille bien pourtant de ne pas faire inutilement pareilles excisions; l'iris supporte impunément les tiraillements et les contusions pourvu qu'on éloigne de sa surface tout corps irritant (se décomposant) et qu'on évite soigneusement le moindre enclavement. C'est aussi bien plus pour éviter une synéchie antérieure et périphérique que pareilles excisions doivent être exécutées.

(1) *Klin. Monatsbt*, 1867, p. 395.

ARTICLE V

TUMEURS DE L'IRIS

On peut séparer les tumeurs de l'iris en deux catégories, en tumeurs bénignes et en tumeurs malignes. Dans la première classe, il faut ranger les épidermoïdomes, les kystes, les tumeurs pigmentées ou nævi, les granulomes et les télangiectasies de l'iris. Dans la seconde classe, nous signalerons le sarcome et les tubercules.

TUMEURS BÉNIGNES

A. — *Épidermoïdomes, tumeurs perlées, kystes, et dégénérescence cystoïde de l'iris.*

On est forcé de ranger sous le nom de kystes de l'iris deux sortes de tumeurs absolument différentes comme origine et structure anatomique, et cela parce que jusque vers les temps les plus récents on les a comprises sous le nom générique de kystes. Ce n'est que grâce aux travaux de Rothmund, Monoyer et Masse qu'on sépare nettement les tumeurs naissant d'une greffe de parcelles épithéliales sur l'iris sous la désignation de *tumeurs perlées* ou *épidermoïdomes* des véritables *kystes* à contenu fluide, qui, d'après notre manière de voir, sont le résultat d'un simple *plissement* ou d'une *déformation sacciforme* de l'iris.

Le nombre des observations de pareils cas d'altérations de l'iris, publiés sous le nom générique de kystes, est tellement considérable qu'on ne peut déjà plus les réunir tous (1). Notons pourtant que l'importance pratique de cette affection, encore relativement rare, ne justifie en réalité pas la somme de travail qui s'y est concentrée pour élucider les divers modes de solution qu'elle peut présenter. L'objection que j'avais, il y a déjà bien des années, formulée en disant que la trame iridienne n'était nullement disposée à la

(1) Consultez Mackenzie, *Treatese on the diseases of the Eye*, 1830, deux cas; Tyrell, *On the Eye*, t. I, deux cas; Pamard, *Annales d'oculistique*, juin 1841, un cas; Turner, *Montly Journal of med. Science*, 1841, t. I, p. 270, un cas; Fischer, *Lehrbuch des Augenheilk*, 1846, p. 11, un cas; Arlt, *Die Krankheiten des Auges*, 1852, t. II, § 109, un cas; White Cooper, *London med. Journ.*, 1852, trois cas; Warton Jones, *Lancet*, 1852, p. 569, un cas; Heynes Walton, *Medical Times*, Aug. 5, 1854, p. 139, un cas; Bostello, *Ann. d'Ocul.*, t. LII, p. 175, un cas; Ad. Richard, *Gaz. hebdom.*, t. I, p. 1082, un cas; Stoeber, *ibidem*, 1855, p. 55, un cas; Complessis de Beaugenzy, *ibidem*, 1855, un cas; James Dixon, *Ann. d'Ocul.*, t. LVII, p. 141, un cas; de Graefe, *Archiv für Ophthalm.*, t. III, 2, p. 412, un cas; Guépin, *Des kystes de l'iris*, deux cas; de Graefe, *Archiv für Ophthalm.*, t. VII, 2, p. 139, et t. X, 1, p. 211, un cas; *ibidem*, t. XII, 2, p. 228, un cas; *ibidem*, p. 230, un cas; Wordsworth, *Ophthalm. Hosp. Rep.*, t. VI, un cas; Hulke, *ibidem*, t. VI, deux cas; de Wecker,

formation de kystes, attendu qu'elle ne renferme aucun élément tubulaire ou glandulaire apte à une distension pathologique (tumeurs par rétention), trouve encore actuellement sa justification. Le fait que seule la partie libre du tractus uvéal, celle qui flotte dans la partie antérieure de l'œil, devrait présenter cette prédisposition à la formation de pareilles tumeurs, était déjà de nature à faire penser qu'une cause accidentelle, un traumatisme, devait livrer l'élément essentiel à pareille production morbide. Aussi a-t-on absolument abandonné l'idée d'une dégénérescence cystoïde de l'iris, et n'admet-on plus que les tumeurs solides (épithéliales) formées par greffe et les kystes à contenu fluide résultant d'un plissement de l'iris ou d'une déformation saccifome de cette membrane.

Les tumeurs solides constituées par des masses épithéliales qui ont pullulé sur l'iris ont été présentées par M. Rothmund comme épidermoïdomes. Monoyer et Masse les désignent sous le nom peu significatif de tumeurs perlées; elles ont un aspect jaune grisâtre, sont arrondies, et la couleur jaune pâle s'accentue à mesure de leur croissance. Ces tumeurs peuvent être en partie solides, en partie remplies d'un fluide, lorsque la greffe, lancée par un traumatisme dans l'intérieur de l'œil, renferme un élément glandulaire (folliculaire) susceptible de se développer (Masse). Dans toutes ces tumeurs, qui doivent leur origine à la greffe, l'élément épithélial prédomine.

Les véritables kystes de l'iris nous montrent des parois très minces, translucides, parfois cloisonnées (multiloculaires). A mesure que leur accroissement a lieu, ils s'aplatissent encore davantage.

L'accroissement est en raison directe des symptômes irritatifs que présente l'œil, et qui sont ordinairement plus ou moins intenses peu de temps après l'accident qui a donné naissance au kyste. Très souvent, lorsque le kyste a acquis un certain degré de développement, l'œil s'accommode à sa présence. Une très longue période de calme peut s'établir pour s'interrompre alors souvent brusquement, sans raison bien définie, par de nouvelles poussées irritatives.

Ordinairement la vision a souffert, non seulement par l'empiétement du kyste sur le champ pupillaire qu'il peut masquer en totalité, mais aussi par les troubles d'excrétion que son adossement à la rigole de Fontana apporte à la nutrition de l'œil, en provoquant des symptômes glaucomateux. Ce n'est

Archiv für Augenheilk. u. Ohrenhulk., t. I, p. 122, un cas; son *Traité des maladies des yeux*, 2e édit., t. I, p. 427, un cas; Knapp, *Archiv für Augen-u. Opreuheclk.*, t. II, 2, p. 175, un cas; Allin, *Transaction of the Americ Ophth. Society*, 1870, un cas; Simnock, *ibidem*, un cas; Sattler (de *Arlt's Clinique*), *Klin. Monatsb.*, 1872, p. 217, un cas; Hornez, *ibidem.*, p. 404, un cas; Nagel, *ibidem*, t. IX, p. 405, un cas; Schweigger, *ibidem*, t. IX, p. 405, un cas; Rothmund, *ibidem*, t. IX, p. 397, un cas; Monoyer, *Epithéliome perlé ou margariloïde de l'iris*, Paris, 1872, un cas; Feuer, *Klin. Monastbl.*, t. XI, p. 110, deux cas; de Wecker, *ibidem*, p. 229, trois cas; Hosch, *ibidem*, t. XII, p. 120, un cas; Sattler, *ibidem*, t. XII, p. 127, trois cas; Snell, *Oph. hosp. Rep.*, 1881, un cas; Masse, *Bull. et mémoires de la Soc. de chir.*, 1881, p. 185, un cas; consultez son travail : *De la formation par greffe des kystes et tumeurs perlées de l'iris*, Bordeaux, in-8, p. 13.

que lorsque le kyste a acquis un développement très limité et reste absolument stationnaire qu'il faut s'abstenir d'intervenir, et cela d'autant plus que les opérations n'ont pas toujours donné des résultats absolument satisfaisants; mais le moindre accroissement fournit l'indication pour intervenir, car l'enlèvement offre d'autant plus de difficultés et de menaces de récidives que le kyste a pris plus d'extension.

L'excision des kystes dermoïdes a permis de constater qu'ils sont en général composés de cellules épidermoïdales à disposition concentrique, entremêlées de gouttelettes de graisse ou de plaques de cholestérine. A mesure qu'on s'approche du centre de la tumeur, on peut rencontrer un arrangement moins serré des couches épithéliales. La tumeur peut parfois être enveloppée au dehors d'une mince couche de tissu cellulaire qui semble garnie d'un revêtement épithélial (Buhl). Les tumeurs les plus solides auxquelles on a assigné, à cause de leur conformation et de leur coloration, la qualification de perlées, renferment souvent un cil projeté dans l'œil, et ne provenant nullement d'une formation autochtone (trichiasis iridis).

Les parois des kystes séreux ne se composent que d'éléments distendus et raréfiés du tissu iridien. L'intérieur se trouve ordinairement garni d'une mince couche épithéliale à arrangement régulier et non pigmenté. La raréfaction du tissu peut avoir été poussée au point que les parois ne représentent plus qu'une membrane amorphe garnie à l'intérieur d'un épithélium. Cette membrane gagne toujours en épaisseur vers l'implantation du kyste. Le contenu du kyste est identique à l'humeur aqueuse.

Pathogénie des kystes. — Une fois que Reverdin eut démontré la possibilité de greffer des parcelles épidermoïdales et épithéliales, on était tout disposé à rapporter, d'après l'avis de M. Rothmund, à la greffe toute formation de kystes solides, les épidermoïdomes et les tumeurs perlées. Pourtant il y a à faire ici une réserve concernant l'iris et certaines tumeurs dermoïdales qui se développent autour d'un cil, car les expériences qu'on a faites en introduisant des parcelles de tissu animal dans la chambre antérieure, ont suffisamment prouvé que ces éléments peuvent s'accroître dans l'humeur aqueuse en restant, au moins au début, simplement adossés à l'iris, qui ne prend aucune part ni à leur genèse, ni à leur développement; pourquoi alors employer le nom d'épidermoïdome de l'iris et non de la chambre antérieure, pourquoi désigner les tumeurs perlées comme iridiennes?

Les véritables kystes de l'iris sont uniquement les formations cystoïdes *par* la trame ou *dans* la trame du diaphragme iridien. Le fait que dans les trois quarts des cas on signale le traumatisme avec ouverture de la chambre antérieure comme précédant le développement des kystes avait déjà attiré mon attention, lorsque, en 1868 (1), il se présenta un cas où, indubi-

(1) Voy. le dessin dans *Archiv. de Knapp*, t. I, pl. A, fig. 2.

tablement, le développement d'un kyste par plissement s'offrit à mon observation, et l'idée me vint tout naturellement que le contenu liquide des kystes séreux ne devait être autre chose que l'humeur aqueuse qui, par son accumulation, venait à distendre le pli sacciforme de l'iris. Une pareille distension s'observe aussi lorsqu'une synéchie en fer à cheval sépare et isole une partie de l'iris du restant des chambres de l'œil. On peut même observer une véritable dégénérescence cystoïde de l'iris, lorsque, à la suite d'un choc violent, le cristallin s'est luxé, et qu'une membrane de nouvelle formation a envahi le champ pupillaire, et formé, en s'étendant vers la région ciliaire, un cloisonnement derrière la surface postérieure de l'iris.

Des observations telles que j'ai pu les faire, ainsi que Knapp, rendent indéniable le fait que le simple plissement de l'iris et son cloisonnement par des traînées d'exsudats ou de fausses membranes peuvent donner lieu à la distension cystoïde. L'objection de M. Feuer d'après laquelle ces kystes renferment une couche épithéliale non pigmentée ne veut rien dire, car si le kyste s'est produit par renversement en avant et pincement de l'iris l'épithélium antérieur qui garnit le kyste doit forcément être non pigmenté. Est-ce à la suite d'un plissement en arrière ou d'un cloisonnement qu'est dû le kyste, alors l'uvée peut, par suite de la distension, parfaitement perdre son pigment, comme cela se voit pour d'autres régions du tractus uvéal.

L'arrangement si régulier du stratum épithélial qui garnit le kyste et la disposition de la trame de tissu cellulaire se continuant dans l'iris devaient déjà faire apparaître comme peu probable l'idée d'après laquelle ce serait un élément projeté *dans* l'iris qui donnerait lieu à la genèse des kystes séreux; néanmoins indiquons ce que les opposants de notre théorie signalent comme particulièrement défavorable à son adoption.

M. Hoch (*loc. cit.*) arrive, après la description anatomique de son cas, à la conclusion « que dans des conditions favorables le tissu iridien est susceptible de se diviser en deux faisceaux pouvant donner lieu à la formation d'un kyste partiellement situé dans l'iris. » Naturellement, ajoute cet auteur, cette observation ne doit nullement porter ombrage à l'opinion de M. Wecker sur la genèse des kystes. Au contraire, nous devons à priori admettre que l'enclavement et le plissement de l'iris fournissent certainement le plus souvent la cause du développement des kystes de l'iris... M. Sattler (*loc. cit.*) publie, à la suite de ce travail, trois observations suivies d'examens histologiques des pièces enlevées par opération. Notre confrère regarde les kystes iridiens comme des *kystes exsudatifs*. Il suffirait qu'un corps étranger (parcelle épithéliale, endothéliale ou musculaire) fût implanté dans la trame de l'iris pour que l'irritation quelque peu sensible que sa présence provoquerait et l'exsudation séreuse consécutive distendissent les éléments de cette trame après avoir constitué au début une cavité de dimension minime, mais autour de laquelle le tissu iridien se condenserait et se recouvrirait d'une couche endothéliale. Cette condensation séparerait ainsi la cavité de son entourage.

Cette supposition contredirait la théorie de la greffe à la surface de l'iris, avec distension d'un élément tubulaire de la partie greffée, et bien entendu aussi notre manière d'envisager la question, car suivant M. Sattler, les raisons qui suivent rendraient peu probable notre théorie : 1° Il serait en contradiction avec tous les phénomènes observés, d'admettre qu'avec l'accroissement du pli emprisonné, celui-ci pourrait se dégager, mais ne voyons-nous pas pour les distensions les plus notables à la suite du tiraillement dans des cicatrices ectatiques, se produire un détachement de l'iris avec véritable formation de pupille artificielle? 2° M. Sattler ajoute, si de W. signale la facilité avec laquelle l'uvée s'accole, il faut observer qu'un simple accolement n'est pas encore une réunion par accroissement et qu'un accolement qui se produit à la suite de phénomènes irritatifs faibles, tels que ceux qu'entraîne, en général, la blessure qui donne lieu à la formation

du kyste, ne fournit qu'une exsudation fibrineuse, sans destruction de l'épithélium pigmenté dans le lieu d'agglutination. » Nous répondrons à cela que le développement des kystes s'effectue souvent à la suite d'un traumatisme laissant une irritation assez vive, et que l'absence de symptômes irritatifs intenses ne peut nullement être établie comme règle, enfin que la simple agglutination du tractus uvéal peut donner lieu à des réunions très solides. 3° L'absence de pigment dans l'épithèle qui garnit le kyste serait, pour M. Sattler, une preuve contraire à notre théorie. « Si de W. dit que de semblables transformations de l'épithèle (dépigmentation) se montrent à la suite de distensions progressives, il nous en doit la démonstration anatomique et je nie ce fait en me basant sur de nombreuses recherches anatomo-pathologiques. » Pourtant quelques lignes plus loin notre confrère se contredit en observant, qu'on rencontre avec des processus inflammatoires avancés de la choroïde et du corps ciliaire sur de larges espaces une décoloration plus ou moins complète des cellules épithéliales. Du reste, avec un renversement en avant du bord pupillaire où la couche épithéliale antérieure de l'iris fournit le revêtement interne du kyste, cette dépigmentation n'a nullement besoin de se produire. 4° D'après M. Satller le plissement de l'iris manque de preuves anatomiques attendu que le renversement de de Ammon par enfoncement est le seul qu'on ait anatomiquement observé et que ces renversements décrits par Ad. Schmidt et de Ammon ne se produisent que par des violences auxquelles le blessé ne survivrait pas. En parcourant les observations que nous avons données à l'article précédent (p. 342) on se convaincra de ce qu'il faut penser de cette assertion. En résumé, nous maintenons la formation des kystes séreux par enclavement et plissement de l'iris,et nous n'admettons que rarement le développement de ces kystes par greffe d'un élément tubulaire dans l'œil et implanté dans l'iris; enfin nous rejetons comme n'ayant rien à faire avec l'iris, la formation d'épidermoïdomes ou de masses parlées.

Le *traitement* des kystes doit consister dans une ablation complète (autant que possible sans morcellement) ; lorsqu'il s'agit d'épidermoïdomes, si ceux-ci sont implantés sur l'iris, on enlèvera la portion qui supporte le pédicule.

S'agit-il de véritables kystes, on s'efforcera aussi, en glissant avec le couteau de de Graefe entre le bord de la cornée et le kyste, de faire une section suffisamment grande pour pouvoir enlever la totalité du kyste.

Lorsque le développement du kyste est très considérable, on ne se décidera que forcé par les douleurs qu'éprouve le malade et par l'irritation que l'œil présente à intervenir, car l'ablation partielle de la paroi antérieure peut donner lieu à une rechute, de même que cela s'observe pour les simples ponctions qui ont été conseillées (Mackenzie, Delrymple).

B. — *Taches pigmentaires et nævi (verrues pigmentées de l'iris).*

Abstraction faite des taches plus ou moins bizarres qu'on rencontre encore assez souvent sur l'iris et que Cornaz (1) a particulièrement étudiées, les-

(1) Cornaz, *Ann. d'ocul.*, t. XXXII, p. 58, publie l'observation suivante de Giraldès : « Il y a quelques années j'ai vu à l'hôpital de la Charité une jeune fille qu'on disait porter les mots Napoléon, empereur, inscrits sur ses yeux. C'était tout simplement une de ces combinaisons bizarres qui, à l'aide d'un désir bien complaisant, vous permettent d'y trouver cette inscription (Giraldès, *Etudes anat. ou recherches sur l'organisation de l'œil*, Thèse de Paris, 1836). Tenon relate dans ses mémoires et observations ceci (t. I, pl. 2, fig. 18) : « Sur l'iris d'un fond bleu sont des traits blancs, les uns droits comme certains chiffres, d'autres de la forme de la lettre T majuscule, un autre encore figure un V couronné. »

tumeurs bénignes et pigmentées de cette membrane ayant l'aspect de verrues sont encore fort rares.

Comme exemple de pareil nævus on peut citer l'observation que de Graefe a relatée (*Archiv.*, t. VIII, 2, pl. 1, fig. 5 *a* et 3 *b*). Il s'agit de l'œil droit sain d'une malade née de parents sains. La masse principale de la tumeur de forme ovalaire est attachée au bord de la pupille, son diamètre horizontal est de 1''' et demie, le vertical de 1'''. Elle a une couleur noire, brunâtre, absolument identique au bord pupillaire de l'iris, d'où elle semble avoir poussé. Sa surface est uniformément lisse, ses contours nets, arrondis sans adhérences avec la cristalloïde, de façon que la petite tumeur se meut librement avec l'iris. Elle rétrécit l'espace pupillaire dans son segment inférieur, mais est en majeure partie placée au-devant de l'iris et proémine de telle façon dans la chambre antérieure qu'elle vient presque toucher la surface postérieure de la cornée, ainsi que l'aspect en profil de la tumeur (regardée comme étant sous l'eau) le démontre. A part cette masse principale de la tumeur, on observe encore vers sa périphérie, en bas de l'iris, un prolongement en forme de bandelette, long de 3''' et large de 0,50'''. Cette tumeur observée par hasard, absolument stationnaire, ainsi que les visites de la malade faites à des intervalles espacés le prouvent, n'est le sujet d'aucune opération.

M. Knapp décrit dans sa monographie (*Die intra-oculeren Geschwülste*, p. 219) ces nævi sous le nom peu propre de *mélanome bénin* et indique, suivant une préparation faite par le prof. J. Arnold, qu'ils se composent d'une masse de cellules du stroma de l'iris « pour la majeure partie pigmentées et ramifiées s'anastomosant entre elles. » Cette prolifération cellulaire ne se délimite nullement nettement vers les parties avoisinantes de l'iris d'un aspect tout à fait normal. M. Knapp croit, comme de Graefe, que ces tumeurs bénignes partent de la couche pigmentaire de l'iris. Ces mélanomes ne méritent évidemment guère le nom de bénins, si, suivant M. Knapp, ils ont ceci de commun avec les nævi pigmentés de la peau auxquels il faudrait les identifier, qu'ils se transforment aisément en mélano-sarcomes. Ces tumeurs sont du reste tellement rares qu'il ne s'en est encore présenté aucun exemple à notre observation personnelle. Les cas rapportés par M. Knapp (*loc. cit.*), Talko (1), Mooren (2), Colsmann (3), etc., n'ont guère dû leur donner l'occasion d'étudier cette transformation d'une tumeur bénigne en maligne, ainsi que le prétendent certains auteurs tels que M. Hirschberg (*Archiv.*, t. XIV, 3, p. 285), Varrentay (*Ophth. Hosp. Rep.*, t. V, p. 230), Schiess (*Archiv. de Wirchow*, t. LXIX), et Hosch (*Centralb.*, 1881, p. 361). Ces cas n'étaient-ils pas simplement stationnaires pendant quelque temps, mais de nature maligne dès le début.

M. Fuchs (4) enleva une tumeur mélanique chez une femme de soixante-quinze ans qui ne pouvait donner aucun renseignement sur le développement de cette petite tumeur, large de 4 millim. Elle était aussi exclusivement composée de cellules analogues à celle du stroma. La seule chose que les

(1) Klin. Monatsbl., t. XIII, p. 209.
(2) Ophthalm. Beobachtungen, p. 123.
(3) Klin. Monatsbl., t. VII, p. 53.
(4) Archiv f. Augenheilkunde, t. XI.

mélano-sarcomes auraient anatomiquement de commun avec les nævi serait qu'ils prennent aussi naissance des cellules du stroma de l'iris et que l'épithélium pigmenté ne joue dans leur développement qu'un rôle absolument passif.

A part ces hyperplasies bénignes du stroma, M. Fuchs signale aussi des nævi qui résulteraient de l'hypertrophie de l'uvée et qui, en se détachant, pourraient, comme il l'a observé, nager dans la chambre antérieure. Nous avons aussi vu de ces cas, mais il nous a semblé que loin d'une hypertrophie, il s'agissait d'une maladie du feuillet pigmenté de l'iris, dont les lambeaux se détachaient, et cela au moindre contact qu'on faisait subir à l'iris pendant une intervention opératoire.

La confusion sera d'autant plus facile à éviter en ce qui regarde ces tumeurs bénignes et le mélanome (sarcome) qu'on aura pu remonter à leur origine congénitale et constater leur état stationnaire pendant longtemps.

Du reste, même si l'on avait un doute sur leur bénignité, on ne doit jamais toucher à ces sortes de tumeurs, *tant qu'elles restent absolument stationnaires*. On sait que la mélanose est une maladie qui reste souvent de longues années sans progresser, et que l'intervention, le plus souvent funeste, donne à la maladie une impulsion qu'elle n'eût pas eue auparavant.

C. — *Granulome simple de l'iris.*

Sous le nom de granuloma de l'iris, on ne devrait décrire que ce que j'ai désigné comme *granulome traumatique*, c'est-à-dire la pullulation sous forme de bourgeons charnus de l'iris qui s'effectue à la suite d'une destruction plus ou moins étendue de la cornée, lorsque la portion antérieure et libre du tractus uvéal est mise en contact prolongé avec l'air.

Toute autre production de petites tumeurs bénignes de l'iris ayant un aspect analogue à ces mêmes bourgeons des plaies atoniques laisse planer un doute sur une confusion possible entre un *granulome* et des *tubercules* de l'iris ; on peut se demander aussi si l'on ne désigne pas sous ce nom anodin une éruption gommeuse de l'iris.

Nous débutons donc avec le véritable granulome, c'est-à-dire celui qui est traumatique. On a aisément occasion de l'observer à la suite d'ablations de staphylômes, surtout sur des enfants cachectiques, où l'on voit se développer avec peu de symptômes irritatifs en général, une masse fongueuse composée de productions charnues, saignant au moindre contact et disparaissant ordinairement au bout de quelques mois.

M. Knapp, *loc. cit.*, p. 222, cite aussi un pareil cas. Après une simple opération de staphylôme dont il fit l'amputation chez un enfant, il se développa pareille tumeur bourgeonnante.

La plaie ne se ferma pas, mais il en pullula avec des phénomènes intenses d'inflammation une tumeur rougeâtre, qui sortait de l'intérieur de l'œil et était étranglée près de l'ouverture sclérale d'où elle s'étalait sous forme de bouton. Je considérai ce fongus comme un simple bourgeonnement de la plaie et me contentai de nettoyer l'œil, en appliquant le bandeau compressif. Dans l'espace de six semaines environ la tumeur avait disparu et l'ouverture de l'œil s'était fermée comme d'ordinaire.

Indiscutablement, pareil bourgeonnement de l'iris s'observe aussi après une destruction suppurative préalable de la cornée, et l'on peut être assez embarrassé dans son diagnostic lorsque des enfants chétifs chez lesquels ce phénomène s'observe généralement, se présentent à l'observation avec une fongosité occupant toute l'étendue du cercle scléro-cornéen. Le diagnostic est bien plus facile lorsqu'on observe, comme dans le cas suivant, l'évolution du mal.

On me présente au commencement d'août 1873 un garçon de sept ans, fort petit pour son âge et qui frappe tout d'abord par son aspect pâle et maladif. Sa mère raconte que l'enfant s'est heurté contre l'œil gauche et que depuis plusieurs jours il ne l'ouvre plus. L'examen montre un vaste ulcère occupant toute l'étendue de la cornée avec un hypopion remplissant le tiers inférieur de la chambre antérieure. En dépit des fomentations chaudes, de l'emploi de la quinine, la cornée se sphacèle de façon qu'il n'en reste en bas qu'une bandelette de 2 millimètres de largeur. Pendant tout ce temps l'enfant ne s'est guère plaint de son œil. A part un fort degré d'hypérémie, l'iris projeté dans la plaie ne montre aucune altération. Après peu de jours cette membrane commence à se gonfler et à fournir une masse bourgeonnante, granuleuse, qui atteint dans l'espace de trois à quatre semaines les dimensions d'une grosse framboise et recouvre non seulement le restant de la cornée, mais aussi le bord sclérotical. Les paupières faiblement gonflées sont soulevées par la tumeur; l'œil ne larmoie que peu et l'enfant ne se plaint guère. Cette tumeur jaune rougeâtre, bosselée, qui ne saigne pas spontanément, persista pendant trois mois sans diminuer sous la pression du bandeau compressif. Comme nous étions absolument convaincu de l'innocuité de l'affection, nous ne voulions pas dans l'intérêt d'un examen histologique soumettre cet enfant si chétif à une opération quelconque. Après trois mois de persistance la tumeur s'affaissa progressivement, prit un aspect plus solide, se vascularisa davantage, pour finir par la formation d'une cicatrice rougeâtre et faiblement rétractée qui occupait avec le restant de la cornée à peu près l'étendue du tiers d'une cornée normale et, chose remarquable, l'œil après cinq mois n'était encore que très peu réduit de volume.

Bien qu'en pareils cas l'embarras pour le diagnostic peut être assez grand lorsqu'on ne voit les malades qu'en pleine évolution du granulome, le diagnostic présente cependant moins de difficultés que pour les formes non traumatiques et qu'on peut désigner sous le nom de *granulie de l'iris*, laissant ainsi l'indécision sur la présence d'une tuberculose ou d'une altération gommeuse de l'iris.

Ce n'est que chez les enfants, et principalement vers l'âge de dix ans, qu'on observe cette singulière affection. Il pousse sur l'iris de petites tumeurs semblables aux gommes, mais plus pâles et non vasculaires, conjointement une iritis séreuse (lymphangite) accompagne l'évolution de cette poussée de granulomes et bientôt quelques synéchies rattachant le bord de l'iris à la cristalloïde près des petites tumeurs, montre qu'une iritis plastique s'est adjointe à la lymphangite. A mesure que la maladie fait des progrès, que le nombre des grains s'accroît et que par leur confluence l'espace de la chambre antérieure

se réduit, on voit de vastes amas cellulaires se déposer par plaques sur la membrane de Descemet. L'épithélium de la cornée est devenu rugueux et rend l'inspection de plus en plus difficile. L'œil, qui jusqu'alors avait été très peu irrité et larmoyant, devient alors dur, très sensible, et les enfants passent par une phase glaucomateuse prolongée et des plus pénibles.

L'affection peut alors prendre une double tournure. Celle que nous avons exclusivement observée est la diminution graduelle de la pression, l'éclaircissement progressif de la cornée, dont l'épithélum reprend son poli habituel et permet de voir accolé à la surface postérieure de la cornée un iris complètement atrophié et dont le champ pupillaire rétréci est occupé par une fausse membrane. En même temps que cette régression de la pression, toute sensibilité de l'œil cesse, l'injection pâlit et le segment antérieur de l'iris présente des symptômes manifestes de phthisie. Quelques années plus tard, on peut se convaincre que cette phthisie a gagné la cornée qui, réunie avec l'iris, ne forme plus qu'une membrane dense, dépourvue de toute translucidité et réduite sensiblement dans ses diamètres. L'œil ramolli n'est nullement sensible au toucher et ne présente aucune injection anormale, au point que j'ai parfois procédé au tatouage de pareils yeux.

Les auteurs citent un second mode d'évolution de la maladie consistant dans la destruction de la cornée avec pullulation du granulome au dehors, comme dans les cas de granulome traumatique. Il se forme ainsi des tumeurs de la grosseur d'un pois, d'un haricot ou d'une framboise qui persistent, de même que dans l'observation précitée, pendant trois à quatre mois et finissent par une atrophie partielle de l'œil. Arrivée à un certain degré de développement, la tumeur ne provoque plus la moindre gêne pour l'enfant qui la porte, l'œil ayant aussi passé par une phase glaucomateuse très pénible. Les énucléations, qui ont été faites à tort, ont prouvé que le granulome poussait d'une manière analogue en arrière vers le corps ciliaire.

De quelque façon que les choses se passent, il s'agit d'une maladie relativement bénigne, en ce sens qu'elle ne montre aucun caractère infectant et n'est destructive que pour le segment antérieur de l'œil. Nous penchons à envisager cette *granulie iridienne* comme appartenant à la syphilis héréditaire, et non à la diathèse tuberculeuse, quoique nous devions avouer que nous n'avons encore guéri aucun cas, même avec le traitement antisyphilitique le plus énergique. Ce qui nous porte vers ce diagnostic, c'est l'absence d'autres symptômes tuberculeux chez pareils enfants, et la guérison incontestable de cette affection qui paraît rester limitée au segment antérieur de l'œil.

Cette manière de voir doit influer sensiblement sur le *traitement* à instituer. Celui-ci se bornera à l'emploi d'un certain nombre de frictions mercurielles, comme essai, à l'usage de l'iodure de potassium, de l'huile de foie de morue à haute dose, du fer et de l'arsenic. Pour faire traverser avec moins de douleurs la phase glaucomateuse si cruelle, on peut tenter une ou deux sclérotomies (en prévenant de l'action exclusivement calmante de l'opération

qui n'est nullement destinée à rendre la vue). Nous croyons qu'on doit absolument s'abstenir de l'énucléation que certains chirurgiens proposent, pour éviter la propagation d'une infection tuberculeuse, ceux-ci considérant cette granulie comme de nature tuberculeuse. L'énucléation n'aurait de raison que pour abréger la phase glaucomateuse, mais aussi dans ce but il faut la rejeter, car, comme il s'agit d'enfants jeunes, l'énucléation entravera le développement régulier de la moitié correspondante des os de la face. La défiguration ne sera nullement choquante quant à ce qui concerne l'entourage de l'œil, attendu que le globe oculaire ne devient que très modérément phthisique et se prête merveilleusement au port d'un œil artificiel et même au tatouage, comme nous l'avons observé plus haut.

Nous citons comme des cas caractéristiques de granulomes de l'iris ayant perforé la cornée, les observations de *de Graefe* qui montrent l'embarras des histologistes pour différencier les tumeurs bourgeonnantes des granulomes et des gommes, embarras dont on est loin d'être actuellement sorti.

La première observation de de Graefe (voy. *Archiv für Ophthalm.*, t. VIII, part. II, p. 38) se rapporte à un enfant âgé de quelques mois. La tumeur avait fini par perforer la cornée et se montrait sous forme de bourgeons fongueux et blanchâtres. Une portion excisée à cette époque avait été remise à M. Virchow, qui s'était prononcé de la façon suivante : « Le petit bouton moelleux peut bien provenir d'une gomme, car il se compose essentiellement de tissu cellulaire très riche en cellules de nouvelle formation. On rencontre dans ce tissu la dégénérescence graisseuse très étendue, et présentant parfois l'aspect du colostrum. Très souvent aussi on y trouve des formations cellulaires, que l'on considère actuellement en Angleterre comme appartenant à des tumeurs myéloïdes, des grands amas de noyaux comme on les observe dans les tumeurs sarcomateuses sans qu'elles aient ici rien de spécifique. Comme l'expérience me manque relativement aux tumeurs de l'iris, je ne saurais me prononcer catégoriquement. » M. Billroth, qui examina deux mois après une partie de la tumeur, se prononce de la façon suivante : « La partie extirpée montre, sous le microscope, un stroma homogène muqueux renfermant de nombreuses petites cellules qui se comportent tout à fait comme des globules de pus, et des plaques à noyaux multiples; tous ces éléments sans disposition déterminée sont traversés par des vaisseaux de nouvelle formation. Suivant mon expérience je ne puis envisager ce tissu que comme l'analogue des bourgeons charnus d'une organisation avancée, tels qu'on les rencontre là où une irritation continue entretient la formation de nouveaux tissus, ou lorsque, par des causes générales, une cicatrisation rapide est retardée. » Après que la tumeur eut pris un développement assez considérable, elle s'affaissa et la phthisie de l'œil survint. Une autre observation du même genre est rapportée par de Graefe (*Archiv für Ophthalmologie*, t. XII, part. II, p. 231). Ici la tumeur fut observée sur un enfant de deux ans au moment où elle avait déjà perforé la cornée et déterminé le début de la phthisie du globe. Elle dépassait le niveau de la sclérotique et les restes de la cornée d'un à deux millimètres. Quoique cette tumeur rappelât beaucoup le cas précité, on fit cependant l'énucléation. L'examen microscopique fait par M. Rosow donna à peu près les mêmes résultats que ceux indiqués ci-dessus.

Une troisième forme de granulome fort rare, qui ne mérite peut-être pas (l'examen histologique faisant défaut) d'être classée dans ce genre de tumeurs, mais que nous rangeons, avec d'autres auteurs (*Hirschberg*, *Steinheim*), dans ce groupe sont les *tumeurs télangiectasiques* de l'iris. Ce qui justifierait cette classification, c'est que quelques véritables granulomes montrent aussi une forte vascularisation et une tendance à produire des épanchements

sanguins dans la chambre antérieure, ou, la perforation effectuée, à saigner abondamment. (Voy. *Schelske Lehrb. der Augenheilk*, 1870, p. 84.)

Les observations suivantes fourniront des exemples de ces tumeurs si rares :

Un négociant hollandais présentait sur la partie externe de l'iris de l'œil droit une tumeur de la grosseur d'une baie de ronce. Elle occupait tout ce côté du cercle iridien et empiétait même un peu dans le champ pupillaire, sans pourtant porter le moindre trouble dans la vue, car le malade lisait avec facilité le n° 1 de Jæger. La néoplasie s'adossait à la surface postérieure de la cornée, était sillonnée de quelques vaisseaux ectatiques qui, avec leurs sinuosités rougeâtres, tranchaient sur le fond brun rouillé de la tumeur dans laquelle ils se perdaient après un court trajet. Je diagnostiquai, ainsi que le médecin qui m'avait amené le malade, une télangiectasie de l'iris. L'ophthalmoscope ne montrait pas la moindre altération du fond de l'œil. Ce qu'il y avait d'étonnant dans ce cas, c'est que, lorsque le malade secouait la tête, en se penchant rapidement en avant, la totalité de la chambre antérieure se remplissait d'un sang clair, et aussitôt la vision se trouvait réduite à la perception de la lumière dans l'obscurité. Si le malade tenait ensuite la tête quelque temps en repos, on voyait d'abord apparaître le bord supérieur de l'iris, puis le bord pupillaire correspondant, et l'on pouvait, à vue d'œil, voir s'abaisser le niveau du sang, de manière qu'en une minute et demie tout avait disparu, et l'acuité visuelle retrouvait son intégrité. Ni l'éclairage oblique ni l'ophthalmoscope ne pouvaient faire découvrir d'où venait le sang ni où il retournait. Plusieurs physiologistes éminents consultés à cet égard ne purent se prononcer. La vision étant excellente, le malade refusa l'excision de la tumeur par l'iridectomie. En 1862, c'est-à-dire un peu plus de quatre ans plus tard, M. Mooren revit le malade, ces transvasations facultatives de sang s'étaient interrompues sans raison appréciable depuis un an. En même temps la tumeur s'était réduite d'un tiers, avait pris une coloration gris sale et ne montrait plus de vaisseaux rouges, mais de nombreux dépôts pigmentaires isolés. Cet œil était évidemment le siège d'un augmentation sensible de la pression intra-oculaire, le champ visuel s'était très sensiblement rétréci et le malade ne distinguait que difficilement le n° 16. Le malade ne voulut pas davantage accepter l'iridectomie. On la pratiqua un an après, lorsque la vue était complètement perdue, et que des douleurs ciliaires incessantes avaient rendu le malade plus docile. La télangiectasie ratinée et complètement excisée fut envoyée au professeur Schweigger, qui ne l'a sans doute pas reçue, car il n'a donné aucun renseignement à cet égard. Plusieurs mois après, M. Mooren revit le malade, il s'était développé une irido-chroïdite sur l'autre œil et le malade ne pouvait lire que le n° 16. La sensibilité du corps ciliaire au toucher sur l'œil opéré ne pouvait laisser douter que cette irido-choroïdite fût de nature sympathique. On fit l'iridectomie sur l'œil affecté sympathiquement, mais le malade refusa l'énucléation pour l'autre. Quelques mois plus tard, l'œil gauche lisait le n° 3 et toute sensibilité avait disparu à droite.

Malheureusement la pièce anatomique s'égara, ce qui ne permit pas de démontrer le caractère malin de cette tumeur, en dépit de son ratatinement passager. L'observation, quoique relatée cinq ans plus tard (*Ophthalm. Beobachtungen*, 1867, p. 125), n'indique rien sur la marche ultérieure de l'affection.

Dans la littérature, nous rencontrons un cas de tumeur vasculaire que M. Schirmer a décrite sous le nom de tumeur caverneuse (*Greifsw. med. Beiträge*, t. III, clinique du Dr Bardeleben). Il s'agit d'une petite tumeur semi-transparente développée à la suite d'un traumatisme; cette tumeur, qui avait la grosseur d'un pois, siégeait du côté externe de la chambre antérieure où elle semblait toucher la cornée. Elle avait un aspect gélatiniforme, une couleur blanc jaunâtre, était recouverte de taches rouges, et très manifestement vascularisée. La tumeur fut enlevée par iridectomie et reconnue à l'examen microscopique comme tumeur caverneuse.

Ne s'agissait-il pas ici simplement d'un kyste iridien multiloculaire? On voit que la recherche de véritables télangiectasies de l'iris est, pour la majeure partie, encore à faire.

1. Tumeurs malignes. — *Sarcome de l'iris.* — Le développement de tumeurs sarcomateuses de l'iris est excessivement rare, au moins dans certaines contrées, et si nous envisageons le développement de pareilles tumeurs dans la portion libre du tractus uvéal et non comme ayant pris leur point de départ de la partie adhérente où elles ont plus ou moins empiété du corps ciliaire sur l'iris. Nos registres de malades, pourtant si exceptionnellement riches en toutes sortes de cas curieux et rares, restent muets sur cette affection, tandis que nous voyons M. *Knapp* (in *Archiv*, t. VIII, p. 241), qui ne dispose pas d'un meilleur champ d'observations, relater à la fois trois observations de sarcomes rencontrés tous chez des jeunes gens (36, 35 et 22 ans). Il est vrai que nous devons nous contenter, dans l'un des cas, de la confirmation assez laconique de la nature maligne de la tumeur « qui se trouve composée de cellules fusiformes serrées émanant du stroma de l'iris sans délimitation exacte »; dans le second cas, de l'assertion que « le tissu de la tumeur est celui du sarcome mélanique à cellules fusiformes avec un assez riche contingent de fibres »; enfin dans le troisième cas (concernant un jeune homme de 22 ans) qu'on désigne comme typique et où un examen détaillé de la pièce enlevée montre que les parties avoisinantes de l'iris étaient dans une assez grande étendue infiltrées de noyaux semblables à ceux de la tumeur, celle-ci ne présentait ni capsule, ni délimitation nette vers le voisinage.

Les premières observations de sarcome de l'iris ont été relatées en 1868 par MM. *Lebrun* (1) et *Hirschberg* (2). Dans l'observation de *Lebrun*, il s'agissait d'une personne jeune, de trente-six ans, et la marche du mal fut tellement rapide chez cette femme, qu'au bout de dix jours la tumeur avait grossi et s'était élargie du double. Une semblable progression m'aurait bien plutôt fait songer à une gomme qu'à un sarcome qui ne prend guère une pareille évolution rapide dans l'œil. L'éridectomie donna un coup de fouet à l'affection et l'énucléation permit de constater qu'il s'agissait d'une tumeur du corps ciliaire et de l'iris. Quoique les détails microscopiques relatifs à la nature de la tumeur soient donnés, nous ne partageons pas l'opinion de l'auteur, d'après laquelle le seul véritable moyen de s'en assurer, était de la soumettre à l'examen microscopique. L'observation de M. *Hirschberg* se rapporte aussi à un sujet encore jeune de trente-huit ans. Voici les principaux détails de cette observation :

Le 21 mai 1868 se présente à la clinique de de Græfe un paysan (E. F.), âgé de trente-huit ans. Il venait consulter pour son œil droit (voy. fig. 84). Il dit qu'il s'est toujours bien porté. Depuis un an il s'aperçoit de la formation d'une néoplasie noirâtre dans

(1) *Ann. d'Ocul.*, t. LX, p. 208, 1868.
(2) *Archiv für Ophthalm.*, t. XIV, 3, p. 285.

l'intérieur de son œil droit, qui a exactement commencé en un point où depuis sa jeunesse il portait un signe (une étoile) noire. Le développement de cette tumeur s'effectue sans la moindre irritation de l'œil et son accroissement a été particulièrement rapide pendant les dernières semaines..... Sur cet œil, qui ne montre aucune injection pathologique, la chambre antérieure est en majeure partie occupée par une masse foncée d'aspect particulier, qui part de la moitié inférieure de l'iris, présente une surface d'un brun foncé saturé, et se porte vers le centre de la cornée contre la surface postérieure de cette membrane. Ici le tissu cornéen présente une zone faiblement opaque qui partant du bord médiane au bord latéral s'étend de haut en bas dans une largeur de 2 millim., tandis que le segment inférieur de la cornée large de 1 millim. derrière lequel se trouve un petit écart entre la tumeur qui s'avance ici moins, a conservé sa transparence normale. La tumeur se rapproche avec sa limite convexe jusqu'à une distance de 1 1/4 millim. du bord ciliaire supérieur, son diamètre antéro-postérieur mesure approximativement 1 1/2 millim. Comme à un éclairage moyen du jour, la largeur de l'iris présente à peu près l'étendue mentionnée, la pupille ne se montre que comme un croissant excessivement mince ou, même à l'éclairage intense du jour, que comme une ligne noire convexe qui peut échapper au premier examen et ne laisse certainement pas supposer que cet œil présente une acuité visuelle presque normale, ce qui, vu l'intégrité de la rétine, du nerf optique et des milieux réfringents, n'a rien de surprenant. Le segment supérieur de l'iris au-dessus de la pupille rudimentaire n'offre rien d'anormal et a la même couleur qu'à gauche, seulement la teinte jaune-verdâtre tranche encore davantage. Sur les deux côtés, la tumeur atteint un peu au-dessous du diamètre

Fig. 84.

horizontal le bord ciliaire de l'iris.... On fait l'énucléation de cet œil pourvu d'une vision parfaite, à cause de l'accroissement rapide de la tumeur et parce que l'expérience a appris que des malades chez lesquels on a pratiqué l'énucléation pour des sarcomes de la choroïde de la grosseur d'un noyau de cerise et bien limités succombent déjà dans l'espace de un an et demi (!!) à un sarcome du foie. L'examen histologique révèle que la tumeur représente un sarcome à cellules fusiformes avec des traînées d'éléments arrondis, polyédriques et pigmentés, groupés le long des vaisseaux, disposition qu'entre autres le professeur Virchow (*Archiv*, t. XII, 2 p. 234) a constatée sur une tumeur adossée à l'iris et siégeant dans le corps ciliaire (comparez aussi le cas de Klebs (*Archiv*, t. XI, 2, p. 253). C'est principalement la matrice, l'iris, qui donne à ce cas son intérêt particulier, mais non ses particularités comme structure histologique.

Consultez encore les cas cas suivants : Josn Rosa (*Transact. of the Anc. Ophth. Soc.*, A. Basedow (*Archiv für Augen u Ohrenheilk*, t. III, 2, p. 180) ; J. Dreschfeeld (*Lancet*, 16 févr. 1875); C. J.Kipp (*Archiv für augen. u. Ohrenheclk*, t. V, 1, p. 177) ; Carter (*Transact. of the Lond. Clin. Soc.*, t. VII ; et Petite tumeur de l'iris de forme et d'apparence kystique. Extraction avec iridectomie (*Sarcome kystique*) par Kleinschmidt (*Gaz. heb.*, janvier 1884).

Nous engageons vivement, avant de prendre le parti de procéder à l'iridectomie ou à l'énucléation, de faire subir aux malades, pour la plupart jeunes, un traitement antisyphilitique (consistant en une série de dix à vingt frictions), et de contrôler l'action que peut avoir ce traitement. Il s'agit ici d'une perte de temps de huit à quinze jours, qui jamais ne pourrait être préjudiciable au malade et écartera l'idée si fâcheuse d'avoir procédé à une opération inutile.

2. a. Tubercules de l'iris. — b. Lèpre iridienne. — a. *Tubercules de l'iris.* — Dans la deuxième édition de cet ouvrage, je croyais pouvoir affirmer que cette partie du tractus uvéal n'avait pas encore été signalée comme siège des tubercules. Depuis, un certain nombre d'observations ont eu pour but de démontrer que cette partie flottante du tractus uvéal ne jouissait pas d'un privilège sur la partie adhérente, et surtout après les observations détaillées de *Gradenigo* (1) et *Perls* (2), on est disposé à admettre que l'iris ne possède nullement cette immunité dont nous l'avions dotée.

Il faut signaler ici deux points obscurs :

1° Les observations se sont multipliées juste au moment où les histologistes ont pour la plupart déclaré que sans le concours des renseignements cliniques il leur était impossible de différencier sous le microscope la gomme du tubercule.

2° Nous avons pu voir se guérir des tubercules de l'iris, diagnostiqués comme tels par nos confrères, en laissant un iris atrophié, avec phthisie partielle de l'œil, et cela sur des malades dont l'état général de santé (l'examen des sommets des poumons) paraissait amplement justifier le diagnostic relatif à l'affection oculaire.

Donc, ainsi que nous l'avons déjà exposé en parlant de la *granulie* de l'iris (p. 353), il reste toujours, même au point de vue clinique, la même incertitude pour différencier la gomme et le tubercule; et si toutefois la manifestation tuberculeuse restait avérée, elle se comporterait autrement pour la partie antérieure de l'iris que cela n'a lieu pour d'autres organes, c'est-à-dire qu'elle aboutirait (un certain nombre de fois au moins) à une absorption avec usure et cicatrisation, d'une façon analogue à certaines gommes.

Nous donnons les deux principales observations de tubercules dont celles plus récemment rapportées ne diffèrent guère.

M. Gradenigo cite ce fait : « Un jeune homme de vingt et un ans se présente, le 16 août 1868, pour une affection oculaire qui aurait débuté trois mois auparavant. L'œil droit montre les altérations suivantes : faible œdème des paupières, injection rosée autour de la cornée, qui est transparente, à l'exception de trois points présentant de petits dépôts interstitiels. Ceux-ci sont grisâtres, arrondis, séparés les uns des autres, ont la grandeur d'une tête d'épingle, et sont en partie situés sous la membrane de Bowman, en partie sur la membrane de Descemet, et proéminent ainsi dans la chambre antérieure, un peu rétrécie et renfermant de l'humeur aqueuse faiblement trouble. A l'éclairage oblique, l'iris présente un aspect tomenteux, six à sept corpuscules nettement arrondis de la grandeur d'une moitié de grain de chènevis proéminent en traversant l'iris dans la chambre, et se trouvent principalement placés dans le segment inféro-externe, près du bord périphérique et interne. La pupille est étroite, déformée par plusieurs synéchies, et la surface capsulaire légèrement trouble. Le globe oculaire a sa consistance normale, n'est pas sensible, et ne montre pas d'irradiation douloureuse dans la région du trijumeau. Peu de

(1) *Ann. d'Ocul.*, t. CXIV, p. 179. M. Gradenigo, ou son traducteur, me laisse dire que la diathèse n'a jamais la moindre tendance à se localiser dans l'iris. Cette citation donnée entre guillemets se rapporte à mon assertion « que la diathèse doit avoir envahi presque toutes les parties du corps avant de se manifester dans l'œil ».

(2) *Archiv. für Ophthalm.*, t. XIX, 1, p. 221.

larmoiement, quoique le malade accuse une photophobie intense et la sensation de brûlure sous les paupières. Sans cause directe il se produit de temps à autre, dans la chambre antérieure, des hémorrhagies qui se résorbent spontanément. Quoique l'examen des poumons ne donne aucun renseignement, on fait le diagnostic d'iritis tuberculeuse, et l'on prescrit un traitement roborant. Sous ce régime, ainsi que sous l'usage de l'atropine, la maladie paraît s'arrêter, quoique la diminution progressive de la vision ne plaide pas dans ce sens. Tout d'un coup il se forme un petit bouton sur l'iris de l'œil gauche, absolument semblable à celui de l'œil droit, et son évolution n'est ni précédée ni accompagnée de phénomènes inflammatoires. La tentative d'exciser une partie de l'iris pour pouvoir examiner au microscope un de ces boutons échoue à cause d'une hémorrhagie très intense; mais cette tentative n'a aucun inconvénient pour le malade. A peu près trois mois après son entrée, le malade succombe à une tuberculose miliaire aiguë. L'autopsie démontre . que la forme et le volume des deux yeux sont normaux. La surface interne de la cornée droite est recouverte de plusieurs corpuscules blanchâtres qu'on peut aisément détacher de la membrane de Descemet, et qui se trouvent composés d'une masse caséeuse peu résistante. La chambre antérieure est presque complètement abolie, l'iris, voilé et décoloré, est attaché en divers points à la capsule. Un grand nombre de petits boutons blanc jaunâtre absolument identiques à ceux de la cornée se trouvent dans le parenchyme de l'iris, principalement à sa surface, et sont placés sur le bord libre, ainsi que sur la circonférence périphérique de l'iris. Aucune altération morbide de la sclérotique, du cristallin et de la rétine. Le corps vitré paraît un peu épaissi. Sur la choroïde se voient, au voisinage du nerf optique, deux à trois petits boutons isolés identiques aux autres. On ne rencontre sur l'œil gauche qu'un unique bouton de l'iris semblable à ceux qui se montrent en si grand nombre dans l'œil droit. L'examen microscopique permet de reconnaître que leur structure est absolument identique aux tubercules miliaires. »

Dans l'observation de M. Perls, il s'agit d'un petit garçon, né le 6 avril 1872, qui souffrait des yeux depuis le mois d'octobre. M. Jacobson décrit de la façon suivante ce mal : « L'œil malade (le gauche) se trouve à demi ouvert, présente une faible injection périkératique, craint un peu la lumière, et ne paraît pas sensible à un léger attouchement. La sécrétion lacrymale est un peu augmentée, pas de pus dans le sac conjonctival, pas d'œdème des paupières. L'attention est tout de suite attirée par la présence d'un bouton jaune blanchâtre, arrondi, et nettement limité, de 2 à 3 millimètres de diamètre, qui occupe l'iris foncé, et siège à peu près entre les bords pupillaire et ciliaire. Cette tumeur saute tellement aux yeux qu'on ne porte tout d'abord aucune attention à une faible opacité de la cornée, dont on ne peut préciser l'évolution. Ma première idée fut qu'il s'agissait d'une gomme, suite de syphilis héréditaire, et cette opinion fut confirmée par les renseignements du père, qui devait avoir souffert, pendant des années, jusqu'à une époque rapprochée de son mariage, de diverses éruptions syphilitiques. » J'ai conservé cette opinion erronée jusqu'à ce que l'examen histologique de M. Perls m'eût mieux renseigné. Lorsque je revis, deux semaines plus tard, l'enfant, la majeure partie de la cornée se trouvait opaque par suite d'une opacité parenchymateuse gris blanchâtre, qui prenait vers le bord une teinte jaunâtre. En ce point, cornée et sclérotique étaient ectatiques, à peu près comme pour un staphylôme partiel, mais avec cette différence qu'on ne pouvait pas signaler une perforation préalable comme cause de la distension. A part cela, le bord libre de la paupière supérieure était faiblement œdématié, les vaisseaux sous-conjonctivaux fortement dilatés; du pus se trouvait dans la chambre antérieure, ainsi que des masses jaune blanchâtre sur l'iris ou dans son tissu, dans toute l'étendue où il se trouvait visible. Cet état resta assez stationnaire jusqu'à la mort de l'enfant; une perforation n'eut pas lieu. Le petit malade avait été soumis, à cause du diagnostic, à un traitement mercuriel. M. Perls indique « que l'enfant, sous l'influence de ce traitement, resta gros et gras, présentant l'œil dans le même état; alors il se développa dans les parties supérieures du poumon droit une infiltration, l'enfant dépérit avec des symptômes de toux, de manque d'appétit et de faibles mouvements fébriles, et succomba le 21 novembre. »

Nous empruntons à l'autopsie très circonstanciée faite par notre confrère les détails suivants : « D'après le résultat de l'autopsie, il ne peut être douteux que nous avons eu affaire à une tuberculose miliaire d'ancienne date, et en partie aussi plus récente, ayant atteint les divers organes de la cavité thoracique et abdominale, et, disons-le tout de suite, confirmée par l'examen microscopique. En ce qui concerne le globe de l'œil, elle démontre que l'infiltration très solide occupait l'iris dans la presque totalité de son épaisseur, et empiétait sur le ligament pectiné aussi bien que sur le corps ciliaire. » Le

bouton qu'on avait observé pendant la vie arrive au voisinage de la surface interne de la cornée, — sans s'y adosser, — et s'étend jusqu'à la capsule du cristallin, en la repoussant un peu de bas et de dedans en avant. Il se laisse aisément diviser en trois parties : la postérieure occupe la moitié interne (médiane) du corps ciliaire, les processus et la zonule, elle est pour la majeure partie recouverte de pigment, et se laisse aisément détacher de l'iris, dont la surface postérieure ne paraît pas lisse en ce point, et n'est que çà et là recouverte de restes de pigment. La partie antérieure du bouton que représente l'hypopion condensé se laisse alors aisément détacher en morceaux de l'iris épaissi, et se compose de corpuscules de pus plus ou moins désorganisés et de dépôts fibrineux. En ce point l'iris ne présente qu'une consistance mollasse, se prête difficilement à la section, et offre au microscope des aspects variés. Dans certains points il paraît constitué de cellules de pus, avec trouble moléculaire, entre lesquelles sont disposés de tendres filaments de fibrine, et parmi lesquelles on peut distinguer la membrane limitante vitreuse intérieure; une autre image est donnée par des parties très opaques qui renferment de préférence de petites cellules (lymphoïdes); entre ces parties il s'en trouve d'autres occupées par des mailles de cellules fusiformes et étoilées, et qui renferment — mais cela, il est vrai, rarement — une de ces cellules gigantesques avec trouble moléculaire... « La portion du bouton occupant les processus ciliaires montre déjà à l'aspect direct, surtout vers ses bords, des petites nodosités miliaires en saillie. Au microscope, elle se compose, il est vrai, aussi en partie d'un tissu à petites cellules fortement opacifié par la présence de molécules graisseuses; mais on rencontre ici aussi des endroits qui renferment manifestement des tubercules histologiques, de façon que sur chaque coupe on en trouve un certain nombre, principalement dans les parties marginales, mais aussi dans le reste, du moins quelques-uns..... La cornée, en totalité un peu opacifiée, présente, vis-à-vis du bouton, une partie arrondie nettement limitée, touchant la limite scléro-cornéenne, et mesurant 3 millimètres et demi; elle est fortement opaque, jaunâtre et diaphane. Sur la coupe on ne trouve conservée qu'une très mince couche de la cornée (membrane vitreuse avec épithélium opacifié); tout le reste de l'épaisseur du tissu cornéen est remplacé par une masse jaunâtre, qui se laisse aisément détacher de ce vestige de la membrane, mais adhère davantage sur les côtés avec le tissu cornéen relativement normal, et paraît peu à peu s'y perdre. Ce remplissage se compose d'un tissu granuleux très vasculaire et de date récente..... *Nous avons reconnu*, dit M. Perls, par cet examen, une *irido-cyclite tuberculeuse qui, débutant par la formation d'un bouton, conduit à la production de pus, à l'ulcération cornéenne, à l'infiltration de tout l'iris et d'une partie du corps ciliaire*..... La choroïde ne renferme pas plus que les méninges des tubercules. Par contre, il se présente sur la rétine, en l'examinant attentivement, toute une série de petits boutons submiliaires proéminents et nettement circonscrits. »

Voici quels sont les signes qui devraient, suivant M. Perls, assurer le diagnostic différentiel entre les tubercules et les gommes de l'iris. Si, dans notre cas, on ne pouvait directement démontrer la présence de petits boutons, il ne faudra pas perdre de vue la rareté des vaisseaux dans l'infiltration et la disposition à la tuberculose, principalement chez les enfants, ainsi que la présence de boutons lymphatiques et caséeux.

Franchement, on ferait mieux d'avouer qu'on ne peut faire pareil diagnostic que par supposition, et qu'il ne présente pas plus de garanties que les signes différentiels que M. Jacobson signale comme données cliniques, en ajoutant à cet exposé la réflexion suivante : « Peut-être se garantira-t-on, dans des cas semblables, d'erreurs de diagnostic, en envisageant la coloration claire jaunâtre presque blanche de la néoplasie, l'absence presque complète de vaisseaux, la forme nettement circulaire et l'empiétement rapide de ces produits sur les parties voisines, caractères qui ne sont habituellement pas propres à l'iritis gommeuse. »

Notre avis est qu'un diagnostic différentiel n'est pas plus à établir avec certitude au point de vue clinique que sous le microscope, et que ce diagnostic se base essentiellement sur la tournure que prend la maladie, et, en cas d'autopsie, sur la comparaison et la compulsion des lésions analogues trouvées dans les divers organes. En pareil état de choses sera-t-il permis de pratiquer (comme cela a été conseillé à la Société de chirurgie) l'énucléation d'un œil sur lequel on a diagnostiqué (et en s'appuyant sur quels signes certains!) une tuberculose de l'iris? Certainement pareille conduite est à repousser, et cela d'autant plus qu'incontestablement la guérison des yeux atteints de prétendue tuberculose iridienne est indéniable, et que, d'un autre côté, il n'est nullement prouvé qu'en enlevant un œil qui serait réellement le siège de tubercules, on supprimerait l'unique foyer d'infection, et qu'on préviendrait le développement d'un état diathésique.

b. *Tubercules lépreux de l'iris.* — La *lèpre morphœa* (*elephantiasis Græcorum*) peut amener des altérations morbides de la partie antérieure du tractus uvéal, qu'on a pu étudier dans les pays tropicaux, et dans les régions du Midi, où ces maladies sont répandues. Ainsi, M. Pedraglia, qui a eu souvent occasion de voir pareils malades, les décrit sous le simple nom de tubercules de l'iris (1), et pense que l'altération du tractus uvéal ne fait que s'ajouter à d'autres lésions semblables du globe oculaire, parce qu'il serait surprenant qu'on ne la vît jamais se présenter avec des phénomènes primaires du tractus uvéal. Il n'y aurait là rien de surprenant si l'apparition de pareille lésion ne s'accompagne pas, comme c'est l'habitude, de douleurs, mais seulement de troubles visuels.

Desmarres rapporte deux cas observés à Paris; mais ici aussi il n'est pas établi que l'altération ait pris son point de départ de l'iris :

« I. M. Manuel Peori, de Mérida (Mexique, province de Yucatan), jeune homme de dix-neuf ans, vint me consulter le 18 janvier 1852. Son corps est entièrement couvert de tubercules cutanés noueux, la plupart des articulations des doigts ankylosées ou empêchées. Je l'ai vu plusieurs fois avec M. Cazenave, qui l'a admis pendant quelque temps dans son service à l'hopital Saint-Louis. Il présente une iritis du côté droit; mais, de plus, en bas et en dehors, sur le même œil, existe un tubercule situé entre la sclérotique, l'iris et la cornée; des vaisseaux nombreux, d'un rouge brun, rampent dans le tissu sous-muqueux. La vue est encore assez bien conservée, mais bientôt elle s'affaiblit graduellement, et, au mois d'avril 1853, je constate qu'elle est tout à fait perdue. Je revois le malade le 6 juillet 1853 : l'œil ressemble à une tumeur graisseuse composée de petits lobules saillants entre les paupières. Le pourtour est injecté de vaisseaux choroïdiens qui rampent sur le corps ciliaire hypertrophié et saillant. La portion supérieure interne

(1) Consultez, pour les cas de lèpre, Desmarres (son *Traité*, 2e édit., t. II, p. 501; Pedraglia (*Klin. Monastlb.*, t. X, p. 65); C. Wolff (*Archiv für path. Anat.*, t. XXVI, p. 49); Steudner (*Beiträege zur Pathologie der Lepra mutilans.* Erlangen, 1867); Paul Lamblin, *Étude sur la lèpre tuberculeuse, ou éléphantiasis des Grecs* (thèse de Paris, 1871, p. 148); G. A. Hansen, *The leprosis diseases of the eye*, with 6 colored plates Cristiania, 1873; J. H. Sylvester, *Leprosis tubercle of the eye* (*Transact. of the med. and phys. Soc. Bombay*).

de a cornée se reconnaît encore un peu. L'œil n'est le siège d'aucune donleur; le malade perçoit encore faiblement la lumière. En janvier 1854, l'œil se perd à son tour; un tubercule se forme en haut et en dehors, et s'avance peu à peu dans la chambre antérieure. Une iritis se déclare, des adhérences s'établissent sur la capsule. La pupille se rétrécit et se déforme. La vue se perd de cet œil, et le malade peut à peine se conduire; il nous paraît certain que dans peu de temps la cécité sera complète. La cornée, au moment où je vois le malade pour la dernière fois, est opaque en haut circulairement. Le jeune homme devait, au bout de huit jours, retourner au Mexique; je ne l'ai pas revu.

» II. J'ai vu un fait semblable au précédent à l'établissement des Frères Saint-Jean-de-Dieu de la rue Oudinot. C'est encore un jeune homme atteint d'éléphantiasis, et chez lequel une tumeur très volumineuse existait sur l'œil droit. Elle avait envahi à peu près complètement la chambre antérieure et aminci la sclérotique à son côté externe. Plus tard, elle avait déchiré cette membrane et passé sous la conjonctive. En même temps, une choroïdite très grave s'était développée, et des vaisseaux très volumineux, variqueux, sillonnaient de toutes parts le tissu cellulaire sous-conjonctival. La vue était complètement perdue. J'ai appris depuis que ce jeune homme était mort à la suite de l'affection générale dont il était atteint. Les tubercules que l'on voyait de toutes parts sur la peau étaient des plus nombreux, et se touchaient presque sur toute la surface du corps. Les paupières étaient déformées de même que les traits du visage. Ces deux pauvres jeunes gens avaient une figure monstrueuse.

MM. Bell et Hansen, qui ont étudié avec le plus grand soin, en Norvège, la *lepra tuberculosa*, aussi bien que l'*elephantiasis levis*, pour ce qui concerne la localisation dans l'œil de ces terribles maladies, sont d'avis que les boutons de la cornée prennent naissance à proximité de l'insertion de l'iris. « Si le bouton se développe dans les couches les plus profondes de la cornée, l'éclairage oblique montrera qu'il existe au-devant de lui une couche plus ou moins épaisse de cornée. Le bouton est susceptible, surtout au début de son développement, d'être imbriqué tellement en arrière, qu'il peut être difficile de discerner s'il se trouve placé dans l'iris ou dans les couches les plus profondes de la cornée. Il ne nous était pas toujours possible de trouver au microscope une opacité quelconque dans le tissu cornéen situé au-devant des boutons profondément implantés. » Les mêmes auteurs ajoutent : « The » most deeply situated tubers proceded from the region round abaut the » *Canalis Schlemmii* and advance into the cornea immediately in front of » the *Membrana Descemeti; the space between the fibres of the lig. pecti-* » *natum iridis are also constantly and deply filled with round corpus-* » *culies.* » Il résulte de leur description que les boutons lépreux, qui ont beaucoup d'analogie comme structure histologique avec le granulome, se développent de préférence dans les couches les plus profondes de la cornée vers la limite de cette membrane, et qu'ils empiètent de là sur l'insertion iridienne. « Presque jamais la sclérotique n'est isolément prise de lèpre. » Ainsi que le montre la figure 85, « aux tubercules cornéens s'adjoint le développement de semblables néoplasies de l'iris ».

Ces auteurs si compétents ajoutent « le développement de boutons dans l'iris n'est pas aussi commun que dans la cornée. Ils naissent assez souvent simultanément avec ceux de la cornée (fig. 85). Ces boutons se développent constamment de la périphérie de l'iris, et, le plus souvent, à la partie inférieure de cette membrane. Les signes d'iritis ne font jamais défaut

au début de l'évolution de la tumeur. A l'aspect macroscopique, les boutons de l'iris ont une apparence plus lisse que ceux de la cornée, et leur coloration ressemble à celle des boutons les plus profondément situés dans la cornée, c'est-à-dire qu'ils sont plus grisâtres. Lorsque le bouton s'est développé sous le bord pupillaire, il présente une ressemblance frappante avec un hypopion. Les boutons peuvent occuper la majeure partie de la périphérie de l'iris et prendre une telle extension qu'ils remplissent toute la chambre

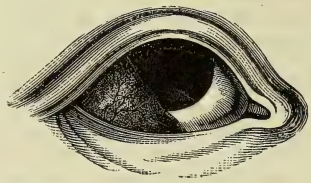

Fig. 85.

antérieure. Assez souvent la partie située au-devant du corps ciliaire devient staphylomateuse. »

En ce qui concerne la fréquence relative des altérations morbides de l'iris dans les diverses formes de lèpre, ces mêmes auteurs disent : « Iritis pro» duced by leprosus dyscrasis occurs very *often* in these who suffer from the » *tuberosis* form and also *occasionnally* with the *smooth* form. » Toute intervention thérapeutique paraît inutile.

ARTICLE VI

TROUBLES FONCTIONNELS DE L'IRIS — MYDRIASE, MYOSIS (HIPPUS), IRIS TREMULANS, IRIDODONÉSIS

a. *Mydriase.* — Comme la *mydriase,* se rattachant à la paralysie de l'accommodation et aux paralysies du nerf oculo-moteur, trouve sa description dans les chapitres concernant ces états morbides, nous n'avons à nous occuper ici que des cas dans lesquels la dilatation permanente de la pupille se présente en quelque sorte comme un symptôme isolé, non compliqué de paralysie du muscle ciliaire et des autres muscles innervés par la troisième paire.

Avant d'entreprendre la description de la *mydriase* et des troubles fonctionnels en général de l'iris, il sera utile de se rappeler la provenance des nerfs de l'iris, leur distribution histologique ayant seule trouvé jusqu'alors sa description. Les nerfs qui fournissent l'iris sont : 1° les *nerfs ciliaires courts* provenant du *ganglion ophthalmique* ou *ciliaire,* et les *nerfs ciliaires longs.*

Voici la description détaillée que M. Merkel (1) donne du ganglion ciliaire :

« Il se compose de fibres motrices, sensibles et sympathiques. La *racine sensible* ou *longue* et la *racine motrice* ou *courte* se trouvent représentées figure 86. La première émane du nerf naso-ciliaire, la seconde de la branche du nerf oculo-moteur, qu'il envoie au muscle oblique inférieur. La *racine sympathique* émane du plexus qui entoure la carotide et le quitte là où l'artère fait sa dernière courbure dirigée par sa convexité en avant. Ce filet nerveux, très court et très tendre, pénètre dans l'orbite, le long du nerf ophthalmique, de son côté médian placé entre lui et le nerf oculo-moteur. Ce filet se dirige en avant en convergeant de plus en plus avec la racine longue

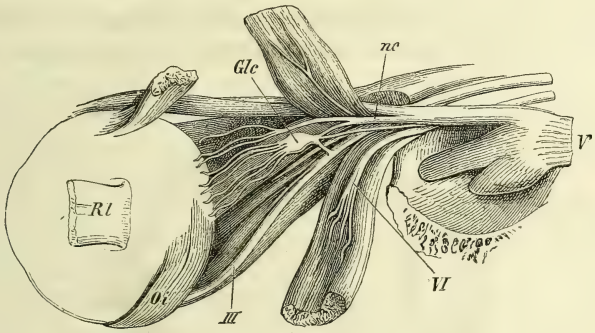

FIG. 86. — Contenu de l'orbite du côté latéral.

Les muscles droit supérieur (Rs), droit latéral (Rl), sont enlevés, et leur portion postérieure renversée en arrière. De cette façon, le ganglion ciliaire est mis à jour. — V. Ganglion semi-lunaire du nerf trijumeau. La première branche de ce nerf est complètement visible par l'ablation de l'os. — *nc* est le nerf naso-ciliaire qui en part. On peut poursuivre de celui-ci la branche longue du ganglion ciliaire (*Glc*). — III est la branche du nerf oculo-moteur qui avance vers le muscle oblique inférieur (Oi). Tout près, au-dessus du ganglion, cette branche donne au ganglion sa racine courte. Du côté antérieur du ganglion ciliaire (*Glc*), émanent les nerfs ciliaires qui se dirigent vers le globe de l'œil. — VI. Nerf abducteur.

du ganglion, et pénètre à côté d'elle ou même en formant avec elle un petit tronc nerveux dans le ganglion près de son angle supéro-postérieur. »

» Le *ganglion ciliaire* lui-même forme un corps quadrangulaire aplati de 2 millimètres d'étendue, et situé de telle manière dans l'orbite que ses deux plans occupent les plans sagittaux de l'orbite, l'un est dirigé vers le nerf optique et placé derrière le milieu du parcours de ce nerf, et n'est séparé de celui-ci que par un peu de tissu graisseux, l'autre regarde le muscle droit externe. La coloration de ce ganglion est d'un rose pâle, sa consistance solide; il présente sur la coupe une structure analogue aux ganglions spinaux, et ne s'en différencie que par des corpuscules ganglionnaires particulièrement gros. Sous ce ganglion les fibres s'entrelacent d'une façon très intime, et paraissent pour la plupart passer par des cellules ganglionnaires.

(1) Graefe-Saemisch., t. I, p. 122.

» Des deux angles antérieurs du ganglion émanent les *nerfs ciliaires courts*. Ce sont trois à six petits troncs nerveux qui quittent le ganglion, et qui, par des divisions multiples, se partagent en vingt petites branches se rendant au globe oculaire. Pendant leur parcours les rameaux inférieurs ont embrassé le côté inférieur, les supérieurs le côté supérieur du nerf optique, de façon qu'ils entrent dans le globe oculaire, suivant un cercle placé autour de l'entrée du nerf optique. Ils occupent l'espace laissé libre par la capsule de Tenon.

» Ces nerfs, auxquels ils sont alors aussi associés, les *nerfs ciliaires longs*, traversent obliquement la sclérotique, et se trouvent, après leur entrée, placés dans la supra-choroïde. Ici ils sont aplatis sous forme de rubans, et les plus forts troncs sont placés dans de faibles rainures de la sclérotique. Il s'opère encore ici constamment des divisions (fig. 87), ainsi que des réunions de fines branches (fig. 87). Pendant leur parcours, ils envoient des ramuscules

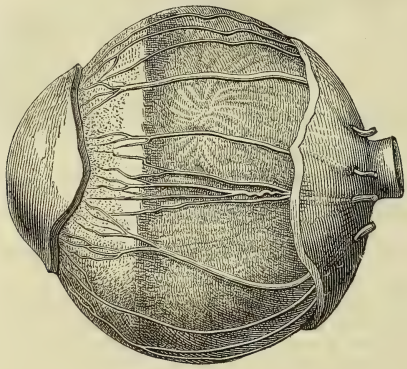

Fig. 87. — Le globe oculaire trois fois agrandi. Aspect des nerfs ciliaires. La sclérotique a été enlevée dans sa plus grande étendue; seulement autour du nerf optique on en a laissé une partie que traversent les nerfs ciliaires. On voit alors sur la choroïde ces nerfs se diviser en de nombreuses branches qui s'envoient des anastomoses et arrivent ainsi jusque vers le bord de la cornée.

isolés à la choroïde, et peut-être aussi à la sclérotique, mais ce dernier fait n'a encore pu être exactement vérifié.

» Arrivés dans la région de l'orbiculus ciliaris, ces nerfs commencent à se ramifier fortement, de façon à former des pinceaux, en s'adressant en même temps réciproquement des anastomoses, et finissent par pénétrer dans le muscle cilaire. Ils forment ici un riche plexus de fibres partie à double contour, partie sans moelle, avec des renflements ganglionnaires (H. Müller); ils ne se terminent pas en ce point, mais fournissent aussi à l'iris et à la cornée de riches plexus nerveux. »

Ces nerfs ciliaires courts renferment donc des filets moteurs, des filets sensitifs et des filets nerveux de la vie organique. D'après une supposition de

M. Budge, les filets moteurs qui se rendent au sphincter de la pupille, proviendraient aussi, en partie, de la première branche de la cinquième paire.

Les nerfs ciliaires longs, au nombre de deux, proviennent directement du nerf naso-ciliaire, sans traverser le ganglion ciliaire, et prennent la même direction que les précédents. Il faudrait donc admettre qu'ils ne renferment que des filets sensitifs, mais il est très probable que toutes les branches provenant du ganglion du trijumeau (G. de Gasser) contiennent des fibres motrices. Bilogh croit avoir découvert des fibres motrices qui, émanées de la cinquième paire, se rendraient au dilatateur de la pupille. Ce muscle recevrait donc, non seulement des filets du grand sympathique, mais aussi des filets du trijumeau.

Quant à la part que le pneumogastrique prend aux mouvements de l'iris, les expériences faites par Reid, Valentin et Foucher, sur des animaux où il est fort difficile de pratiquer la section de ce nerf sans intéresser les filets du grand sympathique, n'ont pas suffisamment démontré son influence directe sur l'iris; mais il est très probable qu'il agit indirectement sur les mouvements de ce diaphragme membraneux, par l'influence qu'il exerce sur la respiration et la circulation.

Nous devons en dire autant de l'action directe des filets nerveux provenant de la cinquième paire sur les mouvements de l'iris. Les expériences exécutées dans le but de prouver une pareille influence ne sont pas assez démonstratives, et jusqu'à nouvel ordre, on doit considérer la contraction de la pupille, après l'irritation des rameaux périphériques de la cinquième paire, comme résultant d'un action réflexe produite sur le nerf oculo-moteur commun. De même, la dilatation de la pupille observée après l'irritation des grosses branches du trijumeau, doit être rapportée à une excitation directe des filets du grand sympathique qui s'adossent à la cinquième paire. En résumé, nous voyons que le sphincter de la pupille reçoit l'influx nerveux par l'entremise des filets moteurs émanés de la troisième paire, et le dilatateur par les filets du grand sympathique.

On entend par *mydriase* une dilatation anormale de la pupille avec immobilité absolue de l'iris. La mydriase peut être incomplète ou complète. Incomplète, le défaut d'innervation seul provenant de l'oculo-moteur peut être en cause, tandis que pour la mydriase complète (dilatation maximum de la pupille) l'intervention active du sympathique, inervant le dilatateur, doit être simultanément mise en cause.

Lorsque l'on considère la mydriase comme *idiopathique*, il ne faut pas la confondre avec la dilatation de la pupille qui survient par suite d'un défaut d'action réflexe du nerf optique sur les nerfs ciliaires, ni avec la paralysie des nerfs ciliaires qui résulte de la compression de ces nerfs, soit par une augmentation générale de la tension intra-oculaire avec compression des nerfs ciliaires.

De pareilles mydriases unilatérales totales s'observent parfois après une forte secousse, ou un ébranlement de l'œil, à la suite d'un choc violent contre

l'œil. Quoiqu'il paraisse tout à fait contradictoire d'admettre qu'une seule et même cause détermine à la fois la paralysie d'un certain nombre de filets nerveux et l'excitation d'un certain nombre d'autres branches, il ne faudra pas oublier que les vivisecteurs nous ont appris qu'une cause irritante prolongée a bien plus d'action sur les fibres sympathiques que sur les autres nerfs, l'effet pouvant à un moment donné déjà être complètement épuisé, lorsque l'influence irritante continue encore à s'exercer sur les filets sympathiques.

On voit encore se développer parfois la mydriase idiopathique à la suite de douleurs névralgiques postorbitaires, violentes, à l'instar de ce qui s'observe pour la paralysie complète du nerf oculo-moteur et sans que celle-ci se combine avec une paralysie du muscle ciliaire, ni avec une augmentation de tension intra-oculaire. Elle peut coïncider en pareil cas avec une anesthésie plus ou moins étendue de certaines branches du trijumeau (défaut de sensibilité des fibres du sphincter ?).

Une dernière forme de mydriase idiopathique que nous devons rapporter à une paralysie du sphincter de la pupille, avec participation plus ou moins active du dilatateur (irritation des fibres du sympathique), est celle qui constitue un symptôme prodromique de l'ataxie. Cette mydriase unilatérale et fugace représente parfois alors un symptôme partiel de paralysie du nerf oculomoteur que l'on rencontre si fréquemment comme phénomène initial de l'ataxie ; mais ce symptôme est infiniment plus rare que le myosis résultant dans l'ataxie confirmée d'une paralysie du dilatateur de l'iris et des fibres sympathiques qui l'innervent, phénomène sur lequel nous reviendrons tout à l'heure.

La mydriase idiopathique pour laquelle il faut accuser l'exagération d'innervation des fibres a beaucoup préoccupé les confrères adonnés à la psychiatrie. Cette mydriase se rencontre comme symptôme prodromique de la paralysie générale, précède les attaques de monomanie (manie des grandeurs). La très grande paresse des contractions du sphincter peut néanmoins se dissiper ici lorsque, avec la disparition d'autres symptômes d'irritation dans la sphère du grand sympathique, l'excitation du dilatateur de la pupille cesse. Cette mydriase porte donc bien moins le caractère paralytique que celle que nous venons de signaler comme prodromique de l'ataxie.

Chez les enfants et les jeunes sujets cette *mydriase irritative* et *passagère* peut coïncider avec l'abus d'excitations génésiques, ainsi qu'avec la présence de vers intestinaux et l'irritation qu'ils provoquent dans les intestins. On rapporte à l'irritation du grand sympathique, la dilatation chez les hypochondriaques, celle qui se produit pendant l attaque hystérique ou épileptique.

On observe une *mydriase partielle* à la suite d'une compression ou lésion directe des nerfs ciliaires, telle que nous la produisons en sectionnant dans l'abrasion cicatricielle et ciliaire une partie de tout le tissu ambiant du nerf optique, ou en procédant à la distension de ce nerf par élongation. Cette mydriase est passagère.

L'étude des divers états de dilatation pupillaire a infiniment perdu de sa valeur, depuis que l'exploration ophthalmoscopique et fonctionnelle de la réfraction et du champ visuel a démontré combien la motilité pupillaire était un guide infidèle pour le pronostic dans les divers troubles de la vision. On fut bien vite convaincu qu'il n'existait aucun rapport entre la diminution de la contractilité pupillaire et la réduction de l'acuité de la vision dans les cas de maladies du nerf optique ou de la rétine. On observe ainsi, dans les amauroses complètes du nerf, parfois une conservation absolue de la motilité pupillaire qu'on explique hypothétiquement par une conservation de la conductilité de l'impression rétinienne, ainsi que de l'intégrité de transmission de l'irritation réflexe sur les nerfs ciliaires chez un sujet sur lequel l'élaboration centrale de l'impression reçue ou l'extérioration de cette impression élaborée est complètement abolie. Mais pourquoi ne pas admettre alors avec la même raison une mydriase de cause centrale, c'est-à-dire où la transmission seule de l'action réflexe sur les nerfs ciliaires serait après une excitation rétinienne rendue non transmissible, tandis que l'élaboration et l'extérioration de l'excitation rétinienne n'auraient souffert en rien? En pareil cas il pourrait y avoir intégrité de l'acuité visuelle, absolu défaut de contractilité et de dilatation pupillaire sous l'influence de la plus ou moins grande excitation rétinienne, et conservation complète de la motilité pupillaire synergique avec la convergence et l'accommodation.

Qu'on n'oublie jamais dans l'étude des cas de mydriase qu'elle peut être artificielle et produite intentionnellement pour simuler une maladie. Dans ce dernier cas elle se combinera presque toujours avec une réduction ou une abolition des fonctions du muscle ciliaire. Il est excessivement rare de rencontrer des individus qui peuvent à volonté contracter ou dilater leur pupille indépendamment des mouvements d'accommodation ou de convergence.

Il se trouve dans le traité Scitz-Zehender, p. 314, rapporté le cas suivant : Un étudiant en médecine fut très surpris d'entendre le professeur Brücke dire dans son cours que l'iris ne pouvait se mouvoir spontanément; il se hâta de prouver le contraire. Ce jeune homme avait la faculté de dilater ses pupilles au point d'en augmenter le diamètre de 3 millimètres, en faisant une inspiration profonde et en retenant son haleine, puis en raidissant par un léger effort les muscles du cou et de la nuque. S'il fixait en même temps un objet rapproché de ses yeux, il produisait plus facilement cette dilatation que quand il regardait un objet éloigné. Après la première expiration et le relâchement des muscles, les pupilles reprenaient leur étendue ordinaire. Des cas analogues ont été apportés par Budge (*Ueber die Bewegungen der Iris*, p. 263).

La mydriase n'occasionnera de trouble visuel qu'autant qu'elle s'associera avec un défaut simultané d'action du muscle ciliaire. Le degré de mydriase ne permet nullement de conclure à une participation forcée de paralysie du muscle ciliaire. Celui-ci peut, comme cela s'observe à la suite d'intoxication diphthéritique, être complètement paralysé sans que la contractilité pupillaire soit altérée et qu'il existe le moindre degré de mydriase. L'inverse s'observe de même; mais en général les mydriases irritatives (spinales) sont bien plus indemnes de participation du muscle ciliaire que les mydriases

paralytiques (cérébrales) où il est rare que seule l'innervation du sphincter pupillaire ait souffert sans la participation des fibres circulaires du muscle ciliaire.

Le *traitement* de la mydriase sera essentiellement basé sur l'étude étiologique. Ainsi on n'aura recours à un traitement direct de l'œil que, de préférence, pour les formes parétiques. L'emploi des collypes d'ésérine ou de pilocarpine sera ici tenté, et d'autant mieux que la prolongation de leur action myotique permettra d'en espacer davantage l'usage. On usera aussi pour ces formes des courants continus, à l'instar de ce que nous faisons pour les paralysies de l'oculo-moteur. On appliquera dans ces cas l'électrode positive sur les paupières fermées et l'on promènera la négative sur le pourtour de l'orbite, en faisant passer un courant de 6 à 8 éléments. C'est dans ces formes parétiques qu'on a aussi tenté d'user d'une action réflexe des branches de la cinquième paire sur les filets de la troisième innervant le sphincter pupillaire, en irritant par des collyres de laudanum les filets conjonctivaux ou la membrane chnéidérienne par des prises de tabac.

Les tentatives que l'on a faites pour exciter les contractions de l'iris par l'action réitérée d'une lumière intense (Jeansoul) doivent être complètement abandonnées, car l'action réflexe que l'on recherche manque absolument, et ce c'est pas sans risque que l'on irrite ainsi la rétine.

L'action synergique des muscles de l'iris et de quelques autres muscles de l'œil a donné l'idée d'un autre mode de traitement. Ainsi on peut, si le muscle ciliaire ne présente qu'une paralysie incomplète, exciter les contractions de ce muscle en même temps que le resserrement du sphincter de la pupille, en faisant fixer des objets situés à des distances rapprochées. Ces exercices combinés avec une action irritante portée sur les filets nerveux de la cinquième paire sont encore les moyens les plus actifs.

Il est bien entendu qu'il ne peut pas être question de pareils traitements dans les cas de mydriase irritative ; qu'on ne veuille surtout pas insister dans ces cas sur l'usage prolongé des myotiques dont l'inefficacité ressort de l'absolue égalité de durée d'action, et qui en surmenant le sphincter pupillaire ne pourraient avoir qu'une action nuisible. Ici la recherche des causes générales d'irritation du grand sympathique doit avant tout nous préoccuper, afin d'arriver avec leur suppression à la guérison simultanée de la mydriase symptomatique.

b. *Myosis.* — On désigne sous le nom de *myosis* la contraction anormale et permanente de la pupille en l'absence de toute attache pupillaire et de toute irritation locale de l'œil, contraction sur laquelle le plus ou moins de lumière qui arrive à la rétine n'exerce pas d'influence, mais qui augmente habituellement encore sous l'influence des myotiques et ne se dissipe que fort incomplètement sous l'influence des mydriatiques. A un degré égal d'éclairage la largeur des pupilles varie chez les divers sujets suivant l'âge, la struc-

ture anatomique de l'œil et la pigmentation du tractus uvéal. Les plus étroites pupilles se rencontrent chez les vieillards hypermétropes et à iris clair, les plus larges chez les adolescents myopes et à iris foncé. Il est pourtant rare qu'on rencontre une pupille en état de contraction normale qui ait moins d'un millimètre, tandis qu'anormalement le diamètre pupillaire peut être réduit jusqu'à un tiers de millimètre.

Les causes du myosis sont de deux ordres. Il peut provenir d'une irritation des fibres du nerf moteur oculaire commun (*myosis spasmodique*) ou d'une paralysie des fibres du grand sympathique (*myosis paralytique*). L'irritation du nerf moteur oculaire commun peut résulter d'une inflammation commençante des méninges, d'une apoplexie cérébrale arrivée à la période de réaction, enfin de l'action de certains alcaloïdes qui congestionnent l'encéphale et ses enveloppes, comme l'opium, la nicotine, ou agissent directement sur les nerfs de l'iris, comme l'ésérine et la pilocarpine. On observe encore un resserrement des pupilles au début des attaques d'hystérie et d'épilepsie, tandis que, comme nous l'avons dit, pendant l'attaque, les pupilles se dilatent fortement.

Le *myosis paralytique* se rencontre chez les personnes dont le grand sympathique est le siège d'une altération grave, comme on l'observe dans l'ataxie locomotrice.

Le *myosis ataxique* n'est nullement un symptôme *constant* de la dégérescence grise ou sclérose en plaque des cordons postérieurs de la moelle. Ce n'est pas non plus un symptôme *persistant* chez tous les malades de ce genre; pour un certain nombre, le myosis ataxique se dissipe une fois la dégénérescence des nerfs optiques devenue complète, par contre, nous avons observés des ataxiques aveugles depuis quinze ou vingt ans avec persistance du myosis ataxique.

Ce qui nous paraît le plus important à noter, c'est que le myosis ataxique est souvent le *symptôme précurseur* de la dégénérescence grise des nerfs optiques, concordant parfois avec l'absence du réflexe rotulien ou quelques douleurs fulgurantes, mais permettant à lui seul de poser le diagnostic de l'imminence de l'invasion de la maladie.

Les signes caractéristiques de ce genre de myosis paralytiques sont 1° absence de toute action de la lumière sur la forte contraction pupillaire; en faisant regarder au loin vers le ciel éclairé, absence de toute contraction et même chez certains malades (sous l'influence du mouvement nécessaire pour mettre leurs lignes visuelles en parallélisme et du relâchement complet de leur accommodation) légère dilatation des pupilles ainsi exposées à un maximum d'éclairage; 2° contraction active des pupilles lorsque l'on fait fixer au malade son propre doigt placé très près, ce qui réclame à la fois une forte convergence et un haut degré d'accommodation ; 3° action incomplète des mydriatiques avec persistance moins prolongée de leur action; 4° action des myotiques avec prolongation de cette action.

Le myosis paralytique se rencontre en outre lorsqu'il existe sur le trajet

du grand sympathique cervical une compression permanente. M. de Willebrand (1) rapporte un cas remarquable où le myosis était dû à une compression directe du grand sympathique.

Un jeune homme de vingt-huit ans, en apparence bien constitué, souffrait beaucoup, depuis un an, de douleurs périodiques dans le bras gauche, douleurs qu'il attribuait à une cause rhumatismale. A cette époque, il se manifesta dans la vue de son œil droit des changements qui l'inquiétèrent beaucoup. Cet organe ne présenta d'autre altération qu'un rétrécissement considérable de la pupille, avec une immobilité complète de l'iris. Le malade distinguait avec cet œil les objets les plus petits, mais il ne voyait qu'en partie les personnes placées devant lui : un examen minutieux de tous les organes fit découvrir au cou une tuméfaction particulière produite par un amas de ganglions lymphatiques indurés, situé sous le sterno-cléido-mastoïdien et autour de ce muscle. Ces glandes remplissaient non seulement l'espace sus-claviculaire, mais on les voyait s'engager sous la clavicule. Cet engorgement ganglionnaire était consécutif à un eczéma du cuir chevelu. Le diagnostic fut établi de la manière suivante : douleurs du bras résultant de la compression du plexus brachial et paralysie des fibres radiées de l'iris par compression de la portion cervicale du grand sympathique. On prescrivit au malade de l'iodure de potassium à l'intérieur, des frictions d'une pommade composée d'iodure de potassium et de mercure, et des bains chauds répétés. A mesure que le gonflement des ganglions diminua, les fonctions de l'iris se rétablirent, le champ visuel reprit son étendue normale, et au bout de quelques mois la guérison était complète.

Nous avons observé un jeune homme de trente ans atteint d'un goître volumineux et surtout développé du côté droit. L'œil correspondant était le siège d'un myosis très prononcé qui diminuait sensiblement à mesure que le goître disparaissait sous l'influence d'un traitement iodé.

On voit se développer parfois instantanément un myosis paralytique fort intense à la suite de blessures de la moelle (coup de couteau, fractures, secousses violentes).

M. Russell (*Med. Times*, t. XXXXI, p. 64) rapporte l'observation d'un somnambule qui, à la suite d'une chute dans un escalier, se détacha complètement la septième vertèbre cervicale de la vertèbre thoracique et succomba le sixième jour. Il présentait des pupilles comme des pointes d'épingle qui se dilataient presque imperceptiblement en recouvrant les yeux. Consultez aussi *Med. Times, ibidem*, p. 393. Les observations, Three cases in which contraction of the pupil was a proéminent symptôme ; et *Argyll Robertson*, des symptômes oculaires dans les affections spinales (*Ann. d'Ocul.*, t. LXIII, p. 114) ; et On the physiologie of the Iris (*Lancet*, I, p. 211), ainsi que les récentes observations de M. Parinaud à ce sujet.

Dans les divers cas de *myosis paralytique* on rencontrera une intégrité absolue du côté de l'appareil accommodateur, et par conséquent le trouble visuel occasionné par le myosis sera nul, car le très faible rétrécissement du champ visuel, accusé dans les plus hauts degrés de myosis, échappera au malade jouissant du reste d'une bonne vision. Au contraire, dans les formes spasmodiques de myosis il se rencontrera fréquemment en même temps un spasme du muscle ciliaire et par suite une modification dans l'adaptation de l'œil.

(1) *Archiv für Ophthalmologie*, t. I, A. 1, p. 319.

Signalons encore une variété de myosis (*hippus*), dans laquelle la pupille se resserre périodiquement en obéissant à des contractions cloniques du sphincter, qui ne dépendent pas de l'intensité de la lumière, et se rencontrent avec des contractions cloniques des muscles extrinsèques de l'œil (*nystagmus*). Cet état coïnciderait avec la contraction du muscle droit interne. Nous n'avons encore pas eu occasion d'observer cette affection permanente ou intermittente et qui comporterait, comme dans le cas de Seitz-Zehender (1), une fonction visuelle parfaite.

c. *Iris tremulans, iridodonésis, tremblement de l'iris.* — L'iris, portant dans la plus grande partie de sa face postérieure sur le cristallin, ne s'agite, pendant les mouvements brusques de l'œil, que par ses parties périphériques. Ces mouvements eux-mêmes ne sont bien perceptibles que sur un petit nombre de personnes à très large cornée et à chambre antérieure profonde. Pour que l'iris se meuve dans une portion notable de sa surface, il est indispensable que le cristallin sur lequel repose ce voile membraneux, soit luxé ou manque complètement. Après l'extraction du cristallin l'iris ne tremblottera qu'à condition de n'avoir pas contracté des adhérences avec la capsule.

Contre l'avis des anciens, la liquéfaction seule du corps vitré n'est pour rien dans ce phénomène; car dès que le cristallin est déplacé ou extrait, même sur un œil parfaitement sain, on observe dans l'iris un tremblottement très évident : le même phénomène se passe lorsque le cristallin s'est résorbé en partie, comme cela s'observe dans les cataractes molles, lorsqu'il est considérablement aplati, ou enfin lorsque cet organe, détaché de la zonule de Zinn, s'est notablement raccourci suivant ses diamètres, en conservant toute sa transparence.

On voit aussi survenir le tremblottement de l'iris quand, par la distension des parties antérieures du globe (hydrophthalmie), l'iris tiraillé latéralement perd le point d'appui qu'il prend normalement sur le cristallin, en même temps que la chambre antérieure gagne considérablement en profondeur. Lorsqu'il y a luxation incomplète du cristallin, il peut se faire qu'une moitié seulement de l'iris présente des mouvements rapides d'oscillation, tandis que l'autre moitié, ayant conservé ses rapports avec le cristallin, reste immobile.

On a cru longtemps que la liquéfaction complète du corps vitré pouvait permettre au cristallin normalement situé des mouvements d'avant en arrière auquel l'iris dût participer. Cette opinion est erronée, car l'ophthalmoscope permet de constater des liquéfactions complètes du corps vitré, où des opacités parcourent avec une grande rapidité toute l'étendue du champ d'observation, sans que l'iris présente le moindre tremblement. Nous dirons plus, j'ai pu extraire des cristallins mobiles qui se transportaient à volonté dans

(1) Leur traité, p. 318.

la chambre antérieure et où le corps vitré montrait une consistance normale. Seule donc la dissolution de la zonule peut déterminer le déplacement du cristallin.

Les contractions de la pupille ne sont pas modifiées par cet état de l'iris, mais on n'en peut pas dire autant du muscle ciliaire à l'action duquel le déplacement du cristallin a ôté son but.

Il est bien entendu qu'il ne peut être question ici du traitement d'une affection beaucoup moins grave en elle-même que les états pathologiques qui l'ont déterminée.

ARTICLE VII

IRIDONCOSIS, ATROPHIE DE L'IRIS, SPAPHYLÔME UVÉAL

La partie antérieure et flottante de l'uvée peut devenir le siège d'une atrophie partielle ou complète à la suite de deux états morbides différents : 1° lorsqu'elle a été le siège d'une iritis parenchymateuse (gommeuse) intense ; 2° lorsque, fixée par son bord pupillaire au cristallin, elle a subi par l'accumulation de liquide derrière elle une distension prolongée et intense.

L'atrophie partielle s'observe surtout chez les enfants dont la perforation de la cornée a donné lieu à une adhérence sur une assez grande étendue du bord pupillaire. Chez tous les jeunes sujets qui ont subi, à la suite d'une ophthalmie purulente, une perforation centrale avec enclavement total ou presque total du bord pupillaire, cette atrophie peut déterminer de véritables fissures de l'iris avec formation de pupilles artificielles et reconstitution d'une faible partie de la vision.

Nous avons observé qu'à la suite de très anciennes irido-choroïdites avec adhérence complète du bord pupillaire aux parties centrales du cristallin, celui-ci projeté vers la cornée avait été suivi de l'iris qui s'était complètement détaché de son insertion périphérique et avait pris une couleur jaunâtre montrant un degré d'atrophie des plus accusés. Ce sont probablement ces cas rares que Mackenzie désignait sous le nom de staphylôme uvéal; mais loin de présenter un épaississement comme le signalait le célèbre auteur anglais, l'iris se trouve en pareil cas constamment très atrophié, quoiqu'il puisse reposer sur des dépôts plastiques fort épais : sans détachement du bord périphérique de l'iris ainsi projeté en avant, le degré d'atrophie peut être poussé à un tel point, que l'exploration des parties situées derrière lui peut être rendue possible, ainsi que le démontre l'exemple suivant :

Le 2 décembre 1865, Mme L... se présente à ma clinique et l'on observe dans son œil gauche les altérations suivantes : Cet organe, depuis vingt-cinq ans impropre à toute perception lumineuse, est un peu réduit dans ses dimensions et sa consistance a légèrement diminué, comme on le constate par le toucher. La vascularisation périkératique est faible; la cornée a conservé sa transparence; la chambre antérieure n'existe plus. En arrière apparaît l'iris bombé en avant, la pupille oblitérée est située à 2 millimètres en dedans

et en bas de sa position primitive. L'altération de l'iris est remarquable, et c'est sur l'état de cette membrane que porte en grande partie l'intérêt de cette observation. Ses éléments sont, en effet, le siège d'une atrophie si avancée et si uniforme, qu'il est extrêmement facile d'apercevoir au travers de lui les parties sous-jacentes préalablement éclairées, comme on le voit sur la figure 88 A. L'iris paraît réduit à ses fibres radiées,

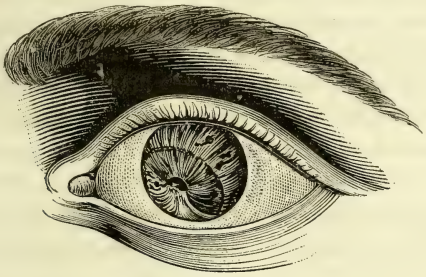

Fig. 88.

tendues entre le grand cercle iridien et le vestige de la pupille située en B ; çà et là, il existe à sa surface de petites taches noires et irrégulières, qu'on peut considérer comme des agglomérations de cellules de la couche pigmentaire détruite sur tous les autres points. Lorsqu'on projette sur l'iris un faisceau lumineux soit directement, au moyen de l'éclairage latéral, soit à travers la sclérotique, on voit très distinctement, par transparence, le cristallin luxé en bas et en dedans, et atteint de cataracte probablement pierreuse. (*Gaz. des hôpitaux*, 1865, n° 8, et *Supplément de la traduction de Mackenzie*, par Warlomont et Testelein, p. 401.)

ARTICLE VIII

ANOMALIES CONGÉNITALES DE L'IRIS, IRIDÉRÉMIE, COLOBOMA, POLYCORIE, CORECTOPIE, MEMBRANE PUPILLAIRE PERSISTANTE

L'iris se *développe* relativement fort tard. Arnold (1) a observé sur des embryons d'un développement correspondant à la septième semaine que des traces formaient un anneau *continu* constitué par une membrane diaphane pigmentée; ce n'est que vers la huitième semaine que l'iris commence à se colorer.

D'après les recherches de de Ammon (2), l'iris apparaît à une époque où l'œil a déjà une organisation assez complète, alors que la choroïde est déjà développée, et que la fente choroïdienne s'est fermée. Si l'on examine les yœux d'un fœtus de quatre mois, on voit, près des procès ciliaires, un anneau grisâtre complet, séparé du bord antérieur de la choroïde par un espace très étroit, qui contient une série de filets très ténus (*tela interstitialis iridis fœtalis*). En même temps que l'iris se développe, apparaissent les

(1) Fr. Arnold, Anat. phys. Untersuchungen, etc. Heidelberg, 1832, p. 150.
(2) *Archiv für Ophthalm.*, t. IV, part. 1, p. 122, et *Ann. d'Ocul.*, t. LXIII, p. 157.

premières traces du tenseur de la choroïde, sous forme d'un second anneau très fin, blanchâtre, situé en arrière, près du bord ciliaire de la choroïde qu'il entoure, et qui se perd insensiblement en s'amincissant vers les parties postérieures de l'œil. Lorsque le tenseur de la choroïde s'est épaissi, surtout du côté de l'extrémité antérieure de cette membrane, il se replie à angle droit par-dessus les sommets peu développés des procès ciliaires, et son bord nettement coupé reçoit alors le bord ciliaire de l'iris. L'intervalle qui séparait primitivement l'iris de l'extrémité ciliaire de la choroïde diminue de plus en plus, et l'union de l'iris et de la choroïde devient plus intime, par suite du développement de l'uvée qui recouvre la face postérieure de l'iris et les procès ciliaires, ainsi que par l'augmentation de la densité du tenseur de la choroïde. L'iris, réuni par son bord ciliaire, aussi bien au tenseur qu'à la choroïde elle-même, augmente en largeur, mais plus rapidement en haut et

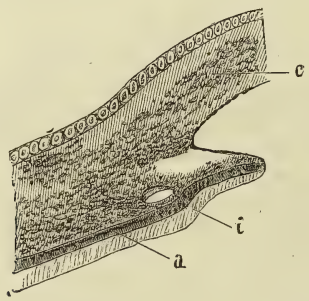

Fig. 89. — Développement de l'iris (Kessler, fig. 3).

c, cornée. — *i*, feuillet interne. — *a*, feuillet externe de la vésicule secondaire.

en dehors qu'en bas et en dedans (1). Jusque vers le sixième mois, il forme un anneau mince ; à partir de cette époque, les fibres musculaires commencent à se développer.

Les recherches les plus récentes ont prouvé que l'iris se développe bien, ainsi qu'on l'a admis de la choroïde, mais qu'à son développement prend aussi part la vésicule oculaire secondaire (Manz) (2).

Max Schultze avait déjà revendiqué pour l'uvée la provenance du feuillet interne de la vésicule secondaire, mais Kessler (3) a constaté aussi pareille origine pour le feuillet externe de l'iris. Suivant cet auteur, cette membrane se compose de trois couches hétérogènes dont la plus externe naît des plaques céphaliques, la moyenne du feuillet interne, et la plus externe du feuillet externe de la vésicule oculaire secondaire (voy. fig. 89). La portion de l'iris au

(1) S. Th. Sœmmering, *Lehre von den Eingeweiden u, Sinnesorganen umgearb. u. beendigt v. S. Huschke.* Leipzig, 1844, p. 803.

(2) Voy. Graefe-Saemisch, t. I, p. 19,

(3) Kessler (L.), *Untersuchungen über die Entwicklung des Auges, angestellt am Hühnchen u. Triton,* Dorpat, 1871.

développement de laquelle prendraient part les plaques céphaliques se compose essentiellement de vaisseaux dont un assez grand nombre se rendent dans la membrane pupillaire.

1. *Iridérémie.* — *L'absence complète* de l'iris s'observe plus fréquemment que l'*iridérémie partielle*. Nous voulons dire par là que l'iris réduit à un minimum, invisible sans le concours de l'ophthalmoscope, se voit plus fréquemment que la conservation d'un segment avec absence d'une très grande étendue de l'iris, ainsi que dans notre observation, ce qu'on pourrait aussi comparer à un coloboma d'une étendue excessive.

Dans les cas d'*iridérémie* absolue, la cornée n'est qu'incomplètement développée (microphthalmie). Elle présente une forme allongée, est le siège de taies congénitales, et le cristallin se trouve quelquefois lui-même déplacé et opacifié. Chez les personnes atteintes d'iridérémie incomplète, on n'en trouve d'autres traces que des lambeaux irrégulièrement disposés et arrondis, de quelques millimètres de longueur. L'œil prend alors un aspect particulier. Le fond apparaît bleuâtre ou bien coloré d'un certain reflet. Cette particularité congénitale est héréditaire dans quelques familles, elle se complique facilement d'amblyopie et de troubles dans la fonction d'accommodation. Il ne faut pas attribuer ceux-ci à l'absence de l'iris, mais bien à un arrêt de développement du muscle ciliaire, souvent associé à l'iridérémie. Le cercle ciliaire peut lui-même être atteint de ce défaut.

Le cristallin se trouve parfois juxtaposé à la cornée (Ruete), mais il est fréquemment le siège d'un arrêt de développement lui-même (cataractes capsulaires) (1).

On n'a eu que fort peu occasion d'observer anatomiquement l'iridérémie, ainsi que l'a fait M. H. Pagenstecher (2). Les rapports de la choroïde avec la cornée paraissaient intacts; il se montrait une réunion solide entre le bord antérieur du corps ciliaire et cette membrane par un prolongement étroit fortement vascularisé et pigmenté qui remplaçait le ligament pectiné de l'iris.

En général, l'iridérémie totale ou partielle concorde avec un degré plus ou moins accusé de microphthalmie, ce qui n'exclut pas un fonctionnement assez satisfaisant de ces yeux, à part l'éblouissement auquel tente d'obvier le malade par un resserrement permanent des paupières et une attraction des cornées vers le rebord orbitaire supérieur. L'observation ci-jointe donne un exemple d'iridérémie partielle bien caractérisée qu'on rencontre si rarement :

Alice Latille, âgée de quatre ans, est de quatre enfants la seule qui présente une anomalie des yeux dont elle n'a du reste jamais souffert. La mère accuse une vive émotion qu'elle a éprouvée au début de sa grossesse (elle avait assisté à la mort subite de son

(1) Lehzbuch des Ophthalm., 2e édit., 1854, p. 632.
(2) Klin. Monatsbl., 1871, p. 427.

père) comme cause de cette difformité. La cornée de l'œil droit mesure 6 millim., celle de l'œil gauche 5 millim., les globes oculaires arrondis sont très petits, la fente palpébrale ne dépasse pas 2 centimètres (fig. 90). L'enfant présente un nystagmus sans type bien accusé et un léger strabisme convergent. Ce qui nous frappe c'est la réduction de l'iris à une étroite bandelette de 2 millim. placée sous forme de demi-lune derrière le bord inférieur de la cornée. L'enfant se prête (en dépit des difficultés que le nystagmus oppose)



Fig. 90.

fort bien à l'examen ophthalmoscopique, qui ne permet pas d'apercevoir les crêtes des procès ciliaires, une ligne uniforme concordant avec le bord transparent de la cornée limite le champ ophthalmoscopique. Le fond de l'œil présente une raréfaction du pigment de la choroïde uniformément répartie (sans coloboma), pourtant l'enfant a les cheveux noirs et la portion semi-lunaire de l'iris est brunâtre. Chose remarquable, cette petite fille fort intelligente n'éprouve pas les moindres difficultés en ce qui concerne la vision. Elle ramasse sans beaucoup chercher une aigullle par terre, et sa mère rapporte qu'elle reconnaît avec facilité son père au delà du boulevard de l'Hôpital fort large, où la petite habite.

L'iridérémie est héréditaire, ainsi Guthrie (1) rapporte le fait que l'iridérémie se reproduisit dans une famille jusqu'à quatre générations consécutives. Le fondateur de cette génération iridérémique était le seul de huit frères atteint de cette anomalie. Lui eut huit enfants aussi, dont trois garçons avec iridérémie; l'un deux eut quatre enfants, dont trois eurent une iridérémie complète, un une iridérémie partielle. Les enfants de celui atteint d'iridérémie partielle eurent des yeux bien conformés, tandis que l'un de ses frères eut un garçon sain et une fille iridérémique, et un autre frère une fille atteinte de la même anomalie; donc dans quatre générations consécutives dix cas d'aniridie.

A part l'éblouissement qu'occasionne l'aniridie aux personnes qui en sont atteintes, les autres troubles fonctionnels dépendent du développement incomplet des autres parties constituantes de l'œil.

Une correction aussi exacte que possible de la réfraction (l'exploration de l'astigmatisme cornéen), jointe à l'usage de la fente sténopéique, peut ici apporter quelque soulagement aux personnes affectées de cette difformité.

2. *Coloboma de l'iris.* — Le *coloboma* (2) de l'iris coïncide presque constamment avec une altération semblable de la choroïde. Nous y reviendrons lorsque nous démontrerons les rapports qui existent entre cette anomalie de la choroïde et la fente fœtale choroïdienne. Il est de fait que l'iris n'est fendu à aucune époque de la vie intra-utérine et qu'il ne se compose pas de deux moitiés distinctes quant à leur développement. Il faut donc regarder le colo-

(1) De Ammon, Zeitschrift, t. V, p. 78.

(2) Voyez l'excellent mémoire de M. Fichte (*Zeitschrift für Rationnelle Medecin*, t. II, p. 140), ainsi que le travail si consciencieux de M. Mauz (*Graefe-Saemisch*, t. I).

boma comme un arrêt circonscrit survenu dans l'accroissement de l'iris et analogue à celui que nous avons signalé en parlant de l'iridérémie. Cet arrêt limité peut persister pendant tout le temps que dure le développement de l'iris, et alors la pupille se prolonge jusqu'à la périphérie de cette membrane (irido-schisma), ou bien il ne dure qu'une partie du temps pendant lequel l'iris s'accroît et produit un coloboma plus ou moins complet, par lequel la pupille n'est qu'échancrée. Le sommet de l'échancrure est arrondi, et selon l'étendue du coloboma, il repose sur une bandelette de tissu iridien très variable en largeur.

On peut donc considérer le coloboma comme une iridérémie partielle, d'une forme différente suivant les sujets, et pouvant représenter une poire, un trou de serrure on un simple feston. Dans la plupart des cas observés, le coloboma était situé en bas et en dedans, et des recherches nombreuses ont prouvé que la fente de l'iris se prolongeait plus ou moins dans les membranes profondes, par exemple dans les procès ciliaires, soit qu'ils fissent complètement défaut au niveau de la fente iridienne, soit qu'il n'en existât qu'une partie rudimentaire en ce point.

La fréquence des colobomas situés dans la partie inférieure de l'iris est en rapport avec une occlusion incomplète de la fente choroïdienne chez le fœtus. L'iris ne se développe qu'une fois que le bord ciliaire de la choroïde est entièrement constitué, et il est probable qu'il emprunte à cette membrane les éléments de sa nutrition. En outre, on sait que le développement de l'iris coïncide avec celui du muscle ciliaire qui entoure le bord antérieur de la choroïde; il est donc facile de comprendre que si ce dernier manque sur un point, l'iris et le muscle ciliaire doivent faire défaut au niveau de ce point. En effet, le coloboma de l'iris et celui du muscle se rencontrent presque toujours simultanément.

L'anomalie dont nous nous occupons s'observe très souvent sur des sujets qui présentent d'autres altérations congénitales, telles que la microphthalmie, la cataracte congénitale, surtout la persistance des fissures qui auraient dû se fermer pendant la vie intra-utérine (coloboma des paupières, bec-de-lièvre, fente de la voûte palatine, réunion incomplète des os du crâne, réunion incomplète de l'urèthre, épispadiasis). Cette altération coïncide aussi assez souvent avec une asymétrie de courbure de la cornée, suivant ses diamètres vertical et horizontal (astigmatisme).

On rencontre des familles où, comme dans celle d'un médecin américain que j'ai eu occasion d'observer, les arrêts de développement se répartissent différemment chez les divers membres. Chez les trois jeunes filles que j'ai pu examiner, l'une présentait un coloboma de l'iris sans altération semblable de la choroïde, l'autre un coloboma de la choroïde sans coloboma iridien, enfin la troisième un simple coloboma des gaines du nerf optique n'empiétant pas sur le voisinage.

Le coloboma de l'iris se voit, en général, sur les deux yeux à la fois, s'il est unilatéral il affecte de préférence l'œil gauche, et dans la plupart des cas la vision n'en paraît pas beaucoup altérée; on n'a pas sur ce sujet de con-

naissances bien précises, mais on a certainement observé des cas où l'œil atteint de coloboma de l'iris fonctionnait parfaitement. Dans ceux où l'arrêt de développement de l'iris se compliquait d'un coloboma choroïdien considérable, on observait plus fréquemment de l'amblyopie et les yeux étaient souvent sujets à des mouvements continuels (*nystagmus*), par suite de la contraction spontanée et alternative de leurs muscles.

3. *Corectopie.* — La troisième anomalie que nous ayons à signaler est la *corectopie*, ou le déplacement congénital de la pupille. Elle doit aussi se rapporter nécessairement à une irrégularité survenue dans le développement du cercle iridien, et telle que ce dernier prenne d'un côté une largeur normale ou excessive, tandis qu'il s'arrête du côté opposé ou dans le voisinage. A l'état normal, on le sait, la pupille n'occupe pas exactement le centre de l'iris, elle est un peu en dedans et au-dessus de ce point. Si l'on porte son attention sur les variations d'excentricité et de configuration (dyscorie) qu'elle peut présenter, on sera frappé de l'inconstance du siège et de la conformation de cette ouverture. Lorsque la corectopie est très prononcée, non seulement la pupille est très excentrique et n'est séparée du bord adhérent de l'iris que par une mince bandelette du tissu de cette membrane, mais elle a perdu sa forme circulaire, pour devenir ovale ou même lancéolée.

Ainsi les trois anomalies congénitales que nous venons d'étudier ont entre elles des rapports étroits et présentent des formes mixtes qu'on serait embarrassé de ranger dans l'une ou l'autre de ces catégories. Une simple corectopie peut n'avoir sur le sens visuel aucune influence fâcheuse, mais se combinera aussi le plus souvent avec une asymétrie cornéenne.

4. *Polycorie.* — La *polycorie*, ou multiplicité des pupilles, est une affection congénitale assez rare et qu'il faut sans doute attribuer à des causes différentes. Ainsi on peut rencontrer une ou plusieurs petites pupilles supplémentaires, près du bord de la pupille normale, dont elles ne sont séparées que par des bandelettes étroites du tissu iridien. Cet état particulier, fort rare, paraît se lier à la persistance d'une partie de la membrane pupillaire. Lorsque la pupille supplémentaire siège dans le diaphragme iridien, à quelque distance de la pupille normale, et n'en est séparée que par une bandelette étroite, on a affaire à une variété de coloboma que nous appellerons coloboma annulaire (coloboma à pont de de Ammon). La corectopie résulte alors d'un arrêt survenu dans le développement de l'iris, il s'agit, autrement dit, de la combinaison d'un coloboma iridien avec membrane pupillaire persistante partielle, ainsi que le montre si clairement le cas de M. Sœmisch (1).

Si la pupille anomale est voisine du bord ciliaire, elle peut ne pas reconnaître cette cause et provenir d'une dialyse congénitale du bord périphérique de l'iris. La forme en croissant qu'affecte, d'ailleurs, cette pupille supplé-

(1) *Klinische Monatsbl.*, p. 85, 1867.

mentaire, plaide pour cette origine (irido-diastasis de de Ammon). Cette dernière forme se distingue des autres par l'absence absolue de mobilité de ses bords, tandis que les autres variétés n'excluent pas la contractilité.

La présence de plusieurs pupilles ne trouble généralement pas la vue et ne cause pas de vision monoculaire double. Une irido-diastasis très considérable pourrait seule amener des éblouissements. Les personnes atteintes de polycorie acquise et survenue, par exemple, lorsque, en traversant la chambre antérieure avec le couteau à cataracte, on a excisé un lambeau de l'iris, n'en sont pas incommodées. La polycorie acquise peut encore avoir pour cause des inflammations prolongées de l'iris, qui ont fixé son bord libre au cristallin, et par suite desquelles le tissu iridien s'est tellement atrophié, qu'il s'est produit des intervalles libres entre les fibres conservées du dilatateur. Si l'inflammation préalable n'a pas, en outre, profondément altéré les membranes du fond de l'œil, le retour de la vue peut résulter de la production spontanée de ces pupilles.

5. *Membrane pupillaire persistante.* — D'après les recherches de M. Kölliker (1), la membrane pupillaire constitue, avant le développement de l'iris, la paroi antérieure de la membrane capsulo-pupillaire qui entoure étroitement le cristallin, sous la forme d'une poche vasculaire; elle est parfaitement appliquée à toute la surface du cristallin qui, lui-même, est placé contre la cornée. L'iris, en se développant, s'avance vers la face antérieure de ce dernier et intercepte une partie de la membrane capsulo-pupillaire qui, s'unissant à l'iris par la formation de vaisseaux émergeant directement de ce diaphragme, constitue la membrane pupillaire. D'après ces recherches, elle recouvrirait bien une partie étroite du bord de l'iris, mais ne prendrait pas naissance, comme le pense de Ammon (2), dans le tenseur de la choroïde, et, passant au-devant de l'iris, arriverait à la pupille pour l'oblitérer.

Selon J. Cloquet (3), la membrane pupillaire disparaît vers le septième mois, et les vaisseaux qui s'y répandent en formant des arcades se replient sur le bord pupillaire pour y constituer le petit cercle artériel. De Ammon dit avoir trouvé que la membrane pupillaire persiste jusque vers la fin de la vie intra-utérine et constitue, une fois ses vaisseaux oblitérés, la membrane de Zinn. Cette opinion n'est soutenable que si l'on démontre que la membrane pupillaire naît du tenseur de la choroïde et recouvre, comme le pense de Ammon, toute la surface de l'iris.

La persistance étendue de la membrane pupillaire est une affection congénitale assez rare.

M. Cohn, dans son travail sur la membrane pupillaire persistante, dit qu'il n'en existe dans les anciens auteurs que trois cas bien avérés qu'il faut rapporter à Wrisberg, Wardrop et Beer. Dans ces derniers temps, cinq observations ont été prises par MM. A.

(1) *Entwickelungsgeschichte des Menschen, zweite Haelfte.* Leipzig, 1861.
(2) *Loc. cit.*, p. 127, et *Annal. d'Oculist.*, p. 127.
(3) *Mémoire sur la membrane pupillaire.* Paris, 1818, p. 17.

Weber (*Archiv für Ophthal.*, t. VIII, part. 1, p. 337), Alfred Graefe (*Ibidem*, t. XI, part. I, p. 209) et Horner (*Klinische Monatsbl.*, t. IV, p 259). Cinq autres ont été publiées par M. Cohn (*Klin. Monatsbl.*, t. V, p. 62 et 119). A ces dix observations il faut ajouter un cas très sommairement rapporté par Zehender (*Klin. Monatsb.*, t. IV, 1861), un autre très peu explicite de Warthon-Jones (*Treatease*, etc., London, 1865, p. 444). Une treizième observation est brièvement relatée par Pagenstecher (*Klin. Beobacht.*, Wiesbaden, 1862, p. 9); M. Mooren en publie cinq autres (*Ophthal. Beobatch.*, Berlin, 1867, p. 122). Enfin nous pouvons, pour notre part, ajouter les trois suivantes : deux se rapportent parfaitement aux dessins donnés dans le mémoire de M. Cohn, fig. 8. Un fil très mince, inséré au cercle interne de l'iris, traversait horizontalement la pupille dont il suivait dans sa longueur les différents degrés de dilatation; dans les deux cas l'anomalie avait lieu à droite. Ces deux yeux étaient parfaitement emmétropes. L'une des observations se rapporte à un instituteur du Havre âgé de trente ans, l'autre à un vieux marquis de soixante et quelques années. Notre troisième observation est relative à un pharmacien âgé de vingt ans, qui présentait à droite une amblyopie très forte, et où l'on voyait au milieu du champ pupillaire une plaque assez épaisse de pigment brun, siégeant sur la capsule, d'une étendue d'un millimètre et demi, nettement circonscrite et ne se rattachant par quoi que ce soit au bord pupillaire. Tandis que dans des cas semblables à ce dernier, on pourrait objecter qu'il s'agit d'une iritis antérieure, ce qui pour nous est inadmissible dans le cas cité, une pareille question ne peut être soulevée lorsque la membrane pupillaire se présente sous la forme de filaments rattachés à l'iris; car ces filaments n'adhèrent pas comme les synéchies postérieures au bord pupillaire, mais passent constamment au-devant de ce bord pour s'insérer à un millimètre ou un millimètre et demi sur la surface de l'iris dans une région qui, d'après Kölliker, correspond à l'ancienne insertion de la membrane pupillaire.

Bon nombre d'observations de cette anomalie doivent donc se rapporter à des erreurs de diagnostic, provenant de ce qu'on l'a confondue avec les produits exsudatifs d'une iritis survenue dans la première enfance ou même pendant la vie intra-utérine. Presque toutes les observations acceptables constatent une persistance incomplète de la membrane pupillaire, qui se montre sous l'aspect d'un tissu très fin, aréolaire, contenant quelquefois un petit nombre de vaisseaux. M. Weber (1) a signalé un cas de ce genre. La masse qui occupait la pupille avait identiquement la même structure et la même couleur que l'iris. Il n'y avait pas occlusion de la pupille; celle-ci se contractait et se dilatait librement. La membrane elle-même était constituée par dix-huit ou vingt faisceaux de tissu iridien qui, atteignant jusqu'à un demi-millimètre de largeur, partaient du grand cercle de l'iris et passaient au-dessus du sphincter de la pupille, en formant des arcades de $0^{mm},75$ à 1 millimètre de hauteur. Ces faisceaux se réunissaient sur une plaque pigmentée, située à la surface de la capsule, au centre de la pupille, nettement circonscrite, et d'un diamètre de $1^{mm},5$ à 2 millimètres. Le bord pupillaire lui-même était complètement libre et recouvert par cette couronne de fibres fasciculées dont la présence n'altérait nullement sa mobilité. D'ailleurs, elle laissait aux rayons lumineux un passage suffisant pour que la malade, femme âgée de vingt-huit ans, eût ignoré jusque-là l'état de son œil. Nous avons observé un cas identique, se rapportant à l'œil d'un garçon de douze ans, à l'exception qu'ici les filaments s'attachèrent à une plaque blanche représentant une cataracte capsulaire et polaire antérieure.

(1) *Archiv für Ophthalmologie*, t. VIII, part. I, p. 337.

Il semble que cette curieuse anomalie soit encore plus fréquente dans un âge peu avancé, et que, par conséquent, les vestiges de la membrane pupillaire tendent à disparaître à une époque ultérieure; du moins quelques observations viennent appuyer cette supposition. On rencontre pourtant encore assez fréquemment la persistance d'un cordon pupillaire s'implantant simplement ou par ramification sur le grand cercle de l'iris. Ces cordons se distendent fortement lorsqu'on emploie l'atropine, au contraire ils se plissent en de nombreuses ondulations lorsqu'on fait usage de l'ésérine. Quoiqu'on n'ait pas encore fait l'examen microscopique de pareils cas, il est à présumer que ces cordons observés sur des sujets âgés doivent leur persistance à une organisation histologique parfaite et à une vascularisation garantissant leur nutrition.

Il ne faut pas songer à traiter cette affection, car elle n'amène presque jamais l'occlusion de la pupille. Pourtant j'ai proposé l'iridectomie des portions centrales d'une pupille fermée par une membrane pupillaire persistante chez une jeune fille de dix-huit ans (nièce d'un confrère), car chez elle la pupille se trouvait exceptionnellement presque entièrement fermée par une membrane bleuâtre, mobile sur la cristalloïde et de même couleur que l'iris. Le contraste qu'offrait cet œil présentant une coloration bleu blanchâtre uniforme avec l'autre muni de sa pupille noire et largement dilatée constituait une difformité très choquante.

ARTICLE IX

CHANGEMENTS DANS LA CONFORMATION ET LE CONTENU DE LA CHAMBRE ANTÉRIEURE

La description des maladies de l'iris doit être complétée par une énumération des diverses altérations du contenu de la chambre antérieure qui s'opèrent pendant ou après l'évolution des différentes maladies du tractus uvéal.

A. La *configuration de la chambre antérieure* montre déjà à l'état normal des variations notables, variations qui sont bien moins en rapport avec des différences dans le rayon de courbure de la cornée, mais dépendent surtout de la position et de la conformation du cristallin sur lequel se trouve exactement appliquée la plus grande partie de la surface postérieure de l'iris. En général, la profondeur de la chambre antérieure diminue avec l'âge, tandis que la distance qui sépare la capsule de la face postérieure de la cornée varie chez l'adulte de 1 millimètre à 1 1/2 millimètre et demi, elle mesure à peine 1 millimètre chez le vieillard dont la forme du cristallin reste plus ou moins constante. Il en est de même chez le nouveau-né, ce qui tient à ce qu'il a le cristallin plus bombé.

Selon la réfringence des milieux de l'œil, la profondeur de la chambre antérieure présente aussi des variations : ainsi les myopes, chez lesquels l'axe optique offre une longueur anomale et qui n'usent que faiblement de leur pouvoir accommodateur, ont la chambre antérieure profonde, tandis que le contraire se présente chez des hypermétropes forcés de bomber leur cristallin sous l'effort accommodateur et chez lesquels l'axe optique est court.

On observe une diminution anomale et très notable de la chambre antérieure, lorsque le plan de l'iris qui se trouve attaché par son bord libre au cristallin, est refoulé par des exsudations vers la cornée. Il peut alors arriver que les parties périphériques de ce diaphragme membraneux, par un contact prolongé avec la cornée, s'y attachent et y forment des synéchies antérieures multiples, qui réduisent la chambre antérieure à un petit espace infundibuliforme situé centralement. Une diminution notable de cette cavité s'observe encore après une iritis chronique ou une irido-choroïdite, si le tissu de l'iris et des parties antérieures de la choroïde (le cercle ciliaire) s'atrophie, et si la sécrétion de l'humeur aqueuse ne se fait qu'imparfaitement.

Le diamètre antéro-postérieur de la chambre antérieure se réduit aussi considérablement, lorsque, par suite d'une augmentation survenue dans la pression intra-oculaire, le cristallin est repoussé vers la cornée (glaucome). Nous avons vu que, dans l'iritis séreuse (lymphangite oculaire), la chambre antérieure gagne beaucoup en profondeur. Mais dès qu'il survient une hypersécrétion notable de sérosité en arrière du cristallin, la pression que l'iris et le cristallin subissent l'emporte bientôt sur la tension de la chambre antérieure. Le cristallin se porte en avant, et, l'excès d'humeur aqueuse sécrétée s'éliminant, la chambre antérieure diminue de capacité.

Il en est de même lorsque le cristallin s'opacifie, que ses parties corticales se ramollissent et sont le siège d'un gonflement qui se dissipe quand la cataracte a persisté quelque temps et quand le liquide que renfermait la capsule a disparu : cela permet, lorsque la maladie s'est développée à des époques différentes sur les deux yeux, de discerner quel œil a été le premier cataracté, en se guidant sur la capacité des chambres antérieures. A une époque peu avancée le gonflement cataracteux, tout en réduisant la chambre antérieure, se révèle de préférence par le plus ou moins grand degré de myopie qu'il produit.

On peut encore observer une réduction notable de cette cavité dans les cas où l'organisme perd, dans un espace de temps relativement court, de grandes quantités de liquide, comme dans le choléra (Buisson), ou comme on l'a vu dans les expériences de Magendie sur l'inanition. La tension oculaire ne paraît pourtant pas sensiblement se modifier en pareil cas (de Graefe) (1).

L'espace qui sépare la cornée du cristallin disparaît aussitôt que l'humeur aqueuse s'échappe et qu'il s'établit une fistule cornéenne.

(1) *Archiv für Ophthalmologie*, t. VII, 2, p. 198.

La chambre antérieure gagne notablement en profondeur dans tous les cas où survient une distension des parties antérieures du globe oculaire (hydrophthalmie), lorsque le cristallin se trouve déplacé, etc.

On a attribué les changements que nous venons de signaler à des variations dans la sécrétion de l'humeur aqueuse. Ainsi, il est certain que ce n'est pas l'iris seul qui le produit, car une iridérémie artificielle ne parvient pas à faire disparaître la chambre antérieure. La cornée, presque dépourvue de vaisseaux, ne participe pas à cette sécrétion, mais il est bien plus naturel de considérer les procès ciliaires, si riches en plexus vasculaires, comme l'origine principale de ce liquide, ce qu'ont confirmé les expériences de M. Deutschmann.

B. Les *modifications du contenu de la chambre antérieure* peuvent résulter d'inflammations, d'épanchements de cause traumatique, ou de la présence d'un corps étranger.

L'*hypopyon* occupe ici une des premières places, et il faut en distinguer trois formes, d'après l'origine de la collection morbide. Ainsi, il peut provenir d'une inflammation de la cornée, de l'iris ou des parties antérieures de la choroïde, en particulier des procès ciliaires.

L'hypopyon survenu à la suite d'une inflammation de la cornée peut résulter simplement d'une accumulation de pus qui s'est fait jour dans la chambre antérieure, comme nous l'avons vu à propos des abcès de la cornée; mais il se rencontre bien plus souvent sans qu'il y ait eu perforation, et alors il a pour cause une immigration cellulaire provenant des mêmes vaisseaux qui contribuent à la nutrition cornéenne et d'où émanent les cellules qui constituent l'abcès. Les expériences de M. Strohmeyer (1) ont prouvé que la couche cellulaire de la membrane de Descemet ne participe pas, ainsi que nous le supposions autrefois, à cette collection de pus. L'accumulation des leucocytes peut alors s'effectuer avec une extrême rapidité. Ils s'accumulent dans l'humeur aqueuse, et se déposent dans la partie la plus déclive de la chambre antérieure. En même temps qu'émigrent ces différentes cellules, et sous l'influence de l'irritation inflammatoire des parties voisines de la cornée malade, une exsudation fibrineuse peut s'effectuer à la superficie de la membrane de Descemet. La fibrine épanchée dans le contenu de la chambre antérieure se coagule et emprisonne un nombre variable d'éléments cellulaires.

Le chemin que prennent les cellules lymphoïdes qui constituent l'hypopyon peut être différent.

1° Les cellules peuvent être passées par la cornée même, ou tomber à travers le tissu trabéculaire péricornéen au moment de faire invasion pour se collectionner en abcès dans la cornée. Il est inadmissible qu'avec une intégrité parfaite de l'épithélium cornéen du pus traverse cette membrane

(1) *Archiv. f. Ophthalm*, t. XIX, 2, p. 35.

pour arriver dans la chambre antérieure, mais cette immigration, reconnue pour la cornée dépouillée de sa couche épithéliale ou ulcérée (Cohnheim), est fort soutenable, quoique difficile à démontrer dans des états morbides aussi complexes.

2° Les études sur la lymphangite oculaire (iritis séreuse) prouvent avec évidence que, dans les cas où une infiltration purulente de l'iris accompagne la formation d'un abcès ou d'un ulcère de la cornée, une notable partie du pus provient directement des vaisseaux de l'iris. Ainsi, dans sept cas sur neuf, M. Strohmeyer rencontre dans des affections suppuratives de la cornée compliquées d'hypopyon, une infiltration purulente de l'iris.

3° La formation d'un hypopyon, tel que nous le rencontrons dans des cas de corps étrangers siégeant dans la partie antérieure du cercle ciliaire, doit, en l'absence de lésions cornéennes et iridiennes, être rapportée à la diapédèse des vaisseaux du corps ciliaire.

Donc nous pouvons nous résumer et dire, dans les états irritatifs de l'œil, que le siège de l'irritation soit dans la cornée, dans l'iris ou dans le corps ciliaire, la principale source du pus se trouve dans les vaisseaux du corps ciliaire contigu à la limite scléro-cornéenne, et au *cerculus venosus iridis* (Strohmeyer). Plus l'irritation a été violente, l'immigration rapide, plus il y aura mélange de globules rouges avec les leucocytes et adjonction de masses fibrineuses.

L'hypopyon que renferment les yeux qui sont le siège d'ulcères ou de plaies infectées (ulcères rongeants) n'a pas encore été examiné au point de vue de la présence des bactéries qu'il renferme probablement; en tout cas, il présente une telle quantité d'éléments coagulables que, comme le prouve l'enlèvement de pareils hypopyons après la kératomie, on peut l'extraire comme une membrane dense, enfeutrée de leucocytes. Peut-être ces derniers subissent-ils une transformation en mucus, comme le pense M. Junge (1), et contribuent-ils ainsi à la coagulation des diverses parties qui composent l'hypopyon dans certains yeux.

On peut dire que plus l'hypopyon conserve ses propriétés de fluidité, plus il se déplace aisément avec les mouvements de l'œil et de la tête, plus aussi il a de la tendance à se dissiper promptement en dénotant un caractère peu pernicieux. Ainsi, après la pénétration de corps étrangers dans la cornée, on voit parfois se produire avec rapidité un hypopyon considérable qui, après l'enlèvement du corps vulnérant, se dissipe dans l'espace de douze à vingt-quatre heures.

En dépit de la nature de l'hypopyon, la quantité du pus accumulé peut indiquer aussi le degré de gravité. Ainsi, toute ulcération qui entraîne un hypopyon dépassant la moitié de la chambre antérieure, atteignant, comme cela s'observe, les trois quarts de cette cavité, doit être considéré comme fâcheux au point de vue du pronostic.

(1) *Archiv für Ophthalm.*, t. V, 2, p. 209.

Il ne peut pas être question ici du *traitement* d'un simple symptôme, et nous avons déjà indiqué (p. 172) les précautions que cette complication exige; aussi nous bornerons-nous à quelques indications générales. Lorsque l'hypopyon est peu étendu et provient d'une affection de la cornée, l'emploi des compresses imbibées d'eau chaude saturée d'acide borique est en général le meilleur moyen d'empêcher la collection purulente de s'accroître. Lorsque celle-ci résulte d'une inflammation limitée à la partie postérieure de la cornée, d'un abcès par exemple, on est souvent obligé de recourir une ou plusieurs fois à la paracentèse de la chambre antérieure. Lorsqu'on suppose que l'hypopyon renferme beaucoup de fibrine (ne se déplace pas et est considérable), son évacuation doit être faite à travers la section d'une kératomie ou au moyen de l'incision avec le couteau lancéolaire à arrêt. Dans les cas d'iritis, on n'aura recours à ce mode de traitement que si l'hypopyon atteint une certaine étendue. D'ailleurs, pour l'évacuation de l'hypopyon, on devra pratiquer une incision dont la largeur soit en rapport avec la consistance de la collection, et la combiner au besoin avec une iridectomie. Si l'on prend cette précaution, on n'aura besoin, pour extraire les masses coagulées, ni de pinces, ni de curette, instruments avec lesquels il est très facile d'irriter l'organe malade.

L'*hyphéma*, ou l'épanchement sanguin de la chambre antérieure, peut être dû à une cause traumatique ou à la rupture spontanée d'un vaisseau. Dans l'hyphéma traumatique, le sang peut avoir pénétré dans la chambre antérieure de dehors en dedans, de même qu'il peut provenir d'une lésion directe des membranes profondes, sans blessure des enveloppes externes. Ainsi, on l'observe après une commotion de l'œil, mais aussi à la suite d'une diminution survenue brusquement dans la pression intra-oculaire, pendant une opération dans laquelle on a ouvert la chambre antérieure. Les épanchements sanguins par contusion sont très fréquents; on a souvent occasion d'observer des hyphémas qui remplissent presque toute la chambre antérieure et dont la cause est un coup de fouet. Le sang se résorbe assez vite, mais une iritis avec production de synéchies multiples peut être la suite de cette violence. Dans la plupart des cas d'hyphéma provoqué par une contusion directe de l'œil, une dialyse explique la provenance du sang, et il est surtout à craindre qu'une subluxation du cristallin ne se soit produite avec ses menaces glaucomateuses ultérieures.

Quant à l'hyphéma spontané, nous en distinguerons deux variétés. Dans l'une, des changements dont les membranes de l'œil sont le siège expliquent la rupture du vaisseau; c'est ce qu'on remarque dans les maladies où la pression interne de l'œil a considérablement augmenté, et où la circulation s'est notablement entravée (glaucome, tumeurs internes de l'œil, exsudation localisée avec compression d'un vaisseau). Dans l'autre, l'épanchement sanguin doit se rapporter à un trouble de la circulation générale (attaques de toux, de vomissements, efforts de parturition, maladies de cœur, etc.). Ces épanchements se produisent alors d'autant plus facilement que des anciennes

irido-choroïdites ou des tendances glaucomateuses prédisposent les vaisseaux intra-oculaires à la rupture.

Plusieurs auteurs ont cité des cas où l'épanchement sanguin se reproduisait périodiquement et paraissait lié au flux menstruel (Lawrence (1), J. Meyr (2), Guépin fils (3), etc.). Dans le cas rapporté par M. Lawrence, une femme âgée de quarante-cinq ans fut, après la disparition de ses règles, prise, régulièrement chaque mois, d'un hyphéma.

On signale quelques observations curieuses de personnes pouvant à volonté produire un hyphéma. Walther (4) dit avoir vu un jeune paysan d'une santé florissante qui, lorsqu'il penchait la tête en avant et un peu à droite, en exerçant des mouvements violents avec le bras gauche, pouvait remplir de sang la chambre antérieure de son œil droit, jusqu'au bord inférieur de la pupille. Lorsqu'il redressait la tête et se tenait tranquille, le sang disparaissait en quelques minutes. Une chose analogue se passait dans l'observation de M. Mooren (voy. p. 356) (5).

Le *traitement* de l'hyphéma doit dépendre essentiellement de la cause qui l'a produit. Ainsi, lorsqu'il est traumatique, le repos, les instillations d'atropine et le bandeau compressif sont les principaux moyens auxquels il faut recourir. Des épanchements sanguins même considérables se dissipent ainsi; il faut qu'une inflammation survienne pour que des coagulums fibrineux s'opposent pendant un certain temps à la résorption. On ne doit pas essayer d'évacuer le sang épanché dans la chambre antérieure peu de temps après l'accident; une nouvelle hémorrhagie suivrait rapidement l'évacuation des masses coagulées. Il est aisé de comprendre que s'il ne faut qu'une diminution dans la pression intra-oculaire, comme cela arrive après une paracentèse, pour produire un hyphéma, cet accident sera bien plus imminent encore après la rupture d'un vaisseau provenant de l'iris ou des procès ciliaires. Pourtant il ne faut pas trop patienter avec de forts hyphémas datant de quelques semaines et survenus sur des yeux atteints d'anciennes irido-choroïdites. Ici l'évacuation du sang généralement très fluide rend service aux malades en abrégeant notablement la guérison.

(1) *Loc. cit.*, 1863, p. 368.

(2) *Beitraege zur Ophthalmologie.* Vienne, 1850, p. 13.

(3) *Journal de médecine de Bordeaux*, 1864 (*Annales d'Oculistique*, t. XLIV, p. 227).

(4) *System der Chirurgie*, v. Ph. Fr. v. Walther. Fribourg, 1848, t. IV, p. 51.

(5) M. Weber (*Archiv für Ophthalmologie*, t. VI, A. 1, p. 65) rapporte un fait de ce genre très remarquable : Une jeune paysanne, âgée de vingt et un ans, se plaignait de perdre presque absolument l'usage de son œil gauche, lorsqu'elle se baissait et penchait la tête en avant. Si l'on examinait la malade dans cette position, on voyait un petit ruisseau de sang partir du fond de la chambre antérieure et se diriger vers le centre de la cornée. Tandis qu'avant l'expérience il était impossible de découvrir la moindre trace d'hyphéma, on remarquait, aussitôt que la jeune fille redressait la tête, que le sang remplissait, au fond de la chambre antérieure, un espace semi-lunaire, mais si faible, qu'on ne pouvait le constater qu'au moyen de l'éclairage oblique, l'épanchement ne s'élevant pas au-dessus du limbe conjonctival. Dans ce cas, le sang ne disparaissait que fort lentement.

Pour ce qui regarde les accumulations de *cholestérine* dans la chambre antérieure, nous aurons occasion d'en parler en traitant du synchisis étincelant (voy. *Maladies du corps vitré*).

Nous ne nous arrêterons pas longtemps aux *corps étrangers de la chambre antérieure*, dont il a déjà été question aux chapitres correspondants de la cornée et de l'iris. Il a été démontré par les travaux de Van Dooremaal (1) et Masse (2) comment des parcelles de tissus vivants se comportent dans l'œil des animaux en produisant de véritables tumeurs épithéliales.

A part cette formation de tumeurs, il faut distinguer encore une pullulation épithéliale ou endothéliale autour d'un corps étranger formant une sorte de capsule enveloppante, mais stationnaire en ce qui concerne sa croissance (Van Dooremaal).

Des corps étrangers non sujets à la décomposition chimique peuvent séjourner de longues années dans la chambre antérieure sans provoquer la moindre irritation, ni prolifération cellulaire, une fois en partie enkystés et fixés de façon que leur déplacement et le frottement de leurs angulosités sont évités. Ainsi, M. Saemisch (3) relate le séjour d'un éclat de pierre pendant douze ans dans la chambre antérieure; nous-même (4), avons enlevé un pareil fragment qui avait été supporté sans inconvénient pendant quatorze ans.

La chambre antérieure offre, bien entendu, un séjour très favorable au développement d'entozoaires qu'on peut y étudier avec beaucoup de facilité.

Depuis la première publication faite sur cette matière par Soemmering et Schott (5) (de Francfort-sur-le-Mein), on a recueilli un nombre assez considérable d'observations (Logan (6), Dalrymple (7), Hyrthl (8), Canton (9), de Graefe (10), Hirschler (11), Mende (12), Windsor (13), etc.). On peut évaluer le nombre des cas mentionnés à une vingtaine à peu près, pris pour la plupart sur l'œil gauche; nous y joindrons un cas unique communiqué par M. Appia (14), où l'animalcule aurait occupé l'épaisseur même de la cornée.

(1) *Archiv für Ophthalm.*, t. XIX, 3, p. 359.
(2) *De la formation par greffe des kystes et tumeurs de l'iris.* Bordeaux, 1881.
(3) *Klin. Monatsbl.*, t. III, p. 46.
(4) *Ibid.*, t. V, p. 36.
(5) Voy. *Isis*, 1830, p. 717. *Die Controverse über den Nabelstrang und seine Gefaesse*, v. Schott. Francfort, 1826, et *Iconographie* de M. Sichel, p. 707.
(6) *Case of animalcule in the eye of a child*, by Robert Logan, 1833, et Mackenzie, *loc. cit.*, p. 1090.
(7) *Lancet*, Aug. 1844.
(8) *Topograph. Anatomie*, 1847.
(9) *Lancet*, July 1848.
(10) *Archiv für Ophthalmologie*, 1854, t. I, A. 1, p. 453.
(11) *Ibid.*, 1858, t. IV, A. I, p. 113.
(12) *Ibid.*, 1850, t. VII, A. I, p. 122.
(13) *Ophthalmic Hospital Reports.* London, January 1862.
(14) *Archives d'Ophthalmologie* de Jamain, 1853.

Ajoutons qu'à l'époque où cette observation fut recueillie, on ne se servait guère de l'éclairage oblique comme moyen d'investigation, et que d'après la description donnée, où il est dit que l'hydatide se remuait dans un espace assez étendu, nous croyons plus probable qu'elle était attachée à la partie inférieure de l'iris et baignait dans l'humeur aqueuse. Nous citons deux autres observations de Krüger (1), de Ewers (2) et de Pridgin Teale (3), où le cysticerque étant adhérent à l'iris, on fut obligé de pratiquer l'incision d'une partie de cette membrane.

Ce qui nous a surpris dans les recherches faites sur cette curieuse affection, c'est qu'aucune observation citée n'a été recueillie en France. Dans tous les faits de ce genre relatés dans ce pays, le cysticerque était placé sous la conjonctive, ou occupait la profondeur de l'œil.

Chez presque toutes les personnes atteintes de cette maladie, surviennent des phénomènes plus ou moins prononcés d'irritation du côté de l'iris; on voit dans la chambre antérieure une petite vésicule diaphane de couleur jaunâtre douée de mouvements assez apparents, et d'où sort de temps en temps, un prolongement filiforme et muni d'une extrémité en forme de massue qui représente le cou et la tête de l'animalcule. Ces parties sont cachées à

(1) *Klin. Monatsbl.*, t. V, p. 59.

(2) *Jahresbericht*, 1872, p. 7.

(3) *Ophthalm. Hosp. Rep.*, t. V, p. 320. — Marie-Isabelle Bateman (de Armley), âgée de dix ans, m'est amenée le 2 juin 1866 pour une faiblesse de l'œil droit. En examinant cet organe, on voit (fig. 91) à la surface de la partie inférieure de l'iris un corps opaque resserré

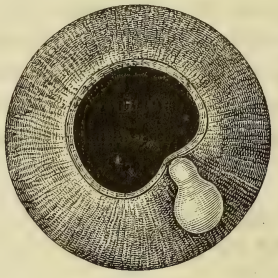

Fig. 91.

dans son milieu, un peu plus volumineux qu'un grain de chanvre, qui évidemment était la cause d'une certaine irritation de l'œil. La conjonctive était faiblement injectée, la cornée brillante, mais montrait un pointillé très fin à sa surface postérieure, tel qu'on le rencontre dans la kérato-iritis. L'iris était mobile, sauf à l'endroit occupé par le corps blanc, où cette membrane se trouvait attachée à la capsule. Tension normale; l'enfant lit le n° 16 de Jaeger. La mère donne les renseignements suivants : Il y a trois ans que l'œil s'est accidentellement enflammé. Six semaines avant de se présenter, elle a aperçu sur l'iris une tache de la grandeur d'une tête d'épingle. Quinze jours après, comme la tache était devenue plus large, elle alla consulter le docteur Hepworth (d'Armley), qui découvrit un corps vésiculeux et qu'il supposa être un cysticerque. Cinq semaines plus tard, la tache avait doublé en étendue, et présentait un étranglement dans le milieu. A partir de ce moment, la vue devint obscure et l'œil sensible. En questionnant davantage, j'appris que l'enfant avait

de certains moments dans le corps vésiculaire et ne s'y dessinent que par un pli ou une tache blanchâtre. Les contractions de l'iris, surtout lorsqu'on fait pénétrer une vive lumière dans l'œil, excitent les mouvements du cysticerque; tandis que si la pupille est dilatée par l'atropine, ses mouvements se ralentissent beaucoup et la lumière reste sans action sur lui.

Le cysticerque est l'embryon dégénéré d'un tænia, et il ne peut arriver dans la chambre antérieure que si une larve de cet entozoaire a circulé avec le sang, s'est transportée dans les vaisseaux de l'iris (peut-être aussi dans ceux de la choroïde). La perméabilité des vaisseaux, si étudiée aujourd'hui, rend cette émigration bien compréhensible. Dalrymple a observé un cas où l'animal était encore fixé au tissu de l'iris, et après la ponction de la vésicule, cette membrane apparut comme perforée.

Le plus souvent le cysticerque est complètement libre dans la chambre

toujours été d'une santé délicate, qu'elle avait longtemps été tourmentée par des filaires, mais jamais par le tænia ni par des vers d'autre espèce. Au mois d'août de l'année dernière, elle avait été soignée par M. Scattergood, pour une violente scarlatine avec albuminurie et symptômes cérébraux, pendant lesquels elle avait été atteinte trois jours de suite de convulsions et de strabisme qui se dissipèrent dans la suite. A partir de ce moment, l'œil droit avait été sensible et le bras gauche faible. Le 9 juin, on pratiqua avec un couteau à

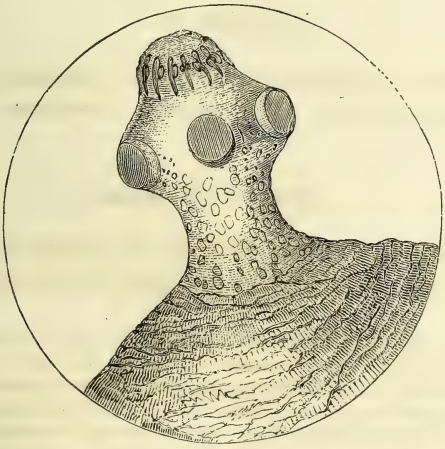

Fig. 92.

cataracte une incision au bord de la cornée; la partie de l'iris à laquelle adhérait le cysticerque fut enlevée sans qu'il fût lésé. Après l'avoir retiré de l'œil, il était facile d'observer des mouvements lents, avec des modifications de forme, dans le corps de l'animal. L'examen microscopique montra la tête et le cou avec la couronne de crochets et les quatre suçoirs, faisant saillie au dehors (fig. 92). Le 12 juin, l'œil se trouvait mieux, n'était plus douloureux, et les taches de lymphe avaient disparu à la partie postérieure de la cornée. Le 14, la rougeur et l'irritation ont disparu, sauf près de la plaie, et l'enfant lit le n° 16. Le 3 novembre, elle lit le n° 1. M. Pridgin Teale avait choisi l'iridectomie pour enlever le cysticerque dans le but d'accélérer la guérison, et parce qu'il lui aurait été impossible d'éviter un prolapsus de l'iris, qui n'était pas indifférent dans les conditions actuelles.

antérieure, et ce n'est que consécutivement à l'irritation qu'il produit qu'il peut se former des adhérences entre lui et la surface de l'iris ou de la cornée. Jusqu'à présent on n'a pas observé de cas où plusieurs cysticerques se soient rencontrés dans l'œil de l'homme ou des animaux sur l'œil desquels on a trouvé cet entozoaire (cheval, porc). On sait qu'il existe une exception à cet égard pour le corps vitré où M. Otto Becker a rencontré deux animalcules.

Le *traitement* consiste à pratiquer une section de la cornée à l'aide du couteau de Graefe qu'on introduit entre cette membrane et le cysticerque. Lorsqu'on retire l'instrument, l'animalcule est entraîné le plus souvent hors de l'œil par le courant de l'humeur aqueuse qui s'échappe. Pour éviter le prolapsus de l'iris, on instillera à plusieurs reprises avant l'opération de l'ésérine et l'on fera la section, qui doit avoir environ 4 millimètres de longueur, vis-à-vis du bord d'une pupille modérément dilatée non trop périphériquement. Si, néanmoins, il survenait un prolapsus, il faudrait essayer de le faire rentrer avec la spatule en caoutchouc, ou si cela était impossible, en faire l'ablation, afin de ne pas retarder la guérison. Cette excision est indispensable si l'animalcule adhère à l'iris.

ARTICLE XI

OPÉRATIONS QUI SE PRATIQUENT SUR L'IRIS : IRITOMIE, IRIDECTOMIE, IRIDORRHEXIS, IRIDODIALYSIS, CORELYSIS

I. — *Iritomie* (*Iridotomie*).

La réintroduction de cette opération dans la pratique ne date que de dix ans (1), après avoir été complètement délaissée pendant près d'un siècle.

Cette opération, conçue par Wolhorose, fut exécutée pour la première fois par Cheselden (1728) qui incisa, ainsi que Scharps et ses élèves, l'iris avec une aiguille falciforme dont Sichel fils a d'assez près suivi l'exemple. Cet instrument pénétrait à travers la sclérotique. Une autre méthode fut introduite en 1756 par Heuermann consistant à traverser à la fois la cornée et la sclérotique avec un couteau lancéolaire. Treize ans après, Guérin indiqua une troisième manière de procéder : c'était d'ouvrir largement la cornée avec un couteau à cataracte et d'introduire un autre couteau avec lequel on entamait l'iris. Enfin la quatrième méthode, celle que nous avons fait revivre, fut imaginée par Janin qui, après avoir formé un lambeau cornéen (calotte) le soulevait avec une curette et se servait pour inciser l'iris de ciseaux dont une branche pénétrait à travers l'iris. Il avoue lui-même que sa manière de procéder n'était applicable qu'en cas d'absence du cristallin. L'introduction de l'iridectomie par Wenzel en 1780 semblait, en dépit des efforts que fit Manoir en 1812 pour réhabiliter le procédé primitif de la pupille artificielle, l'avoir à jamais exclu de la chirurgie oculaire, car il paraissait qu'il devait être infiniment plus aisé et moins périlleux d'exciser ou d'arracher (Des-

(1) Voyez ma *Monographie de l'iritomie*, in-8°, Paris, 1873, et *Annales d'Ocul.*, t. LXX, p. 123.

marres) un lambeau iridien. Pourtant peu de temps avant sa mort, de Graefe avait déjà reconnu quel avantage, par suite d'absence de toute traction sur le diaphragme iridien et le corps ciliaire avoisinant, devait présenter la simple incision de l'iris, en proposant par télégramme adressé de son lit de souffrance au congrès de Heildeberg (en 1869) d'enfoncer dans ce but une aiguille falciforme à travers la cornée et l'iris, procédé dont Sichel fils s'est fait plus tard l'initiateur. La mort arrêta de Graefe dans la poursuite de son idée qui du reste péchait par le principe en n'écartant nullement la traction sur le corps ciliaire par suite de la résistance que rencontre l'aiguille falciforme en pénétrant et en sectionnant l'iris doublé de masses exsudatives et capsulaires plus ou moins épaisses. Ce n'est que treize ans plus tard, au congrès de Londres en 1872, que Bowman songea de nouveau à l'iritomie, mais ici uniquement dans un but optique. Revenant à la méthode de Guérin, il proposa de pénétrer à travers une ouverture de la cornée avec un petit couteau mousse par l'ouverture pupillaire sous l'iris et d'inciser celui-ci d'arrière en avant. Cette méthode n'offrait pas de difficultés dans son exécution, mais elle présentait le sérieux désavantage d'exposer à un trouble de la cornée qu'on risque d'inciser en sectionnant l'iris contre elle. Je me mis alors à la recherche d'un instrument qui permît d'éviter toute traction sur l'iris, et qui pût se manier à travers une étroite ouverture en exerçant son action tranchante dans un plan parallèle à la surface cornéenne contre laquelle s'applique après écoulement de l'humeur aqueuse le diaphragme iridien. Les pinces-ciseaux trouvées il m'était facile de faire revivre le procédé de Janin et de lui faire cette fois-ci définitivement prendre rang dans la chirurgie oculaire courante.

L'iritomie peut être exécutée exclusivement dans un but optique et nous la désignons alors comme *iritomie optique;* mais lorsqu'elle poursuit non seulement le but d'améliorer ou de restituer la vue, mais aussi celui de faire cesser des états irritatifs de l'œil, alors nous la désignons sous le nom d'*iritomie antiphlogistique.* L'iritomie optique ne trouve son application que dans un nombre restreint de cas, moi-même j'y ai renoncé pour les cas de leucomes centraux ou de cataractes zonulaires, préférant, à cause de sa plus grande simplicité, l'excision partielle ou sphincterectomie de Critchett que nous décrirons plus loin. Dans un seul cas l'exécution de l'iritomie reste le procédé exclusif, c'est lorsque le cristallin se trouve luxé (ectopie congénitale). Ici elle doit remplacer l'iridectomie dangereuse dans son exécution, elle doit d'autant plus la lui être substituée qu'en pareil cas elle-même ne présente ni danger ni difficultés sérieuses.

S'agit-il d'exécuter en cas de luxation partielle du cristallin une pupille optique par iritomie, pupille qui doit être placée dans le sens opposé à la luxation afin de faire servir à la vision une partie non occupée par la lentille dont la transparence ou la courbure met obstacle à une bonne vue, on procédera de la manière suivante : prenons comme exemple le cas de subluxation en haut et en dedans.

On fixera alors avec la pince à fixation, près du bord cornéen dans la direction de l'axe du cristallin luxé (en haut et en dedans). On pénètre au milieu du rayon supéro-interne avec le couteau à arrêt qu'on introduit jusqu'aux deux tiers, ou jusqu'à son arrêt, dans la chambre antérieure (suivant qu'on est plus ou moins habitué au maniement des pinces-ciseaux, on pratique une ouverture plus ou moins grande ou de plus forte étendue). On retire le couteau rapidement pour conserver autant que possible l'humeur aqueuse, ce qui facilite l'introduction des pinces-ciseaux, dont on fait glisser la branche *supérieure* sous le bord de l'iris qui avoisine la périphérie du cristallin

luxé ; arrivé à proximité de la périphérie de l'iris, on donne un coup sec en fermant les pinces, qu'on retire dès qu'on s'est assuré que la section a été exécutée d'une manière satisfaisante.

Cette section doit être bien exactement dirigée dans le sens du rayon cornéen, concordant avec la direction de la luxation du cristallin, de manière que la pupille qui se forme quelques instants après l'accumulation de l'humeur aqueuse paraisse assise de telle façon sur le bord du cristallin luxé que son axe se trouve en continuation de l'axe de celui-ci.

Avec une exécution rapide on évitera toute perte du corps vitré toujours préjudiciable en pareil cas, parce qu'elle peut accentuer la luxation, déranger les rapports de la pupille nouvellement établis avec le cristallin subluxé, et être une cause pour que ce dernier finisse, après quelques années, par se luxer complètement et tomber dans la chambre antérieure. Nous réclamons la substitution de l'iritomie à l'iridectomie précisément pour échapper à ces inconvénients, car en établissant une pupille artificielle par excision juste au point opposé à la luxation, c'est-à-dire à un endroit où l'iris repose sur une partie de la zonule, déchirée ou incomplètement développée, on est presque certain de voir suivre la sortie de l'iris attiré au dehors d'une hernie du corps vitré, et lorsqu'on n'a pas été assez leste pour saisir rapidement l'iris, ce prolapsus s'effectue au-devant du plan iridien en refoulant l'iris vers les procès ciliaires, ce qui rend absolument impossible de saisir cette membrane avec les pinces et d'exécuter l'excision.

Le vrai but de l'iritomie est d'être à la fois *optique* et *antiphlogistique*, et ici son application essentielle se trouve dans les cas d'occlusions pupillaires (complètes ou incomplètes) qui suivent l'extraction de la cataracte ou une blessure du cristallin avec résorption de ce dernier.

Les instruments nécessaires pour cette opération sont : 1° un écarteur à ressort ; 2° une pince à fixation ; 3° un couteau à arrêt soit droit, soit coudé, et 4° des pinces-ciseaux.

La section sera placée autant que possible en dehors près du bord cornéen, mais dans la cornée même, un peu au-dessus du diamètre horizontal de cette membrane et perpendiculairement à ce diamètre si la pupille fermée a été attirée en haut à la suite d'une extraction à section supérieure. Du reste, on choisit l'emplacement de la section cornéenne en se guidant sur la traction exercée sur l'iris dont la pupille s'est fermée, afin de pouvoir avec facilité sectionner ce diaphragme perpendiculairement au sens de la traction anormale qu'il subit. Aussi j'ai adopté l'emplacement que donne M. Green (1) à la section cornéenne et qui est celui-ci : on pénètre avec le couteau à arrêt à 1 ou 2 millim. du bord cornéen et on dirige l'instrument perpendiculaire ment au diamètre horizontal Ma section se trouvait primitivement placée à une semblable distance du bord cornéen, mais perpendiculairement sur le

(1) Iridotomy by de Wecker's Method (*Transactions of the Am. Ophth. Society*, New-York, 1876, p. 352).

diamètre vertical; alors l'iritomie tombant dans le sens de la traction de l'iris attiré de bas en haut était verticale, tandis qu'en suivant M. Green on utilise à la fois l'écart du sphincter sectionné et le retrait du tissu distendu (des fibres rayonnantes) de l'iris attiré de bas en haut.

On enfonce le conteau à arrêt jusqu'à son arrêt, puis l'ayant à moitié retiré de la plaie, en laissant doucement écouler pendant ce retrait l'humeur aqueuse, on pénètre de nouveau dans l'œil de façon que le couteau doit pratiquer dans l'iris qui se place devant sa pointe une boutonnière. Il suffit que cette fois le couteau glisse simplement sous l'iris et la cristalloïde qui y adhère ordinairement et fasse une ouverture de 1 à 1 1/2 millimètre d'étendue; il n'est nullement besoin de relever pendant cette manœuvre le manche du couteau et d'enfoncer sa pointe profondément dans le corps vitré qui s'échapperait alors tout de suite en partie après le retrait du couteau.

Celui-ci, lentement retiré, est remplacé par les pinces-ciseaux dont la branche *supérieure* (1) glisse dans la boutonnière, entre l'iris et la cornée, dans une étendue égale à celle qu'on veut donner à la pupille. Un coup sec des ciseaux sectionne alors le sphincter et les parties avoisinantes. Lorsqu'il s'agit d'ouvrir une pupille fermée, après un procédé combiné d'extraction, l'étendue de la section iridienne est proportionnée à la conservation du tissu de cette membrane et à la contractilitésur laquelle on pense pouvoir compter. De très vastes incisions sont toujours de rigueur sur des iris dont la tension anormale a fait souffrir sensiblement la trame musculaire et élastique. Afin d'éviter autant que possible la sortie du corps vitré, l'aide tient suspendu l'écarteur dont le ressort n'est pas vissé, de façon qu'il en rapproche les branches instantanément lorsque la section iridienne a été faite, et il retire alors l'instrument avec précaution des paupières. C'est évidemment pour ce genre d'opération que le concours d'un aide exercé est particulièrement précieux.

Ces simples iritomies lorsqu'il s'agit d'un iris très peu altéré, doublé d'une capsule à peine épaissie, peuvent aussi, il est vrai, être exécutées sans le concours des ciseaux, avec un simple couteau de Graefe ou un petit couteau falciforme, qui pénètre, ainsi que l'ont indiqué de Graefe et Sichel fils, à la fois à travers la cornée et l'iris. A mesure que l'iris a souffert et que la capsule s'est épaissie ou doublée de masses exsudatives situées derrière elle, ces substitutions du couteau aux pinces-ciseaux sont de moins en moins indiquées. Car on ne peut pas alors *aisément* pénétrer d'avant en arrière avec la pointe à travers ce diaphragme devenu très résistant, on exerce une violente traction sur la périphérie de l'iris et les procès ciliaires en perçant l'iris, et l'on n'arrive jamais en pareil cas à faire des incisions suffisamment larges, à moins de malmener beaucoup l'iris, le corps ciliaire et la cornée.

(1) En manœuvrant les pinces-ciseaux, on ne saurait suffisamment insister sur l'introduction de la branche supérieure; aussi ai-je fait rendre pointue cette branche, lorsque je veux éviter la formation d'une boutonnière au moyen du couteau lancéolaire.

Ceux qui ont cru pouvoir abandonner de nouveau les pinces-ciseaux en faveur du simple couteau falciforme ont jugé des résultats sur les cas les plus faciles et en ont conclu aux cas les plus difficiles. C'est là une erreur grave et dont pâtissent malheureusement les opérés qu'on veut faire bénéficier d'une sagacité de jugement qui, hélas ! fait bien souvent fausse route. Car qui peut juger par la simple inspection jusqu'à quel point l'iris a conservé sa contractilité et quelle est la densité et l'épaisseur des membranes qui doublent l'iris et la pupille fermée ?

En pareille occurrence, mieux vaut donc pécher par un excès de secours tel que l'apporte le maniement des pinces-ciseaux, que de s'attaquer à un œil avec un instrument dont l'insuffisance nous est démontrée, lorsque son remplacement est impossible et que le dommage occasionné pour un malade qui, ayant déjà subi un échec opératoire, a en réalité droit à ne plus être exposé à une tentative, mais peut réclamer à juste titre un maximum de sécurité opératoire. Que celui-ci soit seul donné par l'emploi des pinces-ciseaux, personne d'expérimenté ne le niera, et la crainte d'une perte du corps vitré ne peut certes être *sérieusement* invoquée ici.

Il peut se présenter une série de cas qui seront absolument inaccessibles à l'intervention de celui qui renoncerait à l'emploi des pinces-ciseaux. Ce sont ceux où l'iris a subi une traction très notable, où non seulement la pupille artificielle, mais même la pupille naturelle sont, comme l'indique les figures 93 et 94, venues se confondre avec le tissu cicatriciel ambiant à la section. Ces yeux ayant habituellement passé par de longues phases

Fig. 93.

Fig. 94.

inflammatoires, il faut non seulement renoncer à vouloir user de la rétractilité du tissu iridien, mais bien se rendre compte que si l'atrophie n'avait pas aboli cette contractilité, celle-ci s'épuiserait contre la résistance que lui opposerait la doublure que forment derrière l'iris en lui adhérant, les masses exsudatives enfeutrées avec des restes de masses corticales et la cristalloïde. La combinaison de la simple incision avec l'excision ou l'arrachement de l'iris, est donc ici d'urgence. Nous proposons dans ce cas deux procédés, l'un d'*irito-ectomie*, l'autre d'*irito-dialyse*.

L'*irito-ectomie* s'exécute de la façon suivante : On enfonce, ainsi que le montre la figure 93, le couteau à arrêt près de la cicatrice à 1 ou 2 millimètres en dedans du bord cornéen, en le faisant pénétrer dans toute son étendue à la fois dans la cornée et sous l'iris, et on le retire doucement pendant que l'assistant soulève l'écarteur et que toute pression est évitée sur le globe

oculaire. Par deux coups de pinces-ciseaux, qui convergent vers le bord opposé de la cornée en l'atteignant, on circonscrit un lambeau triangulaire, dont la base a été taillée avec le couteau à arrêt et l'on retire le lambeau de l'iris doublé des masses exsudatives avec les pinces. Ce procédé, qui ouvre tout de suite par la première section la chambre postérieure, ne peut s'exécuter qu'avec l'aide d'un assistant exercé, surveillant l'écarteur, et ne doit être appliqué que lorsqu'on a des raisons pour ne pas admettre une grande liquéfaction du corps vitré, c'est-à-dire lorsque l'œil n'a pas passé par des phases inflammatoires trop violentes.

Dans ce dernier cas le procédé de l'*irito-dialyse* est préférable. On enfonce le couteau à arrêt près de la cicatrice à 1 ou 2 millimètres du bord cornéen en ne laissant pénétrer que la moitié de sa largeur dans la chambre antérieure, et après l'avoir en partie retiré et réenfoncé sous l'iris, on fait la boutonnière. On circonscrit alors avec deux coups de pinces-ciseaux un lambeau triangulaire dont cette fois la base est dirigée vers le bord opposé de la cornée, le sommet vers la boutonnière (fig. 94), et l'on arrache ce lambeau avec des pinces à pupille de son insertion ciliaire.

Dans ce procédé, l'enlèvement d'un énorme lambeau de l'iris doublé de croûtes exsudatives est possible à travers une très étroite plaie cornéenne ne permettant pas une perte de corps vitré de quelque importance. L'arrachement de l'iris, en général très atrophié, près de son insertion ciliaire, ne transmet guère une traction fâcheuse au corps ciliaire, parce que la traction que l'iris a subie et l'atrophie par laquelle a passé son tissu ont rendu l'attache de cette membrane au corps ciliaire déjà bien faible. Du reste, aucune irritation ne suit l'exécution de l'irito-dialyse, le sang qui s'épanche abondamment dans l'œil se résorbe et laisse une très vaste pupille, telle que celui qui n'a pas assisté à l'opération croirait qu'elle a été pratiquée à travers une très large section périphérique.

Grâce à l'*irito-ectomie* et à l'*irito-dialyse*, on peut restituer à des yeux une vision que ne leur auraient *jamais* rendue ni la simple iritomie, ni bien entendu l'iridectomie ordinaire. Ces sortes d'opérations ne sont exécutables qu'avec le concours de bonnes et fines pinces-ciseaux. Si actuellement encore je vois se présenter des opérés auxquels on a, à leur très grand détriment, pratiqué de simples iridectomies, là où les procédés opératoires nouveaux devaient seuls être exécutés, je m'en console en ayant la ferme conviction que cette aveugle opposition disparaîtra avec ceux qui la font et avec celui à qui elle s'adresse (1).

II. — Iridectomie (*Iridorhexis*).

L'iridectomie, introduite en 1780 par Wenzel comme moyen auxiliaire de l'extraction de la cataracte, fut érigée en méthode opératoire par Beer, pour

(1) La stricte politesse exige qu'on leur cède le pas.

l'établissement d'une pupille optique. Desmarres, qui surtout a remanié le manuel opératoire de cette opération, a aussi, principalement avec de Graefe, contribué à la propagation de ce procédé comme moyen antiphlogistique. A Demarres revient le mérite d'avoir démontré l'innocuité de la déchirure de l'iris dans sa continuité, lorsque celui-ci se trouvait solidement attaché à la cristalloïde; son *iridorhexis* enhardissait les opérateurs et vulgarisait l'opération. L'emploi de l'iridectomie comme moyen antiglaucomateux restera une des gloires de de Graefe.

Nous devons distinguer pour les indications de la pupille artificielle deux modes d'exécution absolument différents : A, celui mis en usage pour la pupille optique; et B celui de la pupille antiphlogistique ou antiglaucomateuse.

A. *Pupille artificielle optique.* — Il a peu été changé depuis le temps de Beer dans l'exécution de cette opération. On s'est convaincu pourtant que la réduction de la section n'impliquant pas les dimensions de la pupille à établir, et que le sphincter iridien étant libre, son écartement déterminait après sa section l'étendue de la pupille. Lorsque le bord pupillaire adhère dans toute son étendue à la cristalloïde ou se trouve compris dans une cicatrice cornéenne, alors seulement l'étendue de la section cornéenne concordera avec la grandeur du lambeau de l'iris qu'on arrache

Les procédés usités pour la pupille optique sont en général ceux de la *sphincterectomie* employée pour les cataractes zonulaires ou les leucomes centraux, tels que Critchett et nous les avons recommandés.

Le procédé de Critchett consiste à pénétrer près du bord cornéen avec une large aiguille (*broad-needle*) dans la chambre antérieure, puis à saisir le bord pupillaire avec un petit crochet mousse et à en exciser une quantité voulue avec les ciseaux.

Le mouvement des crochets dans l'œil est toujours délicat et expose à des accidents, c'est pourquoi nons avons simplifié la sphincterectomie en la réduisant à un procédé des plus maniables.

Premier temps. — Après avoir placé l'écarteur à ressort et bien fixé l'œil, on pénètre avec notre couteau à arrêt coudé (il s'agit ordinairement de placer les pupilles en dedans ou en bas), à 1 ou 2 millimètres de distance du bord, en le poussant tangentiellement à l'iris et seulement jusqu'au tiers ou à moitié de sa longueur dans la chambre antérieure, après quoi on le retire rapidement pour conserver l'humeur aqueuse.

Deuxième temps. — On introduit de fines pinces à pupille jusque près du sphincter iridien qu'on saisit et qu'on amène d'autant plus facilement que, l'humeur aqueuse s'échappant au dehors, on voit se jeter le bord pupillaire sur les extrémités des pinces.

Troisième temps. — N'ayant pas déposé la pince à fixation, un aide exercé excise tout près des pinces la portion du sphincter qu'elles maintiennent.

Quatrième temps. — On frotte avec la curette de caoutchouc la plaie cornéenne pour faire rentrer l'iris, et l'on instille une goutte de salicylate d'ésérine.

Il est possible, suivant l'emplacement qu'on donne à la section de la cornée, de pratiquer une simple excision du sphincter de l'iris, de donner à la pupille la forme d'une poire et de laisser entre le bord de la nouvelle pupille et la périphérie de l'iris une portion encore assez notable de la cornée, et même, si l'on est forcé d'utiliser pour la vision les parties les plus excentriques de la cornée, on peut, par ces excisions circonscrites de l'iris, réduire autant que possible l'étendue des pupilles qui, malheureusement, chez les enfants, s'agrandissent sensiblement avec le développement de l'œil.

L'emplacement de la pupille optique est dicté : 1° par la transparence des diverses parties de la cornée qu'on étudie soigneusement à l'éclairage électrique avant de procéder à l'opération; 2° par la conformation de surface de cette membrane examinée préalablement avec soin quant à ses reflets au moyen de l'astigmomètre ou des disques de Placido et de Javal; 3° à égalité de transparence et de courbure, on donne, par exemple, dans un cas de cataracte zonulaire, la préférence à la moitié inférieure de la cornée à cause de la paupière supérieure, et à la moitié interne à cause du passage de la ligne visuelle; ce sera donc le quart inféro-interne qui l'emportera en pareil cas sur les autres parties.

On a bien cherché à utiliser, pour la formation des pupilles artificielles optiques, la contractilité du sphincter de l'iris et à donner à pareille ouverture le pouvoir de se rapetisser sous l'influence de la lumière, afin d'éviter les éblouissements. Le procédé d'enclavement du sphincter imaginé par Critchett, l'*iridésis*, a dû à cette préoccupation sa vie éphémère. Critchett, au lieu d'exciser une partie restreinte du sphincter, comme il le faisait dans les derniers temps, avait proposé d'enclaver cette portion de l'iris dans la plaie cornéenne et de la fixer par une ligature, ou comme Stellwag, de Carion et moi l'avions simultanément proposé, de la maintenir simplement en place par le bandeau (*iridoeinclesis*), et de l'exciser après un ou deux jours. Ces pupilles mobiles, très étroites, avaient encore ceci d'avantageux que par l'attraction de l'iris que nécessitait leur formation, on arrivait à masquer des parties de la cornée et du cristallin défavorables à la vision par l'éblouissement qu'occasionnait la diffusion de la lumière qui traversait ces parties. En dépit de tous ces avantages, l'attraction de l'iris vers le canal de Fontana, et la traction incessante par la cicatrice sur les parties avoisinantes du corps ciliaire, ont promptement démontré que des yeux opérés de cette manière étaient sous la menace permanente de l'rido-choroïdite et du glaucome. Aussi est-ce à regret que *tout le monde* a renoncé à un procédé aussi ingénieusement conçu qu'avantageux au point de vue optique.

L'excision d'une partie périphérique de l'iris qu'on a tiré au dehors en maintenant le sphincter intact, c'est-à-dire le procédé de Pope, n'a pas pu (au moins comme procédé intentionnellement exécuté) faire son chemin dans la pratique courante, évidemment, à cause des difficultés d'exécution, sur une partie prolabée de l'iris ou attirée dehors avec les pinces, pour obtenir une excision qui se borne à une partie précise de la périphérie de l'iris. Outre cela, on a dû promptement se convaincre que si on ne laissait pas une quantité notable du tissu iridien autour de l'ouverture pupillaire, on voyait s'atrophier sensiblement cette bandelette étroite, et la contractilité dont on voulait faire bénéficier la pupille artificielle s'abolir peu à peu. Quant à l'établissement de deux pupilles par le procédé de Pope, il ne présentait au point de vue optique aucun inconvénient.

Nous devons encore parler de la pupille artificielle par sphincterectomie exécutée avec les pinces-ciseaux seuls. En combinant nos pinces-ciseaux avec un petit crochet qui saisit l'iris et le ramène au dehors par un mouvement de la main qui tient l'instrument, on arrive, d'après M. Maklakoff (1), à se passer d'un aide et à faire d'une manière précise la sphincterectomie. M. Chibret (2) a repris la méthode de sphincterectomie que M. Carter (3) avait proposée, et qui consiste à introduire les pinces-ciseaux fermées à travers la plaie cornéenne, à les ouvrir, et à obtenir que par une douce pression contre le diaphragme iridien, un pli du sphincter et du bord pupillaire se place entre les branches des ciseaux qu'un coup sec divise. On peut ramener la portion sectionnée au dehors, avec les ciseaux fermés au moment de les retirer : « As the blades expand, on escape of aqueous humor lifts a plait » of iris between their edges and this plait is excised as they are closed. » Quoique M. Carter dise n'avoir rencontré aucune difficulté pour faire sortir la portion excisée, il s'est fait faire des pinces-ciseaux munies de petites griffes aux extrémités. Ces sortes de sphincterectomies, d'après Carter, Maklakoff et Chibret, sont évidemment d'une exécution facile lorsqu'on a à manier l'instrument à travers une large ouverture, telle que la présente l'incision pour la cataracte (pour laquelle MM. Chibret et Maklakoff la recommandent, du reste); mais, lorsque, dans un but optique, on est forcé de se tenir à une très étroite ouverture pour livrer passage aux pinces-ciseaux, l'excision d'un lambeau triangulaire de l'iris, dont la base concorde avec le bord pupillaire, se décrit plus facilement qu'elle ne s'exécute sur le malade, et elle ne l'emporte comme résultat définitif en rien sur les procédés bien plus simples de Critchett et le nôtre.

Fig. 95.

Un complément de toute pupille artificielle optique qu'on a exécutée pour un défaut de transparence de la cornée, ainsi que pour des opacités centrales du cristallin, sera de rendre complètement opaques les parties situées au-devant de la pupille, ce qu'on peut obtenir avec le tatouage.

Ayant négligé de donner les détails opératoires du tatouage à l'occasion des leucomes de la cornée, nous les indiquerons brièvement ici. Lorsque je fis, en 1869, les premiers tatouages, *et jusqu'alors* (*en dépit de ce qui a été publié*) *aucun genre d'essais ou de tentatives opératoires n'avaient été faits dans le but de colorer artificiellement la cornée*, je me servis d'une simple aiguille à cataracte que je remplaçai bientôt par une aiguille à rainure qui, trempée dans l'encre de Chine, en retenait une plus grande quantité. Bientôt j'adoptai la méthode de M. Tailor, qui consiste à recouvrir tout d'abord la partie de la cornée qu'on veut tatouer avec une épaisse couche d'encre de Chine (on gratte avec la spatule (fig. 95), le bâton, dont l'extrémité a été délayée pendant quelques instants afin d'en enlever une sorte de pâte assez consistante qu'on étale sur le leucome). On se sert alors d'un faisceau d'aiguilles maintenues dans un manche (voy. fig. 95). Lorsque avec ces aiguilles on a uniformément piqueté toutes les parties qu'on veut tatouer, on frotte avec la spatule l'encre dans les piqûres. Pour éviter que les paupières n'enlèvent trop promptement la matière colorante, l'opéré porte l'écarteur pendant cinq à dix minutes. Quelques petites précautions sont à prendre pour le tatouage : d'abord, on doit se servir, pour la fixation de l'œil, non d'une pince à griffes, mais d'une pince dont les mors sont remplacés par de petites plaques en caoutchouc. En outre, il ne faut pas pousser le

(1) *Archives d'Ophthalmologie*, t. II, p. 230.
(2) *Ibid.*, p. 494.
(3) *A practical treatese on diseases of the eye.* London, 1875, p. 293.

piquetage à l'excès, afin d'éviter que la couche épithéliale ne s'élimine en totalité, élimination qui entraîne l'enlèvement d'une grande partie des masses colorantes. Ce même inconvénient se présente lorsqu'on n'espace pas suffisamment les séances, et qu'on ne laisse pas écouler le temps nécessaire, de huit à dix jours, pour que la couche épithéliale piquetée reprenne son brillant antérieur. Le tatouage que, suivant Anagnostakis, les Grecs pratiquaient souvent, est une opération qui rend de très grands services au point de vue, non seulement cosmétique, mais aussi optique, en consolidant le tissu cornéen et le prédisposant moins à la kératite dite cicatricielle. Nous ferons encore observer que cette petite opération, bien exécutée, à part les services qu'elle rend à l'opéré, est certainement aussi utile à l'opérateur en attirant bien plus que d'autres opérations l'attention de ceux qui entourent le malade et qui sont frappés de ses effets.

B. La pupille *antiphlogistique* ou *antiglaucomateuse* doit toujours être très large, très périphérique, par conséquent se trouver toujours placée en haut, afin de pouvoir être masquée dans un intérêt optique et cosmétique par la paupière supérieure.

Pour ce genre de pupille, la section doit être exécutée, non avec un couteau lancéolaire, mais, ainsi que j'en ai proposé la vulgarisation en 1869 (1) (de même que M. Monoyer le fit par son élève, M. Le Gad (2)), avec le couteau de de Graefe.

La routine a aussi mis bien des obstacles au remaniement pourtant si utile de cette opération courante, car il est à peine nécessaire d'observer que les couteaux lancéolaires, que j'espérais voir complètement éliminés de l'arsenal oculistique, sont de mauvais instruments péchant par le principe sur lequel repose leur action, attendu qu'un tranchant ne coupe bien que lorsqu'on lui fait exécuter le *mouvement de scie*, et non lorsque le tranchant *presse* sur la partie qu'il doit sectionner, ainsi que cela arrive en enfonçant le cône du couteau lancéolaire dans l'œil. En bannissant en grande partie ces instruments défectueux qui passaient ordinairement, pour peu que l'opérateur fut occupé, plus de temps chez coutelier que chez lui, j'ai pensé avoir rendu un service à la chirurgie oculaire. Aussi, si M. de Arlt a cru, dans sa Chirurgie oculaire (*Graefe-Saemisch*, t. III, p. 333), pouvoir affirmer que l'ouverture de la chambre antérieure se fait presque en général par ponction avec le couteau lancéolaire, nous pouvons maintenant constater que presque toutes les pupilles artificielles antiphlogistiques et antiglaucomateuses se font avec le couteau étroit, et celles-ci sont, comparativement aux pupilles optiques, dans la proportion de 100 à 5 au maximum.

Le principal reproche qu'on a fait pour la pupille antiglaucomateuse à l'emploi du couteau de de Graefe, et qu'il a du reste formulé lui-même, est qu'on ne saurait retenir aussi facilement avec cet instrument l'humeur aqueuse, et que l'évacuation plus instantanée de la chambre antérieure exposait davantage à une détente brusque de l'œil, par suite aux hémorrhagies intra-oculaires, ainsi qu'aux subluxations du cristallin. On apprend évidemment à faire écouler aussi lentement l'humeur aqueuse avec le couteau étroit qu'avec le couteau lancéolaire ; et tandis qu'il est excessivement difficile avec une chambre antérieure en grande partie abolie, de pénétrer presque verticalement dans l'œil, et qu'on est contraint de faire un écart

(1) *Gaz. hebdomadaire*, n° 9, 1869.

(2) Le Gad, *Quelques considérations sur la nature et le traitement du glaucome*. Strasbourg, 1869.

assez considérable entre les sections externe et interne par lesquelles a dû glisser le couteau lancéolaire pour faire une section étendue, il est au contraire facile de diriger l'étroit couteau de de Graefe d'arrière en avant avec son tranchant, une fois la pointe entrée dans la chambre antérieure, et d'éviter de faire une sorte de soupape des lèvres de la plaie, entre lesquelles vient s'interposer l'iris qu'elles retiennent (la détente de l'œil ne s'opérant ici jamais complètement) de façon à rendre impossible la réduction des extrémités du sphincter coupé. Combien sont plus correctement exécutées les pupilles avec le couteau étroit qu'avec le couteau lancéolaire, combien il est plus aisé d'éviter toute opacité du tissu cornéen avoisinant la section placée à la jonction scléro-cornéenne, combien sont moins fréquents les enclavements iridiens : c'est ce que montre la comparaison entre les opérations faites avec le couteau étroit et le couteau lancéolaire. Du reste, avant nous, Fröbelius avait déjà revendiqué, pour la pupille antiglaucomateuse, l'emploi d'un instrument (petit couteau de Beer) étroit comme infiniment plus facile dans son maniement.

L'exécution de la pupille artificielle avec le couteau étroit est la suivante. Les instruments nécessaires sont :

Un écarteur à ressort qui se place du côté du nez;

Un couteau de de Graefe très étroit;

Une pince à fixation de Waldau à verrou ou à ressort;

Une petite pince à pupille droite à griffes simples;

Deux pinces à pupille, l'une à griffes simples, l'autre à griffes inférieures (si l'on suppose une forte adhérence de l'iris à la cristalloïde);

Une spatule et une curette en caoutchouc (pour réduire au besoin l'iris);

Des pinces-ciseaux ou fins ciseaux coudés;

Une pince sans griffes pour l'enlèvement des caillots de sang, fragments de pigment, etc.

Premier temps. — Après avoir placé l'écarteur, on fixe l'œil au milieu du bord inférieur de la cornée, en prenant près de ce bord un pli de conjonctive et de tissu sous-conjonctival qu'on ramasse avec les pinces en glissant étroitement sur la sclérotique. Après avoir recommandé au malade de diriger le regard en bas, on pénètre avec le couteau verticalement dans la chambre antérieure, à 2 ou 3 millimètres du diamètre vertical, de façon que la pointe entre dans l'œil exactement à la jonction scléro-cornéenne, dans le limbe conjonctival. Après avoir placé parallèlement le couteau au plan de l'iris (ou en cas de pression intense), faiblement dirigé le tranchant en avant, on le pousse parallèlement au diamètre horizontal, de manière qu'on est certain que la contre-ponction doit se trouver absolument à distance égale du diamètre vertical que se trouve la ponction.

Suivant qu'il s'agit d'une section sur un œil dont la tension s'est accrue, on prend plus de soin : 1° pour faire exactement courir le tranchant pendant tout le temps que s'exécute la section dans la jonction scléro-cornéenne;

2° pour surveiller attentivement l'écoulement de l'humeur aqueuse et retenir avec le dos du couteau le prolapsus iridien, ce qui, sur des yeux soumis préalablement à l'ésérine, s'effectue bien plus facilement qu'en se servant du couteau lancéolaire.

Deuxième temps. — On introduit, après avoir donné la pince à fixation à l'assistant, les pinces à pupille fermées dans la chambre antérieure, se frayant un passage par une douce pression contre la lèvre postérieure de la plaie (après avoir renversé le lambeau conjonctival s'il en avait été formé un). Arrivé près du bord pupillaire, on ouvre les pinces de tout l'écart que leur permet la section, et l'on saisit ainsi un pli aussi large que possible de l'iris dans les pinces qu'on attire en dehors. S'est-il spontanément fait un prolapsus, alors on tâche, en le saisissant avec les petites pinces droites, d'étaler le prolapsus en l'attirant doucement au dehors avant de le couper, de façon à être sûr de procéder à une excision très exacte, et de ne pas s'exposer à laisser le sphincter iridien non sectionné.

Troisième temps. — On enlève, dans les cas de simples pupilles antiphlogistiques, l'iris attiré au dehors, avec deux coups de pinces-ciseaux bien exactement adossés aux angles de la section. S'agit-il, au contraire, d'une pupille antiglaucomateuse, on donne tout d'abord, après avoir bien attiré l'iris en dehors, un coup de pinces-ciseaux vertical à la section cornéenne, près de l'angle de la plaie, après quoi on détache le prolapsus par irido-dialyse de son insertion ciliaire, et l'on enlève le prolapsus avec un second coup vertical des pinces-ciseaux qui, cette fois, tombera aussi d'une façon très précise près de l'angle de la section interne.

Il est presque inutile d'insister ici sur les avantages des pinces-ciseaux comparativement aux ciseaux autrefois mis en usage. Du reste, la plupart des opérateurs les ont adoptés. Qu'on veuille bien se rendre compte que, tout en concédant une large part aux difficultés qu'oppose à la réduction de l'iris l'exagération de la pression dans les cas de glaucome, un grand nombre d'enclavements est à mettre sur le compte des opérateurs, soit qu'ils aient négligé de placer aussi exactement que possible les sections externe et interne au-devant l'une de l'autre, soit qu'ils se soient écartés, pour l'excision de l'iris, des précieux conseils que Bowman a donnés à cet égard, et que nous venons de formuler.

Quatrième temps. — On retire les pinces à fixation ainsi que l'écarteur, et l'on instille dans tous les cas de pupille artificielle antiglaucomateuse une goutte de salicylate d'ésérine. Toute l'attention doit se porter alors sur la position des extrémités du sphincter sectionné, qui doivent reprendre la place qu'elles occupaient avant l'excision du lambeau iridien. Une douce friction avec le dos de la curette en caoutchouc arrive le plus souvent à faciliter cette descente et le dégagement des plis de l'iris, lorsque la pression interne ne les retient pas trop pincés. Le replacement de l'iris avec une spatule ou un stylet en argent est toujours une manœuvre périlleuse pour la cristalloïde et le zonule, aussi ne nous décidons-nous jamais à en user.

L'opération se termine par l'enlèvement des petits caillots de sang, par l'entre-bâillement des lèvres de la section avec la spatule ou la curette de Daviel si une trop abondante collection de sang s'est opérée dans la chambre antérieure, enfin, par une coaptation exacte du lambeau conjonctival qu'on a pu fermer avec la spatule, et au besoin par la désinfection de la plaie avec une goutte ou deux de la solution à 2 1/2 pour 100 d'acide phénique qui compose le bain d'où l'on retire les instruments qui servent à l'opération. Le bandeau avec le pansement antiseptique (rondelle boratée, trempée dans la solution d'acide borique à 4 pour 100 et d'acide salicylique à 1 pour 100 et ouate salicylée) compléteront les soins à donner à l'opéré.

Les *accidents* qui peuvent se présenter *pendant* l'opération sont presque aussi rares que ceux que les opérés sont susceptibles d'offrir pendant leur guérison. Il peut arriver qu'ayant, en l'absence de chambre antérieure, glissé avec le couteau dans l'épaisseur du tissu cornéen, on laisse un étroit pont de substance cornéenne non sectionné, contre lequel buttent les pinces. Dans ce cas, on reprend, si aucune ouverture n'a été pratiquée dans la chambre antérieure, la section dans le sillon déjà coupé, en chargeant sur le couteau la dernière partie non sectionnée et en ayant soin cette fois-ci de bien *pénétrer exactement* près de la ponction, et de *ressortir* près de l'autre section dans la chambre antérieure avec la pointe du couteau.

Était-on entré dans la chambre, mais à une distance trop éloignée de la ponction et de la contre-ponction; la section interne étant ainsi très disproportionnée comme étendue avec la section externe, alors on fait mieux (le contenu de la chambre étant ici complètement vidé) de pénétrer avec la pointe mousse de petits ciseaux coudés vers le côté interne de cette section incomplète, de faire glisser une branche dans l'encoignure de la chambre antérieure, et d'élargir par un coup sec des ciseaux dirigé dans le sens de la section exécutée avec le couteau, l'ouverture cornéenne.

Les hémorrhagies graves, ayant pour résultat une subluxation du cristallin, la sortie du corps vitré et parfois du cristallin même sont des accidents inhérents aux formes hémorrhagiques du glaucome sur lesquelles nous aurons occasion de revenir.

Un accident fâcheux est de ne pouvoir pas ramener l'iris, adhérent par sa surface postérieure, au dehors, en dépit même de l'emploi des pinces à griffes inférieures et en appliquant les pinces, dont les branches sont aussi largement écartées que possible, solidement contre le diaphragme iridien. Voit-on que la portion saisie reste mâché entre les pinces, qu'on ne réussit pas à attirer l'iris doublé de solides masses exsudatives au dehors, alors on s'abstiendra de nouvelles tentatives irritantes. Ces cas doivent être traités par un autre procédé combiné à l'extraction du cristallin. Qu'on veuille surtout ici ne pas céder au désir de recourir aux crochets qui arrivent à blesser le cristallin, soit par lésion directe, soit indirectement en ramenant une partie trop adhérente de l'iris en dehors de façon à compliquer ainsi ces cas si défavorables déjà d'une cataracte traumatique.

Ce dernier accident qui autrefois lorsqu'on se servait du couteau lancéolaire, était tant à redouter lorsqu'il fallait faire avec une étroite chambre antérieure une large excision de l'iris, ou qu'il s'agissait d'opérer des malades très peu tranquilles, n'est actuellement guère plus à craindre, l'instrument tranchant courant constamment au-devant de l'iris et ne pénétrant plus au-devant du cristallin. Un des plus redoutables accidents a donc été écarté de l'opération par l'emploi du couteau étroit.

Il nous reste à parler de la sclérose cornéenne qu'on voit surtout se produire le long de la plaie de l'iridectomie faite dans les cas d'irido-chrooïdites glaucomateuses ou d'irido-choroïdites compliquées d'épiscléritis (scléro-chrooïdite antérieure). Cet accident peut en grande partie être écarté, si l'on s'efforce de faire glisser le moins possible le couteau dans l'épaisseur de la cornée et qu'on tâche autant que possible de superposer en pareil cas les sections externe et interne placées bien exactement dans le point de jonction scléro-cornéenne.

Les sections dont les lèvres externe et interne sont le plus exactement superposées, sont obtenues en pénétrant au moyen d'un mouvement de scie avec un scarificateur à travers le bord cornéen ainsi que le propose M. Gayet (congrès de Paris, 1884). Reste à savoir quelle utilité pratique présentera ce mode de ponction.

III. *Dégagement du bord pupillaire* (*corélysis*).

Le dégagement chirurgical du bord de la pupille, retenu à la capsule par des synéchies, a été, pour la première fois, conseillé comme opération distincte par M. Streatfeild (1), et plus tard recommandé et modifié par M. Weber (de Darmstad) (2). Ces deux auteurs ont donné à ce procédé le nom de *corélysis*. Au fond, il n'est pas nouveau et il y a longtemps qu'il a été mis en usage contre les cataractes adhérentes. Ainsi, Wenzel fit construire dans ce but une aiguille d'or très fine, dessinée dans son manuel (3), et qui lui servait en même temps comme cystitome. « Si le cristallin, dit-il, est adhérent ou aux procès ciliaires, ou plutôt à la partie postérieure de l'iris, il faut, avant d'exercer les pressions nécessaires pour son extraction, détruire toutes les adhérences qu'il peut avoir contractées, en agitant doucement l'aiguille d'or décrite plus haut autour de ce corps, puis on doit en faire l'extraction. » Vers la fin du dernier siècle, Arnemann (4) avait déjà conseillé, pour détruire les synéchies postérieures dans l'opération de la cataracte, de passer un fil métallique recourbé en anse entre l'iris et le cristallin.

(1). *Ophthalmie Hospital Reports*, n° 1, oct. 1857 et avril 1860. Voyez les *Annales d'oculistique*, t. XLVI, p. 151.

(2) *Archiv für Ophthalmologie*, t. VII, A. 1, p. 1 (1860), et t. VIII, A. 1, p. 354.

(3) *Manuel d'oculistique*, t. I, p. 13 et 125, fig. 1; t. II, p. 1. Paris, 1808.

(4) *Rau die Krankheiten und Bildungsfehler der Regenbogenhaut*. Bern u. St. Gallen. 1845, p. 227.

Tandis qu'on ne songeait primitivement à détruire que les adhérences qui pouvaient s'opposer à l'extraction du cristallin opacifié, MM. Streatfeild et Weber ont poursuivi les premiers l'idée de détacher les synéchies formées au-devant d'un cristallin parfaitement transparent, et cela principalement dans le but d'améliorer la vue et de prévenir les récidives d'inflammation.

Voici en quoi consiste leur procédé opératoire :

Premier temps. — On pratique sur la cornée, au moyen d'une large aiguille à paracentèse, ou d'un couteau lancéolaire étroit, une incision distante du centre de cette membrane d'environ 4 millimètre, ou occupant, comme M. Weber le veut, le milieu même du rayon de la cornée. L'ouverture externe doit mesurer de 4 à 5 millimètres; l'ouverture interne, de 2 à 3 millimètres, et celle-ci doit, en outre, aboutir dans la chambre antérieure en face de la circonférence d'une pupille moyennement dilatée. Au reste, l'emplacement de la section variera, selon M. Streatfield, suivant les cas; on le choisira vis-à-vis d'une synéchie isolée, et si les synéchies sont multiples, on enfoncera l'aiguille du côté opposé à celui où le bord pupillaire est resté libre et derrière lequel doit pénétrer la spatule. M. Weber fait de préférence la section du côté externe; tandis que M. Streatfield retire brusquement l'aiguille pour conserver l'humeur aqueuse, et afin de se ménager dans la chambre antérieure plus d'espace pour le jeu de ses instruments, M. Weber conseille, au contraire, d'évacuer l'humeur aqueuse (si toutefois une synéchie postérieure complète ne s'y oppose pas en interrompant toute communication entre les chambres), et cela pour que le cristallin s'applique contre la cornée et s'y trouve plus ou moins immobilisé. Les instruments qu'on introduit alors entre la cornée et le cristallin glissent sur ce dernier, et la capsule est ainsi moins sujette à être lésée.

Le *second temps* de l'opération consiste à détacher le bord pupillaire. On peut pour cela se servir de la spatule échancrée de M. Streatfeild, (fig. 96) (1), ou du crochet aplati de M. Weber (fig. 97) (2). On introduit ces instruments de manière à leur frayer, par de légers mouvements de latéralité un passage entre l'iris et le cristallin, afin de détacher les adhérences les moins solides. Une fois l'instrument porté sous l'iris, on lui imprime des mouvements de circumduction en appuyant doucement sur lui. Il faut pour cela qu'il ait pénétré assez profondément, en sorte que si l'on se sert du crochet, il n'y ait dans la plaie que son col aplati et très étroit. Pour que l'iris ne saigne pas, il est nécessaire de détacher les synéchies le plus près possible de la capsule du cristallin.

(1) Ces dessins nous ont été envoyés par M. Streatfeild : A représente l'instrument dans sa grandeur naturelle; B, le même, grossi six fois. M. A. Desmarres a rendu tranchante la lame de l'instrument de M. Streatfeild et l'a munie d'une tige protectrice mobile. Au moyen de cet instrument, on s'imagine couper les synéchies, ce qui est impossible, si le tranchant ne se déplace pas sur le tissu à sectionner.

(2) La figure 95 donne la grandeur naturelle du crochet et représente l'extrémité de l'instrument grossie : *a*, 3 millimètres; *b*, $2^{mm},5$; *c*, $1^{mm},5$; *d*, $1^{mm},5$.

Si l'on veut atteindre les synéchies les plus voisines de la plaie, on se servira d'un crochet recourbé presque à angle droit, ou l'on remettra cette partie de l'opération à une autre séance.

En règle générale, on peut dire qu'il ne faut changer que le moins possible d'instruments pendant l'opération, afin de ne pas trop irriter la plaie, et pour empêcher qu'une partie de l'iris déjà libre ne s'interpose entre ses lèvres et ne s'expose ainsi à être blessée par l'introduction de nouveaux instruments. Lorsqu'il y a occlusion complète de la pupille, ou lorsqu'il existe une synéchie postérieure totale (cas d'ailleurs très peu favorable à l'opération), il faut faire la section du côté externe, appuyer doucement la

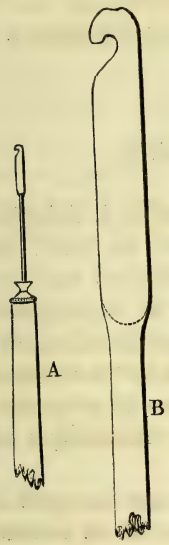

Fig. 96.



Fig. 97.

spatule contre la surface du cristallin, et tâcher, en y imprimant de légers mouvements de latéralité, de se frayer un chemin entre cet organe et l'iris.

La pupille étant dégagée, on instille une solution d'atropine (0gr,05 pour 10 grammes d'eau), instillation qu'on a soin de répéter deux ou trois heures après, au moment d'appliquer le bandeau compressif. Dans les cas où l'on pourrait craindre une inflammation, on doit lever le bandeau au bout de cinq ou six heures pour renouveler l'instillation.

Ces opérations ont d'autant plus perdu de terrain dans la pratique courante qu'on s'est convaincu que les rechutes d'inflammation étaient bien moins déterminées par la persistance d'une ou de quelques synéchies que par l'influence continue d'un état diathésique et par contre que dans les cas où le bord pupillaire se trouvait attaché dans une notable partie de son

étendue et qu'en réalité des troubles circulatoires et de filtration pouvaient être invoqués comme nocuité réelle, la corélysis devait forcément céder le pas à l'excision, tant par sa difficulté d'exécution que parce qu'en pareil cas elle ne réussissait que difficilement à atteindre le but voulu.

M. Passavent (1) conseille de pratiquer une petite incision suivant le méridien dans lequel est située la synéchie. Cette incision très étroite se trouve placée près du bord de la cornée par sa lèvre externe et assez loin par sa lèvre interne pour moins prédisposer au prolapsus de l'iris. Il saisit alors l'iris avec de fines pinces et le lâche après le dégagement de la synéchie.

Quoique M. Passavant indique qu'on peut répéter à peu de jours d'intervalle son ingénieux procédé sur le même œil, la même critique qu'aux procédés susmentionnés doit lui être appliquée. La meilleure preuve, du reste, que celle-ci est bien fondée, c'est que ces opérations n'ont jamais réussi à s'acclimater dans la pratique courante.

IV. *L'iridodyalisis.*

Cette opération, si usitée autrefois par Scarpa, A. Schmidt et autres, avant que l'excision eût accaparé la presque totalité du terrain pour la formation de la pupille artificielle, a disparu des méthodes usuelles de la chirurgie oculaire. Nous l'avons reprise en partie en la combinant avec l'iritomie (voyez *irito-dialysis,* p. 397), et avec cette combinaison elle peut rendre des services manifestes ; mais ce procédé combiné n'est exécutable que sur des yeux privés de cristallin. Si l'on a des raisons de présumer que le cristallin existe dans l'œil, il faut tâcher de combiner l'iridodialyse soit avec l'*iridorrhexis* soit avec l'*iridectomie* (Bowmann).

Ces procédés ont leur raison d'être parce que l'on peut les exécuter sans faire courir à l'œil le danger de voir s'évanouir la dernière lueur d'espoir de vision par suite de l'opacification d'une étroite zone périphérique de la cornée qu'on voulait utiliser pour la formation d'une pupille artificielle.

Il arrive, surtout à la suite de brûlures, de larges suppurations qui ont déterminé des ulcères rongeants, que vers le bord de la cornée il n'existe plus qu'une étroite bandelette de tissu cornéen dont la transparence laisse espérer un bénéfice de l'établissement d'une pupille artificielle ; mais il n'arrive que trop souvent qu'en pratiquant même très correctement l'iridectomie ou l'iridorrhexis d'après les procédés ordinaires on rend opaque la bandelette cornéenne qu'on voulait utiliser, soit que la section placée dans le voisinage y détermine une sclérose qui vient se fusionner avec le restant de la cornée opaque, soit qu'une coaptation irrégulière des lèvres de la plaie contribue à la formation d'une sorte de facette en sillon parallèle à la section, soit enfin que les manœuvres répétées des pinces à pupilles ponr arracher

(1) *Archiv für Ophthalm.*, t. XV, p. 259.

l'iris, manœuvres qu'on est parfois forcé de multiplier, déterminent des lésions à la surface interne de la bandelette cornéenne qui la rendent ultérieurement impropre à la vision.

Il y a tout avantage ici, ainsi que l'indique la figure 98, à pénétrer avec le couteau à arrêt dans la partie cicatricielle, à le faire glisser dans ce qui reste de chambre antérieure jusqu'à ce que la pointe atteigne la périphérie

Fig. 98.

de la cornée et apparaisse distinctement au-dessous de la bandelette cornéenne transparente. Pour atteindre ce but, l'emplacement de la section doit être assez près du centre de la cornée, mais rester au moins à 2 millimètres de la région transparente de la cornée.

On introduit alors des pinces à griffes inférieures jusque près du bord périphérique de l'iris qu'on saisit aussi largement que le permet l'écart des pinces dans la plaie, puis on détache cette membrane de son insertion périphérique, et si la partie ainsi détachée suit librement la pince on l'amène au dehors pour l'exciser (*iridectodialysis*), ou on l'enlève en l'arrachant de toutes les adhérences qu'elle a contractées avec la cicatrice cornéenne et la cristalloïde.

MALADIES DE LA CHOROIDE

PAR L. DE WECKER

ARTICLE PREMIER

SCLÉRO-CHOROÏDITE ANTÉRIEURE. — STAPHYLÔME SCLÉRAL ANTÉRIEUR

Dans la description des maladies choroïdiennes il faut distinguer deux groupes d'affections parfaitement indépendantes les unes des autres, tant au point de vue clinique qu'anatomique. Un groupe de maladies a son siège dans les parties antérieures de la choroïde, dont les lésions premières échappent à l'inspection directe; l'autre groupe occupe la moitié postérieure de la membrane vasculaire, et ses altérations nous sont révélées par l'inspection ophthalmoscopique. Anatomiquement, ces diverses maladies sont séparées en ce qu'elles se développent dans des régions qui puisent leur sang artériel à des sources bien distinctes, et c'est pour cela aussi qu'elles ont une tendance spéciale à se cantonner dans des terrains particuliers et bien limités.

Il est vrai que cette délimitation n'est souvent guère respectée; mais cela tient à ce que le retentissement que toutes ces affections ont sur la pression, la circulation et la filtration intra-oculaire entraîne la propagation des altérations morbides sur les parties avoisinantes, ou à ce que, comme dans certaines affections métastatiques ou diathésiques, des troubles circulatoires s'étalent progressivement dans de plus vastes districts circulatoires, et envahissent ainsi tout le tractus uvéal.

L'image clinique de la *scléro-choroïdite antérieure* diffère essentiellement, suivant la rapidité d'évolution de la maladie, qui en fait varier sensiblement les divers symptômes; aussi, pour mieux saisir le caractère spécial de cette affection particulière, nous distinguerons une forme *aiguë*, *subaiguë*, et *absolument chronique*.

a. La *scléro-choroïdite* antérieure aiguë est une maladie qui occupe ordinairement une partie circonscrite de la choroïde avoisinant l'insertion de l'iris, et quoique toutes les parties du pourtour de cette insertion puissent être atteintes de cette affection, ce sont de préférence celles qui avoisinent le bord cornéen supérieur ou supéro-externe.

En pareil endroit se produit une injection sclérale et conjonctivale intense se délimitant en un, ou deux, ou trois foyers (rarement au début davantage) et se différenciant des boutons de l'épiscléritis que nous aurons à décrire par leur manque de soulèvement. L'injection veineuse profonde de la sclérotique s'étale sans que le tissu épiscléral, par son gonflement, fasse proéminer la partie si fortement injectée. Ce signe différentiel n'est pourtant valable que pour une scléro-choroïdite récente et une épiscléritis bien développée, tandis que dans une ancienne scléro-choroïdite, la partie malade se bombe aussi en avant, alors qu'un tout récent foyer d'épiscléritis n'a pas besoin d'être sensiblement proéminent.

Bien plus importants pour le clinicien seront donc les symptômes que présentera l'iris, ainsi que l'injection péricornéenne qui s'étale bien plus avec le foyer d'une scléro-choroïdite qu'avec le bouton d'une épiscléritis, qui laisse souvent une partie de la circonférence cornéenne absolument libre de toute rougeur. A cette injection périkératique vient forcément s'adjoindre une hypérémie de l'iris. Cette membrane perd insensiblement sa contractilité, la pupille est moyennement dilatée, et son bord s'échancre vers la partie la plus injectée du pourtour de la cornée. Si, outre l'injection périkératique générale, on observe plusieurs centres de vascularisation, analogues à ceux dont nous venons de parler, on verra sur le bord pupillaire autant d'échancrures correspondantes à ces points. En fixant son attention sur l'état de l'iris, il est possible d'y remarquer, au niveau de chacune des échancrures en question, des vaisseaux gorgés de sang, par suite de l'embarras que l'affection choroïdienne cause dans la circulation de l'iris. Quelquefois il apparaît des synéchies vers la partie échancrée; l'humeur aqueuse se trouble légèrement, et la chambre antérieure semble avoir augmenté en profondeur. Si l'on observe alors la tension du globe, on le trouve plus dur et plus résistant par suite de l'augmentation de la pression intra-oculaire.

A mesure que la maladie fait des progrès apparaissent aussi des altérations dans la cornée, une infiltration sclérosante qui dépasse sensiblement le foyer ou les foyers morbides du pourtour de la cornée. Cette infiltration s'étale directement du bord cornéen vers les côtés et le centre de la cornée, tandis que, lorsque dans un cas de simple épiscléritis, la cornée souffre, elle affecte l'aspect d'un simple élargissement d'une partie d'un arc sénile (Mackenzie). Le maximum de trouble ne concorde pas avec le bord cornéen, mais en reste quelque peu distant, et l'opacité s'effile vers le centre de la cornée assez exactement dans le sens du bouton épiscléral.

Le diagnostic se pose avec d'autant plus de facilité que la maladie progresse, car à mesure que le bouton d'épiscléritis tend à s'effacer, l'opacité

cornéenne diminue et se dissipe ordinairement en entier, ou reste limitée à une partie restreinte du bord; finalement, une tache ardoisée indique seule l'ancien emplacement du mal, et ces taches peuvent nous guider pour reconnaître la nature de nouveaux boutons en voie d'évolution.

Les choses se passent tout autrement pour la scléro-choroïde aiguë. Ici, à mesure que l'injection se dissipe, l'opacité de la cornée ne diminue pas. Suivant l'intensité du mal, et le nombre des foyers où il s'est concentré, on voit la sclérose cornéenne s'accentuer même au point de rendre l'inspection de la chambre antérieure ou très difficile, ou impossible. A mesure que l'œil rentre dans le calme, les foyers de scléro-choroïdite et de sclérose cornéenne qui se confondent, prennent un aspect jaune lardacé, auquel vient se mêler ultérieurement une faible teinte bleuâtre. On peut voir, dans les cas où la maladie a pris beaucoup d'extension, surtout par suite de rechutes se succédant à courts intervalles, que toute la portion antérieure de l'œil présente un aspect blanc jaunâtre uniforme sans délimitation précise de la cornée, dont les différences de niveau avec la sclérotique se trouvent effacées par suite de la rétraction du nouveau tissu qui doublait le corps ciliaire, l'iris, et une partie de la surface postérieure de la cornée sclérosée.

Un véritable aplatissement par places se montre alors dans la cornée, mais ce fait ne se présente que dans les cas où le processus morbide a acquis une intensité insolite. Ordinairement une assez notable portion des parties centrales de la cornée permet encore de constater la présence de nombreuses synéchies ou une soudure étendue du bord pupillaire qui se trouve situé derrière les parties sclérosées de la cornée.

La *scléro-choroïdite antérieure aiguë* aboutit donc à des foyers de sclérose cornéenne se confondant avec la partie anciennement malade de la sclérotique, et situés au-devant d'une partie de l'iris portant les vestiges d'iritis plastiques. A mesure que la maladie a présenté un caractère d'intensité notable, les foyers montrent la tendance à la *rétraction*, à l'aplatissement, qui, dans les cas ultimes, aboutit à la phthisie antérieure de l'œil (*aplanatio corneæ*).

b. La *scléro-choroïdite antérieure subaiguë* se présente dès le début avec des symptômes qui ne laissent guère place à une confusion avec une épisclérite, attendu que le gonflement du tissu épiscléral est ici fort peu accusé, son inflammation ne se révélant que par une teinte vineuse assez marquée, se continuant dans une injection périkératique moins prononcée, mais le plus souvent généralisée autour de toute la cornée.

L'envahissement de la cornée par une infiltration diffuse se fait ici, non par îlots, qui rappellent celle de l'épiscléritis, mais gagne un tiers ou la moitié de la cornée sur une assez grande largeur, présentant bien moins d'intensité comme coloration et ressemblant aux opacités de la kératite parenchymateuse ou à celles qui accompagnent une iritis séreuse intense.

En réalité aussi les symptômes qui se manifestent presque dès le début de la maladie, du côté de l'iris, sont moins ceux de l'iritis plastique que d'une

lymphangite antérieure, autrement dit d'une iritis séreuse. La chambre antérieure a sensiblement gagné de profondeur, et çà et là on observe, à un examen minutieux, de petits dépôts en plaques sur la membrane de Descemet, qui s'effectuent de préférence derrière les parties infiltrées de la cornée, et par conséquent près des foyers d'injection sclérale.

Un signe différentiel précieux de cette forme subaiguë pour la distinguer de la précédente, est que, tandis que la dernière ne présente ordinairement qu'une sensibilité peu accusée de l'œil (à moins qu'elle n'ait envahi toute la circonférence cornéenne), on voit les malades atteints de la forme subaiguë se plaindre d'attaques de douleurs sus-orbitaires qui concordent manifestement avec des poussées d'accentuation de la pression interne, et dont l'effet se dénote par une dureté manifeste de l'œil et par une rugosité de l'épithélium cornéen qui ne se borne plus aux parties infiltrées, mais gagne toute l'étendue de la cornée. La marche de cette affection, interrompue ainsi par des poussées glaucomateuses, est ordinairement très traînante, mais peu à peu l'injection périkératique se dissipe, ne persiste encore que près des principaux foyers d'injection, qui, à mesure qu'ils pâlissent de leur côté, se soulèvent et prennent une teinte bleuâtre d'autant plus accusée que le foyer veineux d'injection périkératique était plus étendu, autrement dit, que la distension et l'amincissement scléral portaient sur une plus grande étendue. Le soulèvement des parties ne permet aucune confusion avec les taches ardoisées de l'épiscléritis, et différencie notablement la terminaison de cette variété de scléro-choroïdite de la précédente.

La maladie se termine donc par la formation d'un ou de plusieurs staphylômes. Ainsi que nous le verrons plus loin, cette affection peut, suivant que la maladie s'était localisée plus ou moins près du bord cornéen, déterminer une distension des parties du tissu trabéculaire péri-cornéen, porter ainsi sur la région située au-devant de l'insertion de l'iris (staphylôme intercalaire) ou sur une région occupée par le corps ciliaire lui-même (staphylôme ciliaire), ou sur les parties avoisinantes (staphylôme équatorial). Lorsque la maladie attaquera une grande étendue du segment antérieur de l'œil, la terminaison sera celle de l'hydrophthalmie ou de la buphthalmie chez les enfants, où l'accroissement de l'œil porte cette dégénérescence déformatrice souvent à un degré des plus accusés.

c. La *scléro-choroïdite antérieure chronique* se différencie de la précédente en ce que les symptômes inflammatoires du côté du tissu épiscléral font absolument défaut. Il y avait eu à cet égard simple gradation entre les formes aiguë et subaiguë, mais dans la variété absolument chronique les couches externes de la sclérotique ne dénotent jamais une participation au processus inflammatoire. Du reste, la marche de cette affection est si traînante, si insidieuse, tellement dépourvue de symptômes douloureux, que c'est l'évolution complète d'un staphylôme qui nous révèle par quelle maladie l'œil a passé. Ainsi, chez de tout jeunes enfants qui ont eu des perforations de la cornée, on voit simultanément, avec la distension cicatricielle, se com-

biner la formation d'un staphylôme antérieur par scléro-choroïdite antérieure, dont rien ne dénotait la présence que la distension progressive des parties avoisinantes de la cornée.

C'est surtout l'attraction de l'iris par une perforation périphérique de la cornée, la soudure de cette membrane a la circonférence de la cornée, les troubles de filtration qui font éclater des phénomènes glaucomateux avec distension des parties scléroticales et choroïdiennes vers lesquelles s'est irradiée en quelque sorte l'inflammation dont primitivement la cornée avait été le siège.

Non seulement, dans ces circonstances, la scléro-choroïdite chronique se développe, mais elle se montre aussi chez des jeunes sujets lorsque, pendant l'âge de la puberté, ils ont été pris de lymphangite de l'œil, d'irido-choroïdite séreuse ayant provoqué d'abondants dépôts cellulaires dans la rigolle de Fontana, de façon à donner lieu à une obstruction de la voie principale de filtration. Après que tous les symptômes d'irido-choroïdite ont disparu, on voit pareils yeux qui, en apparence, ne sont plus le siège d'aucune inflammation, mais portent des traces de sclérose partielle du bord cornéen, devenir le siège d'une distension progressive du segment antérieur par la formation de staphylômes intercalaires ou ciliaires. Si l'inspection ophthalmoscopique est en pareil cas possible, le refoulement papillaire explique pourquoi, chez ces adolescents, la vue a progressivement baissé, et comment, à leur insu (lorsque la maladie est unilatérale) toute perception lumineuse a souvent disparu.

C'est ici le moment de passer en revue les différents genres de staphylômes antérieurs qui sont la conséquence de la scléro-choroïdite antérieure, et qu'on a pratiquement subdivisés essentiellement en trois formes :

1° L'ectasie occupe le proche voisinage de la cornée, la région du ligament pectiné, n'empiète pas sur le corps ciliaire, qui n'a subi que peu de déplacement en arrière lorsque la distension n'est pas considérable et a reçu le nom assez insignificatif de *staphylôme intercalaire.*

On supposerait que ce nom lui aurait été appliqué parce que le staphylôme s'intercale entre l'insertion iridienne et le corps ciliaire par exemple. Non, ce nom lui a été assigné en premier par M. Schiess-Gemuseus (*Arch. für Ophth.*, t. IX, 3, p. 171), à cause d'une masse de tissu de nouvelle formation qui, avant la distension, s'intercale entre la cornée et l'iris.

2° La distension occupe la région même du corps ciliaire, et porte à juste titre le nom de *staphylôme ciliaire.* Lorsqu'il a pris une certaine extension, il refoule en avant les crêtes des processus ciliaires.

3° On désigne sous le nom de *staphylôme équatorial* toute distension qui, n'avoisinant pas l'entrée du nerf optique ou le pôle postérieur de l'œil, occupe un point situé derrière le corps ciliaire.

On se renseigne aisément sur l'emplacement de l'ectasie en éclairant d'arrière en avant le segment antérieur du globe de l'œil qu'on a fait diriger fortement en dedans. A cet effet, on projette un cône lumineux sur la partie postérieure la plus accessible, soit avec un miroir à court foyer, soit avec

une lentille de 18 à 20 dioptries. On peut aussi procéder à cet éclairage en projetant la lumière à travers une pupille fortement dilatée, mais le premier genre d'exploration convient surtout lorsque de fortes opacités empêchent l'éclairage direct du fond de l'œil, et ne permettent pas de se renseigner, chose des plus importantes, sur la participation de la papille du nerf au refoulement des enveloppes oculaires.

A mesure que le staphylôme occupe une région plus voisine du pôle postérieur du globe de l'œil les altérations morbides des parties avoisinantes se font rares, tandis que plus on s'approche du corps ciliaire et principalement de l'insertion iridienne et de la cornée, plus l'évolution pathologique peut être poursuivie par les altérations morbides qu'on rencontre au voisinage des parties distendues ou dans des points prêts à participer à la distension.

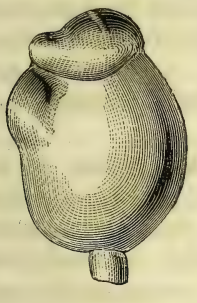

Fig. 99.

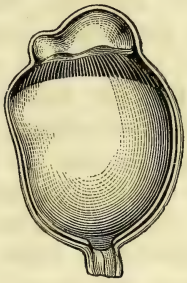

Fig. 100.

Pourtant l'*examen anatomique* nous fournit en général peu d'éclaircissements sur la cause première de la *scléro-choroïdite antérieure*, car bien rares sont les occasions où l'on procède à l'examen d'un œil qui avait été le siège d'un staphylôme en évolution, de sorte qu'à l'instar de ce que nous fournissent les recherches sur le staphylôme postérieur, nous ne constatons que les signes d'atrophie et de distension, tandis que les produits inflammatoires ont eux-mêmes subi les effets de cette usure et ont disparu pour la majeure partie.

Fréquemment, les diverses formes de staphylômes choroïdiens antérieurs se combinent entre eux ou avec des ectasies cornéennes (ainsi que le montrent les figures 99 et 100) de façon que des staphylômes en voie d'évolution peuvent parfois encore nous donner des renseignements utiles que ne fournissait plus la principale distension.

Le *staphylôme intercalaire* occupe par ses altérations essentiellement la région du *ligament pectiné* et du tissu trabéculaire péricornéen, la zone de filtration de Leber. En se distendant, le ligament, l'insertion de l'iris ne s'éloigne pas de la cornée, au contraire la distension paraît en quelque sorte sauter au-dessus de cette insertion, de façon que le limbe conjonctival qui à l'état normal est placé au devant de l'insertion iridienne se trouve dans des

cas de staphylôme intercalaire très accusé, situé derrière l'insertion périphérique de l'iris (Otto Becker). A mesure que l'attache périphérique de cette membrane est refoulée en avant, il semble qu'il se développe un nouveau ligament pectiné derrière elle.

Un tissu intercalaire fortement vasculaire a doublé les parties qui sont devenues ectatiques et celles qui les avoisinent et a donné lieu à des troubles de filtration et de circulation qui ont notablement favorisé la distension par augmentation de la pression interne, mais à mesure que les parties sont devenues ectatiques, on n'y observe que les phénomènes d'amincissement et d'oblitération vasculaire ; seulement dans les cas assez récents on retrouve à l'entour des parties ectatiques la substance intercalaire, sinon, on constate l'accollement interne que cette substance a produit entre l'iris atrophié et la cornée amincie. La masse intercalaire qu'on retrouve en quelques endroits encore est striée, diaphane, semble avoir pullulé de la substance cornéenne même, parfois elle présente jusqu'à un millimètre et plus d'épaisseur. Cette substance dont la provenance est difficile à établir s'étale non seulement entre l'iris et la cornée accolés ensemble, mais se rencontre aussi derrière l'iris et sur les procès ciliaires mêmes.

L'iris lui-même, ainsi que les parties avoisinantes du corps ciliaire, peuvent, dans un cas récent encore présenter les signes incontestables d'une inflammation plastique (parenchymateuse), mais ordinairement l'iris et les parties avoisinantes du corps ciliaire proches du staphylôme présentent des symptômes si marqués d'atrophie qu'il devient parfois assez difficile de bien préciser la délimitation entre leur trame atrophiée et la masse intercalaire, et cela surtout si l'atrophie a porté sur les cellules pigmentaires de la partie antérieure du tractus uvéal.

Lorsque tout le pourtour de la cornée a été le siège d'une scléro-choroïdite ayant donné lieu à un staphylôme intercalaire circulaire, alors la zonule a notablement souffert et le retentissement nutritif porte non seulement sur la partie antérieure du corps vitré, mais aussi sur le cristallin qui s'opacifie et se déplace fréquemment.

Le *staphylôme ciliaire* ayant refoulé l'iris en avant a pour conséquence la suppression plus ou moins complète de la rigole de Fontana, l'insertion périphérique de l'iris et le ligament pectiné s'étant accollés ensemble; les processus ciliaires atrophiés se trouvent refoulés en avant et complètent l'obstacle porté à la filtration, déjà rendue difficile par l'entassement du tissu trabéculaire péricornéen. A part ces signes de compression et parfois d'agglutination du tissu par les vestiges d'anciens produits inflammatoires on rencontre dans les parties ectatiques qu'un amincissement extrême, porté parfois au point que la sclérotique avec les vestiges choroïdiens qui lui adhèrent ne présente pas une épaisseur plus considérable que celle d'un papier mince. Dans cette partie la plus amincie, la choroïde ne se reconnaît plus qu'à quelques cellules atrophiées du stroma, constituant une mince pellicule, les fibres musculaires et les vaisseaux ayant disparu. Quoique les signes de

l'atrophie et de la raréfaction du tissu aillent en se dégradant de la partie la plus ectatique vers le voisinage, ils respectent le voisinage de l'insertion iridienne ainsi que le ligament pectiné. La limite entre la cornée et la sclérotique ne s'efface pas.

Cette intégrité relative de la zone de filtration n'est pas sans importance pratique, car elle nous fait augurer bien plus favorablement des résultats des opérations pratiquées dans cette région dans le but de réduire la pression interne, et avec elle, les staphylômes ciliaires, surtout si l'accolement de l'iris à la rigole de Fontana n'a été que très restreint et superficiel. Elle nous autorise aussi, sans inspection préalable, à conclure à une action de refoulement moins accusée, pendant l'évolution du staphylôme sur la papille du nerf optique, tandis qu'avec un effacement complet du sillon scléro-cornéen, on peut, sans avoir la possibilité d'un contrôle par inspection de l'intérieur de l'œil, s'attendre à la présence d'une profonde excavation glaucomateuse.

Le danger d'une formation multiple de staphylômes ciliaires réside dans l'atteinte portée à la zonule qui, s'amincissant sur divers points jusqu'à la déchirure et s'épaississant sur d'autres par enroulement, compromet la fixation du cristallin. Des subluxations, qui peuvent se produire au moindre choc de l'œil ou pendant un mouvement violent du corps, nous rendent compte des poussées glaucomateuses irritatives que soudainement présentent pareils yeux. Chaque poussée peut alors, en refoulant davantage l'iris vers la rigole de Fontana, donner lieu à la soudure de cette membrane avec la zone filtrante, et peu à peu on voit une ectasie des parties péricornéennes s'adjoindre aux staphylômes ciliaires, autrement dit toute la partie antérieure de l'œil se distend, l'œil prend l'aspect buphthalmique.

Il ne nous reste que peu de chose d'important à ajouter. A l'exception des ectasies équatoriales limitées au passage des vaisseaux qu'on trouve sur les yeux de jeunes sujets glaucomateux, il est rare qu'on rencontre des staphylômes de la région équatoriale, sans participation des parties qui avoisinent la distension déformatrice. En pareil cas la rétine a directement souffert; elle est réduite à sa trame celluleuse et est rarement décollée, tout en passant tendue devant les parties ectasiées de la sclérotique. A l'entour de ces parties atrophiées, on rencontre fréquemment des épaississements vitreux et des pullulations de la couche pigmentaire de la rétine qui s'adossent à des parties de la choroïde portant manifestement des vestiges d'inflammation. Toujours en pareil cas la pression a non seulement refoulé la papille, mais retenti sensiblement sur la circulation et la nutrition rétinienne.

La *symptomatologie* de la scléro-choroïdite antérieure variera sensiblement, suivant l'acuité ou la chronicité de l'affection. La variété la plus déformatrice produit souvent le moins de symptômes pénibles pour le malade. Ce n'est que pendant que l'injection périkératique est très accusée et généralisée, que l'œil devient sensible au jour et parfois larmoyant. Aussi le toucher de la région oculaire est à ce moment plus ou moins pénible. A part cela, ce n'est que pendant les poussées glaucomateuses intercurrentes que le

malade est rappelé à son mal par des douleurs périorbitaires plus ou moins violentes et persistantes; mais, à mesure que l'amincissement des enveloppes a, par l'accomplissement de la dégénérescence staphylomateuse, rendu ces poussées moins fréquentes et moins intenses, tous les symptômes irritatifs disparaissent. Plus de phosphènes agaçants, plus de douleurs périorbitaires, ni larmoiement, on observe un calme complet, mais aussi une cécité complète du côté de l'organe, souvent affreusement difforme.

La *marche* de la maladie est en général inconstante et traînante, même lorsqu'il s'agit de la forme aiguë. Interrompue par des périodes d'accalmie complète, la formation des staphylômes ne s'effectue qu'après des mois de maladie, celle-ci présentant ordinairement des hauts et des bas sensibles dans la pression intraoculaire, et par suite dans la marche déformatrice de la maladie. Il n'est pas rare d'observer des cas où l'on pensait la terminaison du mal complètement assurée, puis, sans cause définissable, une nouvelle poussée réapparaît après plusieurs mois ou même des années de repos.

La plus rapide évolution de staphylôme est celle du staphylôme intercalaire des enfants, chez lesquels une ophthalmie des nouveau-nés a donné lieu à la formation d'un large leucome adhérent. Ici, dans l'espace de quatre à six semaines, on voit parfois la déformation si fâcheuse pour l'organe malade se développer. A part cela, le développement des staphylômes ciliaires et équatoriaux réclame toujours au moins cinq à six mois, et ne s'effectue jamais avec une absence aussi complète de symptômes irritatifs qu'on le constate pour pareille distension déformatrice à l'entour du nerf optique.

Le caractère particulier d'*intermittence* imprimé à la marche de la *sclérochoroïdite antérieure*, qui la différencie sensiblement aussi de la *sclérochoroïdite postérieure*, avec sa marche progressive, mais continue, s'explique parce que la désorganisation s'opère dans la zone principale de filtration de l'œil ou près d'elle, zone sur laquelle retentissent, d'une façon plus ou moins directe et brusque, les changements qui s'opèrent dans l'œil.

L'*étiologie* de cette affection, heureusement assez rare, ne nous fournit que peu de renseignements. Elle éclate plus souvent chez de jeunes sujets de huit à vingt ans que chez des adultes et s'observe de préférence chez les filles. La forme qui se termine par sclérose de la cornée et aplatissement, se rencontre, suivant notre expérience acquise, de préférence à un âge avancé, et se répartit également entre les sexes, concorde chez les femmes avec les troubles de la ménopause, chez l'homme avec l'apparition des diverses formes de rhumatisme goutteux. Jusqu'à présent, nous n'avons pu découvrir, ni des causes nettement établies de transmission héréditaire, comme cela s'observe incontestablement pour la formation du staphylôme postérieur, ni une influence directe de la nocuité d'une hygiène oculaire mal observée chez les enfants.

Le *traitement* de cette affection offrira d'autant plus de chances de succès, qu'on pourra intervenir à une période plus rapprochée du début de l'affection. Qu'on ne tarde pas en pareil cas, lorsque les forces des malades le

permettent, d'agir activement par des cures de frictions mercurielles, de transpirations avec la pilocarpine, ou en donnant du salicylate de soude à haute dose, conjointement avec des boissons sudorifiques. Si l'état de santé du sujet réclame des ménagements, qu'on s'en tienne alors simplement aux injections de pilocarpine avec l'emploi de l'iodure de potassium.

Le point capital est surtout ce qui concerne l'évolution du staphylôme intercalaire chez des jeunes enfants. Il faut écarter par une large iridectomie la cause prédisposante, c'est-à-dire l'attraction de l'iris dans la cicatrice cornéenne. Du reste, dès que l'on a acquis la conviction que la maladie marche vers la distension d'une partie des enveloppes oculaires au pourtour de la cornée, il faut procéder à la formation d'une large pupille artificielle. Il faudra mettre le moins possible de retard dans l'exécution de pareille opération : 1° parce qu'il est prouvé que, sur des staphylômes de date récente et d'une étendue restreinte, l'iridectomie, correctement exécutée, a une action curative manifeste; 2° parce qu'il est incontestable que, pratiquée à une période tardive, non seulement l'opération perd beaucoup de son action curative, mais présente, à cause de la distension du segment antérieur, de la raréfaction de la zonule, ainsi que de la liquéfaction du corps vitré, des difficultés telles qu'un praticien reculera devant pareille intervention et se résignera plutôt à la sclérotomie, dont l'action curative est ici incontestablement moins prononcée.

Qu'on veuille bien avoir toujours présent à l'esprit que les poussées glaucomateuses précèdent la marche progressive du mal, qu'il faut donc activement intervenir par les myotiques, l'iridectomie, la sclérotomie, et, au besoin, la cicatrisotomie ou oulotomie (réouverture de la plaie pratiquée pour l'iridectomie), jusqu'à ce qu'on ait obtenu un calme complet et un arrêt définitif du mal. Le contrôle de la pression intraoculaire doit donc être l'objet d'une étude constante chez ces malades, et qu'on veuille s'en souvenir lorsque les symptômes directs nous semblent devoir engager à un usage passager de l'atropine; cette circonspection dans l'emploi des mydriatiques est moins rigoureusement réclamée dans la forme aiguë, mais aussi, ici, l'abstention de l'emploi de tout collyre est souvent indiquée dans le traitement de cette variété de scléro-choroïdite. S'agit-il de traiter surtout la sclérose cornéenne, résultant de poussées réitérées de scléro-choroïdite, alors on s'adressera de préférence à la sclérotomie (répétée deux ou même trois fois en divers points), on pourra tenter la péridectomie, mais nous donnons la préférence à l'emploi des pointes de feu exécutées avec le fil rougi du galvanocautère, en plaçant un nombre si serré de points autour du bord cornéen et tellement rapprochés de celui-ci, qu'on semblerait l'avoir entouré d'un filet de perles blanches. L'application de ces pointes de feu se fait tous les six à huit jours, et peut être répétée jusqu'à dix ou douze fois, de façon à établir peu à peu un anneau cicatriciel autour de la cornée, qui modifie par sa rétraction la circulation nourricière de la cornée, en même temps que l'éclaircissement de cette membrane est activé par les poussées

irritatives auxquelles chaque application du galvanocautère donne forcément lieu.

Lorsqu'on est appelé pour un œil complètement déformé par une ancienne scléro-choroïdite antérieure avec perte complète de la vision, il faut surtout, si la distension tend chez les jeunes sujets à réagir sur l'entourage du globe oculaire (bord orbitaire, paupière), ne pas hésiter à pratiquer l'énucléation, d'autant plus qu'ultérieurement les poussées irritatives résultant d'une occlusion incomplète de la fente, ou du frottement des paupières, contraindra à pratiquer alors l'opération dans des conditions bien moins avantageuses pour la prothèse. Une ablation partielle avec suture conjonctivale ou sclérale est ici absolument à rejeter, à cause des hémorrhagies auxquelles on s'expose, et parce qu'on obtient ordinairement, après une guérison qui a traîné fortement en longueur, un moignon peu favorable.

ARTICLE II

SCLÉRO-CHOROIDITE POSTÉRIEURE. — STAPHYLOME POSTÉRIEUR

Une maladie analogue aux formes aiguës ou subaiguës de la scléro-choroïdite antérieure ne s'observe pas dans les parties qui avoisinent le nerf optique et le pôle postérieur de l'œil. Sans symptômes irritatifs ou inflammatoires bien accusés, il se produit dans ces organes, accessibles seulement à l'inspection ophthalmoscopique, des distensions à l'instar de ce que nous observons pour la scléro-choroïdite antérieure absolument chronique, telle qu'elle éclate à la suite de l'attraction et de la soudure de l'iris sur des cornées perforées chez de tout jeunes enfants.

Cette observation prouve déjà que, pour la formation du staphylôme postérieur, quelques prédispositions anatomiques doivent avoir existé, pour donner lieu à la sclérectasie, qui ne se développe pas d'emblée à la suite d'un processus inflammatoire localisé à l'entour du nerf optique ou de la macula. Pour la forme absolument chronique de scléro-choroïdite antérieure, nous avons signalé le tiraillement de la partie antérieure du tractus uvéal, dont une portion de son extrémité flottante a été pincée dans une cicatrice cornéenne; pour le staphylôme postérieur, nous insisterons sur cette même cause de tiraillement de l'extrémité postérieure du tractus uvéal, dont une partie s'attache à la lame criblée du nerf optique, attache qui, par des dispositions congénitales, peut être vicieuse et défavorable pour les déplacements physiologiques de la choroïde.

Il est incontestable que, sous l'influence de conditions hygiéniques défavorables pour la vue, le staphylôme postérieur se développe progressivement chez les jeunes sujets; mais il est non moins prouvé que, sans ce concours de circonstances défavorables, le simple accroissement de l'œil donne naissance à l'évolution du staphylôme postérieur, qui prend son origine dans des

dispositions anatomiques fâcheuses, et voici les principales raisons qui démontrent ce fait :

1° L'implantation de la choroïde près du nerf optique peut être congénitalement, telle que la résistance de la membrane vasculaire ne suffit pas pour contre-balancer l'extension que lui fait subir l'accroissement progressif de l'œil, ainsi que les mouvements de déplacement que lui imprime l'appareil musculaire choroïdien. A part cela, le mode d'implantation du nerf optique, la manière différente suivant laquelle se répartissent les gaines, pour se jeter sur l'alentour de la sclérotique, peuvent sensiblement modifier la résistance du côté de la membrane vasculaire, qui prend ici son point d'implantation. Envisagé de cette façon, le staphylôme postérieur n'est en quelque sorte que le développement (par accroissement) d'une déformation congénitale, ou il est le produit d'un processus pathologique résultant d'une malformation congénitale. Dans le premier cas, nous avons affaire à un staphylôme absolument stationnaire lorsque l'œil a acquis son développement complet, staphylôme qu'on rencontre si fréquemment dans les yeux très myopes, et qui n'occasionne, à part les inconvénients inhérents à la réfraction, aucune gêne. Dans le second cas, il s'agit d'un état pathologique progressif qui, en même temps qu'il donne lieu à l'accroissement de la myopie, n'arrive pas à un arrêt de développement définitif sans entraîner des désordres fonctionnels graves.

2° Une autre explication, pour la formation du staphylôme postérieur, se base sur les dispositions mécaniques de l'œil en ce qui concerne le fonctionnement des muscles externe et interne. Pour ce qui regarde les *muscles externes et leur fonctionnement anormal,* on a signalé la fréquence de l'insuffisance des muscles droits internes chez les sujets atteints de myopie et de staphylôme progressif. On a combiné le surmenage de ces muscles avec un état congestif interne d'autant plus plausible, que l'on connaît le lien intime qui rattache l'accommodation et la convergence, mais sans établir une connexion très précise, on a conclu à un excès de tension intraoculaire consécutif au surmenage des muscles externes, et, par suite, à une augmentation progressive du staphylôme par allongement de l'axe antéro-postérieur. Pendant cet accroissement de longueur de l'œil, la choroïde, exposée à une tension continue, se détacherait progressivement de son insertion postérieure entre le pôle postérieur et le côté externe de la papille (de Graefe, Donders).

Le mode particulier d'implantation du nerf optique en dedans de ce pôle (de la macula) et le tiraillement que subirait cette portion de la sclérotique comprise entre la macula et la papille, pendant les mouvements de convergence excessive que réclament ces yeux myopes, entraîneraient l'amincissement des parties ainsi tiraillées (Schweigger). M. Giraud-Teulon assigne aux muscles obliques le rôle d'intermédiaire entre l'insuffisance des droits internes et la pression interne en ce que, chargés de régulariser la position du méridien et antagonistes des muscles droits qui tendent à entraîner le globe oculaire vers leur point d'attache postérieur, les muscles obliques comprimeraient directement le globe oculaire pendant la position de convergence des axes en dedans

et en bas, position si fréquemment sollicitée par la vision des myopes. C'est le muscle oblique supérieur qui se chargerait principalement de cette compression en assurant la position verticale à l'axe de rotation de l'œil, et la compression s'accuserait d'autant plus que, dans la position de convergence momentanée, le diamètre du cercle circonscrit par les obliques, gagnerait en étendue.

3° L'évolution du staphylôme postérieur est encore mise en relation avec les *efforts d'accommodation*, ou, comme nous le pensons, avec les efforts pour *détendre l'accommodation*. Un déplacement direct de la choroïde a été démontré pendant la constriction du muscle ciliaire par MM. Hensen et Völkers, et un coup d'œil jeté sur la figure 57 (p. 258) de Iwanoff prouve l'accroissement des fibres longitudinales comparativement aux fibres circulaires. C'est cet accroissement qui démontre que le myope use de préférence de son muscle *détenseur* de l'accommodation et non du *tenseur* d'accommodation, c'est-à-dire des fibres circulaires qui se développent tant chez l'hypermétrope (voy. fig. 58, p. 258). En réalité, ce sont les seules fibres longitudinales qui peuvent exercer un mouvement de déplacement sur la partie postérieure de la choroïde, aussi le myope a-t-il plutôt besoin de détendre que de tendre son accommodation; ce ne sont pas, suivant nous, les efforts de tension de l'accommodation, mais la détente qui peut porter entrave à la circulation intraoculaire, augmenter la tension et donner lieu à un tiraillement fâcheux de la choroïde. En effet, si l'on réfléchit à la connexion intime des mouvements de convergence et d'accommodation, qu'on n'arrive qu'à peine à dissocier, si l'on considère qu'avec une insuffisance préexistante (congénitale) des droits internes, un surcroît d'innervation est réclamé pour maintenir la convergence nécessaire pour la vision de près, que ce surcroît d'innervation porte simultanément sur l'accommodation, et que le sujet est forcé de contre-balancer cette impulsion qui ferait dépasser la mesure d'adaptation, on s'explique comment l'individu atteint d'insuffisance des droits internes, doit travailler avec une tension anormale de son muscle ciliaire longitudinal et un tiraillement continu de la partie postérieure de la choroïde.

Seule aussi cette théorie explique la *progression continue* de la myopie et du staphylôme postérieur par l'établissement d'un *cercle vicieux*, et l'*arrêt* de cette progression en supprimant un des éléments qui entrent dans la constitution de ce cercle. Aussi, à mesure que la tension intraoculaire augmente et que le tiraillement choroïdien fait augmenter la myopie, le travail réclamé aux droits internes insuffisants sera, pour une vision de plus en plus rapprochée, plus considérable; par contre, plus on sera contraint d'innerver les muscles insuffisants, et plus on sera obligé de mettre un frein à l'accommodation, de moins en moins utile au travail de près de l'œil devenu plus myope. La suppression de l'insuffisance (par avancement capsulaire ou ténotomie des droits externes) coupe court à l'excès d'innervation, aux efforts de modération de la partie des fibres longitudinales du muscle ciliaire, ainsi qu'aux tiraillements de la choroïde et à la progression de la myopie. Ainsi la pratique confirme nos spéculations théoriques.

Pour justifier notre théorie, il nous faut pourtant admettre deux choses : c'est une prédisposition congénitale, et ici aussi l'hérédité si accusée pour la propagation de la maladie en question plaide en notre faveur. Cette prédisposition peut résulter d'une insuffisance (insertion vicieuse) congénitale des muscles droits internes, d'une insertion telle du nerf optique et de ses gaines que le tiraillement de la choroïde engendre très aisément une distension progressive des enveloppes situées entre le pôle postérieur et l'implantation du nerf optique. Très probablement les deux facteurs se réunissent ensemble, mais à mesure qu'un seul des deux a engendré la moindre augmentation dans l'allongement de l'axe antéro-postérieur de l'œil, le cercle vicieux susmentionné s'établit. Qu'ici aucun processus morbide, aucune inflammation n'ouvre l'évolution des divers phénomènes qui entrent dans la constitution de ce cercle : c'est ce qui nous paraît péremptoirement démontré.

Trouvons-nous, dans l'embryologie, quelque explicatiou pour pareille prédisposition, se rattache-t-elle à l'occlusion incomplète de la fente choroïdienne? s'identifie-t-elle, en partie au moins, avec le coloboma choroïdien? La position du staphylôme postérieur placé le plus fréquemment entre le bord externe du nerf et la macula, tandis que le coloboma est dirigé presque exclusivement en bas, ne plaide pas en faveur de pareille corrélation; car on ne peut guère admettre qu'une rotation ait déplacé pareil coloboma, attendu qu'on le retrouve dans le même point s'il se rapporte à une occlusion incomplète de la fente choroïdienne, il ne quitte pas la position occupée par cette fente, et reste dirigé en bas (Sattler).

Pourtant nous pouvons envisager certains staphylômes congénitaux comme un *analogon* du coloboma. Il s'agit, pour ce genre de staphylôme, à l'instar de ce qu'on observe pour le coloboma, d'un amincissement notable de la sclérotique, d'une absence plus ou moins complète de la choroïde à l'endroit des parties ectatiques et d'un manque des éléments sensitifs de la rétine en ces mêmes points. Le nerf optique s'écarte en pareil cas toujours de la forme normale en ce qui concerne la configuration de ses gaines, tandis que pareille disposition n'est pas de rigueur pour le coloboma choroïdien (d'autant plus qu'il reste distant du nerf). L'ectasie se confond avec la partie externe du nerf optique, dont les gaines sont comprises dans la distension, et il est encore assez fréquent de rencontrer un pendant à cette distension dans la région de la macula même.

Ces *colobomas centraux*, que M. *Streatfield* et nous avons signalés les premiers il y a treize ans (1), ont été désignés plus tard par M. Hirschberg sous le nom (si harmonieux et si facile à retenir) de *dictyochisma centrale.* Ils sont si importants pour l'explication de la nature congénitale de certains staphylômes, moins rares qu'on ne le suppose généralement; ce qui a fait négliger leur étude c'est qu'on les prend aisément pour des altérations morbides lorsqu'ils sont peu développés et ne sont pas accompagnés d'une véritable sclérectasie

(1) *Traité des maladies du fond de l'œil*, p. 207.

manifeste. Du reste, fréquemment la région de la macula est le siège d'altérations congénitales sur des yeux présentant d'autres malformations.

L'observation suivante peut présenter un cas typique de coloboma central ainsi que de staphylôme postérieur congénital. Mlle Blanchet, âgée de douze ans, d'une intelligence obtuse, m'est conduite à la clinique parce que dès son enfance elle avait eu la vue faible. L'enfant a un strabisme divergent de 10 degrés de l'œil droit. L'œil gauche est fortement myope (M. 9 D.), et ne présente que 2/7 d'ocuité visuelle. A l'entour du nerf optique se trouve un staphylôme nettement délimité (fig. 102), dont le diamètre longitudinal est exactement dirigé vers la macula. La choroïde manque dans toute l'étendue de cette sclérectasie bleu blanchâtre, qui se trouve manifestement en arrière, et ne se montre garnie que de rares petites plaques pigmentaires. Les vaisseaux rétiniens affectent une direction tendue, et principalement les fines branches montrent une incurvation manifeste en passant de la sclérectasie sur les parties avoisinantes et absolument saines de la choroïde. L'excavation physiologique profonde du nerf optique parut effacée en dehors, en ce que les fibres nerveuses se trouvent, ainsi que les rameaux vasculaires, comme entraînés dans l'œil. Sur l'œil droit (fig. 101), qui ne compte les doigts qu'à 30 centimètres

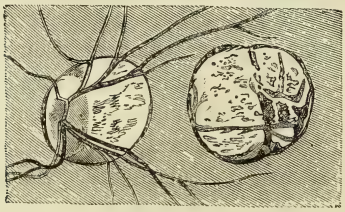

Fig. 101.

Fig. 102.

(M. à l'ophthalmoscope 9 D.), on rencontre un staphylôme postérieur analogue dont le diamètre est de même dirigé exactement vers la macula. Celle-ci est le siège d'un enfoncement notable dépourvu de choroïde, qui est indiquée en cet endroit par des plaques pigmentaires en traînées. — Deux cas analogues de colobomas centraux, mais sans staphylômes, se trouvent reproduits dans l'*Ophthalmoscopie clinique*, que nous avons publiée avec M. Masselon (fig. 39 et 40).

Il existe donc des staphylômes postérieurs congénitaux dont l'accroissement est limité à celui de l'organe qu'ils occupent, mais qui, après le développement acquis de l'œil, ne progressent nullement, et n'ont même pas la moindre tendance à s'adjoindre à une myopie progressive. Il importe donc de bien différencier ces cas de ceux dont l'évolution progressive entraîne des désordres notables dans la fonction de l'œil.

La forme absolument stationnaire (le cône de l'école de Vienne) représente donc une difformité congénitale qui, indifféremment, peut se rencontrer dans l'œil amétrope ou emmétrope, tandis que le staphylôme progressif se rattache constamment à un accroissement de longueur de l'axe antéro-postérieur, et s'observe donc de préférence dans des yeux myopes.

Le *staphylôme postérieur stationnaire* se présente ordinairement sous forme d'un croissant de largeur différente adossé au bord externe du nerf optique, et dont le diamètre maximum de sa largeur est dirigé vers la macula. Lorsque le staphylôme n'a qu'une faible largeur, il peut produire l'effet comme s'il ne s'agissait que d'un anneau sclérotical très accusé vers le côté

externe du nerf optique, garni souvent vers la limite choroïdienne par un liséré pigmentaire multiple. Une pareille confusion ne sera plus possible dès que le staphylôme présente le quart de largeur du diamètre de la papille. Toutefois, s'il présentait même une pareille largeur, et qu'il s'étendît en anneau autour de l'entrée du nerf, on pourrait, chez des vieillards, le confondre avec l'atrophie choroïdienne péripapillaire, si fréquente chez les personnes âgées, mais il faudrait pour cela négliger de porter son attention sur la pigmentation du bord externe, qui fait défaut dans l'atrophie péripapillaire.

Tout en étant absolument stationnaire, le staphylôme peut montrer une étendue notable et dépasser comme largeur le diamètre de la papille, sans qu'on soit autorisé à douter de sa nature stationnaire. Avec pareil développement du staphylôme, le papille paraît sous forme d'un ovale, dont le grand axe est placé verticalement au plus grand diamètre du staphylôme (nous regardons obliquement et non directement la surface de la papille, voici pourquoi elle se présente en ovale). On rencontre aussi des staphylômes circulaires ou en anneau absolument stationnaires, pourtant toujours leur maximum d'étendue a lieu dans le sens de l'emplacement de la macula. Ce n'est donc ni la grandeur, ni la conformation du staphylôme qui nous renseignent sur ses qualités.

Ce qui dénote essentiellement le caractère stationnaire du staphylôme est sa délimitation précise et qui tranche d'autant plus, que la choroïde fait davantage défaut dans l'étendue du staphylôme, et que les parties choroïdiennes du voisinage montrent, elles, une intégrité plus parfaite. Ainsi, pour certains staphylômes congénitaux, la choroïde paraît faire défaut comme dans certains colobomas, la sclérotique, avec sa coloration bleue chatoyante tranche sur la choroïde avoisinante, dont la couche épithéliale présente même sa pigmentation normale. Dans la plupart des cas où cette dénudation se montre même sur des staphylômes de peu d'étendue, elle concorde, ainsi que le démontre le parcours des fins vaisseaux rétiniens, avec un reculement des parties dénudées, autrement dit avec une sclérectasie. Il n'est pas nécessaire que la délimitation extérieure soit indiquée par une traînée précise de pigment; parfois le liséré pigmentaire se dédouble, mais jamais on ne voit sur une certaine largeur un amincissement de la choroïde. Lorsque des staphylômes stationnaires dépassent comme étendue le diamètre de la papille, on observe que la portion de staphylôme qui s'adosse en dehors vers la papille ovalaire, paraît délimitée par une seconde limite en ovale qui le sépare du restant du staphylôme. Cette partie, adossée à l'excavation physiologique du nerf, est manifestement plus chatoyante, et recule davantage que la partie externe, de coloration plus jaunâtre, qui touche à la choroïde saine.

Quoique dans la plupart des cas de staphylômes postérieurs stationnaires qui montrent une certaine étendue, la papille du nerf optique présente une excavation physiologique voisine du staphylôme, d'autant plus accusée que celui-ci montre un plus grand diamètre, et que, par conséquent, la coloration de la partie excavée de la papille tranche peu avec le voisinage du côté du

staphylôme, on retrouve pourtant aisément toute la limite nerveuse. Le tissu papillaire ressort avec sa coloration rougeâtre, et jure souvent par contraste avec les parties ectatiques du voisinage, autrement dit une papille saine repose dans un entourage qui ne simule que l'altération morbide et acquise.

Le plus souvent le staphylôme stationnaire est dirigé en dehors, très rarement en bas (plutôt en sens diagonal en bas et en dehors). Les staphylômes supérieurs ne s'observent que tout à fait exceptionnellement (Mauthner, Streatfield). Il se peut qu'un staphylôme stationnaire de forme circulaire montre exceptionnellement un développement plus notable en dedans, mais on n'observe pas de staphylôme stationnaire implanté en croissant sur le bord interne de la papille.

Le *staphylôme postérieur progressif* se caractérise par sa délimitation incertaine. La partie amincie de la choroïde (et de la sclérotique lorsqu'il y a simultanément sclérectasie) ne tranche jamais nettement avec les parties avoisinantes de la membrane vasculaire. Constamment on rencontre au moins dans la couche épithéliale de ces parties une solution de continuité. On voit l'irrégularité du bord encore accusée par ce fait que les vaisseaux du stroma de la choroïde qui rampent dans l'étendue du staphylôme, se montrent dénudés et tendus au delà de la limite du staphylôme, et présentent souvent en dehors de ce bord un aspect qui rappelle les hémorrhagies rétiniennes. L'amincissement de la choroïde va à partir du bord du nerf optique *en se dégradant*, et très souvent on observe que cette dégradation porte fort loin au delà des limites du staphylôme en ce qui concerne le pigment épithélial.

Le doute sur la nature progressive du staphylôme est levé lorsque le bord choroïdien qui s'adosse au staphylôme se trouve dentelé, ou si en dehors de ce bord on trouve des plaques disséminées d'atrophie avec amincissement notable du stroma. Vouloir observer des phénomènes inflammatoires, des plaques hypérémiques qui se transforment en taches atrophiques (Bergmeister) me paraît être la conséquence d'une inébranlable confiance dans ses appréciations; le seul point qui pourrait nous faire présumer qu'il s'agirait d'un processus actif dans l'évolution du staphylôme, c'est l'apparition de petites hémorrhagies au voisinage du bord du staphylôme, et qui, disparaissant encore assez vite, nous permettraient d'échapper à une confusion avec la dénudation partielle d'un vaisseau choroïdien dont nous venons de parler.

Plus le staphylôme et l'usure choroïdienne dans son étendue ont pris d'extension, plus la délimitation devient défectueuse, non seulement du côté des parties avoisinantes de la choroïde, mais aussi du côté du nerf optique, dont le tissu tiraillé pâlit plus ou moins sensiblement et se noie dans la coloration blafarde du staphylôme.

L'*accroissement du staphylôme postérieur* peut s'opérer de deux manières différentes. Dans une série de cas, la limite externe du staphylôme s'écarte de plus en plus de l'entrée du nerf optique et gagne tellement en étendue, qu'elle s'approche sensiblement de la macula, tout en embrassant

une partie de plus en plus considérable de la circonférence papillaire. Avec cette marche progressive, la délimitation par un liséré pigmentaire peut, en certains endroits, être encore assez nettement accusée, tandis que sur d'autres elle fait défaut, et cela d'autant plus que chez des sujets âgés, l'atrophie choroïdienne péripapillaire tend à effacer les contours précis. Ordinairement, si la marche de l'affection est active, on voit simultanément, avec le reculement de la limite du staphylôme, se montrer près des points du bord qui tendent à s'écarter de petites plaques ou lunules de tissu atrophique.

Un second mode d'accroissement est celui où un ou plusieurs foyers atrophiques se développent au proche voisinage du staphylôme, ou directement dans la région de la macula. Ces foyers peuvent confluer et donner au fond de l'œil l'aspect de cartes géographiques. On ne les voit gagner qu'isolément en étendue et rester sensiblement distants de façon qu'avec un staphylôme peu développé on voit une large plaque centrale d'atrophie choroïdienne, et inversement avec un immense staphylôme un très petit foyer de choroïdite qui a aboli la vision centrale. Il est donc indispensable de soumettre rigoureusement, dans tous les cas de staphylôme postérieur, la région de la macula à une exploration minutieuse, et ne pas oublier que c'est absolument exceptionnel que le staphylôme postérieur vienne par son développement embrasser la macula, tandis que très souvent un staphylôme de peu d'étendue signale sa tendance à progresser par l'apparition de phénomènes morbides dans la région de la macula.

Ce sont essentiellement *deux formes d'altérations* qu'on a occasion d'observer dans la région de la macula.

L'une, la plus fréquente, porte de préférence le caractère de la choroïdite atrophiante ou de la choroïdite par distension. Il se forme, à l'endroit de la macula, de petits foyers atrophiques de contours irréguliers et non garnis de pigments, foyers entre lesquels on distingue assez souvent de petites apoplexies. A la suite de la confluence de plusieurs petites plaques atrophiques par des lignes droites qui les réunissent, on voit se constituer un grand îlot de tissu raréfié de la choroïde avec très peu de dépôts pigmentaires, attendu que même les petits épanchements sanguins disparaissent sans autre trace qu'une diminution du coloris de la teinte choroïdienne à l'endroit où siégeait préalablement le sang. On reçoit, en étudiant attentivement cette altération, l'impression que les changements dans l'aspect sont dus à une traction anormale et excessive exercée sur cette région avec disparition du tissu par usure, compression des vaisseaux sanguins, et hémorrhagies passives; de même le scotome que l'examen fonctionnel nous révèle porte le même caractère que l'agrandissement de la tache de Mariotte par l'augmentation du staphylôme, c'est-à-dire il résulte de l'usure par traction des couches émoussives de la rétine dans cette région si fortement tiraillée.

Tout autre se présente la seconde localisation de choroïdite centrale dans le staphylôme postérieur progressif. Ici on constate ordinairement qu'avec un staphylôme de peu d'étendue, souvent même assez nettement limité par

portion, il apparaît soudain sur une choroïde dont la couche épithéliale n'a nullement souffert, exactement à l'endroit de l'emplacement de la macula, une tache pigmentaire noirâtre ou très foncée. Cette tache s'agrandit rapidement, présente une forme nettement circulaire ou en ovale (suivant le degré d'astigmatisme que montre l'œil) et s'encadre fréquemment d'un anneau rouge clair provenant de sang extravasé. Après que cet état a persisté un certain temps, le centre de la tache s'éclaircit, et elle se transforme progressivement de telle manière qu'elle représente un foyer central atrophique entouré d'un anneau pigmentaire qui, lui, est ordinairement encadré de plusieurs lisérés de pigment, si une abondante accumulation de sang enveloppait préalablement la tache pigmentaire primitive. Fréquemment la partie amincie de la choroïde de ce foyer central d'atrophie est portée à un tel degré, que le chatoiement de la sclérotique apparaît en rappelant l'aspect du staphylôme que porte le même sujet. Le scotome se montre ici d'une manière soudaine, se délimite très nettement et nous fait songer que le manque de sensibilité résulte d'une compression avec atrophie consécutive par rétraction des éléments sensitifs de la rétine dans la région de la macula.

Aussi les recherches anatomiques (1) confirment cette supposition qu'il s'agit en réalité d'un foyer exsudatif de la choroïde avec pullulation de l'épithélium pigmentaire de la rétine et atrophie consécutive. C'est indubitablement la localisation la moins fréquente d'une choroïdite centrale jointe à la progression du staphylôme; elle se rencontre plutôt chez les sujets encore moins avancés en âge, tandis que la précédente s'observe essentiellement chez des myopes porteurs de larges staphylômes qui ont dépassé la cinquantaine, et chez lesquels les signes d'atrophie choroïdienne ne sont pas exclusivement limités à l'entrée du nerf optique.

Le corps vitré se comporte aussi différemment dans ces deux formes de localisation du mal près de la macula. Dans celle qui présente presque exclusivement le caractère de la choroïdite par distension, on trouve souvent, même à l'exploration la plus attentive, un corps vitré absolument transparent, tandis qu'il renferme presque constamment des flocons lorsqu'il s'agit d'une localisation avec prolifération des éléments pigmentaires à l'entour de la macula, et souvent cette altération du corps vitré précède l'apparition du mal, qui éclate dans cette région, la plus importante pour la fonction de l'œil. Aussi l'apparition soudaine de flocons dans le segment postérieur de l'œil doit-elle, non seulement fixer notre attention sur l'apparition de complications du côté de la rétine, telles qu'un décollement, mais principalement sur la formation d'un scotome central par production d'un foyer exsudatif.

Ce serait s'écarter de la vérité que de prétendre que ces deux genres de localisation de choroïde se rencontrent absolument isolés et ne se combineraient jamais. Celui qui a l'occasion d'examiner de très grandes séries de

(1) Voy. la thèse de Émilie Lehmus, *Die Erkrankungen der Macula lutea bei progressiver Myopie*. Zurich, 1875.

cas, observe non seulement pareille combinaison, mais surtout aussi le fait que la forme exsudative s'ébauche, se greffe en quelque sorte dans certains cas sur la forme atrophique, de façon que dans un œil dont tout le fond présente les signes de la choroïdite atrophique on voit tout à coup apparaître la tache noirâtre près de la macula.

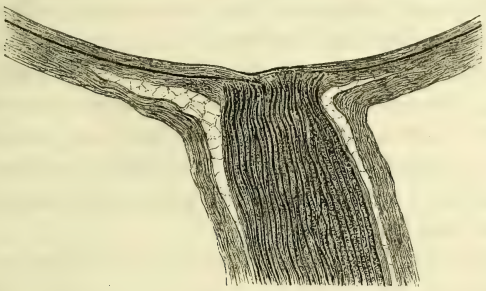

Fig. 103.

A mesure que le mal augmente, que le staphylôme s'agrandit, des plaques atrophiques apparaissent irrégulièrement dans le segment postérieur de l'œil, une choroïdite disséminée se combine avec les altérations atrophiques maculaires et péripapillaires. Le corps vitré devient le siège d'épanchements

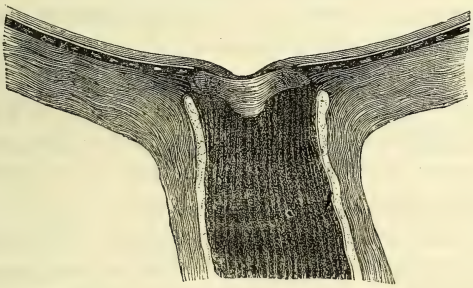

Fig. 104.

sanguins abondants et réitérés, le cristallin souffre plus ou moins dans sa nutrition, et très fréquemment la rétine, dont les vaisseaux ont pris une direction rectiligne, indiquant la traction à laquelle elle est soumise, se détache par suite d'une déchirure qui a permis au liquide substitué au corps vitré de la région postérieure de se précipiter derrière la membrane nerveuse.

Dans ces cas d'agrandissement extrême du staphylôme postérieur, la sclérotique subit un amincissement et un refoulement de façon qu'une sclérectasie plus ou moins étendue avoisine l'entrée du nerf optique.

La déhiscence de l'espace intervaginal de la gaine, ainsi que Ed. de

Jäeger (1) l'a étudiée et que les figures 103 et 104 le représentent, doit faciliter cette distension sclérale, et, quoiqu'elle n'ait pas besoin de précéder en quelque sorte l'avancement du staphylôme et que le décollement des gaines vers les régions voisines du pôle postérieur ne doive pas nécessairement s'accuser essentiellement dans le sens de la progression du staphylôme, il est indéniable que ce décollement qui accompagne constamment le développement d'un large staphylôme postérieur doit avoir une influence notable sur la nutrition de la papille du nerf optique.

Un tiraillement sensible est exercé sur la tête du nerf, qui perd ses points d'appui latéraux, se trouve tiraillé et refoulé en sens opposé du maximum de décollement des gaimes, ce qui explique pourquoi dans tous les cas de staphylômes très accusés la vision tombe rapidement et que des symptômes d'atrophie papillaire se rencontrent si fréquemment dans les cas les plus avancés de staphylôme postérieur.

Si nous faisons abstraction des altérations inflammatoires qu'on observe pour l'une des formes de localisation près de la macula, l'examen histologique des changements qui s'observent autour du nerf ne nous fournit guère des produits d'une inflammation quelque peu nettement dessinée; tout se rapporte à une atrophie par traction et tiraillement et ne justifie guère la dénomination si fortement enracinée de sclérite ou de scléro-choroïdite; tout cela résulte d'un enchaînement vicieux où la traction exerce ses effets désastreux sur larétine, la choroïde, la sclérotique, le corps vitré et le nerf optique.

Nous n'insistons pas sur la *symptomatologie*, qui est essentiellement celle de la myopie progressive et trouve sa description dans le volume suivant. Ce qui nous reste à exposer, c'est le *traitement* de cette maladie si répandue et si désastreuse pour l'avenir des personnes qui en sont atteintes.

Comme on sait qu'une fois les effets de cette maladie en partie produits, il est excessivement difficile d'y porter remède, toute notre attention doit se porter vers les moyens d'empêcher la formation du staphylôme postérieur, ainsi que l'évolution de la myopie progressive.

C'est donc bien à propos que l'attention se porte sur l'hygiène scolaire et qu'on surveille attentivement pendant l'évolution des yeux le genre de travail qu'on impose aux enfants et les conditions dans lesquelles on le leur impose. Ce qu'il faut surtout empêcher c'est qu'un cercle vicieux ne s'établisse entre l'insuffisance musculaire et l'accommodation, ainsi que nous l'avons exposé page 421. De toute nécessité l'insuffisance doit donc être combattue, soit au moyen des prismes lorsqu'elle est légère, soit par l'avancement capsulaire ou la ténotomie des droits externes.

Nous avons autrefois (2) hésité à intervenir chirurgicalement lorsque l'insuffisance n'atteignait pas un haut degré (au moins 14 degrés) et cela à cause de la diplopie si gênante qu'elle laissait si souvent aux malades pendant

(1) Ueber die Einstellung des optischen Apparates, fig. 14 et 15.
(2) Voy. *Thérapeutique oculaire*, p. 305.

plusieurs mois. Actuellement nous ne reculons pas devant l'opération même lorsqu'il s'agit de corriger une insuffisance ne dépassant pas 10 degrés et cela surtout lorsqu'on a affaire à de jeunes sujets chez lesquels la myopie est rapidement croissante.

Nous devons surtout à l'avancement capsulaire et à un emploi raisonné de la suture en faisant la ténotomie ce bénéfice de pouvoir doser l'effet du reculement du tendon du droit externe qui doit toujours être complet parce que la ténotomie partielle n'est que d'un effet absolument passager. Suivant que nous plaçons la suture, après avoir détaché le muscle droit externe, soit horizontalement (et cela est facile parce qu'on fait l'ouverture correspondante à 3 millimètres de distance du bord cornéen), soit en sens diagonal avec inclinaison plus ou moins forte sur la direction du tendon, nous obtenons un dosage absolument aisé pour l'effet ultérieur qu'on veut obtenir, et on échappe

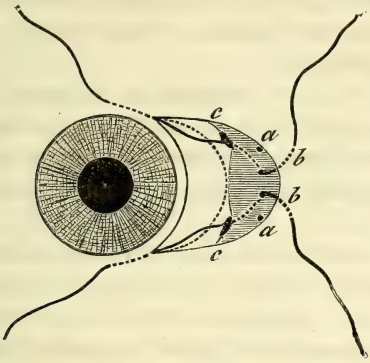

Fig. 105.

plus facilement aux inconvénients de la diplopie traînante et fatigante pour l'opéré.

Depuis l'introduction de l'avancement capsulaire nous pouvons corriger des insuffisances qui ne dépassent pas 8 degrés et cela sans nous exposer à provoquer de la diplopie. Voici comment je procède à l'avancement capsulaire. J'excise près du bord cornéen, vers lequel je veux avancer un pli capsulaire, un lambeau conjonctival en demi-lune, haut de 1 centimètre, dont la concavité contourne le bord cornéen ; le petit axe de ce croissant large de 5 millimètres est dirigé dans le sens du muscle à fortifier. Cette excision pratiquée, la conjonctive se retire fortement (fig. 105) et met à nu l'insertion musculaire très facile à reconnaître par les vaisseaux qui courent sur le muscle et pénètrent dans la sclérotique près de l'implantation tendineuse du muscle. J'ouvre alors à côté et près de cette implantation la capsule en la saisissant avec les pinces qu'on appuie un peu sur la sclérotique. De chaque côté du muscle est pratiquée une boutonnière (fig. 105, *c*) dans laquelle peuvent aisément pénétrer les ciseaux fermés pour dégager latéralement et au-dessous du muscle la capsule de Tenon.

Ce dégagement opéré, on place alors deux sutures qui prennent un pli conjonctival au-dessus du diamètre vertical et au-dessous de ce même diamètre et glissant dans la boutonnière de la capsule, ressortent, ainsi que le montre le dessin, soit à côté du muscle (fig. 105, en *a*), en prenant un pli de la capsule, soit à travers le muscle et la capsule de Tenon (fig. 105, *b*). C'est la largeur du pli de la capsule de Tenon qu'on prend dans la suture, ainsi que la direction plus ou moins en angle convergent vers le milieu du tendon du muscle qui nous permettent de doser l'effet que nous voulons produire. Plus on saisit la capsule latéralement par rapport au muscle, moins on a d'effet, au contraire de ce qui arrive lorsque l'on comprend le tendon ou le muscle même dans la suture. On applique après l'opération le bandeau compressif, qu'on laisse porter tant qu'on n'aura pas retiré les sutures qui restent en place trois à six jours suivant l'effet qu'on désire obtenir.

Il est vrai que seule l'expérience prolongée permet de se guider pour pareil dosage dans le traitement de l'insuffisance musculaire ; pourtant nous pouvons établir comme règle générale :

1° S'agit-il d'une très forte insuffisance, de façon que le malade maintient difficilement le parallélisme de ses lignes visuelles pour la vision de loin, alors nous plaçons la suture à travers le muscle même pendant l'avancement capsulaire ou nous avons recours à une ténotomie du droit externe sans suture.

2° L'insuffisance mesure-t-elle plus de 14 degrés, alors nous plaçons les sutures pour l'avancement capsulaire telles que le présente la figure 105 sensiblement inclinées et en convergeant. Dans le cas où on choisit la ténotomie du droit externe, on a recours à une suture diagonale à laquelle nous donnons d'autant plus une direction verticale (parallèle au tendon sectionné), que l'examen immédiat avec le prisme de Berlin nous démontre que l'insuffisance n'a pas complètement disparu, et au besoin on supprime même la suture.

3° S'agit-il d'une insuffisance légère ne dépassant pas 10 degrés, alors on fait l'avancement capsulaire à suture latérale par rapport au tendon ou lorsqu'on veut faire la ténotomie du droit externe on place la suture horizontalement et l'on examine avec soin l'emplacement du champ de la diplopie, qui ne doit pas occuper exactement tout le côté du champ de parcours du muscle reculé, mais être limité de telle façon que la vision double ne commence qu'en dirigeant de 10 à 20 degrés l'œil en dehors vers le muscle sectionné. On prendra d'autant plus de conjonctive et de tissu sous-conjonctival dans la suture, qu'il s'agit de délimiter davantage la diplopie afin qu'elle n'atteigne pas un degré trop accusé (occupant tout le champ du regard ou se manifestant déjà dès qu'on rapproche une flamme vers le côté opéré). Au besoin on peut encore réduire ici l'effet par l'emploi du bandeau compressif sur l'œil opéré qu'on porte pendant plusieurs jours.

Grâce à un choix raisonné de l'avancement capsulaire et de la ténotomie, sans ou avec suture, nous pouvons actuellement guérir l'insuffisance sans

imposer aux malades une période prolongée de diplopie et arriver ainsi à supprimer un des éléments les plus importants dans l'accroissement du staphylôme et son évolution.

Lorsqu'on est appelé, non à enrayer le développement de cette maladie, mais à soigner ses complications, l'apparition de flocons dans le corps vitré, de complications du côté de la macula, alors le meilleur traitement consiste dans l'emploi des mercuriaux (sublimé, peptonate de mercure) combiné aux injections de pilocarpine. Une cure de quatre à six semaines, avec un repos absolu de la vue de près peut, donner ici des résultats plus satisfaisants que ceux qu'on obtient avec les applications de la ventouse de Heurteloup répétées quatre à six fois dans l'espace de quatre à six semaines. Ce dernier traitement institué avec la précaution que le malade passe vingt-quatre à trente-six heures après l'application des ventouses dans l'obscurité, ne sera prescrit que lorsque l'emploi des injections hypodermiques n'est pas supporté. Des cures prolongées avec le sublimé combiné à l'iodure de potassium seront suivies de l'emploi de ce médicament pendant plusieurs mois après l'application des ventouses.

La pression intraoculaire doit être surveillée attentivement chez les personnes atteintes de larges staphylômes postérieurs, attendu que des refoulements de la papille du nerf qui ne sont jamais bien accusés, échappent aisément à l'observation et que l'intervention chirurgicale peut ainsi être négligée ici au détriment du malade.

ARTICLE III

HYPÉRÉMIE DE LA CHOROIDE

Pendant les premières années qui suivirent l'invention de l'ophthalmoscope, et lorsqu'on n'apportait pas encore dans l'emploi de cet instrument l'expérience d'aujourd'hui, on diagnostiqua souvent l'hypérémie de la choroïde, que l'on croyait facile à reconnaître. Peu à peu, à mesure qu'on se rendit davantage compte de ce qu'on peut voir et de ce qui ne peut être discerné, on fut obligé d'avouer qu'il est sinon impossible, du moins fort difficile, de reconnaître une hypérémie de la choroïde. En effet, le pigment contenu en quantité variable dans les cellules de la couche épithéliale et dans celle du stroma, les teintes diverses que ce pigment donne au fond de l'œil chez les différents sujets, empêchent que l'on ne puisse tirer de la coloration du fond de l'œil un indice certain d'hypérémie.

Lorsque la couche pigmentaire de la rétine est bien fournie de pigment et absolument intacte, elle soustrait à notre regard, bien entendu, tout ce qui concerne la vascularisation de la choroïde. Le pigment manque-t-il, ou la couche épithéliale elle-même fait-elle défaut, alors les fins vaisseaux

peuvent encore être complètement soustraits à l'exploration, si le stroma choroïdien se trouve fortement pigmenté. Enfin, lorsqu'aussi ce dernier ne renferme pas ou peu d'éléments colorants, l'apparition des gros et des fins vaisseaux de la choroïde éblouira par leur coloration; mais ce ne serait pas de cette teinte qu'il faudrait tirer une conclusion, mais bien du calibre des vaisseaux, et ici tout élément de comparaison pour savoir si leur calibre dépasse la mesure normale nous fait défaut.

Nous devons d'autant moins préjuger de la coloration du fond de l'œil que le mode d'éclairage, la quantité de lumière qu'on envoie à travers une pupille, dilatée ou rétrécie, dans l'œil, joue ici un rôle des plus importants, et que les teintes ressortent avec d'autant plus d'éclat qu'on éclaire avec plus d'intensité.

Le seul signe de quelque valeur qui se retrouve avec une constance significative dans les cas d'hypérémie de la choroïde, c'est la *rougeur* de la papille, rougeur qui concorde avec une *délimitation parfaite de son bord*. Cette rougeur est due à une partie des vaisseaux péripapillaires de la choroïde, qui ont été décrits comme provenant du cercle de Haller. L'injection des capillaires provenant de ces vaisseaux choroïdiens, et qui se mêlent à ceux de la papille que lui fournissent les vaisseaux centraux, explique cette rougeur caractéristique, qui augmente d'intensité vers le bord de la section nerveuse.

Comme il est absolument impossible de distinguer entre les veines et les artères de la membrane vasculaire, on pourra encore moins, bien entendu, avoir la prétention de différencier une forme active ou passive d'hypérémie, et non seulement les variations physiologiques mettront un obstacle aux mensurations micrométriques de ceux qui rechercheraient des comparaisons de calibre entre l'état sain ou congestif, mais aussi une difficulté semblable résultera de l'impossibilité dans laquelle on se trouve de classer les vaisseaux et de savoir à quelle couche ils appartiennent et quel volume leur revient normalement par l'emplacement qu'ils occupent.

Il faut donc laisser ces appréciations, dépourvues de toute base sérieuse dans l'hypérémie choroïdienne, lorsqu'on veut, non par induction, mais par l'inspection directe, poser le diagnostic, à ceux qui n'usent pas, mais abusent de l'ophthalmoscope.

ARTICLE IV

CHOROIDITES EN GÉNÉRAL

Les difficultés que nous rencontrons encore de nos jours à établir une bonne classification clinique des diverses variétés de choroïdites, résultent tout d'abord de ce que le nombre des dissections histologiques n'est encore

pas suffisamment grand pour bien définir toutes les formes ; d'autre part, de ce que les altérations diverses se combinent si fréquemment les unes avec les autres, ou s'adjoignent de telle façon à des altérations rétiniennes, qu'il est bien difficile de les isoler en des faisceaux bien distincts.

Il nous a toujours paru pratique de ne pas agir autrement avec la partie du tractus uvéal que seul l'ophthalmoscope nous permet d'explorer, qu'avec celle qui se présente directement à notre regard : nous admettons, dans la partie postérieure et fixe, les mêmes altérations que dans la partie antérieure et flottante, et, comme nous combinions les noms d'irido-choroïdite, lorsqu'une maladie de l'iris gagnait la membrane qui lui était contiguë, nous adoptons le nom de chorio-rétinite lorsque l'inflammation de la membrane vasculaire gagne la rétine qui lui est superposée.

Nous distinguons donc, comme pour l'*iritis* : A, une choroïdite plastique, B ; une choroïdite séreuse, et, C, une choroïdite parenchymateuse (suppurative).

A. La *choroïdite plastique* se subdivise dans les variétés suivantes :

1° Choroïdite disséminée simple ;
2° Choroïdite aréolaire ;
3° Choroïdite circonscrite ou chorio-rétinite centrale ;
4° Choroïdite spécifique, ou chorio-rétinite spécifique.

B. La *choroïdite séreuse* est représentée par la lymphangite généralisée de l'œil (irido-choroïdite séreuse).

C. La *choroïdite parenchymateuse* comprend les variétés qui suivent :

1° Choroïdite métastatique. Irido-choroïdite métastatique ;
2° Choroïdite parenchymateuse.

ARTICLE V

CHOROIDITE DISSÉMINÉE SIMPLE

Nous distinguons par choroïdite disséminée l'apparition de foyers isolés qui présentent une perte nettement délimitée du pigment choroïdien, avec la raréfaction du stroma, foyers sur lesquels la rétine passe, sans présenter elle-même d'altération.

Il est aisé de comprendre que des altérations dans la rétine ou dans la couche vitreuse qui supporte l'épithélium rétinien, peuvent simuler des foyers de choroïdite, car l'appréciation de la participation du stroma choroïdien à l'altération sera, en l'absence d'un exsudat ou d'une prolifération

cellulaire visible, toujours fort délicate, à moins que des *changements de niveau*, la proéminence ou l'affaissement des altérations nous fournissent la preuve indiscutable que, sur un point circonscrit, la trame choroïdienne a subi un changement morbide.

Donc, avant d'entreprendre la description de la choroïdite disséminée, il sera utile d'indiquer certaines altérations qui peuvent *simuler* cette maladie sans qu'elles s'attaquent à la trame choroïdienne elle-même et méritent le nom de choroïdite.

Ce sont surtout des altérations de la couche pigmentaire de la rétine que présentent certaines dégénérations pigmentaires de la rétine qui peuvent imposer ici comme intéressant la choroïde même.

Dans certaines variétés de dégénérescence pigmentaire, il peut se montrer une prolifération avec rétraction ultérieure des éléments du tissu cellulaire de la rétine, qui portent surtout sur les fibres radiées au proche voisinage des vaisseaux. Cette pullulation, avec rétraction cicatricielle du tissu cellulaire des couches externes de la rétine, donne lieu à un déplacement, avec soulèvement des cellules épithéliales pigmentaires vers les troncs vasculaires rétiniens, et produit ainsi des foyers disséminés de pigment à la production desquels la choroïde n'a en rien participé directement. Les altérations de transparence au proche voisinage des vaisseaux sclérosés de la papille, l'affaissement général de la rétine, mais non un changement de niveau près des foyers de pigment, montrent très bien que la membrane vasculaire n'a pris à leur formation aucune part active, qui revient au processus dégénérateur de la rétine.

Une autre altération, celle-ci active, de l'épithélium pigmentaire de la rétine peut simuler une choroïdite disséminée : c'est la *pullulation par place des éléments cellulaires* de cette couche. Il se forme, ainsi que le démontre la coupe, figure 106, vers la région équatoriale de l'œil, une production en masse de cellules de cette couche, qui constituent de véritables monticules ou cônes pénétrant dans la rétine et déplaçant essentiellement les éléments tactiles ou les détachant en partie par compression. A côté de ces procidences, la trame rétinienne présente une intégrité parfaite.

A l'image ophthalmoscopique, on voit ordinairement que les parties les plus proéminentes de l'amas cellulaire sont libres de pigment, les cellules entassées n'en renfermant pas, tandis que celles des parties avoisinantes de la couche épithéliale malade se trouvent remplies d'un pigment épaissi et condensé, de façon que déjà, sur la préparation anatomique (fig. 107), on reçoit une image qui rappelle la choroïdite disséminée.

La rétine peut, en pareil cas, ne présenter, comme transparence et comme niveau, aucune altération, et même, lorsqu'un certain nombre d'éléments moussifs auront été détruits par ces amas de cellules qui disparaissent, leur manque sera difficile à démontrer, attendu que la maladie ne se localise que vers les parties équatoriales.

Ayant ainsi esquissé les altérations qui simulent la maladie que nous avons à décrire, nous arrivons à celles qui siègent en réalité dans la cho-

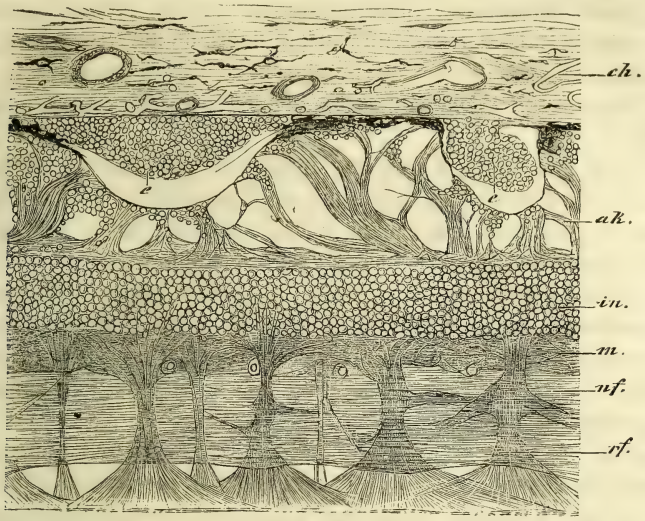

Fig. 106.

Les amas cellulaires pénètrent dans la couche externe des grains. Ils avoisinent des parties de cette couche où le pigment granuleux paraît épaissi et condensé. — *ch*, choroïde ; *ak*, couche externe des grains ; *in*, couche interne des grains ; *m*, couche moléculaire ; *nf*, couche des fibres nerveuses ; *rf*, fibres radiées (d'après Iwanoff).

roïde même, et nous aurons ici deux variétés à distinguer : *a*, une localisée dans la couche la plus interne, voisine de l'épithélium rétinien,

Fig. 107.

La figure 107 représente un dessin de M. Haase; sur un côté de la préparation, en *a*, tout l'épithélium pigmenté est enlevé et laisse voir la choroïde sous-jacente intacte.

c'est-à-dire dans la couche vitreuse; l'autre, *b*, occupant le stroma choroïdien.

a. A part les altérations séniles, produisant un épaississement véruqueux

de la couche vitreuse de la choroïde, nous voyons, sous l'influence d'une irritation prolongée, chez des sujets souvent jeunes encore, une production en masse de la substance vitreuse de la choroïde s'établir en des points déterminés. Cette altération a pour effet la naissance de boutons vitreux qui, arrivés à un certain degré de développement, se détachent même complètement et immigrent dans la membrane vitreuse, dont ils déplacent et compriment les éléments si délicats (voy. fig. 108 et fig. 109).

Tant qu'il ne s'agit ici que de simples procidences véruqueuses, analogues à l'altération sénile, l'affection, localisée et débutant dans les régions équatoriales, peut aisément échapper à l'inspection; mais, à mesure que la maladie s'accentue, que les masses vitreuses immigrent dans la rétine, la maladie s'étant étendue et accentuée, elle avancera vers le pôle postérieur et la destruction et le déplacement des cellules de la couche pigmentaire de la rétine, nous donnera l'image de foyers de choroïdite disséminée; autour des plus petits (naissants), on verra un liséré de pigment nettement accusé (voy. fig. 119, *d*).

Les taches les plus grandes, arrondies et de couleur jaunâtre, proémineront vers le corps vitré, ainsi que le démontreront les reflets et le déplacement de fines branches rétiniennes qui se trouvent dans leur proche voisinage. Entre ces deux genres de taches, on peut en rencontrer d'absolument noires, très fines, ce sont celles où l'irritation de l'épithélium rétinien s'accuse par une agglomération de cellules et de pigment au-dessus d'un bouton naissant de la couche vitreuse.

Caractéristique pour cette forme de choroïdite disséminée et son mode de localisation et de progression de la région équatoriale vers le pôle postérieur, elle reste donc, même à un degré de développement avancé, *distante de l'entrée du nerf optique et de la macula en général.* Un autre signe est que les taches ne s'agrandissent pas par confluence; l'impression que l'image produit sur l'observateur, c'est comme une rosée recouvrant les parties atteintes du fond de l'œil, ayant effacé le pigment par places (1).

Lorsque la maladie constitue une entité, n'apparaît pas comme une complication d'une affection plus grave, elle n'a en n'empiétant pas sur le nerf optique qu'une médiocre importance, à cause de son siège et du déplacement par places d'éléments de la rétine, qui, à part un épaississement circonscrit de ses fibres radiées, ne montre aucune altération morbide. Les fibres conductrices ne souffrent en rien, même lorsqu'elles se trouvent déviées un peu de leur direction, et la destruction par places très restreintes des éléments moussifs de la rétine ne produira guère de scotome dans une région de l'œil où la sensibilité est déjà fort émoussée.

(1) Nous aurons occasion de revenir sur la production de masses vitreuses près de l'entrée du nerf optique que M. Masselon a particulièrement étudiée.

Au point de vue pratique, cette variété de choroïdite disséminée n'offre

FIG. 108.

Excroissance de la couche vitreuse de la choroïde, qui se trouve absolument dégagée et libre dans la rétine, et occupe les couches des grains interne et externe. (Dessin d'après Iwanoff.)

donc pas d'importance, sinon qu'elle doit être connue du clinicien ainsi que

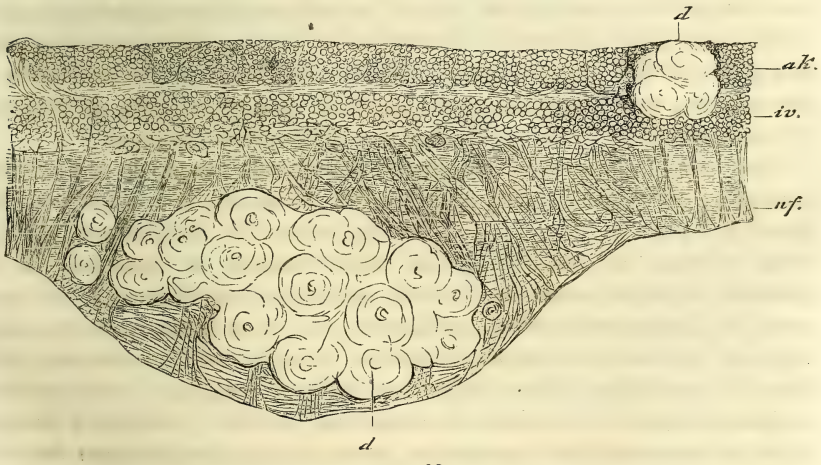

FIG. 109.

dd, excroissances de la membrane vitreuse, dont l'une se trouve située dans les couches des grains, l'autre dans la couche des fibres ; *ak*, couche externe des grains ; *iv*, couche interne des grains ; *nf*, couche des fibres nerveuses. (Dessin d'après Iwanoff.)

les deux formes de choroïdite disséminée fausse, afin de pouvoir bien inter-

préter et différencier les images ophthalmoscopiques diverses qui se présentent à son observation.

b. La véritable *choroïdite disséminée*, qui a le *stroma même* de la choroïde pour siège, se rencontre dans l'examen clinique sous trois variétés différentes, que nous désignerons : 1° comme *simple choroïdite disséminée;* 2° comme *choroïdite aréolaire*, et 3° comme *choroïdite circonscrite* ou *chorio-rétinite centrale.*

L'anatomie pathologique nous enseigne que ces diverses variétés sont essentiellement les mêmes; mais elles diffèrent par leur localisation et par l'importance pratique qu'elles acquièrent, grâce à cette diversité de localisation.

Ainsi que nous le montre la figure 110, il se produit, dans la choroïdite disséminée simple, sous l'épithélium rétinien, absolument dans le stroma même de la membrane vasculaire, des nodules ou des boutons qu'un histologiste sera actuellement fort embarrassé de classer (soit comme gomme, soit comme tubercule). Ces boutons sont en partie (fig. 110, 3′) composés de cellules absolument incolores, entassées les unes contre les autres, en partie (fig. 3″) constitués par une masse exsudative amorphe parcourue de quelques fibres isolées. L'entassement des éléments nucléolaires qui composent parfois exclusivement les boutons à leur début, les fait beaucoup ressembler aux gommes ou aux tubercules.

Au début de l'affection le stratum épithélial est absolument intact, et la rétine sus-jacente ne présente qu'un très faible changement de niveau ; tout d'abord, il sera donc très difficile de se rendre compte de ces ondulations, que les boutons font subir au fond de l'œil, et cela surtout si une forte pigmentation des cellules épithéliales soustrait la choroïde à l'inspection directe et ne leur permet de révéler leur présence qu'en masquant ou adoucissant le pigment de la lamina fusca, et en renvoyant par la masse de cellules incolores qui forment le bouton quelque peu de lumière à travers l'épithélium rétinien.

Cette variété de choroïdite disséminée débute vers l'équateur de l'œil et à mesure qu'elle arrive vers le pôle postérieur, la macule, elle entre dans une phase plus avancée et donne, par la dégradation et le déplacement du pigment rétinien, une image des plus caractéristiques. A l'exception de la macula et du proche voisinage des nerfs optiques, on voit le fond de l'œil parsemé de plaques arrondies mal délimitées, qui ne se différencient du voisinage que par une teinte vague et indécise. L'arrangement absolument irrégulier de ces taches claires, tirant sur le jaune rougeâtre, nous rappelle involontairement une éruption de roséole qui tendrait à confluer à mesure qu'on se rapproche dans l'examen des parties les plus périphériques du fond de l'œil.

Cette affection éclate souvent d'une façon aiguë, ou elle complique une chorio-rétinite qui a déjà préexisté pendant quelque temps; dans ce cas, l'étendue du nerf optique et l'émergence des gros troncs vasculaires de la rétine montre un faible trouble ; mais la poussière que renferme le corps vitré

n'empêche nullement d'avoir une impression nette de l'éruption (gommeuse)

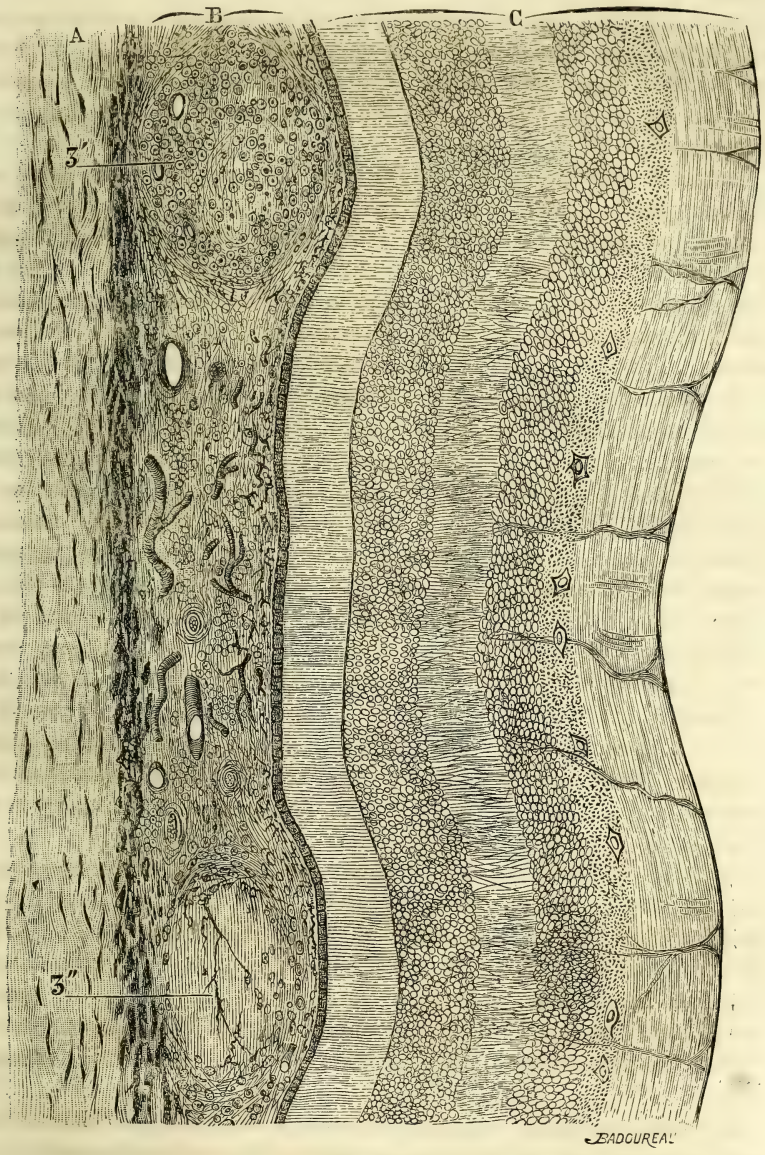

FIG. 110.

Choroïdite disséminée. — A, sclérotique ; B, choroïde ; 3' et 3'', deux boutons composés de petites cellules incolores ; C, rétine absolument intacte. (Dessin d'Iwanoff, exécuté pour ma *Monographie de Graefe-Sæmisch.*)

de la choroïde. Aussi ces taches de choroïdite disséminée ne montrent, à cette époque, nulle tendance à confluer, et, tout en s'agrandissant, elles ne

dépassent pas au maximum le quart de la surface de la papille du nerf optique.

Mais l'image ophthalmoscopique change à mesure que la maladie parcourt une autre phase, que les boutons ou gommes se cicatrisent et produisent une rétraction avec plissement et amincissement de la rétine sus-jacente, à l'instar de ce que l'on observe pour les gommes non suppurées du tissu sous-cutané.

Comme le démontre la figure 111, le bouton disparaît d'une façon tellement complète, qu'il ne laisse d'autre trace dans la choroïde ambiante qu'une cicatrice qui accole ou entraîne même la rétine dans l'ancien foyer morbide de la choroïde. Les fibres radiées de la rétine convergent et immergent dans cette cicatrice. En ce point, il y a destruction des éléments moussifs de la rétine, et, ordinairement, forte pullulation des cellules pigmentaires des parties avoisinantes de l'épithélium rétinien. Suivant l'intensité du mal, il existe simplement accolement de la rétine à un point circonscrit, point marqué par un amas pigmentaire, ou il y a véritablement rétraction cicatricielle avec entraînement et affaissement de la rétine (fig. 111, 3). Les fibres radiées de la rétine se trouvent entraînées jusque dans la choroïde même, les éléments tactiles, bâtonnets et cônes, sont détruits sur les parties cicatricielles mêmes ou déviés et inclinés dans le sens de la rétraction. Il se produit, en un mot, une cicatrice adhérente et rétractée qui, dans les cas les plus prononcés, rattache la rétine et la choroïde à la sclérotique même, de manière qu'il ne se trouvera respecté, dans la membrane nerveuse, que les fibres conductrices; dans la choroïde, que quelques cellules du stroma et quelques gros troncs vasculaires, altérations qui rendent compte à la fois de l'impression que donne cette cicatrice à l'inspection ophthalmoscopique et de ses effets au point de vue du trouble visuel consistant en un scotome ou une métamorphopsie lorsque le mal avoisine seulement la tache jaune.

Caractéristiques pour les variations dans l'image ophthalmoscopique seront toujours les altérations que subissent les parties pigmentaires de l'œil. Ainsi l'épithélium pigmentaire constitue aussi des plaques, des cercles et des fins lisérés de pigment, mais il ne s'agit pas ici d'un soulèvement ou d'une attraction du pigment, puisque la couche de la rétine est occupée par les vaisseaux, qui, dans les vrais cas de choroïdite disséminée, passent visiblement au-dessus des amas pigmentaires et à une certaine distance de ceux-ci.

Le dessin que laisse l'atrophie du stroma choroïdien à l'endroit occupé antérieurement par les boutons, serait bien plus nettement accusé si l'atrophie que produit la rétraction cicatricielle ne venait pas en altérer les contours, aussi voit-on souvent les taches se franger, se denteler, et au centre l'atrophie se répartir d'une manière irrégulière, de façon que çà et là l'apparition du tissu scléral leur donne un reflet bleu chatoyant. C'est l'apparition de cette indécision des bords et des taches bleutées, jointe à un affais-

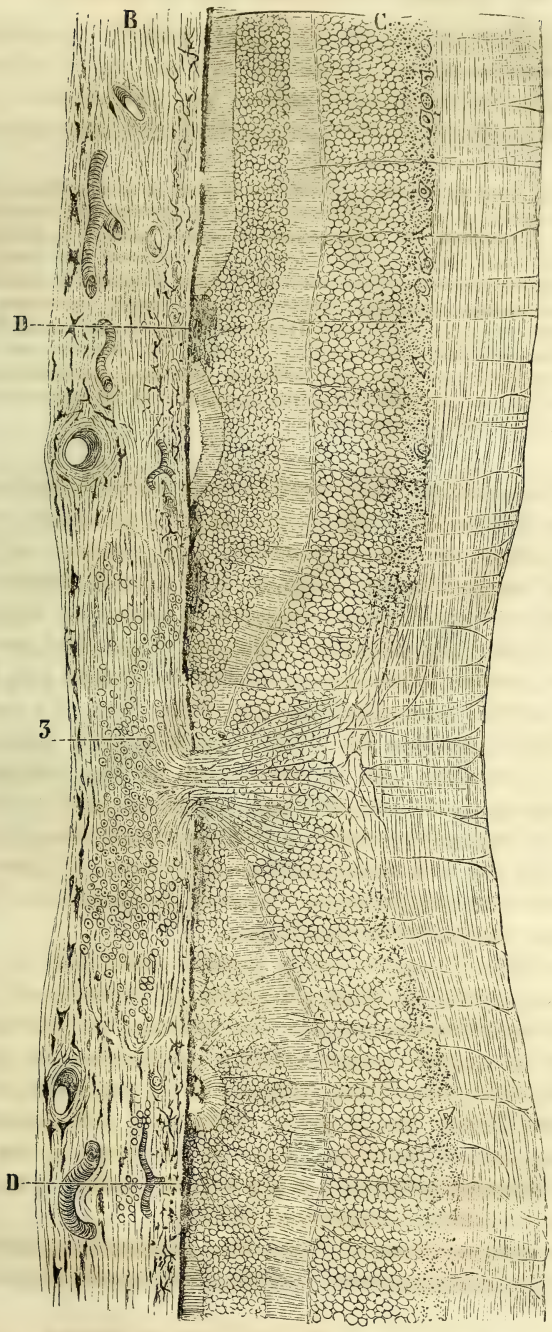

FIG. 111.

Cas typique de choroïdite disséminée. — B, choroïde; C, rétine; 3, bouton choroïdien auquel adhère la rétine avec ses fibres radiées; D, réunion de la rétine avec la choroïde. (Dessin exécuté pour ma *Monographie de Graefe-Sæmisch*, par Iwanoff.)

sement des plaques qui nous indique que la maladie a passé par la phase cicatricielle, affaissement qu'on peut du reste constater à mesure qu'apparaissent les gros troncs choroïdiens dans la tache jaunâtre au moyen des reflets rétiniens ou mieux encore en employant l'ophthalmoscope binoculaire.

En se servant d'une modification de l'ophthalmoscope de Giraud-Teulon (1) on peut se convaincre aisément que plus les parties de la plaque accusent une teinte blanc bleuâtre, plus elles se trouvent situées en arrière et à une distance sensible du bord pigmenté, vers lequel la rétine paraît s'incurver ici. L'exploration binoculaire lève donc à une période avancée du mal tout doute sur la phase dans laquelle il est entré; mais cela n'est possible qu'à cette époque, car un coup d'œil jeté sur les coupes reproduites à un grossissement infiniment supérieur (fig. 110 et 111) au grossissement relativement faible que donne l'ophthalmoscope, nous indique bien que les changements de niveau sont ici d'un faible secours pour diagnostiquer la période d'évolution; puis encore pourra-t-on se renseigner exactement ici sur les variations d'écart du pigment avec es vaisseaux choroïdiens, si l'on veut faire de la subtilité d'examen.

On conçoit aisément que de l'intensité avec laquelle l'éruption des boutons s'est effectuée, suivant qu'ils ont été plus ou moins clairsemés ou condensés, et qu'ils ont acquis un volume considérable, il résultera une notable différence dans l'image opthalmoscopique. Ainsi, avec des boutons clairsemés peu développés et dont l'emplacement n'a pas de beaucoup dépassé la région équatoriale, on peut voir disparaître l'affection à un point que, n'étant pas averti par les troubles visuels que le malade ne ressent pas, il faudra une exploration attentive pour découvrir l'ancienne lésion. Au contraire, lorsqu'une abondante éruption de larges boutons s'étend jusqu'à la région même du pôle postérieur, que les boutons ont, par leur voisinage rapproché les uns des autres, exercé une influence désastreuse par la rétraction cicatricielle sur les parties intermédiaires du stroma choroïdien, on recevra alors une image avec une telle désorganisation atrophique, qu'il sera difficile de retrouver l'ancienne distribution de l'éruption, et qu'on aura plutôt recours à la désignation de *choroïdite atrophique*.

Ce sont les altérations qu'exerce la traction cicatricielle sur les cellules pigmentaires du stroma (atrophie par traction de Schweigger), ainsi que les dégénérescences scléreuses des parois des vaisseaux qui précèdent leur oblitération et qu'on peut parfaitement suivre à l'ophthalmoscope, qui impliquent une si grande variété dans l'image ophthalmoscopique; donc, à l'instar de ce qu'on fait pour l'étude des éruptions cutanées, il faut rechercher vers la périphérie un point où l'éruption n'a pas été très accusée, afin de se rendre compte des altérations primitives, et non vouloir l'étudier là où la confluence de l'éruption en a rendu l'analyse très difficile.

Pour la conclusion à tirer de l'inspection ophthalmoscopique sur l'altération visuelle que doit éprouver le malade, nous conseillons une très grande

(1) La modification indiquée par M. Boettcher (*Arch. für Ophthalm.*, t. XX, 4, p. 183) a pour but de donner à cet instrument plus d'action stéréoscopique en changeant la forme des trous du miroir et en y ajoutant une lentille aplanatique convexe.

réserve dans le jugement à formuler. Avec les altérations les plus choquantes comme impression, on voit concorder une vision excellente si la maladie ne fait qu'avoisiner la macula, tandis qu'avec une lésion des moins prononcées, on constate une abolition définitive de la vision centrale si un bouton s'est localisé à l'endroit de la macula, ou si la rétraction a pu, par son proche voisinage, exercer une influence fâcheuse sur cette partie la plus sensible de l'œil. Il ne faut pas non plus oublier que la rétraction doit exercer une influence d'autant plus nuisible, qu'elle s'établit dans un point où la choroïde fixée (comme elle l'est près de l'entrée du nerf optique) donne un contrepoids à la traction, tandis que dans les régions équatoriales la mobilité de la membrane vasculaire rend les effets de la rétraction bien moins désastreux.

A moins d'une éruption extrêmement intense et répandue sur une très grande étendue de la choroïde, les fonctions physiologiques de la membrane vasculaire ne paraissent pas être sensiblement altérées; ainsi il est rare que le corps vitré souffre ici dans sa nutrition, et si la présence de fins flocons nous révèle cette altération fonctionnelle, nous pouvons avec presque certitude en conclure que l'éruption a dépassé l'équateur et gagné le corps ciliaire bien plus important pour la nutrition de la masse du corps vitré. Aussi n'observe-t-on pas rarement que chez pareils malades l'apparition de phénomènes d'iritis chronique très peu accusés nous fournit une preuve de cette irradiation en avant, tandis que jamais l'affection n'a tendance à se propager vers le fond de l'œil au point de retentir sur la nutrition du nerf optique, et y produire des phénomènes atrophiques, comme nous les observons pour certaines formes de chorio-rétinite.

En nous résumant nous pouvons donc dire que la choroïdite disséminée simple est une maladie éruptive atrophiante qui occupe la région équatoriale de l'œil, dont elle s'irradie en arrière et en avant, mais de préférence vers le corps ciliaire.

ARTICLE VI

CHOROÏDITE ARÉOLAIRE

Indubitablement la choroïdite aréolaire n'est qu'une variété de la choroïdite disséminée simple, et ne mérite qu'au point de vue pratique, à cause de sa localisation différente, sa marche traînante, sa bénignité relative, qu'on lui consacre une description à part, et qu'on ne l'englobe pas dans la désignation générale de la forme *disséminée*. C'est M. Fœrster (1) qui a donné la première description de cette variété, qui, certes, était connue de tous les praticiens, mais qu'il a réussi à présenter comme entité morbide en lui assignant

(1) *Ophthalmologische Beiträge*, 1862, p. 97.

malheureusement un nom dépourvu de toute signification clinique. Comme probablement par hasard, M. Auber avait examiné un bouton d'une pareille forme de choroïdite disséminée au moment du début de la rétraction (et le dessin (fig. 112) le prouve), moment où le bouton renferme, à part ses éléments nucléolaires, un nombre variable de fibrilles, ou encore à cause de l'aspect *aréolaire* qu'il a présenté, il transmit à la choroïdite cette désignation non significative.

On voit, sur la coupe de M. Auber (fig. 112), que la rétine (*a*) rétractée ne renferme plus d'éléments sensitifs, mais qu'au proche voisinage la rétine a conservé son intégrité complète, comme cela a été aussi désigné pour la simple forme de choroïdite disséminée. De même la choroïde (*b*) paraît en dehors du foyer morbide absolument saine. Sur le bouton même et près de lui se rencontre une couche de pigment contenue dans des cellules. Les

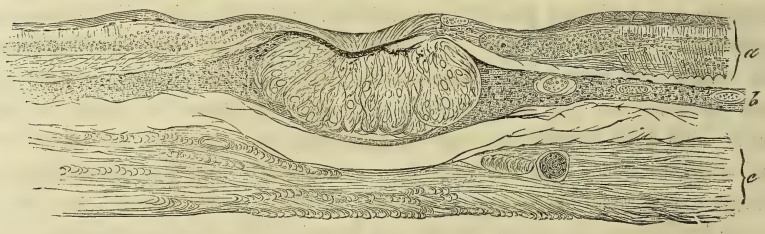

Fig. 112.

fibrilles du bouton renferment des grains et des cellules à noyau. La disposition aréolaire des fibres concorde évidemment avec la période de rétraction du bouton, qui est absolument identique à ceux représentés dans les beaux dessins que notre regretté ami Iwanoff avait exécutés pour nous.

Les particularités propres à cette variété de choroïde disséminée, et qui la différencient de la forme ordinaire, sont : 1° qu'affectant une marche des plus chroniques, on la voit se grouper *autour* du pôle postérieur de l'œil, et non s'irradier, comme la précédente, de la région équatoriale *vers* le pôle postérieur; 2° pour la forme précédemment décrite, il ne semble exister aucune corrélation directe entre l'altération de la couche pigmentaire de la rétine et les phases que parcourt le bouton. Au contraire de ce qui est la règle pour la forme précédente, dans laquelle le bouton s'encadre ultérieurement de pigment, pour la choroïdite aréolaire il naît d'une tache pigmentaire; il apparaît de prime abord dans un cadre de pigment en ce sens que le pigment lui fait place; et 3° bien moins que pour la forme de choroïdite disséminée simple, la rétraction menace, par l'atrophie des parties intermédiaires, dans les cas de choroïdite aréolaire, d'en effacer le prototype. Ici il peut se former, par confluence, ainsi que le montre le dessin, une large plaque; mais même sur celle-ci les contours arrondis restent conservés, et on retrouve partout et aisément la forme ovalaire ou ronde de l'éruption.

Il apparaît tout d'abord de petites taches pigmentaires qui ne prennent qu'à mesure qu'elles grandissent la forme ronde ou ovalaire (voy. fig. 113). Arrivées à cette époque, leur centre pâlit, et le pigment se réduit à un liséré d'autant plus étroit, que la plaque a gagné davantage en dimensions. Sur les très grandes plaques, la teinte jaunâtre qu'elles présentaient finit par s'effacer et l'apparition de gros troncs choroïdiens nous indique le début de la phase atrophique.

Ce qui est un caractère particulier de cette maladie, observée chez de jeunes sujets, c'est l'intégrité absolue des parties avoisinantes de la choroïde

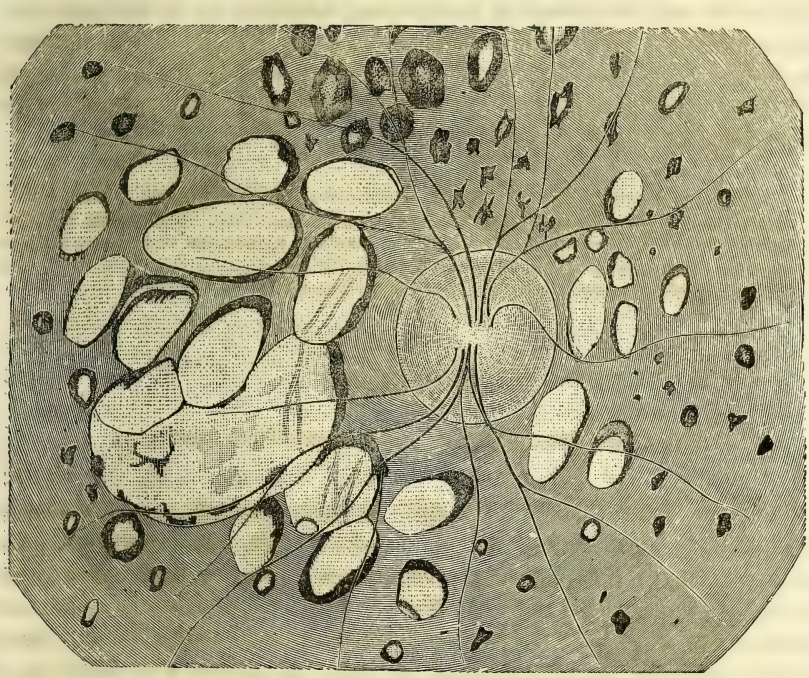

Fig. 113.

et la coloration absolument normale du nerf optique. Nous avons observé des malades pendant vingt ans sans pouvoir constater l'apparition de la dégénérescence graisseuse des parties intermédiaires entre les plaques aréolaires. Ce n'est qu'à mesure que les sujets vieillissent, que ce signe distinctif entre les formes aréolaire et simple tend à s'effacer et que la maladie, en s'étalant sur les parties équatoriales, prend de plus en plus la forme simple.

Nous avons dit qu'un des caractères particuliers de la maladie qui nous occupe est de se grouper *autour* de la macula, nous pouvons ajouter qu'il est excessivement rare, et seulement à une période très tardive, qu'elle se fixe *sur* la macula. Cela explique l'excellente vision que conservent les malades. La preuve que la rétraction cicatricielle est bien localisée dans cette

variété au proche voisinage du bouton et ne s'étale pas au loin, comme dans la forme de choroïdite simple, est le fait suivant que, lorsqu'on a bien de la peine à l'image ophthalmoscopique à se convaincre que les plaques arrondies entassées autour du pôle postérieur n'empiètent pas sur la macula elle-même, on n'entend nullement ces malades à image ophthalmoscopique si bariolée se plaindre de la moindre métamorphopsie.

Tout à coup on voit à un âge déjà avancé la vue s'affaisser, et c'est alors ordinairement la période atrophiante qui commence à effacer les traits caractéristiques de la choroïdite aréolaire, maladie qui nous a toujours paru avoir été réservée aux instituteurs et institutrices, tellement on la rencontre fréquemment dans cette classe peu favorisée de la société, dont les dignes membres accomplissent pendant de longues années leur pénible métier en dépit d'une altération à aspect si choquant qu'on les croirait menacés d'une suspension immédiate de travail.

La variété de choroïde aréolaire que M. Nagel a décrite (*Klin. Monatsbl.*, t. VII, p. 417), et pour laquelle les taches semblent avoir un rapport direct avec les vaisseaux rétiniens auxquels elles s'attachent comme les grappes de raisin, n'entre pas dans le cadre de la choroïdite disséminée. C'est une forme anormale de rétinite pigmentaire avec prolifération des fibres radiées et soulèvement de l'épithélium rétinien.

ARTICLE VII

CHOROÏDITE CIRCONSCRITE, CHORIO-RÉTINITE CENTRALE

Une forme particulière de choroïdite plastique est celle qui ne s'*irradie* pas vers la macula ni ne se *groupe* à l'entour d'elle, mais *débute* sur elle-même et prend celle-ci, ainsi que son propre voisinage, pour sujet. Ainsi que le montre la figure 114, un bouton composé de cellules et entremêlé de masses pigmentaires irrégulières et de fibrilles se développe de telle façon dans la choroïdite qu'en envahissant la rétine sus-jacente il la réduit en ce point, le plus important pour la vision, en un tissu cellulaire impropre qui surplombe le bouton.

Ainsi que le montre le dessin, tous les éléments moussifs de la rétine ont disparu avec son épithélium; par contre, on les retrouve au proche voisinage du bouton dans un état d'intégrité parfait, ce qui explique la netteté avec laquelle le scotome se dessine pour le malade.

Tout d'abord l'image ophthalmoscopique nous montre à l'endroit occupé par la macula, une tache rougetâre tirant faiblement sur le jaune qu'il est difficile de distinguer, vu les variations de coloris et de reflets que présente a fossette centrale. Cette difficulté se dissipe à mesure que la tache en grandissant prend une coloration jaunâtre plus accusée et, en conservant sa forme ronde ou ovalaire, s'accentue par ses bords en proéminant faiblement vers le corps vitré. Un examen attentif, facilité surtout chez des sujets peu

pigmentés, nous montre que les fins vaisseaux rétiniens du pourtour de la

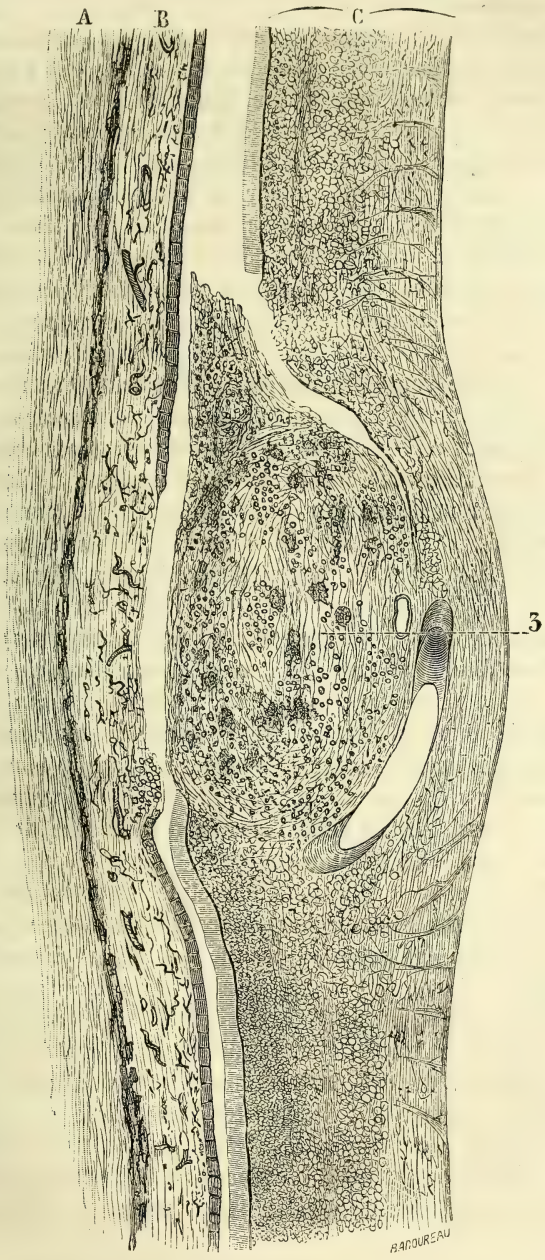

Fig. 114.

Chorio-rétinite centrale. — A, sclérotique ; B, choroïde ; C, rétine (macula lutea). Le foyer morbide 3 se trouve situé entre la choroïde et la rétine. (Dessin d'Iwanoff, exécuté pour ma *Monographie de Graefe-Sæmisch.*)

macula, passent avec un léger coude sur la tache et que la rétine a conservé toute sa transparence.

A mesure que la maladie avance, l'exploration en est rendue moins difficile, car le foyer pâlit davantage et ses bords commencent à s'entourer d'un liséré de pigment tout en perdant leur régularité, en se dentelant, ou en se frangeant. Examine-t-on à l'image droite et avec un éclairage faible, ce qui nous permet de discerner mieux les teintes, alors on se rend aisément compte que ce changement de couleur est dû à l'apparition de petits îlots colorés en gris bleu, ou montrant franchement la teinte bleue chatoyante de la sclérotique et que ces parties dénudées s'encadrent elles-mêmes partiellement par de petits amas de pigment. A cette époque de la maladie on a signalé une apparition de nombreux vaisseaux et mis cette période de vascularisation en rapport avec la formation de nombreux vaisseaux (Cuignet, Sichel fils). La teinte rougeâtre du début de l'évolution du bouton n'a pas pu être, même à un fort grossissement, attribuée à la présence de vaisseaux apparents (1) et nous ne les avons pas retrouvés non plus pendant les phases régressives. Assez rarement encore voit-on à l'époque de l'affaissement de la rétine et du bouton la persistance de quelques vaisseaux choroïdiens ; le plus souvent la plaque bleu blanchâtre dénote une usure presque complète de la choroïde, au-dessous de la cicatrice rétinienne rétractée et transparente.

Ce qui permet de suivre avec tant de précision les diverses phases de cette forme de choroïdite, c'est que la rétine conserve, amincie comme elle est physiologiquement dans cette région, toute sa transparence ; si on assigne à cette maladie le nom de chorio-rétinite, ce n'est certainement pas parce qu'une rétinite circonscrite complique l'affection, mais pour faire ressortir le retentissement que la maladie a, par suite de la compression exercée par ses produits et aussi à cause de la disparition ultérieure de ceux-ci, sur la région la plus sensible de la rétine.

L'intégrité et la non-participation de la rétine ressortent des troubles fonctionnels que l'on observe. Ainsi une très courte période de métamorphopsie précède l'apparition du scotome positif, qui fait rapidement place à un scotome négatif, c'est-à-dire à une absence complète d'une partie circonscrite du champ visuel, aussi nettement délimitée que la tache de Mariotte, dont elle ne dépasse guère au début les dimensions. Ainsi le malade voit tout d'abord en regardant un mot d'une certaine longueur, lorsqu'il fixe le milieu du mot, quatre ou cinq lettres recouvertes d'une teinte gris foncé, la tache (scotome positif) ne recouvrant pas les lettres du commencement et de la fin. Lorsque les lettres sont grandes, elles peuvent être perçues ; mais le malade se rend parfaitement compte qu'elles sont tordues et difformes (métamor-

(1) M. Sichel fils signale, dans son *Mémoire pratique sur la choroïdite circonscrite* (*Ann. d'ocul.*, t. LXVII, p. 130), une période de vascularisation qui précéderait la période régressive et serait assez prononcée pour donner au bouton l'aspect d'une tumeur. Je n'ai jamais trouvé rien de semblable.

phopsie). Peu de temps après, en faisant la même expérience, le milieu du mot a complètement disparu et les lettres du commencement et de la fin du mot sont elles-mêmes trop mal perçues pour que le malade puisse se rendre compte d'un défaut dans leur conformation.

Le scotome est, et reste chez beaucoup de malades, très circonscrit et limité; aussi le foyer cicatriciel ne dépasse-t-il pas la grandeur du quart du diamètre de la papille et reste unique; dans d'autres cas (comme le montrent les superbes reproductions d'Ed. de Jaeger) le foyer s'étale et occupe parfois une étendue de quatre fois le diamètre de la papille; la distribution du pigment semble indiquer dans ces larges plaques une confluence de plusieurs boutons en une seule plaque cicatricielle ayant conservé par l'entassement des boutons un contour général arrondi.

Bien moins fréquemment voit-on une configuration de la plaque qui indiquerait, par la persistance d'une languette de choroïde, un développement isolé de plusieurs boutons assez distants les uns des autres pour aboutir, en parcourant les diverses phases de la maladie, à une confluence en une plaque unique.

C'est cette disposition toute particulière à se circonscrire qui différencie essentiellement cette variété d'une choroïdite disséminée qui aurait de préférence pris la région du pôle postérieur pour siège et c'est la délimitation si nette qui fait que chez les malades intelligents et lettrés, les troubles fonctionnels peuvent être déterminés avec tant de précision. Même après de nombreuses années, si le scotome n'est pas trop restreint, il est aisé de constater la netteté de ses bords dans toute son étendue.

Le traitement de cette forme de choroïdite peut avoir ici une telle influence, qu'on peut la contrôler parfois directement par les changements que l'état fonctionnel nous révèle.

ARTICLE VIII

CHOROIDITE DISSÉMINÉE SPÉCIFIQUE, CHORIO-RÉTINITE SPÉCIFIQUE

A notre grand regret il nous est impossible de donner une base anatomo-pathologique à cette variété comme pour les précédentes formes, les dissections de pareils cas faisant défaut. Heureusement l'image clinique peut être tracée avec une telle précision, qu'on ne trouvera pas de difficultés, malgré l'absence d'une base solide, à se rendre compte exactement des diverses phases que parcourt la maladie et à la reconnaître très facilement.

C'est à M. Fœrster (1) qu'est due la description la plus précise de cette affection que l'on avait envisagée jusqu'alors comme une simple rétinite,

(1) Zur klinischen Kenntniss der chorio-retinites syphilitica (*Arch. für Ophthalm.*, t. XX, p. 33).

mais personne n'a poursuivi les diverses phases et précisé les suites variées de cette chorio-rétinite comme l'a fait notre assistant, M. Masselon (1), qui a reproduit les images ophthalmoscopiques à des intervalles de dix et douze années.

Parmi les *symptômes subjectifs*, l'apparition d'une variété d'opacités excessivement fines, que nous avons désignée sous le nom de *poussière du corps vitré*, ne manque jamais de signaler l'éclosion de la maladie. Ces fines opacités occupent de préférence les couches postérieures du corps vitré et se meuvent ici avec une telle rapidité, qu'elles produisent pendant les mouvements de l'œil l'effet de projections de vagues.

Cette poussière ne manque dans aucun cas récent de chorio-rétinite ; si quelquefois elle a échappé à l'observateur, c'est qu'il a examiné l'œil avec un éclairage trop intense (en ne se servant pas du miroir plan), ou qu'il a négligé de se servir d'un grossissement suffisant, que ne fournit pas l'œil emmétrope sans le concours d'un verre convexe. J'ai souvent constaté que je voyais bien distinctement cette poussière avec mon œil myope (droit), tandis qu'il m'était absolument impossible de reconnaître cette poussière avec mon œil emmétrope. A mesure que l'affection marche, cette poussière s'entremêle à d'autres opacités floconneuses en ballots, mais persiste en général jusqu'à la terminaison de l'affection.

Dans les premières semaines de la maladie cette poussière se meut librement, je ne l'ai jamais vue se condenser de façon à former des membranes ou des lignes rangées parallèlement (Fœrster) donnant l'impression comme si ces opacités étaient accolées à de minces rubans de mucus ; plus tard, il est vrai, une partie paraît se condenser en paquets ou en masses grumeleuses munies de rares filaments et qui semblent présenter un certain poids, car elles ne parcourent le corps vitré que lorsqu'on fait imprimer à l'œil un mouvement brusque, et elles retombent aussitôt dans les parties déclives.

Tant que la maladie présente une marche progressive, la quantité de fines opacités semble soumise à une diminution et à une augmentation en rapport avec les fluctuations du mal, tout accroissement des opacités étant bien sensible au malade par le trouble qu'elles apportent à sa vue. Il est surtout frappant de voir combien au début, avec une poussée inflammatoire, le nombre de ces opacités peut s'accroître, et cela au point que pour un certain temps toute exploration du fond de l'œil peut être rendue impossible. Chaque rechute du mal à laquelle cette affection est si éminemment sujette, se signale par une recrudescence dans le défaut de transparence du corps vitré, apparaissant brusquement, mais pouvant, chose curieuse, aussi se dissiper dans l'espace de peu d'heures.

Les opacités sont généralement peu accusées au début de la maladie et limitées à une région circonscrite du corps vitré de façon qu'elles n'influencent en rien l'exploration des régions excentriques du fond de l'œil, dont l'image conserve son absolue netteté ; incontestablement une partie des

(1) La chorio-rétinite spécifique (*Mémoires d'ophthalmoscopie*) Paris 1883.

troubles que l'on aperçoit autour de la papille (et exceptionnellement autour de la macula) doit être mise sur le compte de cette poussière des couches postérieures du corps vitré.

L'*opacité de la rétine* consiste exclusivement dans un hâlo, une teinte grisâtre jetée sur la papille du nerf optique et se concentrant de préférence près des gros troncs vasculaires au proche voisinage de leur émergence et immergence. C'est le fait que cette opacité se condense à l'endroit où les fibres nerveuses sont le plus entassées et donne un aspect qui représente un calque très effacé des images de fibres à double contour peu étalées, qui nous permet de préciser le siège du trouble dans la rétine même et de ne pas y voir l'effet exercé sur la netteté de l'image par la poussière du corps vitré.

La vascularisation de la papille ne change guère d'aspect, parfois les veines paraissent un peu plus volumineuses, mais ce phénomène n'est qu'apparent et résulte de ce que les artères ont diminué un peu de calibre. Au delà de deux ou au plus trois diamètres papillaires de distance de l'entrée du nerf, la rétine a repris son aspect normal. Les vaisseaux n'ont, du reste, pas changé de direction, ne sont pas plus tortueux, ce qui prouve que ce trouble de la rétine ne se complique d'aucun gonflement ou épaississement sensible de la rétine.

L'*uniformité*, la *localisation*, le *manque de gonflement* sont les traits caractéristiques de l'altération rétinienne de la chorio-rétinite, il est tout à fait exceptionnel qu'on rencontre le long des gros troncs vasculaires, ou distants d'eux, des plaques blanchâtres rappelant la sclérose de la dégénérescence brightique. Jamais je n'ai vu pareilles plaques autour de la macula que *Fœrster* signale pour un tiers des cas. Il doit y avoir ici une confusion avec la combinaison de la choroïdite disséminée et de la chorio-rétinite qu'on retrouve assez fréquemment. Alors on peut parfois voir autour de la macula une véritable corona syphilitique, à laquelle le trouble péripapillaire ajoute une nouvelle couronne de sainteté.

La *terminaison* de l'affection, à aspect si *uniforme* et *indolent* au début, peut être triple (Masselon admet la terminaison en cinq altérations distinctes) et différencier les cas de telle façon qu'on serait incapable de les rapporter à une seule et unique altération primitive :

1° Dans nombre de cas la poussière du corps vitré et l'opacité péripapillaire restent les symptômes prédominants pendant le cours d'une maladie qui traîne, non des mois, mais en général des années, si une intervention thérapeutique énergique ne vient pas l'arrêter dans sa marche. A mesure que le corps vitré s'éclaircit et permet une exploration très minutieuse du fond de l'œil, on peut se rendre compte que la couche épithéliale a sensiblement perdu de son pigment, soit dans tout le fond explorable de l'œil, soit de préférence autour de la papille et de la macula. A ce moment pointent çà et là vers la périphérie de petits amas arrondis de pigment d'une intensité de coloris telle qu'ils frappent l'observateur, et on peut, lorsque par hasard un

pareil foyer se trouve à proximité d'un vaisseau rétinien, se rendre compte qu'il touche et enveloppe parfois le vaisseau.

A mesure que le nombre de ces plaques augmente, qu'en s'agrandissant elles prennent des formes variées qui ne diffèrent souvent pas sensiblement de celles des corpuscules osseux de la dégénérescence pigmentaire de la rétine, sans toutefois affecter un rapport aussi intime avec le parcours des vaisseaux oblitérés, on voit la papille du nerf se décolorer, mais tout en pâlissant prendre une teinte jaunâtre, et les vaisseaux, surtout les artères, diminuer de plus en plus de volume (atrophie jaune de la papille de Fœrster).

Cette dégénérescence pigmentaire avec sclérose des vaisseaux et atrophie des éléments nerveux de la papille par étouffement du tissu cellulaire pullulant de la névroglie, ne s'opère pas d'une façon régulièrement progressive, mais par poussées et avec recrudescence des opacités du corps vitré qui viennent parfois interrompre une observation suivie des altérations fines dans leur mode d'évolution. Chez certains malades l'image de la dégénérescence pigmentaire se développe à un tel point et avec si peu de participation d'altérations morbides apparentes de la choroïde (plaques arrondies et disséminées), que, si l'on n'avait pas les ressources étiologiques, si le malade ne niait pas l'héméralopie dès son bas âge, s'il ne décrivait pas la marche intermittente de son mal, si enfin la constatation étiologique de la spécificité du mal (souvent précédé d'iritis) ne nous venait pas en aide, il serait impossible d'établir une différence entre cette dégénérescence pigmentaire acquise et la forme congénitale qu'on appelle ordinairement encore rétinite pigmentaire.

2° Une seconde variété de *choro-rétinite* est celle où, soit simultanément, soit après une certaine durée du trouble péripapillaire et de l'état poussiéreux du corps vitré, se montre une véritable *éruption* de choroïdite en boutons, soit dans toute la région équatoriale, soit de préférence à l'entour du pôle postérieur : la macula. Quoique, en pareil cas, les altérations choroïdiennes très répandues puissent en entrant dans la phase atrophique et par la confluence des divers foyers, absorber de préférence l'attention de l'observateur, il se renseignera aisément sur la spécificité du mal par la persistance du trouble péripapillaire, de l'état poussiéreux du corps vitré et surtout par ce fait que simultanément avec l'établissement des foyers atrophiques d'une choroïdite disséminée, en apparence simple, il se développe les signes de l'atrophie jaune de la papille, descendant rapidement la vision à un degré que ne lui infligerait jamais une simple choroïdite disséminée.

Aussi dans cette seconde variété de chorio-rétinite, la tendance à l'immigration du pigment dans les couches internes de la rétine se révèle par l'intensité du coloris et ses rapports avec les vaisseaux rétiniens; mais, si incontestablement ce fait la différencie, jusqu'à un certain point, de la forme ordinaire de la choroïdite disséminée, et si les plaques choroïdiennes peuvent, surtout vers l'équateur, être parfois entremêlées de véritables réseaux de plaques dentelées et étoilées de pigment situées dans la rétine,

l'aspect du fond de l'œil ne sera jamais ici celui qu'on songerait à confondre avec une dégénérescence pigmentaire congénitale, quoique, dans ce cas également, de longues années ont dû s'écouler pour établir ces altérations et les mettre en évidence par un éclaircissement complet du corps vitré. Chez ces personnes le développement d'une opacité cristallinienne à l'entour du pôle postérieur peut finalement encore porter obstacle à une exploration très précise des dernières altérations atrophiques et dégénératrices de cette forme de chorio-rétinite.

3° La troisième variété de cette maladie se caractérise par des poussées aiguës et très violentes du mal, par la production de vastes hémorrhagies qui envahissent non seulement la choroïde et la rétine, mais s'étalent aussi jusqu'à une certaine distance dans le corps vitré; enfin par l'établissement de vastes cicatrices intéressant soit le corps vitré, la rétine et la choroïde, soit de préférence la choroïde et la rétine. Il est possible de suivre ici, à mesure que les éclaircies du corps vitré le permettent (car à chaque poussée aiguë ce milieu s'opacifie notablement), la transformation de vastes foyers hémorrhagiques qui ont, près des bords de la papille, empiété dans le corps et se sont de préférence étalés le long des gros troncs rétiniens en masses gris verdâtre, donnant lieu à ces formations de membranes en tentes qui masquent complètement l'entrée du nerf optique.

On peut aisément se convaincre du déplacement que subissent les vaisseaux de la rétine par la rétraction cicatricielle de vastes foyers hémorrhagiques et exsudatifs qui se transforment en traînées cicatricielles et donnent ainsi peu à peu l'image de ce que M. Manz a appelé, à tort, *rétinite proliférante*. Les beaux dessins (1) que M. Masselon a pris sur certains malades de la clinique, observés avec le plus grand soin pendant des années, ne laissent aucun doute sur le rapport intime qui existe entre ces épanchements hémorrhagiques et les masses membraneuses qui dépassent, près de la papille, le niveau de la rétine.

Souvent on reçoit, lorsque le corps vitré s'est suffisamment éclairci après une poussée aiguë, l'impression comme si un liquide gris verdâtre s'était épanché des bords de la papille de préférence dans la direction de la macule, tellement la rétine a perdu de sa diaphanéité, et peu à peu on voit cette opacité se condenser en une sorte de cordon bleu verdâtre qui réunit, soit directement la macule avec la papille du nerf optique, soit un foyer de choroïdite atrophique situé vers l'équateur avec les bords de la papille.

A mesure que le corps vitré s'éclaircit, que les altérations péripapillaires présentent un aspect tendineux et que la rétraction cicatricielle s'accuse de plus en plus, apparaissent, soit de simples plaques atrophiques dans la choroïde, semblables à celles de la choroïdite disséminée simple, soit un mélange de ces plaques avec les infiltrations pigmentaires de la rétine, telles que nous les avons décrites pour la forme précédente.

(1) Voy. sa *Monographie*, fig. VIII et XII.

Ce qui caractérise cette forme, c'est l'intensité du processus morbide lié peut-être à une forme pernicieuse de syphilis qui exerce une action absolument et rapidement destructive sur les membranes profondes de l'œil. Ici, dans un espace de temps relativement court, on peut, lorsque le corps vitré s'est éclairci, voir une atrophie telle de la papille, que toute trace de vaisseaux a disparu sur la section nerveuse. C'est dans cette forme pernicieuse de chorio-rétinite spécifique qu'on voit la papille masquée par des membranes en partie vasculaires qui, comme un pic de glace, s'élèvent dans le corps vitré, et simuleraient un décollement central et partiel, si ce n'était la coloration blafarde et bleuâtre et les angulosités des pentes, qui nous empêchent de faire pareille confusion.

La marche des diverses formes de chorio-rétinite spécifique est excessivement traînante, et ce n'est que pour la première variété attaquée par un traitement vigoureux dès son début qu'on peut espérer une guérison complète. Pour les autres formes, ainsi que pour la première, lorsque déjà des points de pigment se dessinent vers la périphérie, une réduction plus ou moins notable de l'acuité visuelle restera définitive. Un signe constant pour toutes les diverses variétés est une diminution de l'acuité visuelle qui se rapporte fréquemment à la présence d'un scotome mal limité, mais qu'un examen attentif permet néanmoins de préciser. Cette difficulté pour l'examen résulte de ce que toute la rétine présente un état de torpeur qui se révèle par une héméralopie plus ou moins caractérisée à la tombée de la nuit.

M. Masselon signale encore dans sa monographie deux terminaisons que nous croyons intermédiaires. Outre les trois variétés indiquées et que nous ne relevons pas dans l'intérêt de la simplification et de la définition, il indique : 1° une forme dans laquelle des groupes de petites taches exsudatives blanchâtres n'ont qu'une existence éphémère et donnent rapidement lieu à une atrophie choroïdienne diffuse, dans laquelle on ne retrouve plus la trace des taches primitives; destruction choroïdienne qui s'étale à mesure que sur ses bords se montrent de nouvelles éruptions toujours semblables aux groupes primitifs; et 2° une forme centrale exsudative, avec accumulation de pigment, ou prompte atrophie, qui n'a d'importance qu'à cause de la grave atteinte qu'elle porte aussitôt à la vision directe.

Un symptôme constant qu'accusent les malades, mais qui est surtout précisé au début de l'affection lorsque la vision est même assez nette, et la comparaison avec un œil sain possible : c'est la *micropsie*. La distension par gonflement œdémateux des éléments tactiles de la rétine les écarte de telle manière que l'image d'un objet doit forcément tomber sur un nombre d'éléments tactiles plus restreint qu'elle n'en aurait impressionné si cet écartement n'avait pas eu lieu. Le malade reçoit donc l'impression comme si l'image était produite par un objet de plus petites dimensions, de façon à correspondre à celle qui se serait étalée sur les éléments tactiles occupant leur emplacement normal. Ce qui frappe dans cette observation, c'est que l'écartement par transsudation séreuse et gonflement des éléments tactiles de la rétine, se fasse avec une régularité tellement grande, que le malade n'accuse

que de la *micropsie*, et non simultanément de la *métamorphopsie*, mais il est bien possible que la torpeur de la rétine l'empêche de bien se rendre compte de petites incurvations et d'ondulations dans les contours des objets fixés.

Cette même diminution dans l'acuité visuelle ne permet aussi que difficilement de constater si la transsudation séreuse a porté simultanément sur les éléments musculaires de la choroïde, en rendant les mouvements d'accommodation plus ou moins lents ou en les abolissant en plus ou moins grande partie.

Comme devant se rapporter de même à la compression des éléments tactiles de la rétine, nous aurons à signaler un autre signe absolument constant dans la maladie qui nous occupe, c'est l'apparition de scotomes scintillants qui, à l'instar des zones héméralopiques de la rétine, occupent certaines régions du champ visuel. Surtout en sortant d'un endroit moins éclairé dans un endroit clair, l'impression vive de la lumière produit dans certaines parties les plus œdématiées de la rétine cette vibration que les malades décrivent comme des feux follets en mouvement rapide, de couleur bleu jaunâtre ou rouge jaunâtre. Cette vibration de l'impression lumineuse est analogue à celle que l'air chauffé imprime aux images, lorsque la chaleur se répand avec rapidité dans des couches superposées, et rend compte de la *torpeur dans la rapidité de transmission de l'impression* qui, ici, sur un élément comprimé, ne donne pas l'impression d'une étincelle électrique. Des malades qui s'observent bien se rendent parfaitement compte que ces oscillations de lumière varient de couleur, occupent des parties circonscrites du champ visuel, réapparaissent constamment à la même place, et méritent pour cette raison le nom de scotomes scintillants. Elles disparaissent à mesure que la torpeur de la rétine s'accroît, que des états atrophiques suivent la simple transsudation, mais elles sont aussi une pierre de touche excessivement sensible pour contrôler, si avec une amélioration sensible de la vision et un éclaircissement notable du corps vitré, on peut supposer que les couches externes de la rétine sont franchement rentrées dans leur état normal. Leur persistance, en pareil cas, plaide pour la négative et l'imminence d'une rechute.

Avec des appareils photométriques, on peut se rendre compte de la constance de ce symptôme de torpeur rétinienne que M. Fœrster avait déjà constaté avec son instrument dans une série de cas, mais sans la chiffrer. Elle se révèle au médecin chez tous les malades atteints sur les deux yeux par la difficulté de s'orienter la nuit. M. Fœrster croit pouvoir constater que cette torpeur, qu'il attribue à la compression des couches moussives de la rétine, ne se trouve parfois répartie que sur des secteurs de la rétine, de façon à constituer des scotomes héméralopiques. C'est cette altération des couches externes dans leur sensibilité par suite d'une transsudation qui en dévie et déplace les éléments tactiles, qui doit surtout nous engager à envisager la maladie, ni comme choroïdite ni comme rétinite, mais comme chorio-rétinite.

Pour ce qui concerne l'*étiologie* des diverses formes de choroïdite, la syphilis y joue un rôle aussi prépondérant que pour la partie libre et flottante du tractus uvéal. Indiscutable me paraît être l'étiologie lorsqu'on a affaire à

une chorio-rétinite péripapillaire avec poussière du corps vitré (1). C'est la syphilis tardivement acquise (après quarante ans) qui y prédispose le plus, et nous observons très fréquemment cette maladie chez les officiers (célibataires). Fréquemment elle a atteint ici les deux yeux successivement; pourtant nous possédons des observations où le mal est resté localisé sur un œil pendant dix ans. Très souvent une iritis plastique simple a précédé l'apparition de la chorio-rétinite, qui, elle, ne concorde pas avec l'apparition des phénomènes secondaires, mais apparaît au début des symptômes tertiaires, rarement avant un an et demi après l'infection.

Cette maladie est alors bien caractéristique pour démontrer la marche traînante, insidieuse des affections syphilitiques qu'on peut étudier avec le miroir pendant dix, douze ans et plus, et vérifier comment peu à peu c'est l'appareil circulatoire de la rétine et du nerf optique qui souffre essentiellement et entraîne des altérations nutritives graves de la substance nerveuse. Attendu qu'il n'est pas possible de contester des changements sensibles des parois des vaisseaux de la rétine et du nerf optique, que ceux-ci se révèlent particulièrement par de la sclérose ou de la périvasculite, nous pouvons conclure à des altérations analogues à marche aussi traînante et insidieuse des capillaires du cerveau. Aussi ai-je depuis longtemps regardé la chorio-rétinite comme un avertissement en ce qui concerne la syphilis cérébrale, dont j'ai vu plusieurs exemples se présenter à la suite de la chorio-rétinite (attaques épileptiques, apoplectiformes, démence).

Pour ce qui concerne les autres formes de choroïdite, la forme disséminée simple a évidemment une certaine corrélation avec la choroïdite atrophiante des yeux atteints de staphylôme postérieur, ainsi qu'avec l'atrophie sénile (2), et doit se rapporter ici à des altérations vasculaires.

Les troubles circulatoires résultant de la ménopause ou des affections utérines ont ici aussi une influence manifeste, et de même que les embarras dépendant des rétro- ou antéversions utérines. L'attention du praticien doit donc, chez les femmes, toujours être dirigée vers les fonctions sexuelles, si l'infection spécifique ne nous donne pas d'explication étiologique suffisante.

Le *traitement* des diverses formes de choroïdite aura pour base la recherche étiologique; le plus souvent l'emploi énergique des mercuriaux, joint aux injections de pilocarpine, jouera le rôle le plus important.

S'agit-il d'une forme de choroïdite disséminée simple, alors on peut se contenter de l'emploi du sublimé, du sirop de Gibert ou des injections de peptonate; mais chaque fois que l'apparition de scotomes, et surtout d'un scotome central, dénote une menace pour la vision, par suite de la partici-

(1) M. Paul Schubert, dans sa précieuse monographie (*Ueber die syphilischen Augenkranckheiten*), soutient que l'affirmation de la constance de l'infection avec l'apparition de la poussière du corps vitré n'a pas acquis l'approbation des spécialistes. L'expérience la confirme pourtant complètement.

(2) Voy. Hutchinson, Central choroïditis in senile persons (*Ophthalm. Hosp. Rep.*, t. VIII, part. 2, p. 281).

pation de la rétine, alors il importe d'agir avec promptitude, et les cures d'inonction deviennent absolument urgentes.

En pareil cas, on prépare le malade par des soins particuliers de la bouche (enlèvement du tartre des dents), par des bains tièdes, afin qu'il puisse faire un traitement très énergique et très rapide en faisant une friction à deux reprises avec 6 à 8 grammes d'onguent simple, et en ordonnant 3 à 6 grammes d'iodure de potassium en lavement. On active les effets de cette cure par un séjour dans une température uniforme, et en tenant les malades dans l'obscurité permanente, si cet isolement n'exerce pas une influence trop déprimante sur le moral du malade. Il faut, par des soins attentifs de la bouche, tâcher, autant que possible, de pouvoir pousser l'emploi de ce traitement pendant un mois non interrompu, et le reprendre après quinze jours de repos pour une égale période de temps. Les cures d'extinction sont surtout indiquées pour les formes si tenaces de chorio-rétinite. Aussi même, après deux ou trois séries de frictions qu'on combine avantageusement avec l'emploi des injections de pilocarpine, on n'interrompera pas brusquement l'usage des mercuriaux, mais on continuera, soit avec le sirop de Gibert, soit avec les pilules de sublimé, pendant au moins deux à trois mois.

Pendant deux ou trois ans on fera bien de conseiller, même sans qu'il se soit présenté des menaces de rechutes, une cure préventive de quatre à six semaines.

ARTICLE IX

Les choroïdites séreuses ont été étudiées à l'occasion des irido-choroïdites séreuses ou lymphangites; l'avenir décidera jusqu'à quel point on est autorisé à invoquer, dans les affections glaucomateuses, l'intervention d'une choroïdite séreuse.

ARTICLE X

CHOROÏDITE PARENCHYMATEUSE

A. — *Choroïdite métastatique, irido-choroïdite métastatique.*

L'attention des ophthalmologistes a été peu attirée sur les inflammations du tractus uvéal déterminées par une embolie, ou un infarctus embolique des vaisseaux choroïdiens, en partie à cause de la rareté de cette affection, d'autre part, parce que les altérations profondes de la santé qui déterminent la formation d'embolies, ont tenu éloignés des services cliniques pareils malades. On se contente donc de savoir que certains états putrides, ainsi que les affections puerpérales, pyohémiques et typhoïdes peuvent les déterminer; il peut se développer subitement des inflammations de la choroïde et de l'iris, qu'on n'a guère le temps d'étudier, ni de voir se terminer

en phthisie du globe de l'œil plus ou moins prononcée, tellement est, en général, rapide la marche de l'affection primitive qui emporte le malade.

Nous savons, par les recherches méritoires de Knapp (1), que l'examen histologique de pareille maladie prouve qu'il s'agit particulièrement ici d'une accumulation de pus étalée entre la choroïde et la rétine, à laquelle vient s'adjoindre ultérieurement une hyperplasie du stroma de la choroïde et de l'iris, circonstances qui font que le tractus uvéal paraît doublé ou triplé d'épaisseur. L'imbibition de leucocytes gagne bientôt la rétine et le corps vitré, et peut même empiéter sur le cristallin. Au milieu de ces masses purulentes, on peut rencontrer des amas de sang près de vaisseaux gorgés eux-mêmes de sang, et l'on a interprété des caillots sanguins comme représentant des infarctus (Knapp).

On admet que dans les états putrides qui déterminent les formes graves de choroïdites métastatiques, des éléments infectieux sont entraînés dans la circulation, se frayent un chemin dans la chorio-capillaire, donnent lieu à des oblitérations des embolies et infarctus suivis de suppuration généralisée. La succession de ces divers phénomènes n'a pas, bien entendu, été poursuivie jusqu'alors, mais suivant nos connaissances admises, la simple présence de germes putrides dans la chorio-capillaire peut suffire à déterminer une diapédèse généralisée des vaisseaux du tractus uvéal, sans avoir besoin du lien de l'embolie ou de l'infarctus. L'introduction d'éléments virulents dans l'intérieur de l'œil à travers le zonule (après ouverture de la cristalloïde) avait démontré trop fréquemment que l'irritation produite par des masses infectieuses peut entraîner la diapédèse généralisée de tous les vaisseaux intraoculaires, c'est-à-dire la panophthalmie.

Si conjointement avec des maladies putrides, nous voyons donc se produire des inflammations telles qu'on ne les rencontre que lorsque des éléments infectants ont pu pénétrer à travers la coque oculaire blessée, si la panophthalmie se développe avec un cortège de symptômes absolument identiques, se combine même à la capsulite (Ténonite), nous avons bien le droit de songer à la localisation de germes dans des réseaux terminaux de la circulation comme nous l'offrent la circulation rétinienne et aussi celle de la choroïde. L'intervention indirecte de l'action peu éclairée d'embolies multiples ou de foyers d'infarctus pour déterminer une suppuration plus ou moins généralisée n'a nullement besoin d'être invoquée ici. La présence de foyers hémorrhagiques multiples peut s'expliquer par l'intensité avec laquelle la diapédèse s'est effectuée et fréquemment on rencontre alors avec l'accumulation du pus des épanchements sanguins. Aussi dans les recherches de M. *Schmidt-Rimpler* (1) il n'était pas possible dans un cas d'irido-choroïdite de trouver dans les vaisseaux, ni embolies, ni tromboses.

(1) Metastatische choroïdites, etc. (*Archiv für Ophthalm.*, t. XIII, 1, p. 127).

(2) Beitrag zur Kenntniss metastalischer Irido-choroïditis (*Arch. für Ophthalm.*, t. XVIII, 1, p. 18).

Dans les cas les plus graves, on a vu non seulement que la sclérotique ainsi que la capsule participaient à l'affection, mais qu'une destruction suppurative de la sclérotique avec évacuation du pus pouvait s'effectuer (Arlt, Knapp, Schmidt-Rimpler, Gayat). C'est au voisinage du point d'insertion d'un des muscles droits (principalement le supérieur) que s'effectue ordinairement la perforation. La conjonctive résiste encore assez longtemps et reste soulevée au-devant de l'abcès qui s'étale entre la sclérotique et la capsule, le pus ne s'évacue que difficilement, n'ayant pas ouvert la conjonctive sus-jacente.

A part l'irido-choroïdite métastatique des accouchées, des typhiques et des personnes atteintes d'infection purulente (suppuration du cordon), on voit exceptionnellement cette affection se développer dans le courant de fièvres scarlatines graves, de variole confluente, de phlegmons érysipélateux du derme, de la pustule maligne, du charbon, etc. Middellmore (1) l'indique comme suite du choléra, Schmidt-Rimpler (2) veut l'avoir observé comme complication du rhumatisme articulaire (indemne d'affections cardiaques) ainsi qu'après la tuberculose généralisée.

On a voulu regarder comme une raison étiologique dans ces dernières affections de la métastase, la dépression que subit la circulation de façon que dans la chorio-capillaire, non des embolies multiples se développeraient, mais une thrombose (Schmidt-Rimpler) ; notons que jamais pareille chose ne s'observe, même lorsque par des vices cardiaques la circulation a subi les entraves les plus marquées. Toutes les affections qui peuvent entraîner dans leurs suites la choroïdite métastatique, sont des affections plus ou moins de nature putride, pouvant donner lieu au dépôt de substances infectantes dans la chorio-capillaire même.

On voit en quelque sorte expérimentalement se dérouler devant nos yeux une forme d'irido-choroïdite métastatique où l'invasion d'un liquide déterminant la diapédèse plus ou moins généralisée se trouve démontrée, quoique ce liquide n'ait pas ici de qualités infectieuses. Cette forme de choroïdite métastatique qui accompagne la méningite cérébro-spinale, affecte absolument la marche de la choroïdite métastatique putride, à l'exception qu'elle n'aboutit guère à la panophthalmie, moins encore à la perforation, mais qu'elle se termine ordinairement par une phthisie partielle et que dans les cas légers elle peut même être suivie d'une résolution, d'une guérison plus ou moins complète, ce qui jamais ne s'observe pour la forme putride.

Nous séparons complètement cette forme bénigne (que M. Schmidt-Rimpler a aussi déjà ébauchée (3)) de la choroïdite métastatique, de la forme maligne et putride.

(1) *Treatise of the diseases of the eye*, t. II, p. 490.

(2) *Loc. cit.*, p. 28.

(3) *Rapport de la Société d'ophthalm. de Heidelberg*, 1877, p. 409, et Léopold Weiss, *Choroïdite bilatérale, comme métastase, à la suite d'une fracture compliquée.*

Comme il ne s'agit pas ici du transport des substances putrides dans le tractus uvéal, mais seulement de l'invasion du liquide cérébro-spinal chassé par l'exagération de la pression intracrânienne dans les espaces lymphatiques à travers les gaines du nerf optique et sous la conjonctive même, l'évolution des phénomènes inflammatoires s'effectue avec infiniment moins d'acuité et d'intensité. Il arrive que les enfants plongés dans le coma ne manifestent aucune plainte, et souvent ce ne sont que les reflets blanchâtres de la pupille, simulant l'évolution d'un gliome, qui seuls attirent l'attention des parents.

Suivant la quantité de liquide qui a été chassée dans l'œil et qui s'est principalement accumulée sous le choroïde, une diapédèse plus ou moins accusée donnera lieu à la suppuration de la membrane vasculaire et du corps vitré, suppuration avec laquelle coïncide aussitôt la formation de dépôts plastiques, de synéchies vers la partie antérieure et libre du tractus uvéal, attachant le bord de l'iris ainsi que sa face postérieure à la cristalloïde. Simultanément avec l'apparition du reflet de la pupille, occasionné par une accumulation de pus dans le corps vitré, on voit sans phénomènes inflammatoires bien accusés, le cristallin chassé en avant et l'iris soudé par presque tout son bord libre s'accoler à la cristalloïde. La réduction de la pression qu'accusent souvent les yeux à pareille époque atteint promptement la phthisie essentielle et partielle ; en outre l'absence de symptômes irritatifs accusés différencie notablement cette période de la choroïdite, suite de méningite cérébro-spinale, de la période glaucomateuse du gliome.

Un caractère particulier qui distingue cette forme bénigne de la précédente si pernicieuse, c'est qu'elle reste souvent à l'état d'ébauche, que les synéchies d'abord très mollasses et extensibles (*Jacobi* (1)) se rompent, que le corps vitré s'éclaircit de nouveau et qu'un retour plus ou moins complet à la vision a lieu, chose inconnue ou absolument inusitée dans la forme maligne de choroïdite métastatique.

Lorsqu'on a occasion de suivre ces cas, en explorant avec l'ophthalmoscope, on peut s'assurer que ce n'est pas la rétine chassée en avant qui donne le reflet de la pupille, mais bien le pus accumulé dans le corps vitré, et produisant parfois l'impression comme si des croûtes exsudatives blanchâtres et plissées recouvraient le fond de l'œil. Aucune trace de vascularisation ne s'aperçoit à cette époque et ne pourrait faire supposer l'évolution d'un gliome.

Lorsque la suppuration des corps vitrés a pris beaucoup d'extension, on voit rapidement s'établir l'abolition complète de la chambre antérieure ; l'iris accolé contre la cornée montre promptement des symptômes atrophiques, qui s'accentuent d'autant plus que les signes de la phthisie partielle du globe oculaire se sont davantage développés. J'ai vu en pareil cas la cornée

(1) Erkrankungen der Augapfels bei Meningitis cerebro-spinales epidemica (*Archiv für Ophthalm.*, t. XI, p. 157).

s'opacifier et donner lieu à une telle défiguration que chez des jeunes filles j'ai eu parfois recours au tatouage, qu'on peut d'autant plus aisément pratiquer que ces yeux en partie réduits de volume se montrent absolument indolores et ne manifestent aucune tendance à s'enflammer.

La plupart des pertes d'yeux qu'on signale comme étant survenues pendant le cours de prétendues fièvres typhoïdes sont dues à cette forme de choroïdite métastatique. Heureusement elle ne s'observe le plus souvent que d'un seul côté amenant sans souffrances une perte complète de la vision du côté atteint.

L'état grave de la santé générale accompagnant l'évolution de ces diverses formes de choroïdite interdit toute intervention directe quant à ce qui concerne l'organe de la vision ; on se bornera donc le plus souvent à l'instillation de l'atropine, l'emploi de compresses chaudes, de cataplasmes lorsque la suppuration menace de gagner la sclérotique, et cela uniquement dans le but de calmer un excès de souffrances dans le cas de choroïdite maligne.

B. — *Choroïdite suppurative.*

Dans les cas de choroïdite métastatique nous avons déjà fait pressentir qu'il s'agit essentiellement d'une forme suppurative gagnant la rétine et le corps vitré suivant l'intensité de l'affection. A part ces cas fort rares (à moins d'assister à une épidémie de méningite cérébro-spinale), on voit la suppuration du tractus uvéal s'établir lorsque des masses infectieuses ont été directement mises en contact avec lui, ou par l'intermédiaire du corps vitré à travers des plaies pénétrantes.

Ce sont essentiellement les plaies infectées, non les déchirures, les coupures, les contusions qui entraînent la choroïdite suppurative, et la menace d'une communication de l'infection à la choroïde par une blessure qui n'intéresse pas l'enveloppe directe de la membrane vasculaire, mais la cornée, est d'autant plus grande, que la cristalloïde a été simultanément blessée et que les substances importées peuvent y pénétrer et y établir un foyer infectant, voisin de la partie la plus riche en vaisseaux du tractus uvéal, le corps ciliaire.

Si nous voyons si promptement après les extractions du cristallin se développer des panophthalmitis que détermine la choroïdite suppurative, c'est que le sac capsulaire du cristallin est rapidement devenu un nid de culture (essentiellement apte à pareille production désastreuse) pour les microorganismes de l'infection. De là s'étale et rayonne à travers la zonule l'irritation qui détermine une diapédèse plus ou moins généralisée dans le tractus uvéal, de façon que les leucocytes s'entassent dans la choroïdite jusqu'à masquer tous les autres éléments histologiques, si on fait un examen sur une coupe. La rapidité de pareille pyogenèse ne trouvait pas son explication,

lorsqu'on faisait provenir les globules de pus d'une prolifération cellulaire du stroma de la choroïde. Les observateurs tels que Ritter et Schweigger avaient bien à cette époque déjà été frappés de l'entassement en colonnes du pus le long des parois vasculaires (qui lui livrent passage), mais ils pensaient que ce fait se rapportait à la disposition du tissu cellulaire proliférant de l'adventice des vaisseaux. Pourtant à cette période d'infiltration purulente les éléments cellulaires pigmentés, ou non pigmentés, ne montraient la moindre réduction dans leur nombre, et cela à une époque parfois de régression de la suppuration choroïdienne.

L'entassement du pus a simplement pour effet de déplacer les éléments cellulaires, stroma et vaisseaux choroïdiens, qui, par suite de cette compression, se sphacèlent, ou tombent ultérieurement en dégénérescence graisseuse, lorsque par suite de l'oblitération de nombreux troncs vasculaires la nutrition a sensiblement souffert. Ainsi nous voyons disparaître le pigment de la couche épithéliale de la rétine et les cellules de cette couche, après avoir, si la choroïdite n'a pas marché avec une trop grande intensité, montré une certaine phase de prolifération, pendant laquelle les cellules ont acquis une forme ronde et un aspect incolore, faisant abstraction de la grandeur des cellules comme si celles-ci voulaient participer à la pyogenèse.

Au début de l'affection une exsudation gélatineuse peut s'opérer entre la rétine ou la choroïde, déterminant un décollement peu accusé en divers points (*Poncet* (1)). Ordinairement la suppuration gagne rapidement la rétine, les leucocytes entraînent sur leur passage les éléments pigmentaires de la couche épithéliale, qui se fixent dans la rétine et même dans le corps vitré. Celui-ci, après avoir été pendant fort peu de temps le siège d'opacités fines et floconneuses, se transforme par l'entassement des leucocytes en un véritable abcès.

Bien rares sont les cas où l'action infectante d'une blessure reste limitée à une région circonscrite de la choroïde, et ce sont presque exclusivement les cas où la blessure n'a intéressé ni le cristallin, ni directement le corps ciliaire, mais a plutôt atteint la région équatoriale de l'œil, vers laquelle se concentre alors la suppuration formant un abcès circonscrit dans la choroïde et dans le corps vitré avoisinant.

Ordinairement la suppuration par plaie infectée de la région antérieure de l'œil gagne tout le tractus uvéal, entraînant une suppuration généralisée qu'on désigne sous le nom de *panophthalmitis*. Le premier signal est donné par un reflet de mauvais augure que renvoie alors le corps vitré pris de suppuration, l'humeur aqueuse se trouble, dépose des éléments purulents sur la membrane de Descemet et dans la partie déclive de la chambre antérieure, qui se réduit promptement par le transport du cristallin en avant; un chémosis gélatineux se replie sur la cornée ternie, à couche épithéliale

(1) *Recherches d'anatomie pathologique oculaire sur un cas de choroïdite purulente avec décollement de la rétine.* Paris, in-8°, p. 36.

rugueuse. Les paupières s'œdématient de plus en plus, et une légère protrusion de l'œil, due à la suppuration établie jusque vers la capsule de Tenon, nous indique qu'un phlegmon envahit la totalité de l'œil et entraînera après perforation et évacuation du pus (si celui-ci ne s'échappe pas par la plaie qui a déterminé la choroïdite suppurative) une phthisie complète du globe oculaire.

La rapidité avec laquelle la suppuration se communique à la rétine et au corps vitré nous explique pourquoi en pareil cas la vision disparaît promptement jusqu'à l'abolition complète de toute perception lumineuse, disparition visuelle qui est précédée de phosphènes très alarmants pour les malades, et qui persistent pendant quelque temps après cécité absolue, si la suppuration gagne l'entrée du nerf optique.

La marche de la choroïdite suppurative est ordinairement tellement rapide, l'altération dans la transparence des milieux si prompte, qu'il n'est guère possible de suivre avec l'ophthalmoscope les diverses phases de son évolution, quoique les matériaux ne fassent évidemment pas défaut pour une pareille étude.

Avant que la panophthalmie ait donné lieu à l'évacuation du pus, les souffrances sont cruelles, et quoique la suppuration puisse dans les vingt-quatre heures donner lieu à l'abolition de toute fonction rétinienne, il se passe parfois trois à quatre semaines jusqu'à ce que les enveloppes de l'œil donnent lieu par leur perforation à l'issue du pus et à la cessation des douleurs. Une longue période de tension glaucomateuse peut prolonger ainsi les souffrances; rares sont les cas où l'évolution de la choroïdite suppurative se fait d'une façon insidieuse, de manière qu'autour d'une blessure peu étendue, d'un corps étranger qui se décompose très lentement, il se forme un abcès tout d'abord circonscrit et, qui en se décomposant lui-même, entraîne une inflammation généralisée de l'œil, avec phthisie tardive mais complète, par suite de la consomption lente du contenu de l'œil.

Comme principal et unique élément étiologique, nous devons regarder l'infection et le développement de micro-organismes dans l'intérieur de l'œil. Les expériences de Leber le prouvent, bien que seule la présence d'un corps étranger inaltérable et non soumis à une décomposition chimique ne détermine aucune irritation suivie de diapédèse. L'œil ne supporte-t-il pas, comme nous l'avons prouvé, la transfixion de part en part par un fil d'or pur sans qu'aucune irritation se produise? et si celle-ci a lieu, ne peut-on pas prouver que ce sont les points de pénétration et de sortie du drain métallique qui ont ouvert la porte d'entrée à une substance infectante?

Avec quelle facilité pareilles substances pénètrent jusque vers les parties les plus profondes de l'œil, c'est ce qui peut être expérimentalement prouvé sur l'homme. Si par mécompte on fait l'ablation d'un petit staphylôme cornéen (sans occlusion exacte de la plaie) chez un sujet atteint de dacryocystite, ici, dans les vingt-quatre heures, la panophthalmite peut éclater avec une véhémence inouïe.

Le *traitement* de la choroïdite métastatique est nulle lorsqu'il s'agit de maladies infectieuses et putrides, où toute l'attention est absorbée par la gravité de l'état général. S'agit-il de la forme bénigne, alors on peut sérieusement songer à sauver l'œil par une intervention chirurgicale, c'est-à-dire l'incision de la gaine du nerf optique, qui produirait en même temps, en établissant un drainage passager de la cavité intracrânienne, un soulagement notable. Seule la gravité des symptômes cérébro-spinaux fera reculer devant une opération ; mais il n'en sera pas ainsi lorsque, disposant d'un procédé aisé d'exécution et absolument exempt de dangers, un hardi opérateur aura démontré le soulagement immédiat qu'il est capable d'apporter directement pour ce qui concerne l'état général de santé, et indirectement en ce qui regarde l'œil même.

Dans les cas de panophtalmitis la question se pose, lorsque tout espoir de sauver l'œil même comme forme est perdu, si l'on doit exposer le malade aux longues et continuelles souffrances de la consomption purulente de l'œil. L'observation de plusieurs cas d'exitus léthal après l'énucléation m'a moi-même fait conseiller l'abstention et rejeter l'énucléation ; mais l'observation très stricte du pansement antiseptique paraît devoir nous enhardir pour abréger les souffrances : ici en effet, la guérison est aussi prompte à la suite de l'énucléation que lorsqu'on pratique cette opération sur un œil non atteint de suppuration. On aura seulement soin dans ce cas de bien laver avec l'eau phéniquée (2 1/2 pour 100) avant de lier le cul-de-sac conjonctival, et d'appliquer très exactement le pansement boraté humide avec la ouate salicylique. J'ai encore récemment obtenu dans les vingt-quatre heures une guérison chez une jeune femme dont l'œil avait été pris de panophthalmie à la suite d'une explosion par la dynamite.

L'intervention est d'autant plus indiquée, parce qu'en ouvrant largement la sclérotique pour évacuer, par exemple, un corps étranger ou donner issue au pus, on obtient souvent des moignons irréguliers ou sensibles au contact de l'œil artificiel, et qu'on se voit parfois encore contraint de soumettre le malade à une opération à laquelle il espérait échapper en endurant pendant de longues semaines des douleurs intolérables.

ARTICLE XI

TUMEURS DE LA CHOROÏDE

Les tumeurs qui se présentent dans la choroïde sont : 1° des *excroissances verruqueuses de la lame vitrée;* 2° des *tubercules ;* 3° des *kystes ;* 4° des *granulomes;* 5° des *myomes;* 6° des *fibromes de la région ciliaire;* 7° des *sarcomes* et *mélano-sarcomes.*

1° *Excroissances verruqueuses, épaississement verruqueux de la lame*

élastique ou vitrée. — Cette affection a été, pour la première fois, décrite par M. Wedl (1). Donders (2) et H. Müller (3) l'ont étudiée avec beaucoup de soin et y ont vu une altération sénile qui, comme le montrent très nettement

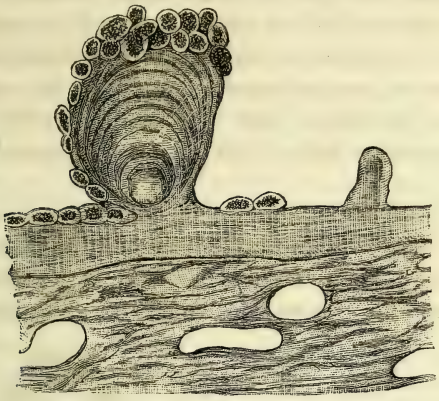

Fig. 115.

les figures 115 et 116, consiste dans la production, à la surface de la membrane élastique de la choroïde d'élevures transparentes, de forme et de grandeur variables, le plus souvent rondes ou ovales. Elles sont entourées d'un cercle

Fig. 116.

noirâtre constitué par les cellules pigmentaires qu'elles ont soulevées, écartées, déformées, ou même en partie détruites. Le dessin (emprunté à l'atlas de H. Pagenstecher et Genth) montre la structure concentrique de ces excroissances, qui, tout en proéminant très fortement dans la rétine, restent recouvertes de nombreuses cellules pigmentées. La figure de M. Arlt

(1) *Grundzüge der pathologischen Histologie*. Vienne, 1854, p. 330.
(2) *Archiv für Ophthalmologie*, 1855, t. I, A, 2, p. 107.
(3) *Ibid.*, 1856, t. II, A, 2, p. 1.

présente (fig. 116) un dépôt calaire dans une excroissance vitreuse de la choroïde, qui peut donner lieu à la production de tissu osseux, ainsi que le montre la figure 117. A la simple inspection, mieux encore à la loupe, on voit qu'elles occupent une zone plus ou moins large, ordinairement située vers les parties équatoriales de l'œil, où elles constituent de petites taches arrondies, larges de 1/4-1/2 millimètre, dans l'étendue desquelles le pigment fait défaut. On les observe presque constamment dans les yeux des personnes qui ont dépassé la soixantaine, bien plus rarement chez celles qui n'ont pas atteint quarante-cinq ans, et très exceptionnellement au-dessous de trente ans.

M. Donders, qui reconnut le premier cette affection pour une altération sénile, la rapporte à un changement morbide des nucléoles des cellules épithéliales pigmentaires, nucléoles qui, se transformant en une masse colloïde, acquièrent un volume de plus en plus considérable et finissent par détruire

Fig. 117.

la cellule mère. H. Müller combatit cette manière de voir. Ce que le professeur d'Utrecht, disait-il, a pris pour des noyaux qui s'agrandissent, n'est autre chose que de petites élevures développées aux dépens de la membrane élastique, et qui soulèvent et distendent la cellule hexagonale pigmentaire. Par l'accroissement progressif de ces saillies, les cellules épithéliales se déplacent, se déforment et probablement aussi se détruisent. H. Müller s'autorise d'observations prises sur des vues de profil de la choroïde, où il a pu constater que ces bosselures se perdent insensiblement dans les parties voisines de la membrane élastique. En même temps qu'elle s'épaissit, cette membrane semble changer de caractères physiques, et la chorio-capillaire participe à cette altération. La lame élastique, souvent épaissie dans sa totalité, même au niveau des points où il n'existe pas de saillies verruqueuses, perd de sa résistance et se déchire facilement.

Les excroissances sont très dures, résistent à l'action de tous les réactifs et ne disparaissent que par l'ébullition avec les alcalis concentrés, caractères qu'elles partagent, du reste, avec la membrane qui, très probablement, leur a donné naissance. MM. Wedel et Donders (et principalement ce dernier) n'ont désigné ce changement sénile de la choroïde sous la dénomination de dégénérescence colloïde, que faute de pouvoir la ranger dans un ordre d'altérations bien déterminé.

Ces épaississements circonscrits de la lame élastique de la choroïde montrent souvent des dépôts de graisse, de pigment ou de sels calcaires. Les sédiments calcaires dont il

a été déjà question (fig. 116), ne sont pas moins communs dans la lame élastique annexée aux procès ciliaires et où Müller a décrit une disposition particulière désignée sous le nom de *reticulum*.

On n'a pas encore le secret du mode de développement de cette curieuse altération. H. Müller a fait, sur cet objet, des recherches minutieuses qui démontrent que l'action des réactifs varie selon qu'elle porte sur les couches internes ou sur les couches externes de la lame élastique ; ce qui donne à supposer que l'épaisseur de cette membrane augmente par apposition d'éléments nouveaux. Ainsi, sur certaines préparations, une ligne assez tranchée sépare une couche garnie de saillies verruqueuses du reste de la lame élastique. Dans les cas où l'épithélium sus-jacent à ces bosselures était détruit, il n'est pas surprenant qu'on ait pu prendre pour la couche épithéliale altérée le stratum limité par la ligne de démarcation ci-dessus mentionnée, en considérant la couche extérieure (sous-jacente) comme la lame élastique elle-même plus ou moins intacte. Jusqu'à présent rien ne prouve que les cellules épithéliales de la choroïde prennent une part active à l'altération sénile dont nous nous occupons ; il est possible que, d'après des recherches ultérieures, on leur accorde ce rôle.

Quelle est maintenant l'influence du développement de ces saillies verruqueuses sur les fonctions de l'œil? Si elles sont volumineuses et en grand nombre, elles doivent, sans aucun doute, comprimer les éléments délicats de la rétine. Aussi quelques auteurs les regardent-ils comme une des principales causes de l'amblyopie sénile, amblyopie qui elle-même mérite encore d'être démontrée. Mais il ne faut pas oublier qu'elles siègent de préférence sur les parties de la choroïde comprises entre l'équateur de l'œil et l'*ora serrata*, qu'elles sont plus rares au voisinage du pôle postérieur, qu'elles se développent avec beaucoup de lenteur, et que, pour ce motif, elles n'occasionnent généralement que des troubles peu sensibles de la vue.

Cette disposition explique encore pourquoi ces élevures échappent le plus souvent à l'examen ophthalmoscopique. Quelques irrégularités dans la répartition du pigment, puis un reflet particulier, grâce auquel la portion comprise dans le champ de l'ophthalmoscope (surtout à l'image droite) prend un aspect légèrement onduleux tels, sont, selon nous, les seuls caractères, du reste peu tranchés, auxquels on puisse reconnaître ces changements ordinairement séniles, mais qu'on rencontre exceptionnellement à un état de développement inusité chez des jeunes sujets atteints de rétinite pigmentaire.

Chez ces personnes, tout le fond de l'œil paraît parfois parsemé de gouttelettes ou de vésicules transparentes, sans qu'au-dessous de ces parties saillantes et miroitantes la choroïde présente un amincissement apparent.

Exceptionnellement il se présente des cas où la membrane vitreuse, au proche voisinage de l'entrée du nerf optique (qui peut alors avoir conservé un rudiment de l'artère hyaloïde), a subi un épaississement notable et limité à l'endroit du nerf. Aussi ici il est arrivé que des masses vitreuses se détachent complètement et pénètrent dans la papille même du nerf optique, où Iwanoff (1) les représente comme de petits grains ressemblant à des corpuscules amyloïdes à couches concentriques se succédant jusqu'à leur point d'origine, la lame vitreuse. Les éléments de la papille sont simplement dissociés

(1) *Klin. Monatsbl.*, t. VI, p. 425.

par l'invasion de ces petits corps, ou montrent un léger degré d'hyperplasie en ce qui concerne la trame du tissu cellulaire.

Cette altération peut se développer d'une façon absolument circonscrite près de la papille, sans aucune altération morbide de la membrane vasculaire, qui, en aucun autre point, ne présente pareille altération sénile. Il faut connaître cette particularité pour s'expliquer l'étrange aspect que montre la papille d'yeux du reste absolument normaux et qui offrent une acuité visuelle parfaite. L'image de la papille paraît noyée en certains points qui miroitent et proéminent davantage. Lorsque pareilles excroissances occupent le bord, celui-ci se montre comme déchiqueté par suite du reflet qui se déplace au moindre changement de position de l'œi ou du miroir. Ces particularités frappent surtout lorsqu'on fait glisser, à l'examen à l'image droite, le reflet d'une petite flamme successivement sur toute l'étendue de la papille. On se rend alors aisément compte, par l'exploration successive des diverses parties de la papille, qu'aucune n'a perdu sa transparence, et que ce sont essentiellement les reflets miroitants qui empêchent d'avoir une image nette de la section nerveuse. Si nous nous arrêtons à pareille description, c'est pour que le médecin traitant les connaissent bien, et ne soumette pas, en les interprétant comme une altération naissante dans la papille, son malade à un traitement inutile. Nous reviendrons de reste sur cette question à l'occasion de la description des maladies du nerf optique, et exposerons alors les recherches faites sur ce sujet principalement par M. Masselon (1).

2° *Tubercules de la choroïde.* — Depuis fort longtemps la choroïdite tuberculeuse a figuré dans la classification des ouvrages ophthalmoscopiques sans qu'on se rendît compte de ce qu'était en réalité la dégénérescence tuberculeuse de la membrane vasculaire.

On désignait sous le nom de *choroïdite tuberculeuse* simplement les choroïdites suppuratives régressives, avec épaississement des masses purulentes, faisant ressembler ces masses épaissies à la substance caséeuse des glandes lymphatiques dégénérées ou aux foyers tuberculeux du poumon.

La ressemblance parfaite de pareils produits d'irido-choroïdite avec des glandes dégénérées de scrofuleux a encore été récemment signalée par M. Gayet (2), qui se demande si une analogie de dégénérescence scrofuleuse ne devrait pas être établie ici.

M. Guéneau de Mussy a le *premier signalé, en* 1837, *une éruption de petits boutons* sur la choroïde qu'il observa sur une jeune fille morte à la Salpêtrière de tuberculose généralisée. Ces boutons faisaient saillie du côté de la rétine; mais un examen histologique n'eut pas lieu, ni une comparaison avec de semblables tubercules miliaires d'autres régions, pour éliminer le doute qu'il ne s'agissait pas d'une autre forme de choroïdite.

(1) *Infiltration vitreuse de la rétine et de la papille.* Paris, 1884, in-8°, p. 16.
(2) *Annales d'ocul.*, t. LXXXIX, p. 143.

C'est Ed. de Jäger (1) qui donna la première *description ophthalmoscopique* de tubercules de la choroïde en 1855. Dans deux cas il avait rencontré, chez des tuberculeux, de petits boutons siégeant dans la choroïde, et que l'examen microscopique dénota comme des tubercules. C'est aussi lui qui, le premier, ne crut plus devoir émettre de doute sur le développement de tubercules dans la choroïde sans manifestation de symptômes inflammatoires qui autoriseraient à parler d'une choroïdite tuberculeuse. Ce qui échappa à notre ami, c'est que pareille évolution de tubercules s'effectue même très fréquemment et presque constamment dans la méningite évoluée à la suite d'une tuberculose aiguë.

C'est M. Manz (2) qui donne la première *description microscopique* des tubercules de trois cas, auxquels M. Busch (3) ajouta un quatrième. A cette époque, on se prononça avec une certitude bien plus grande sur la nature pathologique des tubercules ; depuis on a perdu cette assurance.

Quoique l'attention fût dès ce moment fixée sur ce sujet, la rareté des observations faites à cette époque répandit la croyance que l'affection devait être infiniment rare ; on l'oublia presque à un tel point, que certains confrères ont cru la découvrir de nouveau une fois que sa fréquence dans les cas de méningite tuberculeuse se révéla (Bouchut). C'est en examinant, dans les instituts d'anatomie pathologique, fréquemment les yeux d'individus ayant succombé à des affections cérébrales ou à la tuberculose généralisée, sans avoir souffert d'affections oculaires, qu'on reconnut la coïncidence si fréquente des tubercules de la choroïde avec la tuberculose généralisée ; qu'on s'aperçut que l'intégrité de la choroïde dans un cas de tuberculose miliaire des méninges était une rare exception, et, par conséquent, que l'exploration de la choroïde devait être d'un précieux secours pour le diagnostic de l'affection générale, et spécialement pour la symptomatologie cérébrale.

Celui qui le premier a utilisé la déduction que lui révéla la présence de tubercules de la choroïde est M. Fraenkel (4), qui, en poursuivant l'évolution de la choroïdite avec l'ophthalmoscope, posa le diagnostic de méningite tuberculeuse, et permit à ses successeurs d'établir la fréquence de pareille coïncidence (voy. de Graefe et Leber (5), et Cohnheim).

Il ne faudrait pourtant pas ici accréditer une croyance fausse : c'est que, pour que la tuberculose choroïdienne se développe, il faille qu'une *poussée* plus ou moins active de tuberculose envahisse l'organisme. On rencontre des cas où rien ne ferait soupçonner la manifestation tuberculeuse dans d'autres régions (Cohnheim, Ed. de Jäger). Ces faits établis, il faut se mettre en garde lorsqu'on rencontre des cas de choroïdite disséminée où l'éruption

(1) *Orstr. Zeitshr. für prakt. Heilk.*, n° 2, 26 janv. 1855.
(2) *Archiv für Ophthalm.*, 1858, t. IV, 2, p. 120; et 1863, t. IV, 3, p. 133.
(3) *Archiv für pathol. Anatomie*, t. XXXVI, p. 448.
(4) *Berl. Klin. Wochenschrift*, 1866.
(5) *Archiv für Ophthalm.*, t. XIV, 1, 193.

se fait aussi en véritables boutons (voy. p. 441), pour ne pas conclure à la présence de tubercules, parce que l'individu examiné présente une diathèse tuberculeuse. En outre, la parfaite ressemblance microscopique et macroscopique des tubercules et des gommes ne doit pas non plus être perdue de vue, et il pourrait bien aussi être prouvé que la production de gommes isolées puisse se faire dans la choroïde sans symptômes irritatifs bien apparents, autrement dit sans choroïdite gommeuse.

Généralement la tuberculose choroïdienne se développe sur les deux yeux, et son point de localisation est l'entourage de l'entrée du nerf optique. Parfois il ne naît que quelques boutons isolés; d'autres fois on peut en compter jusqu'à quarante et cinquante. La grandeur qu'acquièrent ces boutons est très variable : parfois ils ne s'élèvent pas suffisamment pour écarter et

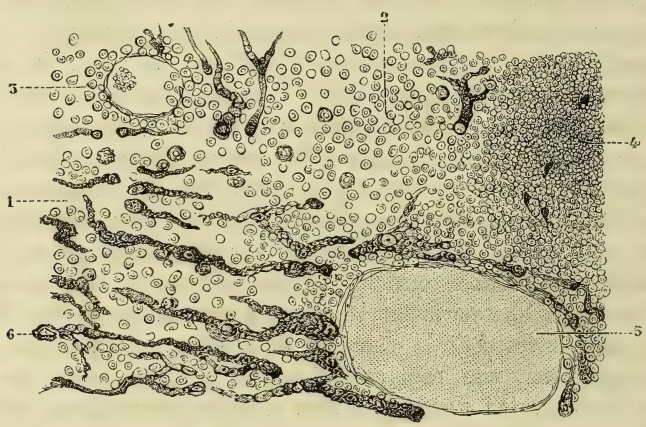

Fig. 118.

1, prolifération, éléments bien conservés; 2, éléments irréguliers; 3, prolifération à l'entour des vaisseaux; 4, vrai tubercule; 5, vaisseaux; 6, tissu cellulaire pigmenté en voie de prolifération.

déplacer les éléments cellulaires de l'épithélium pigmenté de la rétine, de façon que leur présence échappera chez des personnes riches en pigment; d'autres fois ils atteignent de 0,50 à 3 millimètres de hauteur, et exceptionnellement on en a vu acquérir la grosseur d'une lentille, cette production poussant non seulement la rétine devant elle, mais marquant une forte dépression dans la sclérotique.

Suivant les recherches de M. Poncet (1), à la formation de tubercules en boutons peut s'adjoindre l'infiltration tuberculeuse plus ou moins généralisée, ayant alors le caractère d'une choroïdite tuberculeuse. Ainsi que le démontre le dessin de notre confrère (fig. 118), il résulte de cette infiltration un épaississement généralisé ou partiel de la choroïde, sans prendre pour cela la forme de bosselures. L'arrangement de ces éléments nucléolaires se

(1) *Gazette médicale*, 1875, nos 7 et 8.

fait parfois en traînées ou en bandelettes, et rappelle la disposition des leucocytes dans le début de la choroïdite suppurative le long des gros troncs vasculaires. Cette infiltration tuberculeuse peut occuper parfois tout le segment postérieur de la choroïde, se condenser de préférence vers la *lamina fusca*, et laisser par contre la couche épithéliale de la rétine intacte.

Sur cette infiltration tuberculeuse peuvent alors s'élever des agglomérations de masses tuberculeuses qui présentent, ainsi que le montre la figure 119, absolument les caractères des tubercules miliaires avec ses trois

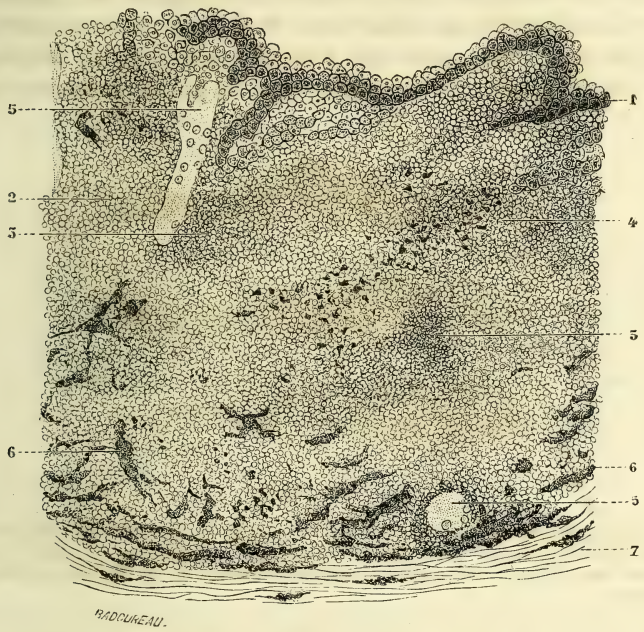

Fig. 119.

1, épithèle polygonal de la rétine, quelques cellules en voie de dégénérescence colloïde; 2, éléments déformés du tubercule ; 3, parties du tubercule imprégnées de pigment et formées de cellules qui sont en voie de prolifération (4-6); 5, vaisseaux perméables; 7, sclérotique.

zones bien connues, le détritus cellulaire du centre et l'absence complète de vaisseaux. Mais, pour que ces agglomérations se révèlent à l'ophthalmoscope, il faut encore qu'elles aient atteint une certaine élévation et aient disjoint les éléments de l'épithélium rétinien. C'est alors seulement qu'on se rendra compte qu'il s'est opéré un changement notable dans la constitution du segment postérieur de la membrane vasculaire, parce que, à ce moment, ordinairement la consomption du pigment des cellules du stroma choroïdien aura acquis son plus haut degré de développement.

On peut ainsi se rendre compte que la tuberculose choroïdienne peut se présenter sous deux formes tout à fait différentes : l'une, caractérisée par la production de *nodules isolés*, l'autre par une *infiltration* plus ou moins

généralisée, pouvant présenter des *nodosités saillantes*. Tandis que les tubercules isolés donneront une image ophthalmoscopique bien nettement tranchée, les nodosités saillantes de l'infiltration seront en quelque sorte noyées dans la décoloration qu'entraîne l'infiltration tuberculeuse et la désorganisation progressive de l'épithélium rétinien.

C'est donc surtout l'étude des tubercules miliaires qui attire l'attention du clinicien; car lorsqu'ils ont acquis de 1/8 à 1/4 de millimètre d'élévation, on se rendra déjà aisément compte à l'ophthalmoscope de leur présence.

Lorsque leur évolution a lieu tout près de la papille où l'épaisseur de la rétine est considérable, un déplacement du pigment rétinien n'aura lieu que lorsque les tubercules auront déjà pris un certain degré de développement. Plus le développement du tubercule s'effectue près de la lamina fusca, plus

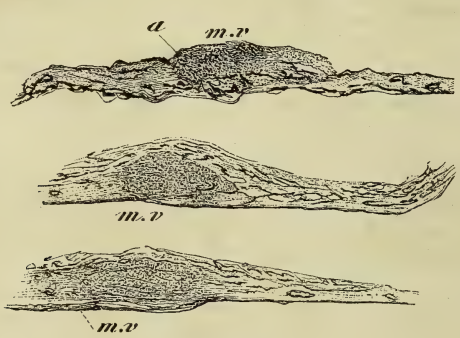

Fig. 120

Coupes à travers un tubercule miliaire de la choroïde. — *m. v.*, membrane vitreuse, légèrement bombée. Le pigment choroïdien est plus nettement indiqué près des parties déclives de la saillie. A l'endroit où le tubercule (*a*) s'est développé, les cellules du stroma sont décolorées et remplies de molécules graisseuses (Haase).

aussi il prendra de temps, ainsi que le démontrent les coupes (fig. 120), pour produire la procidence sphérique de la rétine, qui le différencie de la saillie en plaque des foyers exsudatifs entremêlés généralement de cicatrices rétractées de la rétine.

La coloration particulière du tubercule, qui est d'un jaune pâle ou jaune rose, sans la moindre teinte de bleu ou de vert, et sans la teinte rouge foncé de l'éruption de la choroïdite disséminée, présente de son côté un caractère distinctif. Le bouton de la choroïdite disséminée se noie avec sa coloration rouge sombre dans la teinte environnante du fond de l'œil, au contraire du tubercule, qui, tout en ne présentant pas non plus une délimitation précise, tranche par la couleur sur le fond de l'œil, ainsi que le montrent les belles planches de Jäger (*Beiträge zur Path. des Auges*, pl. LXXII). Dans un seul cas, M. Cohnheim a signalé une démarcation du tubercule par un liséré de pigment tel que le montre le dessin (fig. 121), qui représente en grandeur naturelle un tubercule choroïdien (long de $2^{mm},5$, large de $1^{mm},75$).

La *saillie sphérique*, la *teinte* ainsi que la *dégradation* de cette teinte, sont donc les principaux caractères distinctifs du tubercule. Cette dégradation de teinte tient aux mêmes phénomènes qui ont été déjà signalés pour l'infiltration tuberculeuse, c'est-à-dire à la consomption du pigment des cellules du stroma et de l'éphithélium, qui va en s'accentuant à mesure qu'on s'approche du nodule tuberculeux (fig. 122). Ce qui attire en outre l'attention, c'est que la forme sphérique du tubercule se conserve en dépit de son accroissement et de sa confluence avec des tubercules voisins, et qu'à mesure que la confluence s'étend, la saillie aussi s'accentue. Pour les boutons de la choroïdite disséminée, lorsque leur confluence donne lieu à la formation d'une plaque, elle aussi conserve ses contours arrondis (comme le prouvent les plaques de la choroïdite aréolaire). Nous observerons néanmoins que cet accroissement de surface concorde, ainsi que l'ophthalmoscope bino-

Fig. 121.



Fig. 122.

a, cellules du stroma de la choroïde; *b*, cellules les plus proches du tubercule.

culaire le démontre aisément, avec un effacement partiel des foyers morbides dont la surface devient ondulée.

La *localisation* au proche voisinage de la papille, la procidence sphérique, la coloration, le manque de contours précis, ainsi que la saillie uniforme, marchant de pair avec l'accroissement de la circonférence, sont des points essentiels sur lesquels s'appuie le diagnostic ophthalmoscopique, pour ne pas confondre la choroïdite disséminée avec des tubercules, ainsi, qu'on l'a si souvent fait au début des recherches sur la tuberculose choroïdienne. La figure 123, qui se rapporte au cas susmentionné de Fraenkel emprunté à M. Cohnheim, montre bien la répartition des tubercules dans le fond de l'œil.

Les éléments microscopiques (fig. 124) du tubercule de la choroïdite, ainsi que leur arrangement ne le différencient en rien des tubercules miliaires composés presque uniquement de semblables cellules. D'après les recherches de M. Manz, ces éléments cellulaires proviendraient dans la choroïde des noyaux de la membrane adventice des gros troncs vasculaires. M. Busch croit

au contraire que ce sont des cellules du stroma qui entrent en prolifération; tandis que M. Cohnheim, qui indubitablement a examiné le plus grand nombre de tubercules choroïdiens, pense qu'il s'agit d'une accumulation de cellules lymphoïdes, d'origine diapédésique, qui ont donné les matériaux à la formation du tubercule. L'image microscopique des premières traces de l'infiltration tuberculeuse, si conforme à la choroïdite suppurative à son début, vient bien à l'appui de la théorie de Cohnheim, et laisse aux cellules du stroma et

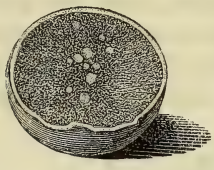

Fig. 123.

Fig. 124.

de la membrane adventice des vaisseaux leur côté absolument passif dans la dégénérescence tuberculeuse. On a pu expérimentalement produire, ainsi que l'a fait M. Cohnheim, sur des cochons d'Inde, la tuberculose de la choroïde en injectant de la masse caséeuse de tubercule provenant de glandes lymphatiques.

Chose importante, la choroïde peut, ainsi que M. Fraenkel (1) l'a observé, être primitivement prise de tuberculose miliaire avant que la granulie se déclare et que les méninges deviennent le siège d'une dégénérescence pareille. Donc l'absence de tout signe de tubercules ailleurs ne peut empêcher de poser le diagnostic de tubercules de la choroïde, et un diagnostic bien nettement établi (toute confusion avec une choroïdite disséminée ordinaire écartée) prend ici encore une importance capitale.

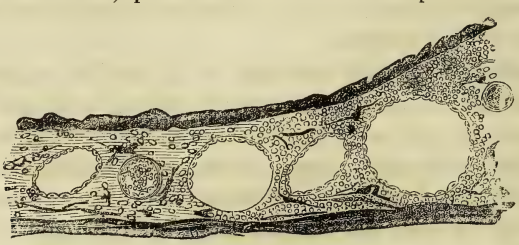

Fig. 125.

3. *Kystes de la choroïde.* — Bien moins exposée aux traumatismes et au plissement que la partie flottante du tractus uvéal, on n'observe guère dans la partie adhérente de ce tractus la formation de kystes. Un seul cas a été signalé par Alrt dans son *Compendium* (p. 147, voy. fig. 125); l'affection

(1) *Berl. Klin. Wochenschr.*, 1872, p. 4.

concernait la périphérie de la choroïde. On y rencontrait, après durcissement de l'œil, une série de petites cavités à parois propres garnies d'endothèle. Peut-être faut-il rechercher leur origine dans les gaines lymphatiques des vaisseaux choroïdiens ?

4° *Granulome de la choroïde.* — A l'instar de ce qui se voit pour l'iris, on peut observer, après des lésions de la choroïde, des suppurations qui ont donné lieu à une destruction de la lame vitrée de la membrane vasculaire et à des pullulations du stroma choroïdien ayant absolument le caractère anatomique du granulome. Ces tumeurs transitoires et excessivement rares n'ont été signalées que par peu d'auteurs (Leber, Alrt); mais il est nécessaire d'avoir présent à l'esprit que la partie adhérente du tractus uvéal peut, en ce qui concerne la formation de tumeurs transitoires et absolument bénignes, se comporter identiquement à ce qu'on observe pour la partie antérieure et flottante du tractus uvéal. On s'exposerait, en ne tenant pas compte de ce fait, d'autant plus aisément à une méprise, que pareils granulomes, lorsqu'ils se développent rapidement, entraînent une partie de pigment avoisinant de l'épithélium rétinien et prennent alors facilement les allures de tumeurs malignes qu'ils ne possèdent au contraire nullement, car ils s'effacent et se transforment en un tissu cellulaire très dense, avec rétraction de ses éléments cellulaires.

5. *Myome de la choroïde.* — Chose remarquable, c'est que la description des tumeurs malignes de la choroïde a trouvé de nombreux auteurs qui lui ont, comme Brière et Fuchs, consacré de vastes monographies; tandis que les simples granulomes, myomes, fibromes, sont à peine mentionnés par les auteurs, et pourtant on a dû forcément confondre dans un certain nombre de cas des tumeurs bénignes avec le sarcome.

Le seul cas de myome connu jusqu'à présent est celui opéré à notre clinique et examiné par Iwanoff, et encore M. Fuchs le fait-il figurer dans son importante monographie (1) comme *myosarcome.*

Voici l'observation :

M. Ghasserez, âgé de quarante et un ans, se présente le 22 avril 1865 à notre clinique. L'œil gauche est dur au toucher; les vaisseaux ciliaires antérieurs sont dilatés, tortueux ; de plus, il est le siège d'une tumeur schématiquement représentée figure 126. Cette tumeur (A), d'une coloration rouge brunâtre, refoule presque toute la moitié interne du plan iridien vers la cornée, et elle empiète visiblement sur le champ pupillaire à une certaine distance de la face postérieure de l'iris (C). En examinant le fond de l'œil à l'image droite, on voit sur cette tumeur des bosselures lisses et brunâtres ; le corps vitré est parfaitement transparent, et la papille un peu plus rouge qu'à l'état normal. Il y a six mois que le malade, manouvrier et fort adonné à la boisson, s'était aperçu d'un trouble de la vue et d'une sensibilité croissante de l'œil affecté.

L'augmentation des douleurs, apparaissant par accès violents, le décida à consulter divers ophthalmologistes. Il nous remit une consultation de M. A. Desmarres, datée du 27 février et portant ce diagnostic : « encéphaloïde de la rétine gauche et du cercle

(1) *Das Sarcom des Urealtractus.* Wien, 1882, p. 153.

ciliaire ». A part le rétrécissement du champ visuel proportionné à l'étendue de la tumeur, l'acuité de la vue n'avait pas sensiblement baissé ; mais à mesure que les accès glaucomateux devinrent plus fréquents, elle diminua rapidement, et peu de temps avant l'opération le malade ne comptait plus les doigts. A cette époque, l'examen ophthalmoscopique était rendu fort difficile à cause de l'empiétement de la tumeur sur le champ pupillaire et l'extrême sensibilité de l'œil. A différentes reprises, il nous fut possible de constater l'accroissement lent de la tumeur, que nous considérions comme un sarcome du corps ciliaire ; mais nous ne pûmes jamais nous rendre un compte exact des rapports qui existaient entre elle et le cristallin. L'éclairage oblique et le reflet de la capsule montraient que la lentille était restée en place, et, suivant l'inspection du champ pupillaire, il semblait que la tumeur eût pénétré dans la substance même du cristallin transparent. Ce n'est que le 12 janvier 1865 que le malade, épuisé par les souffrances, consentit à l'énucléation du globe. Quatre jours après il quitta la clinique, et le huitième jour il portait un œil artificiel. Nous avons revu le malade en juillet 1877, sa santé est parfaite. L'œil énucléé et durci dans la solution de Müller fut examiné par M. Iwanoff (1). « Une coupe prati-

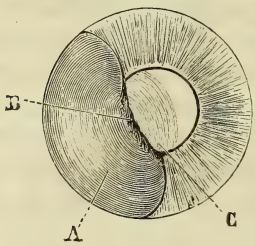

Fig. 126.

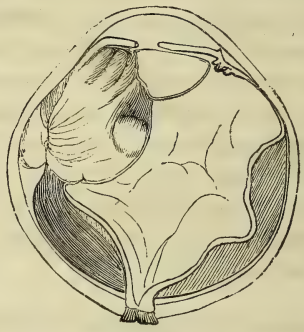

Fig. 127.

quée suivant le diamètre horizontal (voy. fig. 127) offre la disposition suivante : Une tumeur de la grosseur d'une noisette adhère à toute la section transversale du muscle ciliaire. Elle montre sur la coupe une coloration rose, avec une pigmentation faible vers la périphérie. La partie du *cristallin* comprimée par la tumeur est atrophiée, de telle sorte que son bord tourné vers la tumeur semble comme coupé. L'autre moitié du cristallin, plus volumineuse, est intacte et parfaitement transparente ; seulement la portion de l'*iris* qui avoisine la tumeur est un peu épaissie par une masse de cellules du tissu cellulaire dans le stroma iridien. Ces cellules sont les unes rondes, les autres fusiformes et étoilées. La moitié postérieure de la *choroïde* et la portion du muscle ciliaire non envahie par la tumeur sont parfaitement saines. La rétine est décollée et les couches externes présentent l'épaississement habituel en pareille circonstance. L'examen microscopique de la tumeur montre qu'elle se compose exclusivement de fibres musculaires lisses. Toute la portion externe dirigée vers la sclérotique (épaisse de 4 à 5 millim.) est composée de cellules fusiformes avec noyaux très distincts en forme de bâtonnets. La partie moyenne des fibres musculaires affecte une direction longitudinale. Ce n'est que dans la partie antérieure de la tumeur qu'on trouve quelques faisceaux circulaires. Entre les fibres musculaires bien développées, on rencontre des cellules de tissu cellulaire de plus en plus nombreuses ; à mesure qu'on se rapproche des parties qui avoisinent le cristallin et le corps vitré, des cellules de tissu cellulaire fusiformes et étoilées prédominent. Ces sortes de cellules constituent la presque totalité de cette partie interne de la tumeur.

De ce qui précède nous concluons que le néoplasme est un *myome*. Ce diagnostic est encore confirmé par ce fait, que plus de deux ans après l'opération aucune récidive n'est survenue.

(1) Les pièces anatomiques ont été présentées par M. Iwanoff à la réunion du Congrès ophthalmologique international de 1867 (voy. le compte rendu).

6° *Fibrome de la choroïde.* — Il nous paraît indéniable que, dans le nombre notable des sarcomes observés sur des sujets encore jeunes (n'ayant pas dépassé quarante-cinq ans) et qui n'ont pas été suivis de récidives, on ait, lorsqu'il s'agit surtout de tumeurs de consistance très dure qui se sont développées dans le corps ciliaire, confondu des fibromes avec des sarcomes.

Il serait de la plus haute importance, pour le repos des familles chez les membres desquelles on observe pareilles tumeurs, de posséder un signe distinctif pour pouvoir établir un diagnostic différentiel d'après l'examen histologique; mais, malheureusement, tant de latitude est laissée dans ce cas à l'appréciation de l'histologiste et si peu précises sont ici les limites distinctives, qu'on n'arrivera guère de sitôt à une solution pratique.

Ainsi on admet l'existence d'un fibrome lorsque la trame cellulaire acquiert, comparativement aux cellules rondes ou fusiformes qu'elle renferme, une prépondérance quantitative notable, et lorsque cette tumeur de tissu fibrillaire, dense, montre dans ses fibrilles les plus épaisses des cellules qui lui assignent le vrai caractère propre au tissu interstitiel. A mesure que le nombre des cellules renfermées dans cette trame augmente, nous aurons alors une forme de fibro-sarcome ou de véritable sarcome.

On voit combien peu précises sont les données d'appréciation au point de vue histologique. En ce qui concerne l'observation clinique, nous insistons sur l'âge du sujet, sur la fréquence du développement après des traumatismes, mais surtout sur l'absence de récidive chez des sujets qu'on a occasion d'observer pendant nombre d'années (cinq à dix ans).

7° *Sarcome, mélano-sarcome de la choroïde.* — Le sarcome se développe ordinairement comme tumeur circonscrite dans la choroïde; le sarcome diffus est infiniment plus rare. Comme fréquence, nous trouvons que cette maladie se présente dans la proportion de 0,06 pour 100 des cas, c'est-à-dire à peu près 1 sur 1500 malades (Fuchs).

On sépare les sarcomes en non pigmentés (blancs) et en pigmentés (mélano-sarcomes). Les premiers sont beaucoup moins fréquents suivant Fuchs, qui a compulsé 259 cas; il ne se trouvait dans ce nombre que 30 cas de sarcomes blancs, autrement dit 12 pour 100, et la disproportion est probablement bien plus accusée, car on n'arrive déjà maintenant à ne publier que les cas de sarcome qui présentent quelques particularités, et parmi celles-ci il faut justement compter l'absence de pigment et l'emplacement de la tumeur dans une région antérieure de l'œil qu'affectionne la forme non pigmentée. Indubitablement la forme non pigmentée affecte un caractère de malignité moindre, dispose moins à la métastase et aux récidives; du reste elle s'observe surtout chez des personnes jeunes (6 malades sur 30 cas, recueillis par M. Fuchs, ayant moins de 10 ans).

Le sarcome naît du tissu cellulaire de la choroïde, indifféremment s'il devient pigmenté ou reste blanc, c'est le tissu ambiant de l'adventice des vaisseaux qui lui donne naissance. Il n'existe aucune preuve certaine que les

formes non pigmentées prennent leur origine dans une couche non pigmentée de la choroïde, c'est-à-dire la chorio-capillaire, tandis que les pigmentées naîtraient dans les couches pigmentées (*Knapp*, Brière). Il n'est pas plus prouvé que les sarcomes à cellules rondes naissent des couches internes, ceux à cellules fusiformes des couches externes de la choroïde, de la lamina fusca. La déduction d'après laquelle la richesse des vaisseaux de la chorio-capillaire facilite l'évolution plus rapide d'une tumeur à cellules rondes, comparativement aux tumeurs à trame dure et résistante naissant d'une région de la choroïde moins riche en fins vaisseaux, porte bien le cachet d'un raisonnement théorique.

La rapidité d'évolution doit évidemment avoir une influence sur la trame de la tumeur et surtout sur les cellules qu'elle renferme ; cette même rapidité aura incontestablement aussi une influence marquée sur le caractère de malignité plus ou moins accusé : car si l'évolution s'est opérée avec tant de promptitude qu'elle a laissé, dans certaines parties de la tumeur, à peine le temps aux parois vasculaires de se constituer, il arrivera, ainsi que cela s'observe, que le sang circulera en quelque sorte librement dans des interstices qu'il se creuse entre les cellules en entraînant facilement quelques-unes de ces cellules dans le courant sanguin et prédisposant ensuite singulièrement aux métastases (*Waldeyer*).

On a donc, au point de vue clinique, parfaitement raison d'insister sur deux principales *variétés* de sarcomes : celui à cellules rondes, et celui à cellules fusiformes. La proportion des premières aux secondes est à peu près de 1 à 2, pour ce qui regarde les sarcomes pigmentés, tandis que pour les sarcomes blancs, les deux genres se rencontrent à proportion égale. Parmi les sarcomes à cellules rondes, il existe aussi deux espèces, ceux à petites cellules et ceux à grandes cellules arrondies ; ces dernières peuvent renfermer un nombre plus ou moins considérable de cellules gigantesques.

Il importe bien moins pour l'étude clinique de savoir que la disposition de la trame du sarcome peut permettre une classification infiniment variée en fibro-sarcome, sarcome caverneux, alvéolaire, cysto-sarcome, myxo-sarcome, chondro-sarcome et ostéo-sarcome ; ce qui nous intéresse surtout, c'est l'importance que la constatation histologique a pour l'organisme au point de vue du caractère infectieux, et c'est sous ce rapport que nous nous arrêtons principalement à la répartition du pigment dans les diverses formes de sarcome. L'intensité de la pigmentation plaide pour la malignité de l'affection, sans qu'on puisse, lorsque le sang charrie même des éléments pigmentés, ainsi que l'urine en renferme (*Eiselt*), conclure sur l'instantanéité plus ou moins certaine de la récidive.

J'ai opéré, il y a quatre ans, une dame de Lyon, âgée de cinquante et un ans, qui portait une tumeur mélanique de l'œil gauche. Pendant l'énucléation, on put se rendre compte que le mélano-sarcome avait perforé la sclérotique près du nerf optique. Au moment de sectionner celui-ci, il s'écoula une telle quantité d'un liquide noir comme de

l'encre, qu'il nous fallut, pour nettoyer le fond de la plaie, plusieurs cuvettes d'eau qu'on remporta chaque fois comme si l'on y avait versé amplement de l'encre. La guérison s'opéra promptement; aucune récidive sur place n'eut lieu, quoique évidemment on n'ait pas pu débarrasser entièrement la plaie de tout pigment. La reproduction de la mélanose n'eut lieu dans le foie que trois années après l'opération et débuta, comme d'ordinaire, par des douleurs lombaires très intenses.

La pigmentation, qui, au début des tumeurs mélaniques, paraît diffuse, se laisse, le plus souvent, à une époque où il est survenu un plus grand développement de la tumeur, analyser au microscope sous l'aspect de petits grains très fins, ressemblant comme forme aux molécules graisseuses du protoplasma (Fuchs). La teinte est, ou d'un brun foncé tirant un peu sur le vert (1), ou d'un brun intense. Ce pigment est principalement déposé dans les cellules; la masse intercellulaire n'en renferme guère. Il occupe, suivant le degré de pigmentation de la tumeur, soit une partie, soit la totalité du protoplasma cellulaire, et la teinte de la tumeur varie suivant que certaines parties seulement, ou la totalité de la tumeur est composée de cellules partiellement ou totalement remplies de pigment.

Comme la trame cellulaire des sarcomes ne renferme ordinairement pas de pigment, et cela principalement dans les sarcomes à cellules rondes, et que la répartition de cellules diversement pigmentées ou même incolores se fait par îlots, il résulte, pour la majorité des cas de sarcomes pigmentés, un certain aspect marbré ou tacheté.

Le pigment provient évidemment du sang et est un dérivé de l'hématine, dont il partage les réactions chimiques. Est-il déposé simplement dans la tumeur? y est-il en quelque sorte fabriqué aux dépens des globules sanguins qui renferment l'hématine propre à pareille composition pigmentaire? les cellules du sarcome auraient-elles ainsi une vitalité *sui generis*, tirant son analogie dans les qualités physiologiques que possèdent les cellules du stroma de la choroïde pour confectionner du pigment? Ce sont des questions difficiles à résoudre. Ce qu'il ne faut pas oublier, c'est que des cellules qui se développent au voisinage d'autres cellules (peut-être à leurs dépens) ayant le pouvoir de développer du pigment naissent souvent avec un pouvoir analogue.

C'est à cette disposition qu'il faut rapporter la coloration des tumeurs métastatiques qui se développent aux dépens des cellules entraînées du terrain naturel d'où elles ont emporté cette qualité particulière de former du pigment. Ce qu'il importe surtout de faire ressortir ici, c'est que primitivement le sang ne charrie pas le pigment, et celui-ci ne provient pas non plus d'extravasations d'où il se serait transformé; mais il dénote simplement l'évolution d'une tumeur à proximité de cellules qui ont un pouvoir particulier de fabriquer du pigment, et plus cette fabrication nouvelle dans des cel-

(1) M. Bock a décrit, dans les *Archives de Virchow*, un sarcome sous la désignation de *cancer vert*, à cause de la pigmentation renfermant de la biliverdine (voy. *Lancet*, 31 mars 1883).

lules dépendant de la tumeur est active, plus elle révèle un caractère pernicieux (infectieux).

Le sang ne charrie des cellules pigmentaires que lorsque l'organisme est déjà le siège de tumeurs métastatiques multiples : la qualité de l'urine de noircir, après avoir été exposée à l'air pendant quelques heures (Eiselt) ou lorsqu'on y ajoute de l'acide nitrique, ne s'observe ainsi qu'en pareille circonstance (principalement lorsque le foie est le siège de métastase), tandis que ce phénomène fait défaut dans les cas de mélanose au début ou isolés, mais comme il se rencontre aussi lorsqu'il n'existe pas de mélanose, avec d'autres maladies, ni l'examen de l'urine, ni celui du sang n'offre des renseignements certains là où on les réclame, c'est-à-dire dans les cas où le doute d'une métastase fait reculer devant une intervention chirurgicale.

En ce qui concerne la structure histologique des sarcomes en général, ils représentent des tumeurs dont la trame correspond au tissu cellulaire em-

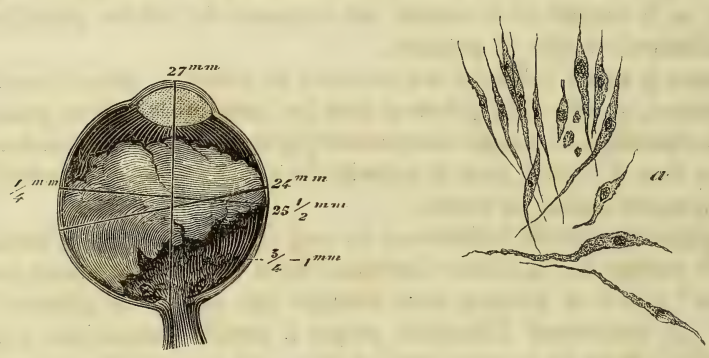

Fig. 128 et 129.

Le sarcome a pris naissance dans la région équatoriale, les cellules *a* (fig. 129) correspondent aux formes les plus grandes qu'on rencontre dans les sarcomes à cellules fusiformes.

bryonnaire (Ranvier). On distingue, suivant la trame, des sarcomes durs et des sarcomes mous ; suivant les cellules que cette trame contient, des sarcomes à cellules petites, grandes et gigantesques ; suivant la forme des cellules, des sarcomes à cellules fusiformes et rondes.

Parmi les *sarcomes à cellules fusiformes*, on distingue encore ceux à cellules grandes ou petites ; ordinairement ces derniers ont une disposition réticulée par suite de la conjonction des émanations des cellules. Les sarcomes à cellules fusiformes constituent jusque la moitié de toutes les tumeurs de ce genre qu'on rencontre dans la choroïde ; parfois on trouve, entre les grandes cellules, ainsi que le montre la figure 129, des cellules rondes munies d'un prolongement.

En général, parmi les sarcomes à cellules fusiformes, ceux à petites cellules prédominent ; ils sont moins riches en vaisseaux et plus durs sous la coupe que les sarcomes à cellules rondes.

Les *sarcomes à cellules rondes*, plus mollasses, plus vasculaires, plus rapides dans leur développement, ordinairement aussi plus pigmentés, sont incontestablement plus malins que les sarcomes fusiformes et surtout que ceux à grandes cellules. Pour ce qui regarde la *distribution* des diverses formes de sarcomes, ceux à cellules rondes (pigmentés et non pigmentés) se rencontrent davantage dans la partie antérieure du tractus uvéal, les fusiformes de préférence dans la partie postérieure. Les sarcomes blancs se développent principalement dans la partie antérieure, le corps ciliaire.

On n'a pas encore suffisamment mis en évidence la prépondérance des sarcomes à cellules rondes (et blancs) chez les jeunes sujets, celle des sarcomes fusiformes pigmentés et durs chez les malades ayant dépassé quarante-cinq ans.

Le *diagnostic* des sarcomes de la choroïde présentera d'autant moins de difficultés que le sarcome s'est développé dans une région de la choroïde plus rapprochée de son insertion antérieure : ainsi un sarcome qui se développe dans la région ciliaire pénétrera promptement très en avant et apparaîtra dans le champ pupillaire avec une surface lisse, ordinairement de couleur grisâtre et marbrée. La seule confusion qu'on pourrait commettre ici serait de le confondre avec une gomme de la région ciliaire (abstraction faite des erreurs de diagnostic en ce qui concerne la structure histologique). Mais comme les gommes de cette région se développent avec des symptômes inflammatoires intenses et une sensibilité notable (voy. p. 326), la confusion ne sera pas possible.

Il en sera de même pour la présence d'un cysticerque ; en un point aussi rapproché de la surface postérieure de cristallin, la coloration, la possibilité de constater la translucidité de la vésicule, ses mouvements propres, ne permettront pas qu'un doute puisse persister.

Il ne viendra non plus à l'idée de personne qu'en l'absence d'un traumatisme et de tout phénomène inflammatoire préalable, il se serait détaché une portion de la partie antérieure de la choroïde, lorsqu'il s'agit d'un sarcome aussi rapproché de l'insertion de l'iris, car bientôt l'accroissance de volume, la bosselure, les vascularisations particulières de la tumeur, lèveront tout doute sur le diagnostic.

A mesure que la tumeur gagne de volume, il n'est pas possible de constater la moindre altération morbide du fond de l'œil, ni une diminution de la vision autre que celle qui se rapporte au rétrécissement du champ visuel. Nous avons opéré récemment un jeune homme de trente ans, dont l'attention avait été attirée par l'altération grave qui s'était opérée dans son œil gauche, parce qu'en allant au spectacle et fixant le milieu du rideau, il s'aperçut qu'il en manquait (en se servant de l'œil gauche seul) un morceau. Il est bien entendu que les choses prennent une tout autre tournure, lorsque, par suite de l'accroissement de la tumeur, il se développe un état glaucomateux qui survient d'autant plus aisément que la tumeur, siégeant en avant, refoule l'iris vers la zone de filtration.

Lorsque la tumeur a pris naissance dans la région équatoriale, à l'entour du pôle postérieur de l'œil, les difficultés de diagnostic dépendront de la promptitude plus ou moins grande avec laquelle la rétine s'est détachée. On était longtemps de l'avis que, à part le soulèvement que fait subir ici la tumeur même à la rétine, celle-ci se détachait toujours, probablement par suite des troubles circulatoires qu'elle provoque dans la choroïde sous l'influence d'une exsudation séreuse, précédée d'un œdème choroïdien ou même d'une transsudation séreuse dans la rétine même (Knies).

Le siège du sarcome implique incontestablement le développement plus ou moins prompt d'un décollement. Celui-ci ne survient guère pour les tumeurs du corps ciliaire ; il est fréquent et prompt à se développer pour les sarcomes de la région équatoriale et ceux comprenant la région de la sortie des grosses veines choroïdiennes ; il est bien moins fréquent de nouveau pour les tumeurs du pôle postérieur (Becker). Ici, dans la région de la macula, il est vrai que le développement d'une tumeur occasionne de tels troubles que ceux déterminés par un détachement partiel de la rétine échappent aisément à l'observation du malade.

La soudaineté de l'apparition d'un décollement sur un œil d'une personne d'un certain âge, sans traumatisme et sur un œil nullement prédestiné, doit toujours tenir le médecin en éveil, et toute son attention se *portera sur ce point*, si, au début du soulèvement de la rétine par un liquide tout à fait transparent (et très albumineux), il ne réussit pas à distinguer la tumeur. M. Otto Becker et Knapp proposent en pareil cas de se servir d'une lumière très intense et d'un fort grossissement, afin de différencier aisément le réseau rétinien et les vaisseaux appartenant à la tumeur. La lumière électrique nous rend à cet égard d'excellents services.

Ce qui attire aussi l'attention, c'est la conformation du décollement, son *emplacement*, s'il ne montre pas de tendance à se déplacer lorsqu'il occupe la partie supérieure ou latérale de l'œil, si les parties postérieures sont longtemps sans participer au détachement, lorsque la tumeur occupe une région antérieure de l'œil. Le décollement montre ordinairement, en pareil cas, pas ou peu de plis ; il est tendu et immobile, et s'observe sur un œil dont la tension n'a diminué en rien, et qui au contraire peut, à ce moment, s'être déjà sensiblement accrue.

Il est vrai aussi qu'avec de simples décollements on peut observer des phénomènes glaucomateux ; mais ceux-ci n'éclatent alors sérieusement que lorsqu'une synéchie postérieure complète s'est développée, et qu'à la suite du refoulement de l'iris en avant vont surgir des difficultés pour l'excrétion oculaire. Ainsi, dans une consultation de huit spécialistes, j'ai été en pareil cas le seul à soutenir qu'un glaucome développé sur un œil préalablement atteint de décollement devait être rapporté à pareille succession de phénomènes et non à la présence d'une tumeur. La famille de la malade s'étant rangée à mon avis, qui était de faire, préalablement à l'énucléation, une pupille artificielle, il m'a été donné, après plusieurs années, de confirmer par un nouvel examen de la malade qu'en réalité seul le décollement de la rétine avait provoqué ici les désordres glaucomateux.

La durée du décollement ne permet, de son côté, de tirer aucune conclu-

sion. Il arrive que des tumeurs mélaniques prennent (comme du reste partout ailleurs) un temps excessivement long à s'accroître, et restent six à sept ans sans provoquer, à part le détachement rétinien, d'autres symptômes. On a constaté qu'après un temps aussi long, elles n'avaient rempli quelquefois que le tiers ou le quart même de l'œil. Parfois il arrive qu'à un moment donné une pareille tumeur de dimensions fort restreintes provoque des symptômes inflammatoires et entraîne la phthisie de l'œil ; qu'à la suite alors d'une oblitération notable des vaisseaux, un nouveau temps d'arrêt s'observe, et qu'il s'écoule plusieurs années encore avant que sur cet œil phthisique des métastases mélaniques se développent (1).

Ordinairement la tumeur s'accroît lentement et entraîne par son accroissement les phénomènes glaucomateux. Les cas où l'on a observé le développement de deux ou même de plusieurs tumeurs (autour d'une tumeur principale) sont rares (Becker, Knapp, Raab, Williams, Landsberg, Carreras, Berthold).

Après avoir oblitéré l'espace supra-choroïdien (Knies), la tumeur arrive alors sur la sclérotique, qui oppose ordinairement à la marche de la tumeur une barrière assez résistante, à moins que la tumeur ne siège près d'un point d'émergence d'une grosse veine qui livre passage à la propagation du néoplasme ; de même que les artères et les nerfs peuvent faciliter cette propagation, et principalement le nerf optique, pour des tumeurs qui ont pris naissance dans son voisinage.

Il faut être averti de ce mode de propagation, afin de ne pas supposer qu'une durée excessive de la tumeur ait facilité sa croissance à travers les éléments de la sclérotique même, ou qu'après des phénomènes glaucomateux intenses et la perforation de la cornée, le néoplasme se soit fait jour au dehors.

On peut donc être appelé à énucléer des yeux sur lesquels rien ne fait présumer qu'une propagation en dehors de la tumeur ait eu lieu ; c'est parfois au moment de donner le coup de ciseaux pour sectionner le nerf optique que l'on tranche simultanément un foyer secondaire de la tumeur. Pour les tumeurs sarcomateuses les plus fréquentes, c'est-à-dire celles de la région équatoriale et postérieure de l'œil, cette propagation le long des veines et des nerfs est la plus fréquente ; pour les sarcomes antérieurs, le tissu trabéculaire péricornéen leur livre un passage aisé.

Ordinairement les yeux qui sont le siège d'une tumeur intra- et extra-oculaire à la fois présentent un degré de tension plus considérable (Fuchs). L'accroissement des tumeurs épisclérales, qui l'emportent ordinairement sur celles de l'intérieur de l'œil, peut aussi contribuer à cette augmentation de tension. Cette disproportion dans le volume peut alors faire naître des doutes sur le point de départ de l'affection, si elle est intra- ou extra-oculaire.

(1) Voy. les trois observations de M. Berthold (*Arch. für Ophthalm.*, t. XVII, 1, p. 184), ainsi que la Bibliographie.

Dans la majorité des cas, il survient après un accroissement progressif de la tumeur des phénomènes glaucomateux, avec perforation du globe oculaire, destruction de la cornée et propagation de la tumeur au dehors, à moins qu'exceptionnellement une phthisie du globe de l'œil ne se développe avec un temps d'arrêt plus ou moins long dans l'évolution ultérieure du mal.

J'ai opéré, au mois de juillet 1871, une dame âgée de soixante-douze ans, présentant une phthisie très accusée de l'œil droit, qui était le siège, en haut et en dehors, de plusieurs boutons mélaniques. Cette dame racontait qu'il y a trois ans elle avait perdu subitement la vue de l'œil droit, qui se serait peu de temps après enflammé et rapetissé avec de cruelles souffrances. Pendant deux ans elle ne s'était aperçue de rien sur son œil réduit de volume, et ce n'est que depuis peu de mois qu'il y était apparu de petites excroissances noirâtres. L'examen microscopique de cet œil très phthisique montra que sa cavité, fort réduite, était remplie en entier par un mélano-sarcome ; nulle part on ne pouvait constater une perforation de la sclérotique, de façon qu'il était impossible d'établir aucune connexion directe entre les boutons extérieurs et le contenu sarcomateux intra-oculaire. La malade parut pendant un an et demi en parfaite santé après l'énucléation. Alors il se montra une récidive près du siège de l'opération ; mais je m'abstins de toute nouvelle intervention, car il apparaissait simultanément les symptômes d'un carcinome du foie et de l'estomac, qui emportèrent la malade deux ans après avoir subi l'énucléation.

Le développement de tumeurs mélaniques sur des yeux devenus phthisiques à la suite d'un traumatisme n'est pas chose rare, ainsi que, du reste, le prouve encore l'observation suivante :

M. Soutier, âgé de quarante-deux ans, maçon, se présente au commencement de juin 1866, avec une tumeur noirâtre occupant la partie supérieure du globe de l'œil gauche ; la cornée est rapetissée et leucomateuse. La tumeur a environ la grosseur d'une petite noisette. Elle est adhérente et semble se prolonger en arrière du globe de l'œil, réduit dans

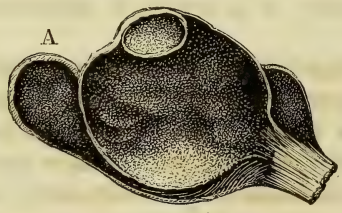

Fig. 130.

ses diamètres. Le malade raconta qu'il avait perdu cet œil plus de huit ans auparavant, à la suite d'une contusion violente ; à partir de cette époque, l'œil avait toujours été plus petit, et ce n'était que depuis deux mois et demi que la tumeur avait apparu. Comme cet œil devenait douloureux et occasionnait une difformité choquante, il fut facile de décider le malade à une opération. Un an après, nous avons revu le malade : il était survenu une récidive qui prenait probablement naissance dans le nerf optique, et qui, au dire du malade, aurait commencé depuis deux mois. La petite tumeur formait à peine une bosselure peu élevée derrière les paupières ; on proposa au malade de l'extirper, mais il ne vint pas au jour fixé. M. Cornil, qui a bien voulu examiner la tumeur, nous remit la note suivante : « La tumeur est un sarcome mélanique. Une section du globe de l'œil donne le dessin de la figure 130 : une masse noire solide ayant la forme du globe oculaire et présentant, conservés et visibles à l'œil nu, la coque fibreuse de la sclérotique et de la cornée, le tissu fibreux du nerf optique et la loge du cristallin. A l'examen microscopique, ces tissus fibreux étaient conservés normaux dans leur plus grande étendue et seule-

ment envahis à la partie externe et interne par le tissu de nouvelle formation. Ce dernier contenait, des éléments fibro-plastiques et embryo-plastiques, des cellules fusiformes et des noyaux ovoïdes plus ou moins infiltrés de pigment noir et disposés les uns auprès des autres en faisceaux séparés seulement par des vaisseaux, mais sans stroma de tissu conjonctif. Ce n'était pas un carcinome, mais simplement un sarcome à cellules rondes, ovalaires ou fusiformes. D'après la disposition, à l'œil nu, de la tumeur, en tenant compte de la conservation des tissus fibro-plastiques de l'œil, on doit penser que la tumeur, développée d'abord dans l'intérieur de l'œil, donnait naissance aussi à des bourgeons sarcomateux externes ; mais il n'y avait pas eu destruction de l'enveloppe fibreuse, ni perforation de l'œil. Aussi le bourgeon extérieur (A) naît de la sclérotique sous-conjonctivale, mais il est séparé de la masse mélanique intérieure par le tissu, à peu de chose près normal, de la sclérotique.

Il plane évidemment encore une certaine incertitude sur la succession des divers phénomènes qu'entraîne l'accroissement d'une tumeur mélanique de l'œil en ce qui concerne le développement du décollement rétinien, l'évolution d'un glaucome, la propagation, les arrêts entraînés par une phthisie du globe de l'œil, etc. ; ce n'est ni le siège de la tumeur, ni sa nature histologique, qui peuvent expliquer ces variétés dans la marche d'un même mal.

Pour ce qui concerne l'*étiologie* de cette maladie, nous avons déjà, dès le début de notre description, insisté sur sa rareté, quoiqu'elle se rencontre à tout âge (de deux ans jusqu'à soixante-dix-huit, d'après Fuchs) ; on a même voulu l'avoir observée chez des nouveau-nés (Mac Kay Eno).

D'après la compulsion de Brière, il ne se trouvait sur 78 hommes que 24 femmes atteintes de sarcome ; il y aurait donc, d'après lui, une proportion de 69,24 à 30,76 pour 100. Mais, sur le chiffre bien plus considérable de M. Fuchs, nous trouvons 137 hommes sur 116 femmes ; la disproportion est donc ici bien moins notable, mais frappe néanmoins, si l'on considère qu'en général le sexe féminin est pour toutes les affections cancéreuses plus prédisposé que le sexe masculin. Il n'existe pas une tendance bien accusée pour le sarcome à se développer plutôt dans l'œil droit qu'à gauche. Le sarcome double est fort rare (5 fois sur les 259 cas de Fuchs).

La disposition héréditaire n'a pas pu être établie pour la mélanose oculaire, mais pourtant les yeux fortement pigmentés paraissent de préférence prédisposés au développement du mélano-sarcome.

Dans 11 pour 100 des cas (sur les 259 de Fuchs) un traumatisme, principalement une action contondante, a été accusé comme origine du mal, qui s'est développé plusieurs mois ou même quelques années après, et l'on rapporte même des cas où sur des yeux devenus phthisiques après un laps de quinze à quarante ans (Roux, Bergman, Berger), il s'est développé un sarcome sur le moignon. Dans ces cas, la corrélation entre l'effet du traumatisme et la formation de la néoplasie est assez difficile à s'expliquer ; il doit s'agir ici d'une dégénérescence de tissu cicatriciel telle qu'on l'observe aussi pour des cicatrices en d'autres régions du corps. Le traumatisme exercé, non sur un œil sain, mais déjà réduit par suite d'une inflammation lente, peut être encore

plus désastreux que lorsqu'il s'effectue sur un œil sain qu'il rend plus ou moins phthisique.

Que la simple irritation inflammatoire qui suit un traumatisme puisse dégénérer et donner lieu à la production d'une néoplasie, c'est ce qui ressort d'une observation fort curieuse de M. Raab (1), qui rencontra dans la masse sarcomateuse développée aux dépens de l'iris et de la choroïde un fragment de bois à l'entour duquel s'était produit le mélano-sarcome.

Le *pronostic* du sarcome est toujours fort sérieux ; il dépend pourtant essentiellement de la nature histologique de la tumeur et de la période à laquelle on observe le malade. Livré à lui-même, le mélano-sarcome entraîne toujours la mort.

Il est probable que si l'on observait les mélano-sarcomes de la choroïde plus fréquemment dès leurs premiers débuts, on arriverait à se convaincre que, comme pour la mélanose en général, la marche en est excessivement lente. Ainsi j'ai vu des tumeurs mélaniques de la sclérotique qui pendant vingt ans étaient restées absolument stationnaires ; de même pour le sarcome choroïdien, j'ai pu établir dans certains cas que le début du mal remontait probablement à six ou huit ans lorsque le malade venait se soumettre à l'observation. Très souvent ce sont seulement les phénomènes glaucomateux qui ont attiré l'attention sur la présence du néoplasme.

En 1880, j'ai opéré, à Biarritz, une sœur de Charité, âgée de cinquante-deux ans, qui présentait un glaucome absolu de l'œil gauche, qu'elle disait avoir perdu depuis un an. Ne sachant pas s'il s'agissait, sur cet œil très douloureux, d'un glaucome hémorrhagique, je me contentai de pratiquer une sclérotomie, qui eut l'heureux résultat de calmer absolument les douleurs et de faire cesser l'état irritatif de l'œil. Je revis, en août 1881, la malade qui se présentait avec un œil non douloureux, mais distendu dans la région ciliaire par de nombreuses bosselures de masses mélaniques qui s'étaient fait jour à travers la sclérotique. L'énucléation de cet œil rempli de masses mélaniques fut pratiquée. En août 1882, une petite récidive dans la région du nerf optique sectionnée nécessita une nouvelle intervention. Une mélanose du foie enleva la malade au commencement de l'année 1883.

Pendant un certain temps, s'appuyant surtout sur une remarque de M. Förster (2), on pensait que les récidives à la suite de l'ablation d'un sarcome, ainsi que les métastases, étaient relativement très rares, et l'on croyait que le siège du mal isolé dans une capsule fibreuse, la sclérotique, du reste de l'organisme, permettait par un enlèvement prompt et complet de garantir les malades. Malheureusement il faut beaucoup rabattre de cette espérance, à moins d'erreurs commises sur la nature du mal ; lorsqu'il s'agit en réalité de mélano-sarcome, la malignité en est aussi accusée que pour la mélanose d'autres régions. Actuellement qu'il m'est donné de suivre longtemps mes malades, je dois avouer, à mon grand regret, qu'il y en a peu dont je n'apprenne pas la mort après un, deux à trois ans, par métastase. M. Fuchs, dans sa compulsion, trouve 46 cas et note à peu près 1 sur 5 cas ;

(1) *Beiträge zur path. Anatomie des Auges* (*Klin. Monatsbl.*, juillet 1875).
(2) *Archiv für Ophthalm.*, t. VII, 1, p. 175.

mais il faut dire que dans la généralité des observations on a publié trop promptement les résultats, pour pouvoir relater l'issue définitive du mal.

Les métastases ont lieu essentiellement dans le foie, bien moins souvent dans l'estomac et les reins. Chose remarquable, tandis que d'autres cancers mélaniques ont de préférence une tendance à se localiser, à part le foie, dans les glandes lymphatiques, cela n'a guère lieu pour la mélanose choroïdienne; ce qui fait croire à une propagation plutôt par la voie des vaisseaux sanguins que par les voies lymphatiques (Fuchs) charriant des éléments cellulaires du sarcome. Il se produit une embolie cancéreuse dont le foie devient le siège de prédilection. Ici les cellules sarcomateuses, arrêtées sur leur passage, doivent trouver des conditions anatomiques particulières qui facilitent leur développement et leur multiplication, prédisposition qui favorise l'infection sur place par cette semence de cellules cancéreuses.

Il paraît qu'on n'a rencontré qu'un seul cas bien avéré de métastase dans les glandes lymphatiques, au voisinage d'un sarcome choroïdien, et encore ne s'agit-il que d'un sarcome blanc; jamais pareille propagation n'a été trouvée pour le mélano-sarcome (Fuchs) : cela établit donc un caractère différentiel notable pour les affections gliomateuses et sarcomateuses de l'œil.

La déduction clinique à tirer de ces faits est que l'on doit tâcher d'enlever le plus promptement possible un sarcome de la choroïde avant que les cellules que peut entraîner le courant sanguin aient acquis cette qualité infectieuse d'engendrer, en se fixant sur un point, une tumeur analogue à celle de leur foyer maternel. Evidemment il y aura des tumeurs qui livreront des matériaux à l'infection dès leur premier début, ce qui constitue leur malignité; mais il paraît que cette qualité infectante, les cellules l'acquièrent à mesure que la tumeur primitive a pris du temps pour s'accroître, et la montrent de préférence à un moment de poussée d'accroissement de pareille néoplasie.

Les récidives sur place, M. Brière les signale dans deux tiers des cas où déjà des symptômes glaucomateux s'étaient développés; mais M. Fuchs ne les note sur 235 cas que 31 fois, c'est-à-dire dans 13 pour 100. Le danger des récidives est surtout prononcé dans les premiers six mois; elles sont très rares dans les cas où l'opération a été faite avant la période glaucomateuse; elles sont bien plus fréquentes si, cette période étant dépassée, il s'est développé des tumeurs épisclérales. Les métastases sont ici infiniment plus à craindre, attendu qu'elles se présentent dans 18 à 20 pour 100 des cas d'une façon déjà avérée par la statistique. Il faut donc en pareil cas bien plutôt craindre l'infection générale par la circulation sanguine que l'infection locale par propagation des voies lymphatiques. Ainsi M. Fuchs note les observations des 22 cas de la clinique de Arlt qu'il a attentivement suivis et constatés; voici le résultat peu rassurant de cette recherche et ce qui concorde absolument avec ce que nous avancions plus haut :

Dans dix-sept cas sur vingt-deux, où l'on a pu se procurer des renseignements on ap-

prend que treize ont succombé, dont onze avec des symptômes assez certains de métastase. Des quatre qui restent, un présente déjà une récidive; deux ont leur opération pratiquée depuis un temps trop court (un an à un an et demi) pour juger s'ils sont à l'abri d'une récidive; un seul, opéré depuis quatre ans, paraît ne devoir plus se ressentir de son mal. Il y a loin d'une pareille expérience à la prétendue sécurité de l'opération du sarcome par l'énucléation.

Les métastases sont surtout à craindre dans les deux premières années qui suivent l'opération; que celle-ci ait été pratiquée tôt ou à une époque avancée du mal, peu importe, contrairement à ce qui arrive pour les récidives sur place, qui deviennent bien plus fréquentes lorsqu'on a opéré à une période ultime du mal. On peut donc, par une opération promptement faite, avant que la tumeur ait acquis beaucoup de développement et n'ait produit aucun symptôme d'exagération de pression, être à peu près certain qu'il ne surviendra pas de récidive; tandis que même, à ce moment, on n'a pas plus de garantie en ce qui concerne les métastases que lorsqu'on aura opéré un mélano-sarcome ayant déjà pullulé dans l'orbite (les chiffres de M. Fuchs confirment cette manière de voir). Il arrive que, dans les trois quarts de pareils cas, les métastases se produisent sans récidive sur place.

Indubitablement il existe des observations où l'infection est restée locale, où les malades sont morts par une propagation du mal sur place, sans présenter la moindre trace de métastase. De quoi dépend donc la facilité de l'infection de l'organisme que présentent dès le début certains mélano-sarcomes, à ce point qu'en opérant tôt ou tard, on n'allonge guère la vie au delà de dix-huit mois à deux ans; car, en opérant de très bonne heure, la métastase paraît seulement se manifester plus tardivement, parce que la semence cancéreuse n'a eu que fort peu de temps pour pousser et donner lieu au développement de tumeurs, dont la présence ne se révèle que lorsqu'elles ont acquis un certain degré de développement? « Il ne peut persister aucun doute, dit M. Fuchs, que le sarcome de la choroïde, principalement le mélano-sarcome, dépasse en malignité toutes les autres néoplasies. » On ne constate ici que 6 pour 100 de guérisons définitives, tandis que pour les carcinomes on en compte 29 pour 100.

On voit combien les mélano-sarcomes sont disposés à disséminer une semence maligne qu'ils déversent dans le courant sanguin; et pourtant, en dépit de la prédisposition que la choroïde montre pour la mélanose, elle n'est nullement un terrain propice pour recevoir, elle, un élément cancéreux émanant d'une tumeur maligne du voisinage. On ne connaît aucun cas où, avec une mélanose d'une autre région, la choroïde soit devenue le siège d'une tumeur métastatique. J'ai assisté à l'évolution de l'un des cas les plus terribles de généralisation de mélanose, chez le fils d'un confrère, jeune homme de trente ans, auquel on avait pratiqué l'énucléation de l'œil gauche pour une mélanose extra-oculaire. Chez lui, une mélanose généralisée de la peau, des os du crâne, de la colonne vertébrale et des fémurs, ainsi que des organes internes, s'était développée; pourtant l'œil droit resta absolument indemne, et même il ne se produisit pas ici de récidive locale. L'inverse a lieu dans le foie, qui est l'organe de prédilection pour la mélanose; en effet, à l'exception d'un seul cas de Lebert, on ne connaît pas de mélanose primitive du foie, et l'on fait bien, dans chaque cas de mélanose établie dans cet organe, de s'assurer si une énucléation n'a pas été pratiquée. Il est vrai que dans une observation de M. Brœmer (*Dissert. inaug.*, p. 45), on cite une observation où, à la suite d'une opération par liga-

ture d'une verrue mélanique, on observa sans récidive locale un mélano-sarcome de la choroïde; mais il n'est pas dit si la verrue n'était pas secondaire et s'il ne s'agissait pas d'une simple coïncidence.

Quelque triste que soit la perspective pour l'avenir du malade, il s'impose comme *traitement* d'agir, une fois le diagnostic établi, avec la plus grande promptitude, et d'énucléer. Il faut énergiquement combattre le préjugé d'après lequel l'opération hâterait la récidive par métastase. Il en est autrement lorsque, manifestement, des métastases existent déjà du côté du foie ou de l'estomac. Ici la question peut se poser si l'on doit soumettre encore le pauvre patient à une opération émouvante; mais même, en pareil cas, l'indication peut être établie lorsque de vives douleurs ou de fortes pertes de sang tourmentent le malade. L'état de faiblesse du malade ne peut jamais fournir une contre-indication pour une opération qui n'expose qu'à une perte minime de sang. On s'efforcera toujours de sectionner aussi loin que possible le nerf optique.

Quoique j'aie appelé l'attention sur ce fait particulier, qu'après plusieurs mois on peut voir se produire chez pareils énucléés un phénomène particulier qui pourrait faire croire à tort à une récidive sur place, on n'y a guère prêté attention. Ainsi M. Fuchs déclare aussi comme fort remarquable le cas suivant relaté par Noyes. « Un globe oculaire réduit fut énucléé pour une irritation sympathique de l'autre œil. On y trouva une petite tumeur mélanique, ayant aminci d'un côté la sclérotique, mais sans la perforer, autant qu'on en pouvait juger à l'inspection directe. Quelques mois après l'énucléation, il se présentait dans le tissu cellulaire de l'orbite une masse mélanotique circonscrite, qui disparut quelques mois après, sans avoir acquis un degré de développement quelque peu notable. L'opéré succomba après deux ou trois ans à la suite d'une mélanose du foie. L'examen microscopique le plus attentif du tissu cellulaire de l'orbite ne pouvait faire découvrir race de quoi que ce fût qui aurait ressemblé à une mélanose. Voici ce qui s'était passé. Il se produit parfois par les vaisseaux du nerf optique sectionné, avec apparition de douleurs de courte durée, un épanchement sanguin soulevant la conjonctive sous forme d'une petite tumeur noirâtre, un champignon qui prend beaucoup de temps pour se résorber et peut parfaitement en imposer pour une récidive. J'ai enlevé à diverses reprises pareils champignons d'un coup de ciseaux, entre autres chez une malade qui succomba, trois ans après son opération, à une mélanose du foie sans récidive locale. Le champignon était muni d'un mince pédicule et uniquement composé d'un coagulum enveloppé par la conjonctive.

D'après ce que nous avons exposé, il ne faudra pas reculer devant une excentration de l'orbite, lorsque la mélanose a envahi tout le contenu de cette cavité, et agir comme Daviel (2) le faisait déjà, en détachant le périoste en totalité. Ce n'est pas la crainte de l'inutilité de pareille opération, parce que les métastases devraient forcément être déjà établies, qui doit retenir l'opérateur, car il est établi que les malades peuvent succomber sans métastase, par la seule extension du mal. Toute récidive doit aussi être enlevée soigneusement en ne ménageant pas les tissus ambiants, et en se servant du thermocautère en pointe pour bien cautériser toutes les parties avoisinantes,

(1) *Archiv de Knapp*, t. IX, p. 140.
(2) *Philosophical Transactions*, p. 188. London, 1755

disposant ainsi en même temps d'un excellent moyen hémostatique. Le tamponnement de l'orbite avec de la gaze phéniquée et la ouate salicylique trempée dans une solution à 4 pour 100 d'acide borique complèteront alors le pansement. Pourtant on évite autant que possible ce tamponnement si l'on n'y est pas contraint par l'hémorrhagie, ou après une évacuation plus ou moins complète de l'orbite, à cause du renversement des paupières en dedans, car l'enlèvement du tampon peut faire renaître des hémorrhagies fâcheuses pour les forces de l'opéré. Le tampon peut aussi être remplacé par une petite vessie de caoutchouc qu'on remplit d'eau (*concheurynter* de M. Adler). La plus stricte observation de tout antisepticisme peut ici sensiblement prévenir des dangers d'une propagation vers les méninges, lorsque la paroi supérieure de l'orbite a souffert.

ARTICLE XII

FORMATION DE MASSES OSSEUSES DANS LA CHOROIDE

La choroïde, c'est-à-dire la partie adhérente du tractus uvéal, est exclusivement l'endroit où, à la suite d'inflammations préalables, on peut observer une ossification des produits inflammatoires. Ni dans la cornée, ni dans l'iris, ni dans le cristallin, nous ne rencontrons de véritables ossifications; tout se borne ici au dépôt de sels calcaires, à la pétrification. Dans le corps vitré seul on observe des masses osseuses, et encore sont-ce généralement les produits inflammatoires de la choroïde, ayant déplacé ce milieu transparent, qui sont devenus le siège d'une ossification. Ce qui explique cette prédilection, c'est que, pour la transformation osseuse, il faut un afflux prolongé de matériaux nutritifs que seule la choroïde peut fournir, tandis que l'inflammation des autres parties de l'œil aboutit à une oblitération plus ou moins complète des vaisseaux, de façon à supprimer une des conditions essentielles pour favoriser l'ossification (Knapp) : il en est ainsi, par exemple, pour l'iris et la rétine.

Il est excessivement aisé de se tromper sur le siège primitif du développement des masses osseuses. Ainsi, pour l'iris, on a facilement fait la confusion de prendre les produits inflammatoires ossifiés qui tapissent la surface postérieure pour une ossification de l'iris même (Berthold), ainsi que pour celle du cristallin. Le simple déplacement par rétraction cicatricielle peut avoir mis ces masses en contact très intime avec l'iris (Knapp); car il est indiscutable que, même la partie la plus antérieure du corps ciliaire, pourtant si riche en vaisseaux, montre fort peu de tendance à devenir le siège d'une ossification qui est bien plus prompte à s'établir pour les parties de la choroïde situées plus en arrière.

Donc ce dernier point est le siège principal de la formation osseuse; ici

aussi la vascularisation assez abondante se montre même lorsque les yeux présentent déjà un degré avancé d'atrophie. M. Knapp (1) a particulièrement porté son attention sur ce sujet, et a constaté que c'est de la *face interne de*

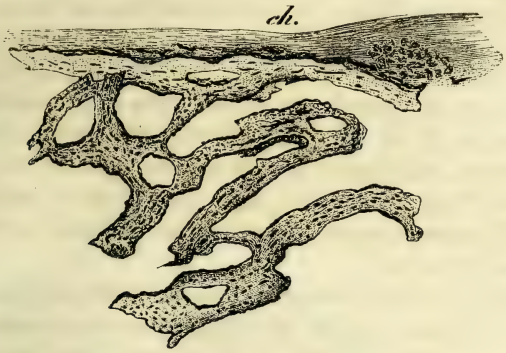

Fig. 131.

Coupe de la choroïde (*ch*) ossifiée, éclaircie par la térébenthine.

la choroïde que prend naissance la substance osseuse. Suivant M. Alt (2), ce serait même la couche la plus interne, la lame vitrée et ses excroissances verruqueuses, qui deviendraient tout d'abord le siège de dépôts calcaires

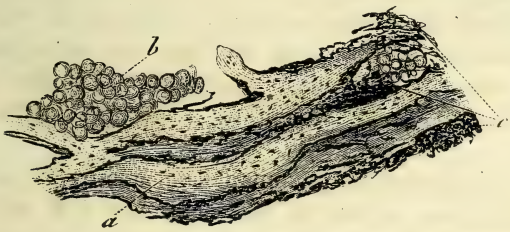

Fig. 132.

a, trabécules osseuses; *b*, interstice rempli de gouttelettes graisseuses, de cristaux de cholestéarine et de margarine. On aperçoit entre les trabécules osseuses (*c*) le pigment choroïdien en partie pris de dégénérescence graisseuse (Haase).

et d'une véritable ossification. Il se développe ainsi une coque osseuse qui s'étend plus ou moins loin en avant, ou des anneaux, ou des plaques incurvées composées de tissu osseux et constituées de réseaux de trabécules osseuses tels que les représentent les figures 131 et 132.

(1) *Archiv für Augenheilk.*, t. II, 1, p. 133.
(2) *Compendium der nom. und path. Histologie des Auges*, 1880, p. 144.

Les vaisseaux de la masse osseuse de nouvelle formation se trouvent en communication directe avec ceux de la choroïde, et ce serait, suivant Knapp, la chorio-capillaire, si riche en vaisseaux, qui livrerait les matériaux essentiels à la formation des masses osseuses, qui cessent de se développer là où se termine la chorio-capillaire. Ce sont essentiellement les produits inflammatoires exsudatifs, et ceux résultant de la diapédèse et de la prolifération cellulaire, qui s'ossifient, ou plutôt vers lesquels s'étend l'ossification, car jusqu'à présent on ne connaît pas d'ossification proprement dite de la choroïde à tissu intact. Il est vrai qu'au voisinage des anciens foyers inflammatoires on rencontre, imbriquées dans la chorio-capillaire, de petites plaques de tissu osseux [Pagenstecher (1)], mais reste à savoir jusqu'à quel point les produits inflammatoires qui leur ont donné naissance ont disparu autour du foyer morbide principal.

A mesure que la masse osseuse acquiert son développement, la couche vitreuse s'use, et il peut ainsi se développer une coupe osseuse s'étendant jusque derrière le cristallin pétrifié. Cette coupe est recouverte à l'intérieur d'une mince trame de tissu cellulaire, vestige de la rétine atrophiée, ainsi que des résidus de masses inflammatoires non ossifiées. Près de l'*ora serrata*, il est possible de poursuivre cette trame cellulaire qui, traversant l'intérieur de l'œil, peut représenter une cloison sur laquelle rampe le tissu osseux, parce que c'est bien vers les produits inflammatoires que pousse l'ossification, qui, dans son terme le plus avancé, finit par former, dans certains yeux réduits, une véritable capsule plus ou moins fermée, représentant sur des yeux fortement atrophiés une gourde à col étranglé. Pendant qu'évolue cette ossification dans la région postérieure de l'œil ayant conservé ses ressources nutritives, on voit que les parties antérieures du globe oculaire, dont la nutrition a principalement souffert par le retrait cicatriciel, deviennent exclusivement le siège de simples dépôts calcaires.

Ce ne sont pas seulement les produits inflammatoires qui, sur leur retour, peuvent s'ossifier; nous voyons (fig. 133, empruntée à M. Alt) qu'il en peut être ainsi pour des néoplasies malignes, des sarcomes, par exemple. Ici doit être notée la transformation préalable de pareilles tumeurs en cartilage hyalin (chondro-sarcome choroïdien).

Les maladies qui prédisposent le plus à l'ossification de la choroïde sont les choroïdites, suite de traumatismes. Cette altération se montre bien moins dans les formes pures d'irido-choroïdites (Stellwag, Knapp) que dans les choroïdites suppuratives lentes, qui n'ont pas, après le traumatisme, entraîné la perforation, mais où peu à peu le pus s'est condensé et où une phthisie partielle s'est développée. Certains auteurs admettent avec raison qu'une transsudation abondante avec inflammation hyperplastique (décollement de la rétine) doit avoir précédé pour favoriser la transformation

(1) *Archiv für Ophthalm.*, t. VII, 1, p. 93.

osseuse des produits inflammatoires (*Schiess-Gemusens*) (1). Ce sont particulièrement les traumatismes contondants qui peuvent engendrer ces sortes d'inflammations.

L'ossification de la choroïde n'a d'intérêt pratique qu'à un seul point de vue, c'est que sur des yeux qui sont en voie d'ossification et sur lesquels la section antérieure du globe oculaire a conservé encore une notable partie de ses nerfs et espaces lymphatiques, le moindre déplacement des plaques osseuses dentelées en avant peut donner lieu à un ravivement inflammatoire, à des accès très douloureux et à des lymphangites qui, fusant le long

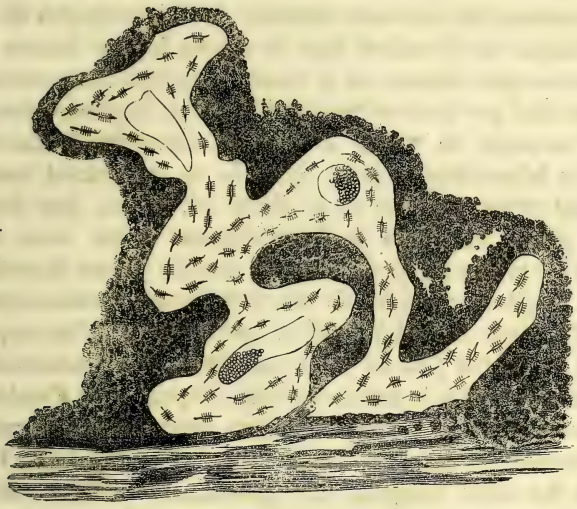

Fig. 133. — Formation de masses osseuses dans un sarcome de la choroïde.

du nerf optique, peuvent avoir un retentissement fâcheux sur l'autre œil. Pareils yeux à cristallin pétrifié deviennent alors tout d'un coup le siège d'hémorrhagies, d'irido-choroïdite séreuse indolente; le moindre attouchement est sensible aux malades, et cela souvent après une période de calme absolu durant parfois depuis vingt à trente ans.

Ce n'est nullement l'ossification elle-même qui dispose à ces accidents, car, arrivée à la formation complète d'une capsule osseuse, on n'observe plus pareils réveils d'yeux phthisiques vers un état douloureux et préjudiciable pour le congénère. C'est à la période où la coque osseuse pousse ses pointes vers l'*ora serrata* que la contusion de l'œil (si facile pendant le massage brutal au moment du réveil) peut faire renaître ces inflammations préjudiciables. Une fois la coque osseuse arrondie en avant, ce qui concorde habituellement avec une atrophie si complète de l'iris, que le cristallin pétrifié vient se présenter avec ses contours à travers la trame atrophiée du

(1) *Archiv für Augenheilk.*, t. XIX, 1, p. 219.

diaphragme iridien, tout danger est éliminé, de même que toute nécessité écartée d'énucléer pareil œil, à moins que le malade ne le réclame pour des considérations purement cosmétiques.

ARTICLE XIII

ÉPANCHEMENTS SANGUINS, ANOMALIES CIRCULATOIRES DE LA CHOROIDE

Nulle difficulté ne se présentera pour différencier de petits épanchements en stries provenant des vaisseaux rétiniens des hémorrhagies de la choroïde. Ces hémorrhagies se répandent dans la couche la plus interne de la membrane nerveuse assez distante de la choroïde, suivent la direction des fibres, et indiquent ainsi par leur conformation leur lieu de provenance par rapport au proche voisinage de troncs et de vaisseaux rétiniens. La conformation arrondie des hémorrhagies de la choroïde se rencontrant souvent en un point où tout vaisseau visible de la rétine fait défaut, leur dégradation de couleur à partir du centre de l'épanchement donne assez souvent une indication pour préciser la provenance du sang du réseau choroïdien.

Lorsqu'il s'agit au contraire de très forts épanchements sanguins qui se sont répandus dans le fond de l'œil et ont envahi jusqu'au corps vitré en le remplissant de flocons plus ou moins nombreux, il est infiniment plus difficile de se prononcer sur la source du sang. La possibilité d'assister au début de pareilles extravasations sanguines nous permettra de regarder comme source principale de forts épanchements sanguins du fond de l'œil l'espace intervaginal des nerfs optiques. Ces épanchements s'étalent de préférence vers le pôle postérieur, la macula, refoulent sur leur passage les fibres transversales de la rétine, pour se créer ainsi, par l'entassement de ces fibres, des lignes de démarcation plus ou moins rectilignes ou incurvées, et montrent toujours une tendance à dénoter par leur coloration le dépôt des parties consistantes du sang dans les endroits les plus déclives de l'œil.

La proéminence de pareils épanchements en poche peut parfois aisément être constatée, mais elle ne permet pas de conclure à un soulèvement portant uniquement sur la membrane limitante fort résistante de la rétine; car, d'après la figure 134, les épanchements abondants de sang peuvent, en s'insinuant dans les espaces endothéliaux (de Sattler) de la choroïde, la séparer en deux feuillets.

Il n'est pas non plus facile de se renseigner en pareil cas sur l'intégrité plus ou moins parfaite des vaisseaux rétiniens, sur un fond d'un rouge tellement foncé, que les vaisseaux ne s'en détachent guère, et l'on ne pourra pas davantage se prononcer avec quelque exactitude sur leur changement de parcours. Il est vrai qu'on peut se faciliter pareille étude au moyen de la lumière électrique et en n'éclairant pas directement le vaisseau rétinien qu'on examine, mais en laissant tomber l'image de la flamme à une très

courte distance de son parcours, de manière à l'étudier par la lumière renvoyée par les parties situées derrière et à l'éclairer par transparence ; ce qui peut exceptionnellement permettre de juger de la distance du vaisseau rétinien et de la partie coagulée du sang.

Pour ce qui concerne les ruptures vasculaires qui livrent passage à une quantité plus ou moins notable de sang épanché dans la rétine, il sera sou-

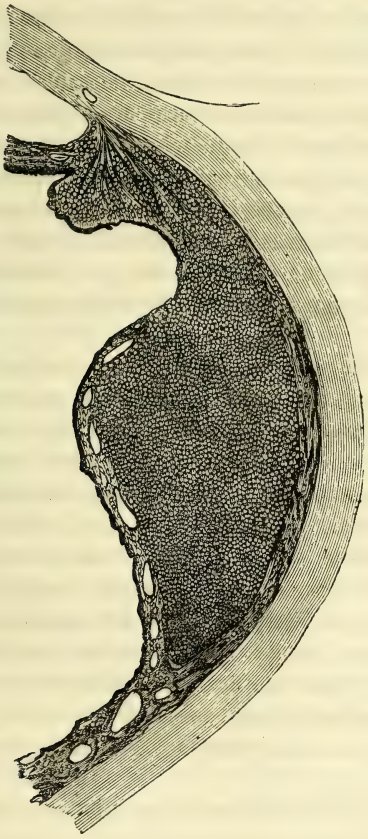

Fig. 134.

Hémorrhagie considérable de la choroïde, la divisant en deux feuillets. Cet épanchement est consécutif à un traumatisme avec un instrument contondant (Arlt).

vent possible de les rapporter à des altérations visibles de leurs parois, tandis qu'on ne réussira que tout à fait exceptionnellement à constater des altérations des parois des vaisseaux choroïdiens et la prédisposition à des ruptures. Dans les cas de staphylôme postérieur, étendu et progressif, on a parfois occasion de constater un épaississement sclérosant des parois des vaisseaux choroïdiens, de façon que la colonne sanguine qu'ils charrient va en s'amincissant, disparaît finalement, et laisse à la place des vaisseaux un emince traînée

rectiligne; mais reste à savoir jusqu'à quel peint pareille altération prédispose à la rupture et autorise à y rapporter les hémorrhagies qu'on rencontre si fréquemment en pareille circonstance.

J'envisage cette altération, que je démontre souvent aux élèves, en insistant pour qu'ils se rendent compte, par des examens espacés, de l'oblitération finale, comme une *sclérose oblitérante* des parois vasculaires, altération que M .Knapp (1) regarde comme une perivasculitis choroïdienne. Certainement, ces changements rappellent bien plus la sclérose vasculaire de la dégénérescence pigmentaire que la perivasculitis rétinienne, où les parois sont par place engaînées par une masse blanchâtre, laissant d'autres parties des vaisseaux absolument libres, tandis que les parois sclérosées des vaisseaux de la choroïde se dessinent avec une netteté de contour parfaite et rétrécissent la colonne sanguine, non par une augmentation d'épaisseur de la paroi, mais par un rapprochement progressif de leur contour interne. Cette altération n'a donc pas pour effet de masquer le réseau sanguin; loin de là, celui-ci ressort avec une extrême netteté, rehaussé par l'enrubannement blanchâtre que conservent les plus fines branches choroïdiennes jusqu'à leur oblitération définitive.

Ce sont les cas de choroïdite atrophiante par tension où l'on rencontre, le plus fréquemment sur les bords du staphylôme progressif ou à l'endroit de la macula même, de larges plaques sanguines répandues dans la choroïde; mais jamais je n'ai réussi, même en m'appliquant dans les cas les mieux disposés pour pareil examen, à trouver un vaisseau choroïdien à parois dilacérées auquel on pourrait rapporter l'extravasation du sang, tandis que cela est possible pour certains épanchements rétiniens. Le doute sur la provenance du sang persiste donc encore; il paraît pourtant avéré que les épanchements choroïdiens ont infiniment plus de tendance à s'étaler le long des espaces lympahtiques et à soulever en bosselure peu élevée la rétine. Reste à savoir jusqu'à quel point des épanchements provenant de la choroïde et situés près du nerf optique peuvent fuser vers l'entrée du nerf, et, grâce aux connexions avec les gaînes, se frayer un passage vers le nerf et le corps vitré.

Plus nous portons notre attention sur ce sujet, plus nous pouvons affirmer que l'opinion, généralement accréditée, d'après laquelle de très fortes hémorrhagies qui envahissent le corps vitré seraient dues à une déchirure de la rétine, repose sur une erreur; le sang se fraye ici, presque constamment, un passage le long du bord de la papille en écartant les fibres du nerf optique. La quantité du sang épanché ne permet ici aucune déduction; il peut en aussi grande abondance provenir des vaisseaux propres des gaînes du nerf et de la rétine que des troncs vasculaires de la choroïde.

Qu'on veuille ici bien faire attention pour ne pas prendre pour des déchirures de la rétine des caillots de sang qui pendent au voisinage de la papille.

(1) *Transact. of the Americ. Ophth. Soc.*, 1870, p. 129.

Ce qui est incontestable, c'est qu'après absorption de ces très vastes épanchements, on ne réussit presque jamais à constater la présence d'une cicatrice rétinienne, ce qui pourtant est facile après des déchirures traumatiques, ou la rétraction cicatricielle d'épanchements exsudatifs abondants.

L'examen fonctionnel peut parfois venir en aide pour nous renseigner sur le siège précis de l'extravasation sanguine, lorsqu'elle s'est produite au proche voisinage de la macula. Ainsi, lorsque près de cette partie la plus sensible de la rétine, une hémorrhagie s'est effectuée dans la rétine, elle aura pour effet un déplacement avec compression des éléments sensoriels de la membrane nerveuse, qui se révèlera au malade par la présence d'un scotome positif. S'agit-il, au contraire, d'un simple soulèvement de la lame vitreuse qui supporte la macula, cet état, identique comme aspect ophthalmocospique à l'hémorrhagie, rétinienne ne se manifestera par aucun signe fonctionnel.

Comme les vaisseaux choroïdiens sont le plus souvent soustraits à l'examen direct et comme leur répartition en diverses couches enfeutrées les unes dans les autres rend l'analyse du genre de vaisseaux impossible, il devient évident qu'il ne peut guère être question d'une étude sérieuse des *troubles circulatoires* de la choroïde.

Ce qu'on connaît d'*altérations pathologiques* des parois vasculaires de la choroïde, c'est l'étude histologique qui nous l'a appris, et elles figuraient en général avec d'autres altérations morbides répandues dans l'œil. C'est ainsi que Virchow (1), H. Müller (2), Schweigger (3), etc., rapportent pareilles altérations comme consécutives à la rétinite brightique. Quoique ces changements morbides concernant les vaisseaux de la choroïde peuvent se présenter en îlots et foyers isolés, séparés par des parties absolument intactes de la chorio-capillaire, les taches opalines qu'lis produisent se noieront complètement dans l'opacité que leur communique le trouble notable de la rétine sus-jacente. Il en sera de même des plaques atrophiques du réseau vasculaire de la chorio-capillaire que Wedel (4) a décrites.

L'*embolie* de fines branches des artères ciliaires postérieures a été décrite depuis longtemps par H. Müller (5), mais on ne connaît jusqu'alors aucun type d'image ophthalmoscopique à rapporter à pareille altération. L'*embolie périphérique* de H. Müller, dans laquelle des masses épithéliales dégénérées des artères ciliaires de la choroïde sont, après leur détachement, entraînées dans les fines branches vasculaires de la choroïde, peut, au point de vue de la médecine générale, avoir une haute importance pathologique mais ; cette embolie, en quelque sorte locale et différente de l'*embolie périphérique* qu'on observe à

(1) *Varhundlungen der Würzb. phys. Gesellsch.*, t. X, Hft. 2 et 3.
(2) *Würzburger med. Zeitschrift*, t. I.
(3) *Archiv für Ophthalm.*, t. VI, 2, p. 308, et t. IX, 1, p. 202.
(4) *Atlas der path. Histologie : Iris et Choroïde*, t. I, fig. 3.
(5) *Gesammelte hinterlassene Schriften*, t. I, p. 305.

la suite d'endocardite qui accompagne le rhumatisme articulaire, ne se révèle pas par un symptôme direct à notre observation.

Il est vrai que nous sommes forcé de rapporter l'irido-choroïdite métastatique à pareille embolie des artères ciliaires (voy. pag. 459), mais nous n'avons pas caché qu'en pareil cas notre raisonnement théorique manque de l'appui d'une démonstration anatomo-pathologique, et, chose curieuse, on a signalé dans des cas de rhumatisme articulaire des choroïdites métastatiques où précisément l'endocardite faisait défaut. Reste donc à savoir s'il ne faut pas rattacher les cas de choroïdite métastatique qu'on attribue à l'embolie à ceux produits par invasion du liquide cérébro-spinal dans les espaces lymphatiques choroïdiens, sous l'influence d'une exagération de la pression intra-crânienne, telle qu'elle s'observe si aisément dans les affections graves qui engendrent la choroïdite en question.

On a voulu rapporter des opacités circonscrites de la rétine à un trouble de nutrition occasionné par l'obstruction embolique ou l'infarctus d'un vaisseau choroïdien; mais, comme le fait aussi observer M. Knapp (1), on déterminerait plutôt une hypérémie collatérale, ainsi qu'une exsudation choroïdienne, qu'un trouble nutritif de la rétine. Pareil trouble ne saurait se développer que lorsqu'il y aurait suppression sur une assez large surface de l'afflux de sang artériel dans la choroïde, et cela ne donnerait lieu qu'à une altération fonctionnelle des couches les plus internes et purement sensorielles de la rétine. Du reste, l'extrême richesse en anastomoses vasculaires dans le réseau choroïdien obvierait rapidement à l'obstruction d'une ou de plusieurs branches vasculaires par l'établissement d'un courant collatéral, de manière que même les conditions pour un infarctus ne pourraient se présenter.

Il résulte de cette disposition particulière que l'obstruction embolique, ainsi que la *sclérose oblitérante*, lorsqu'elle ne se présente pas sur une très vaste étendue, serait incapable de déterminer des troubles nutritifs permanents; elle peut amener des scotomes transitoires, des obscurcissements de très courte durée, tels que les accusent souvent les personnes atteintes de vices cardiaux, d'athéromes du système artériel, mais elle ne donnerait pas lieu à des troubles nutritifs prolongés qui imprimeraient un cachet particulier à l'image ophthalmoscopique.

ARTICLE XIV

DÉCOLLEMENT DE LA CHOROIDE

Actuellement il est connu que dans nombre de cas d'irido-choroïdite avec production de masses néoplastiques qui jouissent d'un pouvoir rétractant sensible (irido-choroïdite sympathique), la choroïde et surtout le corps

(1) *Archiv für Ophthalm.*, t. XIV, 1, p. 237.

ciliaire sont, à une certaine époque de la maladie détachés, de leur insertion sclérale. Le décollement choroïdien explique surtout le ramollissement de pareils yeux et la phthisie essentielle à laquelle ils sont sujets. Cette phthisie peut, lorsqu'un décollement rétinien se combine au détachement de la partie antérieure de la choroïde, se transformer en phthisie plus ou moins complète et définitive. Ce genre de décollement choroïdien n'est donc nullement rare, et la succession des symptômes n'exposera guère à confondre ici l'affection avec la formation d'une tumeur, ainsi qu'il peut arriver lorsque le décollement s'est instantanément produit, comme on l'observe à la suite de traumatismes.

De Ammon (1) est le premier qui a décrit dans un cas de staphylôme circonscrit de la sclérotique un véritable décollement de la choroïde de la membrane sous-jacente. Elle se trouvait dans la majeure partie de son décollement, séparée de la sclérotique par une simple couche exsudative. De semblables observations ont été fournies par Stellwag de Carion (1) et Virchow (2), et on les regardait alors comme des faits exceptionnels jusqu'à ce que Iwanoff (3) ait démontré le mécanisme du décollement choroïdien par rétraction des produits inflammatoires.

Ce genre de décollement échappe tout à fait à l'examen ophthalmoscopique, et il en sera probablement ainsi pour les décollements traumatiques où les désordres, les extravasations de sang occasionnés par le traumatisme rendront l'inspection de l'œil impossible. Pourtant, dans un cas semblable, M. Knapp (4) a pu faire l'exploration ophthalmoscopique, qui, chose curieuse, a juste donné lieu à une fausse interprétation. Il s'agissait d'un œil qu'on avait soumis à l'extraction du cristallin avec la curette, et sur lequel une grande partie du corps vitré liquéfié s'était échappé. Après la guérison, on apercevait dans le champ pupillaire trois tumeurs semi-sphériques d'une *surface veloutée* qui, s'étaient montrées après une réouverture malencontreuse de la plaie. On les interpréta comme tumeurs sarcomateuses de la choroïde parce qu'on pouvait directement apercevoir ces boutons semi-sphériques d'une coloration d'un brun sale. L'examen histologique de l'œil énucléé, très ramolli, démontra la présence d'un décollement du corps ciliaire et de la partie intérieure de la choroïde. Entre la choroïde et la sclérotique se trouvait un espace annulaire de 4 à 5 millièmes de largeur sur 8 millièmes d'élévation rempli d'un liquide transparent.

L'erreur inverse a été commise par nous chez un homme d'une cinquantaine d'années, qui présentait un mélano-sarcome de la choroïde survenu très rapidement après une contusion de l'œil. Comme la tumeur se rencontrait dans un œil à tension fort réduite et présentait un aspect tout à fait lisse, avec coloration brunâtre très uniformément

(1) *Zeitschrift der Ophthalmologie*, t. II, p. 247.
(2) *Die Ophthalmologie*, etc., t. II, p. 98.
(3) *Archiv für Ophthalm.*, t. III, 2, p. 430.
(4) *Die intra-ocularen Geschwülste*, p. 194.

répandue, on ne procéda pas à l'énucléation. Le confrère qui la fit plus tard et montra la pièce dans une réunion savante, en insistant sur ce que l'énucléation tardive avait pu occasionner la métastase hépatique, verra en se rapportant à la statistique des métastases (voy. p. 487), que nous n'avons pas outre mesure chargé notre conscience.

Un cas analogue de décollement, suite d'extraction, a été décrit par M. Reuling (1). Aussi, dans ce cas, il était survenu pendant l'opération un écoulement notable du corps vitré, qui s'était renouvelé après l'arrachement du pansement. A la suite de ce double traumatisme, la choroïde s'était détachée de la sclérotique à l'entrée du nerf optique jusqu'à 1/2 ''' de distance de l'insertion du muscle ciliaire. Ni la rétine, ni le corps vitré ne présentaient rien d'anormal.

Quiconque a opéré beaucoup de staphylômes cornéens d'après l'ancienne méthode de simple excision n'ignore pas qu'en ouvrant largement les yeux à forte tension, on donne lieu à des hémorrhagies considérables qui déterminent parfois une sortie complète du corps vitré, suivie de la présentation de la choroïde dans la plaie. Cela s'observe même quelquefois tout exceptionnellement à la suite de l'extraction de la cataracte qu'on a eu la malechance de pratiquer, sans le savoir, sur un œil atteint de glaucome hémorrhagique. *M. de Guvea* (2) a même expérimentalement démontré que le décollement de la choroïde par imbibition séreuse de la *lamina fusca* facilite l'échappement du corps vitré, et que pareil décollement, lorsqu'il n'est pas trop accentué, peut rétrocéder et se dissiper.

De ce qui précède, on peut conclure que les traumatismes qui sont capables d'amener des décollements du corps vitré et de la rétine peuvent, lorsque leur action est très énergique et persistante, déterminer aussi un détachement de la choroïde d'avec la sclérotique.

La première mention clinique d'un décollement de la choroïde a été faite par *de Graefe* (3), qui pose le diagnostic de cette affection en 1854, et ultérieurement dans deux autres cas. Il s'agissait « d'une proéminence s'élevant latéralement vers le milieu du corps vitré, proéminence présentant sur le sommet un contour absolument arrondi et tranchant »; elle était recouverte de la rétine et de la choroïde. La membrane nerveuse était légèrement opaline, de façon qu'on ne pouvait qu'indistinctement apercevoir la choroïde pigmentée. L'absence de toute trémulation de pareille procidence, sa forme rigide, inaltérée pendant un long espace de temps, firent abandonner l'idée qu'il pouvait s'agir ici d'une tumeur de la choroïde, parce que dans ces trois cas les yeux devinrent phthisiques après qu'un décollement de la rétine se fut tout d'abord développé. Un traumatisme n'avait pas précédé l'évolution de la maladie dans ces cas.

A ces cas publiés par M. Liebreich (4) et représentés par lui, il en ajouta

(1) *Archiv de Knapp*, t. I, 2, p. 186.
(2) *Archiv für Ophthalm.*, t. XV, 1, p. 244.
(3) *Ibid.*, t. IV, 2, p. 255.
(4) *Ibid.*, t. V, 1, p. 259, et *Atlas d'ophthalmoscopie*, t. VII, fig. 4.

quelques autres qui tous présentèrent le signe pathognomonique signalé par *de Graefe*, à savoir, la translucidité de la choroïde à la surface de la tumeur qui forme un segment de sphère lisse et saillant dans le champ ophthalmoscopique.

En ce qui concerne la coloration et les détails de l'image ophthalmoscopique, il reste bien entendu que la conservation de la transparence de la rétine, ainsi que la teinte de la choroïde et sa saillie, l'influenceront sensiblement; suivant que le décollement est de nature inflammatoire ou traumatique, on y rencontrera des dépôts pigmentaires, des épanchements de sang, etc. (Schweigger (1).

Dans les cas que nous avons eu occasion d'observer, un certain doute pouvait planer sur la nature du mal qu'on n'eut pas occasion de poursuivre jusqu'à sa terminaison usuelle en phthisie oculaire, et encore parce que l'on n'eut même pas le temps de constater l'immobilité de la tumeur pendant un espace de temps suffisamment long.

Il s'agit d'un malade âgé de cinquante-six ans, dont l'œil gauche s'est brusquement voilé de telle façon, que le tiers interne du champ visuel fut aboli. L'examen ophthalmoscopique montra les milieux transparents intacts, et nulle altération du fond de l'œil. En dehors, juxtaposée à la surface postérieure du cristallin, se présentait une masse saillante, lisse, de forme sphérique et rouge grisâtre, absolument immobile lorsqu'on imprimait à l'œil un ébranlement brusque. On peut parfaitement distinguer sur cette masse saillante le réseau grossier des vaisseaux choroïdiens sur lequel rampaient les fines branches de vaisseaux rétiniens. Cette saillie sphérique se rapprochait tellement du corps, ciliaire qu'on ne pouvait explorer que la partie saillante dans le corps vitré, et que même après dilatation au maximum de la pupille on ne pouvait se renseigner sur le mode d'implantation de cette saillie. La tension de l'œil était *sensiblement diminuée* comparativement à l'autre œil, et le malade indiquait avec précision que le trouble s'était *brusquement* présenté trois semaines auparavant. Après avoir examiné à divers intervalles ce malade, qui passa par un traitement iodé absolument inefficace, il ne revint plus à la consultation.

Le *diagnostic différentiel* entre le décollement de la choroïde et de la rétine se base essentiellement sur l'immobilité complète de la partie détachée de la choroïde, qui forme une sorte de tumeur consistante, lisse et absolument régulière. A part cela, jamais la rétine décollée, quelque opaque qu'elle soit, ne se présentera avec cette coloration rouge brunâtre ou roux grisâtre du décollemement choroïdien. En outre, on reconnaîtra, si la rétine n'a même que partiellement conservé sa transparence, le réseau sous-jacent des vaisseaux de la choroïde, l'arrangement des interstices vasculaires; comme cela n'est guère possible lorsque la rétine s'est soulevée au devant d'une tumeur. Qu'en dépit de tous ces signes différentiels l'erreur soit possible, nous l'avons bien démontré plus haut.

Au début, la rétine reste nettement accollée au détachement choroïdien, elle ne s'en sépare que tout à fait sur les parties déclives; mais à une époque plus avancée du mal, la membrane nerveuse s'en détache progressivement

(1) *Handbruch*, 2e édit., p. 439.

et perd de plus en plus de sa transparence; on conçoit combien alors les difficultés pour discerner le décollement simple et le décollement suite d'une tumeur deviennent grandes.

Lorsqu'il s'agit du décollement le *plus fréquent*, celui qui avoisine le corps ciliaire, la confusion avec une tumeur du corps ciliaire est encore plus facile à commettre. Seule ici la *diminution notable de la tension*, qui s'accentue progressivement à mesure que la rétine se détache et que l'œil devient phthisique, nous permettra d'établir le diagnostic. S'agit-il d'un œil renfermant une tumeur mélanique? Il est vrai qu'on peut aussi parfois rencontrer une diminution de tension, mais pareil œil ne deviendra pas phthisique sans avoir passé par une phase glaucomateuse, tandis que le décollement choroïdien passe de la phthisie essentielle à la phthisie définitive sans symptômes irritatifs quelconques.

Ce n'est donc que grâce à la durée d'observation à laquelle on peut soumettre un malade, qu'on arrive à se renseigner, et cela d'autant plus que pendant une longue durée d'observations, on est obligé de constater l'immobilité de la saillie, ce qui s'observe, il est vrai, aussi parfois pour des sarcomes stent sept et huit ans sans s'accroître sensiblement; mais le plus souvent leur surface se modifie plus ou moins par l'apparition de petites saillies ou d'affaissements partiels.

Devrait-on dans un cas donné rapporter le trouble instantané de la vision conjointement aux symptômes différentiels d'un décollement de la choroïde? On pourrait instituer le traitement qui est en usage pour le décollement de la rétine; dès que le moindre doute se manifesterait, on ne reculerait pas devant une énucléation, d'autant plus que le décollement choroïdien non modifié par un traitement efficace entraîne fatalement à sa suite la phthisie du globe oculaire.

ARTICLE XV

DÉCHIRURES ET RUPTURES DE LA CHOROIDE

Au début des études ophthalmoscopiques, on considérait, chose curieuse, les déchirures et ruptures de la choroïde comme faits absolument exceptionnels, de façon que M. Knapp (1), en donnant dans le premier volume de ses *Archives* une liste complète des cas observés jusque vers 1870, en y ajoutant huit nouvelles observations, insistait sur ce que ces lésions ne lui paraissaient nullement aussi rares qu'on le pensait généralement. Tous ceux qui pendant la triste guerre de 1870 ont eu occasion d'examiner beaucoup de blessures de la tête, en soumettant les blessés à l'examen ophtha moscopique, ont pu se convaincre que les ruptures de la choroïde accompagnent, en quelque sorte, constamment toutes les commotions et ébranlements de la

(1) *Archiv*, t. I, 1, p. 6.

charpente osseuse de la partie supérieure de la face. Aucune balle ne peut traverser le sinus maxillaire, ou fracturer les rebords de l'orbite, sans occasionner une déchirure de la choroïde.

C'est en 1854 que de Graefe (1) aussi orna le premier volume de ses *Archives* par un exposé des déchirures de la choroïde, et appela l'attention sur ce fait inconnu jusqu'alors, que, sans lésion extérieure du globe de l'œil, la choroïde pouvait se rompre sous l'influence d'un traumatisme contondant.

Depuis cette époque, des compulsions de ces lésions ont été faites par Caillet (2), Knapp et nous-même (3); mais actuellement le nombre s'en est accru au point qu'il ne serait même plus possible de tenir compte de ses propres observations. Ce qui est autrement rare, c'est l'examen histologique de pareille déchirure que de Ammon (4) a eu le premier occasion de faire.

Dans la majorité des cas que nous avons eu occasion d'observer, il est assez difficile de se prononcer jusqu'à quel point la rétine transparente a, à part sa couche épithéliale pigmentée, participé à la déchirure. Évidemment la couche épithéliale ne peut pas se déplacer sans que les couches tactiles de la rétine soient lésées, car on connaît le mode particulier d'imbrication des bâtonnets dans les prolongements filiformes des cellules épithéliales pigmentées. Ce qui est certain, c'est que là ne se borne pas toujours la déchirure, mais qu'elle atteint aussi parfois les couches les plus internes de la membrane nerveuse, au point même de permettre au sang choroïdien de s'échapper dans le corps vitré. Ordinairement il ne s'agit que d'une rupture de la choroïde avec détachement et déplacement des couches sensorielles de la rétine.

L'aspect ophthalmoscopique que donnent pareilles ruptures sera absolument différent, suivant qu'on les examine à l'état de *plaie déchirée* ou de *cicatrice*. Peu d'heures après la lésion, si un épanchement de sang dans la chambre antérieure et le corps vitré ne trouble pas l'exploration, on voit la rupture sous l'aspect d'une traînée jaune rougeâtre, à bords arrondis et généralement garnis d'un liséré de sang qui se continue souvent dans une flaque mince de sang extravasé et d'un rouge vermeil. Ce qui rend ordinairement difficile de contrôler ces détails, c'est le manque de translucidité des milieux et aussi de la rétine immédiatement après l'accident.

L'aspect de la rupture a généralement déjà changé lorsque les épanchements de sang ont disparu de la chambre antérieure et du corps vitré. La rupture a pris, au lieu d'une coloration jaunâtre, une teinte blanchâtre, et l'on se rend plus facilement compte de la constance de l'emplacement de pareilles bandelettes entre la macula et le nerf optique, concentriquement à l'entrée de ce dernier. Ordinairement la plus grande largeur de la rupture

(1) *Archiv de Graefe*, t. I, 1, p. 219, et t. IV, 2, p. 277.
(2) *Des ruptures de la choroïde*, thèse de Strasbourg, 1869.
(3) *Traité des maladies du fond de l'œil*, 1870, p. 199.
(4) *Archiv de Graefe*, t. I, 2, p. 124.

ne dépasse pas un tiers à une demi-largeur papillaire, et comme étendue il est rare qu'elle excède de trois à quatre fois le diamètre de la papille; la rupture peut montrer sur son parcours des émanations qui s'en détachent à angles droits et, s'effilant en pointe, peuvent s'anastomoser avec d'autres ruptures superposées les unes aux autres. Parfois une des extrémités de la rupture se termine en fourche (voy. fig. 135).

On ne saurait mieux comparer les ruptures de la choroïde, surtout après leur cicatrisation (à laquelle viennent parfois se joindre des cicatrices filiformes appartenant à la rétine), qu'au fendillement d'un vernis répandu sur un corps sphérique.

L'emplacement ordinaire de pareilles ruptures est le voisinage du pôle postérieur de l'œil, la région située entre la macula et l'implantation du nerf optique, autrement dit le segment supéro-interne de l'œil. Parfois les ruptures contournent et avoisinent la papille, mais en se tenant à l'image renversée, presque exclusivement aussi à la partie inféro-interne. En étudiant les cas, on verra qu'assez souvent la principale rupture se trouve près du pôle postérieur, tandis qu'une seconde se voit du côté de la papille, mais celle-ci infiniment plus petite. Si l'on rencontre fréquemment encore après une violente contusion de l'œil des ruptures en cercle plus ou moins superposées, il est tout à fait rare d'observer une déchirure en ligne droite réunissant la macula et la papille du nerf, ainsi que nous l'avons vu chez un petit garçon de six ans qui avait reçu sur le globe oculaire une balle de terre lancée par un camarade, traumatisme ayant occasionné en même temps une paralysie complète de l'accommodation avec mydriase.

A mesure que la cicatrisation de ces ruptures se complète, elles se contractent et se transforment en traînées blanchâtres qui n'ont jamais l'aspect bleuâtre de la sclérotique. Le sang épanché se résorbe, la cicatrice perd progressivement de son étendue, de façon qu'on peut se convaincre que dans le cas de ruptures multiples seules, les plus marquées restent apparentes, tandis que les plus fines ne sont ordinairement indiquées que par un amas irrégulier de pigment, qui finit par entourer avec un fin liséré les grandes déchirures cicatrisées. On démontrera ultérieurement que les raisons pour lesquelles les cicatrices choroïdiennes ne prennent jamais l'aspect bleu chatoyant de la sclérotique, c'est parce que la lamina fusca, bien plus extensible, glisse sur son feuillet endothélial et échappe à la déchirure.

Comme un exemple de pareille déchirure large nous, citerons le fait suivant :

M. Hubert, mécanicien, âgé de vingt-sept ans, se présente à la clinique avec la lésion suivante de son œil gauche : Il y a trois jours, un lourd fragment d'acier lui est volé contre l'œil, de telle façon qu'il a perforé la paupière dans toute son épaisseur au-dessus du tarse et a coupé la cornée en sens diagonal de dehors en bas. Le malade ne se plaint pas beaucoup de douleurs ; sa vision est réduite au point de ne pouvoir compter que les doigts à un mètre et demi de distance. Il craint beaucoup la lumière. Les premiers jours l'exploration ophthalmoscopique, très difficile à exécuter à cause de la sensibilité du

malade, ne permit que de constater de fortes opacités dans le corps vitré. Sous l'emploi de l'atropine et du bandeau compressif, l'irritabilité de l'œil se perd rapidement et l'acuité visuelle remonte à 1/20e. L'exploration permet alors de constater la présence de la rupture représentée figure 135. Cette déchirure présentait tout d'abord une teinte jaunâtre, surtout accusée dans les parties déclives de la rupture garnies de larges plaques ecchymotiques, et elle paraissait comme couverte d'un faible nuage (la rétine opacifiée). Mais peu à peu les contours s'en dessinèrent de plus en plus nettement, et le bord inférieur de la rupture s'entoura d'un liséré de pigment noir qui empiétait en partie sur la bande cicatricielle dont la teinte s'était bien plus éclaircie. Au début, pareille déchirure aurait pu se soustraire à l'observation à cause des difficultés de l'examen et de la présence des opacités du corps vitré, tandis que plus tard cette lésion sautait en quelque sorte aux yeux.

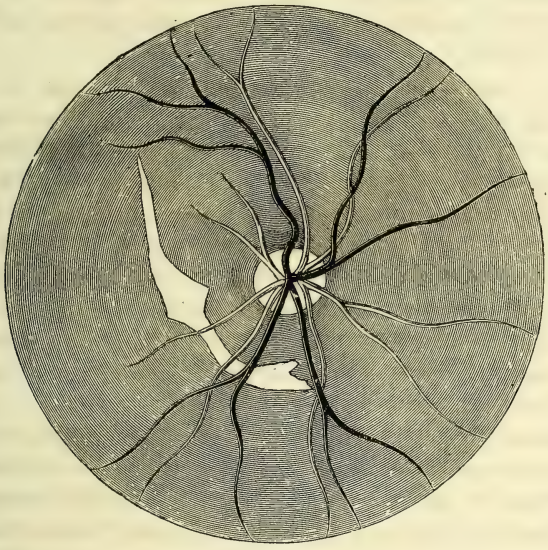

Fig. 135.

Les *déchirures*, c'est-à-dire les lésions de la choroïde survenues à la suite de l'action directe d'un instrument, d'un corps étranger, se différencient en ce que, ni leur conformation, ni leur emplacement, n'affectent un ordre typique, et qu'ici les cicatrices dentelées et irrégulières peuvent intéresser jusqu'aux couches mêmes de la sclérotique, de façon que la cicatrice, d'une teinte blanche, avec son chatoiement bleuâtre, se trouve le plus souvent rehaussée encore par une abondante accumulation de pigment qu'ont laissée les hémorrhagies qui accompagnent la blessure.

Pour les ruptures, à l'exception d'un cas signalé par M. Sæmisch, où la rupture occupait le voisinage de la région ciliaire, on peut, suivant leur conformation et leur emplacement, invoquer un mode particulier de mécanisme de leur production, qui se rattache évidemment à des conditions anatomiques particulières. Aussi M. Sæmisch pense que le passage de nombreuses artères postérieures, qui fixent la choroïde autour du pôle posté-

rieur, immobilise en cette région la membrane vasculaire, qui, sur les autres points, glisse avec infiniment plus de facilité.

Dès qu'une violente contusion de l'œil force la choroïde à se déplacer, elle résiste en ce point et se déchire. Le mode de fixation de la choroïde, près de la papille, où ses émanations se laissent même poursuivre jusque dans la lame criblée, ainsi que son attache au moyen des vaisseaux qui s'y rendent, doivent évidemment exercer une influence sur la localisation des déchirures. Il doit en être de même pour la partie antérieure du tractus uvéal, comme le prouve le détachement partiel de la partie libre et flottante par une violence contondante. La présence d'épanchements sanguins qui apparaissent soudain derrière le cristallin nous laisse présumer pareille lésion soustraite à l'inspection directe.

M. Knapp (1), tout en ne niant pas l'influence du mode de fixation des diverses parties du tractus sur la manière constante des ruptures de se localiser, croit pourtant que c'est par contre-coup que ces lésions se produisent, à l'instar de ce qui se passe pour les fractures de la boîte osseuse; et de Arlt (2) fait jouer à la compression contre le coussinet graisseux de l'orbite et sa paroi supérieure, qui laisse ainsi prendre au diamètre équatorial son maximum possible de réduction, le rôle principal. La choroïde, tendue au maximum, finit par se fendiller, et ce fendillement doit se faire en sens vertical à la direction du maximum de distension, par conséquent concentriquement. Le mode de fixation de la choroïde a ici naturellement aussi une importance capitale.

Nous citons en passant l'idée de M. Becker, qui rapporte la configuration et la localisation particulière de pareilles ruptures à un véritable enfoncement du nerf dans le globe oculaire, celui-ci étant projeté contre le nerf par une force propulsive; mais que deviendra donc alors l'explication des déchirures lorsque aucune action directe n'a lieu sur le globe de l'œil, et qu'un simple ébranlement ou déplacement par contraction musculaire peut être marqué pendant le passage d'une balle, par exemple, à travers le sinus maxillaire.

Ce qui influence et détermine la localisation si constante des ruptures dans le voisinage du pôle postérieur, et de préférence dans le segment supéro-externe et postérieur du globe de l'œil, est, suivant nous, à la fois le mode particulier de fixation du tractus uvéal avec la sclérotique, et aussi le mode de suspension du globe oculaire dans l'orbite par les muscles obliques et les muscles droits. Au moment d'un violent choc contre le globe oculaire, ou d'une secousse, tous ces muscles se contractent, et, agissant en sens inverse, exercent un ébranlement dont l'action se concentre dans la région sclérale, où l'on constate le détachement par rupture choroïdienne. On ne saurait donc nullement reproduire, chez des animaux, à insertion différente

(1) *Archiv.*, t. I, p. 31.
(2) *Klin. Monatsbl.*, 1874, p. 382.

des muscles, de pareilles ruptures, ainsi que M. Hillenkamp l'a tenté chez les chiens et M. Caillet chez les lapins; tandis que la conformation assez analogue de la boîte osseuse permet aisément de reproduire, par contre-coup, des fractures lorsqu'on expérimente sur les animaux.

L'emplacement particulier des ruptures choroïdiennes, la manière dont elles intéressent la rétine, agiront sensiblement sur l'influence qu'elles exerceront sur la fonction visuelle. Ainsi, lorsque la rupture ne traverse pas la région de la macula directement, et n'intéresse pas sérieusement la rétine, on peut, après la cicatrisation, voir se rétablir entièrement la vision (Hersing, Knapp, Hillenkamp, Sæmisch), tandis qu'on observe parfois des déchirures si malencontreusement placées, que justement leur rétraction cicatricielle exerce une influence désastreuse et permanente sur la vision centrale.

Ce qu'il ne faut pas oublier dans le *traitement* de pareilles lésions, c'est que, à part la déchirure directe de la rétine, il s'agit ici d'une commotion, d'un ébranlement des éléments sensoriels de la membrane nerveuse, qui, elle, peut être favorablement influencée par des stimulants. Dans aucune autre circonstance, des injections de strychnine à la tempe, répétées par séries de dix injections, à trois reprises, avec dix jours de repos, ne montrent une action aussi favorable que cela s'observe pour les anciennes ruptures de la choroïde et les réductions de la vision qu'elles ont déterminées.

ARTICLE XVI

ANOMALIES CONGÉNITALES

De toutes les anomalies congénitales de la choroïde, celle qui mérite le plus d'attention est le *coloboma*, dont l'aspect singulier peut en imposer à un observateur inexpérimenté pour un état pathologique grave.

De Ammon (1) est le premier qui ait constaté par la dissection que le coloboma, ou fente congénitale de l'iris, peut se prolonger dans la choroïde et même dans la rétine. Cette observation fut plus tard confirmée par MM. Hanover (2), Arlt (3) et Stellwag (4), et les recherches anatomiques furent vérifiées sur le vivant au moyen de l'ophthalmoscope, par de Graefe (5), Stellwag (6) et par Ruete (7), qui donna le premier dessin de cette curieuse

(1) *Zeitschrift für Ophthalmologie*, t. I, p. 55.
(2) *Das Auge*. Leipzig, 1842, p. 94.
(3) *Loc. cit.*, 1850, t. II, p. 127.
(4) *Zeitschrift der Gesellschaft der Aerzte*. Vienne, 1854, Jahrg. 9, I, p. 17.
(5) *Archiv für Ophthal.*, t. II, A. 1, p. 239.
(6) *Wochenblatt per Gesellschaft der Aerzte zu Wien*, 1856, n° 50.
(7) *Bildliche Darstellungen der Augenkrankheiten*. Leipzig, Lieferung. 9, Tab. II.

altération. L'attention s'étant ainsi portée sur ce sujet, on ne tarda pas à se convaincre que dans presque tous les cas de coloboma iridien, on rencontre dans les membranes profondes de l'œil une anomalie analogue et plus ou moins prononcée. Les publications de MM. Liebreich (1), Nagel (2) et Baeumler (3) réunissent un certain nombre de faits à l'appui de cette coïncidence, et le dernier de ces auteurs s'est appliqué tout particulièrement, dans un travail fort consciencieux, à déterminer les rapports qui existent entre le coloboma de la choroïde et les diverses phases d'évolution par lesquelles passent les membranes profondes de l'œil.

Le coloboma choroïdien se présente toujours sous la forme d'un ovale dont le grand diamètre prolongé diviserait le coloboma de l'iris en deux parties égales. Cet ovale, de couleur blanchâtre, est donc presque toujours situé directement en bas ou en bas et en dedans, et occupe en partie ou en totalité l'espace compris entre le bord antérieur de la choroïde et le nerf optique. Il comprend le plus souvent la papille dans son extrémité supérieure effilée. S'il ne l'atteint pas, il en est séparé par une bandelette mince de tissu choroïdien plus ou moins rudimentaire, vestige d'une réunion tardive des parties correspondantes.

Vers les procès ciliaires, l'ovale offre assez souvent, près du point culminant de sa grosse extrémité, une languette blanchâtre ou très faiblement pigmentée, dont le sommet aboutit au coloboma de l'iris, et qui est limitée latéralement par les rudiments des procès ciliaires. Il peut arriver dans les cas de coloboma choroïdien très prononcé, que les procès ciliaires fassent complètement défaut à l'endroit où l'axe antéro-postérieur du coloboma choroïdien aboutit à la fente congénitale de l'iris; d'autres fois le coloboma de la choroïde et celui de l'iris sont isolés par un pont étroit composé des procès ciliaires incomplètement développés. Alors la partie la plus étroite de la bandelette est couchée dans l'axe que nous avons vu passer au centre du coloboma de la choroïde et de l'échancrure iridienne. Les dimensions de la fente congénitale de l'iris et celles du coloboma choroïdien ne sont pas en rapport direct, car il est probable que le défaut dont la choroïde est le siège peut encore se corriger partiellement à une époque où cela n'est plus possible pour l'iris, arrêté dans son développement par l'absence complète ou presque complète de la portion correspondante du corps ciliaire.

M. Sæmisch a publié un cas de coloboma choroïdien étendu concordant avec un *coloboma à pont* de l'iris (de Ammon), ou, comme nous l'avons appelé, *coloboma annulaire*. Nous avons souvent fait voir, à notre clinique, pour les démonstrations ophthalmoscopiques, une ancienne pensionnaire des Quinze-Vingts, qui présentait un coloboma choroïdien double très étendu,

(1) *Archiv für Ophthalm.*, t. V, A. 2, p. 241.
(2) *Ibid.*, t. VI, A. 1, p. 170.
(3) *Würzburger med. Zeitschrift*, 1862, t. III, p. 72.

embrassant des deux côtés le nerf optique. Sur l'un des yeux le coloboma est annulaire et correspond absolument au dessin donné par M. Sæmisch (1). Quoique rares, les cas de coloboma choroïdien sans coloboma de l'iris s'observent encore assez fréquemment. J'ai eu occasion d'observer trois sœurs, dont l'une, âgée de treize ans, présentait, avec une microphthalmie double, des colobomas de l'iris et de la choroïde ; une autre, âgée de onze ans, offrait des colobomas sans anomalies de l'iris, ainsi que des globes oculaires mieux développés; enfin, la plus jeune, âgée de neuf ans, ne montrait plus aucune autre altération qu'un coloboma des nerfs optiques. On voyait, chez ces jeunes personnes, d'une façon éclatante, la dégradation progressive de l'anomalie congénitale, et à mesure que ces anomalies se trouvaient moins accusées, les globes oculaires paraissaient mieux développés.

La coloration du coloboma choroïdien est blanchâtre, et présente le reflet bleuâtre, le chatoiement et les marbrures de la sclérotique irrégulièrement dénudée et ectasiée.

Ses bords sont en général nettement dessinés et bordés d'un pigment foncé qui se dégrade vers le fond de l'œil. A son extrémité antérieure, la choroïde s'amincit quelquefois par degrés, et l'ophthalmoscope permet alors d'y voir des étages de nuances différentes et d'autantmoins foncés, qu'on les examine plus près du centre du coloboma. Ces étages vont non seulement d'avant en arrière sous forme d'escalier, mais on voit aussi des dépressions latérales, celles-ci n'occupant pas toujours toute la longueur du coloboma. Vers l'extrémité postérieure, au voisinage du nerf optique, le bord supérieur est fortement accusé et tranche nettement sur le fond de l'œil; d'ailleurs il correspond souvent au bord supérieur de la papille, qui se trouve être aplatie de haut en bas et former un ovale ou une ellipse couchée transversalement. La section du nerf ne se distingue alors du coloboma que par une teinte rosée ou grise peu intense.

Le coloboma est en rapport avec une ectasie de la sclérotique plus ou moins amincie (désignée comme excroissance scléroticale par Manz), analogue au staphylôme postérieur, et faisant à la surface externe du globe un relief en escalier appréciable à l'ophthalmoscope par suite de la déviation des vaisseaux du coloboma et des différences de coloration qu'on observe dans les diverses parties de ce dernier. En effet, il peut être divisé en deux ou trois segments par des lignes semi-circulaires concentriques à la papille, et représentant les bords des excavations superposées qui constituent le staphylôme sclérotical. Cette ectasie peut s'étendre jusque vers la gaine du nerf optique et s'y prolonger en se rattachant intimement à la gaine du nerf optique.

A part cette ectasie ou excroissance en forme de pois ou de fève que pré-

(1) *Klinische Monatsbl.*, t. V, p. 85, avec pl., 1867.

sente la partie postérieure des yeux atteints de coloboma, leur conformation antérieure diffère aussi des yeux normaux en ce que la cornée paraît se dévier vers la partie ectatique, et s'effiler dans cette direction sous forme de cône. Le kératoscope indique bien nettement cette propension de l'œil à prendre la conformation piriforme, et à laisser sur la cornée, le corps ciliaire et le muscle ciliaire, des traces d'amincissement dans le sens de l'absence partielle de la choroïde.

Il est vrai que la choroïde manque rarement d'une manière absolue dans les parties ectasiées de la sclérotique ; elle y est représentée par une pellicule mince, où les cellules du stroma sont peu pigmentées, et où l'on rencontre de rares vaisseaux qui, comme le montre l'ophthalmoscope, ne suivent pas du tout la même direction qu'à l'état normal et sont très minces.

La rétine n'est pas non plus entièrement interrompue dans ces points; son extrémité antérieure est échancrée, et, suivant la profondeur de l'ectasie scléroticale, l'amincissement dont elle est le siège et les rapports qu'elle affecte avec les membranes sous-jacentes semblent varier. Elle peut, comme le prouvent les dissections de M. Arlt, tapisser l'ectasie dans toute son étendue, ou bien passer au-dessus sans s'y accoler sous la forme d'une pellicule semi-transparente. Le peu de vaisseaux qui s'y remarquent, et le trouble fonctionnel dont cette altération est la cause, donnent à penser que ce rudiment de rétine ne contient guère d'éléments sensoriels. Dans des cas de coloboma très prononcé, la choroïde et la rétine offraient une véritable perte de substance, suivant une fente allongée dans laquelle il ne restait plus sur la sclérotique distendue qu'une couche mince et peu consistante, seul vestige des deux membranes.

Le courant vasculaire de l'image ophthalmoscopique varie suivant l'état de conservation de la rétine. Dans la plupart des cas, quelques vaisseaux se dessinent çà et là sur le fond blanc du coloboma, presque à angle droit avec les nombreux vaisseaux de la papille qui se distribuent aux parties supérieures et intactes du fond de l'œil. Si la pellicule qui représente la rétine n'est pas exactement appliquée sur le fond de l'ectasie, les vaisseaux se montrent interrompus au niveau des replis que nous avons signalés, et, réapparaissant plus loin, semblent émerger de la sclérotique; en réalité aussi, suivant l'emplacement du coloboma, on peut encore voir directement les artères ciliaires postérieurs, perforant la sclérotique, former des anses et des anastomoses multiples; ceux qui passent du coloboma dans les parties normales du fond de l'œil forment, pour la plupart, un coude d'autant plus manifeste que l'ectasie est plus profonde. Ordinairement il est possible pourtant de différencier un réseau plus ou moins pauvre en vaisseaux rétiniens du réseau sclérotical.

L'anomalie congénitale dont nous nous occupons coïncide parfois avec d'autres altérations des parties constituantes de l'œil : avec un cristallin ovoïde, quelquefois échancré, selon M. Stellwag, dans les points de sa circonférence

qui correspondent au coloboma ; avec une fente de la zonule de Zinn ; enfin, avec une configuration particulière du corps vitré que l'on a comparée pour la forme à une pêche.

L'étendue du coloboma varie beaucoup : il peut embrasser le nerf optique et la macula ; il peut rester distant de l'un et de l'autre, et, comme nous l'avons avec *Streatfield* signalé tout d'abord, occuper la région de la macula (voy. page 424).

Les altérations congénitales des enveloppes de l'œil dont nous venons de traiter, se rapportent à un arrêt de développement. Comme le prouvent les travaux de Ammon, Schœler, Remak et Kölliker, la sclérotique, la choroïde et la rétine offrent toutes, à une certaine époque de la vie fœtale, une fente dirigée d'arrière en avant, et qui disparaît successivement dans la sclérotique, puis dans la rétine et la choroïde. Dans cette dernière, la réunion commence par l'extrémité antérieure des procès ciliaires, et s'effectue progressivement de haut en bas et d'avant en arrière. Selon M. Nagel, l'ectasie scléroticale serait liée au défaut de simultanéité que l'on remarque dans la réunion des fentes scléroticale et choroïdienne. Pour lui, en effet, le tissu qui vient combler la fente de la sclérotique, alors que celle de la choroïde est encore ouverte, serait incapable de résister suffisamment à la pression intra-oculaire.

Il ressort des travaux exécutés sur le coloboma de la choroïde et la fente scléroticale, que le coloboma du nerf optique observé dans quelques cas rares est une anomalie très analogue aux précédentes quant à son origine ; mais il reste à résoudre une importante question, à savoir, quelles sont les relations précises qui existent entre ces vices de conformation et certaines formes de staphylôme postérieur congénital, persistant et stationnaire (1).

Voici comment M. Manz s'explique à cet égard : « La fermeture de la fente fœtale s'opère dans la direction d'avant en arrière, et les conséquences pour le développement du globe oculaire paraissaient d'autant plus fâcheuses que l'obstacle à l'occlusion se rencontre plus près de l'extrémité supérieure de la fente. Pourtant, même en pareil cas, l'occlusion du restant de la fente peut se faire, ainsi que le démontrent les intéressants exemples de coloboma de la région de la macula. Ordinairement les colobomas sont plus larges et se rencontrent plus fréquemment dans la partie antérieure de l'œil, c'est-à-dire vers l'iris ; ce n'est que le corps ciliaire qui, à cet égard, fait exception, ce qui doit être probablement attribué à l'épaisseur particulière des plaques céphaliques qui se superposent au bord antérieur de la vésicule oculaire, opposant ainsi une plus grande résistance à la pression intra-oculaire.

» Comme la fermeture de la fente fœtale a lieu, ainsi que le démontrent

(1) Consulter, à cet égard, le travail si consciencieux de M. Van Duyse (*Ann. d'ocul.*, janv., févr. 1884).

les observations embryologiques, dans le deuxième mois et à peu près dans la septième semaine, c'est-à-dire à une époque où la choroïde aussi bien que la sclérotique ne représentent encore pas de membranes solides, mais entourent la vésicule oculaire sous forme d'enveloppes mollasses se différenciant peu l'une de l'autre, on comprend aisément comment l'occlusion peut se faire en certains points et manquer sur d'autres. Non seulement il peut se former aussi des ponts subdivisant le coloboma en plusieurs compartiments qui se succèdent, ce qui ne serait guère possible, si la pression intra-oculaire agissait sur une membrane uniformément formée. Une pareille pression suppose déjà un certain degré de développement du corps vitré; voici pourquoi aussi les ectasies siégeant dans l'étendue du coloboma doivent être envisagées comme résultant d'un effet qui s'exerce ultérieurement à ce développement.

» Lorsque la fente reste ouverte en majeure partie dans toute sa longueur, alors le globe oculaire est notablement troublé dans son développement, en restant sensiblement réduit dans son volume ou même complètement déformé, ainsi que le prouvent certains cas de Wahlmann. Donc la microphthalmie est, dans beaucoup de cas au moins, en causalité la plus intime avec le coloboma, quoique cela ne doive pas signifier, en général, que d'autres causes ne puissent intervenir pour entraver l'accroissement de l'œil.

» Avec une autre difformité du globe oculaire, le coloboma a des rapports intimes, c'est le *staphylôme postérieur de Scarpa.* Plusieurs examens ophthalmoscopiques représentent une ectasie circonscrite des parois du globe oculaire, située à distance du plus grand coloboma, et qui correspond comme forme à ce qu'on désigne comme staphylôme postérieur, de même qu'en ce qui concerne ses rapports avec le nerf optique. Seul l'emplacement diffère, attendu que le staphylôme s'adosse ordinairement au bord externe de la papille, tandis que cette ectasie correspond comme position au coloboma restant et avoisine le bord inférieur du nerf optique. Mais aussi cette circonstance, ainsi qu'encore d'autres, conduisent à la supposition exprimée déjà de plusieurs côtés (Huschke, Reich), que le bulbe oculaire fœtal exécute à un moment donné une évolution autour de son axe. »

Le coloboma choroïdien se rencontre un peu plus fréquemment chez l'homme que chez la femme : sur 78 cas, 44 appartiennent, d'après Fichte, à des hommes. Ordinairement le coloboma est bilatéral (51 fois sur les 78 cas), quoique prononcé à des degrés différents. Lorsque le coloboma est unilatéral, il se rencontre de préférence sur l'œil gauche, et c'est aussi cet œil qui montre, dans les cas de coloboma bilatéral, le plus haut degré de développement de l'anomalie. L'hérédité de cette affection paraît exercer une prédisposition à pareilles anomalies.

Quant aux troubles fonctionnels qui accompagnent le coloboma de la

choroïde, on a pu, surtout lorsque ce dernier était prononcé, constater le défaut d'une portion du champ visuel correspondante à l'ectasie scléroticale. En outre, comme le muscle ciliaire est souvent interrompu ou rudimentaire dans une longueur variable de sa circonférence, l'énergie des fonctions accommodatrices peut s'en trouver diminuée. Enfin, les auteurs signalent parfois une amblyopie et une myopie plus ou moins accusées. Le reflet que présentent les yeux atteints de coloboma iridien a déjà été décrit par Gescheidt (1) ; il est d'autant plus marqué que le vice de conformation de l'iris se complique d'un coloboma choroïdien plus étendu.

L'*absence congénitale de pigment dans l'iris et la choroïde* (*albinisme*) est une anomalie qu'on a quelquefois aussi l'occasion d'observer. On sait quelle influence ont le teint et la coloration des cheveux sur la quantité de pigment contenue dans le tractus uvéal, et de quelle importance est cette considération pour l'appréciation de la couleur du fond de l'œil. Chez certains sujets, le pigment des cellules épithéliales et celui du stroma de l'iris et de la choroïde manquent entièrement, sans que pour cela la configuration des cellules soit le moins du monde altérée. La pupille rétrécie offre un reflet rougeâtre ; les albinos sont vivement éblouis par la lumière diffuse du jour (héliophobie), dont les enveloppes translucides de l'œil sont traversées par la lumière qui se réfléchit sur la sclérotique dépourvue du tapis noirâtre qui la double ordinairement.

Ces yeux dépourvus de pigment, ordinairement myopes, offrent une excellente occasion d'étudier comment les procès ciliaires se comportent relativement au bord du cristallin dans les diverses phases d'adaptation de l'œil (Otto Becker).

L'albinisme n'est d'aucune influence directe, soit sur la réfringence des milieux de l'œil, soit sur l'accommodation; mais comme les individus qui en sont atteints sont constamment portés à rétrécir leur champ visuel et à rechercher une demi-obscurité qui les contraint de rapprocher considérablement les objets qu'ils fixent, ils s'accommodent de préférence pour des distances voisines du point le plus rapproché de leur vision distincte. Ces efforts d'accommodation et de convergence peuvent bien, à la longue, être pour quelque chose dans le développement de la myopie qu'on rencontre chez ces sujets. Du reste ils sont quelquefois atteints d'une amblyopie manifeste. M. Arcolio, en Sicile, où, chose curieuse, les albinos sont fréquents, ne trouvait pas de myopie, mais une réduction sensible de l'acuité visuelle (1/3 à 1/20) concordant avec le nystagmus que présentent habituellement de pareils yeux. La particularité que l'on a signalée d'après laquelle les albinos verraient mieux que d'autres personnes, avec une réduction notable de la lumière, la nuit par exemple, ne s'appuie pas sur des données précises.

(1) *Journal für Augenheilkunde* von Graefe und. Ph. von. Walher, t. XXII, p. 424.

L'albinisme, souvent très prononcé dans l'enfance, s'atténue parfois notablement avec l'âge. Il s'agit ici d'un arrêt de développement que l'œil partage avec la peau et les cheveux (Mansfeld), arrêt que l'évolution ultérieure peut plus ou moins réparer, car le tractus uvéal de tous les enfants (qui généralement ont l'iris bleu) est pauvre en pigment.

L'emploi des lunettes fumées et sténopéiques peut seul diminuer les éblouissements qui accompagnent l'albinisme.

CORPS VITRÉ

ANATOMIE

PAR LE PROFESSEUR G. SCHWALB

Au point de vue génétique, il faut comprendre dans la désignation du corps vitré, non seulement la gelée transparente que renferme la *membrane hyaloïde* et qui remplit le plus grand espace du globe oculaire en dedans de la coque rétinienne, mais aussi, d'après les recherches de Lieberkühn (63) (1), la capsule du cristallin, ainsi que la collerette de la zonule, la *zonula ciliaris*. Cette dernière représente dans l'œil adulte une continuation modifiée de la membrane hyaloïdienne dépassant l'*ora serrata* et se rattachant d'une façon particulière à la capsule du cristallin.

Le corps vitré gélatiniforme s'adosse en avant de l'*ora serrata retinæ* encore dans une certaine étendue à la zonula, en étant séparé d'elle, il est vrai, par une sorte de fente capillaire. Cette fente s'élargit vers le bord du cristallin et écarte ainsi la surface antérieure du corps vitré de la zonula. Il se trouve donc autour du bord cristallinien, entre la *zonula Zinnii* et la surface antérieure du corps vitré, une fente remplie pendant la vie d'un liquide: c'est le *canal de Petit*, qui communique avec la chambre postérieure (par suite avec l'antérieure) au moyen de fines ouvertures placées en sens radié entre les fibres de la zonule qui s'étalent librement des crêtes ciliaires au bord du cristallin.

Dans les parties axiales, la surface antérieure de la gélatine du corps vitré s'adosse, par contre, directement à la capsule postérieur du cristallin et n'en peut être séparée que difficilement. En injectant le canal de Petit, ce qui est aisé du côté de la chambre antérieure, on sépare la réunion entre le corps vitré et la surface postérieure du cristallin en une zone plus ou moins large par une couche de liquide qui s'interpose entre eux ; mais au centre de la

(1) Les chiffres se rapportent à la bibliographie ci-jointe.

fossa patellaris cette réunion reste dans ces expériences intacte (Schwalbe, 59 et 60).

Nous ne nous occuperons pour le moment que de la structure histologique de la véritable gélatine du corps vitré, ainsi que de la membrane qui la contient, la membrane hyaloïdienne. La capsule du cristallin et la zonule de même origine seront décrites ailleurs.

Membrane hyaloïde. — La question de l'existence d'une *membrane hyaloïdienne* propre se confond avec celle d'une *membrane limitante interne de la rétine.* J'exposerai, lors de la description de la rétine, les raisons qui conduisent à l'acceptation d'une *membrane limitante*, ou, pour mieux dire, d'une *margo limitans retinæ*, différente de l'*hyaloidea.*

Ce que Henle (50) et après lui Iwanoff ont décrit comme *limitans hyaloidea*, n'est autre chose que l'*hyaloidea* appartenant non à la rétine, mais au corps vitré, et se continuant en avant directement dans la *zonula ciliaris.* Toutes les deux sont les parties d'*une même membrane* qu'on peut séparer, d'après Huschke (16), en une partie postérieure (la véritable hyaloïde) et une partie antérieure ou ciliaire (la zonule).

Lieberkühn (63) a démontré que l'hyaloïde n'a rien à faire avec la rétine, car elle naît du feuillet germinal moyen, comme couche limitante du corps vitré, le séparant de la vésicule oculaire secondaire. C'est surtout sur l'œil des oiseaux que ce fait est palpable; car ici l'hyaloïde ne finit pas avec la rétine au bord du pecten, mais lui forme un revêtement complet. Sur l'œil de l'homme et des mammifères en général, il se produit, lorsqu'on l'a placé pendant une journée dans de l'alcool très faible, une séparation constante et très lisse entre la rétine et le corps vitré; lors de pareilles préparations, on trouve constamment la surface du corps vitré en contact avec l'*hyaloïdea* qui se continue avec la zonule et le cristallin; au contraire, la rétine ne se trouve avec sa surface interne que garnie d'une *margo limitans.* Que l'hyaloïde reste aisément, sur des yeux *frais* qu'on vide de leur corps vitré, attachée à la rétine, cela ne signifie rien pour ce qui regarde la question que nous agitons ici, car la séparation n'a pas lieu avec le corps vitré ; constamment une mince couche périphérique de la gélatine du corps vitré reste de même attachée aux membranes; d'ailleurs cela ne se passe ainsi que pour les corps vitrés des animaux adultes. Sur de jeunes animaux, par exemple chez le veau, qui présente un corps vitré d'une consistance plus notable, l'hyaloïde suit dans des yeux frais le corps vitré qui s'en échappe.

Je suis donc du même avis que Henle (50) et Iwanoff (55), en acceptant l'existence d'*une seule* membrane entre la *margo limitans retinæ* et la surface du corps vitré, mais je l'envisage comme appartenant au corps vitré. Iwanoff a observé que pendant le détachement du corps vitré, l'hyaloïde se trouvait nettement séparée de la gélatine du corps vitré par une couche de liquide, et qu'aussi bien l'hyaloïde que le corps vitré détaché du côté de la couche liquide montraient une surface lisse. La conclusion qu'en tire Iwanoff ne me paraît nullement nécessaire, à savoir, que la membrane restée en pareille circonstance attachée à la rétine doit lui appartenir et qu'il manque au corps vitré une

enveloppe délimitante; car des surfaces lisses devraient forcément se développer à la suite de processus morbides qui persistent longtemps. Si la surface du corps vitré détaché s'altère à un tel point qu'elle se recouvre d'une couche homogène amorphe, le fait de la disparition des résidus de la gelée du corps vitré attaché primitivement à la membrane hyaloïde et du rétablissement d'une surface lisse du côté externe de l'exsudat n'a pourtant rien de bien extraordinaire.

Dans la région de l'*ora serrata*, l'hyaloïde commence peu à peu à s'épaissir et à changer de structure en devenant *zonula ciliaris*. A partir de ce point, elle constitue la paroi antérieure du canal de Petit; la paroi postérieure s'identifie avec la surface antérieure de la gélatine du corps vitré qui ne se différencie du contenu liquide du canal de Petit que simplement par une surface plus dense. Un fendillement de la zonula, près de l'*ora serrata*, en un feuillet externe qui représenterait les véritables fibres de la zonula, et un interne qui tapisserait la *fossa patellaris*, n'a pas lieu. Par conséquent, le canal de Petit doit être assimilé aux autres fentes de la gélatine du corps vitré.

Cette description diffère de celles antérieurement données par moi (59 et 60) en ce que je considère actuellement la membrane limitante postérieure du canal de Petit comme un produit factice résultant de l'action des réactifs (soit comme précipitation, soit comme condensation) : je me rallie ainsi à Iwanoff (62); mais je suis forcé de maintenir vis-à-vis de Merkel (61) l'existence du canal de Petit tel que je l'ai décrit. Que la zonula et le corps vitré semblent sur des coupes se toucher, c'est ce qui résulte de la compression forcée qu'ils subissent pendant la section.

Un fendillement près de l'*ora serrata* n'a donc pas lieu. Hannover (18) admettait un fendillement encore bien plus compliqué de la part de l'hyaloïde. Il devait tout d'abord s'effectuer un fendillement de cette membrane en deux feuillets près de l'*ora serrata*, et le feuillet antérieur se serait divisé de nouveau en deux à la hauteur des procès ciliaires. Le feuillet antérieur représentant la *zonula ciliaris*, le postérieur formerait avec les deux feuillets nés de la première division un espace en fente situé derrière le canal de Petit, qu'on avait désigné par conséquent comme canal de Hannover. D'après Hannover, il n'atteint que le bord du cristallin, et derrière lui l'hyaloïde serait de nouveau simple. Finkbeiner (33), qui défend l'existence de pareil canal, lui fait même établir une séparation complète entre le cristallin et le corps vitré. D'après Weber (44), il n'est séparé du canal de Petit qu'incomplètement par une couche de fibres zonulaires. Tous les autres anatomistes nient complètement l'existence de ce canal.

L'hyaloïde se présente au microscope sous forme d'une membrane claire et transparente comme du verre, qui fait aisément des plis. Ce n'est que grâce à ces plis qu'on l'aperçoit sous le microscope, car l'attention est bien moins attirée sur des éléments cellulaires qui lui sont constamment attachés lorsqu'on examine sur le plan. Les plis sont nettement formés et démontrent surtout sa qualité de membrane propre. Pourtant elle est, chez l'homme et les mammifères, intimement liée par sa *surface interne* à la gélatine du corps vitré; c n'est que chez les oiseaux et les amphibies qu'elle représente une membrane absolument facile à isoler. La *surface externe* dirigée contre la rétine est constamment lisse et à contours précis, mais le plus souvent elle est recouverte sur les préparations fraîches par des gouttes transparentes d'une nature particulière. La réaction micro-chimique les fait reconnaître comme de l'albumine qui provient des cônes des fibres les plus radiées, qui

sont dirigées vers l'hyaloïde et dont le contenu s'est échappé. Sur des préparations à l'alcool et à l'acide chromique, ces gouttes forment des plaques coagulées de configuration analogue, et souvent, chez l'homme, les cônes des fibres radiées sont même restés attachés par les émanations réticulées de leurs bords aux cônes sphériques. Alors toute la surface externe de la membrane hyaloïde présente un aspect réticulé.

Au voisinage de l'*ora serrata*, la substance vitreuse de la *membrane hyaloïde* se trouve traversée par de nombreuses stries très fines, dirigées en sens méridional (O. Weber) (41). Ces stries prennent naissance à peu près dans la région équatoriale de l'œil en s'accentuant de plus en plus vers le bord de la zonule. C'est d'elles que se forment, dans la partie ciliaire de l'hyaloïde (Huschke), les fibres zonulaires. Pourtant il paraît exister, quant à ce mode de répartition des fines fibres du bord de la zonule au delà du restant du corps vitré, des variations physiologiques, de façon que parfois les fibres se terminent tout près du bord de la zonule, tandis que dans d'autres cas elles s'étalent bien au delà.

Fig. 136.

Un élément constant de l'hyaloïde est constitué par de petites cellules aplaties et particulières, munies d'un ou deux noyaux et présentant une délimitation très variée et absolument irrégulière d'avec le corps cellulaire. La figure 136 rend compte de leur aspect habituel, ainsi que de leur répartition dans la plus grande étendue de cette membrane. Il se trouve accumulé à l'entour du noyau une masse finement granulée dont les réactions micro-chimiques sont celles des protoplasmas. Cette masse n'a pas de délimitation en dehors ; au contraire elle paraît souvent se perdre, dans la substance vitreuse ambiante et parfaitement transparente, par une dégradation progressive de son épaisseur. Dans d'autres cas, ces cellules présentent un contour plus précis, ont une forme sphérique, ou sont fusiformes, ou encore se montrent avec l'aspect de minces plaques analogues aux premières cellules, mais avec des contours échancrés et aussi munis çà et là de prolongements irréguliers.

A toutes est commun le mode d'emplacement, de juxtaposition à la mem-

brane hyaloïde, autrement dit dans la couche corticale la plus externe de la substance propre du corps vitré. C'est pour cette raison qu'on les a aussi décrites (Ciaccio) (57) comme *cellules subhyaloïdéales*. Pourtant il paraît qu'il s'en rencontre aussi constamment quelques-unes isolées sur la surface externe de la membrane vitreuse, entre celle-ci et la rétine (Iwanoff) (48).

La répartition de ces cellules est absolument irrégulière. On rencontre les plus nombreuses chez l'embryon. Elles sont, par contre, bien moins abondantes chez l'adulte, et en nombre très varié dans les diverses sections de la membrane hyaloïde, et même, dans certaines régions, à des écarts divers, de façon qu'il ne peut être question ici d'une répartition uniforme. Ainsi, par exemple, chez le porc, les écarts de deux cellules flottent entre 8 et 27 μ; chez le lapin, entre 29 et 390 μ. Il se rencontre de semblables écarts chez l'homme. En outre, il n'est pas rare de rencontrer entassés, dans un étroit espace, des groupes de pareilles cellules. Une comparaison entre les chiffres relatifs à la répartition des cellules qui occupent les régions antérieures de l'hyaloïde, celles qui avoisinent l'*ora serrata*, et celles de l'équateur et autour de la papille, montre que les plus nombreuses cellules se rencontrent près de l'*ora serrata* et à l'entrée du nerf optique, et que leur nombre décroît progressivement de ces deux régions vers l'équateur. J'ai fait pareilles énumérations chez le lapin, le porc et le mouton. Chez le mouton, par exemple, je rencontrais dans le champ du microscope (objectif V, oculaire 3), pour la région antérieure, à peu près 20 cellules, dans les régions moyennes jusqu'à 8, et dans les postérieures 10 à 14 cellules subhyaloïdiennes.

L'explication de cette répartition si diverse ainsi que de ce changement de forme se trouve dans le fait signalé par Iwanoff (48), d'après lequel ces éléments sont doués de mouvements amiboïdes. Pourtant je m'écarte de la manière de voir d'Iwanoff, qui regarde ces cellules formatrices du corps vitré comme chargées de la sécrétion du mucilage. D'après mes observations propres, basées sur des expériences qui seront décrites plus loin, ces cellules ne sont autre chose que des corpuscules sanguins incolores, qu'on rencontre, dans les corps vitrés morts et conservés, sous les formes les plus variées à l'état de coagulum. Leur déplacement explique leur répartition variée, tandis que leur accumulation dans les parties antérieure et postérieure du corps vitré se rapporte au plus proche voisinage, de leur source que représentent les vaisseaux du corps ciliaire et de la papille. En concordance avec ces faits nous rencontrons aussi, dans la zonule proprement dite, un plus grand nombre de semblables cellules.

Ces éléments lymphoïdes que nous venons de décrire sont les uniques cellules que nous rencontrons dans la membrane hyaloïde. Un *epithèle* comme Huschke (16), Hannover (11), Pappenheim (14), Finkbeiner (33), Ritter (48) et Coccius (46) l'ont décrit, n'existe pas. Il se composerait de grandes cellules hexagonales aplaties, que *Finkbeiner* décrit même de grandeur variable suivant les diverses régions, en leur ajoutant les cellules de la *pars ciliaris retinæ*. Pendant que ces divers auteurs distinguaient encore, à part l'épithèle, une membrane vitreuse, Brücke (19) se prononça déjà avec plus de circonspection, en ce sens qu'il disait que la membrane vitreuse lui paraissait née de la con-

fluence des cellules épithéliales pavimenteuses et hexagonales. Incontestablement on a décrit les choses les plus variées comme épithèle de l'hyaloïde; on prenait les cellules subhyaloïdiennes pour les noyaux des cellules épithéliales, les dessins réticulés des plaques qui proviennent de la rétine pour le corps cellulaire. C'est ainsi que s'expliquent aisément, suivant mon opinion, les diverses indications des auteurs concernant l'épithèle de l'hyaloïde. Iwanoff (48) attire l'attention sur ces diverses formations comme sources d'erreurs, et se prononce aussi catégoriquement contre l'existence d'un épithèle.

En outre, Iwanoff mentionne de grandes cellules plates particulières, munies d'un noyau rond et de bords dentelés, qu'il a parfois rencontrées chez des enfants et des adultes sur la *surface externe* de l'hyaloïde. Il les rapporte au réseau sanguin aréolaire, qui se trouve chez l'embryon à la surface externe du corps vitré. Chaque fois que j'ai rencontré des éléments cellulaires à la surface externe de l'hyaloïde, ils ne se différenciaient en rien des corpuscules lymphoïdes, où ils représentaient les résidus des corps protoplasmiques à noyau renfermés dans les cônes des fibres radiées.

Pappenheim (14), Bowman (21), Finkbeiner (33), décrivent la membrane hyaloïde comme composée en totalité de fibrilles, et Ciaccio (57) fait émaner d'elle de nombreuses fibres fines dans la substance du corps vitré, et rapporte à ce fait la cohésion interne de la gélatine du corps vitré avec l'hyaloïde. Je n'ai rien pu apercevoir de pareille structure fibrillaire. A l'état frais, cette membrane est homogène ; après durcissement dans la solution de Müller, elle est finement pointillée.

Les fibres méridionales qui apparaissent au voisinage de la zonule sont envisagées par Weber (41) et Blix (54) comme les résidus de vaisseaux oblitérés. Cette opinion repose sur l'interprétation fausse que le réseau de vaisseaux sanguins qu'on rencontre chez l'embryon, à la périphérie, appartiendrait au corps vitré (comparez aussi Lieberkühn (63), p. 366). Comme H. Müller (44) l'a démontré et Iwanoff (48) confirmé, ces vaisseaux appartiennent plutôt à la rétine et s'y confondent ultérieurement. Aussi les vaisseaux persistants de l'hyaloïde des amphibies et des poissons sont homologues aux vaisseaux rétiniens, suivant Huschke (16) et H. Müller (44). Ils se caractérisent, d'une part par des excroissances protoplasmiques qui se transforment ultérieurement en nouveaux vaisseaux, d'autre part par les gaînes périvasculaires qu'Iwanoff (51) a décrites. Sous ce dernier rapport, ils concordent aussi avec les vaisseaux de la rétine.

Structure de la gélatine du corps vitré (*humor vitreus*). — Le contenu de l'espace que circonscrit l'hyaloïde est une gélatine vitreuse, dont la consistance, la richesse en eau et la composition chimique varient sensiblement, suivant les diverses espèces de mammifères et chez l'homme. Chez l'embryon, le tissu de l'humeur vitrée est plus dense, plus résistant que chez l'animal adulte, et cette diminution de consistance semble se rapporter ici essentiellement à l'augmentation de l'eau qui entre dans sa composition. La différence de consistance des corps vitrés de jeunes animaux et de sujets âgés est encore très remarquable : ainsi, par exemple, le corps vitré du veau est toujours plus consistant que celui du bœuf. C'est probablement aussi à une plus grande richesse en eau qu'il faut attribuer le moins de consistance du corps vitré de l'homme comparativement à celui du mouton et d'autres mammifères.

Mais ce n'est pas seulement la différence dans la quantité d'eau que renferme le corps vitré qui le différencie chez les divers animaux. Chez une partie, l'*humeur vitrée* se caractérise par ses qualités visqueuses, filamenteuses (homme, poissons), tandis qu'il représente chez d'autres une gélatine gluante et compressible (par exemple, le chien, le bœuf). Ces variations doivent se rapporter à la constitution chimique. Le corps vitré de l'homme et des poissons renferme de la mucine, tandis que cette substance paraît

faire absolument défaut dans l'humeur vitreuse du chien et du bœuf; de même chez le mouton, on ne peut rencontrer que de faibles traces de mucine. Par contre, ces corps vitrés libres de mucine se caractérisent par une plus grande richesse en albumine. Néanmoins cette quantité est toujours peu élevée : ainsi le corps vitré, relativement riche en albumine, du veau n'en renferme, d'après les analyses de Lohmeyer (32), que 0,136 pour 100.

Dans 100 parties de la gélatine du corps vitré du veau, Lohmeyer trouva : eau, 98,640 ; albuminate de soude, 0,136; graisse, 0,0016, masses extractives, 0,3200 ; chlorure de soude, 0,7757; chlorure de potassium, 0,0605; sulfure de potassium, 0,0148; phosphate de chaux, 0,0101 ; phosphate de magnésie, 0,0032; phosphate de fer, 0,0026, et craie, 0,0133.

D'autres analyses ont été faites par Berzelius (5), Frerichs (20) : d'après leurs recherches, la quantité d'eau flotte entre 98,40 et 98,63; de même, dans ces analyses, le chlorure de soude et les substances extractives représentent la partie essentielle des masses solides. Les données de Berzelius se rapportent au corps vitré du bœuf. Ni lui ni Frerichs ne font particulièrement mention de la mucine. Lohmeyer également ne l'indique pas, et Ciaccio (57) en nie la présence. En opposition à ces assertions qui se rapportent à des examens de corps vitrés du bœuf et du veau, je dois confirmer l'indication de Virchow (22) sur la présence de la mucine dans le corps vitré, toutefois avec cette modification que j'ai bien rencontré de la mucine dans le corps vitré de l'homme, mais non dans celui du bœuf et du chien. Il est vrai que je n'ai pas fait de recherches quantitatives. La diversité d'opinions sur le contenu du corps vitré en mucine s'explique donc simplement par le fait que le corps vitré des divers animaux et celui de l'homme offrent une composition très différente.

D'après Millon, le corps vitré contient aussi de l'urée. Cette indication se trouve confirmée par Wöhler, niée par Lohmeyer (32). Après avoir nourri les animaux avec du *krapp* (garance), Berzelius a constaté une coloration rouge du corps vitré.

Il était déjà connu aux anciens anatomistes qu'en transportant le corps vitré sur un filtre, la majeure partie en dégouttait sous forme d'un liquide transparent, tandis qu'il ne restait sur le filtre même, après avoir enlevé l'hyaloïde, qu'un faible reste d'une substance visqueuse et membraneuse. Il résulte de ce fait qu'il ne faut pas envisager l'humeur vitreuse comme un simple liquide, mais lui attribuer une composition complexe. Indubitablement il faut donc différencier ici une *partie consistante* et une *partie liquide* (*vitrina ocularis*). Lohmeyer (32) s'est efforcé de rechercher, pour l'œil du veau, les rapports de ces deux substances, et n'a trouvé que 0,021 à 0,07 de résidus solides. Le liquide renferme les sels et matières extractives; en outre, il renferme quelques traces d'albumine; on n'a pas encore exactement déterminé la composition chimique du résidu consistant. On peut, d'après Lieberkühn (62), rendre la substance gélatineuse du corps vitré absolument libre de tous les sels et de l'albumine dont il se trouve imprégné, lorsqu'on place le corps vitré frais dans une grande quantité d'eau distillée, et qu'on renouvelle cette eau tant qu'on y obtient encore, avec l'acétate de plomb, un précipité. La substance gélatineuse reste encore parfaite-

ment transparente par l'addition d'alcool et d'autres réactifs ; mais, en y ajoutant de plus grandes quantités d'alcool absolu, elle se rétracte sous forme d'une membrane absolument transparente, qui se gonfle de nouveau dans l'eau.

En ce qui concerne la répartition de la substance solide dans le liquide du corps vitré, les opinions des auteurs ne concordent guère, surtout dans ces derniers temps. Depuis les recherches de Demours (1), ce qui paraissait le plus simple pour expliquer la consistance particulière de la gélatine du corps vitré, c'était d'admettre la présence de *membranes* qui traverseraient le corps vitré dans les directions les plus variées, en subdivisant le corps vitré en section renfermant son liquide particulier. Voyant que par une petite piqûre de l'hyaloïde on pouvait évacuer peu à peu toute la *vitrina*, on fut forcé d'admettre une communication de tous ces espaces en « cellules ». Demours se servit le premier, pour la démonstration de ces espaces, de la méthode de congélation. Il trouva ainsi tout le corps vitré traversé par des paillettes de glace, plus grandes à la périphérie, plus petites dans la région de la *fossa patellaris;* de la surface de cette dernière il réussit à détacher, avec une aiguille à cataracte, une fine pellicule.

De semblables observations ont été faites par Zinn (2) et Delle Chiaje (10). Le premier attire déjà l'attention sur ce fait que le corps vitré congelé montrait à la périphérie une cassure écailleuse, qu'il se détachait de sa surface postérieure des écailles qui présentaient un arrangement concentrique, analogues à celles de l'oignon. Une superposition concentrique de couches semblables fut aussi démontrée par Pappenheim au moyen d'une autre méthode, en traitant le corps vitré avec du carbonate de potasse. Brücke (19), Hannovers (18) et Finkbeiner (33) arrivèrent par divers chemins à admettre des membranes qui affectionnent chez les mammifères un arrangement concentrique, tandis que, d'après Hannover, elles se grouperaient en sens radié autour d'un axe dirigé de la papille vers la surface postérieure du cristallin.

Bientôt pourtant on acquit la conviction que toutes ces membranes décrites, ou se rapportaient à des précipités qui s'étaient faits en couches superposées, comme celles de Pappenheim ou Brücke, Finkbeiner, qui se forment partout en sens parallèle à la surface de la section de la substance vitreuse [Bowman (21), Doncan (30)], ou résultaient, comme celles de Hannover produites par l'acide chromique, d'une rétraction de la gélatine du corps vitré dans des directions déterminées [Doncan (30)]. Nulle part une pellicule bien délimitée et capable de se plisser ne peut être démontrée, partout la délimitation était irrégulière et traversée par des précipités. De même dans le corps vitré frais, on n'a pas jusqu'à présent réussi à démontrer la présence de membranes ; seulement comme revêtement d'un canal central, il se trouve une tendre pellicule élastique, ainsi qu'on le verra plus loin.

Il ne faut donc pas nous représenter la substance propre du corps vitré

que renferme l'hyaloïde, d'après les recherches des anciens, comme contenue dans des cellules ou des membranes disposées en éventail; nous n'avons affaire qu'à un seul espace rempli de la gélatine et traversé par le canal central. Comment est alors réparti dans un pareil espace le liquide du corps vitré? Évidemment nous n'avons pas affaire à un kyste contenant simplement ce liquide, car le corps vitré ne se subdivise pas en deux substances lorsque l'hyaloïde est encore conservée, de façon qu'on pourrait rapporter le résidu « membraneux » exclusivement à l'hyaloïde ; ou une partie quelconque enlevée de l'intérieur du corps vitré ne laisse pas, après l'écoulement de sa partie liquide, une petite quantité d'une substance visqueuse. On est donc forcé d'admettre une confusion intime de la substance solide du corps vitré et de la vitrine, dont on ne peut, il est vrai, nullement se rendre compte à l'examen microscopique. Car, sous le microscope, le tout paraît absolument homogène, abstraction faite des éléments fibrilleux et cellulaires sus-décrits. Aucune division ne se laisse apercevoir.

Cela n'empêche pourtant pas que la gélatine ne renferme des espaces qui contiennent le liquide. Pour les parties centrales du corps vitré, Doncan (30) a rendu probable la présence de pareils espaces en se servant des recherches entoptiques. D'après lui, ils se trouveraient dans la partie postérieure du corps vitré à un écart de 1/3 à 4 millimètres de la rétine, s'étendant principalement en sens vertical (jusqu'à 3 millimètres). Aussi derrière le cristallin on rencontrerait, surtout dans une direction oblique de pareilles lacunes renfermant du liquide. Ces observations concordent avec le fait que les parties du corps vitré *humain* voisines de l'axe sont plus liquides que celles des couches corticales; tandis qu'au contraire ce noyau paraît précisément chez certains animaux plus consistant. Mais, aussi dans les parties périphériques, l'existence de pareils espaces en fente situés dans la gélatine du corps vitré est rendue probable. Les faits suivants plaident dans ce sens :

1. Sur des yeux congelés, le corps vitré qu'on enlève en bloc du globe oculaire peut, dès que la dégélation commence, s'effeuilleter en fines lamelles de glace qui se détachent de la surface et qui sont concentriquement disposées pour ce qui concerne le centre oculaire; à sa surface se trouve ce que Brücke (17) a désigné comme substance pelliculeuse. Ce fait, que j'ai pu confirmer, paraît n'admettre comme explication que la disposition d'espaces concentriques du corps vitré, dont le contenu liquide se congèle. Ces coques de glace se ramollissent tout d'abord à leur surface et se détachent en dégelant. Dans l'intérieur du corps vitré congelé, on ne peut plus démontrer un semblable arrangement en couches concentriques; on trouve, pendant le dégel, les petits fragments irréguliers de glace répartis dans les directions les plus diverses.

2. D'après les recherches de Stilling (56), la présence de fentes concentriques dans les couches corticales du corps vitré est confirmée, quoique ses recherches prêtent le flanc à des contradictions. Stilling a observé que des solutions (bleu de Prusse, carmin) qu'on laisse tomber par gouttes sur un

corps vitré divisé par moitié dans la région équatoriale, non seulement pénètrent en suivant la direction du canal central, mais remplissent aussi encore un certain nombre de sillons circulaires et concentriques de la substance corticale qui s'étendent à 2 et 3 millimètres dans l'organe, de façon à donner une image, comme la représente la figure 137, rendue d'après un dessin de Stilling. Sur des sections particulièrement réussies Stilling, a vu aussi dans la masse centrale des lignes colorées. Elles partent du canal central; vers le milieu de la coupe, une de ces lignes qui arrive au centre se subdivise en deux pour se terminer en se bifurquant (figure en tricorne de Stilling, fig. 137).

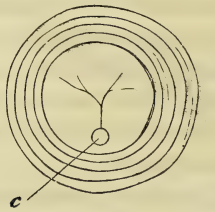

Fig. 137.

Section équatoriale du corps vitré d'un mammifère (porc, mouton), d'après Stilling. — *c*, canal central avec figure en tricorne. Les lignes concentriques de la périphérie indiquent les sillons qui se sont remplis après avoir fait tomber du liquide colorant dans la substance corticale. (Dessin schématique.)

Stilling interprète toutes ces lignes comme l'entrée d'espaces en fente qui, dans la périphérie, traversent la gélatine du corps vitré, circonscrivent des espaces concentriques en forme de coquille, et montreraient par contre, dans le noyau homogème, un arrangement radié, révélé par la figure en tricorne. Il réussit aussi à démontrer les espaces concentriques de la masse corticale par des coupes dirigées à travers l'axe oculaire; ils paraissaient, au voisinage du pôle postérieur, aboutir tous au canal central, tandis qu'ils se terminaient dans la région de l'*ora serrata* (fig. 138).

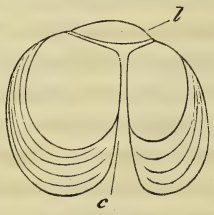

Fig. 138.

Coupe à travers l'axe du corps vitré d'un mammifère, d'après Stilling. — *c*, canal central. — *l*, cristallin. — L'écorce est indiquée par des fentes concentriques.

Stilling distingue donc une écorce traversée par des fentes concentriques, et un noyau homogène qui, à partir de l'*ora serrata*, ne possède plus d'enveloppe corticale, de façon que la surface antérieure du corps vitré est exclusivement représentée par le noyau. Contre ce mode d'interprétation de Stilling on peut opposer qu'il est impossible, en faisant une section dans le

sens équatorial ou axile, de garantir, même en prenant les plus subtiles précautions, le corps vitré d'un fendillement artificiel, attendu que les parois du globe oculaire ne sont pas rigides, et que pareils plis doivent déjà se former en transformant la section oculaire en une demi-sphère rigide renfermant le contenu de l'œil. En procédant d'après Stilling, c'est-à-dire en ne sectionnant le corps vitré qu'après l'avoir retiré du globe oculaire avec l'iris, le cristallin et le corps ciliaire, pareilles déchirures se produisent encore plus facilement, et devront forcément se montrer si l'on ne s'en préserve pas par la présence d'un hémisphère uniforme.

Indubitablement la figure en tricorne résulte de pareil fendillement. Je ne voudrais pas juger d'une manière aussi catégorique pour ce qui regarde les fentes concentriques de la masse corticale, quoique je n'aie pas réussi jusqu'à présent à obtenir une image analogue à celles de Stilling. En outre, je ne parvins pas par des injections, en piquant la gaîne piale du nerf optique, à injecter dans le corps vitré d'autres espaces que le canal central. Par contre, j'ai obtenu dans un cas, en piquant le corps vitré du bœuf, de remplir par l'injection deux espaces parallèles à la couche corticale sous forme de coques, dont la plus superficielle s'étendait jusque vers la région de l'*ora serrata*, la plus interne ne présentant qu'une étendue moindre. Ceci démontre évidemment qu'il se trouve dans la substance corticale du corps vitré des espaces en forme de coquille et concentriques, dans lesquels le liquide injecté se meut plus librement que dans les parties avoisinantes.

3. Iwanoff (55 et 61) a réussi à démontrer sur de fines coupes de corps vitrés durcis dans le liquide de Müller une déhiscence des couches de la substance périphérique en des lamelles concentriques séparées les unes des autres par des fentes analogues. Il distingue donc aussi une substance corticale en couches et un noyau homogène; mais il soutient contre Stilling l'opinion que les lamelles, en devenant de plus en plus minces et en se condensant, recouvrent aussi le noyau en avant.

4. De même les images que Hannover (18) décrit sur les yeux des mammifères s'expliquent le mieux en admettant une structure en couches concentriques de l'écorce du corps vitré. Il observa, sur des yeux qui pendant longtemps avaient séjourné dans une faible solution d'acide chromique, une structure lamellaire et concentrique toute particulière, qui s'accusait surtout dans les parties périphériques. Il envisageait les diverses feuilles comme des cloisons membraneuses préformées qui entoureraient des sacs fermés et qui, se recourbant en avant dans la région du corps ciliaire, prendraient derrière le cristallin une direction parallèle située dans un même plan, ainsi que le montre le dessin de Hannover (fig. 139). Incontestablement nous n'avons affaire ici dans ces images qu'à des parties rétractées de la substance du corps vitré. Lorsque les diverses lamelles de la substance corticale se ratatinent sous l'action de l'acide chromique, il s'ensuit que les fissures entre elles s'élargissent et donnent aussi naissance aux membranes concentriques de Hannover.

Toutes ces indications se rapportent, à l'exception peut-être de celles d'Iwanoff, exclusivement aux yeux d'animaux. Jusqu'à quel point le corps vitré humain partage-t-il cette structure? Ceci n'est pas suffisamment démontré. Je suis forcé, manquant de matériaux frais, de décider cette question, soit en suivant la méthode de Stilling, soit d'autres.

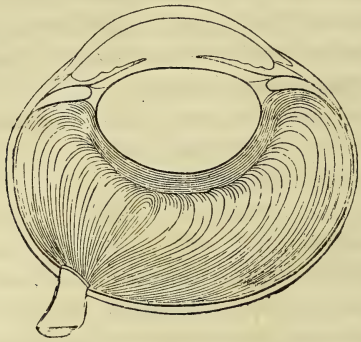

Fig. 139.

Sur des yeux humains qui ont été longtemps conservés dans la solution de Müller, j'ai trouvé au contraire le dessin que la figure 140 représente d'après une section équatoriale. Il part d'une couche corticale compacte un nombre de cloisons radiées qui vont se terminer vers le centre du corps vitré d'une manière indistincte dans une masse centrale. A peu de distance de

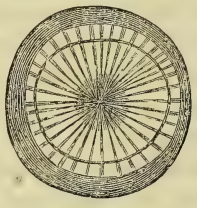

Fig. 140.

l'écorce se présente encore un second anneau concentrique. Cette image rappelle beaucoup les dessins donnés par Hannover (18) d'une coupe équatoriale du corps vitré humain, sauf que sur son dessin on ne peut reconnaître une couche corticale distincte, et que le nombre des rayons est indiqué comme étant de 180, tandis que je n'en compte que 37. Bowman (21) a obtenu de semblables images qu'il a judicieusement comparées à des tranches d'orange, et cela sur des corps vitrés d'un fœtus de neuf mois dont les yeux avaient longtemps séjourné dans une faible dissolution d'acide chromique ; tandis que sur des yeux d'adultes (figures 3 et 4 de Bowman), traités d'après la même méthode, il pouvait apercevoir une écorce striée et un noyau à raies radiées. Ce dernier renfermait souvent une cavité irrégulière qui se présentait d'une

manière analogue sur mes propres préparations, et qui trouve simplement son explication dans des déchirures produites par la coupe.

Des résultats absolument analogues, à savoir une striation concentrique de l'écorce et des parties centrales radiées, Gerlach (28) les a obtenus en employant de faibles solutions d'acide chromique; Smith (53) en se servant de l'acide carbolique. Si l'on réunit toutes ces observations et qu'on en tire des déductions semblables pour le corps vitré de l'homme d'après les images que fournit l'acide chromique, ainsi qu'on l'a fait plus haut pour les autres cas, en voyant les résultats concorder avec tous les faits observés, il nous faut aussi pour l'homme admettre une écorce semblable, à structure concentrique et à fissures correspondantes. Mais, tandis que pour les animaux il existe une substance centrale condensée, celle-ci présente chez l'homme une trame lâche et facilement destructible. La gélatine du noyau se fendille sous l'influence de l'acide chromique en sens radié et se rétracte en un certain nombre de cloisons radiées qui s'attachent près de l'axe qui renferme le canal central. Ici nous rencontrons une substance solide en bien moins grande quantité qu'à la périphérie, fait qui concorde parfaitement avec la plus grande liquéfaction des parties centrales du corps vitré. Des recherches ultérieures sur des yeux frais auront à démontrer si sur le corps vitré frais de fines fissures radiées correspondent au fendillement radié du noyau.

Brücke (15) se servait, pour démontrer l'existence de membranes dans le corps vitré, d'une solution concentrée de saccharate de plomb. Ses recherches antérieures sur la diffusion ont démontré que lorsque deux liquides séparés par une fine membrane se précipitent, le précipité se produit tout d'abord sur la membrane et dans celle-ci même. Se basant sur ce fait, il voyait dans le corps vitré ayant séjourné pendant quelque temps dans la solution sus-mentionnée se produire une fine striation laiteuse, dont les couches externes couraient parallèlement à la rétine, les internes à la surface postérieure du cristallin.

Avec raison, Bowman (21) objecte à Brücke que ces images ne démontrent rien, attendu qu'un semblable arrangement en couches par des lignes blanches se produit constamment d'une façon parallèle sur la coupe de la préparation placée dans du saccharate de plomb. Je me suis, ainsi que Doncan (30), rendu compte de la justesse de l'objection de Bowman. Non seulement il se produisait des lignes parallèles à la coupe, mais souvent, comme la figure 11 de Bowman le représente sur un segment antérieur et ainsi que je l'ai observé sur un fragment postérieur, il apparaît des lignes dirigées obliquement vers la surface qui, à mon avis, s'expliquent simplement par les ruptures de la substance du corps vitré. La solution ne tarde pas à paraître à travers les fentes et à agir d'une manière analogue, comme elle fait sur la coupe même.

Les indications de Hannover (18) sur la structure du corps vitré des mammifères et de l'homme ont déjà été discutées longuement plus haut; il suffit donc de citer que cet auteur a indiqué chez le cheval, à part les poches concentriques du corps vitré, plus tard encore de nombreuses cloisons fines élevées en sens oblique et placées entre deux membranes principales, subdivisant ainsi un pareil espace en une multitude de petites divisions. Il a aussi, chez d'autres vertébrés, décrit de semblables membranes. Chez les oiseaux, elles affectent à la périphérie un arrangement concentrique, tandis que dans les parties centrales elles s'étalent en éventail à partir des deux faces du pecten. En outre, le corps vitré de la grenouille présente un arrangement en couches; il en est de même de la tortue, chez laquelle on compte six ou sept lamelles concentriques. Aussi chez les poissons, il se montre une structure concentrique indiquée par de nombreux feuillets minces affectant une direction parallèle à la surface postérieure du cristallin et au plan de la rétine. Bowman (21) n'arriva pas à trouver chez les oiseaux (en se servant de l'acide chromique) de pareilles lamelles concentriques; il n'a vu partir du sommet du pecten vers l'*ora ser-*

rata et le cristallin que des fibres opaques. Il obtint de même des résultats différents à ceux de Hannover chez les poissons; tandis que Leydig (24), en traitant avec l'acide chromique le corps du *Chimera monstrosa*, y rencontra des poches concentriques à la face postérieure du cristallin.

Nous avons déjà exposé que les membranes décrites par Hannover, et qui se rapportent au ratatinement du corps vitré, ne doivent pas être envisagées comme de véritables membranes. De même les membranes sacciformes que Finkbeiner (33) préparait en traitant le corps vitré frais avec du sublimé, et qu'il cite à l'appui de l'opinion de Hannover, ne sont que des pseudo-membranes provoquées par des précipités. Il en est de même, ainsi que C. O. Weber (41) le fait observer, pour la structure en coquilles que prend le corps vitré en le conservant dans une solution de nitrate d'argent. Du reste, que d'aucune manière la présence de membranes ne peut être démontrée dans l'intérieur du corps vitré, cela ressort des affirmations positives de Kölliker (31, Doncan (30), C. O. Weber (41), Blix (54) et Iwanoff (61).

Tandis que Brücke et Hannover n'ont réussi à démontrer dans les membranes obtenues par eux que de fins grains microscopiques, Bowman (21) les décrit comme composées d'un réseau de fibres dont les nœuds des mailles renfermeraient « des granulations nucléolaires ». — D'après Finkbeiner (33) et Ciaccio (40), ces membranes auraient encore une structure bien plus complexe. Finkbeiner les décrit composées de trois couches, d'une couche fibreuse garnie des deux côtés d'un épithélium, tandis qu'il admet bien aussi leur structure épithéliale, mais veut qu'elles se soient développées des cellules du tissu cellulaire du corps vitré embryonnaire. Les indications de Finkbeiner et de Ciaccio sont erronées, car nulle part on ne rencontre dans la substance même du corps vitré des cellules épithéliales.

Le canal central du corps vitré. — Dans l'œil développé des mammifères et de l'homme, le corps vitré est traversé par un canal rempli d'un liquide transparent qui se dirige de la papille du nerf optique vers la surface postérieure du cristallin; ce canal est désigné sous le nom de *canal hyaloïdien*. Il commence de la papille par une partie faiblement dilatée (*area Martegiani*), qui se rapetisse alors en un canal cylindrique de 2 millim. d'ouverture (chez le porc et l'homme), et se termine finalement juste derrière la cristalloïde postérieure. Comme l'entrée du nerf a une position excentrique, forcément le canal central doit courir excentriquement.

Stilling (52), auquel nous devons la démonstration de ce canal, se servait pour cela d'une solution colorée (carmin) qu'il laisse dégoutter sur des corps vitrés détachés de leur membrane près du point correspondant à la papille du nerf optique. Aussi, sur des yeux partagés près de l'équateur, le canal central se laisse démontrer aisément par la solution colorée qu'on laisse tomber par gouttes sur la section. Cette démonstration est surtout facile sur des yeux de porc.

J'ai, moi aussi, usé des méthodes de Stilling pour préparer le *canal hyaloïdien*, mais j'ai en outre réussi à le remplir d'une autre manière (64). Par le même procédé dont je me sers pour remplir les canaux périvasculaires de la rétine en injectant du bleu de Prusse ou de la térébenthine Alkanine sous la gaine piale du nerf optique, on obtient aussi facilement un remplissage très réussi du canal central, de façon que cette démonstration prouve en même temps la connexion du *canal hyaloïdien* avec les voies lymphatiques du nerf optique.

De quelle manière se termine le canal central au voisinage de la capsule postérieure du cristallin, c'est ce qui n'est pas encore suffisamment démontré. Sur mes préparations, la masse injectée s'arrondissait tout près du cristallin et montrait parfois un faible renflement en massue.

Le point où s'opère la terminaison ne paraît pas non plus constant; d'après Stilling, cela n'aurait pas lieu derrière le *centre* de la face postérieure du cristallin, mais cette terminaison serait excentrique, de façon que le parcours du canal ne formerait pas avec l'axe optique un angle aigu, mais courait parallèlement à cet axe.

Le canal central est garni d'une membrane vitreuse apparente dont les plis sont à tout moment aisément reconnaissables, et qui paraît finement striée. Çà et là on rencontre à sa surface des cellules granuleuses aplaties d'une façon irrégulière qui, peut-être comme les cellules subhyaloïdiennes, se rapportent à des globules de sang incolore. Cette membrane du canal central paraît, dans l'*area Martegiani*, se continuer directement dans l'hyaloïde et correspond évidemment à cette partie de l'hyaloïde des oiseaux que recouvre le pecten. Lieberkühn (62) a décrit sur les yeux des embryons une semblable membrane comme délimitant l'espace qui contient l'artère hyaloïdienne.

La largeur du canal central est, d'après Stilling (52 et 56), différente dans les yeux des divers animaux. Tandis que le canal est relativement large (2 millimètres et plus) chez l'homme, le porc, le lapin, le cheval, le cerf, le chevreuil, il est très étroit chez le mouton et ne mesure que 1/2 à 1 millimètre. Il se présente aussi des variations individuelles : ainsi chez le bœuf, il devient tantôt plus large, tantôt plus étroit. Il est moins large chez les enfants que chez l'adulte, ne présentant que 1/2 millimètre au lieu de 2 pour le dernier. Le *canal hyaloïdien* des anciens anatomistes, que Cloquet (4) a le premier mentionné, ne correspond pas au canal central du corps vitré développé que Stilling (53) a découvert. Cloquet n'entendait par son canal que l'espace que traverse chez l'embryon l'*artère hyaloïdienne*, tandis que chez l'adulte pareil canal faisait absolument défaut (comparez Huschke (16), p. 735 et 736). De même d'autres auteurs plus récents font mention, comme Hannover (25) et Finkbeiner (33), d'un pareil canal embryonnaire. Le premier entend par canal l'espace occupé par l'artère hyaloïdienne et duquel rayonnent les cloisons radiées. Il ne l'a jamais rencontré ouvert chez l'adulte. D'après Finkbeiner, au lieu d'un canal ouvert se trouve un cordon qui se composerait d'une enveloppe finement striée et transparente et d'une partie centrale fibrillaire et nucléolaire. Il a vu dans un cas, sur l'œil du bœuf, se diviser pareil cordon près de la papille en deux parties qui s'élargissaient en ampoules, s'insérant par des ouvertures rondes à la papille. D'après Finkbeiner, les sacs membraneux qui traverseraient le corps vitré participeraient aussi à la formation des parois de ce cordon central.

Indubitablement il existe une faible dilatation du canal près de la papille. Cela se reconnaît surtout facilement sur l'œil du bœuf, où s'élève encore du niveau de la papille un corps blanchâtre en bourrelet pour remplir le commencement du *canal hyaloïdien* (H. Müller) (36). Déjà Zinn (2) a décrit en ce point un enfoncement en entonnoir. Martegiani (3) y insiste davantage, et lui donne d'après son propre nom celui d'*area Martegiani* (comparez Huschke (16), p. 735). Ordinairement le diamètre de cet enfoncement correspond à peu près à celui de la papille; d'après Stilling (56), il le dépasserait de 2 millimètres chez le porc, tandis que suivant lui l'*area Martegiani* serait à peine indiquée chez le mouton; par contre, elle est bien visible chez le cheval, le porc et le chat.

Le mode de terminaison du canal en avant n'est pas encore suffisamment démontré. Ordinairement je l'ai vu se terminer d'une manière arrondie. Stilling (comp. fig. 138) le laisse passer dans la fente située entre le corps vitré et le cristallin, sans insister davantage. Michel (64) obtint dans certains cas, sur l'œil du porc, un remplissage simul-

tané du canal central et du canal de Petit en injectant par ponction de la chambre antérieure.

Chez l'embryon, le canal central renferme l'*artère hyaloïdienne*, qui s'étale ensuite dans la *fossa patellaris* en un réseau. Assez souvent cette artère persiste encore pendant quelque temps après la naissance, comme chez le porc (Stilling) (56), le veau et le cheval (H. Müller) (36); chez ce dernier, on voit même parfois toute la répartition des vaisseaux sur la capsule postérieure du cristallin (Lieberkühn) (62). Aussi a-t-on à plusieurs reprises observé la persistance de l'*artère hyaloïdienne* (par Meisner (1), Sæmisch (2), Wecker (3). Chez le bœuf, se rencontre d'une manière constante, comme contenu de l'*area Martegiani*, une procidence blanchâtre en cône, partant de la papille et d'où se laisse poursuivre au loin vers le cristallin un prolongement filiforme. Ce cône et ce prolongement filiforme sont entourés, d'après H. Müller (36), d'une gaine amorphe. Le cordon montre à l'examen microscopique une striation longitudinale et des noyaux rangés le long du cordon [comparez aussi Finkbeiner (33)]. Par contre, le cône renferme dans un stroma amorphe ou finement strié une très grande quantité de noyaux entassés. Klebs (42) décrit une semblable accumulation de noyaux qui appartiennent à de petites cellules rondes, dans l'excavation physiologique du nerf optique humain; ils se perdraient latéralement sans délimitation précise dans l'hyaloïde, et représenteraient la région de la racine commune de l'hyaloïde et du corps vitré. Les observations de H. Müller faites sur l'œil du bœuf contredisent formellement cette manière de voir de Klebs.

Fibres et cellules du corps vitré. — Le corps vitré complètement développé paraît, à l'examen microscopique à l'état frais, parfaitement transparent et homogène; les éléments histologiques semblent y faire absolument défaut. Par contre, on réussit toujours à démontrer la présence de cellules dans le corps vitré de l'embryon; mais aussi un examen attentif nous les montre dans le corps vitré développé. Les cellules sont dans ce dernier seulement peu répandues comparativement à la grande quantité de substance propre et sont ordinairement difficilement aperçues à l'état frais.

Il en est de même des *éléments fibrillaires* qu'on décrit dans la gélatine du corps vitré. A l'état frais, on n'en reconnaît ordinairement pas de traces (Lieberkühn) (62). Vainement je me suis ainsi efforcé d'obtenir le plus souvent, au moyen des réactifs ordinaires (hypermanganate de potasse, etc.) qui nous servent pour isoler les fibrilles du tissu cellulaire, ces éléments du corps vitré. Dans un seul cas j'ai pu démontrer dans un corps vitré humain, sans l'emploi des réactifs, des traînes fibrillaires. Il s'agit de corps vitrés qu'on a placés pour des raisons encore à expliquer dans le sac lymphatique dorsal de la grenouille et qui y avaient perdu par absorption une grande quantité d'eau. Par contre, chez le mouton et le porc, la démonstration de fibrilles échoua de toutes manières.

Lieberkühn (63) fait encore mention d'un autre genre de fibrilles dans le corps vitré; ce sont les résidus de vaisseaux embryonnaires qui ne se rencontrent qu'isolés et parfois, en certains endroits, décomposés en grains fins.

D'après les recherches d'Iwanoff (62), il se trouve d'une façon constante

(1) *Zeitschrift für rationelle Medicin*, 3 Rech, I Bd., 1857, p. 262.
(2) *Klin. Monatsblätter für Augenheilkunde*, 1863.
(3) *Ibid.*, juillet 1869.

dans la région de l'*ora serrata* des faisceaux de fines fibrilles qui se rendent en cet endroit à la surface du corps vitré et parcourent, une fois en contact avec la membrane limitante, comme fibres zonulaires, la zonula en avant. Quoique je me sois rendu compte de l'existence de ces fibrilles dans la région de l'*ora serrata*, je n'ai pourtant nullement pu me convaincre que les fibres de la zonula prennent toutes leur unique origine dans de pareilles traînées fibrillaires.

A l'exception des fibrilles de la région de l'*ora serrata*, ces éléments, ainsi que les fibres, constituent des éléments excessivement peu répandus ; ceux qui le sont moins encore sont les fibres que Lieberkühn a décrites et qui paraissent en outre, suivant leur provenance, être tout autrement constituées, comme les traînes fibrillaires décrites par Iwanoff et moi. Pendant que les premières sont très probablement de nature élastique, les dernières ont évidemment beaucoup d'analogie avec les fibrilles du tissu cellulaire. Elles se rencontrent en plus grande quantité dans le corps vitré de l'embryon, voici pourquoi sa substance paraît finement striée et plus résistante que celle de l'adulte (de Wittich) (29).

Tout autres sont les réseaux de fibrilles qui se montrent à l'état pathologique, principalement au début de la suppuration, et qui apparaissent en grandes traînées dans la gélatine du corps vitré (O. Weber). D'après mes recherches, ce sont des éléments très résistants qui rappellent les fibres élastiques et qu'on peut comparer avec les fibres particulières qui, à l'état pathologique, apparaissent dans la névroglie du nerf optique (1).

Toutes les autres indications sur l'existence de fibrilles, de quelque nature qu'elles soient, qu'on trouverait dans le corps vitré, reposent sur des images provoquées par des réactifs et qui ne peuvent en aucun cas être interprétées comme préexistantes. Il en est ainsi de l'affirmation de Ciaccio (57), qui pouvait, après avoir employé de l'acide chromique ou de l'alcool, démontrer la présence de fins réseaux fibrillaires, qu'il identifie avec ceux décrits antérieurement par Bowman (21) dans le corps vitré embryonnaire. Pourtant Bowman décrit dans les points nodaux de ces réseaux fibrillaires de petits renflements sphériques comme « *nuclear granules* ». Ce ne serait, d'après Ciaccio, que l'effet optique de sections de fibres qui se recourbent pour se rendre dans un autre plan. Déjà Lieberkühn (63) a attiré l'attention sur ce fait, que beaucoup de réactifs, principalement l'alcool et l'acide chromique, provoquent l'apparition de fibrilles. D'après mes propres observations, la forme des dépôts que provoque l'emploi de l'acide chromique ou de l'alcool est telle que de fins corpuscules se trouvent épars entre de petits corps bacilliformes. Ces derniers se trouvant répartis dans les sens les plus divers, il en résulte comme des réseaux fibrillaires. L'examen avec de très forts objectifs les fait apparaître en morceaux n'ayant aucun contact les uns avec les autres ; ils se placent souvent en zigzag mutuellement, et paraissent identiques à ce que Merkel (34) a décrit comme fibres en zigzag, « fibres fulgurantes », dans des yeux pathologiques.

Aussi le fin réseau que décrit Blix (54) dans les points nodaux où se rencontreraient des cellules fusiformes ou étoilées sans noyau doit probablement se rapporter aux produits artificiels que Bowman et Ciaccio ont énumérés.

Dans les travaux d'auteurs plus anciens, nous voyons aussi fréquemment indiquée la structure fibrillaire du corps vitré. Ainsi Huschke (16) décrit des faisceaux fibrillaires qui rayonnent de la membrane hyaloïde dans le corps vitré, mais dont la démonstration ne peut être

(1) Michel, *Ueber eine Hyperplasie des Chiasma und des rechten Nervus opticus bei Elephantiasis* (*Archiv für Ophthalm.*, XIX, 3).

faite qu'après durcissement dans du sublimé ou du carbonate de potasse. Pappenheim (14), ayant vu dans des corps vitrés conservés dans le carbonate de potasse une structure fibrillaire, suppose qu'il s'agit de tubes remplis de liquide.

Nous avons déjà mentionné qu'on réussit moins facilement à démontrer, dans le corps vitré frais et développé, la présence de *cellules* que cela ne se peut pour le corps vitré embryonnaire, mais que, incontestablement pourtant, celui de l'adulte en renferme. En examinant attentivement, on les reconnaît, principalement dans les couches périphériques, sans l'addition d'aucun réactif. Elles paraissent comme des éléments excessivement pâles, dont le pouvoir réfringent ne diffère que fort peu de la substance ambiante. L'acide chromique ou le liquide de Müller les rend plus apparentes; mais, pour les bien faire ressortir, il est recommandable de teinter le corps vitré avec du carmin ou de l'aniline. Les éléments cellulaires apparaissent alors dans la substance du corps vitré sous les formes les plus diverses. D'après le procédé d'Iwanoff (48), on peut distinguer trois formes principales, mais qui, ainsi que je dois le souligner, se révèlent par de nombreuses formes intermédiaires comme appartenant à une même catégorie. On distingue ainsi :

1. Des cellules rondes avec un ou plusieurs noyaux, ayant absolument la même nature que les cellules subhyaloïdiennes sus-décrites avec détail, proviennent évidemment de la même source aussi. Ces cellules se trouvent isolément parsemées dans la substance du corps vitré, mais en quantité relativement faible, et principalement dans les parties périphériques.

2. La seconde forme qui, d'après Iwanoff, est représentée par des cellules fusiformes ou étoilées, se rencontre principalement dans la couche corticale. Ces cellules (fig. 141, *a* et *b*) affectent les formes les plus irrégulières, montrent des contours incurvés et ordinairement plusieurs longs prolongements protoplasmatiques qui portent çà et là de petits renflements sphériques dont la nature protoplasmatique est aussi aisément démontrable. Ces globules sont tantôt isolés près d'un prolongement, tantôt en plus grand nombre rangés les uns derrière les autres comme des perles. Le bout du prolongement est tantôt pointu (fig. 141, *a*), tantôt garni d'un globule (fig. 141, *d*). Ce dernier ne se rattache souvent que par un très fin pédicule au corps cellulaire, de façon que la possibilité d'un détachement paraît probable. En réalité, on rencontre souvent de pareils globules détachés, de même substance, au voisinage de ces cellules (fig. 141, *d*). J'aurai occasion d'y revenir.

3. La troisième forme de cellules du corps vitré, d'après Iwanoff, se caractérise par la présence de vésicules claires que contient le corps cellulaire. D'après mes observations, ces cellules ne sont que très rarement simplement celluleuses; la plupart possèdent un (fig. 141, *c*, *e*, *f*) ou plusieurs (*g*) prolongements de la même nature que ceux de la seconde catégorie qu'on vient de décrire. Les vésicules sont, ou nettement délimitées, ou aussi indistinctement contournées, de manière qu'on reçoit l'impression comme s'il s'agissait du

gonflement par imbibition de la substance cellulaire (fig. 141, *e*). Toujours ces vésicules présentent un contenu clair et homogène, qui, dans beaucoup de cas, est indubitablement liquide, attendu qu'on voit les granules qui y pénètrent prendre un mouvement moléculaire (Lieberkühn, 62, p. 340). Ordinairement on ne rencontre qu'*une seule* vésicule, mais on peut, dans quelques cas, comme cela est arrivé à Iwanoff, en rencontrer deux réunies par un pont de protoplasma qui peut entourer le noyau (fig. 141, *g*). Aussi, dans le voisinage de pareilles cellules, dont les émanations présentent de nombreux renflements sphériques, j'ai rencontré de petits globules de protoplasma représentant évidemment des parcelles étranglées et détachées de la substance cellulaire.

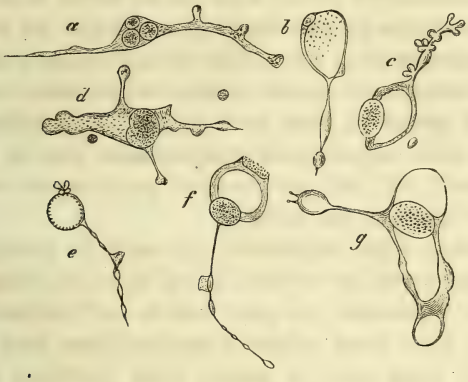

Fig. 141.

Le nombre, la grandeur et la forme des noyaux de ces diverses cellules varient énormément. J'en ai rencontré jusqu'à trois; là où plusieurs noyaux occupent une même cellule, ils sont moins volumineux que ceux des cellules à un seul noyau. Leur forme est tantôt sphérique, tantôt ovale ou rénale. J'ai aussi rencontré des corps protoplasmatiques avec vésicule sans noyau, qui, à part l'absence de noyau, étaient identiques aux autres. Tandis qu'on rencontre les cellules étoilées et fusiformes de préférence dans la masse corticale du corps vitré, et chez les enfants, en grand nombre, on trouve surtout les cellules à vésicule chez les adultes, et ici, ordinairement, dans les parties centrales du corps vitré.

Les nombreuses formes intermédiaires entre ces trois types cellulaires décrits démontrent incontestablement leur identité. Cette opinion acquiert une nouvelle confirmation par la découverte d'Iwanoff (48), d'après laquelle ces trois genres de cellules montrent des phénomènes de mouvements propres. L'idée que leur forme si variée se rapporte au changement dans la configuration d'un même genre de cellules est donc bien naturelle (Lieberkühn, 63, p. 440). Pagenstecher (58) a réussi, sur des corps vitrés de lapins âgés de peu de jours, à voir, sur la table de l'objectif chauffée, les diverses formes de

cellules d'Iwanoff se développer de la première catégorie. Lui aussi appuie sur la grande concordance de ces cellules rondes avec les corpuscules blancs du sang. Que ceux-ci puissent, aussi bien que dans d'autres tissus, immigrer dans la substance du corps vitré, cela ne peut être mis en doute. Mais ici ils chemineraient tantôt dans la substance visqueuse, tantôt dans les interstices remplis de liquide : dans leur premier parcours, ils s'effileront en longs filaments de protoplasma; pendant la seconde partie du chemin, ils présenteront ces symptômes de gonflement par imbibition. L'occasion à la formation de vacuoles est ainsi fournie.

En concordance avec ces faits, nous rencontrons de préférence les cellules munies de petites vésicules chez des personnes âgées, dont le corps vitré est plus abondamment fourni d'eau, et ici même de préférence encore dans les parties centrales les plus liquides, tandis que les longs filaments se forment principalement dans les parties périphériques plus visqueuses du corps vitré. On rencontre en nombre excessivement abondant ces cellules à vésicules dans le glaucome, dans tous les cas d'augmentation de l'humeur vitrée, tandis qu'elles disparaissent complètement avec le ratatinement du corps vitré (Iwanoff) (48), fait qui concorde parfaitement avec ma manière de voir en ce qui concerne leur nature.

Afin de confirmer cette supposition, j'ai tenté de provoquer artificiellement ces diverses formes de cellules. A cet objet, j'ai transporté du corps vitré de l'homme, du mouton, du porc, dans le sac lymphatique dorsal de la grenouille, où je l'y ai laissé séjourner pendant à peu près dix-huit heures. La substance du corps vitré se montre alors parsemée d'un très grand nombre de corpuscules protoplasmatiques qui, ainsi que le démontrent les injections simultanées de substances colorées finement granulées, proviennent des corpuscules lymphatiques immigrés de la grenouille. Ces corpuscules montrent alors tous ces divers changements de forme que nous avons constatés plus haut en étudiant le corps vitré normal de l'homme. Nous pouvons donc affirmer, avec toute certitude, que toutes les cellules qu'on rencontre dans le corps vitré, quelque variée que puisse être leur forme, ne sont autre chose que des corpuscules lymphatiques immigrés qui doivent la diversité de leur aspect à la qualité variée du milieu dans lequel ils se meuvent. J'ai même obtenu les cellules à vésicules par cette méthode artificielle, il est vrai toujours en petit nombre, parce que le séjour du corps vitré dans le sac lymphatique de la grenouille lui fait déjà, après dix-huit heures, perdre par résorption une quantité notable de son eau. Il est par conséquent difficile d'établir ainsi les conditions opportunes à la formation des vésicules; pourtant cela réussit encore principalement avec le corps vitré humain, qui est plus riche en eau que celui du mouton et du porc.

Par contre, on peut suivre pas à pas la formation des filets protoplasmatiques lorsqu'on observe pendant quelque temps les corpuscules lymphatiques immigrés, et l'on voit en outre très distinctement comment il s'en détache, de temps à autre, par étranglement, un petit globule protoplasma-

tique, qui est absolument identique à ceux décrits plus haut (fig. 141, *c* et *d*). Lorsqu'on laisse séjourner le corps vitré dans le sac lymphatique plus longtemps (à peu près quarante-huit heures), l'expérience ne réussit plus, parce que la majeure partie de la vitrine est alors résorbée, et qu'on ne trouve qu'une petite quantité d'une substance visqueuse.

Je suis forcé de revenir encore une fois sur les *petits globules protoplasmatiques*, dont on peut suivre la provenance par étranglement des filets protoplasmatiques. On rencontre constamment ces globules en nombre varié dans le corps vitré et dans ses parties diverses. En teintant avec le carmin ou l'aniline, on peut presque partout démontrer, dans la gélatine du corps vitré, l'existence de pareils globules, soit isolés, soit rangés en séries et écartés à grande distance des cellules mères. Je ne saurais dire s'ils exécutent des mouvements propres, tandis que les plus grands fragments de protoplasma non munis de noyau qu'on rencontre parfois dans le corps vitré (fig. 141, *e*) montrent pourtant indubitablement des mouvements amiboïdes.

Tandis que dans le corps vitré de l'adulte les éléments formés et immigrés montrent, par suite de leur déplacement dans la gélatine particulière de ce milieu, les distorsions et les mutations les plus bizarres, par contre les cellules du corps vitré de l'embryon présentent presque exclusivement une conformation sphérique ou en fuseau (Virchow (26), Kölliker (31), Wittich (29), Frey). On ne rencontre des cellules étoilées qui s'anastomosent que vers le côté externe de l'hyaloïde, et elles sont en rapport avec la formation du réseau de vaisseaux embryonnaires qui se trouve en ce point. Probablement aussi les cellules rondes et fusiformes ne sont autre chose que des corpuscules lymphatiques immigrés. Ce qui est suprenant ici, c'est la constance de la conservation de forme, qui doit peut-être reposer sur une qualité autre du protoplasma cellulaire, ainsi que de la substance propre du corps vitré embryonnaire.

La description qui précède ne mentionne dans les éléments cellulaires du corps vitré, abstraction faite des formes étoilées des cellules lymphatiques qui y sont pénétrées, nullement la présence de cellules étoilées. Pourtant un grand nombre d'auteurs, de Ammon (23), Merkel (34), O. Weber (41), Smith (53), ont affirmé avec la plus grande assurance la présence de pareils éléments et leur réunion en réseau comprenant dans leurs mailles la substance gélatineuse du corps vitré. De pareils réseaux ne se voient qu'à la surface de la membrane hyaloïdienne, et cela encore seulement chez des embryons. Les descriptions de réseaux cellulaires dans l'intérieur du corps vitré ont principalement surgi de la tendance à assimiler la gélatine du corps vitré à une catégorie connue qui se range dans la série des substances de tissu cellulaire. Le prototype est représenté par les corpuscules étoilés de Virchow et les réseaux qu'ils forment, d'après lesquels les adeptes de la théorie du tissu cellulaire interprétaient les éléments étoilés du corps vitré en réunissant leurs prolongements en réseaux. Une observation non prévenue et affranchie de toute idée préconçue, comme l'avaient déjà montré Doncan (30) et Iwanoff (48), n'a pu rien apercevoir de ces réseaux cellulaires, car le corps vitré ne supporte aucune comparaison avec la structure du cordon ombilical, ou d'un autre tissu gélatineux quelconque.

Virchow (26) décrivit le premier des éléments cellulaires du corps vitré de l'embryon, mais ne réussit pas à les trouver dans l'œil de l'adulte. Kölliker (31) ainsi que Henle trouvèrent pareilles cellules en petit nombre aussi chez l'adulte, au voisinage de l'hyaloïde. Mais ce n'est qu'à Iwanoff (48) que nous devons la connaissance exacte des cel-

lules du corps vitré. Il ne se trompe que dans la manière de les interpréter, en prenant les cellules rondes pour des « cellules de formation », donnant naissance en se différenciant aux autres formes de cellules. Les cellules munies de vésicules sont comparées aux physaliphores que Virchow a décrites comme provenant du clivus, et Iwanoff les charge du rôle de production de la substance propre du corps vitré, de la formation du mucus. Doncan (30), qui, comme Weber (41), décrit de semblables physaliphores, partage cette manière de voir. Que le contenu de la vésicule est liquide, c'est ce que démontre par contre Lieberkühn (63), et mes observations prouvent que l'apparition de vacuoles n'est qu'un simple phénomène d'imbibition.

Ritter (43) nie absolument la présence de cellules dans le corps vitré, et Ciaccio (57) revient à cette opinion en n'admettant que les cellules subhyaloïdiennes.

D'après ce que j'ai avancé dans ce qui précède sur les cellules du corps vitré, la provenance des cellules de pus lors d'une inflammation du corps vitré ne peut être dubitative. Elles proviennent des vaisseaux avoisinants, et ce sont des globules de sang incolores immigrés (Blin) (54). Cette immigration s'effectue essentiellement des vaisseaux du *corps ciliaire* et de la papille du nerf optique. On peut aisément se convaincre de ce fait si, par l'introduction d'une aiguille, ou des injections de solutions de sublimé ou de nitrate d'argent, on provoque une suppuration, après avoir préalablement introduit dans le courant sanguin des granules de zinnaber. Les cellules contiennent alors, pour la plupart, des molécules du pigment introduit dans la circulation. Pendant leur migration, ces cellules prennent aussi des granules de pigment de la choroïde et de l'épithélium rétinien. En l'absence de tout élément cellulaire fixe dans le corps vitré, leur provenance de pareille source (O. Weber) (41), ou encore moins de prétendues cellules épithéliales (Coccius) (40), ne saurait venir à l'esprit.

C'est encore l'endroit de discuter la question de savoir jusqu'à quel point les éléments formés que nous venons de décrire dans le corps vitré expliquent les phénomènes entoptiques. Nous devons à Doncan (30) une comparaison exacte des formes observées au microscope et à l'examen entoptique. Il trouva, comme correspondant aux anneaux qu'on rencontre isolés dans le champ visuel, avec un centre clair, les cellules sus-décrites munies d'une vésicule; il démontra en outre que les groupes de globules qu'on voit par la méthode entoptique sont de la même manière visibles au microscope. Les fibres garnies de grains ou de globules sont invoquées par lui pour interpréter l'image des chapelets en perles des *mouches volantes*, mais il n'est pas dans mon plan d'insister davantage sur pareilles comparaisons.

Si, finalement, nous nous demandons quelle est la valeur histologique du tissu qui compose le corps vitré et comment il faut le classer dans la série des autres tissus, nous devons tout d'abord insister sur sa provenance du tissu cellulaire embryonnaire, provenance que l'embryologie met hors de contestation. Aussi, plus tard, le tissu du corps vitré se rapproche surtout du tissu cellulaire, mais se différencie de tous les autres genres de tissus semblables par l'absence de cellules fixes (cellules endothéliales), ainsi que par la rétrogradation des fibrilles en comparaison de l'accroissement en masse de la substance interfibrillaire. Celle-ci se différencie de son côté, par son exces-

sive abondance d'eau, de la substance de ciment des autres tissus fibrillaires du genre de tissu cellulaire. Ce qui me paraît plus simple, c'est d'envisager toute la masse située contre l'hyaloïde et la membrane du canal central comme un faisceau unique de tissu cellulaire, garni d'une gaine endothéliale. Seulement l'enveloppe endothéliale se trouve remplacée ici par une membrane élastique, l'hyaloïde, tandis qu'à l'intérieur même les fibrilles se trouvent dissociées et disséminées par un accroissement excessif de la substance interstitielle.

BIBLIOGRAPHIE

1. Demours. Observation anatomique sur la structure cellulaire du corps vitré. Mém. de Paris, 1741.
2. Zinn. Descriptio anatomica oculi humani. Gotting., 1755.
3. Martegiani. Novæ Observationes de oculo humano. Nap., 1814.
4. Cloquet. Mémoire sur la membrane pupillaire et sur la formation du petit cercle artériel de l'iris. Paris, 1818.
5. Berzelius. Lehrbuch der Chemie, Band IX, S. 525. 1831.
6. Sömmerring. Ueber die Area Martegiana. Salzburger medicinisch-chirurgische Zeitung, 1833.
7. F. Arnold. Anatomische und physiologische Untersuchungen über das Auge des Menschen, S. 96 ff. 1832.
8. G. Valentin. Zur Anatomie des Fötusauges der Säugethiere, v. Ammon's Zeitschr. für Ophthalm., Bd. III, 1833.
9. J. A. Giraldès. Études anatomiques sur les organes de l'œil. Paris, 1836.
10. Delle Chiaje. Osserv. anat. sull' occhio umano. Napoli, 1838.
11. Hannover. Ueber die Netzhaut und ihre Gehirnsubstanz bei Wirbelthieren mit Ausnahme des Menschen. Müller's Arch., S. 328, 336 und 340. 1840.
12. J. Henle. Allgemeine Anatomie. S. 331 ff. 1841.
13. Bidder. Zweiter Beitrag zur Anatomie der Retina. Müller's Archiv, 1841.
14. S. Pappenheim. Die specielle Gewebelehre des Auges, S. 179-784. 1842.
15. E. Brücke. Ueber den inneren Bau des Glaskörpers. Müller's Archiv, 1843.
16. E. Huschke. Lehre von den Eingeweiden und Sinnesorganen. S. 735-749. 1844.
17. E. Brücke. Nachträgliche Bemerkungen über den inneren Bau des Glaskörpers. Müller's Archiv, 1845.
18. A. Hannover. Entdeckung des Baues des Glaskörpers. Müller's Archiv, 1845.
19. E. Brücke. Anatomische beschreibung des menschlichen Augapfels, 1847.
20. Frerichs. Ueber Linsenstaare. Hannover'sche Annalen, 1848 (Chemische Zusammensetzung des Humor vitreus, S. 657).
21. W. Bowman. Observations on the structure of the vitreous humor. Dublin quart. Journ. of medic. science, 1848 (réimprimé in Lectures on the parts concerned in the operations on the eye, London, 1849).
22. R. Virchow. Verhandlungen der phys.-medicinischen Gesellschaft in Würzburg, Bd. II, S. 160-162.
23. V. Ammon. Archiv für Ophthalmologie, Bd. IV, 1851.
24. F. Leydig. Zur Anatomie und Histologie der Chimæra monstrosa. Müller's Archiv, S. 249. 1851.
25. A. Hannover. Das Auge, 1852.
26. R. Virchow. Notiz über den Glaskörper. Virchow's Archiv. Bd. IV, 1852.
27. R. Virchow. Ueber den menschlichen Glaskörper. Virchow's Archiv. Bd. V, 1853.
28. Gerlach. Gewebelehre, 2 Auflage, S. 503. 1853.

29. V. Wittich. Verknöcherung des Glaskörpers. Virchow's Archiv. Bd. V, 1853.

30. Doncan. De corporis vitrei structura. Utrecht, 1854, und Nederlandsch Lancet, 3 Ser., 3. Jahrg.

31. Kölliker. Mikroscopische Anatomie, II Band, Abth., S. 713-720. 1854.

32. Lohmeyer. Beiträge zur Histologie und Aetiologie der erworbenen Linsenstaare. Zeitschr. für ration. Medicin. Neue Folge, V. Bd., S. 63-69. 1854.

33. F. Finkbeiner. Vergleichende Untersuchung der Structur des Glaskörpers bei den Wirbelthieren. Zeitschr. für wissensch. Zoologie, Bd. VI, 1855.

34. Meckel. Ueber die sog. pyämische Ophthalmie. Annalen des Charité-Krankenhauses, 5 Jahrg., 1, Heft, 1855.

35. R. Schneider. Chemische Untersuchungen verschiedener Augen von Menschen und Thieren. Freiburg, 1855.

36. H. Müller. Ueber die Arteria hyaloidea als ophthalmoscopisches Object. Archiv für Ophthalm., Bd. II, 1856.

37. Mens Fiers Smeding. Inteekening betreffende onze kennis van het oog. Dissert. Leiden, 1858.

38. O. Weber. Ueber den Glaskörper. Virchow's Archiv. Bd. XVI, 1859.

39. A. Coccius. Ueber Glaucom, Entzündung und die Autopsie mit dem Augenspiegel, S. 47-60. Leipzig, 1859.

40. Coccius. Ueber das Gewebe und die Entzündung des menschlichen Glaskörpers. Leipzig, 1860.

41. O. Weber. Ueber den Bau des Glaskörpers und die pathologischen, namentlich entzündlichen Veränderungen desselben. Virchow's Archiv. Bd. XIX, 1860.

42. Klebs. Zur normalen und pathologischen Anatomie des Auges. Virchow's Archiv. Bd. XIX, S. 333-336. 1860.

43. C. Ritter. Beiträge zur pathologischen Anatomie des Auges nach Versuchen an Thieren. Archiv für Ophthalm., Bd. VIII, Abth. 1, S. 53 ff. 1861.

44. H. Müller. Ueber die Netzhautgefässe von Embryonen. Würzburger naturw. Zeitschr., II, 1862.

45. E. Neumann. Eine neue Untersuchungsmethode des Glaskörpers. Virchow's Archiv. Bd. XXIII, 1862.

46. Coccius. Zur gröberen Anatomie des Glaskörpers. Zehender's klinische Monatsblätter, 1864.

47. Henle. Notiz über die Structurlosigkeit des Glaskörpers im Jarhesbericht für 1864, S. 139. 1865.

48. Iwanoff. Zur normalen und pathologischen Anatomie des Glaskörpers. Archiv für Ophthalm., Bd. XI, Abth. 1, S. 155-170. 1865.

49 C. Ritter. Zur Histologie des Auges. 2. Das Epithel der Hyaloidea. Archiv für Ophthalm., Bd. XI, Abth. 1, S. 99 ff. 1865.

50. Henle. Eingeweidelehre, S. 674-677. 1866.

51. Iwanoff. Beiträge zur normalen und pathologischen Anatomie des Frosch-Glaskörpers. Medicin. Centralblatt, 1868.

52. Stilling. Zur Theorie des Glaucoms. Archiv für Ophthalm., Bd. XIV, 3. 1868.

53. Smith. Structure of the adult human vitreous humor. Lancet, May 1869.

54. Blix. Studier öfver Glaskroppen. Medic. Arkiv., 1869.

55. Iwanoff. Beiträge zur normalen und pathologischen Anatomie des Auges. 1. Beiträge zur Ablösung des Glaskörpers. Archiv für Ophthalm., Bd. XV, 2. 1869.

56. Stilling, Eine Studie über den Bau des Glaskörpers. Archiv für Ophthalm. Bd. XV, 1869.

57. Ciaccio. Beobachtungen über den inneren Bau des Glaskörpers im Auge des Menschen und der Wirbelthiere im Allgemeinen. Moleschott's Untersuchungen zur Naturlehre, Bd. X, Heft 6. 1870.

58. H. Pagenstecher. Zur Pathologie des Glaskörpers. Archiv für Augen-u. Ohrenheilkunde, Bd. I, 2. Abtheil., 1870.

59. G. Schwalbe. De canali Petiti et de zonula ciliari. Habilitationsschrift. Halle, 1870.

60. G. Schwalbe. Untersuchungen über die Lymphbahnen des Auges und ihre Begrenzungen. M. Schultze's Archiv, Bd. VI, Abth. 2. 1870.

61. F. Merkel. Die Zonula ciliaris. Leipzig, 1870.

62. Iwanoff. Glaskörper. Stricker's Handbuch der Lehre von den Geweben, S. 1071-1079. 1871.

63. Lieberkuhn. Ueber das Auge des Wirbelthierembryo. Schriften der Gesellschaft zur Beförderung der gesammten Naturwissensch. zu Marburg Bd. X, 1872.

64. G. Schwalbe. Ueber Lymphbahnen der Netzhaut und des Glaskörpers. Berichte der königl. sächs. Gesellschaft der Wissensch., 1872.

65. J. Michel. Ueber Füllung des Centralcanals des Glaskörpers. Tageblatt der 45. Versammlung deutscher Naturforscher und Aerzte zu Leipzig, S. 172. 1872.

66. L. Loewe. Zur Anatomie des Auges. Berliner Klin. Wochenschrift, n° 8. 1876.

67. G. Schwalbe. Der Glaskörper. Die Zonule ciliaris und der Canalis Petiti. Lehrbuch der Anatomie der Sinnesorgane. Erlangen, 1883, p. 136-146.

MALADIES DU CORPS VITRÉ

PAR L. DE WECKER

ARTICLE PREMIER

INFLAMMATION DU CORPS VITRÉ (HYALITIS)

Avec la même raison que nous nous servons du nom de *kératite* en niant avec Cohnheim toute participation directe du tissu cornéen à la pyogenèse qui suit une irritation traumatique, et que nous admettons que toutes les altérations que le tissu cornéen subit pendant la suppuration ne sont que des phénomènes passifs de décomposition ; aussi bien est-on autorisé à maintenir en ophthalmologie la désignation de *hyalitis*. Comme le prouve l'exposé anatomique qui précède, toutes les cellules que renferme le corps vitré sont, d'après Schwalbe, à envisager comme des éléments immigrés ; l'effet d'une irritation inflammatoire se traduira donc par une accentuation dans l'appel de ces éléments et par des altérations passives du tissu même du corps vitré, sous l'influence de cette immigration plus active.

Ce qui différencie le corps vitré du tissu cornéen, c'est l'absence de cellules endothéliales (à moins d'envisager comme telles les cellules éparses, sus-hyaloïdiennes) et, en l'absence de cellules fixes, la prépondérance de masses de ciment presque liquide comparativement à la petite quantité de fibrilles. Dans la cornée nous rencontrons un ciment résistant et des cellules endothéliales uniformément réparties. Les effets inflammatoires nous donneront donc les produits de décomposition se mêlant à ceux que l'irritation inflammatoire a amenés du dehors. Au contraire la décomposition ne se manifestera dans le corps vitré que comme simple *liquéfaction* et *substitution* des éléments immigrés aux parties liquéfiées et résorbées. Il y a donc ici simple substitution, tellement sera minime le résidu des fibrilles décomposées du corps vitré.

L'*hyalitis* peut donc nous refléter avec bien plus de netteté les conséquences d'une inflammation que ne le fait la *kératite*, où le mélange des produits inflammatoires et de ceux de la décomposition du tissu enflammé rend l'étude de ce qui revient aux uns ou aux autres infiniment plus complexe; qu'il ne peut être ici question d'une inflammation parenchymateuse telle que Hasner (1) l'a voulu admettre, c'est ce qui n'a guère besoin d'être mentionné.

On a voulu, d'après les expériences de Pagenstecher (2), qui démontrent clairement qu'après la pénétration d'un corps étranger, d'une cautérisation locale du corps vitré, le pus chemine du point de pénétration vers l'endroit vulnéré, conclure que le corps vitré n'est pas, dans le sens d'autres organes, susceptibles de s'enflammer, c'est-à-dire que l'inflammation lui serait toujours transmise des membranes enveloppantes.

Pourtant qu'y a-t-il de plus naturel que dans une pareille expérience les globules blancs du sang prennent vers l'endroit irrité le chemin le plus ouvert, qui est celui que le traumatisme a frayé par la déchirure du corps vitré?

Les expériences de Leber, ainsi que nos essais de drainage, n'ont-elles pas abondamment prouvé que le séjour d'un corps absolument indifférent ne provoque aucune migration purulente des points vulnérés sur les enveloppes; mais les choses se passent tout autrement si, à égales conditions de traumatisme des enveloppes, le corps vulnérant a des qualités infectieuses ou irritantes par sa décomposition chimique. Donc, l'irritation inflammatoire peut partir primitivement du tissu lésé du corps vitré et rayonner dans tous les sens, sans avoir besoin de se tenir exclusivement aux voies que le traumatisme a établies.

M. Schmidt Rimpler (3) a soutenu notre interprétation contre M. Pagenstecher par ses expériences en introduisant avec une fine seringue du pus de dacryocystite dans le corps vitré. Après quatre heures, la conjonctive commence à sécréter, sans que la partie intéressée du tractus uvéal montre la moindre irritation. L'opacité du corps vitré s'accuse alors de plus en plus, mais sans laisser voir aucune accentuation vers l'endroit d'où partait le traumatisme. Après dix-huit heures, tout le corps vitré était abcédé, et alors dans la rétine se montraient des symptômes inflammatoires, mais la choroïde ne se prenait qu'ultérieurement. Avait-on après l'extraction du cristallin (pratiquée longtemps auparavant) introduit du pus semblable à travers la cornée, alors les faits se passaient d'une manière analogue: la cornée restait absolument transparente et l'hyalite suppurative se développait sans être précédée d'aucune trace de rétinite ou de choroïdite qui n'apparaissaient qu'ultérieurement, l'irritation étant transmise du corps vitré primitivement enflammé.

La *nature de l'inflammation* sera en rapport avec l'intensité et la durée de l'irritation, et se caractérisera par la *liquéfaction*, la *condensation* ou la *suppuration* du tissu enflammé. A la suite d'une faible irritation ayant

(1) *Prager Vierteljahrschrift*, t. 106, p. 1.

(2) *Ueber Glaskœrperentzundüng* (*Sitzungsbericht der ophthalm. Gesellschaft zu Heidelberg*, 1878, p. 100).

(3) Consultez la bibliographie.

rayonné le plus souvent de la choroïde vers l'humeur vitrée, une immigration plus active de cellules se produira; le passage fréquent de celles-ci à travers la gélatine de l'écorce, leur imprégnation de liquide dans les parties centrales, leur destruction à l'état de physaliphores, pousseront les phénomènes nutritifs à un tel excès qu'ils acquierront des qualités morbides ayant pour conséquence la destruction lente de la trame délicate du corps vitré, autrement dit sa liquéfaction.

Cette *hyalitis séreuse* où les cellules physaliphores finissent par représenter l'unique élément formé du corps vitré, n'a nullement besoin de montrer un des traits les plus caractéristiques de l'hyalite, c'est-à-dire l'*apparition d'opacités du corps vitré*. Elle représente évidemment le degré le plus faible de l'inflammation de ce tissu délicat et celle qui lui est le plus fréquemment transmise du voisinage, c'est-à-dire de la matrice nutritive, la choroïde. Nous la rencontrons principalement dans les affections choroïdiennes très chroniques, où une irritation prolongée de peu d'intensité modifie les conditions nutritives de la membrane vasculaire de l'œil, ainsi que cela arrive dans les diverses formes de staphylômes progressifs, de choroïdite par traction, etc.

L'*hyalite condensatrice* est toujours une forme *chronique* d'inflammation, où l'irritation, plus intense que dans la forme précédente, a de même amené une immigration bien plus active de cellules que ne le comportent les simples phénomènes nutritifs du corps vitré; mais la plus grande activité de nutrition a eu pour effet de permettre aux cellules immigrées, au lieu d'une existence éphémère, comme dans l'hyalitis séreuse, de se développer et d'acquérir peu à peu les qualités de corpuscules du tissu cellulaire. Il résulte de ces phénomènes une production d'opacités plus ou moins étendues, la transformation du corps vitré, en partie ou en totalité, en tissu cellulaire, et sa *condensation* partielle par rétraction cicatricielle. Ces phénomènes de l'hyalite condensatrice peuvent surtout être étudiés à l'entour d'un corps étranger ayant non les qualités irritantes pour provoquer une très abondante immigration allant jusqu'à la suppuration, mais une action suffisante pour donner lieu, dans son entourage, à la production de tissu cellulaire, dont le dernier terme est l'enkystement dans une enveloppe de tissu fortement rétracté.

L'*hyalitis suppurative* est des diverses formes la plus *aiguë* et celle où l'irritation partant du corps vitré a acquis le plus d'intensité. Ici l'appel à la diapédèse et à l'immigration a été tel, que le tissu propre s'est trouvé rapidement détruit, étouffé par l'invasion, autrement dit a abcédé. Cette hyalite, lorsqu'elle ne marche pas avec trop de rapidité (par suite d'une irritation généralisée sur toute la trame du corps vitré), peut être localisée et plus ou moins circonscrite; le corps vitré abcède partiellement alors, le pus peut ultérieurement s'absorber, et les parois de l'abcès qui s'étaient formées, grâce à une hyalitis condensatrice du voisinage, peuvent se rapprocher, n'entraînant que des détachements des membranes avoisinantes et une phthisie partielle du globe oculaire (Iwanoff). Lorsqu'au contraire l'irritation a

rayonné sur toute l'étendue occupée par la vitrine, ainsi que cela arrive par l'introduction dans ce tissu si délicat d'une substance infectieuse, alors la suppuration ne s'arrêtera pas au corps vitré; elle gagne tout d'abord la rétine, et alors le tractus uvéal, se transformant ainsi peu à peu en panophthalmitis.

La *liquéfaction*, la *condensation* et la *suppuration* seront donc les trois caractères essentiels de ces diverses inflammations du corps vitré, qui peuvent servir de prototype pour ce qui se passe dans d'autres régions où l'étude de l'inflammation présente des conditions bien plus complexes. Nous voyons que les diverses formes peuvent se combiner ainsi : la forme la plus chronique, l'hyalitis séreuse, peut se montrer avec une inflammation moins traînante, l'inflammation condensatrice; ou l'hyalitis la plus aiguë, la forme suppurative avec une moins active, la forme condensatrice (l'abcès enkysté). Mais ce qui ressort avec toute clarté, c'est que, de ce qu'on avait appelé inflammation parenchymateuse, il n'en peut plus être question, au moins pour ce qui concerne l'étude d'un tissu qui se prête merveilleusement à l'interprétation de ces phénomènes complexes.

La *symptomatologie* de l'hyalitis est fort difficile à établir au *point de vue clinique*, et cela surtout en ce qui regarde la forme la plus aiguë, l'hyalitis suppurative; car ici la maladie se confond souvent si promptement avec la choroïdite suppurative, que l'on n'a guère de moyen de discerner ce qui revient à l'affection primitive. Les seules conditions favorables à pareille étude sont celles où l'on est à même d'assister, en quelque sorte, à une expérience physiologique faite sur l'œil humain, ce sont les cas de pénétration d'un corps étranger dans l'œil; ou lorsque le corps vitré s'est fait jour à travers une plaie dont les bords restent garantis de toute irritation infectieuse.

S'agit-il d'un corps étranger, nous pouvons suivre à l'ophthalmoscope l'action plus ou moins irritante sur le milieu ambiant dans lequel il s'est logé. L'irritation n'est-elle que peu intense, nous voyons une opacité qui, suivant le chemin qu'avait pris le corps étranger, se condense autour de lui de préférence. Cette opacité est tout d'abord poussiéreuse; peu à peu on y différencie des agglomérations qui se condensent en membranes, enveloppent le corps vulnérant et le soustraient au regard de l'observateur. Exceptionnellement on voit une auréole transparente persister longtemps autour du corps étranger, auréole occupée par la vitrine transparente (H. Pagenstecher). La formation de tissu cellulaire peut entraîner non seulement son enkystement complet, mais son rattachement au point de pénétration par deux cordons dont l'un le relie à l'endroit lésé des enveloppes, l'autre au point des membranes d'où il a ricoché (à la suite d'une propulsion très active). Ce sont ces *cordons d'attache* qui, par leurs mouvements de rétraction, peuvent à la fois donner lieu à de nouveaux déplacements du corps étranger ou à des détachements des membranes sur lesquelles ils prennent attache.

L'irritation que le corps étranger a provoquée est-elle intense, alors on

voit avec beaucoup de rapidité s'accroître l'opacité dans son voisinage, et celle-ci s'irradier plus ou moins vite vers le cristallin, de manière à permettre son inspection directe à l'éclairage oblique, ou le renvoi de la lumière que lui transmet l'ophthalmoscope, en indiquant par sa coloration jaunâtre l'imminence de la formation d'un abcès. A l'entour de ce dernier, les milieux prennent promptement une teinte grisâtre uniforme qui est le prélude d'une suppuration généralisée de l'œil. S'agit-il au contraire d'un enkystement

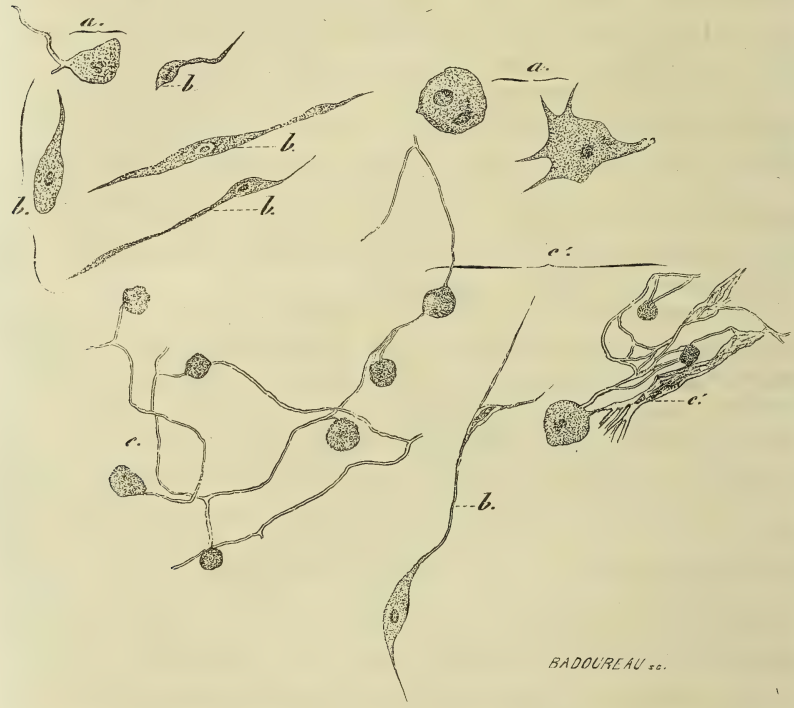

Fig. 142. — Cellule d'un corps vitré irrité par la pénétration de plusieurs fragments d'ardoise.

a, grande cellule ronde avec un noyau, ainsi qu'une cellule étoilée. — *b*, cellules fusiformes avec émanations. — *c*, émanations cellulaires qui s'anastomosent en formant çà et là un réseau épais (dessin de M. Haase).

d'un corps étranger on n'observe, jamais cette coloration jaunâtre ; le tissu cellulaire de nouvelle formation tire fortement sur le blanc, et j'ai vu des paillettes de capsules enveloppées dans des poches qui avaient absolument l'aspect de l'argent fraîchement fondu.

Les *recherches anatomiques* démontrent, ainsi que cela ressort des expériences de M. Pagenstecher, que le trouble que nous révèle l'ophthalmoscope se rapporte à la présence de nombreuses cellules qui, suivant leur date d'immigration, se trouvent en voie de transformation en tissu cellulaire, ainsi que le montre la figure 142 (*c'*).

La comparaison de ces cellules avec les cellules immigrées que renferme normalement le corps vitré (voy. fig. 141, p. 535) nous enseigne déjà leur identité de provenance, et nous explique leur instantanéité d'apparition dans un milieu qui ne renferme aucun élément propre à leur production, et avec une intégrité des membranes enveloppantes qui démontre que le tissu propre n'a en outre rien eu à faire dans cette production cellulaire. Peu à peu ces cellules immigrées peuvent amener par leur organisation la transformation du corps vitré en un tissu cellulaire aussi dense que le représente la figure 143.

Une autre occasion d'étudier, au point de vue clinique, l'hyalitis peut se présenter : c'est lorsqu'après une blessure (une opération), il se maintient longtemps un prolapsus du corps vitré sans que les lèvres de la plaie (sclé-roticale) montrent trace d'irritation inflammatoire. Peu de temps après le traumatisme, les parties prolabées du corps vitré se troublent à la suite d'une immigration cellulaire, ainsi que le démontre l'examen microscopique. Cette

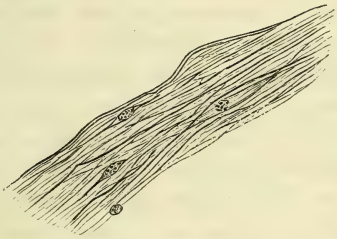

Fig. 143. — Tissu cellulaire qui renferme de petites cellules rondes et fusiformes, pris sur le corps vitré d'un œil énucléé par M. Haase.

immigration peut provenir non seulement des vaisseaux avoisinants de la choroïde, mais aussi de la conjonctive irritée. Le prolapsus peut abcéder, et si cette inflammation a été déterminée très rapidement par une substance infectieuse (le pus de dacryocystite que donne le sac conjonctival), l'hyalitis suppurative gagne l'intérieur de l'œil et détermine la panophthalmie. On voit ici véritablement précéder l'hyalitis avec son reflet jaunâtre que recouvre la pupille, sans que rien du côté de la conjonctive et de la capsule de Tenon signale la menace du danger, sans que des symptômes corrélatifs du tractus uvéal fassent pressentir sa participation prochaine à l'inflammation suppurative.

Le prolapsus du corps vitré, heureusement, n'est pas souvent le siège d'un abcès ; ordinairement il s'y développe une forme lente d'hyalite conduisant à l'élimination des parties prolabées par liquéfaction et à la condensation du pédicule du prolapsus, qui se transforme en un cordon cicatriciel, cheminant, lorsque le prolapsus s'était produit, par une plaie cornéenne, à travers la pupille, vers l'intérieur de l'œil, où il s'étale sous forme de tente. L'adhérence que contracte le tissu cellulaire cicatriciel du corps vitré avec les parties

ambiantes, sa rétraction cicatricielle progressive, peuvent alors encore, à une période éloignée du traumatisme, donner lieu à des symptômes de lymphangite oculaire.

A part ces formes d'*hyalitis traumatique*, nous ne serions pas à même d'établir, au point de vue clinique, des symptômes qui différencieraient la forme idiopathique de la forme transmise du tractus uvéal, et pareille distinction deviendrait d'autant plus difficile à établir, que cette transmission se serait opérée avec plus de rapidité, comme, par exemple, à la suite de la choroïdite suppurative généralisée. Dans les formes chroniques, l'apparition de troubles de transparence du corps vitré précède souvent tout autre symptôme appréciable du côté des membranes enveloppantes de l'œil; mais il ne faudra pas oublier ici que la partie la plus importante pour la nutrition des milieux transparents malades, le corps ciliaire, est soustraite à notre inspection directe. Avec bien moins de certitude admettra-t-on une suppuration presque instantanée, qu'on voit parfois s'établir sur des yeux dont la choroïde a été détruite sur une très grande étendue et sur lesquels des adhérences d'une grande partie de l'iris avec la cicatrice se sont établies.

Ici Hutchinson (1) est porté à admettre la soudaineté des phénomènes d'irido-choroïdite suppurative et de panophthalmite comme transmise d'une hyalite suppurative. Ce n'est certainement pas l'observation directe qui l'autorise à conclure sur cette marche des phénomènes morbides.

Outre la partie antérieure du corps vitré, voisine du corps ciliaire, qui devient aisément le siège d'altérations qu'on serait tenté d'admettre comme idiopathiques, il existe une zone de ce milieu transparent qui avoisine le nerf optique, où aussi des troubles de transparence paraissent souvent de longtemps précéder les altérations apparentes des parties avoisinantes. Qu'on veuille bien ne pas oublier que nous nous trouvons ici au proche voisinage de l'espace intervaginal des gaines, dont les produits morbides peuvent se déverser dans l'œil sans que l'entourage du nerf ait besoin de montrer des altérations appréciables; d'un autre côté, c'est la région de la choroïde qui, par ses attaches à la membrane criblée, est le plus exposée aux tiraillements, et devient par conséquent aisément le siège d'irritation inflammatoire subaiguë, retentissant sur une zone avoisinante du corps vitré. Rien de surprenant donc si c'est principalement vers les attaches du tractus uvéal que nous voyons se concentrer les formes chroniques d'hyalite ayant pour conséquence une liquéfaction complète et plus ou moins circonscrite du corps vitré.

Nous n'avons pas besoin d'établir de *traitement* particulier pour les diverses formes d'hyalitis; celui-ci se confondra avec les soins qu'on donne aux diverses variétés de choroïdites, avec lesquelles elles s'identifient comme symptomatologie, soins qui ont trouvé leurs explications plus haut.

(1) *Med. Times and Gaz.*, n° 45, 1872.

ARTICLE II

OPACITÉS DU CORPS VITRÉ, MOUCHES VOLANTES, MYIODOPSIE

Myiodopsie. — Ne pouvant pas établir, au point de vue pratique, ce qui revient à l'hyalite et à la choroïdite, on s'est habitué à envisager toutes les opacités qui ne sont pas survenues brusquement, ainsi que les extravasations sanguines (ou entozoaires), comme dépendant d'une choroïdite. En réalité, on arrive, à moins qu'il ne s'agisse de troubles essentiellement localisés dans les couches antérieures, à trouver après un certain temps d'observation la base anatomique de la maladie, c'est-à-dire la choroïdite, et à constater que l'accroissement dans la marche des opacités est en rapport avec les poussées inflammatoires de l'altération morbide de la choroïde.

Pourtant une pareille loi de connexité entre les opacités du corps vitré et les altérations choroïdiennes n'est pas à établir d'une façon absolue. A part les cas d'hyalite primitive que nous ne sommes pas encore à même de différencier ici, il existe évidemment des altérations rétiniennes, des lymphangites des gaines du nerf optique qui communiquent leurs produits morbides au corps vitré, sans que la choroïde y participe le moins du monde. Les rétinites qui se compliquent de périvasculites, les rétinites avec sclérose des fibres transversales, sont souvent compliquées d'hyalite et non de choroïdite. Depuis longtemps mon attention a été appelée sur la provenance des épanchements brusques dans les parties postérieures du corps vitré émanant des gaines du nerf optique. Que le sang qui s'épanche en masse parfois dans la région postérieure du corps vitré prenne là sa source, la chose ne fait plus de doute pour nous. Les nouvelles recherches sur la transmission de l'ophthalmie sympathique montrent de même quelle importance l'espace intervaginal a pour la nutrition et l'intégrité de transparence des parties postérieures du corps vitré.

Sans insister sur leur provenance idiopathique ou secondaire, nous pouvions envisager les opacités du corps vitré comme dérivant de deux sources principales qui différencient les opacités en :

a. Opacités provenant d'immigration d'éléments cellulaires et de l'organisation de ces cellules immigrées.

b. Opacités qui ne sont que les résidus des détritus des éléments fibrillaires et cellulaires propres du corps vitré et de l'hyaloïde, ou qui en représentent les parties coagulées (dans les expériences de Pagenstecher, par exemple), et les cristaux de cholestérine et de tyrosine que renferment parfois le corps vitré liquéfié.

Au point de vue clinique, nous différencions trois variétés d'opacités qu'on a le plus fréquemment occasion d'observer, et qui sont : 1° la pous-

sière du corps vitré ; 2° les filaments et flocons, et 3° les membranes du corps vitré.

1° La *poussière du corps vitré* a déjà trouvé sa description à l'occasion de la chorio-rétinite spécifique (p. 452). Ces fines opacités, qui occupent de préférence, en couches, les régions antérieures ou tout à fait postérieures du corps vitré, donneraient plus facilement l'occasion de les confondre avec un trouble généralisé de la rétine (qui existe du reste à l'entour de la papille), si elles ne présentaient pas, en dépit de leur finesse, une certaine pesanteur, de manière à tendre à s'accumuler de préférence dans les parties déclives du corps vitré, et, projetées en haut par un mouvement brusque de l'œil, à reprendre leur place. Notons qu'ici ces opacités généralisées dans une vaste étendue du corps vitré et se caractérisant par leur instabilité concordent avec la présence d'une chorio-*rétinite* et ne s'observent jamais d'une façon nettement accusée avec une simple choroïdite.

L'augmentation et la diminution presque instantanée dans l'intensité de la poussière du corps vitré (très appréciable pour les malades à cause des variations dans le trouble visuel) doivent évidemment se rapporter à l'immigration de cellules lymphoïdes. A mesure que les symptômes atrophiques dans la rétine se dessinent par une sclérose des parois vasculaires, nous voyons, avec la disparition des poussées de poussière, celles-ci peu à peu se dissiper complètement, tandis que les symptômes inflammatoires du côté de la choroïde s'accusent d'une manière de plus en plus marquée. Le rôle que joue la rétine dans leur production ne paraît donc pas devoir être négligé ici.

L'étude clinique de ces fines opacités ne peut se faire qu'avec un très faible éclairage (miroir plan ou à simples plaques de Helmholtz) et avec un certain grossissement (+ 10 derrière le miroir). L'étude directe n'en est guère facile et pratique, tandis que la méthode que Knapp conseille se recommande surtout pour des opacités de certaines dimensions, flocons et membranes, de préférence pour celles qui séjournent dans les régions antérieures du corps vitré. A cet effet, on se sert de l'examen à l'image renversée, et l'on prend une lentille de 18 ou 20 dioptries. En éloignant l'oculaire de l'œil progressivement jusqu'à obtenir finalement l'image renversée de l'iris, on peut explorer de cette façon les diverses couches du corps vitré et éclairer directement les opacités de certaines dimensions. L'emploi de forts oculaires est indispensable, si, par un appui qu'on donne à la main qui le porte, on veut assurer à cet examen une certaine précision indispensable, qu'il perd lorsqu'on est forcé, avec des oculaires de 8 à 10 dioptries, de tenir librement devant l'œil examiné l'oculaire explorateur.

Après que la poussière du corps vitré a persisté quelquefois pendant des années, on la voit disparaître et faire place à la deuxième variété d'opacités.

2° Les *filaments et flocons* du corps vitré sont les opacités qu'on rencontre le plus fréquemment dans ce milieu, et qui, par la plus ou moins grande facilité et rapidité avec lesquelles elles se déplacent, nous renseignent sur la plus ou moins grande perte de consistance du milieu qu'elles

occupent, perte qu'il faut rapporter à une disparition de son tissu par liquéfaction ou par refoulement (décollement). Ce sont aussi de préférence les couches antérieures et postérieures du corps vitré qui sont le siège de semblables opacités, qui, occupant les couches antérieures, ne déterminent qu'un obscurcissement le plus souvent inappréciable pour le malade, tandis que dans les couches postérieures les ombres portées par des opacités de peu d'étendue, ombres que suivent les opacités qui se déplacent, attirent vivement l'attention, surtout lorsqu'elles apparaissent soudainement. Cela est si juste, qu'il faut quelque tâtonnement de la part du malade pour s'assurer si un cheveu, une chenille, une araignée, ne lui pendent pas devant l'œil, obstacle imaginaire qu'il tâche d'éloigner jusqu'au moment où il s'est assuré qu'il est le jouet d'une illusion d'optique.

La soudaineté d'apparition, ainsi que l'inspection directe de pareilles opacités, lorsqu'elles ont une certaine étendue, nous permettent de les rapporter avec certitude à un épanchement de sang dans le corps vitré; tandis que celles que ne nous révèlent pas les réflexions du malade, que seul l'ophthalmoscope nous fait découvrir, et qui se sont, la plupart du temps, développées progressivement et lentement, résultent souvent de l'immigration lente et de l'organisation ultérieure des cellules immigrées.

Il n'existe plus de doute pour moi que les extravasations abondantes de sang dans le corps vitré, qu'on rapportait autrefois à la rupture des vaisseaux choroïdiens, principalement ceux du corps ciliaire, proviennent, soit des vaisseaux papillaires, soit des vaisseaux des gaines du nerf optique. J'ai pu maintes fois me convaincre que le sang faisait directement irruption du bord papillaire, à la fois dans la rétine et en avant dans le corps vitré, qu'il finissait par transformer en un véritable caillot sanguin.

Voici un exemple :

En hiver 1875, le docteur Beylard me pria d'examiner une de ses malades, une dame de quarante-deux ans qui se plaignait d'un obscurcissement brusquement survenu sur l'œil gauche. La malade me raconta que la veille, en se levant après dîner, elle avait vu se produire sur son œil gauche un nuage qui se plaça exactement devant l'objet qu'elle voulait fixer avec cet œil, nuage qui n'avait pas sensiblement augmenté depuis son apparition. Je constatai en dehors de la papille, partant de son bord et s'étalant vers la macula, une hémorrhagie considérable de la rétine, qui paraissait partir d'une veine à laquelle se trouvait attachée une masse floconneuse noirâtre qui pendait dans le corps vitré. Il ne m'était pas possible de me renseigner plus amplement avec l'ophthalmoscope sur la présence d'une rupture de la rétine. L'exploration la plus minutieuse du fond de l'œil, ainsi que des milieux, ne révélait rien d'anormal, à l'exception de cette apoplexie. Un examen fait deux jours plus tard montra un trouble tel dans les couches postérieures du corps vitré, que l'explication de ce qui se passait dans la rétine même était déjà rendu excessivement difficultueux. Le sang avait dépassé de beaucoup la région de la macula, sans soulever la rétine. Promptement toute inspection du fond de l'œil était rendue impossible, et le corps vitré se remplissait de sang à un tel point, qu'on pouvait démontrer sa présence et sa coloration rouge claire à l'éclairage oblique. La malade conserva une bonne perception lumineuse avec intégrité du champ visuel, mais son état ne se modifia en rien pendant plusieurs mois. La malade se rendant dans son pays (en Amérique), je la perdis de vue. Le seul renseignement important qu'elle nous avait fourni sur son état général de santé, était une attaque de rhumatisme avec phénomènes cardiaques, dont elle avait souffert l'année précédente, mais qui n'avait pas laissé de traces.

On peut observer de pareils épanchements de sang qui partent du bord papillaire, s'étalent le long de la rétine d'une façon analogue à l'opacité qui se produit à la suite d'un obstacle dans la circulation rétinienne (embolie), et envahissent le corps vitré en y envoyant des flocons frangés qui pendent du bord papillaire. Ces apoplexies des gaines donnant lieu à des irruptions de sang dans le corps vitré, se produisent parfois successivement sur les deux yeux, et s'observent de préférence chez les diabétiques, dont l'urine renferme de petites quantités d'albumine. Lorsque ces épanchements suivent tout d'abord le trajet des gros troncs vasculaires de la rétine, il est difficile de ne pas les confondre, comme nous l'avons du reste longtemps fait nous-même, avec des apoplexies rétiniennes ou des infarctus. Ce qu'il faut ici étudier avec soin, c'est le rapport de ces épanchements avec le bord papillaire et la disposition des caillots du corps vitré par rapport à ce bord, étude qui n'est fructueuse qu'autant qu'il s'agit d'apoplexies absolument récentes des gaines, et où le corps vitré a conservé encore toute sa transparence. Les malades signalent du reste presque tous un phénomène lumineux (compression du nerf optique) qui a précédé l'apparition d'un nuage floconneux d'abord rougeâtre, puis verdâtre, et qui a pris ultérieurement une teinte noire. L'accident est survenu après la transition brusque d'une température élevée au froid, après un effort exécuté par des malades congestionnés et déjà se rapprochant de la cinquantaine ou ayant souffert de phénomènes cardiaques.

Les hémorrhagies, chez les jeunes sujets, se produisent probablement d'une manière analogue; mais ici j'ai pu me convaincre que la rétine présentait plus de résistance près du nerf optique; ces épanchements coulent jusque vers la partie antérieure de la rétine et envahissent le corps vitré dans ses couches antérieures, le remplissant ainsi complètement. Aussi, chez ces jeunes gens, la maladie se produit successivement sur les deux yeux, se rapporte à des troubles cardiaques, suites de rhumatisme ou de maladies paludéennes, et constitue une affection des plus graves et des plus difficiles à traiter.

De petits épanchements de sang dans les couches antérieures s'observent aussi parfois après un effort, un séjour dans une température très élevée, et ne présentent nullement le caractère de malignité des épanchements abondants de la région postérieure du corps vitré. Il est de règle admise de considérer que tout épanchement de sang prend un temps excessivement long pour disparaître du corps vitré, et que les parties coagulées peuvent séjourner pendant des années dans ce milieu sans subir une transformation appréciable. Pourtant, comme il n'y a pas de règle sans exception, nous citerons l'exemple suivant :

Un jeune étudiant de Toulouse se présente avec un flocon très volumineux siégeant dans la partie antérieure du corps vitré gauche. Le sang épanché était en quantité suffisante et tellement rapproché de la partie postérieure du cristallin, que l'on constatait sa présence à l'éclairage oblique. Cet accident lui était survenu pendant un séjour prolongé

en wagon, lors d'un voyage dans le Midi durant les fortes chaleurs, et ne causait que fort peu d'inquiétude au malade parce qu'il affirmait avoir déjà subi pareil accident et en avoir vu se dissiper les suites en très peu de temps. Aussi fus-je on ne peut plus surpris de constater la disparition complète de ce caillot volumineux de sang après une quinzaine de jours.

Il faut ici signaler une erreur à laquelle on peut être exposé lorsque le sang remplit en totalité le corps vitré, c'est de supposer : en éclairant avec l'ophthalmoscope le reflet rouge du sang, qu'il s'agit de celui renvoyé du fond de l'œil, et de prendre, après avoir partiellement éclairé ce vaste caillot qui remplace le corps vitré, la lueur rouge que cet éclairage nous donne pour un éclaircissement allant jusqu'au point de permettre un reflet du fond de l'œil lui-même. Du reste, l'examen fonctionnel, la vision étant réduite à la simple perception lumineuse, garantira déjà de cette erreur.

Une opacification filamenteuse et floconneuse généralisée du corps vitré, transformant ce milieu en une masse uniformément visqueuse et trouble, doit être probablement aussi rapportée à des épanchements réitérés de sang dans l'intérieur de l'œil. Cette maladie, que Desmarres a si bien désignée sous le nom d'*état jumenteux* du corps vitré, se complique fréquemment de masses filamenteuses opaques adhérentes aux membranes de l'œil, qui exécutent, pendant les mouvements des yeux, des ondulations analogues aux plantes marines balayées par les vagues. Lorsqu'on dilate la pupille, on voit que, même avec une parfaite fixité de l'œil, les opacités n'ont aucune tendance à se déposer toutes dans les parties déclives de l'œil, mais se maintiennent suspendues en grande partie et ne déplacent leurs prolongements filamenteux et membraneux que pendant les secousses imprimées à l'organe malade.

Si, en dépit des nombreuses opacités, on réussit à éclairer le fond de l'œil, on peut se convaincre qu'il n'est le siège d'aucune altération morbide appréciable, par conséquent que la réduction notable de l'acuité visuelle (sans rétrécissement du champ de la vision) doit être exclusivement rapportée à la présence des opacités du corps vitré. Cet état, qui nous impressionne d'autant plus qu'il dépend d'une affection idiopathique du corps vitré, traîne des mois et des années avec des exacerbations et des rémissions peu marquées; parfois, chez certains malades, une amélioration sensible se produit pendant la saison chaude, pour disparaître dès que les temps humides et froids recommencent.

On n'a que fort rarement l'occasion de poursuivre jusqu'au bout ces affections, attendu que les malades se lassent des traitements, perdent confiance, et courent les médecins. Une guérison complète s'observe chez des jeunes personnes, et ici encore j'ai pu me convaincre de la provenance d'une partie des opacités de l'entour du nerf optique (de son espace intervaginal), car des opacités membraneuses persistaient et restaient fort longtemps attachées au bord de la papille. Chez des malades ayant dépassé la cinquantaine, il est

fort à craindre que la nutrition de l'œil ne s'altère progressivement, que des synéchies postérieures ne se développent, n'augmentent en nombre, et nous laissent conclure qu'une inflammation lente de toute la partie antérieure du tractus uvéal est survenue. L'œil se ramollit; la rétraction de la partie antérieure du corps vitré, ainsi que du corps ciliaire entraîne une phthisie essentielle, avec perte plus ou moins complète de la sensation lumineuse. Les complications par suite d'un décollement de la rétine sont imminentes ici, de même que l'apparition de phénomènes de lymphangite pouvant retentir sur le congénère.

Autant la marche progressive de ces altérations profondes du corps vitré ne peut que difficilement être modifiée chez des personnes âgées, à sclérotique rigide, autant on a de ressources dans un traitement approprié chez de jeunes sujets, chez lesquels des épanchements peuvent avoir été assez étendus pour abolir jusqu'à la perception lumineuse en recouvrant toute la rétine d'un moule impénétrable et imposant pour un décollement complet de la rétine.

Voici un exemple :

Au printemps de 1873, on me conduisit un jeune homme de dix-huit ans qui avait été atteint sur l'œil droit, huit mois auparavant, d'irido-choroïdite séreuse ayant entraîné rapidement une cécité complète de ce côté, avec faible réduction du volume de l'organe malade. Deux mois après éclata sur l'œil gauche la même maladie, qui, en dépit d'un traitement énergique, marcha avec une telle rapidité, que le jeune homme fut complètement aveugle au mois de mai et que le médecin traitant conseilla de s'abstenir de tout traitement, attendu que le malade ne souffrait pas et que son œil, le dernier atteint, ne présentait non plus aucun signe apparent d'irritation. Avant de gagner son pays, on me présente le malade afin de me prononcer si je pensais aussi tout traitement ultérieur inutile. L'œil droit montrait un iris bombé en avant et fortement atrophié, attaché à la capsule opaque du cristallin dans tout le pourtour pupillaire. Le globe de l'œil était très mou et faiblement atrophié. A gauche, on constatait une faible injection péricornéenne, une pupille fortement dilatée par l'atropine, plusieurs synéchies attachant faiblement l'iris en bas à la capsule et de fins dépôts sur la membrane de Descemet. Aucun reflet à obtenir du fond de l'œil. L'éclairage oblique montrait le corps vitré rempli jusque vers la capsule postérieure du cristallin par des masses floconneuses grisâtres. Depuis huit jours toute perception lumineuse avait brusquement disparu sur cet œil, de façon que le malade *ne distinguait même pas un fort bec de gaz placé devant lui*, et *qu'exposé aux rayons du soleil, il se croyait en pleine obscurité*. Comme le malade ne présentait aucun autre symptôme morbide et paraissait être d'une excellente constitution, je proposai aux frères du malade, à deux jeunes officiers, de ne pas abandonner tout espoir, mais de faire soumettre le malade à un traitement vigoureux. On procéda tout d'abord à l'énucléation de l'œil droit, le premier atteint et qui était déjà faiblement phthisique; on institua alors une cure de transpirations avec traitement mercuriel, et pendant douze semaines on procéda à une application de ventouses de Heurteloup, une fois la semaine. Après six mois, l'acuité était de 1/5 et le malade lisait couramment le numéro 3 de Snellen. Le corps vitré s'était éclairci dans les trois mois suivants au point qu'on pouvait grâce à sa parfaite limpidité, examiner avec tous les détails le fond de l'œil. Ce n'est que dans les parties les plus déclives, en laissant le malade regarder fortement en bas, qu'on parvenait à découvrir un vaste foyer exsudatif de couleur verdâtre et sur lequel la rétine paraissait faiblement soulevée par la masse exsudative de la choroïde sous-jacente. Il ne persista que quelques rares synéchies de l'iris. Je revis le malade un an après qu'il eut quitté ma clinique; à part un léger trouble dans les couches voisines du pôle postérieur du cristallin, l'œil ne présentait nul autre changement; l'acuité visuelle avait, par suite de ce trouble, un peu décliné, mais le malade pouvait continuer son métier d'instituteur.

L'*état jumenteux* du corps vitré persiste à tel point chez certains malades sans aucune autre lésion de l'œil; d'autre part, des phénomènes irritatifs dans la partie antérieure du tractus uvéal se développent si tardivement, qu'on est porté, surtout lorsque le malade présente d'autres affections vasculaires et circulatoires, à considérer le mal comme la conséquence de congestions périodiques des vaisseaux, avec rupture et invasion du sang dans le corps vitré, qui souffre absolument d'une façon passive de ces invasions sanguines. Comme cette maladie se rencontre essentiellement chez les femmes, et de préférence au moment des irrégularités des fonctions utérines, on a avec raison établi un rapport entre les troubles circulatoires déterminés de ce côté et ceux du tractus uvéal. Une régularisation des fonctions utérines (surtout lorsqu'on a obvié à des déviations et déplacements de l'organe) a une action tellement manifeste en pareil cas sur la maladie oculaire, que la corrélation plus ou moins directe ne saurait être niée.

Il est bien entendu qu'on a aussi établi un rapport entre la suppression brusque de flux hémorrhoïdaux, d'épistaxis, etc., et la maladie qui nous occupe; mais déjà la soudaineté avec laquelle apparaît cette affection chez certains malades indique sa nature apoplectiforme. Il en doit être ainsi des cas survenus après un refroidissement brusque.

Rarement on a occasion de constater avec certitude la présence d'un véritable *hyphema postérieur*. Ainsi en 1864 j'ai soigné un homme de trente-quatre ans qui perdit brusquement la vue sur l'œil gauche. Il n'existait qu'une perception lumineuse de ce côté, avec intégrité du champ visuel. Chez ce malade, la quantité de sang qui avait envahi le corps vitré était telle qu'en lui faisant pencher la tête en avant, il se formait derrière le cristallin une flaque de sang qui remontait vers le tiers du diamètre vertical du cristallin. C'est la seule fois qu'il m'a ainsi été donné de voir une aussi grande fluidité et mobilité du sang dans la chambre postérieure justifiant, absolument le nom d'*hyphema postérieur*. Impossible de recevoir la moindre lumière du fond de l'œil. Du côté droit, se voyait près d'une veine rétinienne située en haut et en dedans trois petites apoplexies. Directement en haut de la papille, à quatre diamètres papillaires de distance, se rencontrait un vaste épanchement de sang que je regardai comme provenant de la choroïde. L'acuité visuelle était normale de ce côté. Ni l'état général de santé, ni principalement aucun changement dans les phénomènes circulatoires et les fonctions rénales, ne nous fournissaient un renseignement quelconque sur la disposition de ce malade aux hémorrhagies oculaires, malade que nous avons perdu de vue après quelques mois de traitement inefficace.

Les opacités les moins fréquentes du corps vitré sont de vastes *opacités membraneuses*. On rencontre encore assez fréquemment de petites membranes enroulées, ayant en partie un aspect vitreux, et se tenant fixes dans les parties centrales du corps vitré, dans la direction où l'on constate parfois la présence d'une artère hyaloïde persistante ou d'un canal hyaloïdien. Très souvent leur présence coïncide avec celui d'un staphylôme postérieur étendu qu'on doit rapporter à un vice congénital. Aussi nous regardons cette opacité fixe comme se rapportant à un résidu de vaisseaux d'origine fœtale dans le cas de distension progressive de l'œil (staphylôme progressif); elle résulte probablement de l'arrachement des deux extrémités d'un canal hyaloïdien. Reste à savoir jusqu'à quel point des altérations, surtout des épanchements

dans le canal hyaloïdien provenant de la papille, peuvent intervenir ici pour expliquer ce genre tout particulier d'opacité membraneuse centrale et fixe, figurant parfois aussi un anneau aplati très régulier.

Nous ne reviendrons pas sur les opacités représentant des membranes par agglutination en quelque sorte de filaments dans un milieu visqueux, telles que nous venons de le décrire pour l'état jumenteux du corps vitré; ce sont les membranes étendues et transparentes qu'on rencontre dans un corps vitré d'apparence saine qui doivent nous occuper pour le moment. Ces membranes s'observent souvent sur des yeux qui ont passé par des inflammations tumultueuses, mais qui pourtant n'ont guère porté atteinte à la limpidité du corps vitré, et ont permis ainsi d'étudier les diverses phases de leur développement.

Un vaste matériel ophthalmoscopique nous a permis de nous former ici une opinion, et de les rapporter à des extravasations du sang provenant des gaines du nerf optique, et envahissant le corps vitré qu'elles refoulent; le sang se fraye ici un passage dans les ouvertures naturelles tout d'abord, suit le cours excentrique du canal hyaloïdien, s'étale dans l'espace triangulaire qui représente la tricorne de Stilling (voy. fig. 137, p. 526). Pour cette raison, toutes ces opacités membraneuses sont en trois plans, ou représentent une sorte de tente s'élevant du voisinage de la papille dans le corps vitré et masquant souvent celle-ci complètement.

J'ai eu occasion de suivre pas à pas l'évolution de ce que M. Manz a appelé à tort *rétinite proliférante*, et qui n'est autre chose que l'organisation de vastes flaques de sang épanché dans la partie postérieure du corps vitré; de voir peu à peu s'éclaircir ces flaques proéminentes, qui devenaient translucides, et en se rétractant déviaient tout l'arbre central des vaisseaux vers le point d'implantation de ces membranes, disposées en tente sur la rétine et s'élevant jusqu'au tiers postérieur du diamètre antéro-postérieur de l'œil dans le corps vitré.

J'ai pu observer des malades soudainement devenus aveugles sur un œil avec les symptômes d'embolie ou d'épanchement intervaginal. Chez ces malades, présentant une papille peu affaissée avec des vaisseaux amincis, j'ai vu le corps vitré occupé par trois membranes translucides qui le divisaient en trois segments assez réguliers, et dont les deux, les plus apparentes, délimitaient assez nettement le tiers supéro-interne du corps vitré. Ces membranes étaient d'une transparence telle qu'on ne pouvait les bien étudier qu'en usant des reflets, et elles rappelaient bien la disposition anatomique du corps vitré

Vues sur des malades lorsque ces membranes ont déjà pris leur entier développement, il était difficile de se rendre compte comment elles étaient développées; mais j'ai eu occasion d'assister en quelque sorte à leur évolution, c'est-à-dire de les voir se former par des épanchements sortant du bord papillaire, s'étendant vers la macula, et se déviant directement en avant dans le corps vitré. J'ai pu, chez certains malades, constater les membranes

en papillon complètement développées sur un œil, le premier atteint et complètement aveugle, tandis que sur l'autre le mal se développait avec des symptômes absolument identiques, cet œil ne montrant que le début de la maladie sous forme de quelques fins caillots parfois attachés au bord papillaire.

La formation de membranes d'une épaisseur variée qui doivent leur origine au sang provenant de la papille du nerf optique, et qui s'est frayé de préférence un chemin dans les voies préformées du corps vitré, me paraît donc hors de doute.

Nous rencontrons une semblable formation de membranes dans la chorio-rétinite spécifique, et ici probablement aussi due à des épanchements sanguins. Voici comment je m'exprimais à cet égard dans ma monographie (in Graefe-Sæmisch) (1) : « Chaque ophthalmologiste occupé aura présents à la mémoire des cas où l'orientation avec l'ophthalmoscope est rendue très difficile, parce qu'il s'est produit au devant de la papille une excroissance membraneuse sous forme de tente qui fait saillie dans le corps vitré. Cette masse, nouvellement formée, grisâtre ou gris bleuâtre, proémine par une émanation en pointe plus ou moins en avant vers le centre du corps vitré, et montre plusieurs prolongements effilés (3-4) vers l'expansion de la rétine, qui sont ordinairement en rapport avec des foyers morbides sous-rétiniens de quelque étendue. Parfois toute la papille est recouverte par cette masse membraneuse; dans d'autres cas on trouve, surtout après un traitement mercuriel énergique, qu'une partie de la papille s'est dégagée, ce qui permet alors de bien différencier la saillie de cette masse de nouvelle formation au-devant du niveau de l'entrée du nerf optique. »

J'ajoutais à cette description la réflexion : « On n'aura probablement jamais l'occasion d'assister à la formation de ces épaississements membraneux des parties prépapillaires du corps vitré à cause des phénomènes inflammatoires tumultueux qui accompagnent leur évolution. » Mais, depuis que j'ai tracé ces lignes, j'ai eu plusieurs fois occasion d'assister à la formation de pareille condensation membraneuse prépapillaire ; de suivre pas à pas l'écoulement de sang du bord de la papille ; de voir ce sang se transformer en masses blanchâtres constituant des membranes qui remontaient dans l'intérieur du corps vitré, finissaient par se rétracter, et dévier par leur rétraction la rétine, en attirant dans quelques cas la papille avec ses vaisseaux vers l'intérieur de l'œil.

J'ai observé ces phénomènes chez des jeunes malades de seize à dix-huit ans chez lesquels on n'aurait pu accuser que la syphilis héréditaire, comme cause de cette maladie survenue successivement sur les deux yeux, et qui évoluait avec si peu de retentissement irritatif du côté des parties anté-

(1) M. Manz décrit ce qu'il appelle d'une façon tout à fait impropre rétinite proliférante, une année après l'apparition de mon travail ; l'identité de description ne paraît pas l'avoir frappé. (Voy. *Retinitis proliferans* in *Archiv fur Ophthalm.*, t. XXII, 3, p. 229, 1876, et *ibid.*, t. XXVI, 2, p. 55, 1880.)

rieures du tractus uvéal et du corps vitré, que l'inspection du fond de l'œil s'opérait avec la plus grande facilité.

Ordinairement, il faut avouer qu'on n'assiste qu'à la terminaison de la maladie, qui, dans la plupart des cas, revêt le caractère de la chorio-rétinite spécifique. Une seule fois j'ai vu pareille désorganisation membraneuse chez un jeune homme de vingt ans qui avait, quatre semaines après une blessure de l'œil droit (qu'on énucléa) été pris de chorio-rétinite sympathique. Lorsque la maladie se fut épuisée avec atrophie complète de l'iris et des masses exsudatives dans le champ pupillaire, de façon à permettre l'inspection exacte du fond de l'œil, on trouva au-devant de la papille semblable épaississement membraneux.

Pour ce qui concerne le *pronostic* des différentes opacités du corps vitré, il dépendra essentiellement de leur cause, du degré d'organisation qu'elles auront acquis, ainsi que de la quantité suivant laquelle elles se trouvent accumulées. Avec une intégrité presque parfaite du tractus uvéal, on peut, comme nous l'avons fait remarquer, voir se dissiper des épanchements (surtout traumatiques) même complètement et assez rapidement, tandis que, au contraire, en présence d'anciennes altérations trophiques de la choroïde, principalement celles qui résultent de la distension prolongée de la membrane vasculaire, nous voyons persister indéfiniment des opacités même très peu développées.

Indubitablement des conditions fâcheuses pour la nutrition même du corps vitré, celles qui ont entraîné la liquéfaction ou le détachement de ce milieu de son sol de nutrition, doivent forcément aussi rendre bien plus difficile la résorption d'épanchements ou la rétrocession de produits inflammatoires qui se sont organisés dans le corps vitré. Si donc nous voyons les opacités lancées avec une extrême vitesse pendant les secousses de l'œil à travers une étendue notable du corps vitré, nous pouvons en conclure que notre action thérapeutique sera singulièrement entravée par suite même des obstacles qui se sont accumulés pour permettre une nutrition régulière par endo- et exosmose entre la choroïde et une substance vitreuse profondément désorganisée.

Connaissant la délicatesse de structure du corps vitré, le peu d'activité dans les phénomènes nutritifs qui président à la reconstitution physiologique de ce tissu, on en conclura avec raison, si, dans ce milieu, des désorganisations étendues, allant jusqu'à la production de vastes membranes, se sont opérées, qu'on n'aura guère d'espoir, même en stimulant puissamment ses fonctions physiologiques par un traitement approprié, de voir rétrograder le processus morbide au point de déterminer une décomposition des éléments qui constituent ces membranes organisées et leur absorption complète.

Ce qu'on peut encore espérer de plus heureux, c'est que ces opacités rétrogradent jusqu'à acquérir un haut degré de transparence en s'amincissant, que par cette absorption progressive elles perdent une de leurs propriétés les plus désastreuses qui leur revient par leur pouvoir rétracteur, et qu'en connexion le plus souvent avec la rétine, elles n'arrivent plus par leur rétraction

à déterminer la complication la plus redoutable des opacités du corps vitré, celle d'un détachement de la rétine par attraction (H. Müller).

Le *traitement* a donc son guide principal dans la recherche des conditions étiologiques, et sera le plus souvent dirigé contre les maladies concomitantes du tractus uvéal.

C'est pour les traitements de cette nature que le premier nous avons recommandé les cures de transpirations avec les infusions de jaborandi, plus tard remplacées par les injections de son alcaloïde, la pilocarpine. L'emploi des diurétiques, dont le lait est l'un des meilleurs et des plus actifs, l'usage prolongé des eaux minérales purgatives diurétiques (Wildungen) et peuvent être combinés, si les forces du malade le permettent, aux cures d'injections de pilocarpine.

Le repos et la compression avec le bandeau compressif peuvent, dans certains cas, être indiqués lorsqu'il s'agit d'épanchements sanguins à répétition, ou lorsqu'on craint une complication de décollement de la rétine ; encore y a-t-il de jeunes malades qui ne supportent absolument pas une pareille compression prolongée, susceptible de déterminer promptement des phénomènes irritatifs de la partie antérieure du tractus uvéal.

Que penser de l'emploi des courants continus dont l'action éclaircissante serait non seulement des plus puissantes sur le corps vitré, mais s'étendrait même, dans quelques cas, jusqu'aux opacités du cristallin (Le Fort) (1). De temps à autre on vient rapporter quelques cures éclatantes obtenues par ce moyen, cures qui étonnent d'autant plus qu'elles sont rapportées par ceux qui les ont obtenues (Giraud-Teulon). Nous pouvons affirmer que ce moyen a été si impuissant entre nos mains, que nous y avons en quelque sorte complètement renoncé.

L'application des courants continus peut être faite de deux manières différentes : en passant un courant de 8 à 10 éléments de telle manière à travers l'œil qu'on place une électrode (—) sur les paupières fermées et l'autre (la +) derrière l'oreille ou sur la nuque (ganglion cervical supérieur) ; cette application sera répétée pendant une à trois minutes chaque jour. Un autre mode d'application consiste à faire passer pendant des heures un très faible courant de 2 ou 3 éléments à travers la tête, en appliquant des plaques de Trouvé sur les tempes au moyen d'un bandeau et en posant le petit appareil sur un meuble à côté du malade couché. Cette application se fait le mieux pendant le sommeil du malade. Dans une thèse de M. Carnus (*De l'action des courants continus sur les troubles du corps vitré*, Paris, 1874, et *France médicale*, n° 33, 1874), nous trouvons confirmé par M. Onimus un fait observé par nous : c'est qu'un emploi intempestif du courant peut accentuer les troubles du corps vitré, et, d'après nous, déterminer de la lymphangite oculaire (*irido-choroïdite séreuse*) ; par conséquent, un contrôle attentif avec l'ophthalmoscope est nécessaire pendant l'emploi de ce mode de traitement. M. Onimus appelle courant centripète lorsque le pôle positif est placé sur les paupières et le négatif derrière les oreilles ; centrifuge au contraire, lorsque l'électrode négative est placée sur les paupières. Pour M. Onimus, c'est ce courant centrifuge qui aurait l'action éclaircissante sur les milieux de l'œil. Veut-on appliquer pendant des heures des courants de 2 ou 3 éléments, il faut encore avoir soin de bien tenir humides les plaques des électrodes, si l'on ne veut pas s'exposer à la formation de cicatrices très disgracieuses.

(1) *Gaz. méd.*, 11 juillet 1874, et *Gaz. des hôpitaux*, p. 626 et 629.

Une conclusion *post hoc ergo propter hoc* n'est pas à tirer chez des sujets jeunes où l'on a maintes fois occasion d'observer que des épanchements abondants se résorbent complètement sans l'intervention d'aucun traitement, ou que, soumis pendant de longs mois infructueusement aux traitements les plus divers, ils guérissent lorsqu'on se contente de leur donner de simples conseils hygiéniques.

Qu'on veuille surtout s'abstenir de l'emploi de collyres, qui, par leur action irritante, ne peuvent qu'aggraver l'état du malade. Il faut avoir de singulières vues sur l'action des agents thérapeutiques pour recommander, en pareil cas des collyres à la digitaline ou à l'iodure de potassium.

Personne ne songera non plus, depuis que nous connaissons mieux la trame délicate du corps vitré et sa vulnérabilité, de proposer l'intervention chirurgicale que de Graefe (1) a tentée, quoique ce grand maître attribue à son opération la disparition complète, après dix mois, de vastes opacités membraneuses qui s'étaient formées dans l'œil d'un jeune individu de seize ans. Quoique en se servant des règles données par M. Alf. Graefe pour l'extraction du cysticerque (voy. plus loin), on puisse mieux définir le point de pénétration et d'attaque des opacités avec l'aiguille, en se servant de l'éclairage ophthalmoscopique, on recule devant la lacération du corps vitré dans ses parties encore conservées intactes pour arriver à la région malade. L'exécution de l'opération relatée par de Graefe était facilitée par la position des opacités, visibles à l'éclairage direct lorsque la pupille était dilatée, et que l'aiguille pouvait aisément atteindre en pénétrant dans la région équatoriale et en se dirigeant parallèlement au plan de l'iris vers le centre de l'œil apparaissant confusément éclairé à l'opérateur hardi.

ARTICLE III

LIQUÉFACTION DU CORPS VITRÉ. — SYNCHYSIS SIMPLE ET ÉTINCELANT

Le *synchysis simple* s'observe presque constamment dans des inflammations chroniques du corps vitré qui en occupent une vaste étendue, et intéressent de préférence la région du corps ciliaire et les parties avoisinantes de l'entrée du nerf optique. Les phénomènes nutritifs étant, par suite de ces inflammations, tout d'abord fortement stimulés, il en résulte une bien plus grande activité de l'immigration des cellules lymphoïdes. Cette immigration excessive a tout d'abord un effet mécanique destructif par l'activité du déplacement de ces cellules immigrées, et celles-ci, en se transformant successivement, après s'être gorgées de liquide, en physaliphores, et en se dissolvant, entraînent forcément la dissolution du milieu qu'elles occupaient. Lorsque

(1) *Archiv für Ophthalm.*, t. IX, 2, p. 101.

cette dissolution est complète, nous pouvons avoir une liquéfaction sans le moindre changement de transparence; est-elle au contraire incomplète, une partie des cellules immigrées ont-elles acquis un certain degré de développement? elles se déposeront dans les parties les plus déclives du milieu liquéfié, et nous apparaîtront avec une course vertigineuse lorsqu'on fera exécuter à l'œil le moindre déplacement.

Nous aurons, en parlant du décollement du corps vitré, à distinguer entre la liquéfaction plus ou moins ample de ce milieu et sa rétractation et sa condensation par suite d'une accumulation de liquide entre l'hyaloïde et la rétine ou entre le corps vitré et la zonule; lorsqu'une étendue peu considérable située dans la partie postérieure de l'œil (au voisinage d'un staphylôme postérieur), ou à proximité du cristallin, se montre seule le siège d'une liquéfaction, que des opacités se déplacent dans un espace relativement restreint, on doit réserver son diagnostic entre décollement et liquéfaction partielle du corps vitré; au contraire, si dans les parties centrales de l'œil, des opacités exécutent de vastes excursions, on n'aura guère à craindre d'en conclure une véritable liquéfaction du milieu.

Le décollement du corps vitré se rencontre de préférence dans les cas où il y a simultanément distension des enveloppes de l'œil, surtout de la sclérotique. Cela s'observe donc pour la sclérectasie postérieure ainsi que pour la sclérectasie antérieure. Dans certaines formes de scléro-choroïdite entraînant une ectasie antérieure partielle, il se place aussi une couche de sérosité entre le corps ciliaire et le corps vitré, mais avec la différence, relativement à ce qui se passe pour la partie postérieure, que la membrane hyaloïde qui se transforme en zonule ne quitte pas la choroïde et subit seule des déplacements indirects par suite de la distension sclérale et par suite des déviations que lui imprime le cristallin, qui perd son support naturel, lec orps vitré, qui, lui, est refoulé en arrière et de côté. Ces déviations du cristallin peuvent donner lieu à un détachement progressif de la zonule, et à des subluxations et luxations plus ou moins complètes du cristallin.

Il n'est donc nullement indifférent, au point de vue du pronostic, de poser le simple diagnostic de synchisis lorsqu'il s'agit d'un décollement du corps vitré. Car, si nous pouvons, chez certains sujets, constater la présence d'une liquéfaction totale du corps vitré que nous révèle le mode suivant lequel s'y meuvent des opacités peu volumineuses, nous voyons, au contraire, que ni le décollement postérieur, ni le décollement antérieur du corps vitré n'est supporté pendant un laps de temps prolongé sans entraîner des suites fâcheuses pour l'œil. Cette confusion entre le synchisis simple et le décollement si facile à commettre et si difficile à éviter, explique pour l'initié comment deux maladies, en apparence identiques, sont si différentes d'importance pour le malade qui en est porteur.

Ainsi on verra que la liquéfaction généralisée avec la présence d'opacités plus ou moins nombreuses ne fait au fond pas changer notablement les conditions physiologiques d'un œil, mais il en est autrement lorsque le corps

vitré se décolle et se condense pour se détacher. Ainsi, dans la partie postérieure, ce décollement, étant progressif, peut entraîner, par le détachement successif de la membrane hyaloïde de la rétine, une déchirure de celle-ci, si ce détachement se fait un peu plus brusquement, et le liquide sus-rétinien peut alors s'insinuer entre la membrane nerveuse pour donner lieu à un décollement rétinien. Les mêmes conséquences fâcheuses sont à craindre d'un décollement trop brutal, pendant une secousse de l'œil, de l'hyaloïde qui forme la zonule. Le cristallin ainsi dégagé se dévie, se porte vers la zone de filtration et les conditions fâcheuses du glaucome se trouvent établies.

Nous reviendrons en traitant du décollement du corps vitré sur l'avantage qu'il y aurait, au point de vue du pronostic, à pouvoir nettement différencier le décollement et le ramollissement du corps vitré. Dans tous les cas où spontanément on voit se produire des subluxations et luxations du cristallin, on doit penser à une rétraction du corps vitré avec traction sur la zonule.

Autrefois on considérait la *trémulation de l'iris* comme un signe indiscutable du ramollissement du corps vitré, tandis qu'il est avéré actuellement que cette trémulation indique seulement que l'iris a perdu plus ou moins complètement son support naturel, la surface antérieure du cristallin. Le cristallin exécute-t-il avec l'iris un mouvement de vacillement ? alors on peut en conclure que l'espace du canal de Petit s'est démesurément élargi, étendu vers le pôle postérieur du cristallin, soit par ramollissement du corps vitré, soit, ce qui est plus fréquent, par rétraction de ce milieu. Dès que l'iris n'a pour s'adosser que le corps vitré, il tremblote même lorsqu'une exagération de consistance du corps vitré se rencontre simultanément. De l'absence du tremblotement de l'iris, en cas de défaut du cristallin, on ne pourrait tirer aucune autre conclusion que celle que le diaphragme iridien a perdu son indépendance en ce qui concerne la cristalloïde antérieure restée dans l'œil, qu'il s'est soudé avec cette membrane (comme cela arrive si fréquemment après l'extraction de la cataracte) et que l'iris est tendu et immobile à l'instar de la cristalloïde antérieure.

Un signe non moins fallacieux pour se prononcer sur le degré de densité du corps vitré est le *ramollissement*, l'*hypotonie* de l'œil. Nous voyons que la tension est justement très exagérée dans les cas de glaucome chronique où l'on rencontre souvent un corps vitré liquéfié ; au contraire, la rétraction et la condensation des couches antérieures de ce milieu, la traction exercée ici sur le corps ciliaire et le tissu trabéculaire péricornéen, entraînent très souvent un excès de filtration des liquides avec diminution de tension. La mollesse excessive de l'œil, les débuts d'une phthisie essentielle, loin de permettre de conclure à un ramollissement, nous engagent plutôt à admettre la condensation des couches antérieures du corps vitré.

Le signe le plus précieux pour le diagnostic reste donc toujours la *rapidité de déplacement* d'opacités, qui s'effectue non dans les couches extérieures, mais dans les parties centrales, autrement dit *dans toutes les*

directions. Nous rencontrons le prototype de pareils ramollissements chez des personnes très âgées.

Le *synchisis sénile* ne présente rien de grave, se rencontre fréquemment avec le gérontotoxon cristallinien, l'atrophie choroïdienne péripapillaire et un manque d'élasticité particulier de la sclérotique. Ce sont des yeux prédisposés à des difficultés d'excrétion, autrement dit à des troubles glaucomateux. Ces difficultés concordent avec une augmentation notable d'épaisseur des membranes vitreuses, avec un état verruqueux marqué de la lame vitreuse de la choroïde à l'entour de la papille, ainsi que de la membrane de Descemet, principalement vers sa terminaison près du ligament pectiné. Le ramollissement seul concorde donc avec une dureté notable du globe oculaire.

2. Une variété de ramollissement sénile est le *synchisis étincelant*, variété où probablement les cellules immigrées en se décomposant dans le corps vitré ramolli y déposent leurs éléments de décomposition, principalement les particules graisseuses. Le *synchisis scintillant* est une maladie qui a vivement attiré l'attention des premiers observateurs, tandis qu'actuellement ayant constaté qu'il s'agit d'une altération sénile, qu'exceptionnellement on rencontre chez des personnes moins âgées, ayant surtout acquis la conviction que comme le synchisis sénile, dont il constitue une variété rare, il n'offre guère de gravité, cette altération curieuse, comme image ophthalmoscopique, a beaucoup perdu de son attrait.

Les liquides de l'œil laissent assez souvent déposer des cristaux sur les lambeaux capsulaires après une extraction de cataracte ou bien dans les lésions traumatiques du cristallin, mais bien moins souvent ces cristaux se déposent dans un œil intact en apparence. Parfait Lendron (1) a signalé le premier la présence de cristaux de cholestérine dans le corps vitré que J.-A. Schmidt avait déjà indiqués dans le cristallin, mais ce n'est que Baker et Stout qui, il y a quarante ans, ont confirmé, par la recherche microscopique, la présence de ces cristaux que Malgaigne avait supposé séjourner dans le corps vitré.

Ce sont Sichel et Desmarres (2) qui ont fait connaître, avec plus de détails, cette maladie qui, une fois décrite, ne se montrait guère si rare qu'on le supposait, car en 1852 on en avait déjà réuni 23 observations (Schauenbourg) (3). D'après notre expérience on rencontre dans 1,2 pour 100 des cas cette maladie, ordinairement chez des personnes ayant dépassé la soixantaine et de préférence chez des hommes. J'ai à plusieurs reprises constaté cette affection chez des hommes ayant dépassé quatre-vingts ans ; il en était ainsi chez le père d'un de mes élèves, un Italien, qui, avec un œil gauche farci de cristaux, présentait un état normal de vision de ce côté.

Lorsqu'on rencontre l'affection chez des sujets jeunes, alors la raison en

(1) *Revue médicale*, 1828, t. V, p. 203.
(2) Voy. la *Bibliographie*.
(3) *Ueber Cholesterinbildung in menschl. Auge*. Erlangen, 1852.

est encore ordinairement une action traumatique, essentiellement des blessures du cristallin qui s'est trouvé déprimé dans le corps vitré. En l'absence de pareille cause, ainsi que de toutes lésions appréciables des membranes enveloppantes de l'œil, on a été porté à faire coïncider cette altération avec des affections du foie (la formations de calculs), mais sans qu'on ait pour cela d'autre preuve à l'appui que le raisonnement théorique.

A la suite de blessures du cristallin, où une partie de celui-ci a été projetée dans le corps vitré et une communication directe établie pour un certain temps entre les chambres de l'œil, la formation de cristaux de cholestérine peut s'observer simultanément dans les deux chambres et l'on peut en rencontrer des masses considérables qui flottent dans la chambre antérieure. J'ai examiné en 1874 un garçon de café qui avait reçu six ans auparavant un coup sur l'œil gauche. La vision avait été complètement abolie de ce côté, aussi le malade ne venait-il qu'à cause de la défiguration que lui causait l'organe blessé. La chambre antérieure de cet œil légèrement irrité était remplie d'un liquide rouge jaunâtre, dans lequel se soulevait au moindre déplacement de l'organe une poussière d'or. L'œil était-il en repos? la couche présentait alors, par suite du dépôt des cristaux sur la membrane de Descemet; absolument l'aspect d'un fragment d'aventurine (verre d'or de Venise). Depuis cette observation, j'ai aussi rencontré pareil état avec un cristallin intact, mais légèrement opaque, chez un Espagnol, âgé de quarante-huit ans, atteint de décollement de la rétine, chez lequel la ponction n'avait amené qu'une amélioration passagère. Chez ce malade, les cristaux flottaient dans une humeur aqueuse absolument transparente.

A l'ophthalmoscope, le *synchisis scintillant* peut se présenter de différentes façons. Parfois on ne rencontre les cristaux déposés que dans certaines couches et fixés sur des sortes de membranes comme les paillettes d'un voile (*Coccius*) (1), et ce sont ici de préférence les couches inférieures qui présentent ces membranes étoilées. Dans le plus grand nombre des cas, les cristaux se meuvent librement dans une très grande étendue du corps vitré atteint de ramollissement sénile. On obtient la plus jolie image ophthalmoscopique, si on observe pareil corps vitré à l'image renversée avec un fort verre convexe (+ 18 ou + 20) et en éloignant progressivement l'oculaire de l'œil examiné, de façon à parcourir les différentes couches du corps vitré, examiné ainsi successivement à l'image renversée. Le corps vitré se présente ainsi comme un globe rouge de cristal, très large après dilatation de la pupille, parsemé d'innombrables brillants, représentés par deux genres différents de cristaux : les uns très petits, d'un aspect d'argent pur, sont représentés par la tyrosine, les plaques plus volumineuses ayant un chatoiement coloré et se trouvant souvent réunies en masses sont les cristaux de cholestérine. Aucun autre élément floconneux ne se rencontre dans un cas absolument pur de synchisis scintillant. Le siège de prédilection de ces cristaux sont les couches les plus voisines du cristallin et du corps ciliaire, de façon qu'en dilatant la pupille on peut voir voltiger ces cristaux même à l'inspection directe avec l'éclairage du jour. Il est bien moins fréquent de rencontrer dans les couches postérieures voisines de la rétine ces cristaux

(1) *Klin. Monatsblatter*, 1864, sept.-déc.

voltigeants, tandis qu'il n'est pas rare pourtant de trouver des dépôts de ces cristaux dans des anciens foyers de choroïdite et dans des cas fréquents de dégénérescence graisseuse de la rétine. J'ai observé des cas où toute la rétine se trouvait imprégnée de cristaux de cholestérine sans que le corps vitré présentât aucune altération appréciable.

Une fois que Baker et Stout eurent constaté que les corps brillants du synchisis scintillant étaient des cristaux de cholestérine, l'attention ne se porta guère plus sur pareil sujet, jusqu'à ce que M. Poncet (1) eût l'occasion assez rare d'examiner un œil atteint de cette affection.



Fig. 144.

1, Houppes de cristaux de tyrosine, accolées à des cristaux de cholestérine. — 2, Masses sphériques de tyrosine. — 3, Cristaux de tyrosine, déposés sur de la cholestérine, avec des masses phosphatiques sphériques. — 4, Plaque de cholestérine avec une fente à laquelle se trouvent attachées des aiguilles de tyrosine. — 5 et 6, Éléments cellulaires du corps vitré, dont l'un présente son protoplasma farci de cristaux phosphatiques. — 7, Cellules accolées à une masse phosphatique de forme sphérique. — 8, Masses phosphatiques sphériques plus volumineuses, dans l'intérieur desquelles on peut apercevoir de nombreux éléments cellulaires. — 9, Masse phosphatique sphérique de 40 μ, garnie d'aiguilles de cristaux, mais dans l'intérieur de laquelle on ne peut decouvrir aucun élément cellulaire pouvant former un noyau.

Voici la courte note que nous a communiquée, à ce sujet, notre estimé confrère :

« Dans un cas de synchisis scintillant des deux yeux où l'ophthalmoscope n'avait laissé voir, à part les paillettes brillantes, aucune autre altération des milieux et des membranes, à l'exception d'une petite plaque d'atrophie choroïdienne sur un œil, je rencontrai dans le corps vitré :

« 1° Des cristaux de cholestérine en nombre relativement peu considérable (fig. 145, 1, 3, 4) ;

(1) *Compte rendu de la Société de chirurgie*, 10 mai 1876.

» 2° Des groupes de tyrosine, partie en cristaux, partie comme corps sphériques garnis d'étoiles (145, 2) ;

» 3° Des masses volumineuses sphériques de phosphates qui atteignaient la grandeur de μ (145, 9).

» Les masses phosphatiques représentaient de nombreuses boules garnies d'innombrables pointes qui, à un éclairage vif, reflétaient fortement la lumière. Les cristaux phosphatiques s'étaient en partie déposés sur les cellules du corps vitré atteintes de prolifération (fig. 145, 8), cellules qui correspondaient à celles qu'on rencontre dans certaines formes de choroïdite. Je crois pouvoir attribuer la genèse de ces éléments cellulaires (fig. 145, 5, 6, 7) à une altération sénile de la choroïde de la région ciliaire, et je pense qu'il s'agit d'éléments immigrés, autour desquels se sont ultérieurement déposées les masses phosphatiques. Le synchisis scintillant représenterait donc, d'après mon avis, une dégénérescence graisseuse du corps vitré, analogue à l'athérome des artères, dégénérescence qui présente les mêmes produits chimiques régressifs. »

On voit que l'interprétation de M. Poncet concorde, à peu de chose près, avec la nôtre, suivant laquelle nous envisageons ce genre de synchisis comme une variété de dégénérescence sénile.

Si nous n'avions déjà que peu d'espoir d'activer la résorption d'opacités du corps vitré produites par des états inflammatoires chroniques de la choroïde, nous pensons encore moins nous flatter d'être à même de modifier sensiblement des processus régressifs dans le corps vitré. Du reste, nous avons dit plus haut qu'on a exagéré les inconvénients du synchisis simple, il en a été de même de la forme scintillante. Sa confusion avec des états de condensation et de rétraction du corps vitré doit aussi ici expliquer ces vues pessimistes.

On peut tenter l'emploi du succinate de fer, tant vanté dans l'Amérique du Nord comme résolutif des concrétions analogues des voies biliaires. Nous avons à diverses reprises fait prendre deux fois par jour vingt gouttes d'une solution de succinate de fer dans 20 grammes de chloroforme dans lequel encore il est fort peu soluble. Il nous a semblé dans un cas de semblables accumulations de cristaux dans la chambre antérieure avoir pu constater une diminution sensible de ces cristaux.

ARTICLE IV

FORMATION DE VAISSEAUX DANS LE CORPS VITRÉ
(CANAL DU CORPS VITRÉ PERSISTANT, ARTÈRE HYALOÏDIENNE PERSISTANTE)

En donnant la description de formations de vaisseaux dans le corps vitré, nous ne pouvons avoir en vue que les cas où l'inspection de ce milieu est

rendue possible par une conservation parfaite de sa transparence ; il ne peut être nullement question de la vascularisation d'un corps vitré désorganisé. Nous ne mentionnons pas non plus les formations de vaisseaux sur des membranes affectant la forme de tente qui, à la suite d'hémorrhagies, s'élèvent de la papille dans le corps vitré (voy. p. 556).

Ce que M. Manz a décrit comme rétinite proliférante, et que nous croyons devoir rapporter à des épanchements organisés dans le corps vitré, venus de l'espace intervaginal et de la papille, a, comme je l'avais décrit dans ma Monographie (Graefe-Saemisch), principalement fourni l'occasion d'étudier des vaisseaux de nouvelle formation dans le corps vitré. Ce sont donc les parties postérieure et centrale du corps vitré qui sont le siège de pareilles désorganisations ; les rencontre-t-on sur les côtés, près de la rétine ? le doute d'une confusion avec un détachement partiel de la rétine reste toujours présent à l'esprit, et cela d'autant plus qu'un défaut de transparence parfaite rend l'inspection de l'œil difficultueuse.

Au point de vue clinique, il est important de constater que nous n'assistons pas à la formation de nouveaux vaisseaux dans le corps vitré sans que l'œil soit passé pas des processus inflammatoires tumultueux, et sans une profonde désorganisation de ce milieu devenu le siège d'une formation de tissu cellulaire qui l'a en partie incomplètement remplacé.

Une variété assez curieuse de vascularité du corps vitré consiste dans la *persistance de l'artère hyaloïde*. Celle-ci, comme on le sait, traverse, pendant la vie fœtale, la partie médiane du corps vitré, gagne la fossette hyaloïde et forme, entre le corps vitré et le cristallin, un réseau qui embrasse la cristalloïde postérieure. Des mailles périphériques de ce réseau partent de fins rameaux qui se recourbent sur la cristalloïde antérieure pour se joindre à la membrane capsulo-pupillaire, tandis que d'autres se portent vers la zonule de Zinn. Ce n'est qu'à la fin de la vie fœtale que ces vaisseaux s'oblitèrent, à partir de la membrane pupillaire, et le dernier qui disparaisse est l'artère hyaloïde. Chez le veau et le poulain, cette artère s'observe même encore un certain temps après la naissance.

M. Meissner (1) est le premier qui, dans ses recherches anatomo-pathologiques, ait constaté, sur l'homme, la persistance de l'artère hyaloïde. Après lui, feu H. Müller (2) a décrit avec beaucoup de soin cette disposition chez le bœuf, et il attribue au même phénomène le petit bulbe blanchâtre qu'il avait, à plusieurs reprises, observé chez l'homme, près de l'artère centrale, au point où elle se recourbe sur la rétine. Il supposait d'ailleurs, en se basant sur ses recherches anatomo-pathologiques, que l'artère hyaloïde persistante deviendrait un jour l'objet d'une description ophthalmoscopique.

(1) *Arch. für Ophthalmologie*, t. VII, A. 2, p. 92.
(2) *Zeitschrift fur rat. Medicin*, p. 1857, p. 562.

Quelque temps après, M. Saemisch (1) confirmait cette opinion, en apercevant une artère hyaloïde sur un œil qui, d'ailleurs, ne présentait d'autre particularité qu'un certain degré d'hypermétropie. L'artère en question était représentée par un cordon opaque, entouré d'un second contour faiblement grisâtre, et était tendue entre la papille et le pôle postérieur du cristallin.

A la même époque, M. Zehender (2) relata une observation analogue. Dans ce cas, le cordon était très faiblement tendu et présentait des mouvements ondulatoires (liquéfaction du corps vitré?). L'éclairage oblique montrait manifestement une coloration rouge dans la partie de ce cordon accessible à ce mode d'examen.

Des faits analogues ont été rapportés, plus tard, par MM. Toussaint, Stœr, Mooren, etc. Nous avons publié une observation où l'artère persistante coexistait avec une cataracte luxée, probablement elle-même congénitale. Cette observation rappelle que de Ammon (3) rapportait la formation de certaines cataractes polaires postérieures, congénitales, à l'oblitération prématurée de cette artère si importante pour la nutrition du cristallin pendant la vie fœtale.

Il s'agissait d'un œil droit sur lequel le cristallin cataracté se trouvait luxé en haut et en dehors de façon qu'il était à l'état de contraction de la pupille presque complètement soustrait au regard. Dans la pupille artificiellement dilatée, on observe autour du cristallin des dépôts irréguliers d'une coloration blanche intense, probablement constitués par des masses calcaires. Ces opacités sont adossées à une membrane translucide qui, occupant la majeure partie du champ pupillaire, présente une solution de continuité ovoïde, par laquelle il est très facile d'apercevoir le fond de l'œil avec toute sa netteté. Celui-ci n'offre à l'examen qu'une particularité remarquable, à savoir, un cordon rectiligne qui, partant du point d'émergence des vaisseaux de la papille, se porte directement en avant, en haut et en dehors pour se perdre derrière les masses blanchâtres susdécrites. Ce cordon, que nous regardons comme le vestige de l'artère hyaloïde, présente à son origine, au niveau de la papille, environ le calibre de l'artère centrale, mais il augmente d'épaisseur à mesure qu'il approche du cristallin, et, dans le point où on le perd de vue, son diamètre a doublé. L'éclairage latéral ne permet pas de voir au voisinage de cette terminaison la moindre coloration rougeâtre et l'on n'y constate qu'un seul contour. Pendant les mouvements de l'œil, ce cordon ne se déplace en aucune manière et reste fortement tendu. Ce cas a été observé sur une jeune femme de vingt-cinq ans, en traitement pour un larmoiement, et qui, dès son enfance, ne voyait avec cet œil que pour se conduire (*Ann. d'Ocul.*, t. LIII, p. 65).

L'observation rapportée du service de M. Panas prouve (4) que dans un cas analogue, où le cristallin avec organisation antérieure de l'artère hyaloïdienne persistante était resté en place, cette disposition a pu donner lieu

(1) *Archiv für Ophthalm.*, t. II, A. 2, p. 65.
(2) *Klinische Monatsblätter*, 1863, p. 258.
(3) *Klin. Darstellungen*, t. III, p. 57.
(4) *Persistance de l'artère hyaloïde et de la membrane pupillaire ayant déterminé des altérations intra-oculaires, simulant cliniquement un néoplasme*, par G. Vasseaux (*Arch. d'Ophthalm.*, 1883).

à la confusion avec un gliome de la rétine et exposer à enlever un œil absolument inoffensif pour le porteur.

Il est encore intéressant à noter que l'on a vu concorder la persistance partielle de l'artère hyaloïdienne avec la rétinite pigmentaire congénitale (Ulrich).

Rarement on aura occasion, comme dans le cas de M. Unterharnscheidt(1), de voir une artère hyaloïdienne persistante se déchirer à la suite de la distension que subit un œil atteint de myopie progressive, ce qui est bien la preuve la plus éclatante de l'allongement progressif de l'axe antéro-postérieur de l'œil en pareil cas. Du reste, le nombre de cas de persistance de l'artère centrale, est déjà si important que nous ne la notons que lorsque sa concordance avec d'autres altérations fixe l'attention, ou que son excessive épaisseur frappe comme dans le cas de M. Eversbusch (2).

Ce qui doit nous intéresser au point de vue clinique, c'est que non seulement le vaisseau central peut disparaître en ne laissant persister, comme nous le verrons tout à l'heure, que le canal qui lui livrait passage, mais qu'il peut, comme dans le cas si curieux de M. Unterharnscheidt, s'opérer une déchirure intra-oculaire d'une artère hyaloïdienne ayant anomalement persisté. De cette manière nous ne rencontrons sur le nouveau-né que les résidus exsangues attachés à la cristalloïde postérieure, où ils simulent une cataracte polaire postérieure, et une sorte d'appendice filamenteux ou en champignon sur la papille qui, lui, peut charrier encore dans son intérieur un filet sanguin.

C'est là le seul cas où dans un corps vitré absolument sain, on peut voir s'agiter au-devant de la papille un appendice vasculaire; toutes les fois que l'on a rencontré des vaisseaux multiples à l'entour de la papille comme dans les observations de de Jaeger et Coccius, ils se trouvaient imbriqués dans des amas de tissu cellulaire ou dans des membranes s'élevant en tente dans l'intérieur de l'œil, et ils devaient leur origine à des épanchements intervaginaux du nerf optique, le plus souvent de nature hémorrhagique. A leur formation, ni la rétine dont les éléments ont été dilacérés ou dissociés, ni le corps vitré qui a été refoulé en avant, n'ont pris une part active.

Qu'on veuille bien se méfier des observations qui relatent la procidence latérale de membranes vascularisées dans l'intérieur de l'œil (Coccius, O. Becker, de Graefe) et se rappeler combien, même pour les observateurs les mieux doués, la confusion avec un décollement partiel de la rétine est possible lorsque l'exploration de l'œil est rendue difficile à cause d'un trouble de ses milieux, particulièrement du corps vitré lui-même. Que, dans des conditions anormales d'inflammations tumultueuses de l'œil, le corps vitré

(1) *Klin. Monatsbl.*, t. XX, p. 449.

(2) *Klin. anat. Beitraege zur Embryologie u. Teratologie des Glaskoerpers (Mitheilungen ans der Koenigl. Universitäts-Augenklinik in München*, Leipzig, in-8°, p. 35).

puisse revenir sur lui-même, se vascularisèr, ou que les produits morbides qui l'ont refoulé en avant et latéralement se vascularisent, rien de surprenant et les examens histologiques ne laissent plus persister à cet égard le moindre doute (voy. Beck (1), Schweigger (2) et Pagenstecher (3)); mais comme l'a aussi démontré, dans ses expériences, O. C. Weber (4), il faut pour que l'œil se désorganise à ce point qu'il parcoure des phases prolongées d'inflammation.

La part que prend ici directement le corps vitré à la formation des vaisseaux sera toujours difficile à déterminer, car les masses vascularisées, dont les vaisseaux se trouvent en contact direct avec ceux de la rétine désorganisée, ont refoulé le plus souvent le corps vitré au point de le faire disparaître parfois presque en totalité.

Lorsqu'autrefois on enlevait encore les staphylômes de la cornée sans suturer la plaie, on pouvait assister à la formation des vaisseaux sur la hernie du corps vitré que laissait passer la plaie. Celui-ci se recouvrait d'une couche de leucocytes qui s'épaississait vers les bords de la plaie, la garnissait peu à peu de bourgeons, provenant de cete couche de plus en plus condensée vers la périphérie. En se servant de l'éclairage oblique et en grossissant au moyen d'une loupe de Brücke, on apercevait bientôt dans ces bourgeons un léger filet sanguin, le nouveau tissu cellulaire qui se formait et se canalisait (C. O. Weber (5) répandant peu à peu sur toute la surface du corps vitré mis à jour ses anastomoses multiples.

Nous devons ici faire encore mention de la persistance congénitale, non d'un vaisseau, mais du canal qui pendant la vie intra-utérine a livré passage à l'artère hyaloïdienne.

La *persistance du canal de Cloquet* a été signalée par M. Flarer (6) et nous (7). M. Manz a donné un dessin (8), grossi, représentant la préparation d'un canal hyaloïdien persistant entouré du canal de Cloquet. Cette préparation a été recueillie, sur une jeune fille de vingt-quatre ans qui pendant la vie ne pouvait être soumise à l'examen ophthalmoscopique à cause d'un leucome très étendu de cet œil; « un manteau cylindrique et transparent entoure le vaisseau (partant d'un appendice conique de la papille). Cette enveloppe parcourt à peu près la partie centrale du corps vitré et s'insère par un disque à contour net et de forme ovalaire à la capsule postérieure un peu au-dessous de son centre ».

Dans le cas de M. Flarer, on observa simultanément avec le cordon trans-

(1) *Zeitschrift für Ophthalmologie*, t. IV, p. 99.
(2) *Archiv f. Ophthalm.*, t. II, 2, p. 227.
(3) *Ibid.*, t. III, 2, p. 92.
(4) *Archiv f. path. Anatomie*, t. XVI, p. 410.
(5) *Archiv f. Ophthalm.*, *loc. cit.*
(6) *Rendiconto clinico*, 1870, p. 20.
(7) *Traité des maladies du fond de l'œil*, 1870, p. 48.
(8) *Graefe. Saemisch*, t. II, p. 98.

parent qui traversait le corps vitré une persistance partielle de la membrane pupillaire, tandis que la persistance isolée du canal se trouve relatée dans l'observation suivante :

M. Barbier, âgé de cinquante-cinq ans, employé de commerce, ne fut soumis que par hasard à l'examen ophthalmoscopique lors d'une visite qu'il avait faite à la clinique pour accompagner sa femme. Il nous avait prié de contrôler ses lunettes. A l'aspect extérieur, les yeux ne montraient rien de particulier, ils sont hypermétropes (H 2,25) et présentent V = 2/3. A l'ophthalmoscope on voit sur les deux yeux un cordon noirâtre qui traverse le corps vitré et se dirige du pôle postérieur du cristallin vers la papille du nerf optique. Ce cordon a des deux côtés une insertion circulaire à la cristalloïde postérieure, est courbé en S et flotte manifestement pendant les mouvements des yeux. Le corps vitré est parfaitement libre d'opacités et le fond de l'œil tout à fait normal, sauf l'insertion du cordon sus-mentionné. Si l'on examine après dilatation de la pupille et à l'image droite, tout en ayant soin de faire varier son accommodation pour des profondeurs différentes, on reconnaît que le cordon qui traverse le corps vitré possède une épaisseur égale et qu'il offre partout la largeur d'une première branche de l'artère centrale. Pendant cette exploration il se montre parfaitement transparent et muni d'un contour très délicat, mais très distinct. Sa transparence ressort surtout lorsqu'on s'adapte pour les couches postérieures du corps vitré et que le cordon en question se trouve placé devant la section jaune rougeâtre clair du nerf optique. Il semble alors que le corps vitré est traversé par un tube de verre tordu et très mince. Au contraire si la ligne visuelle de l'observateur concorde d'avantage avec l'axe du cordon et si l'œil s'adapte en même temps pour les couches antérieures du corps vitré, on reçoit l'impression d'un ruban noirâtre aplati. Lorsqu'on s'adapte pour la papille, le cordon qui traverse le corps vitré gagne alors tellement en transparence qu'il faut une accommodation des plus exactes et une observation très attentive pour se convaincre que ce cordon transparent s'insère des deux côtés près de la branche descendante interne de l'artère centrale, entre elle et le tronc veineux, où il se perd dans une excavation physiologique reflet très éclatant. A l'image renversée et même avec le secours d'un fort grossissement (+ 4 (+ 9) il ne m'est pas possible, à l'ophthalmoscope fixe, de démontrer d'une façon satisfaisante à mes élèves la connection de ce cordon avec le nerf optique, tellement il était transparent dans ses parties postérieures. Du reste, à l'éclairage oblique on pouvait aussi se convaincre qu'une pareille transparence existait pour les parties antérieures. Pendant cet examen, l'insertion du cordon ne se révélait que par une augmentation du reflet de la capsule postérieure et le cordon ne dénotait sa présence même après dilatation complète de la pupille, que sous forme d'un filet étroit et indistinct, qui ne se montrait que pendant les mouvements de l'œil ; il réflétait la lumière comme la capsule postérieure, mais moins qu'elle et se soustrayait au regard à une courte distance du cristallin.

Depuis la publication de cette observation, j'ai eu occasion de rencontrer deux autres cas : l'un concerne une femme de quarante-cinq ans observée en 1872, mais chez laquelle la présence de nombreuses opacités fines du corps vitré résultant d'une chorio-rétinite spécifique rend l'examen très difficile. A mesure que la malade se guérit (restant dix ans en observation), on put se rendre compte qu'il s'agissait en réalité d'un canal qui traversait le corps vitré, canal qui ne contenait aucun vaisseau. L'autre observation concernant une jeune femme est absolument concordante avec l'observation relatée plus haut.

Les rares observations qu'on a pu recueillir jusqu'à présent (1) montrent

(1) Voy. Bayer (Fr.), *Ueber den sichtbaren Cloquet'schen Canal im Auge* (*Prag. Zeitsch. f. Heilk.*, t. IV, 1, p. 49). Trois cas.

que la persistance du canal se rencontre constamment sur les deux yeux, tandis que jusqu'ici on n'a observé généralement la persistance de l'artère hyaloïde que sur un seul œil (le cas de M. Knipp fait exception).

Jusqu'à présent on n'a pas parlé d'altérations du canal de Stilling qui le rendent visible, à l'exception des épanchements sanguins provenant des gaines du nerf optique et sur lesquels nous aurons à revenir.

ARTICLE V

CORPS ÉTRANGERS ET ENTOZOAIRES DE L'HUMEUR VITRÉE

Les corps étrangers qu'on rencontre le plus fréquemment dans l'humeur vitrée sont des éclats métalliques (des morceaux de capsule), des grains de plomb et des fragments de pierre.

D'après les recherches de M. Berlin (1), le corps étranger n'est pas parvenu de prime abord à l'endroit où nous le trouvons à l'examen ophthalmoscopique pratiqué après l'accident, mais il a été projeté par ricochet de la surface postérieure du globe oculaire. Nous trouvons donc un double trajet creusé dans la substance gélatineuse du corps vitré. De plus, il faut prendre en considération le poids du corps vulnérant qui, lorsqu'il est quelque peu accusé, l'entraîne dans les parties déclives du segment inférieur de l'œil. En dernier lieu, il ne faut pas oublier que des secousses violentes imprimées soit au globe oculaire directement, soit indirectement, peuvent faire changer de position un corps étranger, et cela à tel point qu'on a vu des grains de plomb quitter leur poche où ils s'étaient enkystés pour se porter en avant et en bas, faisant renaître tous les phénomènes irritatifs de la blessure première.

Le degré de force de pénétration, la position du malade pendant l'accident, la manière dont il s'est comporté après, modifieront tellement le lieu d'emplacement réservé au corps étranger, qu'il n'y a guère d'utilité pratique à vouloir établir des règles générales, car il se peut qu'on voie, comme j'ai eu occasion de l'observer, qu'un grain de plomb reste suspendu dans le milieu du corps vitré, retenu dans une sorte de filet à ballon que lui ont fourni les traînées de tissu cellulaire résultant du processus de l'enkystement.

Ce qui doit nous intéresser infiniment plus, c'est quel est le degré d'irritation que présentera l'œil suivant la *nature chimique* du corps vulnérant, question que de Ammon (2) avait déjà effleurée, mais que Lebert a soumise à une expérimentation et à une analyse chimique des plus inté-

(1) *Journ. de Chir. u. Augeschelk.*, t. XVII, H. 3, 1830.
(2) *Archiv f. Ophthalm.*, t. XXVIII, 2, p. 153 et p. 237, 1882.

ressantes ; il arrive par des recherches minutieuses aux conclusions suivantes :

« 1° La simple présence d'un corps étranger indifférent à la décomposition chimique, corps étranger auquel ne se trouve attaché aucun germe d'organisme inférieur, ne provoque dans l'intérieur de l'œil aucune inflammation. (La confirmation clinique de ce fait, Lebert la trouve avec raison dans les essais de drainage qui ont été faits par nous au moyen de fils d'or pur (1).

» 2° Des corps étrangers aseptiques composés de métaux soumis à l'oxydation ne déterminent pas une inflammation suppurative, mais peuvent néanmoins entraîner des conséquences graves. Ils les entraînent surtout lorsqu'ils séjournent dans le corps vitré, où ils déterminent, s'ils ont la grosseur voulue, une atrophie aiguë et un décollement de la rétine accompagnés d'altérations histologiques particulières, altérations qu'il faut attribuer à l'action chimique de ces métaux.

» 3° Il survient constamment une inflammation suppurative de l'œil après des lésions accompagnées d'introduction de germes d'organismes inférieurs.

» Au point de vue pratique, c'est là le fait le plus important. Il est vrai que l'inflammation suppurative peut se produire à la suite d'une irritation chimique, mais dans les conditions ordinaires de la vie, cela ne se rencontre pas, à l'exclusion d'organismes infiltrés. »

» 4° L'inflammation suppurative déterminée par le développement des microbes s'effectue par le fait que ceux-ci produisent par leurs conditions vitales des substances chimiques qui déterminent l'inflammation. Il en est de même aussi à peu près de l'action de certains parasites animaux, par exemple, du *Cysticercus cellulosæ*, qui provoque comme corps étranger dans l'intérieur de l'œil une inflammation. »

A ces conclusions générales M. Lebert (2) en a ajouté plus tard quelques-unes plus spécieuses, mais qui aussi, elles, méritent toute l'attention du clinicien. Ce sont :

(1) M. Landmann (*Archiv f. Ophthalm.*, t. XXVIII, 2, p. 153), qui a poursuivi au point de vue clinique les expériences de Leber, dit à ce sujet : « La confirmation exacte de ce premier axiome existe aussi pour l'œil humain dans le drainage très connu au moyen de fil d'or, d'après de Wecker, qui a pour nous au point de vue théorique tout à fait la valeur de l'expérimentation. Le séjour pendant des semaines de fils d'or dans les tissus et les chambres de l'œil ne détermine aucune inflammation, et, si exceptionnellement elle s'est produite, elle doit sans efforts être mise à la charge d'une infection qui s'est effectuée à travers le canal parcouru par le fil. » Si nos essais de drainage n'ont pas répondu au point de vue thérapeutique aux espérances qu'on avait le droit d'y attacher, au moins sait-on qu'ils ne sont condamnables ni au point de vue physiologique, ni au point de vue de l'expérimentation clinique. Rien ne prouve donc que repris dans de meilleures conditions d'instrumentation ils ne puissent donner un jour aussi de bons résultats thérapeutiques.

(2) *Archiv*, t. XXVIII, 2, p. 237.

a. Des fragments de cuivre introduits d'une façon aseptique dans la chambre antérieure déterminent en se différenciant de parcelles d'acier et de fer, une inflammation suppurative, mais à la condition seulement d'être en contact avec l'iris et non lorsque, implantés dans le cristallin, ils proéminent librement dans la chambre antérieure.

b. Lorsque le fragment de cuivre se trouve librement suspendu dans le corps vitré, il ne survient pas d'inflammation suppurative. A-t-il pénétré à travers les parois de l'œil dans la région ciliaire ? il survient une suppuration circonscrite au proche voisinage du corps vitré.

c. Des fils de plomb ne déterminent ni dans le corps vitré, ni dans la chambre antérieure une inflammation suppurative ; mais suspendues librement dans le corps vitré, des parcelles de plomb déterminent la même forme de décollement rétinien que des fragments de fer ou de cuivre qui s'y trouvent introduits.

d. Du mercure métallique introduit d'une manière aseptique détermine, autant dans le corps vitré que dans la chambre antérieure, de graves inflammations suppuratives qui se différencient de celles produites par septicisme en ce qu'elles ne tendent pas à s'étendre aux autres parties de l'œil.

Quelles sont les *déductions cliniques* que nous avons à tirer de ces travaux importants ? c'est que nous avons à nous occuper non seulement de la composition chimique d'un corps étranger qui a pénétré dans l'œil, mais surtout aussi s'il y est entré plus ou moins vierge de germes et principalement si la plaie et le canal que le corps étranger a parcourus ne sont pas devenus après la blessure le lieu d'une infection septique ; car, fréquemment, les premiers soins donnés à un blessé lui sont plus funestes que la blessure même. Ici notre attention doit encore être tenue en éveil lorsqu'on peut supposer que des germes d'organismes inférieurs ont pénétré dans l'œil, s'ils ont été transportés dans un lieu particulièrement propice à leur culture : telles sont la capsule cristallinienne, les chambres postérieure et antérieure. C'est principalement le sac capsulaire qui, par sa position anatomique et ses conditions de nutrition endo-exosmotiques, paraît être un lieu de culture de prédilection, d'où rayonne alors l'action infectante dans toute la région proche et la plus riche en vaisseaux de l'œil, entraînant une diapédèse généralisée.

C'est ainsi que s'explique la gravité des blessures du cristallin simultanément avec la pénétration de corps étrangers (indifférents, du reste, comme composition chimique) ; c'est pourquoi aussi nous redoutons tant les blessures qui se compliquent de lésions du cristallin, car ce sont principalement celles qui menacent de destruction par panophthalmie l'œil blessé. L'action vulnérante, même quand le corps étranger est chimiquement fort irritant, reste plus ou moins circonscrite, lorsqu'il séjourne dans les chambres de l'œil,

et son élimination est même facilitée par une suppuration circonscrite s'il occupe la chambre antérieure.

Ces questions ont infiniment plus d'importance pour nous que la discussion théorique consistant à rechercher jusqu'à quel point le corps vitré participe directement à la réaction inflammatoire provoquée par la présence d'un corps étranger. On connaît les nombreuses expériences faites par M. H. Pagenstecher (1) en introduisant de pareils corps dans la chambre postérieure des yeux de lapins et les déductions qu'on en a cru pouvoir tirer sur la façon dont devrait se comporter le corps vitré humain dans des circonstances analogues; mais fort peu de cliniciens penseront que le corps vitré se comportera, même en présence d'irritations très intenses en apparence, d'une façon indifférente, ou pour mieux dire qu'il ne sera pas entraîné par cette irritation à provoquer une accumulation de corpuscules lymphoïdes près du point de pénétration du corps irritant.

Il est vrai que chez l'homme l'opacité du cristallin, que le corps vulnérant a le plus souvent traversé, nous rend habituellement impossible de contrôler le degré d'irritation que provoque la présence de ce corps dans l'humeur vitrée, mais les suites tardives que ces blessures entraînent démontrent bien leur retentissement fâcheux, et l'on cite toujours encore comme de rares exceptions les observations de de Jaeger (2) et de Graefe (3) où la présence de corps étrangers a été supportée pendant fort longtemps sans irritation bien apparente des milieux ambiants. Il en est ainsi lorsque, comme le confirment les expériences de Leber, un corps métallique non oxydable a pénétré. Ici nous pouvons le voir briller avec son éclat particulier encore pendant des années. S'agit-il de corps métalliques susceptibles de s'oxyder? alors on voit un processus d'enkystement s'opérer avec une lenteur d'autant plus grande que la blessure pour l'introduction du corps vulnérant a été moins considérable.

Au début il se forme à l'entour du fragment de capsule (car c'est ordinairement de pareils corps qu'il s'agit) un trouble nuageux qui se continue dans la direction du canal à travers lequel le corps vulnérant est passé. Parfois ce nuage forme un halo autour du fragment capsulaire situé lui-même dans une portion restée transparente du corps vitré; bientôt la condensation des opacités le soustrait complètement au regard et ne permet plus de vérifier que le sac kystique qui se forme et se continue à la fois dans le sens du canal d'introduction et celui produit par le ricochet.

Pendant quelque temps, j'ai pu suivre les altérations nutritives provoquées par un fragment de capsule qui était entré latéralement dans l'œil d'une jeune femme de vingt ans en passant près d'enfants qui faisaient éclater des capsules. Ce fragment avait en quelque sorte instantanément provoqué à l'endroit où il avait ricoché, un décollement de

(1) *Archiv f. Augen u. Ohrenheilk.*, t. I, 2, p. 1.
(2) *Oestr. Zeitschrift für prakt. Heilkde*, 1857, n° 2.
(3) *Archiv für Ophthalmologie*, t. III, 2, p. 338.

la rétine. Pendant trois jours le halo de poussière du corps vitré marquait seul le degré d'irritation provoquée par la présence du corps vulnérant, mais alors des filaments visqueux se prolongèrent de ce halo vers le canal de pénétration et finirent par s'accroître à un tel point, qu'ils traversèrent en tous sens la chambre postérieure, de façon que toute exploration en était rendue impossible.

Dans certains cas cette réaction tumultueuse paraît pouvoir rétrograder ou ne s'accentuer que juste suffisamment pour que le corps vulnérant se trouve entouré finalement d'une capsule épaisse de tissu cellulaire. Bien des confrères ont examiné l'œil du prince G.....n chez lequel un fragment de capsule était entré à travers le cristallin dans l'œil gauche et que de Graefe a débarrassé par extraction linéaire de sa cataracte traumatique. Chez ce malade, le corps étranger resté libre dans le corps vitré, s'est enkysté dans une capsule d'une coloration rappelant l'argent fraîchement fondu. Après dix ans, des symptômes de glaucome chronique simple se sont manifestés sur cet œil.

Il arrive encore, et ce sont là les cas les plus heureux, que le corps vulnérant traverse le corps vitré et s'implante dans la sclérotique en indiquant par une traînée filamenteuse ou membraneuse le canal qu'il s'est creusé dans le tissu de la vitrine. J'ai cité un cas remarquable de ce genre.

Ce qui rend particulièrement difficile d'établir sur des bases de statistique clinique le degré de gravité de ces genres de blessures, c'est que les malades, une fois que les premières alarmes que la blessure leur a causées se sont calmées, se soustraient à l'observation, ou mécontents de l'impuissance de nos ressources thérapeutiques, ou encore indociles aux conseils donnés, se dérobent à une observation suffisamment prolongée. Pourtant on pourra se faire une idée de la gravité de pareilles blessures en consultant la thèse de M. Ballias (1). En compulsant 50 observations, il constate la perte de la vision dans 35 cas; sur les 15 autres malades trois subirent l'extraction du corps étranger, chez 6 seulement on constata un enkystement définitif.

Que le *pronostic* de pareilles blessures soit des plus graves, ceci n'a guère besoin d'être mentionné, même si la composition chimique ne complique pas la situation et en dépit des nouvelles ressources opératoires qu'on a mises récemment avec plus de persévérance en pratique.

Comme il s'agit souvent de fragments d'acier qui ont pénétré dans l'humeur vitrée, on a fait construire des instruments aimantés pour attirer ces éclats et les enlever. Bien entendu, ces tentatives ne sauront être instituées raisonnablement que lorsque l'on peut, vu la transparence des milieux ambiants, se renseigner parfaitement sur le siège exact du fragment d'acier, de façon que l'aimant ait, pour l'attirer, à parcourir le chemin le moins étendu possible. Il ne manque pas d'observations brillantes qu'on s'est hâté de relater le plus promptement possible (2) sans attendre les suites de la cicatrisation de la plaie sclérale. Tout en ne voulant pas nier la possibilité de pareilles guérisons définitives, il ne faut pas oublier qu'en général ces yeux se perdent ultérieurement par suite de la rétraction cicatricielle des membranes incisées pour livrer passage à l'aimant et que les désordres ultérieurs seront d'autant plus accusés que l'opération a été faite avec une lésion plus grande du corps vitré ou une perte plus notable de sa substance.

(1) *Des corps étrangers du corps vitré*, thèse de Paris, 1865, p. 34.
(2) Consultez la *Bibliographie*.

L'époque à laquelle on opère influe donc très sensiblement sur les chances à courir. Un corps étranger a-t-il séjourné pendant plusieurs semaines déjà dans l'humeur vitrée? il est à présumer que sa présence a altéré notablement la consistance du milieu où il a pénétré ou pour mieux dire qu'il s'est formé déjà un décollement plus ou moins étendu du corps vitré. Lorsqu'en pareil cas on fait une tentative d'extraction, on sera tout surpris, en dépit de l'apparence saine que présente à l'ophthalmoscope la vitrina, de voir une quantité considérable de liquide transparent s'écouler, la coque oculaire s'affaisser, la cornée se plisser et une opération régulièrement conduite être rendue matériellement impossible.

Trois conditions essentielles sont donc indispensables pour ces sortes d'extractions; il faut : 1° que la transparence des milieux soit telle qu'on puisse, avec l'ophthalmoscope, localiser exactement l'emplacement du corps vulnérant; 2° que l'emplacement qu'il occupe et ses dimensions ne réclament pas une incision trop étendue de la coque oculaire, ni une introduction trop profonde des instruments (aimantés ou non) qui doivent l'amener en dehors; 3° que ces tentatives d'extraction soient faites peu de temps après la blessure. Du reste, plus on est éloigné du traumatisme, l'œil ayant conservé les conditions de transparence, plus une temporisation sera indiquée, car on sera davantage en droit de compter sur la tolérance définitive de l'œil pour conserver le corps vulnérant.

Personne n'ira, actuellement, faire à l'aveuglette l'extraction d'un corps étranger, sur le siège duquel on n'aura pas de données absolument précises, nul ne fera pareille extraction sans le concours de l'ophthalmoscope, à moins d'avoir (comme nous l'exposerons à l'occasion de l'extraction des cysticerques) pu prendre un point de repère absolument exact. Combien l'on peut raisonner avec quelque sûreté sur l'emplacement d'un corps étranger, c'est ce qui résulte des recherches de M. Berlin sur le parcours du corps étranger dans l'œil; sur onze yeux énucléés, il trouve, en effet, deux fois le corps vulnérant près de la plaie sclérale, neuf fois du côté opposé, près de la sclérotique, dans laquelle il reste trois fois implanté.

Les *entozoaires* qu'on rencontre dans le corps vitré sont presque exclusivement le scolex du ténia, le *Cysticercus cellulosæ*. Suivant la coutume des divers pays de consommer la viande crue ou fort peu rôtie, on rencontre plus ou moins fréquemment la présence de cet entozoaire dans l'organe de la vision. C'est principalement dans le nord de l'Allemagne que cette affection grave s'observe; tandis qu'en France, et en particulier à Paris, les observations sont si rares qu'elles ne se bornaient encore qu'à quatre cas en 1876 (Follin, Desmarres, Sichel fils et moi); elles sont si fréquentes en Allemagne, que M. Alf. Graefe rapporte onze opérations qu'il a pratiquées dans l'espace de trois années.

Des données exactes sur la répartition numérique de cet entozoaire suivant les divers pays n'existent pas encore; mais, ce qui est surprenant, c'est que, dans certaines contrées, bien qu'il ne soit pas rare dans d'autres parties du

corps (cerveau, foie), il ne se rencontre pas dans l'œil, ou au moins fort exceptionnellement. N'oublions pas que jusqu'alors aucun cysticerque n'a été signalé en France, comme ayant séjourné librement dans la chambre antérieure. Du reste, il n'existe pas de tableau comparatif sur la tendance du scolex à se localiser plus dans un organe que dans l'autre. Pourtant, suivant les pays, nous trouvons la localisation du cysticerque dans l'œil ou dans ses annexes, à l'exception de tout autre point, tandis qu'au contraire, dans d'autres pays, on peut voir des malades farcis en quelque sorte de pareils parasites sans que l'organe de la vision donne asile à aucun. Des conditions de structure particulière du scolex, suivant sa provenance, doivent expliquer pareil fait étrange, dont voici un exemple des plus démonstratifs :

M. Capelle, vingt-sept ans, cocher à Paris se présente le 8 janvier 1876 dans ma clinique. Le malade a paru jusqu'il y a dix-huit mois d'une excellente santé, lorsque soudain il commence à maigrir et à éprouver de la lassitude et des douleurs dans les membres. Depuis cette époque il se plaignait fréquemment de maux de tête et d'étourdissements. Dans le courant des trois derniers mois il a eu trois attaques (épileptiformes), attaques pendant lesquelles il est resté quelque temps sans connaissance. La première attaque pendant laquelle il avait perdu connaissance pendant cinq minutes remonte à sept mois. Il y a cinq jours, il lui fut impossible de parler pendant un quart d'heure. Le malade fait remonter l'origine de sa maladie à l'habitude qu'il avait prise pendant le siège de manger toutes sortes de viandes (viande de chien); à part cela il s'alimentait comme d'ordinaire et ne faisait que rarement usage de viande de porc. Il n'y a qu'un an qu'il observa qu'il se formait à la surface de son corps de nombreuses nodosités et actuellement il en est littéralement couvert. Ces petites tumeurs, situées sous la peau, le plus souvent sous les aponévroses musculaires, ont la grosseur d'un pois et sont si nombreuses qu'il est facile d'en compter une centaine à un seul bras. Le Dr Masselon avait déjà eu occasion d'observer le malade dans le service de Broca, où l'on s'était assuré par l'excision et l'examen microscopique de quelques-unes de ces nodosités qu'elles renfermaient des cysticerques et l'on en avait déjà détruit deux cent dix, au moyen de ponctions. Examine-t-on ce malade quant à la répartition des cysticerques, on trouve que ni la figure ni les mains n'en sont atteintes, on constate sous le cuir chevelu plusieurs tumeurs, en particulier près des tempes, mais ni les sourcils, ni les paupières, ni la conjonctive n'en renferment. Depuis quelques temps déjà le malade se plaignait de sa vue et signale principalement sur l'œil gauche des phosphènes en flammèches qu'il aperçoit simultanément avec un bruit strident dans l'oreille gauche. L'examen fonctionnel donne O. D. Hm. 1,25 V = 1 O. G. Hm. 1,25 également, mais difficilement V = 1. L'examen ophthalmoscopique montre les milieux absolument transparents, rien d'anormal du côté du fond de l'œil à l'exception des nerfs optiques. Les deux papilles sont légèrement gonflées, les contours complètement effacés à l'exception d'un segment situé en haut et en dehors qui contourne une excavation physiologique. Le système capillaire des papilles très développé (état télangiectasique), la striation par saillie des fibres nerveuses très accusée. Les gros troncs vasculaires, principalement les veines, sont très tortueux jusqu'à deux diamètres papillaires de leur parcours. Sur la papille gauche se voit un petit foyer apoplectique. Il s'agit donc ici du début d'une papillite qui se rapporte probablement à la présence de cysticerques *intracrâniens ;* en l'absence d'un examen ophthalmoscopique on n'aurait pas manqué de conclure des troubles visuels à la présence de cysticerques dans les yeux.

Il sera intéressant de comparer les chiffres de de Graefe (1) avec les nôtres. Notre éminent maître note, sur 80 000 malades, 80 cas de cysticerques, c'est-à-dire 1 pour 1000, tandis que, sur 100 000 malades, nous

1) *Archiv f. Ophthalm.*, t. XI ,p. 2, 74.

n'avons noté que 2 cas; la proportion est, en France, comparativement à l'Allemagne, de 1 à 50 000 malades. Il en paraît être à peu près ainsi pour l'Autriche, car M. Mauthner (1) a déclaré n'avoir observé sur 30 000 malades aucun cas. Il est donc bien naturel qu'on se soit beaucoup plus occupé de cette affection et de son traitement en Allemagne que chez nous.

La première observation de la présence d'un corps vésiculaire dans les milieux postérieurs de l'œil a été rapportée par M. Coccius (2), et publiée deux années après la découverte de l'ophthalmoscope. Il est plus que probable qu'il s'agissait de la présence d'un cysticerque, quoique le nom n'en fût pas prononcé. Une année après (1854), de Graefe décrivit le premier cas, et depuis cette époque le nombre des observations s'est multiplié à un tel point en Allemagne qu'il ne paraît guère profitable d'en dresser le tableau numérique. Ce qui serait autrement pratique, ce serait que nos confrères d'Allemagne voulussent bien nous renseigner sur le degré de conservation définitif (après plusieurs années) des yeux qui ont passé par l'extraction de l'entozoaire avec conservation immédiate de la vision.

Nous nous arrêtons pas aux les détails de structure du cysticerque, connus de tous (voy. du reste, p. 390, fig. 91 et 92), et nous nous contentons d'insister sur la proportion numérique des cysticerques qu'on rencontre libres dans le corps vitré, et de ceux qui séjournent sous la rétine. D'après de Graefe, cette proportion serait de 1 à 2. En outre, on ne rencontre que fort exceptionnellement, comme dans le cas de M. Otto Becker et dans la nécropsie de M. Alfr. Graefe, deux cysticerques à la fois dans l'intérieur de l'œil.

Au point de vue clinique, il importe surtout d'établir nettement le diagnostic différentiel entre la présence de cet entozoaire et celui d'un décollement partiel de la rétine, ou des paquets d'opacités agglomérées dans le corps vitré. Les difficultés ne surgiront donc que lorsque l'inspection de l'œil sera rendue difficile par la présence d'un trouble des milieux, tandis qu'un cysticerque se mouvant dans un milieu absolument transparent ne pourra guère être confondu avec aucune autre altération morbide.

La *forme* d'un cysticerque parfaitement mobile est absolument sphérique, et cela à un tel point que, même lorsque la vésicule (le malade tenant la tête droite et immobile) se met en contact avec les parties déclives de l'œil, on ne saurait guère songer à un décollement partiel de la rétine. Veut-on alors dissiper tout doute? on n'a qu'à renverser la tête du patient en arrière, la tenir immobile pendant quelque temps, pour pouvoir se rendre compte du déplacement de la vésicule et de la possibilité d'éclairer la partie du fond de l'œil sur laquelle elle reposait auparavant. Donc, même en l'absence de la constatation des détails anatomiques de l'animalcule, cette mobilité du corps vésiculaire absolument sphérique suffirait pour le diagnostic.

Bien entendu, tout doute se dissipe lorsque, en explorant directement

(1) *Lehrbouch der Ophthalmoscopie.*, p. 461.
(2) Voy. la *Bibliographie.*

pareille vésicule, on peut tout d'abord apercevoir un reflet brillant mal délimité qui occupe une partie du corps sphérique, et lorsque, en s'adaptant bien pour cette partie claire, on la voit s'effiler en un prolongement en museau qui, à mesure qu'il sort du corps vésiculaire, laisse distinctement apercevoir la tête carrée, poussée distinctement en dehors, une fois qu'une assez grande partie du cou a sailli du corps de l'animal. Ainsi étendu, on voit que le cou se trouve étranglé près de son point d'insertion au corps. A ce moment, on aperçoit aussi fréquemment des mouvements de rotation de la tête, dont les appendices en crochets (*rostellum*) ressortent par saccades. En outre, on peut voir la tête exécuter un mouvement manifeste de rotation autour du cou grêle de l'animal, celui-ci lui donnant un mouvement d'oscillation d'un côté à l'autre, pendant qu'il meut ses suçoirs, ballottement assez excursif pour que le cou vienne de temps à autre s'accoler au corps, pour s'en dégager alors et prendre une direction rectiligne.

Ces mouvements sont parfois incessants, tandis qu'à d'autres moments j'ai vu la tête et le cou pendre d'une manière tellement flasque du corps, que l'on aurait pu croire qu'il s'agissait d'un entozoaire trépassé. Ces investigations sont surtout facilitées lorsque l'animalcule repose dans un milieu absolument transparent et tout près de la surface postérieure du cristallin, et que les nombreux filaments opaques qui se développent par suite de sa présence n'entravent pas la liberté de ses mouvements. C'est sur pareil animalcule fraîchement immigré dans un milieu sain qu'on aperçoit ainsi aisément sur la vésicule de petites taches arrondies ou un tacheté en points qui rappellent à s'y méprendre les dépôts cellulaires de la membrane de Descemet dans les cas de lymphangite oculaire, taches qu'on retrouve aussi quelquefois sur des membranes étendues du corps vitré dans certaines inflammations chroniques de la choroïde. Peut-être s'agit-il ici, comme le pense M. Liebreich, de dépôts provenant des mouvements de succion de l'animal?

Un des symptômes les plus précieux pour le diagnostic est de pouvoir constater la mobilité de ce corps vésiculaire, symptôme qui est surtout important lorsque par la position de l'entozoaire l'observation, en ce qui concerne la présence du cou et de la tête, est rendue impossible. Il est bien entendu qu'il faut savoir ici différencier entre mouvement propre et mouvement imprimé par déplacement de la tête ou de l'œil du patient. On fera bien pour cette étude de laisser regarder fixement le malade en bas, en tenant le plus possible immobile son œil, de manière qu'un petit segment de la vésicule émerge dans le champ de la pupille éclairé à l'ophthalmoscope. On constate alors comment ce segment se comporte pendant une immobilité parfaite du patient, comparativement à un point voisin de la pupille, du globe oculaire ou des paupières. Bientôt il sera aisé de se rendre compte, en pareil cas, que ce segment exécute un mouvement ondulatoire, ou par saccades, de façon qu'une portion plus volumineuse jaillit dans le champ éclairé de l'observation.

Il est moins aisé de contrôler cette mobilité en fixant la vésicule dans sa totalité; pourtant en s'adaptant bien pour les taches en pointillé des préci-

pités sus-mentionnés, on peut apercevoir un mouvement ondulatoire des parois de la vésicule, mouvement semblable au déplacement péristaltique et que M. Otto Becker a décrit avec force détails. Même avec la plus parfaite limpidité des milieux, on n'aperçoit pas toujours un scintillement des parties progressivement propulsées et rétractées, produit par l'éclairage de grains calcaires sur la paroi vésiculaire.

Souvent on constate, indépendamment de ces particularités propres à l'animalcule, des altérations dans le fond de l'œil résultant de son intrusion dans l'organe visuel. Ainsi on rencontre parfois une plaque blanchâtre brillante ressemblant à un foyer exsudatif récent et qui se rapporte au passage de l'animalcule à travers la rétine. A l'entour de cette plaque jaune, bleuâtre, se voient quelquefois des taches pigmentaires foncées, que l'on rapporte aux tentatives de perforations préalablement faites (Otto Becker). Il ne sera guère possible de soumettre l'endroit qui a livré passage au cysticerque à une exploration minutieuse, parce qu'en général ce point se trouve recouvert d'une opacité composée de couches opaques du corps vitré superposées les unes aux autres. Il m'a paru, dans un cas, que ce foyer se trouvait contourné par une membrane frangée (la rétine déchirée). Ce qui est infiniment plus aisé à constater, c'est qu'il se trouve tout près du passage du scolex une partie décollée de la rétine; dans d'autres cas, on voit des opacités filamenteuses suivre en quelque sorte l'animalcule vers le point où il a pris de nouveau domicile.

Quant à ce qui concerne les *dimensions* du cysticerque, elles sont difficiles à indiquer à cause de l'emplacement variable qu'occupe l'animalcule. Se trouve-t-il à proximité de la surface postérieure du cristallin nageant librement dans le corps vitré? il nous paraît à peine avec son col allongé, atteindre, comme dimensions, le diamètre pupillaire; au contraire, occupe-t-il les régions équatoriales, fixé par les filaments sus-mentionnés? il nous produit l'effet d'avoir un volume quadruple de celui du diamètre pupillaire.

Le séjour prolongé des cysticerques provoque, dans la majorité des cas, des phénomènes propres à la présence d'un corps étranger non aseptique (voy. p. 573). Il se forme progressivement des opacités du corps vitré de plus en plus nombreuses qui contournent le scolex et finissent par le soustraire entièrement à l'observation; c'est à ce moment que la vue baisse d'une manière marquée et brusque par suite d'un décollement étendu de la rétine. Ce n'est que dans des cas tout à fait exceptionnels que l'animalcule, probablement, incomplètement dégagé dès le début de la rétine, finit par s'enkyster en permettant la conservation d'une faible portion de la vision. Au contraire, le plus souvent après décollement, plus ou moins complet de la rétine, il se développe une irido-choroïdite traînante qui se termine par une phthisie de l'œil. Cette irido-choroïdite peut être interrompue par des poussées glaucomateuses, et lorsqu'elle affecte plus ou moins le caractère de la lymphangite, elle est susceptible de se compliquer d'une irritation sympathique par propagation de cette lymphangite sur l'autre œil, et cela à un moment où le cysticerque a déjà passé par les phases régressives de l'infarctation calcaire.

Ces diverses évolutions ont habituellement lieu dans l'espace de quelques mois, et il faut regarder comme absolument insolite le fait relaté par M. Teale, où le scolex, pendant deux ans, n'a guère produit d'altérations bien marquées, laissant supposer que son séjour remontant à une époque bien antérieure à la diminution de la vision se rapportait à l'enfance. Il est de règle que les symptômes qui entraînent la perte de la vision avec phthisie plus ou moins prononcée du globe oculaire, se développent dans le courant de l'année.

Il est, par ce qui précède, nettement indiqué d'intervenir par une *opération* pour débarrasser l'œil de cet hôte dangereux, et cette indication se pose avec d'autant plus d'urgence que l'on assiste au début de l'invasion, et que les désordres produits n'ont encore guère diminué sensiblement la vision. Ce qu'il ne faut pas se cacher, c'est que plus on opère à une période où le corps vitré a souffert dans sa nutrition, moins on a de chances d'arrêter ces désordres dans leur marche progressive, même après en avoir supprimé la cause première. En second lieu, on diminue de moins en moins les chances de la conservation de l'œil comme organe visuel, si par un manque de précision dans la localisation du siège de l'animalcule, et par suite du choix d'un emplacement exact de la section, on est contraint d'aller avec des instruments à traction chercher le scolex dans l'intérieur de l'œil, et de contribuer alors aux désordres nutritifs du corps vitré.

Ce qu'il ne faut pas perdre de vue, c'est que l'extraction du cysticerque ne peut s'effectuer que par une section plus ou moins étendue de la sclérotique, avec issue plus ou moins abondante du corps vitré, conditions des plus fâcheuses pour l'avenir d'un organe qu'on veut conserver. Aussi doit-on forcément distinguer entre le résultat médiat de l'opération et celui qu'on constatera deux ou trois ans après l'opération, époque où la rétraction cicatricielle de la plaie scléroticale a pu produire tous ses effets fâcheux, comme traction sur les parties avoisinantes de la rétine et du corps vitré. Il résulte de cela qu'on doit autant que possible éviter les incisions sclérales étendues, et ne les pratiquer que très restreintes après avoir pu, avec une précision rigoureuse, déterminer le lieu d'élection.

Les opérations diffèrent sensiblement suivant qu'on a affaire à un scolex fixé sous la rétine, ou attaché à la membrane nerveuse par des filaments et membranes du corps vitré. S'agit-il d'un cysticerque sous-rétinien, alors qu'il est, par son emplacement, accessible à l'intervention chirurgicale ? nous préférons l'attaquer par la ponction galvanique. Cet évidement de la vésicule avec le fil de platine rougi à travers la sclérotique me paraîtrait moins blessant que l'incision qui doit livrer passage à l'animalcule dont la présence à l'état de cadavre ne saurait présenter d'inconvénient, comme le prouvent les enkystements du cysticerque. Nous donnerions encore la préférence à ce genre de ponction toutes les fois que l'animalcule serait retenu fixé en un point aisément accessible au fil incandescent.

S'agit-il d'une extraction ? il faudra alors suivre les données d'un confrère

qui, comme M. Alf. Graefe, a pour ces genres d'opérations une expérience consommée.

Les mérites que ce confrère a acquis dans ce genre d'opération, sont qu'il choisit une section *méridionale* exécutable, même pour les parasites occupant une partie dans le fond le plus reculé de l'œil et qu'il précise avant l'opération au moyen de son *ophthalmoscope à localisation* (1), exactement l'emplacement de sa section. Si le cysticerque se trouve en un point assez voisin du nerf optique, cette méthode devient, à cause du point de repère que nous donne l'entrée du nerf optique, déjà plus ou moins superflue, mais il n'en est plus ainsi lorsqu'il siège dans les parties équatoriales. Ici l'emplacement de la section doit au besoin, après le résultat donné par l'exploration à l'ophthalmoscope à orientation et localisation, être fixé par un pointillé fait au moyen d'un tatouage (Foerster). On se prépare alors librement la sclérotique, la dégageant de conjonctive et de tissu sous-conjonctival, et on pratique une incision méridionale mesurant habituellement 8 millimètres, section qu'on ferait avec d'autant plus de lenteur qu'on se serait proposé d'extraire un cysticerque sous-rétinien, ne voulant pas ouvrir la chambre postérieure et donner lieu à un écoulement du corps vitré.

M. Alf. Graefe indique avoir obtenu, par une pareille incision nette et propre, dans seize cas une conservation parfaite de l'œil et de la vision; mais il si-

(1) L'*ophthalmoscope à orientation*, ou *ophthalmoscope à localisation*, est construit d'après les principes suivants : « Autour d'un miroir concave sphérique de 9″ de foyer ayant une ouverture un peu plus grande (de 1,50″ de diamètre à peu près) se trouve ajusté un cadran gradué composé d'un étroit arc en métal. Ce cadran est ajusté de manière qu'il puisse tourner librement autour du miroir, ayant pour centre de rotation l'ouverture de l'ophthalmoscope. Le rayon possède une longueur de 12″, en rapport avec la distance qu'occupe l'observateur, l'examen étant bien entendu toujours fait à l'image renversée en s'aidant d'un fort verre convexe $\left(+\frac{1}{2\,1/4} - +\frac{1}{2}\right)$. De cette manière, si l'observateur se tient pendant la durée de l'examen le plus exactement possible à 12″ de distance de l'œil, la périphérie du globe oculaire ainsi que l'arc périmétrique mobile autour de l'ophthalmoscope occupent une position à peu près concentrique. Pendant qu'il est possible de lire sur le bord de l'ophthalmoscope (gradué à cet effet) chaque excursion faite avec le périmètre, il existe sur l'arc même, comme point de mire pour l'œil examiné, une petite boule d'un blanc éclatant, ou mieux encore pour exciter davantage la fixation centrale, une lettre alphabétique. On prècède alors de la façon suivante : après s'être quelque peu orienté sur la position du foyer à explorer et après avoir placé tout d'abord son propre œil ainsi que celui à observer vis-à-vis l'un de l'autre, on s'efforce, pendant qu'observé et observateur conservent exactement la position initiale de leur tête, que l'œil observé, en fixant constamment le point de mire mobile sur l'arc périmétrique, soit conduit par un déplacement du point de mire et une rotation successive de l'arc, dans une direction secondaire telle que le foyer mobile avance dans le centre du champ visuel de l'observation. Il est alors possible de lire immédiatement sur le bord du miroir sa position par rapport au méridien et sur l'arc périmétrique exactement son éloignement linéaire du pôle antérieur respectivement au bord cornéen. Dans le cas où pour ce genre d'examen la rotation de l'axe visuel (qui, comme on le sait, se mesure en dedans et en dehors à peu près par un angle de 40 degrés en haut, et en bas par un angle de 35 et 50 degrés) serait épuisée avant que le foyer mobile, occupant une région assez rapprochée de l'équateur, soit rentré dans le champ de l'observateur, on sera obligé de donner à l'œil, par une direction appropriée de la tête, une position telle que le point initial de la rotation du cadran ne soit plus 0, mais suivant le cas à explorer, 10, 20 degrés, etc. (Cet ophthalmoscope à localisation se trouve chez M. Nockler, à Halles). »

gnale aussi qu'en pareil cas la détermination du siège de l'animalcule était possible, tandis que, lorsqu'il se trouve absolument libre dans le corps vitré, se déplaçant à mesure que le malade change de position comme œil ou tête, les conditions deviennent même mauvaises pour l'opérateur le plus expérimenté dans ce genre d'opération.

En dépit des nombreux et brillants résultats signalés par notre confrère de Halle, il n'en reste pas moins vrai, ainsi que l'annonce le professeur Cohn (1), que depuis une série d'années le silence s'est peu à peu fait dans la littérature sur ce genre d'opération qui avait excité à un si haut degré la curiosité des confrères. Probablement ceux qui, comme nous, ont pu se renseigner sur le résultat définitif d'une pareille opération l'ont trouvé, comparativement au résultat immédiat qu'on livre habituellement à la publicité, peu encourageant pour se décider, soit à de nouvelles opérations, soit à une publication trop hâtive de celles qu'on a exécutées.

Le cas que nous relatons concerne la seconde extraction de cysticerque faite en France (2), opération dont le nombre ne s'est accru que de quelques rares cas depuis.

M. Roussel, âgé de vingt-deux ans, sergent, se présenta, recommandé par le docteur André de Nancy, au commencement du mois de décembre 1875, à ma clinique, se plaignant que depuis six mois la vue de son œil gauche avait considérablement baissé. Ce jeune homme, natif des environs de Nancy, jouissant d'une excellente santé, accuse comme raison de la diminution de sa vue $\left(V = \frac{1}{50}\right)$ les travaux assidus auxquels il avait été astreint. L'examen ophthalmoscopique montre la présence d'opacités nombreuses du corps vitré, principalement dans ses couches postérieures; en dehors, près de la macula, se voit un foyer de quatre diamètres papillaires d'étendue, de couleur jaunâtre, réfléchissant fortement la lumière, foyer auquel sont attachées des opacités floconneuses, à contour indécis. Entre la papille et ce foyer, que voilent en partie les opacités, existe un décollement circonscrit de la rétine. En bas, et en dedans, on constate la présence d'une vésicule transparente, bleuâtre, qu'on reconnaît de suite être un cysticerque, quoiqu'on n'arrive que rarement à en apercevoir la tête dirigée en bas et un peu en arrière. Le cysticerque ne se déplace, avec les mouvements de l'œil et les changements de position de la tête du malade, que fort peu. Vu cet emplacement fixe de l'animalcule, je me crus autorisé à en opérer la ponction au moyen d'un couteau de de Graefe très étroit (1 millimètre). A cet effet, je m'éclairai le fond de l'œil avec un miroir fixé sur le front, et je pénétrai du côté opposé à la place occupée par le scolex en dirigeant l'instrument à 1 centimètre de distance du bord de la cornée de haut en bas et de dehors en dedans, après avoir préalablement tiré l'œil avec la pince à fixation fortement en bas et en dedans. Il fut aisé de suivre les mouvements de l'instrument dans l'intérieur de l'œil, et de se rendre compte qu'au moment même où la pointe effleurait la vésicule, elle exécutait un déplacement par saccades rapides en haut et en dedans. Je fus forcé de renoncer, voyant que je poussais l'animalcule devant la pointe du couteau sans l'atteindre, et que je devais craindre, en insistant, de voir filer le long de mon couteau une partie du corps vitré très liquéfié. Cette tentative opératoire n'entraîna guère d'irritation de l'œil, et celui-ci, huit jours après, ne présentait plus la moindre rougeur. On constata, les premiers jours après la ponction, les changements suivants à l'ophthalmoscope. L'animalcule était bien plus libre dans ses mouvements, et

(1) *Breslaaer aerzt. Zeitschrift*, nos 23 et 24, 1881.

(2) La première extraction fut faite avec mon assistance par Sichel fils, le 12 décembre 1871 (voy. *Gaz. hebd.*, 11 janv. 1872); la seconde extraction d'un cysticerque visuel par moi, le 6 janvier 1876.

changeait de position à chaque déplacement de l'œil et de la tête. Le cou, ainsi que la tête du cysticerque, n'étaient que fort rarement rentrés; le cou se trouvait raide, la tête souvent agitée par des mouvements très rapides. Par contre, la vésicule était absolument immobile, ce qui me frappait d'autant plus qu'elle avait montré avant l'opération des contractions très apparentes. Je me berçai tout d'abord de l'espoir que la manière si différente dont se comportait l'animalcule indiquait sa fin prochaine; mais je vis que l'irritation du corps vitré augmentait rapidement, que des filaments enlaçaient l'animalcule en le fixant entre l'équateur et la zonule en haut et en dedans, que le décollement de la rétine allait en augmentant, et qu'en temporisant, toute perception lumineuse finirait par disparaître. Comme il s'agissait ici essentiellement de conserver la forme du globe oculaire, compromise par un séjour plus prolongé du scolex, je me décidai à l'extraire. On dénuda, au-dessous du cysticerque, entre l'insertion des droit interne et droit supérieur, la sclérotique, et l'on fit, avec le couteau de de Graefe, une section méridionale de 6 millimètres. Comme en arrière, les couches les plus profondes de la sclérotique n'avaient pas été atteintes, on compléta l'incision avec de fins ciseaux droits. J'avais espéré que, la section terminée, le corps vitré liquéfié se projetterait au dehors entraînant le cysticerque; mais il n'en fut pas ainsi, seule une partie du corps vitré opacifié fit hernie dans la plaie, et je fus forcé d'extraire l'animalcule en introduisant des pinces qui ne le saisirent pas les premières fois, quoique avant chaque nouvelle introduction de la pince je me fusse renseigné exactement sur l'emplacement du scolex, et que j'eusse acquis la certitude qu'il s'était, par suite de l'introduction du couteau, déplacé en haut et en dehors, et davantage en arrière. A la grande surprise des médecins qui assistaient à l'opération, le corps vitré ne s'échappa qu'en très petite quantité, et l'œil n'était nullement affaissé après l'extraction; il me fut facile de fermer la plaie en passant une fine suture à travers les couches les plus superficielles de la sclérotique. Je pus, avant de placer le bandeau, constater, avec le miroir, que la partie inféro-externe de la rétine était décollée et poussée en avant. La guérison s'opéra avec une simplicité tout à fait remarquable; ni douleurs, ni sécrétion conjonctivale; à peine si le troisième jour on put constater un léger gonflement du tiers interne de la paupière supérieure. L'œil ne rougit que fort peu, de manière qu'on n'enleva que le dixième jour la suture. Le malade porta le bandeau pendant quatorze jours, occupa rigoureusement le décubitus pendant huit jours, espérant, en agissant ainsi, voir rétrograder une partie du décollement de la rétine. En réalité, la vision augmenta aussi un peu, de manière que lorsque le malade quitta, quatorze jours après son opération, la clinique, il distinguait d'une manière peu précise, il est vrai, les doigts placés en bas et en dehors. Un léger gonflement du tissu conjonctival, au-dessus de la cicatrice sclérale, était tout ce que présenta d'anormal, à l'extérieur, cet œil. L'ophthalmoscope montra, à part le décollement sus-mentionné, un épais cordon blanchâtre de tissu cicatriciel indiquant le chemin qu'avaient pris les pinces dans ce milieu. Dans les premiers temps, je m'étais flatté que l'opération avait parfaitement atteint son but, en arrêtant les désordres que le cysticerque avait produits dans l'intérieur de l'œil, et qu'ainsi au moins la forme de l'organe ne souffrirait pas, et que le jeune homme pourrait continuer sa carrière militaire. Il n'en fut pas ainsi; revoyant le malade dix-huit mois après son opération, je constatai qu'une cataracte molle était en train de se développer, que toute perception lumineuse avait disparu, et qu'un ramollissement des plus accusés laissait redouter que cette phthisie essentielle ne se transformât peu à peu en phthisie réelle.

Pami d'autres entozoaires observés dans l'œil humain, nous avons à mentionner la filaire (*Filaria spiralis*), observée seulement dans un nombre excessivement restreint de cas. M. Quadri (1) est le premier qui fit au congrès de Bruxelles en 1857, une communication sur la filaire, qu'il observa avec l'helminthologue, le professeur Delle Chiage, chez une femme âgée de trente ans; cette malade se plaignait d'avoir dans l'œil gauche un corps filiforme agité de mouvements constants. Après avoir dilaté la pupille, on vit dans

(1) *Compte rendu du Congrès ophtha'm. de Bruxelles*, par M. Warlomont, Paris, 1858, p. 153.

le corps vitré un filament long de six lignes, large d'une dizaine de lignes, dont l'une des extrémités était un peu élargie, tandis que l'opposée se trouvait effilée. Ce filament, interprété comme entozoaire, s'entortillait assez souvent de diverses façons.

M. Fano (1), de son côté, avait aussi observé chez un jeune garçon de douze ans, qui se plaignait de mal voir de l'œil droit, une *Filaria spiralis*. Ce corps, observé profondément en arrière de la pupille (où?), fut soumis à une mensuration bien caractéristique pour la précision de pareille observation. « En considérant l'étendue du diamètre vertical de la pupille dilatée (1 centimètre), et les rapports d'une des extrémités du fil avec le nerf optique, l'autre avec le bord inférieur de la pupille, on peut en estimer la longueur à 7 millimètres. » Ce corps filiforme aurait, pendant un repos absolu de l'œil et de l'enfant tout entier, parcouru à diverses reprises le champ pupillaire éclairé ; une des extrémités était légèrement renflée et un peu étranglée vers les parties amincies. L'extrémité postérieure adhérait au nerf optique, et ce petit corps exécutait pendant l'exploration les excursions suivantes: un mouvement de rotation autour du point qui semblait adhérent et des mouvements d'inflexion selon la longueur du filament lui-même. Il est bien probable qu'il s'agissait tout simplement d'une artère hyaloïdienne persistante.

M. Mauthner (2) dit, dans son *Manuel d'ophthalmoscopie :* « Moi aussi j'ai vu une fois dans un corps vitré parfaitement transparent d'un homme de quarante ans un corps libre et mobile, quoique non doué de mouvements propres, que j'envisage sans hésiter comme une filaire peut-être morte. »

Je crois qu'actuellement on y mettra un peu plus d'hésitation, et cela pour les raisons suivantes : d'une part, parce qu'on sait que les cas d'artères ou de canaux hyaloïdiens persistants ne sont nullement aussi rares qu'on le supposait autrefois, et, d'autre part, parce qu'il est connu (voy. p. 569) qu'à mesure que l'œil se distend physiologiquement ou par suite d'une myopie progressive, les extrémités de ces formations congénitales peuvent se déchirer ou détacher, et que la présence d'un corps filiforme dans la vitrina se trouve ainsi fort naturellement expliquée.

Il paraît que l'on rencontre assez fréquemment cet entozoaire chez le cheval, et Sichel père (3) dit l'avoir fréquemment vu dans la chambre antérieure des chevaux.

ARTICLE VI

DÉCOLLEMENT DU CORPS VITRÉ, DÉCOLLEMENT HYALOÏDIEN

On conçoit quelle importance acquiert, dans la description de la maladie que nous allons décrire, la définition exacte de l'enveloppe du corps vitré.

(1) *Union méd.*, 1868, n° 31.
(2) *Lehrbuch di der Ophthalmoscopie*, p. 461.
(3) *Compte rendu du congrès de Bruxelles*, p. 155.

Pour ceux qui, comme nous, regardent avec Schwalbe (voy. p. 518), en se basant sur des considérations embryologiques, la membrane hyaloïdienne comme appartenant au corps vitré, nous ne désignerons comme véritable décollement du corps vitré que les détachements plus ou moins complets de l'hyaloïde par l'interposition d'un liquide ou d'une masse solide entre la rétine et la membrane hyaline; autrement dit le décollement hyaloïdien seul représente pour nous le décollement du corps vitré, tandis que pour ceux qui pensent que la membrane hyaloïde représente la membrane limitante interne de la rétine, ce genre de détachement répondra à un décollement partiel de la rétine par déchirure.

D'autre part, nous ne pouvons pas regarder certaines formes de soi-disant décollements qu'Iwanoff a décrits comme ne se différenciant en rien anatomiquement d'une liquéfaction circonscrite du corps vitré avec condensation des parties avoisinantes de la vitrina. C'est H. Müller (1) qui parle le premier d'un décollement hyaloïdien, « qui est, sous bien des rapports, analogue au décollement de la rétine ». Iwanoff (2) distingue, au contraire, sans bien les préciser, le *décollement hyaloïdien* et le *décollement du corps vitré*, distinction qu'il est utile de supprimer au point de vue clinique, en conservant seulement le terme de *décollement hyaloïdien* comme équivalent à celui de détachement du corps vitré. Chaque fois que l'hyaloïde est restée attachée aux membranes enveloppantes, même lorsqu'une grande partie de liquide sera sus-jacente à la rétine et le corps vitré nettement délimité par des masses condensées et rétractées, on fera bien mieux, au point de vue clinique, de se tenir aux expressions de *liquéfaction*, de *condensation* et de *rétraction* du corps vitré.

Le véritable *décollement du corps vitré*, c'est-à-dire le *décollement hyaloïdien*, s'observe chaque fois que *brusquement* une partie du contenu s'échappe de la coque oculaire en changeant ainsi tout à coup les conditions normales de tension et de circulation intra-oculaire. Il est, pour établir ces changements, indifférent que ce soit une grande partie de l'humeur aqueuse, le cristallin ou une partie du corps vitré qui quitte l'œil. A ce moment un vide ne pouvant se faire, et la coque rigide de l'œil ne comblant pas par son plissement la perte du contenu oculaire, il se produit une exsudation abondante de sérosité qui s'étale au-devant des vastes troncs vasculaires, entre la *margo limitans* rétinienne et l'hyaloïde qu'elle soulève. C'est au-devant des vaisseaux rétiniens, qui participent activement à cette transsudation, que s'accumule le liquide, et non derrière la membrane nerveuse, comme on le pensait autrefois; aussi ne se produit-il pas un décollement rétinien, mais bien hyaloïdien.

(1) *Sitzungsbericht der phys. med. Gesellsch. in Würzb.* 1856, et *Arch. f. Ophthalm.*, t. XV, 2, p. 3.

(2) *Arch. f. Ophthalm.*; t. XV, 2, p. 54, et *Compte rendu du congrès de Paris*, par Giraud-Teulon et Wecker, Paris, 1868.

Ce fait pathologique a la plus grande importance pour le clinicien, il lui révèle pourquoi des pertes brusques d'une partie du contenu de l'œil ne sont pas accompagnées, mais suivies de décollement de la rétine, et, par suite, d'une perte de la vision; il nous donne l'explication de ce redoutable accident survenant longtemps après une opération de cataracte exécutée avec brusquerie ou suivie de perte du corps vitré. Aussi ce fait sera-t-il une des raisons principales qui empêcheront l'extraction du cristallin dans sa capsule d'entrer dans le domaine de la pratique courante; car si Iwanoff dit, dans son remarquable travail : « Autrefois on ne craignait la perte du corps vitré qu'à cause de ses complications *médiates* », il ignorait ce que j'avais publié deux années auparavant comme contre-indication de l'extraction du cristallin dans sa capsule : « La lésion du corps vitré fait courir à l'organe opéré des dangers sérieux *à une époque* où les autres procédés par extraction, n'ayant pas intéressé ce milieu, ont cessé d'exercer une influence nuisible. »

Le décollement hyaloïdien, qui doit forcément se produire lorsqu'on entame la partie postérieure de l'œil en laissant échapper brusquement une partie du corps vitré, est une des principales raisons qui empêchent d'attaquer le globe oculaire de ce côté pour l'extraction de corps étrangers. Les suites de pareilles tentatives ne manquent jamais de se révéler sous forme de décollements rétiniens, de troubles nutritifs du cristallin et de phthisie essentielle de l'œil (1).

On comprendra aisément que le véritable décollement hyaloïdien, que même dans les atlas pathologiques on n'a pas suffisamment différencié du refoulement du tissu du corps vitré, de sa membrane enveloppante par une couche plus ou moins épaisse de liquide, doit avoir, au point de vue de l'intégrité de la rétine, de la fixité du cristallin, de la perméabilité plus grande du cercle de filtration de Leber, une toute autre importance que les divers états nutritifs du corps vitré même, qu'on peut désigner comme ramollissement partiel, rétraction ou détachement partiel du corps vitré. Encore récemment M. Leber a repris la théorie que nous avons émise sur le décollement de la rétine par déchirure et invasion brusque du liquide superposé, en arrière de la membrane lacérée en un point. Il n'est pas bien difficile de comprendre que le détachement *progressif* de l'hyaloïde avec la rétine laisse en quelque sorte planer au-dessus de la tête du malade une menace permanente de décollement rétinien, tandis que rien d'analogue n'existe lorsque le corps vitré s'est détaché de sa membrane enveloppante ou a subi partiellement un ramollissement plus ou moins considérable.

Iwanoff explique le décollement par suite d'une déchirure de l'hyaloïde simultanément avec la rétine au point (voy. fig. 144, *g'*) où le corps vitré refoulé et condensé adhère avec l'hyaloïde, mais pareille adhérence ne doit pas exister, à moins d'admettre que le décolle-

(1) Il est vrai qu'on a encore récemment formulé, d'une unique opération de ce genre, l'étrange conclusion suivante : qu'il y avait moyen d'inciser largement la sclérotique et *même la rétine* sans aucun danger pour l'œil.

ment ne soit devenu stationnaire ; justement la progression du décollement du corps vitré de sa membrane enveloppante prouve, d'après Iwanoff, son manque d'adhésion avec l'hyaloïde et plaiderait en faveur d'une plus grande solidité du support avec la rétine doublée de l'hyaloïde. Quoi qu'il en soit, d'après notre théorie, pour que le décollement se développe, il suffit après détachement de l'hyaloïde d'une simple déchirure de la trame si délicate de la membrane nerveuse ; suivant Iwanoff, ce serait la rétine et la membrane hyaloïdienne si résistante qui devraient se déchirer à la fois et cela sous la traction du corps vitré refoulé par du liquide. L'exploration histologique de nombreux cas de décollement

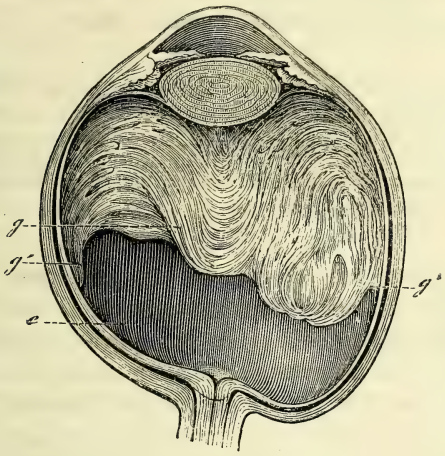

Fig. 145

prouvera, du reste, de quel côté se trouve la vérité : car, si nous avons raison, on doit trouver la rétine flottante et décollée, délimitée dans la plus grande majorité des cas par un simple trait limitant (la *margo limitans*), au contraire de ce qui doit se rencontrer si la théorie d'Iwanoff prévalait, alors la rétine détachée se trouvera garnie vers l'intérieur de l'œil de la membrane hyaloïdienne.

Un coup d'œil jeté sur les rapports de la membrane hyaloïdienne avec le corps ciliaire, ainsi qu'avec le ligament suspenseur du cristallin, dont elle n'est que la continuation, doit nous donner la démonstration des diverses variétés de décollements de la rétine : ceux qui restent stationnaires pendant des années et sont postérieurs, et ceux qui tendent, par un décollement hyaloïdien progressif, à se compléter vers les parties antérieures, et non seulement à amener un détachement de la rétine jusque vers l'*ora serrata*, mais à se compliquer de suite de troubles nutritifs du cristallin, de phénomènes irritatifs de la partie antérieure du tractus uvéal et de fluctuations très marquées dans la tension intraoculaire. C'est le décollement précurseur de l'hyaloïde qui nous donne l'explication des manières si diverses suivant lesquelles se comportent les diverses formes de décollements, tandis que cette explication nous manque si nous envisageons le décollement du corps vitré à la façon d'Iwanoff ; là, une fois la déchirure de l'hyaloïde et de la rétine établie, elle implique par son mécanisme en quelque sorte un arrêt

dans la progression des phénomènes de rétraction de la vitrina et dans la traction sur la rétine. La simple déchirure de la trame si fine de la rétine, la projection de liquide sous elle n'entrave en rien le décollement progressif de l'hyaloïde d'avec les parties restées adhérentes de la membrane nerveuse, autrement dit la combinaison d'un décollement rétinien stationnaire avec un décollement hyaloïdien progressif entraînant des désordres nutritifs des plus graves pour la persistance de la forme de l'œil même, et se signalent par un ramollissement notable et progressif du globe oculaire.

Lors de l'apparition de ma monographie *in* Graefe-Saemisch (1876), j'ai déjà insisté sur ce fait qu'on ne devait pas regarder comme décollement du corps vitré ce que cet éminent histologiste a décrit comme une condensation du corps vitré avec adhérence de la membrane hyaloïdienne à la rétine et qu'il fallait bien mieux réserver pour ces états (voy. fig. 144) les désignations de liquéfaction partielle ou de rétraction avec condensation partielle du corps vitré.

Nous devons rencontrer les deux états, le décollement hyaloïdien et la liquéfaction partielle du corps vitré avec rétraction, dans les cas les plus disposés pour le décollement de la rétine, le staphylôme postérieur progressif. Dans les deux états nous trouvons une fois, au-devant de la rétine dénudée, un liquide déliquescent très pauvre en cellules, mais riche en albumine (en urates, d'après M. Boucheron); une autre fois ce même liquide baigne l'hyaloïde, qui double la rétine et lui donne un accroissement de solidité. Dans ces deux cas, si différents au point de vue du pronostic, nous trouverons des symptômes ophthalmoscopiques identiques; la membrane hyaloïdienne, absolument diaphane, étant bien distendue, qu'elle adhère à la rétine ou au corps vitré rétracté, ne peut nous révéler sa présence par des reflets. Ce seraient des opacités renfermées dans les parties liquides qui, par leur déplacement rapide et par leur délimitation dans ces excursions, nous renseigneraient seulement sur le changement de consistance des parties de la vitrina sus-jacentes à la rétine.

Le clinicien se rendra maintenant facilement compte pourquoi nous voyons, sur des malades à image ophthalmoscopique identique, une marche si différente dans les conséquences qu'entraîne une maladie se révélant à nous comme semblable. Nous observons des vieillards avec des staphylômes postérieurs d'une étendue extrême, des opacités nombreuses se mouvant avec une rapidité étonnante au-devant de plaques dénudées de tout pigment choroïdien; nous les suivons pendant des années, mais en dépit de ces altérations, qui entraînent jusqu'à l'atrophie de la papille par traction sur l'anneau scléral, nous ne voyons jamais survenir un décollement de la rétine. Au contraire, nous observons des cas où peu de phénomènes de traction péripapillaire, peu d'altérations nutritives nous sont révélés par la présence de fines opacités qui voltigent rapidement dans le segment postérieur de l'œil, et où il ne faut qu'un court espace de temps pour voir la marche de cette maladie se compliquer d'un décollement rétinien. La différence qui existait

chez ces deux genres de malades, de prime abord, c'est que chez les premiers il y avait liquéfaction du corps vitré et rétraction, chez les seconds, véritable décollement hyaloïdien dès le début de l'altération.

Il serait bien utile de pouvoir, dès le début, distinguer cliniquement ces divers états, si différents au point de vue du pronostic, mais l'exposé de cette affection nous a déjà clairement démontré que nous ne devons pas nous bercer de l'espoir de trouver des signes différentiels, car, que l'hyaloïde reste étalée sur la rétine ou sur le corps vitré, qui se rétracte progressivement, elle ne formera pas par un plissement des reflets qui révèleront sa présence.

J'ai moi-même trop porté mon attention sur ce sujet, ne me fiant pas à ce simple raisonnement théorique, afin de me renseigner cliniquement s'il y avait moyen de distinguer entre le décollement hyaloïdien et la liquéfaction partielle du corps vitré. Ce ne serait que le reflet de la membrane hyaloïdienne qui pourrait nous donner un renseignement, lorsque, par suite d'un décollement irrégulier, il se serait produit une ondulation, un plissement, et que pareils reflets mobiles pourraient être localisés à une distance déterminée de l'épanouissement de l'arbre vasculaire de la rétine. Ces reflets, je n'ai jamais pu les observer, et ce que l'on a signalé à leur place comme chatoiement semi-lunaire n'est autre chose que le miroitement de la sclérotique dénudée dans un staphylôme ou sclérectasie à plusieurs étages.

Le diagnostic se fait donc par intuition; nous supposons sa présence : 1° à la suite de perte brusque d'une partie du contenu de la coque oculaire; 2° à la suite de lésions des enveloppes de l'œil ayant intéressé la rétine, surtout lorsqu'il s'agit de plaies d'une certaine étendue; 3° dans les cas de distension notable de la coque oculaire par suite d'un allongement progressif de l'axe antéro-postérieur de l'œil; 4° dans les affections graves du corps vitré, qui se sont compliquées de rétraction de la vitrina, ainsi que cela se présente dans des formes graves d'irido-choroïdite exsudatives (1).

ARTICLE VII

OSSIFICATION DU CORPS VITRÉ (*osteoma corporis vitrei*)

La possibilité d'une ossification a été longtemps niée pour ce qui concerne le corps vitré, mais elle a été démontrée positivement par de Wittich (2), et Virchow (3) se prononce de la façon suivante sur la disposition de la

(1) Voy. Vacca, *Distacco di ialoide* (*Revista clin. di Bologna*, 1870, p. 210), et Alquier, *Du décollement hyaloïdien*, description anatomique, analyse et iconographie de 22 bulbes énuclées, recueillis dans le service de la clinique ophthalmique de M. le professeur Gayet, Paris, in-8°, p. 158, 1878.

(2) *Archiv für pathol. Anatomie*, t. V, p. 580.

(3) *Die Krankh. Geschwüste*, t. II, p. 100.

vitrina à s'ossifier. « En particulier, chez les chevaux, cette altération est assez fréquente, mais aussi, chez l'homme, on la rencontre assez rarement. En général, elle coïncide avec une phthisie (1) du globe oculaire, conséquence de processus suppuratifs avec destruction de la cornée. Parfois aussi la cornée se trouve conservée. Une inflammation du corps vitré (hyalitis) a généralement précédé, puis celui-ci s'est transformé en une masse fibreuse solide ayant pris, en se rétractant, soit la forme d'un cordon, soit celle d'une massue. Dans cette masse même, mais plutôt vers son extrémité antérieure, se développe le tissu osseux. Il se trouve donc juxtaposé au cristallin, et celui-ci s'est perdu à sa place même. »

M. Knapp (2), qui a fait des ossifications dans l'œil une étude particulière, arrive à cette conclusion (après avoir rejeté l'opinion de Wittich), qu'on n'a jamais constaté d'une manière irréfutable des ossifications dans le cristallin, la rétine, la cornée, l'iris et le *corps vitré*.

Fig. 146.

Au point de vue clinique cette question n'a qu'une valeur tout à fait secondaire; car, même dans l'*Histologie pathologique de l'œil*, de M. Alt, aucune mention n'est faite de pareille dégénérescence. Il suffit de citer un cas de notre clinique, dont l'examen histologique, fait par M. Poncet, paraît mettre hors de doute la possibilité du corps vitré à s'ossifier, attendu que l'hyaloïde embrasse le tissu ossifié.

La préparation (fig. 146) est empruntée à un œil atteint de glaucome absolu avec dilatation anévrysmatique des vaisseaux de la rétine. La papille était le siège de l'excavation typique, au voisinage de laquelle se trouvait la masse ossifiée qui affectait les rapports suivants avec les parties avoisinantes. Le fond de l'excavation est occupé par un tissu fibreux, de nouvelle formation probablement, car il tapisse l'excavation, se différencie

(1) M. Ammon, *Klin. Darstellungen der Krankheiten der Auges*. Berlin, 1838, t. XVIII. — A. Foerster, *Atlas der microsc. path. Anatomie*, t. XXXV, fig. 8-10. — Sichel, *Iconographie*, p. 439.

(2) *Archiv. f. Augen und Ohrenheilkunde*, t. II, 1, p. 135.

du tissu de la papille teinté en rouge par le carmin, et s'entremêle entre les fibres nerveuses par une coloration jaunâtre. En outre, ce tissu jaunâtre se différencie de la névroglie entassée par une limite nette composée d'une série de cellules de la névroglie juxtaposées les unes aux autres. Dans ce tissu fibreux de nouvelle formation se rencontrent çà et là des points isolés d'ossification renfermant des corpuscules osseux arrivés à divers degrés d'évolution. Sur le bord même de l'excavation, au niveau de la choroïde, l'épanouissement des fibres nerveuses se trouvait comme tranché, et la couche des fibres nerveuses n'apparaissait de nouveau qu'à une certaine distance du bord papillaire. La rétine, à proprement parler, avait subi une transformation fibreuse, plus trace de bâtonnets, mais grande abondance de noyaux dans les deux couches nucléolaires, la couche de fibres ayant sensiblement diminué d'épaisseur. *Cette couche est très nettement délimitée en dedans par la limitante élastique interne (l'hyaloïde) qui se montre plissée et transparente. En dedans de cette couche, que délimite la rétine et le corps vitré*, on trouve, au voisinage du bord de l'excavation, un tissu fibreux, que le carmin teinte vivement en rose et fait apparaître composé de couches parallèles. Les fibres de ce tissu sont çà et là séparées par des noyaux ovoïdes, et il est aisé de suivre la transformation successive de ces éléments nucléolaires en véritables corpuscules osseux se ramifiant. La présence du tissu osseux au-devant de l'hyaloïde (la limitante interne) est dans ce point très facile à démontrer. Il est à noter que, dans ce cas, la choroïde ne montre aucune ossification, *que la rétine ne se trouve nulle part décollée*, que son contact avec la membrane vasculaire est partout établi par la présence des fibres de Müller épaissies. La coupe de l'œil montre, en outre, qu'il n'existait pas non plus de décollement du corps vitré, mais que celui-ci se trouvait en rapport normal avec la rétine. Les vaisseaux de celle-ci étaient, comme cela a déjà été dit, garnis de nombreuses dilatations anévrysmales, et la couche des fibres nerveuses était le siège de nombreuses ecchymoses. Le corps vitré se montrait trouble, renfermant un grand nombre des cellules garnies d'appendices ramifiés s'anastomosant entre eux, ce qui donnait à la partie antérieure de ce milieu une apparence semblable au tissu muqueux embryonnaire.

On voit que, dans ce cas, l'ostéome représentait une mince couche osseuse en forme d'anneau péripapillaire ; l'absence de pareille dégénérescence osseuse provenant de la choroïde et l'emplacement différencient sensiblement ce cas de ceux qu'on a décrits comme ostéomes du corps vitré occupant l'emplacement de la *fossa hyaloidea*.

MALADIES DE LA SCLÉROTIQUE

PAR L. DE WECKER

Jusqu'alors on a eu l'habitude d'exposer ces altérations morbides à la suite des maladies de la cornée, et cela à cause de la similitude de structure de cette partie de l'enveloppe oculaire externe et unique. En réalité, nous avons affaire ici au même tissu fibrillaire qui, réuni en faisceaux, est moins régulièrement arrangé que dans la cornée, et, par suite, non transparent, comme celui à arrangement lamellaire de la cornée. En outre, ces faisceaux, entremêlés, renferment çà et là des éléments élastiques, et affectent de préférence, à l'exception du pourtour de la cornée et du nerf optique, une direction méridionale. A part cette similitude de structure, il n'y a guère d'autre raison pour assimiler les affections de la cornée avec celles de la sclérotique.

Les maladies cornéennes n'ont aucune tendance à empiéter sur la sclérotique, et les affections sclérales n'influencent qu'indirectement la nutrition de la cornée, et ne se propagent guère que par contiguïté sur la cornée; mais la sclérotique participe sensiblement aux altérations morbides de la choroïde, principalement lorsque celles-ci siègent dans la région du corps ciliaire et à l'entour du nerf optique. Il est donc utile de ne s'occuper des altérations scléroticales qu'après avoir passé en revue les maladies du tractus uvéal, et personne ne contestera l'opportunité de l'étude préalable des changements morbides de la sclérotique qui retentissent à un si haut degré sur le maintien ou la rupture d'équilibre entre la sécrétion et l'excrétion de l'œil, autrement dit qui peuvent si aisément donner lieu à des manifestations glaucomateuses faisant le sujet du chapitre suivant de cet ouvrage.

ARTICLE PREMIER

HYPÉRÉMIE (PÉRIKÉRATIQUE)

L'hypérémie du tissu épiscléral ne constitue pas, à proprement parler, une maladie; ce n'est qu'un symptôme associé à diverses affections, mais qu'on a souvent envisagé comme une entité pathologique.

Les artères ciliaires antérieures (artères des quatre muscles droits), arrivées à une distance de 2 à 3 millimètres de la circonférence de la cornée, perforent la sclérotique pour se réunir dans le muscle ciliaire avec les artères ciliaires postérieures longues, et constituer le grand cercle artériel de l'iris. Au moment où les artères ciliaires antérieures pénètrent ainsi dans le globe oculaire, elles fournissent au tissu épiscléral, à la capsule de Tenon et principalement au limbe conjonctival. Leurs branches constituent en cet endroit le réseau à anses marginales, d'où se dégage un nombre considérable de petites artérioles qui se rendent à la conjonctive, dans une zone large à peu près de 3 à 4 millimètres (Leber). Le réseau vasculaire destiné à la nutrition de la conjonctive, de la sclérotique, de la cornée et de l'iris, doit évidemment refléter les troubles qui s'opèrent dans la circulation de l'une et de l'autre de ces membranes. De même les difficultés pour la circulation intra-oculaire par augmentation de la pression interne, seront de suite révélées par une augmentation de volume des artères ciliaires antérieures, par leur apparence plus manifeste.

Dans l'hypérémie du tissu épiscléral, on observe, au pourtour de la cornée, un cercle violacé (ou une plaque violacée lorsque l'hypérémie est partielle), formé par un réseau serré de vaisseaux très déliés, s'irradiant en convergeant vers le centre de la cornée. Ces vaisseaux reposent sur un fond d'une teinte bleuâtre due à l'injection des capillaires les plus fins du tissu épiscléral et de la sclérotique même. Cette injection ne s'étend guère au delà de 6 à 8 millimètres de la circonférence de la cornée. Si l'hypérémie du tissu épiscléral voisin de la cornée est bien prononcée, fait que les auteurs désignent sous le nom d'*injection périkératique*, on remarque un léger soulèvement de la conjonctive, quelquefois elle-même hypérémiée, causé par un gonflement du tissu épiscléral. Les vaisseaux conjonctivaux se distinguent sans peine du réseau sous-jacent, en ce qu'ils forment un lacis à larges mailles et qu'ils suivent la muqueuse dans ses déplacements.

L'injection périkératique peut varier de nuance selon qu'elle est plus ou moins intense. Mais elle se caractérisera toujours par une teinte violacée due au défaut de transparence du tissu qui recouvre les vaisseaux profonds injectés. C'est donc bien à tort qu'on a voulu attribuer cette teinte à une prépondérance de l'injection des vaisseaux veineux.

De tout temps l'hypérémie du tissu épiscléral, qu'on retrouve dans les affections de la cornée, de l'iris (irido-choroïdite), ou dans les maladies graves de la conjonctive ou de la sclérotique même, a été rattachée à quelque diathèse (goutteuse, rhumatismale, scrofuleuse, etc.) : on est allé jusqu'à la décrire sous le nom d'*ophthalmie goutteuse, rhumatismale, scrofuleuse*, etc., et à considérer les affections coexistantes de la cornée et de l'iris comme de simples complications. Depuis que l'anatomie pathologique a servi de guide dans la classification des maladies, et que la tendance qu'on avait à voir dans toutes les inflammations de l'œil des manifestations diathésiques, a fait place à un raisonnement appuyé sur des faits cliniques, nous sommes forcés

de rejeter l'injection périkératique comme maladie distincte, pour n'y voir qu'un symptôme.

L'*ophthalmie rhumatismale*, dans laquelle cette injection joue un si grand rôle, doit être principalement rapportée à une inflammation chronique de l'iris. Les douleurs ciliaires, les troubles fonctionnels de l'iris et l'exsudation qu'on y observe (synéchies), démontrent d'une manière évidente que l'iritis est l'élément principal de cette ophthalmie. Il ne faut pas croire pour cela que les observations de ce genre, observations recueillies par des hommes très habiles, soient appuyées uniquement sur des erreurs de diagnostic ou sur le préjugé d'une époque : il existe en réalité des cas d'iritis où cette inflammation s'est, dès son début, accompagnée d'une hypérémie intense et d'une hyperplasie du tissu épiscléral (épiscléritis). Il arrive même qu'avec des symptômes inflammatoires peu prononcés du côté de l'iris, on a une injection et une tuméfaction notables du tissu épiscléral. La coexistence de ces accidents avec l'iritis ne doit pas étonner, si l'on se rappelle que les parties intéressées reçoivent leur sang d'une source commune; mais ce qu'il faut remarquer, c'est que l'hypérémie épisclérale n'est pas proportionnée à l'inflammation de l'iris, et qu'elle persiste plus longtemps que dans les cas ordinaires d'iritis. Une certaine périodicité dans les poussées d'injections épisclérales est aussi manifeste dans un certain nombre de cas.

Toutefois les symptômes suivants nous prouveront que l'iritis est le point de départ de l'injection périkératique. Il se manifeste dans l'iris une paresse inaccoutumée, ses mouvements se ralentissent et finissent par cesser complètement. En même temps, il survient dans l'humeur aqueuse un léger trouble, surtout appréciable au moyen de l'éclairage oblique. Peu à peu l'iris change de couleur, des altérations surviennent dans la couche pigmentaire, principalement au pourtour de la pupille, dans le champ de laquelle il apparaît un exsudat qui dissipe tous les doutes sur la nature de la maladie, qui, au premier abord, n'est qu'une iritis à laquelle s'est adjointe une épiscléritis.

Dans un autre ordre de cas, l'injection périkératique a été regardée à tort comme une *ophthalmie scrofuleuse*, compliquée ou non d'altérations de la cornée. Une photophobie plus ou moins intense accompagne cette maladie et est cause de l'erreur où l'on est tombé. En effet, en examinant rapidement ces yeux si difficiles à tenir entr'ouverts, on se bornait à fixer son attention sur l'injection périkératique, et l'on négligeait de remarquer les altérations commençantes de la cornée, d'ailleurs peu prononcées dans leur début, et ne constituant qu'une érosion de la couche épithéliale.

ARTICLE II

SCLÉROTITE, ÉPISCLÉRITIS

Les inflammations de la sclérotique sont assez rares. Les conditions anatomiques ont, pour ce qui concerne le terrain sur lequel évolue l'inflamma-

tion, bien des analogies avec celui de la cornée. Pauvre en vaisseaux, nous retrouvons ici le même ciment qui réunit des fibres moins régulièrement arrangées, mais laissant des lacunes garnies de cellules endothéliales fixes absolument analogues à celles de la cornée, à l'exception d'un certain nombre, qui sont pigmentées. Nous rencontrons de même ici les cellules migratrices. C'est l'augmentation de ces cellules, leur organisation, qui constituent l'élément principal de l'épiscléritis. Le cadre de pareilles inflammations sera restreint, si l'on en élimine les affections que l'on a regardées à tort comme des inflammations de la sclérotique. En effet, on a souvent considéré comme telles des inflammations plus profondes, auxquelles la sclérotique ne participait que secondairement. Aussi ne sommes-nous pas d'avis qu'il faille distinguer deux variétés de sclérotite, l'une superficielle, l'autre profonde. Les données de l'anatomie pathologique nous engagent à séparer l'inflammation primitive de la sclérotique (sclérotite superficielle), sous le nom d'*épiscléritis*, de l'inflammation de cette membrane consécutive à celle de la choroïde (sclérotite profonde), et que nous avons décrite sous le nom de *scléro-choroïdite antérieure* (voy. p. 410).

La véritable *sclérite* ou *épisclérite*, ainsi qu'on s'est accoutumé à l'appeler, mérite véritablement, d'après ce que nous venons d'exposer, l'adjectif d'*infiltrante* (Alt). Elle se localisera de préférence en des points où les matériaux, pour son développement, lui sont le plus aisément apportés, c'est-à-dire au voisinage des vaisseaux qui traversent la sclérotique, passage des *vasa vorticosa*, des vaisseaux ciliaires, voisinage des espaces veineux et lymphatique péricornéen. L'organisation des parties infiltrées déterminera un grossissement avec formation de nouveaux vaisseaux; mais aussi les parties infiltrées peuvent être résorbées et, comme pour l'infiltration cornéenne, se dissiper sans laisser de trace ou simplement un *entassement* et une *condensation* de tissu qui, pour la sclérotique, se traduira par une accumulation plus attestée des cellules pigmentées fixes se révélant à l'inspection directe par la formation de taches ardoisées.

Ces taches ardoisées sont généralement moins foncées, plus arrondies et plus régulières que les taches pigmentaires congénitales sur lesquelles, récemment, M. Hirschberg a attiré l'attention. En outre, les taches acquises occupent surtout le proche voisinage de la cornée, tandis qu'on rencontre les taches congénitales siégeant de préférence à une certaine distance du bord cornéen et même jusque dans la région équatoriale (Falco). On trouve pareilles taches, presque d'une façon constante, chez les mulâtres et les nègres.

La terminaison de l'épisclérite par le caractère anatomo-pathologique qu'elle présente est donc l'*épaississement* et la *condensation*, nullement l'*amincissement* et la *distension*. Aussi l'épiscléritis mérite une attention spéciale, car il est très facile de la confondre avec d'autres inflammations de l'œil qui ne se sont qu'étendues à la sclérotique en portant surtout atteinte à sa nutrition et qui finissent par l'user et la distendre.

Symptômes anatomiques. — On observe une tache rougeâtre à une distance de 3 à 4 millimètres du bord de la cornée, de préférence dans la direction des muscles près de leurs insertions et sur la moitié externe du globe de l'œil. Cette tache gagne peu à peu en hauteur, devient plus foncée, et l'on y distingue aisément les vaisseaux conjonctivaux des vaisseaux plus profonds appartenant au tissu sclérotical; puis la partie injectée proémine de plus en plus, s'aplatit, et forme un bouton plat de 1 à 2 millimètres de hauteur et de la grandeur d'une demi-lentille ou même d'une petite fève.

La couleur de ce bouton est, à son sommet, d'un rouge jaunâtre, tandis que ses bords, qui se perdent insensiblement dans les parties saines, sont d'un rouge écarlate. A cette époque, l'élevure atteint son plus grand développement, et l'on dirait qu'elle est le résultat du soulèvement de la sclérotique par un exsudat; mais en y regardant de plus près, on voit qu'on n'a affaire qu'à un boursouflement considérable du tissu épiscléral, dans lequel on distingue parfois de petites nodosités d'une couleur jaune. Le plus souvent il n'y a qu'un seul bouton sur la sclérotique, le reste de cette membrane n'offre aucun symptôme d'inflammation, et la conjonctive elle-même, en dehors du point malade est presque entièrement intacte.

On confond très facilement le bouton de l'épisclérite avec la pustule large et aplatie que l'on trouve parfois dans la conjonctivite pustuleuse; mais celle-ci n'est pas aussi élevée, n'est pas complètement encadrée d'un bord rouge foncé, et, peu après son apparition, elle s'excorie pour laisser voir une surface remplie de tissu en voie de décomposition purulente, phénomène tout à fait exceptionnel dans l'épiscléritis. Car l'invasion cellulaire n'est ici guère poussée jusqu'au point qu'elle puisse, comme dans la sclérotique purulente, entraîner la nécrose des fibres sclérales, la formation d'un abcès.

Les cas dont parle M. Bowman (1), et dans lesquels l'épiscléritis a donné lieu à des ulcérations, et même à des perforations de la sclérotique, membrane, on le sait, très résistante, sont extrêmement rares. Il en est de même de l'observation que M. Saemisch relate dans l'*Encyclopédie* (Graefe-Saemisch, t. III, p. 27) et qui, au point de vue étiologique, semble absolument obscure. Il en est de même des observations de Hirscher (2) et Pfuhl (3). Pour nous, nous n'avons été qu'une fois témoin d'un fait de ce genre. Il s'agissait d'une malade opérée du strabisme par un confrère. S'étant exposée à toutes les intempéries d'une mauvaise saison, elle fut prise d'une sclérite purulente suivie de perforation. De Graefe (4) relate un cas semblable. Sichel

(1) *Lectures on the parts concerned in the operations on the eye*, by William Bowman, London, 1849, p. 109 (*Annales d'oculistique*, t. XXX, p. 9).

(2) *Pester Zeitschr.*, 1850, n° 24.

(3) *De sclerotide.* Dissert. inaug., in-8°, Berlin, 1867.

(4) *Arch. f. ophthal.*, t. II, p. 226.

père (1) déclare que même après les ophthalmies scrofuleuses et syphilitiques les plus intenses la sclérotique ne s'était, à sa connaissance, jamais exulcérée.

Quand l'épiscléritis est très rapprochée de la cornée, nous voyons cette membrane devenir opaque au voisinage de la partie malade. Cette opacification présente, comme M. Mackensie l'a si bien indiqué, toute l'apparence d'un arc sénile partiel et fort avancé vers le centre de la cornée. Il s'agit ici probablement d'une entrave portée à la circulation lymphatique de la cornée ou à une infiltration cellulaire circonscrite des parties cornéennes contiguës au foyer de l'épisclérite.

Une question intéressante de l'histoire de l'épiscléritis est de savoir si elle se complique aisément de l'inflammation des enveloppes sous-jacentes, de la choroïde par exemple. Sichel père (2), qui a donné, le premier, une excellente description de l'inflammation dont nous nous occupons, l'a décrite, à tort, sous le nom d'*inflammation partielle de la choroïde et du tissu cellulaire sous-conjonctival.* Voici comment ce savant auteur s'exprime sur le siège que la maladie affecte à son début : « Jusqu'à présent je n'ai pas eu » occasion de disséquer des yeux affectés de cette maladie ; néanmoins, » comme très fréquemment j'ai été à même d'étudier l'anatomie patholo- » gique du staphylôme de la choroïde, et que l'affection qui nous occupe, » négligée ou traitée trop tard, se termine assez souvent par cette espèce de » staphylôme, je puis affirmer avec une certitude presque entière que le point » de départ du mal est dans la choroïde, que le tissu cellulaire sus-sclérotical » ne s'enflamme que secondairement par la pression qu'il subit, à la suite de » la tuméfaction inflammatoire de la choroïde. »

Cette manière de voir s'explique par la confusion que l'on a faite jusqu'à nos jours (voy. même le travail de M. Saemisch) entre l'épiscléritis et la scléro-choroïdite antérieure. Une terminaison de l'épiscléritis en staphylôme ne peut survenir que lorsqu'à une épisclérite s'est ajoutée la complication tout inusitée d'une choroïdite antérieure. D'ailleurs, d'après le siège de la maladie, on est porté à repousser l'opinion qui en place le point de départ dans la choroïde, car nous le voyons très souvent se localiser tout près de la circonférence de la cornée, en sorte que le bouton rougeâtre de l'épiscléritis n'avance guère jusqu'au niveau de la naissance de la choroïde.

Comment s'expliquer, du reste, qu'une inflammation restreinte à une partie de la choroïde puisse soulever la sclérotique, cette membrane si dense, sans produire très manifestement des phénomènes d'augmentation dans la pression intra-oculaire? Nous savons actuellement que la distension d'une partie quelconque de l'enveloppe oculaire implique la présence de phénomènes glaucomateux ? Comment s'expliquer, en outre, qu'une inflammation locale de la choroïde, capable de soulever la sclérotique, laisse intacte la

(1) *Bulletin général de thérapeutique*, 1847, p. 209.
(2) *Ibid.*

partie voisine de l'iris, et n'en trouble pas les fonctions? Les vaisseaux et les nerfs de l'iris émanent, en effet, en partie de la choroïde, et la compression qu'ils subiraient si la maladie régnait dans cette membrane, devrait se manifester visiblement dans l'iris.

Symptômes généraux. — L'épiscléritis se caractérise par la longueur de sa durée et par le peu de malaise qu'elle occasionne au malade. La très grande sensibilité du bouton au toucher, qu'on a signalée (Saemisch), résulte de la confusion faite avec des cas de scléro-choroïdite et d'irido-choroïdite antérieure, où le corps ciliaire devient très sensible au toucher. Le bouton de la véritable sclérite n'est jamais très sensible à l'attouchement avec le bout de la sonde. A peine le malade accuse quelque gêne dans les mouvements de l'œil, lorsque le bouton de l'épiscléritis a atteint son plus grand développement. La vue n'est pas troublée, l'accommodation s'effectue sans difficulté, et l'iris ne présente aucun phénomène morbide. Un trouble de la vue ne pourrait survenir que si l'opacité de la cornée débordait le champ pupillaire et se compliquait alors d'un astigmatisme acquis.

Il est bien rare de voir des personnes atteintes d'épiscléritis se plaindre de douleurs sourdes dans la région sus-orbitaire. Le sac conjonctival participe à peine à l'inflammation; quelquefois il est le siège d'une légère sécrétion catarrhale ou d'un afflux exagéré des larmes.

Marche de la maladie. — Elle met, en général, de quatre à six mois à disparaître complètement; encore arrive-t-il assez souvent que l'inflammation ne cesse sur un point que pour reparaître bientôt sur un autre, vers la circonférence de la cornée. Il peut se faire aussi que la maladie traîne des années. Généralement, deux ou trois mois après son apparition, le bouton s'aplatit, l'injection de son bord pâlit peu à peu, le trouble de la cornée se dissipe, et il ne reste finalement qu'une tache foncée de couleur ardoisée. Cette couleur est due à l'augmentation du nombre des cellules épithéliales pigmentées.

Étiologie. — L'étiologie de l'épiscléritis est bien peu connue. Il semble ressortir des statistiques qu'elle est plus fréquente chez les femmes que chez les hommes. On a considéré comme cause déterminante la diathèse rhumatismale et goutteuse. Quant à cela, ce que nous pouvons dire, c'est que l'épiscléritis se rencontre plus souvent dans l'âge adulte que chez des sujets jeunes et que les personnes qui en sont affectées se plaignent souvent de rhumatismes, principalement de rhumatisme articulaire chronique, ou présentant, moins souvent, il est vrai, de véritables attaques de goutte. Rarement l'épiscléritis s'observe avec la syphilis constitutionnelle, la *spedalskhed* et le *lupus exfoliativus*.

Pronostic. — En général, l'épiscléritis n'offre pour l'œil aucun danger, c'est une maladie qui n'embarrasse le malade et le médecin que par sa durée excessive et sa tendance aux rechutes. Il est donc indispensable de fixer tout d'abord l'attention du malade sur ce point, et de lui faire comprendre qu'un traitement plus actif serait inutile ou même nuisible.

Traitement. — Toutes les médications locales (collyres, cautérisations, insufflations de calomel) doivent être proscrites, elles sont plutôt nuisibles qu'utiles. Les purgatifs, le calomel, les frictions avec l'onguent mercuriel belladoné, ne parviennent pas à accélérer la marche si lente de la maladie; le traitement le plus efficace consiste, soit dans l'emploi des injections de pilocarpine, simultanément prescrites avec le salicylate de soude à l'intérieur, soit dans l'usage du salicylate de soude avec les tisanes sudorifiques (salsepareille) en poussant à une transpiration active. Ces deux genres de traitement arrivent à abréger sensiblement la durée traînante de cette affection et nous dispensent le plus souvent des moyens mécaniques ou chirurgicaux qu'on a récemment préconisés.

Lorsqu'il s'agit d'une forme très indolente de sclérite entraînant une opacité assez étendue de la cornée le long du foyer inflammatoire de la sclérotique, on peut, à part les traitements que nous venons d'exposer, recourir à un massage de l'œil (Pagenstecher) plusieurs fois répété par jour. La circulation lymphatique de l'enveloppe extérieure de l'œil, en particulier des parties contiguës au bord de la cornée, ne peut être que favorablement influencée par des manœuvres de massage doucement exécutées entre les index, sans violenter l'œil et surtout sans provoquer une sensation de pression douloureuse. En joignant, à ces moyens, l'emploi des pulvérisations chaudes, des compresses chaudes, du bandeau compressif pendant la nuit, on peut arriver à voir se dissiper les désordres laissés par la sclérite dans les parties périphériques de la cornée. S'agit-il de cas très anciens et cette médication n'exerce-t-elle plus d'effet? alors nous avons recours, pour stimuler la circulation lymphatique, à l'application plusieurs fois répétée dans l'espace de quelques semaines de petites pointes de feu, faites avec l'anse du galvanocautère le long des parties opaques sur le bord sclérotical, ramenant ainsi passagèrement une irritation assez vive des parties anciennement enflammées et devenues le siège d'une sclérose complète sur la cornée.

Avant que l'on connût les résultats si favorables des cures de transpiration jointes à l'emploi du salicylate de soude, on a voulu s'attaquer directement aux foyers d'épisclérite, abréger la marche si énervante de cette affection, en pratiquant l'excision ou l'abrasion du tissu épiscléral malade (Brecht) ou en modifiant la nutrition de ces parties par des scarifications répétées (Schoeler). Inutile de dire que ces procédés seraient le plus souvent repoussés par les malades de la clientèle privée, et c'est surtout dans celle-ci qu'on aura à hâter la guérison de cette affection.

Lorsqu'on a affaire à de très anciens cas, qui ont fini par faire le tour de la

cornée de manière qu'un cercle de foyer de sclérose contourne les parties centrales de la cornée, il peut se faire qu'une entrave sérieuse soit portée à l'élimination du courant nutritif de l'œil et que des symptômes glaucomateux insidieux se développent. En pareil cas, l'emploi de la sclérotomie (répétée au besoin plusieurs fois) peut rendre de grands services pour éclaircir la cornée et faire disparaître cette complication périlleuse. On ne recourra à l'iridectomie que dans des cas invétérés ou lorsque simultanément, avec le but de faire cesser une complication glaucomateuse, on veut combiner un effet optique réclamé par la sclérose cornéenne.

ARTICLE III

SCLÉRITE PURULENTE

Le mode particulier de nutrition de la sclérotique par un lacis pauvre en fins vaisseaux, la protection bien plus notable contre les lésions directes comparativement à celle que le feuillet épithélial procure à la cornée, font que nous ne voyons pas un nombre si considérable d'affections diverses se développer dans cette partie la plus vaste de l'enveloppe oculaire. Bien rarement on assiste, dans les points où les vaisseaux et les nerfs perforent cette enveloppe, à une telle infiltration de leucocytes, que, par nécrose des faisceaux fibreux comprimés, la sclérotique cède. Cela arrive parfois lorsqu'une choroïdite purulente se généralise, et que l'accumulation du pus a lieu surtout en une région circonscrite de la sclérotique et qui est en général assez voisine du point d'où est partie la panophthalmie, par suite d'une lésion du globe oculaire. Ainsi l'on peut, à la suite d'une opération pratiquée près du bord supérieur de la cornée, la plaie étant devenue le siège d'une infection, voir se développer la suppuration de préférence le long du corps ciliaire dans la région supérieure de l'œil, se produire une sorte d'usure et une perforation s'effectuer entre la plaie cornéenne et l'insertion du muscle droit supérieur, tout près de l'implantation du tendon. Chose curieuse, l'évacuation du pus ne se fait pas alors par la voie artificiellement produite, mais bien par le chemin que s'est créé le pus lui-même.

On ne voit jamais se produire la marche inverse dans l'abcès scléral, c'est-à-dire les choses se passer à l'encontre de ce qui s'observe pour la cornée ; un point de la trame s'abcède et une partie de la collection purulente, mêlée du tissu sphacelé de la sclérotique, s'épanche dans l'intérieur de l'œil, le long de la *lamina fusca*. Dans les cas où l'on rencontre des usures ulcéreuses des couches internes seules de la sclérotique en un point circonscrit, on se rend encore aisément compte que l'abcès est parti de la choroïde et a eu tendance à perforer la rétine, l'hyaloïde et à se répandre dans le corps vitré.

Lorsqu'il arrive que la sclérotique abcède de part en part, par suite d'une sclérite purulente, il s'échappe une grande partie du contenu de l'œil et nous voyons le plus souvent une phthisie d'autant plus complète se développer, que la cicatrice fortement rétractée de la sclérotique amène un décollement hyaloïdien, rétinien et même des parties avoisinantes du corps ciliaire. C'est cette rétraction dangereuse au point de vue sympathique qui doit nous engager à ne pas assister impassiblement à pareille évolution de la maladie, mais à procéder à l'énucléation de ces yeux même pendant la période suppurative, ce qui peut se faire sans danger sur des yeux en pleine suppuration si l'on procède à une réunion exacte de la conjonctive avec la suture en bourse.

Pendant toute ma carrière je n'ai vu aucun cas où la cicatrisation d'un abcès sclérotical perforé de part en part, aurait donné lieu à une ectasie des parties cicatrisées par suite de la soudure des diverses membranes enveloppantes de l'œil (Alt). La perforation entraîne, en pareil cas, fatalement, après l'évacuation du pus et d'une partie du contenu de la chambre postérieure, une phthisie progressive et lente ; voici pourquoi, en vue des dangers d'une propagation inflammatoire d'un œil à l'autre, l'énucléation est indiquée.

ARTICLE IV

SCLÉRITE GOMMEUSE

Nous avons vu (p. 315), quelle part active la sclérotique prend dans le cas d'irido-choroïdite, où la masse gommeuse vient en quelque sorte dissocier par fibres les faisceaux du tissu sclérotical et les soulever sous forme d'ectasie staphylomateuse. J'ai décrit (1), sous le nom de capsulite gommeuse, un cas de développement de gomme épisclérale, qui mérite, suivant ce que j'ai observé ultérieurement, plutôt la désignation de sclérotite gommeuse.

Chez la première malade, âgée de cinquante-quatre ans, j'avais mis simplement à nu, par deux incisions pratiquées latéralement le long du muscle droit supérieur, une masse gélatineuse, qui s'étalait en arrière dans la capsule de Tenon sur la sclérotique. Sans faire aucune tentative d'ablation, cette masse, d'un aspect assez caractéristique, disparut sous l'influence d'un traitement mercuriel énergique, laissant une vaste pigmentation de toute la sclérotique.

Deux années après, en 1880, j'eus occasion d'observer un second cas de sclérite gommeuse chez une jeune femme d'une trentaine d'années. Chez elle aussi, la tumeur, d'un aspect gélatineux et si transparent qu'on pensait

(1) *Thérapeutique oculaire*, p. 724.

avoir affaire à un kyste (cysticerque), occupait la région du droit supérieur de l'œil gauche. Ici je fis l'ablation de cette masse gélatiniforme, et j'arrivai ainsi à me convaincre qu'elle pullulait sur la sclérotique même, s'étalant sous la capsule de Tenon, et qu'elle n'avait certainement pas pris son origine dans l'intérieur, l'iris et le corps vitré présentant sur cet œil un aspect absolument normal. La vision n'avait souffert qu'après que la gomme, s'avançant vers le bord cornéen, avait déterminé une sclérose partielle de cette membrane. Sous l'influence d'un énergique traitement mercuriel, la malade guérit complètement après avoir subi tout d'abord une rechute assez intense. La tumeur, examinée au Collège de France, ne put être définie avec précision comme gomme ou tubercule.

Évidemment l'observation de M. Alt paraît se rapporter à pareille sclérite gommeuse. « J'ai, dit cet auteur, eu occasion d'examiner un œil qu'on avait énucléé dans une clinique ophthalmologique homœopathique de New-York, après avoir porté le diagnostic de staphylôme total de la sclérotique, et qu'on avait montré comme un exemple merveilleux d'un staphylôme aigu de la sclérotique avec hypertrophie de cette membrane. La sclérotique paraissait, en réalité, épaissie d'à peu près six fois son volume; mais l'examen microscopique montrait qu'elle était, ainsi que le tissu épiscléral, remplie d'un très grand nombre de cellules rondes qui avaient dissocié les fibres sans les avoir pourtant nécrosées. »

La sclérite gommeuse se différencie aisément de l'irido-choroïde de même nature par l'absence des symptômes d'iritis, une limpidité absolue de l'humeur aqueuse et du corps vitré. La constatation de pareille intégrité est quelque peu rendue difficile lorsque la sclérite a beaucoup progressé et s'est sensiblement avancée vers la cornée, où elle entraîne alors une opacité par sclérose assez étendue. Un signe particulier est encore l'absence de symptômes irritatifs bien accusés; l'injection périkératique, dans les endroits non occupés par la sclérite, est très peu accusée, et voici la raison pour laquelle, si le foyer morbide siège dans la région supérieure de l'œil, on peut croire au développement d'un staphylôme aigu.

Quoique fort rare, nous avons toujours, de temps à autre, occasion d'observer cette forme de sclérite, qui réclame aussitôt un traitement des plus énergiques au moyen des frictions et d'injections simultanées de peptonate de mercure et de pilocarpine. Si l'on n'agit pas avec une très grande vigueur, on peut redouter une complication de la sclérite avec l'irido-choroïdite gommeuse et la destruction de l'œil qui devient phthisique ou staphylomateux. A part ce danger, une défiguration est à redouter par la persistance et la trop grande étendue de la maladie; c'est qu'elle donne lieu, en effet, à une sclérose d'un vaste segment de la cornée, et qui vient se confondre avec une partie fortement pigmentée de la sclérotique, d'un aspect fort disgracieux et permanent.

ARTICLE V

PIGMENTATION CONGÉNITALE APPARENTE, TACHES MÉLANOTIQUES HYPERTROPHIE SCLÉRALE — TUMEURS DE LA SCLÉROTIQUE

Ceux qui ont à soigner des malades des régions tropicales, en particulier des nègres, savent combien les taches pigmentaires de la sclérotique sont fréquentes chez eux. Mais aussi, chez les Européens, principalement chez les sujets de la race latine, à cheveux foncés, pareilles taches ne sont nullement rares, et n'offrent guère qu'un intérêt de curiosité lorsqu'on a soin de ne pas les confondre avec les taches mélaniques. Aussi le nom de *mélanosis scléral*, adopté dans un travail récent de M. Hirschberg, est-il des moins heureusement choisis, et ne doit pas remplacer celui de *pigmentation congénitale apparente*, dans les races blanches la sclérotique n'étant pas pigmentée d'une façon apparente, et le pigment ne se révélant qu'à l'examen microscopique.

Les taches pigmentaires congénitales s'observent avec une très grande fréquence en France et en Espagne; elles ont une teinte ardoisée plus accusée en général que celle que laisse la pigmentation qui suit l'épisclérite (Saemisch, Talco). Elles se rencontrent souvent en groupes de plusieurs taches disséminées ou sous forme d'une très large plaque qui se perd vers l'équateur de l'œil, mais embrasse une très grande étendue du globe oculaire. Chez les nègres, on observe que ces taches s'approchent bien plus du bord de la cornée, et qu'on constate souvent simultanément, avec leur présence, une pigmentation par plaques du limbe conjonctival.

Ces taches conjonctivales n'ont absolument rien de commun avec celles de la mélanose acquise, et qui, tout en empiétant sur la sclérotique, sont à la fois aussi conjonctivales. Pareilles taches mélaniques apparaissent, au début, isolées, ont une teinte noire foncée, se dégradent, en certains points, en un brun sépia, et sont aussi, au début, situées à une certaine distance du bord cornéen, mais finissent par l'atteindre. Après dix, quinze ou vingt ans d'accroissement imperceptible, la coloration de ces taches, qui ont atteint le limbe conjonctival, s'accentue, et la tache elle-même se bombe en avant, en se transformant en une tumeur mélanique. J'ai vu, chez le fils d'un médecin très instruit, qui avait bien observé son enfant, que pareille tache, reconnue à l'âge de six ans, avait mis vingt-deux ans pour aboutir à la formation d'une tumeur mélanique des plus infectieuses, puisqu'elle enleva le jeune homme à trente ans. Chez des personnes âgées, lorsque la tache mélanique n'est apparue, comme nous l'avons vu, que vers l'âge de quarante-cinq ou cinquante ans, il peut s'écouler parfois un laps de temps plus notable encore.

Aucune confusion ne doit être établie entre cette mélanose à marche si lente et la prédisposition des taches congénitales de la sclérotique à la formation de tumeurs pigmentées, comme le veut M. Hirschberg, qui, ainsi que cela est arrivé à M. Hulke (1), a, par hasard, une fois rencontré sur un œil à taches sclérales, un mélano-sarcome. Tout d'abord on verrait, si l'on voulait fixer son attention sur ce sujet, combien, chez la race latine, ces taches sont fréquentes (sans parler des nègres qui les présentent si souvent); en outre, il est établi que les mélano-sarcomes se développent avec plus de fréquence sur des gens fortement pigmentés; rien donc de bien surprenant que le hasard ait établi la coïncidence de pareil développement sur un œil à taches sclérales congénitales.

Encore aurions-nous accepté une certaine prédisposition si l'autopsie du cas relaté ne mentionnait particulièrement que la tache pigmentaire de la sclérotique, qui se rapprochait le plus de la région occupée par la tumeur choroïdienne, en était toutefois encore séparée par une masse scléroticale blanche.

Les nombreux confrères porteurs de taches scléroticales et étudiants des contrées tropicales peuvent donc se rassurer en lisant la conclusion du travail de M. Hirschberg. Ces taches ne constituent nullement, comme le pense le confrère de Berlin, « une disposition à une néoplasie progressive qui se réalise pendant l'âge moyen ou même sénile, mais qui a déjà été établie pendant la vie fœtale ». Le nombre des énucléations pour mélanose choroïdienne est pourtant déjà si notable, qu'un praticien très répandu en fait à lui seul une certaine quantité; les taches sclérales, d'un autre côté, sont si fréquentes, qu'on arrive à énucléer, pour des traumatismes aussi, un certain nombre de pareils yeux tachetés qui nous frappent pendant le dégagement de la conjonctive et des muscles, et pourtant on n'a jamais insisté sur cette coïncidence de pigmentation congénitale de la sclérotique avec la présence de tumeurs mélaniques de la choroïde.

Une pigmentation accidentelle de la sclérotique se rencontre fréquemment à la suite de coups de feu, de la pénétration de corps étrangers, et ici elle se combine aisément avec un autre état, l'*hypertrophie partielle* de la sclérotique. On voit aussi, autour d'un fragment de capsule, d'un éclat métallique ou d'un segment de grain de plomb, la sclérotique s'épaissir au point d'avoir le triple ou le quadruple de son épaisseur habituelle.

J'ai énucléé chez un chasseur, au mois d'octobre 1883, un œil dans lequel un grain de plomb avait pénétré quatre semaines auparavant. Après section du nerf optique on vit de suite en faisant basculer le globe oculaire près du nerf optique du côté du nez apparaître une tumeur noirâtre, qui incisée avec un couteau à cataracte laissa échapper la moitié d'un grain de plomb lancé par ricochet dans l'œil. Ce corps étranger s'était logé dans une partie de sclérotique qui avait comparativement à la région environnante triplé d'épaisseur et était en train de s'enkyster. Aussi c'étaient les désordres causés par le passage du grain de plomb à travers la cornée, le cristallin, le corps ciliaire et les membranes enveloppantes qui nous engagèrent à couper court à tout danger de l'œil blessé pour le congénère.

(1) *Ophthalm., Hosp. Rep.*, 1860, III, p. 179.

Nous voyons fréquemment s'établir pareille hypertrophie sclérale autour de grains de poudre, et alors les parties du tissu épiscléral avoisinant s'hypertrophient et se pigmentent. En pareille circonstance, nous avons été plusieurs fois consulté pour savoir si l'ablation de pareilles taches soulevées ne pourrait pas s'opérer. Un essai nous a démontré que la pigmentation est, en pareille circonstance, tellement diffuse, que même une abrasion très exacte de tout le tissu épiscléral, au moyen d'un couteau à cataracte, ne remédie guère à cette pigmentation, qui s'atténue, il est vrai, mais pour cela s'étend davantage. L'abstention est donc formellement commandée en pareille circonstance.

Les *tumeurs* de la sclérotique ont trouvé leur description à l'occasion de l'exposé des néoplasies, qui se développent près du limbe conjonctival dans le tissu épiscléral et conjonctival de cette région (t. I, p. 427). La sclérotique elle-même paraît, avec son tissu mal nourri, ne pas se prêter à la genèse des tumeurs, à l'instar de ce qui s'observe pour le tissu cornéen : la trame sclérale joue un rôle passif vis-à-vis des tumeurs qui l'attaquent, soit du dehors, soit de l'intérieur de l'œil; mais, ainsi que nous l'avons observé pour les gommes de la sclérotique et comme on le voit parfois dans les cas de sarcomes à cellules rondes, la tumeur peut éparpiller les faisceaux de la sclérotique et pénétrer si intimement dans sa trame, qu'on pourrait croire à une participation directe de son tissu à la genèse de la tumeur, et qu'on parle de gomme et de sarcome scléral.

Dans d'autres circonstances, et ce sont de beaucoup les plus fréquentes, on voit, au sein même des néoplasies, la sclérotique se comporter d'une façon absolument indifférente. S'agit-il d'une tumeur maligne intra-oculaire, ce sont les ouvertures de la capsule de l'œil livrant une voie aux nerfs et aux vaisseaux qui ont donné passage à la tumeur en se distendant progressivement; mais, au milieu de la désorganisation, la sclérotique intacte dessine les contours de l'œil désorganisé. A-t-on affaire à une tumeur extra-oculaire et même à celles qui, comme les myxomes, ont une tendance marquée à la dissection des trames des tissus, on peut voir le globe oculaire comprimé et réduit à un minimum de volume, mais composé essentiellement de la sclérotique intacte repliée sur elle-même et plissée en tous sens.

Ce qui se trouve donc décrit par les auteurs (voy. la *Bibliographie*) comme kyste, fibrome, sarcome, ostéome, n'a pas pris origine dans la sclérotique même. Ces nouvelles productions se sont plus ou moins intimement insinuées dans sa trame, qui n'a subi que des altérations passives de dissociation, d'usure et de désagrégation.

Les blessures, déchirures et corps étrangers de la sclérotique ont trouvé leur description à l'occasion de semblables lésions de la conjonctive et de la cornée (ce volume, p. 216).

GLAUCOME

PAR L. DE WECKER

INTRODUCTION

DÉFINITION DU GLAUCOME

En écrivant la première édition de cet ouvrage, je n'ai pas hésité, d'après les données de la science, qui avaient cours alors, de comprendre le glaucome dans les choroïdites, et de le désigner comme forme séreuse. Bien des auteurs m'ont imité et beaucoup même persistent à ranger le glaucome parmi les choroïdites, et à regarder l'altération choroïdienne comme la pierre fondamentale sur laquelle s'élève l'édifice chancelant de leur théorie glaucomateuse.

Le glaucome n'est pas une entité morbide, c'est un symptôme qui peut compliquer toute affection oculaire, en particulier aussi les choroïdites; dans d'autres cas, il est le phénomène prépondérant provoqué par des changements nutritifs des enveloppes de l'œil, et il peut imposer alors, par cette prédominance, en laissant croire à une entité morbide. Un œil devient glaucomateux du moment où l'*équilibre entre la sécrétion et l'excrétion de l'organe est rompu* au bénéfice de la quantité de liquide que contient physiologiquement la coque oculaire. Cette rupture d'équilibre fera éclater *une augmentation de pression intra-oculaire, une accentuation de tension et une distension consécutive des parties les moins résistantes de la coque oculaire.*

Cette définition du glaucome, considéré comme une *rupture d'équilibre entre sé- et excrétion oculaire* (que nous avons le premier donnée), restera, en ophthalmologie, aussi bien que la constatation capitale faite par Mackensie et si fructueusement développée par de Graefe, de l'*augmentation de la pression oculaire* dans la manifestation glaucomateuse, et doit constituer la base fondamentale de nos connaissances sur le glaucome. Il se pas-

sera encore du temps jusqu'à ce qu'on s'entende bien sur les causes diverses qui peuvent rompre l'équilibre entre sé- et excrétion, et entraîner ainsi un excès de tension, mais on n'ébranlera pas ces données principales sans retomber dans le chaos des connaissances sur le glaucome telles qu'elles existaient avant la découverte de l'ophthalmoscope et avant les travaux classiques de de Graefe.

Peu de personnes ont eu occasion d'étudier les affections glaucomateuses sur un plus vaste matériel clinique que nous, car nous pratiquons, en moyenne, par année, une centaine (1) d'opérations pour le glaucome, et il se présente au moins semblable nombre de cas non opérables à notre observation. L'étude que nous donnons se base donc sur une observation clinique très vaste qui nous a permis de contrôler les raisonnements théoriques et les expériences nombreuses que l'on a publiés dans ces temps récents sur le glaucome.

L'exposé que nous tracerons sera, nous l'espérons, un résumé exact des impressions cliniques dégagées autant que possible de toute préoccupation doctrinaire. Ce que nous a appris cette étude, poursuivie pendant de longues années, c'est qu'il faut absolument séparer du glaucome le terme *inflammatoire;* il n'existe pas, comme Donders l'a pensé, dans le glaucome, une ophthalmie. La rupture d'équilibre entre sécrétion et excrétion, suivant qu'elle est brusque et plus ou moins accentuée, entraîne plus ou moins de symptômes irritatifs, mais non des inflammations. Nous aurons occasion d'exposer que tous les prétendus phénomènes inflammatoires sont le résultat d'un excès de pression, et n'ont de l'inflammation que l'apparence, *tout produit inflammatoire faisant défaut.* Bien du temps aussi se passera probablement encore jusqu'à ce qu'on ait rompu avec la routine de parler d'un glaucome inflammatoire, se cantonnant derrière les cas où une inflammation

(1) Voici, dans les cinq dernières années, le total des opérations pratiquées à ma clinique pour le glaucome :

ANNÉES.	IRIDECTOMIE.	SCLÉROTOMIE.	TOTAL.
1879	13	60	73
1880	16	69	85
1881	27	86	113
1882	46	89	135
1883	51	77	128

s'est compliquée de phénomènes glaucomateux (comme certaines lymphangites oculaires); mais, pour nous, il ne reste pas moins déjà actuellement démontré que glaucome et excès de pression sont des termes qui excluent l'inflammation. M. Donders pressentit bien ce fait; car, en décrivant comme *type morbide* du glaucome, la forme absolument chronique simple et dépourvue de tout symptôme irritatif, il était bien forcé, dans les manifestations aiguës, d'ajouter à son prototype l'ophthalmia; mais le terme ophthalmia était mal choisi, car il s'agit de manifestations irritatives et non inflammatoires, les produits d'une inflammation ne se trouvant que dans la fantaisie des divers auteurs, mais n'existant pas cliniquement.

Dans notre description nous passerons en revue les diverses phases du glaucome suivant qu'elles s'accentuent progressivement ; nous diviserons donc cette affection suivant les gradations qu'elle présente cliniquement à notre observation et nous distinguerons :

1° *Un glaucome prodromique;*
2° *Un glaucome chronique simple;*
3° *Un glaucome chronique irritatif;*
4° *Un glaucome irritatif aigu et fulminant.*

Un chapitre particulier sera consacré à la *nature* et à l'*étiologie* du glaucome et en dernier lieu nous traiterons du *pronostic* (après avoir parlé des glaucomes secondaires) et du *traitement* des affections glaucomateuses.

ARTICLE PREMIER

GLAUCOME PRODROMIQUE

On ne saurait mieux saisir le caractère essentiel d'un symptôme comme le glaucome qu'en l'étudiant sur des yeux où il apparaît périodiquement et d'une façon fugace, imprimant à l'œil le cachet des désordres qui ne se produisent qu'insensiblement, mais d'une façon nette et précise. Le symptôme glaucome apparaissant tout d'abord avec une pureté parfaite nous livre aussi la meilleure occasion de scruter ses causes et de les bien séparer des effets que le symptôme n'a pas encore eu le temps de produire. On pouvait reprocher à cette isolation d'une forme à part, que nous désignons comme prodromique, qu'il ne s'agit que *des débuts* d'une affection qui prendra à peu près forcément à la longue l'aspect d'une des autres formes de glaucome, mais à cela nous répondrons que la forme prodromique reste souvent pendant de longues années telle, qu'elle n'implique pas *d'une manière absolue* sa transformation en une affection plus concluante à marche continue, enfin qu'elle est la seule qui se montre d'une façon transitoire en laissant au début l'organe dans une intégrité absolue.

De Graefe, qui le premier a désigné un état prodromique du glaucome, le considère comme se rencontrant dans trois quarts des cas de glaucome irritatif. Pour notre matériel clinique il ne se présente rien de semblable, c'est même à peine si dans un tiers des cas (un sur trois) les malades affirment avoir eu des symptômes prodromiques. Infiniment restreints sont les cas où le glaucome se présente de façon à mériter le nom de *prodromique*. M. Laqueur (1), qui a si bien étudié l'état précurseur du glaucome, partage aussi cette opinion et fait aussi observer que plus le glaucome éclate à une période peu avancée de la vie (jusqu'à quarante-cinq ans), plus il y a de probabilité pour observer une période prodromique ou un véritable glaucome prodromique.

Comme le fait remarquer M. Laqueur, il est fort aisé de préciser les débuts du glaucome prodromique, mais difficile de déterminer exactement l'époque où l'on n'a plus affaire aux prodromes mais à une forme chronique de glaucome. Pourtant la symptomatologie implique la délimitation du début et de la terminaison de l'affection. Elle débute dès qu'un des symptômes caractéristiques apparaît, elle cesse dès que les divers symptômes n'affectent plus le type fugace et qu'un seul ou plusieurs persistent pendant les intervalles où les autres font défaut.

Les symptômes principaux du glaucome prodromique sont :

1° *L'apparition de la fumée* devant les yeux. Cette fumée apparaissant, l'illusion en est si complète, que le malade questionne sur la présence de pareille fumée illusoire ou quitte la pièce pour s'assurer si c'est bien dans cet unique endroit qu'il voit de la fumée. C'est alors qu'il se rend compte que tout son champ visuel est le siège d'une opacité grisâtre s'accentuant lorsqu'il regarde dans une partie moins éclairée. Aux premières apparitions de cette fumée grisâtre l'acuité visuelle ne souffre nullement et seules les lettres, pendant un examen de l'acuité, paraissent un peu moins noires. C'est lorsque, après plusieurs apparitions de fumée, celle-ci a gagné en intensité qu'on voit alors l'acuité visuelle décroître et même au point de ne pas dépasser un dixième.

2° *Inséparable de la vision de fumée est l'apparition des arcs irisés autour de tout corps lumineux.* Il se peut que la vision de fumée soit si peu accusée que dans des endroits très éclairés, en plein air, le malade ne s'en aperçoive pas, mais un réactif infaillible pour lui de s'assurer que la fumée n'a qu'échappé, faible qu'elle était, à son observation, c'est qu'en regardant une flamme il voit l'arc irisé. Combien avons-nous soigné de médecins et de malades inquiets qui connaissaient si bien la sensibilité de pareil symptôme qu'à la moindre alerte d'obscurcissement de leur vision ils allumaient une allumette, faisant chaque nuit à plusieurs reprises cette expérience.

(1) Consultez la *Bibliographie*, si complète, pour l'énumération des récents travaux sur le glaucome.

Les cercles qu'observe le malade sont absolument concentriques, mesurant (en variant bien entendu avec la distance) 2 degrés à 2°,5, ne touchant pas la flamme, mais en étant séparés par un halo foncé de 4 à 5 degrés. L'intensité de la coloration est en rapport avec le degré de fumée que voit le malade ainsi qu'avec l'éclat de la lumière qu'il regarde : plus la flamme est intense, mieux les cercles irisés apparaissent. Tandis qu'avec la lumière jaune des bougies et du gaz la zone rougeâtre externe frappe surtout le malade, ce sont des cercles irisés de couleur bleu-violet qui apparaissent avec la lumière électrique, lunaire ou solaire, renfermant plus de lumière blanche. Des malades instruits ne désigneront pas la zone rouge comme terminant le phénomène entoptique, mais signaleront, à mesure que les cercles colorés pâlissent, l'apparition d'un cercle noir, qui, lui, est continué par un cercle large de 1°,5 à 2 degrés, de lumière blanche et diffusée dans lequel certains malades désignent nettement des lignes radiées innombrables (Laqueur). En résumé, lorsque le phénomène de cette vision irisée est bien complet, il existe une zone noirâtre contiguë au corps incandescent, mesurant 4 à 5 degrés et continuée par des cercles irisés de 2 degrés à 2°,5, puis vient un nouveau cercle obscur très chétif, auquel enfin s'adjoint un cercle de lumière incolore de 1°,5 à 2 degrés dans lequel apparaît exactement une auréole rayonnante de saint. L'ensemble de ces divers cercles occupe une étendue mesurable et équivalante à 14 degrés.

Comme l'intensité de la fumée, la perceptibilité de ces divers cercles et l'éclat de leurs couleurs marchent de pair avec l'intensité de l'attaque. L'un et l'autre symptôme diminuent d'intensité à mesure qu'on s'éloigne *du début* de l'attaque. Lorsque la fumée s'éclaircit, la perception des couleurs autour des flammes pâlit. L'attaque a-t-elle été peu intense et l'observation a-t-elle lieu à un moment assez éloigné du début de l'attaque? alors les malades n'indiquent souvent que des cercles concentriques uniformément colorés autour des flammes.

A mesure que le malade examine ces cercles à une époque éloignée du début de leur apparition, les couleurs pâlissent, et il finit par ne plus voir qu'un cercle de lumière bleuâtre, séparé de la flamme par une zone opaque (ce qui le différencie des simples cercles de diffusion que voient les yeux amétropes). Questionne-t-on le malade à ce moment sur la fumée qu'il aperçoit, il répond généralement qu'elle semble s'être transformée en un brouillard plus ou moins blanchâtre. Ce brouillard et les cercles blanchâtres autour des flammes disparaissent simultanément.

Si, pendant ces phénomènes qu'accuse avec tant de précision le malade, on examine attentivement son œil, on est à même de constater d'une manière irréfutable une *dureté de l'œil plus grande* que celle qu'il présente en dehors de cette attaque. La comparaison est facile parce qu'en général un seul œil se trouve atteint; en outre après l'attaque l'œil revient insensiblement à sa tension normale, semblable à celle du congénère, et l'on peut alors aisément se convaincre qu'il est survenu pendant la période

des troubles usuels une augmentation très appréciable au toucher de la tension.

M. Laqueur désigne cette augmentation par + T2 ; disons tout de suite que nous ne trouvons rien de plus arbitraire que cette désignation des divers degrés de tension introduite par Bowman et sur laquelle nous aurons encore à revenir. Il ne se rencontrera pas deux explorateurs, auxquels on laissera séparément noter pour un certain nombre de malades le chiffre de tension d'après la définition de notre éminent confrère anglais, qui tombent d'accord.

Un très grand nombre de ces attaques de troubles de la vision ont-elles eu successivement lieu ? alors on peut aussi par l'exploration des deux yeux désigner au malade quel est celui qui lui occasionne les phénomènes dont il se plaint; *une légère dureté* est jointe à *une plus grande réduction de l'amplitude d'accommodation* comparativement à l'autre œil. Ce sont les seuls symptômes qui persistent dans l'intervalle des attaques sur un œil atteint depuis quelque temps de glaucome prodromique.

3° L'exploration à l'éclairage oblique de pareil œil pendant l'attaque nous montre *constamment un léger trouble de la cornée* qui renvoie un reflet, plus fort et grisâtre, et dont la couche épithéliale, ainsi que le démontre le miroitement, se trouve avoir perdu de sa régularité de surface. Il s'agit ici d'un tiraillement plus grand de la couche épithéliale, dont les éléments se dissocient, ainsi que d'un soulèvement par places de la trame cornéenne œdématiée, à la suite d'une plus grande difficulté apportée à la circulation lymphatique. Avec la plus grande certitude nous avons pu constater que les troubles visuels marchent de pair avec les changements de la cornée, au point qu'en examinant à l'éclairage oblique le malade avant de l'avoir questionné, on peut lui affirmer que ses troubles visuels persistent ou ont disparu, suivant le degré d'intégrité de la cornée qu'on rencontre.

C'est dans cet examen, si facile pourtant, que l'on commence déjà à jeter de la confusion dans l'étude du glaucome en parlant des fines opacités de l'humeur aqueuse (Jacobson(1), ce qui impliquerait forcément le caractère inflammatoire de pareille attaque. Cependant il est bien aisé de se convaincre que l'humeur aqueuse n'est nullement ici en jeu, et à cet effet on n'a qu'à faire une simple paracentèse ou une sclérotomie, en se servant de la lumière électrique comme éclairage oblique. On peut alors observer le fait incontestable que l'humeur aqueuse qui s'écoule, et que du reste on peut recueillir et examiner microscopiquement, est absolument transparente et normale, que le trouble de la cornée persiste encore quelques secondes après l'écoulement complet de toute humeur aqueuse et que la cornée reprend sa transparence parfaite, l'iris apparaissant avec toutes les finesses de détails de son dessin. Nous verrons qu'il en est des prétendues fines opacités du corps vitré, absolument comme du trouble de l'humeur aqueuse; elles ont germé dans l'imagination des auteurs qui veulent absolument ranger le glaucome dans les inflammations. Qu'on se donne la peine d'examiner un œil à l'ophthalmoscope immédiament après une sclérotomie ayant rendu de la transparence à la cornée, dans un cas de glaucome chronique irritatif, et l'on verra que tout le trouble revenait à la cornée et que les autres milieux ont une limpidité parfaite. Évidemment le corps vitré n'a pas pu se débarrasser de ses opacités dans l'espace de quelques secondes, temps suffisant pour que la cornée reprenne dans nombre de cas sa transparence complète.

(1) *Archiv für Ophthalm.*, t. XXIX, 3, p. 45.

4° L'examen ophthalmoscopique des yeux atteints de glaucome prodromique ne montre en général, en dehors de l'attaque, aucune altération; pendant l'attaque, si elle est intense, on constate fréquemment un pouls artériel et celui-ci peut exceptionnellement aussi chez certains malades persister avec une vision du reste parfaite. S'agit-il d'anciens cas, la comparaison d'un œil à l'autre nous permet de constater une plus grande difficulté dans la circulation veineuse; sur l'œil atteint de glaucome prodromique, les gros troncs veineux sont un peu élargis comparativement à l'œil sain et légèrement aplatis près du bord papillaire, qui conserve son niveau normal tant qu'il s'agit de simples prodromes. Le pouls artériel, ainsi que cette dilatation et cet aplatissement des veines, ne s'observent que dans les cas où les attaques apparaissent avec brusquerie et acquièrent un certain degré d'intensité.

La *marche* du glaucome prodromique diffère dans les divers cas. Tout d'abord qu'est-ce qui provoque ces attaques, qu'est-ce qui contribue à les faire disparaître? Nous partageons ici absolument la manière de voir de M. Laqueur : tout ce qui contribue à *dilater* le pupille prédispose à amener l'attaque, tout ce qui produit une puissante *contraction* pupillaire tend à faire disparaître l'attaque. En d'autres termes, tout ce qui rejette l'iris et son insertion vers le cercle de filtration péricornéen tend à amener l'attaque, tout ce qui contribue à dégager ce cercle par contraction violente de la pupille fait disparaître l'attaque.

Les malades arrivent bien vite à connaître que toutes causes débilitantes, manque de nourriture, manque de sommeil, excès de travail, épuisement musculaire, agissant sur les sphincters, en les relâchant, leur amène l'attaque. Il en est de même de l'effet débilitant des émotions morales et des lassitudes qu'elles entraînent. « Lorsque je me sens brisé de fatigue, je suis certain de voir mes arcs-en-ciel, » est une réponse fréquente qu'on reçoit des malades.

Au contraire, tout ce qui stimule les sphincters, tout ce qui amène une contraction pupillaire fait cesser l'attaque. Ainsi il suffit, au début du mal, d'une promenade en plein air, au soleil, pour faire cesser l'attaque, ou d'un sommeil d'une courte durée, mais profond, pendant lequel la pupille reste contractée, pour que le malade voie se dissiper son attaque. Si les malades ressentent si fréquemment au lever du jour les phénomènes prodromiques du glaucome, c'est qu'ils ont mal reposé ou pas dormi, qu'ils sont souvent très inquiétés des explorations visuelles faites pendant la nuit et qu'ils sortent brisés de leur lit.

La preuve que c'est bien la contraction pupillaire qui fait cesser l'attaque, c'est que l'ésérine et la pilocarpine la font disparaître dès que ces myotiques entrent comme contracteurs pupillaires en action sans même avoir encore eu le temps d'exercer une influence sur la lentille. On voit pas à pas marcher le resserrement pupillaire avec l'éclaircissement cornéen et tout trouble visuel se dissipe pendant que le toucher nous révèle

encore une plus grande dureté de l'œil. Au contraire, immédiatement après l'instillation des myotiques, on voit encore quelque peu s'accentuer la pression qui, après une demi-heure ou une heure, retourne seulement à son état normal ou descend même au-dessous de la tension habituelle de l'œil malade.

Les attaques se dissipent sur les malades avec une très grande rapidité chaque fois qu'on a recours à un moyen naturel ou artificiel pour contracter la pupille, et l'on peut observer des malades chez lesquels pendant des années ces attaques se sont présentées à des intervalles fréquemment répétés (jamais périodiques) et ont laissé un œil absolument normal et intact.

Ni l'acuité visuelle ni le champ visuel, ni l'état de réfraction n'ont changé, seule l'amplitude d'accommodation a parfois souffert. Bien entendu, nous parlons ici des cas où le glaucome présente nettement encore son caractère prodromique et ne s'est pas insensiblement transformé en une des autres variétés à décrire, en en prenant les caractères propres. Car nous cessons de le désigner comme prodromique *dès que les périodes de pression exagérée ne sont plus entrecoupées par des phases de pression normale et que les phénomènes d'exagération de tension devenus permanents se révèlent par des signes manifestes que nous montre l'exploration ophthalmoscopique et fonctionnelle.*

Par cette définition même nous marquons bien les limites dans lesquelles il faut confiner le glaucome prodromique; de Graefe, lui, ne laissait éclater le glaucome que du moment où la fonction de l'œil cessait d'être intacte. Il ne parle donc que d'attaques prodromiques, mais cette définition est insoutenable, car un malade peut avoir bel et bien une attaque aiguë de glaucome, avec les symptômes irritatifs les plus marqués et le tout rentrer dans l'ordre sans laisser trace de cette attaque qui, momentanément, pouvait avoir aboli en grande partie la vision et que nul n'hésiterait à désigner comme étant du véritable glaucome. Aussi M. Mauthner, quelque peu avide du paradoxal, n'hésite-t-il pas à déclarer : l'attaque prodromique n'est autre chose qu'un glaucome aigu et la période prodromique n'est autre chose qu'une série d'attaques aiguës.

Nous, nous séparons le glaucome aigu et la forme prodromique qui en réalité sont une seule et même maladie, parce que la forme aiguë se complique de symptômes irritatifs, d'une congestion visible de tout le globe oculaire et d'une diminution telle de la vision, qu'elle va le plus souvent jusqu'à une abolition momentanée plus ou moins complète; nous faisons cette distinction en outre parce que l'œil sort, en règle générale, indemne de l'attaque prodromique; très exceptionnellement cela a lieu pour l'attaque aiguë. Mais, qu'il s'agisse au fond d'un seul et même symptôme, cela ressort d'une manière évidente du fait qu'un certain nombre de malades voient se transformer leur attaque prodromique en une attaque aiguë, et, pendant qu'ils étaient sortis

indemnes pendant des années de nombre d'attaques prodromiques, ils perdent l'œil rapidement à la suite d'une attaque ou de plusieurs attaques aiguës.

Nous saisissons encore ici l'occasion de démontrer le manque de logique que la plupart des auteurs montrent dans la définition du glaucome; ainsi il y en a fort peu qui n'identifient pas l'attaque prodromique avec les attaques plus ou moins irritatives du glaucome, on ne les voit nullement pour la plupart hésiter à rapporter dans la forme prodromique les troubles visuels à des changements non inflammatoires de la cornée, à une distension par excès de pression et à déclarer avec M. Mauthner que chaque œil qui a subi la première attaque prodromique indubitable est atteint de glaucome; mais, dès que pareil œil, déclaré absolument sain entre les intervalles des attaques prodromiques, voit se transformer son attaque prodromique en attaque de glaucome aigu, cet œil est devenu le siège d'une inflammation, ou, suivant Donders, il est à la fois pris de glaucome et d'ophthalmie. L'accentuation des symptômes de pression fait prendre à ces yeux le caractère inflammatoire, et détermine une ophthalmie dont on cherche vainement la démonstration, c'est-à-dire les produits.

La transformation du glaucome prodromique en une forme aiguë avec attaque unique (fulminante) ou accès répétés, est-elle la terminaison usuelle? Non, d'après notre expérience, nous voyons que la transformation en une forme chronique irritative est plus fréquente. Ainsi alors que pendant des mois et même des années l'œil présente en dehors des attaques une vision parfaite, nous voyons le malade déclarer que la fumée ne se dissipe que très lentement et finit par persister devant l'œil malade. Examine-t-on pareil œil, on constate toujours une rugosité persistante de la cornée, une paresse dans les mouvements de l'iris, une légère réduction de la chambre antérieure et une réduction, cette fois presque complète, de l'amplitude d'accommodation.

A partir de ce moment la pression intra-oculaire reste constamment sensiblement élevée au-dessus du niveau physiologique, et nous observons, surtout en explorant le champ visuel à un faible éclairage, un rétrécissement lentement progressif et typique (voy. plus loin) du champ visuel; le rétrécissement coïncide alors ordinairement avec un refoulement progressif de la papille du nerf optique. Ce qui nous révèle que cette forme de glaucome irritatif est sortie de la transition d'un glaucome prodromique, c'est que pareils yeux ne présentent guère de phénomènes irritatifs bien tranchés, fort peu de dilatation des vaisseaux ciliaires antérieurs, et que chez ces malades la tendance à une progression de la maladie par poussées reste toujours encore indiquée jusqu'à l'abolition complète de toute vision.

Il est rare de voir un glaucome prodromique se transformer en une forme de glaucome chronique simple, c'est-à-dire en une forme où les symptômes morbides se concentrent dans le segment postérieur, la région papillaire. Chez ces malades, les attaques prodromiques ne gagnent pas en intensité, mais traînent par contre en longueur, leur œil reste pendant de longues périodes dur, les phénomènes de tension du côté de la cornée s'accentuant de moins en moins; on voit au contraire la pression agir sur le

disque du nerf optique et une excavation glaucomateuse progressive se développer sur pareil œil dépourvu alors de tout symptôme irritatif.

Je ne serais pas éloigné de croire que nous assisterons plus souvent à pareille transformation depuis l'emploi des myotiques dans les affections glaucomateuses. Ainsi j'ai été frappé du fait suivant. Un confrère âgé de quarante-deux ans s'est présenté chez moi en octobre 1877 accompagnant sa mère opérée de glaucome sur les deux yeux. Ce confrère présentait des symptômes prodromiques indiscutables sur son œil droit et on lui avait conseillé l'iridectomie préventive. Comme l'état fonctionnel était absolument intact, je conseillai à notre confrère de se tenir à l'emploi de l'ésérine et de la quinine. Je revis notre malade fin 1883 où il me conduisit sa mère, dont la vue en dépit des pupilles très correctement exécutées avait sensiblement fléchi et nécessitait la réouverture de la plaie par oulotomie (cicatrisotomie). A cette occasion l'examen de l'œil droit du confrère me permit de constater qu'il avait les débuts d'un glaucome chronique simple, faible excavation du nerf (partie supéro-interne), tension oculaire augmentée d'une manière permanente, très léger rétrécissement du champ visuel en haut et en dedans (10°). Ce confrère a, grâce à l'emploi périodique de la quinine et de l'ésérine, très fortement espacé les attaques prodromiques, mais n'a pas empêché dans le courant des six années passées l'évolution d'une forme chronique simple de glaucome.

La *thérapeutique* du glaucome prodromique ne doit évidemment pas être aussi radicale que cela a été recommandé et consister tout de suite dans l'iridectomie. Qui voudra donner à des malades jouissant dans les intervalles souvent très longs de leurs attaques d'une vision absolument parfaite, les éblouissements de la pupille artificielle et les inconvénients de l'astigmatisme acquis par l'opération?

Moins les attaques sont fréquentes et intenses, moins on a à s'occuper de traiter directement l'œil, mais on doit porter son attention sur l'état général de ces personnes, ordinairement d'un tempérament débile, nerveux et irritable. Chez eux, le séjour prolongé en plein air, les exercices corporels non fatigants, les promenades, les bains de mer, tout ce qui est en un mot stimulant et fortifiant, doit être conseillé. A ces personnes nous prescrivons l'usage prolongé des pilules de valérianate de quinine (deux pilules de 10 centigrammes matin et soir), des ferrugineux (eau d'Orreza), et nous leur défendons formellement le séjour prolongé dans un air vicié (théâtres), les veilles, les excitations énervantes des jeux de hasard. Si pareil régime est consciencieusement suivi, on arrivera d'autant plus sûrement à supprimer les attaques qu'on conseillera aux malades d'instiller dans l'œil malade avant de s'endormir une goutte de pilocarpine (20 centigrammes pour 10 grammes).

S'agit-il de personnes chez lesquelles les attaques se répètent très souvent et qui sont inquiétées par le trouble assez marqué de leur vision pendant l'attaque, alors nous recourons à des instillations périodiques d'ésérine (5 centigrammes pour 10) ainsi qu'à l'emploi de fortes doses de quinine; nous n'hésitons pas en pareil cas à proposer au malade la sclérotomie, qui, jointe au massage régulier de l'œil et à l'emploi de la pilocarpine, arrive sûrement à faire disparaître les phénomènes prodromiques.

On réserve l'iridectomie aux cas où les attaques prodromiques auront déjà gagné tellement en intensité qu'on pourra craindre qu'elles ne soient suivies d'une attaque de glaucome aigu, et nous serons d'autant plus autorisés à agir ainsi que le malade se trouvera moins à notre portée. L'iridectomie pourrait être exécutée ici avec d'autant moins d'hésitation que le fait avancé par certains confrères se vérifierait, c'est-à-dire que les cas de glaucome ayant passé par une période prodromique seraient tous susceptibles d'être sûrement guéris par l'excision de l'iris (voyez l'article consacré spécialement au traitement du glaucome).

ARTICLE II

GLAUCOME CHRONIQUE SIMPLE

Il aurait pu paraître plus naturel de faire suivre la description du glaucome prodromique de celle du glaucome chronique irritatif ou glaucome aigu, dans lequel il se transforme parfois, mais nous tenons à bien esquisser successivement les signes principaux du symptôme glaucome sur des yeux en apparence sains et où le cortège des phénomènes irritatifs ne vient pas voiler plus ou moins les signes cardinaux.

Le *glaucome chronique simple* est une affection où tout signe irritatif, même celui des changements de tension cornéenne, fait défaut ; ce n'est pas non plus, comme le définit M. Mauthner, une variété « où les symptômes inflammatoires manquent dans la section *antérieure* du globe oculaire », mais où tout symptôme inflammatoire fait défaut.

Pour être en contradiction sur ce point, nous ne partageons pas moins avec certains confrères (Stellwag, Laqueur) l'opinion que dans la forme absolument simple de glaucome les troubles d'excrétion oculaire et les phénomènes morbides de tension se localisent probablement dans le segment postérieur de l'œil et que les phénomènes de tension cornéenne, de troubles (suivis d'œdème) dans la circulation lymphatique, qui font le caractère capital du glaucome prodromique, ont lieu dans le glaucome chronique simple à l'entour de l'entrée du nerf optique en retentissant alors sur la nutrition de la papille. Nous pensons que les travaux futurs démontreront que des conditions mécaniques se présentent pour l'anneau sclérotical péripapillaire comme causes originaires du glaucome, ainsi qu'on les a déjà clairement démontrées pour l'anneau trabéculaire sclérotical qui contourne la cornée.

Ce qui caractérise en outre cette variété de glaucome, c'est qu'elle est *absolument dépourvue* de toute poussée et de toute rémittence dans sa marche, qui, plus ou moins lente, est *uniformément* progressive. Dans aucune autre variété de glaucome nous ne rencontrons ce symptôme, même dans la forme chronique irritative, où nous retrouvons, comme dans le glaucome prodromique et aigu, la tendance aux aggravations par secousses ou accès.

Le glaucome chronique simple se présente donc avec une augmentation lente mais progressive de la tension, dont les effets se font valoir essentiellement sur les nerfs ciliaires et l'entrée du nerf optique. Cette augmentation régulière de tension insensibilise progressivement, refoule peu à peu le nerf optique en arrière et anesthésie également les fibres qu'il renferme.

Nous sommes ici en contradiction absolue (en nous basant sur une grande et large expérience clinique) avec M. Mauthner, qui dit : « Il y a des glaucomes sans augmentation de tension et des glaucomes sans excavation. » Oui, il y a des glaucomes sans excavation de la papille et cela parce que la tension n'a pas encore eu le temps de l'excaver, ce à quoi ils aboutissent tous dès qu'on les laisse persister un certain temps, mais il n'y a pas de glaucome sans exagération de tension. Dans tous les cas où on ne peut pas constater une augmentation de tension et qu'on veut exclusivement, sur l'aspect de la papille du nerf optique et le mode de rétrécissements du champ visuel, baser son diagnostic, on s'expose à commettre une erreur. Il y a bien des altérations morbides du nerf optique qui finissent par produire des excavations en apparence glaucomateuses (rappelons ici la transformation de la papille à la suite d'épanchements inter-vaginaux), mais le diagnostic d'un glaucome chronique simple n'est fait qu'à la condition que l'excavation soit démontrée comme produite par *refoulement*, c'est-à-dire comme consécutive à une exagération de la tension. Nous faisons donc ici notre diagnostic autant avec les doigts qu'au moyen de l'ophthalmoscope et du périmètre ou du comprimètre.

Les symptômes cardinaux du glaucome chronique simple sont donc : 1° une augmentation lente et progressive de la tension ; 2° une réduction progressive de l'amplitude d'accommodation allant (avant que la constatation du fait soit rendue impossible par suite de l'anesthésie complète de la rétine) souvent jusqu'à l'abolition du pouvoir accommodateur ; 3° une réduction plus ou moins prononcée de la sensibilité cornéenne ; 4° un refoulement du nerf optique ; 5° l'anesthésie progressive de la rétine.

1° *L'augmentation lente et progressive de la tension* ne manque dans aucun cas de glaucome chronique simple bien confirmé. Comme tels nous envisageons les cas où nous voyons les moyens antiglaucomateux, myotiques, iridectomie et sclérotomie, exercer une action manifeste sur la marche de la maladie. Ce qui a rendu ici le symptôme capital si difficile à constater, c'est que cette augmentation de tension est fort peu accusée au début et peut être si peu prononcée que sur des yeux à tension normalement très faible, elle ne rehausse pas la tension au delà de celle qu'on rencontre d'habitude chez des personnes à forte pression intra-oculaire, mais physiologique. Un seul œil est-il atteint, il sera encore facile par la comparaison avec l'autre, à tension normale très faible, de s'assurer qu'il y a eu accentuation de la pression sur l'œil qui présente des phénomènes glaucomateux. Une autre raison qui a fait admettre l'existense de glaucomes chroniques simples sans exagération de tension, c'est que, lorsque de Graefe finit par admettre que ce qu'il avait décrit comme atrophie avec excavations glaucomateuses n'était autre chose qu'une forme de glaucome, il a été le premier à insister sur l'absence d'exagération de tension dans un certain nombre de

cas, ce qui excusait la confusion commise; mais ce grand maître rejetait aussi d'emblée les cas avec excavation quasi glaucomateuse, mais qui n'avaient absolument rien de commun avec le glaucome, dans le giron du glaucome.

Nous n'avons qu'à jeter un coup d'œil sur les belles planches que Ed. de Jaeger a faites des excavations physiologiques très étendues, ou à étudier des coupes de nerfs optiques avec très vastes excavations de même nature, pour nous dire pareil œil ; lorsque l'étroit anneau situé entre la limite de l'excavation physiologique et celle de la sclérotique se sera affaissé par suite d'une atrophie simple du tissu nerveux de la papille, il en résultera forcément qu'il devra présenter l'aspect d'une excavation par refoulement, la vaste excavation physiologique ne se différenciant de l'excavation glaucomateuse que par la présence de l'anneau de tissu nerveux situé dans le niveau de la rétine.

Aussi insisterons-nous particulièrement sur ce fait que, pour nous, l'aspect de la papille, présenterait-il autant que cela est possible les signes d'un refoulement en arrière, nous ne poserions pas le diagnostic de glaucome si la tension n'était pas augmentée, ou si un moyen de détendre passagèrement l'œil ne nous avait pas confirmé que l'anesthésie rétinienne produite était manifestement influencée par cette diminution artificielle de la tension, qui ne nous paraissait pas, suivant un moyen d'exploration assez défectueux, il faut l'avouer, anormalement augmentée. Il est donc utile de disposer d'un second moyen très sensible pour acquérir la confirmation que les nerfs intrinsèques de l'œil sont soumis à un excès de tension ; c'est :

2° *La réduction et l'abolition de l'amplitude d'accommodation.* Ce moyen aurait une valeur infiniment plus considérable si le glaucome n'éclatait pas à une période de la vie où déjà le pouvoir accommodateur est sensiblement réduit. Cette réduction progressive échappe facilement à l'observation du malade et du médecin parce que le plus souvent un seul œil est tout d'abord atteint et que le travail de l'autre supplée à ce manque de pouvoir accommodateur de l'œil malade. Dans aucun cas un glaucome chronique double ne survient sur les deux yeux sans que le malade n'ait eu un avertissement par une réduction sensible de son pouvoir accommodateur, se révélant chez les sujets encore jeunes par des symptômes d'asthénopie accommodative et chez les personnes d'un certain âge par la nécessité de changer à des intervalles très rapprochés leurs lunettes. Il est aisé de constater, lorsqu'on a affaire à un glaucome unilatéral et que l'autre œil ne montre encore aucune tendance à être atteint, l'acuité de l'œil malade n'étant pas trop descendue pour rendre cette constatation difficile ou impossible, qu'il existe une différence sensible entre l'amplitude accommodatrice de l'œil sain et celle de l'œil atteint de glaucome simple.

Simultanément avec ce symptôme, marchent une certaine paresse dans les mouvements du sphincter iridien et un certain degré de mydriase qui frappe surtout par comparaison avec l'autre œil resté sain.

Nous prêtons une attention toute particulière à la présence des symptômes dépendant des nerfs ciliaires parce que dans les cas de doute, lorsque l'accroissement de pression n'est pas très sensible au toucher, l'excavation papillaire encore peu accusée, ils nous mettent sur la voie du diagnostic, et que nous pouvons affirmer qu'il n'y a pas péril à cause d'un simple aspect de refoulement papillaire, même lorsque le champ visuel avec sa marche progressive et caractéristique ne nous rassurerait pas sur la nature de la maladie, s'il s'agit d'un œil peu tendu, avec une amplitude d'accommodation normale et un iris très mobile avec propension plutôt au myosis.

Un signe qu'on peut utiliser aussi dans les cas difficiles, c'est la diminution de la sensibilité de la cornée qui nous frappe surtout lorsque cette sensibilité peut, au moyen d'un simple stylet mousse, être comparée d'un œil à l'autre. Bien entendu il ne s'agit pas ici d'une abolition de la sensibilité, comme nous l'aurons encore à décrire pour d'autres formes de glaucome, mais d'un simple émoussement, car on observe chez des gens aveugles depuis des années par glaucomes chroniques simples que les cornées ont conservé encore un degré notable de sensibilité, mais celle-ci est constamment inférieure à celle que présente l'état normal et cela nous est facile à préciser lorsque le glaucome est resté longtemps unilatéral.

3° Le symptôme capital du glaucome chronique simple est sans contredit le *refoulement progressif de la lame criblée de la papille et de son tissu nerveux*. La lame criblée ne peut être considérée comme autre chose que la terminaison de la névroglie du nerf optique au moment où les fibres se dépouillent de leur gaine de myéline pour devenir fibres à simple contour, fibres transparentes. La transformation s'opère habituellement dans un point correspondant à l'épaisseur de la sclérotique de façon à se trouver au niveau du plan interne de cette enveloppe, la plus épaisse de l'œil. Très souvent la cessation de la névroglie épaisse du nerf et, avec elle, le dépouillement des fibres nerveuses de leur myéline ne se font pas dans un plan concordant ou parallèle à celui de la surface scléroticale, mais la démarcation des fibres transparentes descend plus ou moins profondément dans le nerf, et cela principalement le long de l'arbre vasculaire des vaisseaux centraux; ce qui permet au regard de pénétrer à une assez grande profondeur dans le nerf, la lame criblée présentant alors sur sa coupe l'aspect d'un cornet. Souvent aussi elle remonte davantage d'un côté du nerf, s'abaisse sensiblement de l'autre, ce qui explique l'apparition d'excavations physiologiques plus ou moins profondes.

M. Mauthner a, avec raison, insisté sur ce fait que les fibres du nerf une fois dépouillées de leurs gaines étant absolument transparentes comme dans leur étalement dans les couches sensorielles de la rétine, notre appréciation sur le niveau de la surface du nerf est donc rendue très difficile; ne seraient-ce que les fibres que nous verrions, nous aurions devant nous et complètement à jour l'étalement de la lame criblée. Pourtant nous ne

l'apercevons dans les examens physiologiques que partiellement, et même le criblé de ces excavations où le support cellulaire de la papille est à jour nous démontre qu'à travers ce criblé est passée une partie des fibres d'une transparence telle qu'elle échappe à notre observation (ce ne sont évidemment pas des interstices de la névroglie dans lesquels s'enfoncerait le corps vitré).

Si donc la lame criblée est soustraite à notre regard dans une très grande étendue ou même complètement lorsqu'il n'existe aucune excavation, c'est que les 4 ou 500 000 fibres qui ont quitté le nerf forment une véritable papille par le resserrement de l'anneau sclérotical; ce ne sont évidemment pas absolument des fibres transparentes qui nous masquent l'aspect chatoyant et éclatant de la névroglie que donne la lame criblée, mais bien les vaisseaux, les capillaires et les très fins réseaux du tissu cellulaire, qui comme adventice accompagne surtout les fines ramifications. M. Mauthner n'a pas suffisamment fait intervenir ce point, que le tissu nerveux de la papille n'est absolument transparent qu'à la condition d'être privé de toute vascularisation, en sorte qu'il faut rapporter l'apparition d'excavations qui ne sont que fictives, à la disparition des vaisseaux du tissu nerveux, à une anémie plus ou moins complète des fibres.

Nous voulons aussi prendre comme exemple, à l'instar de M. Mauthner, une très large excavation physiologique centrale où tout le tissu apparent de la papille se réduit à un anneau assez étroit qui contourne l'anneau sclérotical. Évidemment nous voyons ici la lame criblée comme dénudée, mais nous demandons d'où viendraient les fibres qui constituent le tissu papillaire si elles ne sortaient pas des ouvertures de la lame criblée dont la majeure partie s'étale devant nous. Les fibres dans leur parcours pour arriver dans les parties marginales de la papille échappent donc absolument à notre vue, et ce qui est pour nous appréciable comme tissu papillaire, ce ne sont pas des fibres, mais bien le tissu cellulaire et les capillaires renfermés dans la partie visible des bords de la papille, et c'est sur la façon dont celle-ci pâlit, s'affaisse et se soustrait comme support des gros troncs vasculaires que nous gardons notre appréciation.

En se plaçant sur pareil terrain bien des questions inexplicables nous deviennent alors faciles à saisir. Nous ne voyons pas pourquoi M. Mauthner s'étonne tant que le nombre de fibres sur une pareille papille qui forme un anneau étroit autour des fibres diaphanes tapissant une excavation physiologique centrale et très vaste puisse trouver place dans cet étroit anneau. A-t-on donc fait sur pareilles papilles des mensurations exactes en ce qui concerne leur diamètre, et ne faut-il pas un élargissement très faible du cercle papillaire pour *compenser facilement* l'entassement d'une papille dont les fibres restent jusqu'au moment de leur étalement sur la rétine ramassées ainsi qu'elles s'éloignent dans leur parcours dans le nerf même. A mesure donc que le diamètre de la papille gagne sans frapper notre attention (car il existe ici des variations physiologiques notables), cet anneau de tissu nerveux apparent peut dans de très vastes excavations physiologiques se réduire de façon à ne constituer, ainsi que nous le voyons fréquemment, qu'un croissant, dont les pointes sont à peine ou même pas réunies par une traînée de tissu vasculaire et apparent de la papille. Mais la possibilité qu'un véritable excavation glaucomateuse puisse physiologiquement se présenter n'est pour cela nullement donnée, car cela impliquerait

que tout le tissu connectif et les vaisseaux, tout enfin ce qui est supporté par les troncs vasculaires ait disparu et que les gros troncs vasculaires se trouvent accolés par une raison absolument inexplicable aux parois de l'entrée du nerf optique, même à tel point qu'une portion de leur parcours nous échappe lorsqu'ils suivent les parties surplombant sur l'anneau sclérotical.

4° *Ce n'est dans le diagnostic et l'appréciation d'une excavation que le parcours des vaisseaux et l'emplacement de la lame criblée qui peuvent nous guider.* — L'ophthalmoscope ne peut nous induire en erreur qu'en ce que présente le parcours de fibres absolument transparentes renfermées dans la papille. Des difficultés d'appréciation ne naissent donc que dans le cas où physiologiquement la papille en renferme un très grand nombre et où par conséquent les phénomènes de compression de la papille ne peuvent s'étudier que sur une partie restreinte et vasculaire de la papille ; mais ici encore le changement d'emplacement de la lame criblée nous vient en aide, changement que nous étudions par l'écart entre le point de pénétration des vaisseaux dans la lame criblée et leur courbure pour s'étaler sur le plan rétinien.

Il nous est difficile de saisir comment ceux qui suivent pas à pas l'évolution d'une excavation glaucomateuse sur une papille normale, dépourvue d'excavation physiologique, puissent conserver le moindre doute qu'il s'agit ici d'un véritable *refoulement* des éléments nerveux et vasculaire de la papille. Un premier signe capital, c'est que l'excavation se fait *uniformément* sur toute la surface papillaire, ce que l'on juge aisément par l'égalité du coude des vaisseaux qui, des divers côtés, quittent la papille. A mesure que le tissu papillaire est refoulé, le coude des vaisseaux s'accentue, et la lame criblée devient plus apparente, et mêle sa coloration bleu blanchâtre ou bleu verdâtre au ton rosé de la papille qui va en pâlissant de plus en plus.

Lorsque, par suite d'un refoulement qui a porté, non seulement sur la membrane criblée, mais sur les côtés de l'entrée du nerf, nous voyons, par suite de la disparition du tissu cellulaire et nerveux, les vaisseaux s'aplatir sur la lame criblée et sur les parois latérales de l'extrémité du nerf optique, nous aurons alors l'image bien connue de l'excavation glaucomateuse avec aplatissement des vaisseaux sur l'anneau sclérotical, leur disparition le long de la paroi latérale de la papille, leur réapparition sur le fond de l'excavation, où ils se présentent en apparence en discontinuité avec ceux du bord. Suivant l'emplacement physiologique de la lame criblée et la plus grande fréquence du passage de l'arbre vasculaire de la papille à travers des parties internes (nasales) de la lame criblée, nous voyons en général presque tous les vaisseaux s'accoler exclusivement dans la moitié nasale de la papille. Seuls quelques rares vaisseaux fins, qui se dirigent directement vers la macula, occupent le segment temporal de la papille.

Le *refoulement* de la lame criblée nous est aisément appréciable, parce que l'anneau sclérotical est, par suite de la disparition de tout tissu peu transparent qui le recouvre, mis à nu, de telle façon qu'il nous paraît

comme tranchant, surplombant la lame criblée pour laquelle nous devons, à l'examen à l'image droite, nous adapter autrement et faire usage de verres correcteurs (lorsqu'il s'agit de l'examen d'un œil emmétrope) pour pouvoir en saisir les détails. Le fond de la papille s'est soustrait à la portée de notre regard et la différence que présente comme réfraction l'œil examiné, en prenant une fois comme point de mire l'anneau sclérotical, et une autre fois le plan de la lame criblée, nous donne une appréciation assez exacte de la profondeur de la papille, et, comparativement à l'emplacement physiologique du fond papillaire, du degré de refoulement qu'elle a subi. Rappelons, en passant, que trois dioptries correspondant, à peu de chose près, à 1 millimètre d'écart, si donc il nous faut, sur un œil emmétrope, pour voir avec précision le fond de la papille, un verre — 6, tandis qu'en relâchant absolument toute accommodation de notre propre œil emmétrope, nous voyons avec netteté l'anneau sclérotical, nous donnerons une profondeur de 2 millimètres à la papille excavée.

L'anneau sclérotical du nerf optique, très visible par son bord tranchant dirigé vers le creux de la papille, se confond, vers le fond de l'œil, avec le *halo* glaucomateux, c'est-à-dire avec la zone de tissu choroïdien aminci et atrophié qui contourne en général, dans tous les cas de glaucome chronique simple, une papille fortement excavée. On peut donc soutenir (Mauthner) qu'à proprement parler l'anneau sclérotical n'est pas visible dans le glaucome chronique simple à cause de cette fusion avec la zone d'atrophie choroïdienne péripapillaire, mais sur des yeux atteints depuis longtemps de glaucome chronique simple ou sur des yeux qui présentaient, avant d'être atteints de cette maladie, un amincissement choroïdien péripapillaire (staphylôme postérieur), on voit parfaitement se détacher le bleuté de l'anneau sclérotical d'avec la teinte plus jaunâtre du halo de choroïde atrophiée.

Un dernier signe qui nous dénote qu'il s'agit d'un refoulement et d'une véritable compression de la papille est la façon dont se comportent les vaisseaux de la papille. En général, les veines montrent un léger aplatissement et un élargissement sur l'anneau sclérotical; avant de plonger dans le creux de l'excavation, les artères ont, comparativement aux veines élargies, diminué un peu de volume, et, dans nombre de cas, on peut constater un état de dilatation, de tortuosité (état cirsoïde) des fins vaisseaux sur la lame criblée. On voit parfois ramassés des paquets entortillés de fins vaisseaux qui imposent au premier aspect, et sans s'être bien adaptés, pour le fond de l'excavation même, comme s'il s'agissait d'un foyer hémorrhagique.

Dans la très grande majorité des cas, l'évolution de l'excavation, par suite d'une *pression exagérée sur l'entrée du nerf optique*, ne présente donc, sans avoir besoin même de se guider sur les changements morbides subis par le tissu plus ou moins diaphane de la papille, aucune difficulté; nous avons : *refoulement des vaisseaux et de la lame criblée, aplatissement des troncs vasculaires contre l'anneau sclérotical*, et, manifestement, *embarras*

de circulation dans les fins vaisseaux de la papille, conjointement avec une *atrophie du tissu choroïdien péripapillaire.*

On a cherché à ébranler cette démonstration clinique en soutenant que l'état fonctionnel ne concordait, ni avec l'aspect que présentaient les papilles excavées, ni avec le mode d'évolution de pareille excavation. En outre on a voulu déduire les divers phénomènes de *refoulement* papillaire d'un processus morbide qui agirait par *rétraction* sur la papille. A ces deux objections nous aurons à répondre.

Il est indiscutable qu'il existe des cas d'épanchements sanguins dans les gaines du nerf optique produisant l'aspect d'une embolie de l'artère centrale où une papille d'une conformation absolument normale finit par prendre l'aspect d'une excavation glaucomateuse avec affaissement de la lame criblée, bord sclérotical tranchant, vaisseaux coudés sur le bord, et plaqués sur le fond de l'excavation, mais deux signes différencient constamment ces cas, ce sont le fort amincissement des vaisseaux, principalement des artères et un épaississement de la membrane adventice de ces dernières visible particulièrement dans leur trajet sur le bord de la papille. A part ces signes, la *conformation* de la papille excavée par *affaissement* et *rétraction* de son tissu est absolument identique à celle exercée par *refoulement* et *compression* (j'en ai pu faire la démonstration à mes élèves sur des malades observés pendant des années). Ce qui manque constamment dans ces cas, c'est un excès de pression qui ne fait *jamais* défaut dans la véritable excavation glaucomateuse. M. Mauthner s'exprime il est vrai à cet égard de la manière suivante : « En ce qui concerne la tension de l'œil dans le glaucome, on observe en réalité tous les degrés jusqu'à T 3. Ainsi on trouve une dureté éburnée du globe oculaire atteint d'excavation glaucomateuse, à côté d'une excavation glaucomateuse où l'œil est si facilement compressible qu'il ne saurait être question d'une augmentation de tension. Lorsqu'on poursuit le même cas de glaucome chronique simple pendant longtemps, on arrive souvent à constater une fluctuation dans la tension de façon que le globe oculaire qui à un certain examen ne montrait aucune augmentation de tension, présente une autre fois une tension modérée et une troisième fois au contraire excessive. Pourtant il existe des cas ou à aucun moment une augmentation de tension ne peut être démontrée ». A cette dernière phrase nous n'avons qu'à répondre que ces cas n'étaient pas des glaucomes, qu'ils simulaient simplement l'excavation glaucomateuse, et la preuve, c'est que les opérations et les myotiques destinés à réduire la pression et guérir le glaucome n'ont en pareil cas aucune prise. On oublie donc que la confusion avec certaines atrophies atteignant des yeux qui présentent de très larges excavations physiologiques se commet encore journellement.

Un autre argument contre l'évolution de l'excavation glaucomateuse par refoulement et compression du tissu papillaire sous l'influence d'une pression exagérée est que l'image ophthalmoscopique ne concorde pas avec le degré de refoulement de la papille et que nous rencontrons dans certains cas l'image la plus parfaite de l'excavation glaucomateuse avec un rétrécissement à peine ébauché du champ visuel ou même avec une intégrité parfaite de la vision centrale et périphérique. Le fait n'est pas niable, mais on oublie de dire qu'il ne s'agit ici constamment que d'une période transitoire, que cette presque intégrité ou intégrité complète ne précède que pendant une durée limitée de temps la déperdition progressive et systématique de la vision. Ainsi, si nous admettons que l'atrophie du tissu nerveux de la papille s'opère par compression, il n'est rien que de naturel de penser que cette action atrophiante débute en anémiant le tissu, qui devient alors absolument diaphane comme celui des fibres tapissant une excavation physiologique. Qu'y a-t-il alors de si surprenant, lorsqu'il s'agit d'un œil qui présentait une excavation physiologique centrale très étendue, avec étroit anneau de tissu nerveux apparent, que, pareil œil passant par la phase de compression glaucomateuse qui accentue cet anneau et rend le tissu nerveux absolument diaphane avec un refoulement lent des vaisseaux vers les parois de la papille, celle-ci se montre déjà avec une excavation en apparence achevée, tout en renfermant encore des fibres nerveuses assez bien conservées pour garantir l'intégrité du champ visuel et de l'acuité centrale. Aussi n'avons-nous pas pour cela besoin de recourir à une choroïdite avec transsudation sérieuse des couches sensorielles de la rétine pour nous expliquer le rétrécissement progressif du champ visuel, les conditions circulatoires de la rétine nous fournissent une explication suffisante. C'est lorsqu'avec une transparence parfaite des fibres nerveuses de la papille, l'effet anémiant de la pression s'étend sur la

circulation rétinienne que soudain se produit le rétrécissement caractéristique; on sait combien les fibres nerveuses supportent la compression et la distension avant de s'atrophier. L'effet anémiant précède l'effet atrophiant de la pression glaucomateuse et nous explique pourquoi dans certains cas, qui sont bien loin d'être la règle, on voit l'aspect ophthalmoscopique jurer avec l'état fonctionnel que présente l'œil examiné.

Nous avons déjà fait remarquer, lorsqu'on poursuit attentivement la marche de cas de glaucomes chroniques simples, *typiques*, comment on peut constater une harmonie et une concordance parfaites avec l'augmentation de pression, les difficultés circulatoires du côté des vaisseaux centraux, le refoulement croissant du tissu pupillaire, le rétrécissement progressif du champ visuel, l'abolition finale de celui-ci et la décoloration du nerf qui prend la teinte bleu verdâtre du tissu sclérotical, c'est-à-dire la teinte uniforme, que nous donne la lame criblée de très larges excavations physiologiques. C'est évidemment de ces cas, qui sont la règle, qu'il faut déduire la nature pathologique d'une affection, et non des cas irréguliers à marche anomale, car alors on s'expose à comprendre, dans le cadre nosologique du glaucome, des cas qui simulent seulement le symptôme que nous avons à décrire.

Ici il faut surtout porter son attention snr la trilogie suivante : difficultés circulatoires, pâlissement et refoulement du tissu nerveux. Lorsqu'il y a discordance entre ces trois phénomènes, notre attention doit être tenue en éveil. Aussi nous voyons, dans un certain nombre de cas, la papille démesurément pâlir avant qu'il ne se soit produit un recul très prononcé du tissu papillaire, et sans que des embarras circulatoires du côté de l'arbre vasculaire de la papille soient nettement appréciables. La tension oculaire, tout en paraissant dépasser l'état physiologique, n'est pas très accusée, et les moyens dépressifs de cette tension restent ici sans action bien tranchée comme diminution de tension et comme répartition de l'acuité visuelle diminuée. Pour celui qui a fréquemment observé pareils cas, la décoloration prématurée et démesurée de la papille est donc un signe qui laisse augurer défavorablement sur l'action curative des moyens antiglaucomateux, et fait naître dans l'esprit le doute qu'il s'agit ici exclusivement d'une rupture d'équilibre entre sé- et excrétion, ou nous engage à admettre que cette rupture a engendré, aussitôt son apparition, des troubles nutritifs dans le nerf optique même ainsi que dans son entourage, affectant, dès leur début, une marche indépendante.

L'*anatomie pathologique* de la véritable excavation glaucomateuse confirme, du reste, absolument la formation de l'excavation glaucomateuse par refoulement et compression.

Peu de temps avant que de Graefe fît sa grande découverte concernant la guérison du glaucome, H. Müller (1) présenta, à la Société physico-médicale

(1) Le 8 mars 1856. Voy. *Heinrich Müller's Gesammette Schriften*, t. I, p. 340, et *Arch. für Ophthalm.*, t. III, 2, p. 1.

de Würzbourg, les premières préparations d'excavations glaucomateuses. H. Müller démontra, à cette occasion, qu'à l'entrée du nerf optique il s'était formé un creux assez profond, dont les parois étaient tapissées par ces vaisseaux. En poursuivant ces recherches, le célèbre histologiste prouva que le fait caractéristique de pareille excavation résidait dans un *refoulement de la lame criblée*, qui reculait de $0^{mm},50$ à 1 millimètre en arrière, de façon à dépasser le niveau postérieur de la sclérotique dans certains cas, en présentant un entassement (épaississement) des éléments qui constituent la lame criblée. Comme ce refoulement et cet entassement portent sur tous les éléments constituants de la papille, il s'ensuit l'apparition en cet endroit d'un creux profond.

Les *parois* de ce creux sont constituées par la sclérotique et par la lame criblée; les fibres nerveuses, aplaties sur la lame criblée, se trouvent accolées contre les parois latérales de l'excavation. On constate que vaisseaux et fibres ont été de préférence rejetés du côté nasal de la papille, et qu'en se repliant sur la choroïde, ils passent, en s'aplatissant sur l'anneau sclérotical, qui surplombe l'excavation, dont les parois se trouvent refoulées en dehors, de façon à former une sorte d'ampoule. Il n'existe pas ici une régularité absolue dans la conformation de l'excavation, mais ces différences s'expliquent par le grand nombre de variations physiologiques qu'on rencontre dans le mode d'implantation du nerf (Schweigger), et surtout le mode de répartition des vaisseaux et fibres nerveuses.

Ce qui nous importe avant tout d'établir, par ces recherches, c'est que nous ne trouvons que les signes caractéristiques de la *compression*, du *refoulement*, mais aucun produit morbide, aucune altération qui nous mettrait sur la trace d'une action de *contraction* ou de *rétraction* des éléments mêmes de la papille ou de ceux de son proche entourage.

Le creux de la papille, qui, de la surface de la rétine, descend jusqu'à 1,5 et même 2 millimètres, ne montre sur ses parois qu'une couche de fibres nerveuses, qui, au début de l'affection, sont absolument normales, s'amincissent à mesure de leur plus grand entassement, et finissent par s'atrophier complètement, de façon à ne plus représenter qu'une couche mince de tissu cellulaire qui entoure de préférence les gros troncs vasculaires, et se trouve en continuation directe avec le faible réseau de tissu cellulaire qui tapisse la lame criblée et la couche atrophiée des fibres nerveuses de la rétine. Cette atrophie de la couche nerveuse de la rétine s'étale d'autant plus loin sur la rétine à partir de l'entrée du nerf que le glaucome est plus ancien. Cette atrophie se généralise même dans les cas très anciens, mais les couches sensorielles, particulièrement les bâtonnets et les cônes, se trouvent encore, en pareil cas, bien conservées; ce qui souffre le plus, ce sont les couches conductrices (fibres et cellules ganglionnaires), mais les véritables couches tactiles restent même, sur des yeux depuis longtemps aveugles, encore bien conservées. En serait-il ainsi si le glaucome se rapportait à une choroïdite

séreuse, exsudative, qui devrait forcément exercer son action fâcheuse sur les éléments les plus voisins, les plus délicats et les plus destructibles de la rétine.

Les seules altérations morbides que présente, dans un certain nombre de cas, la rétine, se rapportent à ses *vaisseaux*, et concernent alors, de préférence, les formes hémorrhagiques de glaucome, où nous aurons occasion de les signaler. Un état athéromateux des vaisseaux, avec épaississement de leurs parois, se rencontre fréquemment dans toutes les formes de glaucome en ce qui concerne, non seulement les vaisseaux centraux de la rétine, mais aussi ceux des parties avoisinantes de la sclérotique (le cercle de Haller, les vaisseaux vaginaux et scléroticaux).

L'*absence de toute altération de la choroïde* se rapportant à un état inflammatoire est de la plus haute importance. Les couches choroïdiennes péripapillaires sont plus ou moins atrophiées dans la zone atrophique, péripapillaire, de façon à ne constituer souvent, en cette région, qu'une mince pellicule translucide, tranchant plus ou moins sensiblement avec les parties de la choroïde avoisinantes et intactes.

D'après M. Schweigger, une délimitation *assez nette* de cette zone atrophique doit s'expliquer par la continuation directe d'une pareille zone avec des fibres qui se tiennent en rapport direct avec la lame criblée; il s'agit ici alors d'une atrophie par traction provenant, non d'un processus inflammatoire, mais du refoulement de la lame criblée. Les dilatations capillaires, les hémorrhagies qu'on a signalées dans la choroïde se rapportent aussi à des cas où le système artériel se montrait malade pour tout ce qui concerne la circulation oculaire (glaucome hémorrhagique). Dans des cas avancés, l'atrophie se généralise sur toute l'étendue de la choroïde, et porte alors aussi principalement sur les nerfs ciliaires (Magni, Wedl), qui, à leur point d'entrée dans l'œil, subissent déjà, comme les parties choroïdiennes avoisinant le nerf optique, un mouvement sensible de traction. Le fait que bon nombre des nerfs ciliaires passent dans un endroit exposé à un tiraillement considérable, ou dans le voisinage de cet endroit, explique pourquoi l'atrophie peut être plus accusée pour ces nerfs (en un point éloigné de leur passage à travers la sclérotique) comparativement à tous les éléments voisins de ces nerfs tiraillés, ce qui a donné lieu à une interprétation de cette atrophie comme cause déterminante du glaucome (Magni). D'un autre côté, ce fait nous explique pourquoi, tout particulièrement, le muscle ciliaire souffre (au point de s'atrophier partiellement) pour que l'accommodation baisse si rapidement et constamment, ce qui serait difficile à comprendre par une exagération telle de la pression qu'elle aplatirait les nerfs ciliaires contre les parois de l'œil, sans amener des troubles circulatoires qui nous frapperaient tout de suite. Il s'agit donc bien d'un tiraillement et d'une compression des nerfs ciliaires au proche voisinage du nerf optique, au moment de leur passage à travers la sclérotique. A partir de cet endroit l'atrophie peut être constatée et poursuivie en avant le long du parcours de ces nerfs sur la

surface externe de la sclérotique, mais absolument rien ne peut faire croire à une atrophie idiopathique par névrite.

Le *corps vitré* se montre, comme cela peut du reste être confirmé sur le vivant dans le cas de glaucome chronique simple, absolument transparent, mais même dans les cas où des symptômes irritatifs ont persisté longtemps, où une cataracte s'est développée par suite des troubles nutritifs, on constate encore une parfaite intégrité du corps vitré (Flotow, Sichel, etc.). Rien d'étonnant, du reste, lorsque, après une persistance prolongée des troubles nutritifs occasionnés par l'exagération de pression, le corps vitré présente, à l'instar de ce que nous voyons dans le cristallin, des altérations nutritives qui se révèlent par une liquéfaction (Hulke, H. Müller), la dégénérescence graisseuse des cellules migratrices, un décollement partiel, etc., et, finalement, une atrophie plus ou moins accusée de la vitrina. Ne constatons-nous pas des altérations semblables dans le cristallin, et sommes-nous portés le moins du monde à les considérer comme de nature inflammatoire ou comme déterminantes du glaucome? Pourtant le terme d'opacification du corps vitré, l'apparition de poussière dans le corps vitré, se trouve dans la bouche de la plupart des cliniciens lorsqu'il s'agit d'une attaque de glaucome irritatif, en confondant les opacités de la cornée avec celles qu'on suppose surgir plus profondément, et cette appréciation routinière persiste, quoique on aurait pu depuis longtemps se convaincre qu'après quelques instillations d'ésérine, une fois la cornée redevenue lisse et transparente, le corps vitré se présentait avec une intégrité parfaite, qu'il ne pouvait évidemment avoir acquise de nouveau presque instantanément par quelques gouttes d'ésérine instillée.

Les épanchements de sang, la production de masses celluleuses même, la formation de nouveaux vaisseaux, sont des altérations qu'on rencontre accidentellement avec le glaucome, mais qui n'ont absolument rien de commun avec la production du symptôme que nous analysons.

L'enveloppe du globe oculaire, *sclérotique* et *cornée*, méritait une attention toute particulière dans les recherches sur le glaucome, et c'est avec raison que MM. Coccius et Cusco ont signalé l'importance des altérations de cette membrane enveloppante la plus résistante, quoique lui attribuant un rôle actif qui ne lui revient nullement.

Tout d'abord, macroscopiquement, la rigidité, la coloration jaunâtre, la grande résistance de la sclérotique sous l'instrument tranchant qui la traverse, nous frappent. L'examen microscopique révèle, d'après les recherches de M. Coccius, une dégénérescence des éléments cellulaires de la sclérotique, dégénérescence à laquelle participent les rares vaisseaux scléroticaux; après leur oblitération, on constate leur transformation en traînées graisseuses, interposées entre les faisceaux de la sclérotique. Cette dégénérescence est généralisée dans toute l'étendue de la sclérotique, et se continue même jusque sur la lame criblée (Wedl). Chez des sujets âgés et surtout chez les malades goutteux, on peut rencontrer le dépôt de phosphates et d'urates dans les cellules et entre les fibres de la sclérotique, que seule l'analyse micro-

chimique peut différencier des dépôts graisseux avec lesquels ils se confondent d'autant plus facilement qu'on les rencontre simultanément.

Le glaucome pouvant, ainsi que nous le verrons dans le chapitre consacré à l'étiologie, être déterminé par les causes les plus diverses, il est très naturel que certains auteurs, en particulier nos confrères anglais (Hulke, Netlleship), aient pu signaler des cas d'intégrité absolue du tissu sclérotical, mais cela n'empêche pas que, dans la très grande majorité des cas de glaucome chronique simple, on rencontre dans la sclérotique des signes manifestes de dégénérescence graisseuse et athéromateuse.

L'épaississement sclérotical que M. Cusco a fait intervenir dans la thèse de son élève, M. Pamard, ne s'observe que dans les cas fort anciens de glaucome, où le globe oculaire est déjà atteint d'un rapetissement par phthisie. Loin de s'épaissir et d'agir activement par un mouvement de rétraction, la sclérotique montre plus tôt dans le glaucome une tendance à s'amincir par places, à subir, surtout dans les endroits qui livrent passage aux nerfs et aux vaisseaux, ou qui sont traversés par les voies lymphatiques comme au proche voisinage de la cornée et de l'entrée du nerf optique, une disposition marquée à la distension, et à devenir le siège d'ectasies staphylomateuses.

Les altérations morbides de la *cornée* sont tout d'abord absolument d'une nature passive. Sous l'influence d'une tension exagérée, la couche épithéliale se dissocie à sa surface, et cette dissociation est favorisée par un état œdémateux des couches cornéennes les plus externes (Fuchs). L'élimination des cellules ne s'effectue pas aussi alors avec une régularité uniforme, de même que la régénération des nouvelles cellules ne s'opère pas avec la régularité nécessaire, pour assurer à la surface cornéenne son égalité de surface et sa transparence parfaites.

Les difficultés dans la circulation lymphatique de la cornée (dont les causes se trouvent fréquemment au proche voisinage de la cornée) donnent lieu à des altérations par compression du tissu de la cornée et à des dilatations des espaces lymphatiques ayant absolument les caractères de l'œdème cornéen (Fuchs). Les changements morbides qu'on rencontre sur des yeux glaucomateux très anciens et qui se rapportent à des dépôts calcaires et à des dégénérescenses graisseuses des couches superficielles de la cornée, sont aussi à envisager comme les conséquences de stases circulatoires et d'états œdémateux longtemps persistants. Rien ne se révèle ici qui porterait le caractère d'une altération inflammatoire.

Nous avons particulièrement insisté sur les changements séniles (ou de sénilité précoce) en ce qui concerne une couche particulière des membranes enveloppantes de l'œil, c'est-à-dire la couche vitreuse qui tapisse la surface entière de la cornée et toute l'étendue de la choroïde. Cette couche ne se trouve interrompue que dans les deux zones principales de filtration de l'œil, à l'entour de la cornée, dans l'angle iridien où le ligament pectiné s'éparpille sur la racine de l'iris, et près de l'entrée du nerf optique où la choroïde envoie des fibres dans la lame criblée en se terminant sous forme de trou à

l'emporte-pièce. Les changements séniles que nous observons dans ces deux régions, la membrane de Descemet et l'entourage par la choroïde du nerf optique, consistent dans un épaississement, une dégénérescence verruqueuse et un empiètement consécutif à ces altérations sur les parties avoisinantes. On sait que les verrucosités vitreuses pénètrent même parfois jusque dans la papille du nerf optique, de même elles finissent par empiéter sur l'angle iridien et doivent très probablement apporter un obstacle d'autant plus notable à la filtration qu'elles s'avancent davantage sur cet angle et le tissu trabéculaire péricornéen.

Nous aurons encore, à l'occasion de l'étiologie du glaucome, à revenir à diverses reprises sur ces changements anatomo-pathologiques: mais ce qui importait ici, c'était de grouper les diverses altérations, de démontrer comment toutes se réduisent aux effets d'une pression et d'une tension exagérées et que rien, absolument rien, ne plaide en faveur d'une pression d'origine inflammatoire.

5° *L'anesthésie progressive de la rétine.* Dans la forme du glaucome chronique simple bien caractérisée, la diminution de l'acuité visuelle, ainsi que le rétrécissement du champ visuel présentent d'autant plus un type caractéristique que la maladie affecte une marche lente et régulièrement progressive.

Avant que l'acuité visuelle baisse pour la vision centrale, elle disparaît dans la périphérie du champ visuel. Le rétrécissement débute par le côté nasal. C'est le segment supéro-interne qui est le premier atteint, peu après le quart supéro-interne commence à se rétrécir, de façon que le rétrécissement porte surtout sur tout le côté interne, mais se délimite par une ligne penchée vers le côté supéro-externe du champ visuel. A mesure que le rétrécissement avance du côté du nez, nous voyons le champ visuel se rapetisser de haut en bas, de manière à lui faire prendre l'aspect d'une fente qui se rétrécit progressivement et dont l'extrémité interne (nasale) se rapproche de plus en plus du point de fixation. En même temps que le rétrécissement approche de ce point et finit par le dépasser, nous voyons que la délimitation inférieure du champ rétréci ne s'opère pas par une ligne sensiblement parallèle à la démarcation supérieure, mais que le rétrécissement s'accentue davantage en bas du côté temporal. On saisit facilement que, la délimitation nasale penchant de plus en plus vers la tempe, la ligne de démarcation inférieure relevant son extrémité temporale de plus en plus, le rétrécissement doit, en marchant progressivement et en embrassant le point de fixation, aboutir à la formation d'une zone qui comprend surtout l'étendue du quart supéro-externe du champ visuel et finit par disparaître complètement.

Ce qui est absolument caractéristique pour le champ visuel glaucomateux, c'est la réduction du champ visuel en dedans, qui, d'après M. Laqueur (1), ne

(1) *Arch. für Ophthalm.*, t. XIV, 2, p. 216.

se trouverait que dans 54 pour 100 des cas, suivant M. Schmidt-Rimpler (1) dans 58 pour 100 et que nos chiffres nous indiquent pour 70 pour 100 des cas.

Le déplacement en fente du champ visuel vers le quart supéro-externe peut subir de nombreuses modifications, d'autant plus difficiles à contrôler que la mensuration devient très difficile une fois que la vision a sensiblement baissé par suite de ce que le rétrécissement a dépassé le point de fixation et qu'alors la réduction progressive marche souvent par saccades.

La compulsion des champs visuels montre aussi que le rétrécissement simultané en dedans et en bas l'emporte sur le rétrécissement, en dedans et en haut et en dedans et à la fois en haut et en bas du côté nasal. Le rétrécissement concentrique du champ visuel ne se rencontre que dans 13 à 15 pour 100 des cas et le rétrécissement en dehors est absolument exceptionnel (6 pour 100 d'après Laqueur et Schmidt-Rimpler). Pour nous, les cas de rétrécissement exclusif du champ visuel en dehors ou simplement en haut ou en bas sont fortement sujets à caution.

Une puissante ressource pour ne pas confondre des rétrécissements glaucomateux avec ceux produits par des altérations idiopathiques du nerf optique nous est fournie par la manière suivant laquelle se comportent l'acuité visuelle et la perception des couleurs (les limites de couleurs) avec la limite du champ visuel pour le blanc. Ces trois facteurs, acuité visuelle, limite du blanc et limites des couleurs, doivent entrer en ligne de compte pour permettre une conclusion. S'agit-il d'un glaucome chronique simple? nous rencontrons une bonne acuité visuelle, même lorsque le champ du blanc avoisine ou touche avec sa limite le point de fixation ; en même temps les limites pour les couleurs ne se montrent pas rétrécies, elles sont simplement proportionnellement échancrées par la déperdition que présente le champ visuel pour le blanc.

Bien étrange serait le cas d'un rétrécissement dû à une atrophie papillaire (abstraction faite des hémianopsies), allant jusqu'au voisinage du point de fixation où l'on rencontrerait encore une intégrité pour la vision centrale ; mais, celle-ci existerait-elle exceptionnellement, on trouvera toujours que les couleurs, principalement la limite du vert et celle du rouge, ont subi un rétrécissement disproportionné avec celle du blanc ; fréquemment avec un rétrécissement de la limite du blanc allant jusqu'au point de fixation une limite ou deux (celle du vert et du rouge) ont disparu ou se trouvent resserrées autour du point de fixation non entamé par l'échancrure de la limite blanche.

S'agit-il d'un champ visuel concentriquement resserré par suite d'un glaucome (cas exceptionnel) ? on retrouve un resserrement proportionnel pour les couleurs lorsque la limite du blanc est déjà très rétrécie. A-t-on affaire au

(1) Greafe-Saemisch, t. V, p. 32. Les chiffres de ces auteurs seraient bien plus élevés si Laqueur n'avait pas compris dans sa statistique à peu près 33 pour 100 des cas où il n'y avait pas de rétrécissement à constater, Schmidt-Rimpler de son côté en a fait de même pour 20 pour 100 à peu près.

contraire à un resserrement peu accusé encore pour le blanc? on ne peut encore noter aucune modification pour les limites des couleurs, au point que la limite blanche vient s'enserrer autour de la limite bleue, et que celles du rouge ou du vert restent intactes. Avec cette marche récalcitrante pour le resserrement des limites des couleurs se conserve un degré souvent surprenant de l'acuité visuelle.

Il est bien exceptionnel qu'avec un très étroit champ visuel d'une atrophie du nerf, on rencontre encore une conservation des trois champs colorés, bleu, rouge et vert; le plus souvent ils ont complètement disparu, ou seul le bleu montre encore sa limite rétrécie dans un pareil petit champ visuel. En tous cas, nous ne rencontrons jamais, comme dans le glaucome, à la fois intégrité de l'acuité centrale et conservation des couleurs avec très fort rétrécissement pour le blanc.

C'est principalement au début de l'affection que nous hésitons dans notre diagnostic; il est donc utile de fixer ici quelques règles que l'on ne trouverait pas, à proprement dire, constamment confirmées; ce sont :

1° Le rétrécissement glaucomateux, lorsqu'il débute, n'altère jamais l'une des limites des couleurs; s'agit-il d'une atrophie? le début d'un rétrécissement pour la couleur blanche concorde presque toujours avec un léger rétrécissement pour toutes les couleurs, mais principalement pour le vert.

2° Nous ne connaissons pas un seul cas de glaucome chronique simple où, au début, avec un rétrécissement à peine ébauché du camp visuel pour le blanc, une limite de couleur, de préférence celle du vert, ait fait défaut; donc, si dans pareilles circonstances nous trouvons (comme cela arrive si souvent pour les atrophies tabétiques) un champ visuel presque normal pour le blanc, l'absence de la limite verte, ou verte et rouge à la fois, nous permet même, en présence de l'aspect d'une papille refoulée, d'exclure l'existence d'un glaucome pur. La façon suivant laquelle les moyens antiglaucomateux se comportent dans ces cas, nous donnera raison pour pareille conclusion.

3° Nous mettrons encore la plus grande réserve lorsque la marche entre le rétrécissement pour le blanc est très disproportionnée avec celles des couleurs, et lorsqu'il se produit au début un très grand écart entre la limite du bleu (pur) avec le blanc, et que les limites du rouge et du vert se resserrent autour du point de fixation, resserrement qui concorde habituellement avec une dégradation sensible de l'acuité centrale.

En résumé, nous ne rencontrons jamais dans le glaucome de très larges champs visuels pour le blanc avec mauvaise acuité visuelle, tandis qu'au contraire on observe assez souvent une très mauvaise acuité visuelle dans les emblyopies tabétiques avec larges champs visuels. Nous ne trouvons jamais, ou presque jamais, un très petit champ visuel avec conservation de toutes les couleurs dans l'atrophie tabétique, alors que cela s'observe pour le glau-

come, indifféremment que le rétrécissement ait débuté par un resserrement concentrique ou que le champ visuel se soit rapetissé en prenant la forme d'une fente applatie en dedans et de bas en haut. La conservation d'une bonne acuité visuelle avec un champ visuel rétréci autour du point de fixation est la règle, elle est la grande exception dans l'atrophie tabétique.

Cette divergence dans la diminution de l'acuité visuelle, dans le rétrécissement du champ visuel pour le blanc et pour les couleurs, et la corrélation de ces trois symptômes doivent précisément trouver leur explication dans le mode divers de destruction des fibres par compression ou par *dégénérescence*. La compression, surtout celle qui résulte d'un refoulement de la papille, ne porte, ainsi que le démontre le mode particulier de rétrécissement du champ visuel pour le blanc, que sur une portion des fibres du nerf, celles qui se rendent dans les parties les plus éloignées du point de pénétration du nerf, c'est-à-dire la région temporale. Que la mise hors fonction soit due à une compression directe des fibres ou déterminée par une pression sur les voies circulatoires qui amènent à la fibre le sang artériel stimulant, peu importe; ce que nous devons conclure du mode particulier d'abolition de la vision des couleurs des glaucomateux, c'est que suivant l'arrangement anatomique du nerf, la mise hors fonction est telle qu'elle atteint successivement des fibres juxtaposées, laissant, avant d'anesthésier les voisines, leur fonction encore intacte ou presque intacte. (Nous disons presque, parce que aussi les limites des couleurs se rétrécissent et qu'il est exceptionnel qu'elles soient échancrées par le rétrécissement.)

Dans une dégénérescence grise, nous voyons, d'après les recherches de Leber, que la dégénérescence se répand plus ou moins uniformément dans l'intérieur du nerf; qu'il est rare qu'on trouve à côté d'un faisceau de fibres dégénérées un nombre considérable de fibres absolument intactes; nous assistons à une anesthésie du nerf plus ou moins uniformément répartie et plus ou moins uniformément progressive des fibres nerveuses, ce qui nous donne l'explication d'un manque de conductibilité complète pour le vert, le rouge à un moment où les fibres ont encore toutes, ou presque toutes, conservé une conductibilité réduite, mais appréciable pour le blanc.

M. Mauthner soutient qu'en expliquant ainsi la façon particulière dont se comportent les glaucomateux il faudrait admettre « *que la pression agirait de telle manière sur la fibre que celle-ci serait à un moment donné encore parfaitement intacte, à un autre déjà complètement atrophiée ou incapable de transmettre une impression* ». Certes nous n'avons pas besoin d'admettre qu'une fibre soit d'un moment à l'autre saine ou atrophiée, mais nous n'avons pas à nous étonner que d'un moment à l'autre une fibre privée du stimulant que lui fournit le sang artériel s'anesthésie au point de ne plus devenir conductible, sans pour cela encore montrer aucun changement dans son aspect microscopique. Rien n'autorise M. Mauthner à prononcer qu'avec une augmentation de la pression intra-oculaire, la pression exagérée pèse uniformément sur toute la surface et, comme l'axiome que des causes semblables ont des effets semblables n'est pas à considérer comme absurde, une pareille hypothèse ne saurait expliquer comment les formes d'amblyopies les plus variables possible se rencontreraient dans le glaucome? Précisément il ne se rencontre pas dans le glaucome les formes les plus variables possible, mais une forme des plus carac-

téristiques qui ne subit que de faibles et insignifiantes modifications. Ce qui jette ici la confusion dans le débat, c'est qu'on confond encore actuellement des atrophies à profondes excavations avec le glaucome. Tout en admettant aussi comme indéniable qu'une exagération de pression étant donnée, tous les points de la papille sont soumis à une pression uniformément répartie, il n'est pour cela pas dit que les divers points opposeront à cet excès de pression un égal manque de résistance. Du reste, pour ceux qui admettent que l'anesthésie des fibres résulte, non de la pression directe, mais de l'afflux des matériaux nutritifs de la circulation, le fait de la répartition uniforme de la pression sur la papille leur importe peu, car les matériaux de nutrition s'appauvriront à égale pression sur toutes les branches de l'arbre artériel progressivement dans les branches les plus fines et les plus éloignées du point d'immersion de l'artère dans l'œil. Que diront du reste les cliniciens de cette assertion étrange sortant de la bouche d'un homme aussi bien doué que notre confrère de Vienne? « La couche qui *perçoit* la lumière est celle des bâtonnets et des cônes; la couche qui *conduit* cette perception est celle des fibres nerveuses. L'expérience nous démontre que lorsqu'à la suite d'inflammations de la choroïde, les couches externes de la rétine sont attaquées, que lorsque, à la suite de graves altérations de chorio-rétinite, des amblyopies sérieuses se sont développées, la perception des couleurs ne souffre pourtant pas. *La perception de la lumière et des couleurs se comporte par conséquent dans le glaucome exactement comme dans la chorio-rétinite.* » Ce serait à croire que M. Mauthner n'aurait jamais poursuivi pendant toute son évolution une chorio-rétinite; en tous cas nous, qui nous sommes adonné avec M. Masselon (1) très soigneusement à pareilles études, nous affirmons, comme cliniciens, *que rien n'est plus dissemblable dans les progrès de l'amblyopie que la chorio-rétinite et le glaucome.*

La manière si caractéristique suivant laquelle s'opère le rétrécissement du champ visuel peut s'expliquer de deux manières, soit par l'anesthésie résultant de la compression directe des fibres, soit par l'anesthésie consécutive aux troubles circulatoires.

Nous venons de montrer comment la répartition uniforme de l'action de pression ou de refoulement de la papille n'implique pas un effet uniformément réparti. La partie résistante contre laquelle les fibres sont comprimées sont la lame criblée tout d'abord, ensuite les parois scléroticales (latérales de la papille). Incontestablement, à égale pression, l'effet sera d'autant plus sensible, que le nombre de fibres qui supportent cette pression sera moins considérable, celle-ci atteignant plus directement chaque fibre. L'action anesthésiante de la pression agira donc surtout sur les parties centrales de la papille où se trouve le moins grand nombre de fibres, qui s'entassent vers le bord et principalement le bord nasal de la papille. Mais c'est à travers le centre, dans la partie la plus *mince* de la papille (comme tissu nerveux) que passent les fibres qui conduisent les impressions des parties périphériques; au contraire les fibres qui fournissent à la macula sont situées vers le bord de la papille, protégées à la fois par une couche épaisse de fibres et de gros vaisseaux contre une compression par trop directe.

Ce sont aussi les fibres les plus longues se rendant dans les parties les plus périphériques et temporales qui sont les premières mises hors fonction, tandis que les fibres les plus courtes, qui vont directement à la macula, résistent davantage à la compression; enfin les fibres qui sont les dernières

(1) Voy. Masselon, *Chorio-rétinite spécifique* (*Mémoires d'ophthalmoscopie*, Paris, 1883).

atteintes sont celles qui, accompagnant les vaisseaux centraux, se répartissent dans la partie inféro-interne de la rétine, garanties par les fibres longues qui suivent le principal trajet de vaisseaux contournant la macula. Nos notions sur la répartition des fibres nerveuses sont trop incomplètes encore pour savoir exactement leur emplacement dans la papille, et de telles connaissances seraient absolument indispensables pour étudier pareilles questions.

Aussi a-t-on cherché, ainsi que M. Rydel (1) l'a fait, à rapporter le rétrécissement en dedans et sa marche progressive vers le quart supéro-externe à des troubles circulatoires. Les vaisseaux centraux en pénétrant dans l'œil montent tout d'abord directement en haut et en bas, contournent alors dans un très large cercle la macula. La région la plus éloignée du point d'émergence des vaisseaux centraux, celle qui est fournie de fins vaisseaux dont le lien artériel a parcouru le maximum de distance à partir du point d'émergence de l'artère dans l'œil, c'est l'extrémité du quart inféro-externe. Vient alors la région temporale la plus externe et ensuite le quart supéro-externe.

Toute la moitié interne de la rétine, dans laquelle se trouve placé du reste le point d'émergence des artères, est alimentée directement par deux branches qui ont un parcours plus ou moins direct vers le côté nasal de la rétine (le plus souvent la branche qui se rend en bas et en dedans l'emporte comme importance sur la branche supéro-interne). De même la macula, située tout près du point d'émergence des artères, reçoit directement (et constamment) deux ou trois branches fines qui lui fournissent le sang artériel. M. Rydel a appelé l'attention sur ce fait que le point d'émergence des vaisseaux centraux ne se trouve pas au centre de la rétine, mais bien à 4 millimètres en dedans (et à 1 millimètre à peu près en haut de ce centre). Le sang artériel ne vient donc à la périphérie de la rétine, surtout pour ce qui regarde le quart supéro-externe et les parties les plus temporales de la rétine, qu'après avoir parcouru un long trajet.

Nous avons déjà trop souvent insisté sur ce fait, que nous ne croyons pas les anomalies dans le mode de rétrécissement glaucomateux du champ visuel aussi fréquentes qu'on le pense et cela parce que, en relevant le tant pour cent de rétrécissements, on a, chose inexplicable, compris dans le calcul les cas où il n'y avait pas trace de rétrécissement, d'autre part parce que jusqu'alors on confond encore avec le glaucome chronique simple nombre d'atrophies; mais on devrait lorsque, dans des cas bien confirmés de glaucome chronique simple, il se présente une anomalie dans le mode de rétrécissement, bien étudier le mode de répartition de l'arbre artériel de la rétine. Le nombre de cas que M. Rydel avait à sa disposition n'était pas suffisant pour lui permettre de porter à cet égard un jugement motivé.

(1) *Arch. für Ophthalm.*, t. XVIII, p. 1.

La diminution de l'acuité visuelle périphérique du côté temporal peut enfin encore trouver une explication dans le fait que la compression des fibres nerveuses se rendant du côté interne de la rétine est amoindrie par la protection que fournissent les gros troncs vasculaires qui, dans la majorité des cas se trouvent déjetés de ce côté, déplacement que subissent même les gros troncs vasculaires dans leur parcours sur la rétine, car l'arc qu'ils circonscrivent autour de la macula s'élargit et s'accentue bien plus qu'on ne le rencontre dans des conditions physiologiques. Ce déplacement portant infiniment moins sur les vaisseaux courant en sens horizontal vers la macula ou du côté nasal, on peut en conclure qu'il en est de même des fibres nerveuses qui s'adossent aux vaisseaux et les accompagnent; le tiraillement portera donc de préférence sur les fibres temporales, bien moins sur celles du côté nasal et de la macula. La comparaison du déplacement des vaisseaux, de leur aplatissement et de leur incurvation contre l'anneau sclérotical, avec la prédominance du rétrécissement dans un sens correspondant à cette compression et à ce tiraillement vasculaire, pourra nous rendre compte de certaines irrégularités dans la marche du rétrécissement glaucomateux du champ visuel, irrégularités qui s'expliqueront par la conformation anatomique du nerf et la distribution anormale des vaisseaux par suite de la présence d'une excavation physiologique plus ou moins grande.

La conservation du champ visuel dans des cas de profondes excavations telles qu'on l'a signalé (Alf. Graefe, Mauthner et nous), se rapporte très probablement aussi à la préexistence de larges excavations physiologiques ainsi que nous l'avons indiqué plus haut.

La même régularité qu'on observe pour la très grande généralité des cas, en ce qui concerne la diminution de l'acuité phériphérique, s'observe aussi pour l'acuité centrale. Elle reste le plus souvent dans le glaucome chronique simple absolument intacte jusqu'au moment où le rétrécissement du champ visuel vient affleurer le point de fixation. Dans les cas anormaux de rétrécissement concentrique, la vision peut se montrer parfaite comme acuité centrale jusqu'à une époque très avancée de la maladie; les malades lisent le plus fin caractère avec un œil qui ne leur permet guère de se conduire. Du moment que le champ visuel saute en se rétrécissant au delà du point de fixation, l'acuité visuelle tombe alors à un chiffre minime; à peine si les malades comptent encore les doigts dans une partie excentrique de leur champ visuel, et une cécité brusque succède pour les cas à rétrécissement concentrique à une vision qui permettait encore au malade la lecture et l'application sur de fins objets. Nous demandons si cette façon particulière suivant laquelle se comporte le rapport de la réduction de l'acuité centrale avec la réduction de la vision périphérique ne plaide pas absolument pour une intégrité absolue des couches sensorielles de la rétine, dans les parties où la conductibilité n'a pas été jusqu'alors interrompue, et comment l'on trouverait ici la moindre analogie avec des amblyopies suites de chorio-rétinites ou de dégénérescence grise du nerf optique.

La marche du glaucome chronique simple varie sensiblement comme durée suivant les divers cas. Il se peut que l'abolition de la vision s'opère dans l'espace de quelques mois, aussi bien qu'on observe des cas où la maladie prend plusieurs années à détruire la vision. Elle atteint souvent successivement les deux yeux, affectant alors une marche assez identique sur chacun; de même on peut voir simultanément atteints les deux yeux ou même rencontrer sur l'un une forme absolument chronique simple, tandis que l'autre présente une forme irritative ou même aiguë.

Un exemple de la régularité de la marche du glaucome chronique simple s'est offert à mon observation il y a trois ans. Il se présenta chez moi un gentilhomme âgé de cinquante-deux ans qui avait perdu complètement la vision de son œil droit à la suite d'un glaucome chronique simple qui avait débuté il y a sept ans et mis quatre ans à abolir complètement la vision. L'œil gauche avait été pris deux ans auparavant des premiers symptômes de glaucome et présentait encore actuellement une bonne acuité visuelle quoique le champ visuel s'approchât sensiblement déjà du point de fixation. Rien ne put décider à l'opération ce malade, qui par acquit de conscience était venu me consulter. Il s'était, comme il disait, fait à l'idée d'être à terme fixe, c'est-à-dire en deux ans complètement aveugle, il avait pris ses dispositions, fait arranger les appartements de son château pour le comfort d'une personne privée de vision et m'avouait, sur l'affirmation que je lui donnais que sa vision pouvait lui être garantie par une opération, qu'il s'était tellement accoutumé à l'idée d'être à terme fixe privé de la vue que l'abandonner ne serait actuellement même pas chose agréable pour lui.

Une fois le glaucome chronique simple devenu absolu, c'est-à-dire lorsque toute perception lumineuse est supprimée, l'œil peut rester dur pendant de nombreuses années sans que l'examen ophthalmoscopique, ni l'inspection extérieure, révèle le moindre signe irritatif ou inflammatoire. Le degré d'excès de tension peut être porté pourtant en pareil cas à un chiffre élevé, aussi se demande-t-on comment certains auteurs peuvent soutenir que l'augmentation de la pression au delà d'une hauteur, il est vrai non nettement déterminée, est toujours accompagnée de phénomènes inflammatoires (Mooren). On croirait réellement que pareilles assertions sont faites par des confrères qui n'auraient jamais observé des yeux qui, comme le fait remarquer M. Mauthner, présentent, en ce qui concerne le glaucome chronique simple, tous les degrés de tension de T + 3 et avec excavation glaucomateuse jusqu'une dureté éburnée du globe oculaire.

Il se peut pourtant que les yeux atteints depuis longtemps de glaucome chronique simple changent d'aspect et prennent peu à peu celui de glaucome chronique irritatif. Exceptionnellement il peut même se présenter la transformation sur un œil atteint de glaucome chronique simple en glaucome aigu foudroyant (Laqueur). La règle est que le glaucome chronique simple reste tel, et que le seul changement qu'on peut constater sur des yeux aveugles, par suite de cette maladie, est que la papille s'est insensiblement décolorée, que les artères ont parfois un peu diminué de volume, mais jamais au point de donner des doutes sur la nature du mal qui a déterminé la cécité. Autour de la papille, le halo atrophique s'élargit parfois, la coloration bleutée de la lame criblée tranche alors davantage avec le cercle péripapillaire jaunâtre;

mais l'exploration la plus minutieuse de la choroïde, dans son segment antérieur, accessible à l'exploration ophthalmoscopique, aussi bien que celle de l'alentour de la papille et de la macula, ne nous révèle pas trace de symptômes inflammatoires.

Ceux donc qui, avec Donders, regardent le *glaucome chronique simple avec raison comme le prototype* de ce que nous devons désigner comme affection glaucomateuse, sont forcés, l'ophthalmoscope et le microtome en main, de reconnaître que rien ne se présente, ni dans le cours de cette affection, ni dans sa terminaison ultime, qui justifierait l'admission d'une phlogose, comme manifestation ou cause déterminante du symptôme qui nous occupe.

Nous nous étendrons plus longuement sur l'étiologie et le traitement du glaucome chronique dans les chapitres spéciaux qui leur sont consacrés.

ARTICLE III

GLAUCOME CHRONIQUE IRRITATIF

Cette forme peut se développer au cours des deux sortes de glaucome précédemment décrites ou se présenter d'emblée. Ainsi on observe que les intervalles libres du glaucome prodromique se raccourcissent de plus en plus, et que nous voyons l'œil rester dur et la cornée trouble et dépolie; ou nous observons que dans un cas de glaucome chronique simple la cornée devient de temps à autre légèrement trouble, et que le caractère de la forme simple avec sa marche uniforme s'efface, qu'il se présente des périodes d'accentuation, de pression d'œdème cornéen, et que peu à peu le caractère du glaucome chronique irritatif se dessine de plus en plus à nous.

D'emblée cette forme peut se présenter; un œil devient dur, la cornée se ternit, la chambre antérieure se réduit, la pupille s'élargit, devient plus ou moins immobile, et une injection péricornéenne, portant principalement sur les veines ciliaires antérieures, se développe. A l'ophthalmoscope, nous obtenons le pouls artériel, soit spontanément, soit par la moindre pression sur le globe oculaire. Les phénomènes de l'excavation sont ici d'autant plus accusés, qu'on examine l'œil à une période plus éloignée du début du glaucome.

Ordinairement on observe ici une variation dans les symptômes d'exagération de tension. Le globe de l'œil ne présente pas une *augmentation constamment égale* de la pression; celle-ci montre, dans nombre de cas de glaucome chronique irritatif, des variations qui se révèlent déjà par l'aspect extérieur de l'œil, c'est-à-dire par une rugosité plus ou moins prononcée de la couche épithéliale, et un état œdémateux plus ou moins accentué de la trame cornéenne.

Il est nécessaire d'insister ici particulièrement sur la lacune que présente notre science ophthalmologique en ce qui concerne l'appréciation *exacte* par un *dosage précis* du phénomène capital qui caractérise le glaucome, c'est-à-dire le degré d'exagération de la pression intra-oculaire. Plus on a expérimenté les divers tonomètres dont l'application, avec une stabilité parfaite, doit s'effectuer directement sur le globe oculaire, plus on s'est convaincu combien leur généralisation dans l'emploi pratique était difficile, sinon impossible, et exposait même, à cause des conditions anormales dans lesquelles on était forcé de placer le malade, à des erreurs involontaires. On ne peut donc nullement désapprouver M. Mauthner lorsqu'il arrive à cette conclusion « que ce que nous n'arrivons pas à déterminer avec le doigt explorateur, nous n'y parvenons pas non plus avec nos ténomètres usuels. En nous servant des doigts, nous avons l'avantage que nous pouvons nous fier à pareil instrument, tandis que nous ne savons pas, pour les tonomètres que nous manions, s'ils ne sont pas plus ou moins mauvais ».

Pourtant il ne faudrait nullement se dissimuler qu'il faut un long apprentissage pour acquérir dans les doigts une finesse de tact propre à apprécier de suite de très légères fluctuations dans la tension intra-oculaire, et qu'il est presque impossible que des personnes, même les mieux exercées, arrivent à tomber absolument d'accord sur des fluctuations de pression peu prononcées. Ce qui est déjà pour l'un exagération de pression n'est pour l'autre qu'une tension physiologique normale. Ce n'est donc absolument que pour se donner des allures de précision factice que la plupart des auteurs ont accepté la proposition très louable, mais absolument platonique de M. Bowman, de noter la tension normale avec T*n*, de désigner une tension faiblement exagérée avec T + 1, une tension sensiblement exagérée par le signe T + 2, et comme summum d'exagération, prendre la désignation T + 3 (dureté éburnée, de marbre, ligneuse). Comme diminution de tension, notre éminent confrère anglais admet les signes T — 1? lorsqu'il s'agit d'une tension réduite d'une façon douteuse; T — 1 si le doute n'existe plus en ce qui concerne la réduction de tension; T — 2, réduction forte, et T — 3 réduction excessive avec globe oculaire absolument flasque.

M. Mauthner, non satisfait de cette classification, propose d'intercaler encore des tensions T+1 1/2+2 1/2, etc. Il serait vraiment plaisant de mettre un praticien même bien exercé à l'épreuve, en lui donnant une série de vingt malades à explorer présentant les degrés de tension les plus variés et de lui faire indiquer la tension qu'on enregistrerait de suite. Ces mêmes malades lui seraient présentés dans une pièce absolument sombre immédiatement après, et les indications de tension notées de nouveau seraient comparées avec la classification précédemment donnée ; on arriverait à des surprises bien autrement drôles que celles que nous fournissent les dégustateurs de vins opérant au jour et dans l'obscurité.

Nous apercevons la *dureté* ou la *mollesse* d'un œil d'après deux facteurs, suivant la résistance ou la souplesse de la sclérotique et le degré plus ou moins marqué de réplétion de l'œil. A *égal* degré de réplétion, une scléro-

tique nous peut donner l'impression d'une plus grande tension et réplétion de l'œil, si elle a sensiblement perdu de son élasticité et est devenue dure, elle se comprime alors difficilement sous le doigt qui s'applique sur elle; d'un autre côté, une sclérotique des plus souples et très élastique donnera au doigt explorateur la sensation d'une moins grande dureté. Nous confondrons donc forcément, par pareille exploration, ce qui revient à une plus grande dureté avec ce qui est le résultat d'une plus grande réplétion, ou du moins il est impossible de faire la part de l'une et de l'autre, à savoir : une *mince* enveloppe est-elle démesurément *tendue*, ou une pression normale s'exerce-t-elle contre une enveloppe *incomplètement extensible* et manquant d'élasticité ?

Incontestablement, à égal degré d'augmentation du contenu de l'œil, cette augmentation, dans un œil à sclérotique dure et rigide, produira, pour le doigt explorateur et pour la circulation et la nutrition, un effet tout autre que dans un œil juvénile à sclérotique mince, élastique et facilement extensible. Dans ce dernier cas, la même augmentation de réplétion ne nous donnera guère une impression autre qu'une tension quelque peu exagérée, tandis que l'œil à sclérotique inextensible présentera déjà une dureté ligneuse.

Comme habituellement les deux yeux offrent des enveloppes d'une égale épaisseur et élasticité, la comparaison entre les deux, qui d'habitude présentent aussi le même degré de réplétion, nous permet une appréciation dans la tension que nous rapportons à une *exagération de pression* intra-oculaire, mais il ne faudrait pas se dissimuler que nous ne savons nullement *faire la part exacte de ce qui revient exclusivement à la distension de l'enveloppe par augmentation du contenu.*

Comment se fait la meilleure exploration tactile du degré de pression intra-oculaire? Évidemment, en se servant de nos deux indicateurs les mieux doués du sens tactile et non en malaxant cavalièrement entre l'index et le médium de la même main un œil qui alors n'est qu'incomplètement immobilisé et sur lequel se déplace et glisse la paupière en faussant l'impression que reçoit l'extrémité des doigts. De toute nécessité il faut, avec l'indicateur de la main gauche, fixer le globe oculaire à travers la paupière supérieure abaissée, et exercer sur pareil œil fixé une douce pression avec la pointe de l'indicateur de la main droite. En procédant ainsi, il faut soigneusement éviter de ne pas se fausser le sens tactile par un déplacement de la paupière glissant sur le globe oculaire, ni laisser intervenir ici en rien un manque de souplesse de la paupière même (induration du tarse). Nous pouvons alors analyser la tension en faisant les mouvements comme pour la recherche d'une fluctuation, en deux temps : dans le premier, le doigt indicateur de la main droite comprime la sclérotique et reçoit alors, suivant le degré de compressibilité, l'impression d'une plus ou moins grande *élasticité* (tension) de l'enveloppe; dans le second temps de l'expérience, le phénomène est ressenti par l'indicateur de la main gauche, qui doit plus ou moins éprouver le contre-coup (la fluctuation) de la compression exercée par l'autre indicateur, et c'est ce qui nous

renseigne surtout sur le *degré de réplétion* de l'œil (augmentation de pression intra-oculaire). En fixant bien le globe oculaire avec l'indicateur, en évitant les erreurs que pourraient nous donner le refoulement de l'œil dans le tissu graisseux de l'orbite, le glissement de la paupière et le manque de souplesse de cette dernière, on arrive à une appréciation personnelle très précieuse, mais que je ne me hasarderai jamais à vouloir chiffrer ni différencier avec exactitude comme excès de tension et augmentation de pression, mais qui nous autorise à proclamer *que nous diagnostiquons encore mieux avec les doigts le glaucome que par toute autre exploration.*

Afin de ne pas faire intervenir, dans l'appréciation de la tension, le déplacement et le manque de souplesse de la paupière, on a conseillé (Coccius) de pratiquer le toucher direct du globe oculaire dirigé en haut, au moyen des doigts mouillés préalablement et non garnis d'ongles trop longs. L'attouchement direct est souvent désagréable au malade et la nécessité de maintenir les paupières ouvertes et de placer le globe oculaire dans une direction exagérée et anormale peuvent fausser le jugement, mais néanmoins l'exploration directe du globe oculaire offre un surcroit de sûreté dans l'exploration pratiquée.

Il aurait été bien désirable que, parmi les nombreux inventeurs de tonomètre, un seul eût été assez heureux pour donner un instrument applicable dans la pratique, mais les inventeurs eux-mêmes réservent leur emploi à des essais de laboratoire (de Graefe, Dor, Donders, Hamer, Coccius, Weber, Monak, Snellen-Landolt, etc.). Le mécanisme de ces instruments, si faciles à détraquer, est encore si peu parfait, leur sensibilité si peu accusée, qu'appliqués par le même explorateur à des intervalles très rapprochés sur le même œil, ils n'indiquent pas des chiffres identiques. Une grande partie de ces fluctuations s'explique par les conditions anormales d'application directe de l'instrument sur le globe oculaire. En admettant pourtant qu'on arrive à un mode d'emploi et à une instrumentation parfaits, nous serons toujours fort embarrassés pour utiliser les tonomètres dans les cas de très faibles changements de tension, attendu qu'un étalon, pour cette mensuration, nous fait absolument défaut, vu les variations physiologiques si notables qui se présentent. Moins bien que les doigts, du reste, les tonomètres n'arrivent à faire la différence entre tension et pression, ils indiquent simplement la plus ou moins grande impressionnabilité des enveloppes, mais non si elles résistent à la pression par manque d'élasticité ou par trop grande réplétion de l'œil.

L'augmentation très sensible et permanente de la pression est un signe absolument caractéristique aussi pour le glaucome chronique irritatif, et ne prête jamais au moindre doute, comme cela a lieu dans certains cas mal définis de glaucome chronique simple.

Il existe nombre de cas où le glaucome chronique irritatif ne diffère du glaucome chronique simple absolument en rien que par un état de rugosité de la cornée et une immobilité de la pupille moyennement dilatée. Dès qu'on constate ces changements de transparence et d'égalité de surface de la couche épithéliale, pour le plus grand nombre des cliniciens un glaucome

chronique simple (dépourvu, de leur aveu même, de tout signe inflammatoire) s'est transformé en glaucome inflammatoire. Et pourquoi? Parce qu'on n'avait pas suffisamment étudié les altérations absolument passives que l'exagération de pression opérait dans la cornée, et qu'on rapportait à un trouble dans l'humeur aqueuse et dans le corps vitré de nature inflammatoire, l'aspect terne de pareil œil dur et à veines ciliaires généralement plus apparentes.

Pour comprendre comment on définit l'ensemble symptomatique de cette forme de glaucome soi-disant *inflammatoire,* nous citons la définition qu'en donne le défenseur le plus acharné de la nature inflammatoire du glaucome, M. Mauthner. « L'image symptomatique du glaucome chronique inflammatoire, dit notre estimé confrère, se compose, en dehors des principaux facteurs, de l'exagération de tension et de l'excavation glaucomateuse : du développement plus prononcé des veines épisclérales, de l'anesthésie de la cornée, de l'étroitesse de la chambre antérieure, de la dilatation et de l'immobilité de la pupille, de l'atrophie de l'iris et des *opacifications des milieux réfringents variant suivant les diverses époques et suivant leur localisation.* »

Où est-il donc ici question d'un seul signe inflammatoire? si ce n'est cette opacification variable et que nous déclarons formellement se rapporter à un trouble de la cornée venant, soit de sa couche épithéliale, qui se dissocie sous l'influence d'un excès de tension, soit d'un état œdémateux de la trame cornéenne même. Comme ces deux genres d'opacités cornéennes isolées ou combinées existent toujours dans le glaucome chronique irritatif, elles rendent *absolument impossible* l'appréciation de changements de transparence dans les autres milieux qui, de l'aveu de tous, ne se réaliseront que par la présence de très fines opacités, d'un nuage dans l'humeur aqueuse, le cristallin ou le corps vitré. La démonstration directe de la parfaite limpidité de l'humeur aqueuse et du corps vitré, nous l'avons donnée plus haut ; quant au cristallin, nous ne voulons pas nier qu'à l'instar de la cornée il ne puisse devenir le siège d'un état œdémateux analogue à celui de la cornée, œdème qui rendra alors complètement impossible de juger l'état de limpidité du corps vitré.

Pour démontrer sur quelles preuves d'exploration clinique (l'anatomie pathologique ne saurait être invoquée) on se base pour la démonstration des opacités des milieux réfringents signalée par M. Mauthner, nous traduisons textuellement. « Il est impossible de décider si en présence d'une opacité manifestement forte de la cornée, l'humeur aqueuse se trouve simultanément troublée, comme fréquemment il est impossible de se déclarer avec précision sur la façon dont se comportent le cristallin et le corps vitré. De même que la cornée renvoie en sa qualité de miroir convexe à forte courbure de tous les objets une image rapetissée droite virtuelle, de même aussi agit la capsule antérieure du cristallin; avec cette différence pourtant que le passage des rayons lumineux de l'air à travers l'humeur aqueuse réunie à la cornée en forme de verre de montre possédant une grande différence de réfringence donne lieu à une réflexion considérable, de façon que le reflet de la capsule antérieure n'est que très faible et diffus et paraît comme accolé à celui de la cornée. Lorsque nous examinons donc avec le miroir l'image de la flamme

réflétée sur l'œil, nous obtenons par cette simple expérience un très beau reflet cornéen mais rien de la capsule antérieure. Par contre le reflet capsulaire *postérieur* est nettement visible. Il est produit par la capsule postérieure agissant comme tout autre miroir concave pour des objets placés au delà du centre de courbure — et cela se présente ici — et qui donne des images rapetissées et renversées (réelles). Éclaire-t-on maintenant l'œil de bas en haut, de manière que la lumière progressant de l'objet éclairant en ligne droite vers les parties supérieures de la capsule traverse les parties inférieures de la cornée? on obtient le reflet cornéen en bas, tandis que celui de la capsule postérieure se trouve placé fortement en haut. Le reflet capsulaire postérieur se caractérise ainsi comme un point lumineux circonscrit se différenciant aisément du reflet cornéen par sa position et ses déplacements en sens inverse. Cette petite image est pour le diagnostic des troubles du cristallin de la plus haute importance, en particulier pour reconnaître des opacités *diffuses* qui nous intéressent ici au plus haut degré. Le cristallin présente-t-il une opacité diffuse? alors le reflet capsulaire devient en tous les points indécis, diffus et disparaît même complètement. Le reflet diffus présente alors souvent une lueur rougeâtre, parfois le reflet est encore distinct, mais parfaitement rouge. Cette couleur rouge du reflet capsulaire postérieur indique une opacité diffuse du cristallin. Le cristallin doit ici agir comme un milieu trouble. Lorsque les rayons d'une source lumineuse passent à travers un milieu trouble, celui-ci laisse traverser de préférence de la lumière rouge. La cornée est-elle *opacifiée* et le reflet capsulaire postérieur alors invisible, ou diffus, ou rouge? Cela peut dépendre de l'opacité cornéenne. Pourtant on peut dans le glaucome chronique inflammatoire se convaincre que parfois aussi, lorsque l'opacité de la cornée et de l'humeur aqueuse manque, l'image capsulaire est diffuse. » Mais cela prouve-t-il autre chose que le cristallin peut passer par des états œdémateux plus ou moins passagers, analogues à ceux de la cornée? M. Mauthner diagnostique alors les opacités du corps vitré lorsqu'il ne peut éclairer l'œil tout en recevant un reflet capsulaire précis, « parce que, si les rayons qui retournent de la capsule postérieure ne rencontrent pas jusqu'à la cornée d'obstacle, celui-ci doit se trouver entre le fond de l'œil et le cristallin, c'est-à-dire dans le corps vitré. » Incontestablement, mais nous qui avons porté toute notre attention sur ces recherchès, nous affirmons de la manière la plus formelle que cela ne se rencontre *jamais* dans le glaucome chronique irritatif, à l'exception d'une complication avec des épanchements sanguins aussi tout à fait passifs, dans le corps vitré.

Passons rapidement en revue toutes les membranes de l'œil et voyons ce qui s'y est opéré, ce qui a pu leur valoir d'être déclaré en état inflammatoire.

La conjonctive ne présente fréquemment aucune altération; elle est dans nombre de cas absolument celle du glaucome chronique simple. Parfois elle présente un degré plus notable d'injection (passive), mais nullement une augmentation du nombre des vaisseaux et constamment elle n'est pas trouble (Mauthner); ce qui lui donne cet aspect d'un manque de diaphanéité, c'est qu'elle recouvre une sclérotique autrement colorée. S'agit-il d'une poussée plus ou moins aiguë et les malades sont-ils prédisposés à des œdèmes conjonctivaux? Alors un œdème partiel ou généralisé surtout au voisinage de la cornée se présente parfois.

L'aspect de la sclérotique a sensiblement changé, une apparition uniformément répartie de ses fins vaisseaux, a transformé sa coloration bleutée en une teinte jaune plus ou moins grisâtre, qui conjointement au dépoli de la cornée contribue sensiblement à donner à l'œil cet aspect mort et éteint si caractéristique du glaucome. Les gros troncs veineux des vaisseaux ciliaires antérieurs qui courent dans la direction des muscles droits ressortent, comme dans une injection anatomique. Ici non plus, à part une stase

et un œdème partant du tissu épiscléral, rien ne se rencontre qui puisse être interprété comme produit inflammatoire.

La cornée présente le plus souvent un aspect tout à fait terne avec rugosité de l'épithélium et trouble œdémateux de son tissu. L'anesthésie, qui ne se trouvait qu'ébauchée dans le glaucome chronique simple, est devenue ici absolument manifeste et plus ou moins complète.

L'iris dénote son anesthésie par une immobilité plus ou moins absolue et une paralysie progressive du sphincter iridien. Nous rencontrons tout d'abord une dilatation moyenne, mais peu à peu la pupille se dilate *ad maximum*, l'iris se réduit à une mince bandelette masquée en grande partie par le limbe conjonctival. A mesure que la tension élevée persiste, les caractères de l'atrophie iridienne se dessinent par l'apparition de l'uvée à travers la trame amincie de l'iris, il se forme des taches irrégulières, et puis une échancrure, une irrégularité de son bord pupillaire, sur lequel on voit l'uvée empiéter inégalement. Jamais on ne constate aussi ici la moindre apparition d'un produit inflammatoire, d'une synéchie quelconque, et pourtant on sait combien cette partie libre non adhérente du tractus uvéal est susceptible de réfléter des irritations inflammatoires qui se localisent dans son voisinage vers le corps ciliaire et la cornée en particulier.

Ce qui frappe tout observateur en comparant les cas typiques de glaucome chronique simple et la variété irritative, c'est que les symptômes de compression que nous pourrions étudier de préférence dans la forme simple du côté de l'entrée du nerf optique, révèlent les désordres qu'ils provoquent de préférence dans les parties antérieures. L'opacité cornéenne s'est ajoutée aux symptômes de compression des nerfs ciliaires. L'anesthésie cornéenne est complète ainsi que l'immobilité de l'iris, la chambre antérieure est notablement réduite, le cristallin projeté en avant; mais, si l'on arrive à bien éclairer le fond de l'œil, ce qui dépend essentiellement de l'état de transparence de la cornée, on se rend parfaitement compte au début du glaucome chronique irritatif qu'à part les difficultés circulatoires que présente le nerf, son degré de refoulement n'est pas tel que le laissaient présumer les symptômes de compression si manifestes dans les régions antérieures de l'œil, et il faut une certaine persistance et durée de ces symptômes pour voir se développer une excavation glaucomateuse très profonde. L'étude comparative des cas de ce genre fait involontairement germer l'idée que dans le glaucome chronique simple, une plus grande élasticité des membranes dans le segment antérieur et une plus grande liberté d'écoulement des liquides, déchargent ces parties d'une pression exercée sur elles, et que l'inverse s'observe dans le glaucome irritatif chronique; autrement dit, l'existence d'un glaucome antérieur et postérieur se présente à l'esprit quoique aucune preuve ne vienne encore à l'appui de cette hypothèse.

La *marche* du glaucome chronique irritatif varie sensiblement; dans un certain nombre de cas nous retrouvons les fluctuations si caractéristiques du glaucome prodromique; ne serait-ce la persistance des rugosités de

l'épithélium cornéen et des symptômes de compression des nerfs ciliaires, on pourrait croire dans les périodes d'accalmie que l'œil est revenu à son état normal. Aussi la vision remonte-elle, au début de ces alternatives de rémission et d'augmentation de pression, souvent d'une manière remarquable. Peu à peu pareils cas prennent la tournure de la seconde variété de glaucome irritatif chronique; ils présentent une marche régulièrement ascendante, le trouble de la cornée réduit rapidement la vision au point de ne plus permettre que de compter les doigts à courte distance, et rapidement ce restant de vue est promptement aboli par un rétrécissement progressif du champ visuel, rétrécissement qui présente dans nombre de cas son mode particulier de progression, si caractéristique pour le glaucome chronique simple.

Alors ces yeux privés de toute vision, atteints de *glaucome absolu* (comme on est habitué à désigner cette période), peuvent rester pendant de longues années sans présenter d'autres altérations que celles d'une atrophie par manque de nutrition des tissus. La cornée s'opacifie et cela principalement dans les parties exposées au contact de l'air, ou des phénomènes de dessèchement se produisent sur cette région complètement anesthésiée, et à la longue des dépôts calcaires peuvent se faire dans les couches desséchées. L'iris, réduit à une mince bandelette et accolé contre la cornée, ne présente, lorsqu'on fait une tentative pour l'exciser, qu'une trame de tissu cellulaire excessivement mince et peu pigmentée ; les rares vaisseaux qu'on enlève ne montrent jamais d'altération de leurs parois, comme on les retrouve constamment dans les cas d'anciennes iritis ou irido-choroïdites (Ulrich).

Le cristallin finit par s'opacifier, et ce sont les parties centrales des masses nucléolaires qui, souffrant dans leur nutrition, se prennent tout d'abord de phacomalacie. La teinte glauque que présente la pupille dilatée par le reflet des masses corticales des personnes généralement âgées, prend dans ces parties centrales une teinte grisâtre, qui, s'accentuant de plus en plus vers le centre, va en se dégradant vers les bords de la pupille dilatée. En général la cataracte corticale mollasse (visqueuse) à petit noyau jaunâtre qui se développe, se complète avec une très grande rapidité.

Qu'il se soit agi de la variété de glaucome chronique irritatif à marche rémittente devenue ultérieurement uniforme, ou que de premier abord le glaucome ait été régulièrement progressif et que la vision se soit progressivement abolie, nous observons sur les yeux atteints ainsi de glaucome absolu, même après des années que toute vision a disparu, des alternatives de pression que le malade nous signale par des signes de compression du tissu nerveux du tronc, provoquant l'apparition d'une vision blanche. Le malade aveugle se croit par moment comme entouré de lumière électrique ou dit qu'il a l'impression que le soleil lui donne sur les yeux.

Chez d'autres malades, ces exacerbations se signalent par des accès de *douleurs péri-orbitaires*, revenant à des périodes où ils ont l'impression comme si leurs yeux durcissaient démesurément. Ces accès de douleurs ne se présentent en général que chez les malades qui les ont signalées dès le

début, c'est-à-dire chez ceux où le glaucome chronique irritatif présente des exacerbations et des rémissions marquées; tandis que chez beaucoup d'autres chez lesquels la marche de l'affection était régulièrement progressive, il n'est nullement observé que cette progression se signale par des douleurs ciliaires. On voit encore souvent des malades venir consulter pour le glaucome absolu précisément parce qu'ils ont perdu la vue d'un œil sans souffrances, ou avec des douleurs insignifiantes et que leur état ne leur paraî devenir inquiétant que du moment où l'autre œil commence à se prendre.

Il peut exister un intervalle excessivement long entre la manifestation glaucomateuse sur le second œil, de même que l'autre peut présenter des prodromes à partir du moment où le glaucome chronique irritatif éclate sur le congénère. Nous connaissons des malades chez lesquels le *glaucome absolu* présentait (probablement à la suite d'hémorrhagies intra-oculaires) des poussées aiguës, avec accès de douleurs intolérables et pour lesquels l'intervention chirurgicale devint nécessaire dix et quinze ans après la perte de toute vision. Ces malades présentent encore un œil sain ou atteint d'un glaucome fort peu avancé. Il n'y a donc aucun *pronostic* quelque peu sûr à établir pour l'œil non atteint; en général la maladie atteint, soit simultanément, soit à des périodes rapprochées, les deux yeux.

ARTICLE IV

GLAUCOME AIGU, FOUDROYANT, HÉMORRHAGIQUE

A l'image d'un glaucome irritatif chronique arrivé à une période déjà avancée de son évolution nous n'avons rien à ajouter lorsque nous voulons décrire l'attaque glaucomateuse. D'emblée cette image se présente sur un œil qui la veille paraissait encore absolument sain, peut-être parfois un peu plus d'œdème conjonctival et palpébral, du larmoiement sur pareil œil excessivement douloureux, mais l'injection conjonctivale n'a nullement besoin d'être plus accusée que dans le glaucome chronique irritatif. Cela est si vrai, que, en l'absence de phénomènes irritatifs très accusés du côté du globe oculaire, on a souvent mis sur le compte d'une migraine les violentes douleurs occupant la moitié de la tête et accompagnées de vomissements et d'un état d'abattement complet.

L'œdème palpébral fait-il défaut? alors on trouve en écartant les paupières une conjonctive sans chémosis, ou très légèrement soulevée vers les parties inférieures de la cornée, une injection variable, atteignant parfois un assez haut degré, une cornée complètement insensible, terne, une pupille dilatée *ad maximum* et, si l'inspection de l'œil est possible à l'ophthalmoscope, une papille encore non excavée, mais une pulsation artérielle et une stase manifeste des veines de la papille.

Le globe de l'œil est toujours très dur, jamais on ne constate l'absence d'une exagération *notable* de la pression (1) ainsi que de tous les symptômes de compression des nerfs intrinsèques de l'œil, paraissant aussi ici, tout d'abord, accentuer leurs effets sur le segment antérieur de l'œil. Car ce qui a surpris tous les observateurs, c'est qu'en présence d'une exagération très notable et nullement discutable de la pression intra-oculaire, le tissu mou de la papille résiste encore assez longtemps, et, si l'on réussit à faire disparaître cet excès de pression à une période rapprochée de l'attaque ou lorsque celle-ci s'est dissipée d'elle-même, on retrouve une papille sensiblement intacte, occupant le niveau de la rétine. Ce n'est qu'après une répétition fréquente de ces accès, ou lorsque le glaucome aigu s'est transformé en glaucome chronique irritatif que l'on voit les phénomènes de refoulement papillaire se dessiner avec une précision de plus en plus parfaite.

Mais aussi dans les parties antérieures de l'œil, nous observons certaines régions échappant tout d'abord aux effets délétères de la compression et des troubles circulatoires qui en résultent. Aussi, lorsqu'on étudie bien la cornée dans une attaque aiguë, on voit que ce sont de préférence les parties situées devant la pupille qui se trouvent opaques, la couche épithéliale étant parfois peu rugueuse, et que les parties périphériques de la cornée ont encore échappé plus ou moins à cette pression exagérée. L'accès se répète-t-il ou le glaucome devient-il chronique? alors toutes les parties de la cornée finissent par se prendre, ou la cornée acquiert la rugosité et le trouble généralisé lorsqu'il s'agit d'une attaque aiguë qui se transforme franchement en glaucome chronique irritatif.

On désigne sous le nom de *glaucome fulminant* les cas de glaucome aigu où une unique attaque suffit pour abolir toute perception lumineuse et donner d'emblée un *glaucome absolu.* Comme aspect extérieur rien ne différencie ces cas de l'attaque aiguë de glaucome irritatif et l'on est bien forcé d'avouer qu'au moment où le glaucome *fulminant* est déjà devenu *absolu* il ne se présente pas pour cela des phénomènes inflammatoires bien intenses et saillants ; au contraire, d'après la description de de Graefe, l'opacité des milieux permit dans un des deux cas récents d'explorer encore le fond de l'œil au point qu'on pouvait constater un très notable engorgement des veines rétiniennes avec un niveau normal de la papille (Mauthner).

Ce qu'on avoue des cas de glaucome fulminant, nous le revendiquons pour tous les glaucomes aigus ; non seulement les symptômes inflammatoires ne sont pas bien tranchés, mais ils n'existent pas du tout, même la vascularisation péricornéenne la plus accusée et l'œdème conjonctival ne sont que des phénomènes de stase plus ou moins prononcée dans la circulation. La

(1) Sur quelles observations se base M. Mauthner lorsqu'il dit : « Ce n'est que dans de rares cas qu'on n'arrive pas à constater une augmentation de la dûreté du globe oculaire » ? Une attaque de glaucome aigu ou foudroyante observée sur un œil à tension normale, voici une observation qui mériterait pourtant avec détails la publicité la plus vaste.

meilleure preuve en est que nous observons des cas où l'instillation à plusieurs reprises de l'ésérine coupe l'attaque et où l'œil revient en peu d'heures à un état normal, *sans que rien puisse démontrer la présence d'aucun produit inflammatoire, ni pour ce qui concerne le tractus uvéal, ni dans la cornée ou la chambre antérieure et le corps vitré.*

Tout récemment pareil fait a été observé chez nous sur une dame anglaise âgée de quarante-huit ans (adressée par le Dr Prat). Cette dame était atteinte depuis un an d'un glaucome chronique irritatif de l'œil droit, qui avait réduit la vision de ce côté à la possibilité de compter les doigts à trois mètres de distance. L'œil gauche ne présentait pas d'excès de tension, ni aucun symptôme prodromique de glaucome. Après instillations répétées d'ésérine qui n'arrivaient qu'à contracter modérément la pupille très dilatée de l'œil droit, on fit à quatre heures de l'après-midi une large iridectomie sur cet œil glaucomateux. Lorsqu'on vit la malade le lendemain matin, on la trouva complètement aveugle, seule la lumière pouvait être perçue encore sur son œil gauche pris pendant la nuit d'une attaque aiguë de glaucome (une hémorrhagie dans la chambre antérieure de l'œil opéré ne permettait pas de voir le fond de l'œil du côté droit). On procéda à diverses reprises à des instillations d'ésérine et en quelques heures l'œil revint à une vision parfaite, tout signe qui pouvait, comme le trouble cornéen et l'injection périkératique, imposer pour une inflammation avait disparu. L'œil droit opéré s'améliora sensiblement comme vision et l'ophthalmoscope ne nous montra même après cette persistance prolongée du glaucome qu'une excavation relativement faible.

Désire-t-on une nouvelle preuve du caractère absolument non inflammatoire du glaucome aigu? on le trouve dans la façon dont se comportent pareils yeux vis-à-vis du traumatisme de l'iridectomie, qui, quelque défectueusement exécutée qu'elle soit, ne détermine jamais ici des symptômes inflammatoires, la production de synéchies; tandis que nous voyons souvent des soudures des sections de l'iris à la capsule se produire sur des yeux non glaucomateux ou sur ceux atteints d'une forme de glaucome simple, de l'aveu des auteurs, non inflammatoire.

La *marche* du glaucome aigu nous fournit aussi de nouvelles preuves du caractère non inflammatoire de pareille affection. Aussi l'attaque aiguë peut sans intervention aucune se dissiper assez rapidement, la vision momentanément abolie jusqu'à la perception de la lumière est susceptible de revenir à son état normal avec intégrité parfaite de l'acuité visuelle centrale et périphérique, l'inspection extérieure et l'exploration ophthalmoscopique ne nous permettant pas (à part un certain excès de tension et la grande facilité pour provoquer par la pression le pouls artériel sur la papille) de constater aucune trace de lésion de l'œil. Les inflammations du tractus uvéal et de la cornée ont-elles cette particularité de disparaître en peu de jours sans laisser la moindre trace de leur passage?

A une première attaque de glaucome aigu, nous en voyons succéder une seconde qui habituellement prend plus de temps à se dissiper et laisse un œil à tension plus accusée, mais avec une intégrité encore plus ou moins parfaite de la vision. A force de se répéter, les attaques abrègent de plus en plus les intervalles libres, et peu à peu l'accès ne se produit plus que sur un œil présentant dans les moments libres d'attaques douloureuses, l'aspect

du glaucome chronique irritatif, avec réduction notable de la vision, qui finit par s'abolir complètement.

La première attaque peut, comme nous le disions plus haut, abolir à jamais dans les cas de glaucome fulminant la vision ; mais il y a une série de cas où une partie de la vision se rétablit après le premier accès, mais l'œil sort de cette attaque première avec toutes les allures du glaucome chronique irritatif ; le gonflement chémotique et l'œdème des paupières disparaissent, l'injection périkératique diminue, les vaisseaux ciliaires apparaissent davantage, l'opacité qui dans l'attaque du glaucome se dessinait surtout dans les parties centrales de la cornée diminue, tout en se généralisant davantage vers la périphérie. Ordinairement elle n'empêche pas peu de temps après l'attaque d'explorer le fond de l'œil et de se renseigner sur la présence du pouls artériel papillaire. On reconnaît aisément que l'excavation papillaire ne se produit que peu à peu à mesure que la tension oculaire exagérée a pu agir pendant un certain temps sur le tissu papillaire. A temps égal nous voyons sous une moindre tension apparente la papille céder davantage à la pression, lorsque les symptômes glaucomateux ne produisent guère d'effet dans le segment antérieur du globe de l'œil, autrement dit dans le glaucome chronique simple, ainsi que cela s'observe pour le glaucome irritatif, surtout lorsqu'il se rencontre avec des accès aigus largement espacés.

Après que le glaucome est devenu absolu, soit à la suite d'une unique attaque aiguë (glaucome fulminant), soit à la suite d'une transformation en glaucome chronique irritatif, ayant passé par de nombreuses exacerbations, on peut constater que l'œil peut rester pendant des années avec l'aspect d'un glaucome chronique irritatif peu avancé. Chez d'autres malades, les phénomènes atrophiques se développent rapidement, et une phthisie glaucomateuse se dessine de plus en plus.

La cornée, terne et rugueuse, diminue plus ou moins de volume, surtout dans sa hauteur (l'axe vertical se rapetisse) ; l'iris, accolé sous forme de bandelette étroite, se cache complètement derrière le limbe conjonctival supérieur ; une cataracte jaune verdâtre est appliquée contre la surface postérieure de la cornée. Les veines ciliaires se trouvent fortement dilatées et sont comme variqueuses sur leur parcours. La sclérotique prend de plus en plus une teinte ardoisée se confondant avec le gris des parties périphériques de la cornée ternie. Les symptômes de la phthisie glaucomateuse changent à la longue de caractère en ce sens que, par suite d'une oblitération considérable de vaisseaux, la sécrétion intra-oculaire diminue, l'œil se ramollit et se rapetisse, par suite du retrait un décollement du corps vitré et de la rétine se produit, et l'insertion des muscles droits vient imprimer au globe oculaire une forme carrée. Cette transformation, avec ramollissement de l'œil atteint de phthisie glaucomateuse, prend nombre d'années, en général, pour se produire.

Une autre terminaison peut se présenter, et c'est celle de la gangrène cornéenne par suite d'une interruption à la fois de la circulation artérielle et

nerveuse. En pareil cas la cornée opaque s'exfolie dans ses parties centrales, à l'instar de ce qu'on observe pour la kératite neuroparalytique, et une perforation étendue finit par se produire. Cette perforation, lorsqu'elle se produit brusquement sur un œil à très forte tension, est habituellement suivie d'une hémorrhagie intra-oculaire avec projection des milieux de l'œil en dehors; et, après que l'hémorrhagie a persisté un certain temps, l'œil s'atrophie ou guérit avec une transformation staphylomateuse du segment antérieur. Cette dernière terminaison se présente surtout chez les sujets encore assez jeunes et lorsque la perforation s'est effectuée sur un œil qui ne présentait encore à peine trace de phthisie glaucomateuse.

Ordinairement, à mesure que la pression exagérée du glaucome absolu arrive à déterminer l'atrophie des nerfs ciliaires et l'oblitération d'un nombre considérable de vaisseaux, le calme peut se faire pour les malheureux malades qui sont encore, pendant des années, bercés du vain espoir de recouvrer la vision, par suite des effets de la compression de l'entrée du nerf optique, qui place les pauvres aveugles dans des milieux qui leur paraissent vivement éclairés. Mais parfois ce calme est encore interrompu par l'apparition soudaine d'hémorrhagies dans l'intérieur de l'œil, que nous révèle parfois la présence d'un mince filet de sang interposé entre le vestige de l'iris et la partie inférieure de la cornée. Les épanchements abondants dans le corps vitré, qui se sont alors produits, la compression encore plus exagérée des nerfs ciliaires qui ont jusqu'alors échappé à l'atrophie, réveillent les anciennes attaques de douleurs si cruelles, et forcent encore à chercher un secours pour des yeux privés depuis des années de toute fonction visuelle.

Heureusement il est fort rare que pareille hémorrhagie intra-oculaire se produise sur un œil encore peu désorganisé, et agisse alors sur des nerfs ciliaires plus ou moins intacts pour produire des souffrances qui dépassent tout ce qu'on croirait humainement supportable.

Un médecin hollandais, Baster, décrit pareilles souffrances (*Mémoires de la Soc. des Sciences méd. de Harlem*, t. XII, 1870, voy. Sichel, t. VI, p. 115). Après s'être exposé le 23 décembre 1764 à l'action de la lumière solaire fortement réfléchie, il s'aperçut trois jours plus tard que son œil gauche était entièrement privé de vision, sans qu'il présentât le moindre changement dans son aspect. D'abord la perception lumineuse persista, mais au bout de huit semaines elle fut complètement abolie. Le cristallin alors devint blanc, comme dans la cataracte, plus tard il prit une couleur vert jaunâtre, et sembla au bout d'une année et demie transformé en une cataracte complète. Le célèbre Albinus conseilla de ne rien faire. Le 23 juin 1768, après s'être trop exposé au soleil et avoir fréquemment baissé la tête en s'occupant à jardiner, le malade fut affecté d'une ophthalmie qui céda au bout de huit jours à l'emploi d'un purgatif et à l'application d'un vésicatoire et de moyens réfrigérants locaux. Le 29 juin, après avoir éprouvé une sensation douloureuse à la tempe gauche, où le vésicatoire avait été placé, il sentit tout à coup son œil se gonfler énormément, « de manière, dit-il, que mon œil, d'après la sensation interne qu'il me fit éprouver, me sembla ainsi être du volume d'un gros œuf de poule. Je commençai alors à ressentir dans l'œil une douleur, qui très soudainement devint insupportable. Il me semblait qu'un peu de liquide lacrymal coulait dans le nez et je me mouchai, mais à l'instant même

je crus que le ciel et la terre s'abîmaient autour de moi. La douleur que je ressentis alors pendant quarante à cinquante minutes ne peut être comparée à aucune de celles qui me sont connues, c'était à m'en faire perdre la raison. Je sentis le sang s'écouler du nez et surtout du grand angle de l'œil le long de ma figure. Mes gémissements appelèrent près de moi ma femme, qui me trouva presque sans connaissance, la figure souillée de sang et l'œil très gonflé et saignant. A mesure que le sang coulait, la douleur diminuait et fut entièrement passée au bout de dix ou douze minutes, bien que l'hémorrhagie eût duré à peu près deux heures. Le cristallin accompagné d'un peu de sang caillé et de quelques lambeaux membraneux avaient été chassé en dehors de la cavité oculaire à travers la cornée, qui s'était rompue au moment où je m'étais mouché. En moins de six semaines la guérison fut complète, mais l'œil s'aplatit entièrement. »

Ces cas nous conduisent tout naturellement à la description du *glaucome hémorrhagique*, forme qui ne se différencie de celles que nous avons déjà décrites que par un état particulier de friabilité des vaisseaux du globe oculaire (et même de ceux de l'orbite), qui est dû à une dégénérescence athéromateuse accompagnée plus ou moins de dilatations anévrysmales des capillaires, principalement de ceux que renferme la rétine. Le glaucome hémorrhagique représente la *coïncidence* du développement du symptôme glaucome, sur un œil atteint d'altérations (séniles) très avancées du côté des parois vasculaires. Ce sont ces cas qu'on rencontre fréquemment avec des altérations athéromateuses généralisées du système circulatoire (athérome de l'aorte, vice cardiaque), si le terme fréquent peut être employé lorsque, pour des praticiens, à l'observation desquels 6 à 8000 malades nouveaux viennent chaque année, il ne se présente pas plus, au maximum, de 2 à 3 cas de glaucome hémorrhagique, sur lesquels le quart seulement est atteint d'un vice cardiaque aisément constatable.

D'après nos propres recherches, la proportion des glaucomes hémorrhagiques n'atteint pas tout à fait 2 pour 100 du glaucome en général. M. Laqueur (1) trouve 7 cas sur 268, c'est-à-dire pas 3 pour 100. Ces 268 cas se rapportent à un chiffre de 16 400 malades, en mettant à 2 pour 100 la fréquence du glaucome en général, comparativement à d'autres affections. Ces 7 cas résument la récolte de glaucomes de six années de la clinique de M. Liebreich joints à quelques rares cas observés ailleurs (Cologne). Il s'est donc présenté chaque année un cas de glaucome hémorrhagique, et la corrélation n'a pas été trouvée dans ces 7 cas, dont 3 femmes avaient dépassé soixante ans.

De Graefe (2) indique avoir noté, dans ses livres, pendant huit années, plus de 20 cas de glaucome hémorrhagique; en mettant à 2 pour 100 la fréquence du glaucome hémorrhagique, comparativement aux autres formes, et la fréquence du glaucome à 3 pour 100, ces 20 cas se rapporteraient au chiffre formidable de 700 glaucomateux, et à celui de 35 000 malades qui ont consulté de Graefe dans l'espace de huit années. Notre maître n'insiste pas sur la coïncidence du glaucome hémorrhagique avec les vices cardiaques,

(1) *Ann. d'Ocul.*, t. LXI, p. 55.
(2) *Arch. für Ophthalm.*, t. XV, p. 185.

mais bien avec des anomalies locales analogues à celles des vaisseaux rétiniens du côté de la circulation cérébrale, confirmées du reste directement plus tard par M. Liebreich. « Un certain nombre de malades, dont la plupart souffraient de maux de tête habituels, et présentaient une artériosclérose cérébrale, ont succombé à des attaques apoplectiques, comme du reste cela est aussi la règle pour de simples cas d'hémorrhagie sénile de la rétine » (la plupart des malades avaient dépassé la cinquantaine).

Nous aussi, nous devons, pour arriver à un chiffre de 20 cas de glaucome hémorrhagique, compulser les registres de 40000 malades; on comprend combien il est alors difficile d'établir la proportion des vices cardiaques qui peuvent parfaitement exister sans qu'au moment de la présentation ils se manifestent par des signes bien facilement appréciables. On comprend donc aussi combien il y a peu de confrères qui aient suffisamment occasion de rencontrer pareils cas, dont l'importance leur échappera au point de vue du traitement, vu la rareté avec laquelle ils s'offrent à leur observation.

Le *glaucome hémorrhagique* se présente sous la forme de glaucome chronique simple et de glaucome aigu ou foudroyant.

Le glaucome chronique simple hémorrhagique débute avec de simples apoplexies de la rétine, qui conserve sa transparence absolue (en dehors des parties voisines des apoplexies). Il apparaît sous la forme de ce qu'on désigne à tort comme rétinite apoplectiforme. Les hémorrhagies n'atteignent généralement que peu d'étendue, sont peu nombreuses, et occupent le voisinage de la papille, parfois celui de la macula, où leur présence se révèle par l'apparition soudaine d'un scotome central. Chez certains malades, on constate la présence simultanée d'anciens foyers blanchis atteints de dégénérescence graisseuse, parfois même on voit l'arrangement en étoile autour de la macula (de Graefe).

Ce qui différencie ces cas de simples hémorrhagies rétiniennes, c'est que, simultanément avec un rétrécissement lent, mais nettement démontrable du champ visuel, nous voyons la papille qui conserve une coloration remarquablement vive rentrer progressivement derrière le niveau de la rétine. Une faible excavation glaucomateuse se développe à mesure que l'exploration de la tension oculaire nous montre celle-ci progressivement croissante. Le déclin de la vision ne peut alors, dans la majorité des cas, être suivi, soit par des perturbations graves dans la santé générale, qui soustraient le malade à notre observation, soit par l'apparition soudaine d'une attaque de glaucome aigu ou foudroyant.

On a observé la succession assez rapide de l'attaque glaucomateuse après l'apparition des hémorrhagies que M. Coccius fixe à deux jours préalables, M. H. Pagenstacher après cinq jours; mais reste à savoir si, en réalité, ces malades n'ont pas eu des altérations vasculaires avec apoplexies de la rétine avant de s'être plaints et présentés au médecin. De Graefe pense que c'est vers la quatrième jusqu'à la dixième semaine que se présentent les phéno-

mènes aigus de glaucome. Nous connaissons des malades qui ont dépassé de beaucoup ce terme, qui ont été six, huit mois, jusqu'à une année en observation avant de présenter l'attaque aigue. Ce qui est infiniment plus rare, c'est de voir un cas d'hémorrhagies rétiniennes se compliquer des symptômes du glaucome chronique irritatif, c'est-à-dire la dureté du globe s'accentuer très sensiblement, et la cornée se ternir sans qu'un véritable excès douloureux révèle au malade la modification qui s'est produite dans l'état de son œil malade. C'est l'excessive sensibilité de l'œil et les douleurs périorbitaires intolérables qui dénotent tout d'abord ce changement, dû très probablement à de vastes épanchements dans les membranes profondes de l'œil et dans le corps vitré, car la constatation directe n'est à cette époque plus possible au moyen de l'ophthalmoscope.

La rémission d'une pareille attaque ne s'observe pas, au contraire la dégénérescence glaucomateuse marche d'habitude avec une grande rapidité sur ces yeux privés de vision par une seule et unique attaque.

Les cas qui restent fort longtemps sans se transformer en glaucome aigu peuvent d'autant plus s'imposer comme de simples hémorrhagies, suite d'artério-sclérose rétinienne, qu'au début le rétrécissement du champ visuel fait défaut ou ne peut être constaté qu'à une réduction sensible de la lumière, et que les premiers débuts de l'excavation échappent aisément à l'examen d'un observateur absorbé par l'étude des épanchements variés groupés autour de la papille. Ce qui facilite en outre pareille erreur, c'est que le coloris de la papille, très peu refoulée, se confond sensiblement avec celui de la rétine.

La possibilité d'avoir échappé, en cas de glaucome hémorrhagique, à un désastre autorise d'autant moins à douter de la nature maligne de l'affection, qu'on a moins pu poursuivre l'observation de pareil cas. Aussi M. Mauthner dit : « Il peut arriver que dans le véritable glaucome existent des hémorrhagies. J'ai opéré une fois un glaucome chronique simple où le quadrant inférieur montrait de nombreuses extravasations. L'iridectomie ne provoqua pas de phénomènes rebelles. L'opération et ses suites furent les mêmes que dans un cas régulier de glaucome chronique simple sans apoplexies rétiniennes; ces dernières n'augmentèrent pas après l'opération.» Cette dernière réflexion prouve aussi qu'elles ne disparaissent pas et pour tirer une conclusion on aurait dû relater comment ce cas se comporta plusieurs années après. J'ai aussi à diverses reprises opéré des malades atteints de glaucome chronique irritatif, chez lesquels la présence d'apoplexies isolées au voisinage de la papille avait été préalablement constatée. En prenant toutes les précautions (usage prolongé des myotiques, sclérotomie préparatoire) j'ai aussi vu ces cas tout d'abord se comporter comme des glaucomes réguliers, mais la suite a bien montré que de nouvelles hémorrhagies intra-oculaires arrivaient après un laps de temps variable, parfois assez long (deux à trois ans), et non seulement le bénéfice de l'opération était perdu, c'est-à-dire l'arrêt dans la marche de la maladie, mais en dépit de l'intervention chirurgicale de nouveaux accès, cette fois fort douloureux, invitaient à faire l'énucléation.

Le diagnostic de nombre de cas de glaucome hémorrhagique ne peut être établi qu'à la suite des accidents formidables que l'excision de l'iris réserve à l'opérateur non averti. Il s'agit ordinairement de cas de glaucomes chroniques irritatifs ou de glaucomes aigus à rémittences où l'exploration du fond de l'œil n'est plus possible, ainsi que la constatation du mode de rétrécisse-

ment (la présence de scotomes centraux). Ce qui est caractéristique pour ces cas, c'est que, si le malade n'est pas à même de signaler la présence d'un scotome avant l'apparition des véritables phénomènes glaucomateux, il affirme du moins avec certitude n'avoir jamais éprouvé le moindre phénomène prodromique, le glaucome irritatif chronique ou aigu est apparu soudainement, sans que rien avertît le malade que l'organe de la vision menaçait ruine. Un autre signe, c'est la disproportion du temps écoulé entre l'apparition des phénomènes glaucomateux et le haut degré d'abaissement de la vue, comme le prouve la destruction complète de toute sensibilité pour la lumière dans le glaucome fulminant. En peu d'heures ou même de minutes la vue est et reste à jamais abolie; aussi sommes-nous porté à croire que la majorité des cas de glaucome de ce genre sont de nature hémorrhagique.

Dans le quart des observations qu'on recueille, le second œil se perd rapidement après la perte du premier (6 fois sur 22 cas de de Graefe); dans un autre quart, il se passe un certain nombre d'années jusqu'à ce que des phénomènes glaucomateux plus ou moins analogues se développent sur le second œil; tandis que, dans la moitié des cas, l'autre œil est resté intact pendant une période d'observation qui comprend quelques années. Involontairement ce dernier fait met en mémoire comment de simples cas d'apoplexies rétiniennes (rétinite apoplectiforme) se comportent; nous pouvons aussi assister à une destruction lente de la vision d'un œil par suite d'une série d'attaques apoplectiformes, tandis que l'autre œil conserve son intégrité parfaite.

Jusqu'à présent on n'a eu que rarement occasion de disséquer des yeux où le diagnostic de glaucome hémorrhagique avait été bien établi d'avance. MM. Pagenstacher et Poncet (1) ont relaté pareils cas; dans la dernière observation, l'excavation représentée (pl. 26) était assez profonde et absolument caractéristique; les dilatations anévrysmales ont fait gagner jusqu'à cinq et six fois le diamètre ordinaire des vaisseaux; en d'autres points ceux-ci ne présentaient qu'un simple état variqueux. La paroi vasculaire est devenue, par suite de la distension, complètement amorphe, et ne « constitue qu'une membrane hyaline excessivement mince ». La gaine lymphatique de ces vaisseaux se trouvait, chose curieuse, partout fortement pigmentée, pigmentation que M. Poncet rapporte en grande partie à l'accolement de l'épithélium choroïdien (rétinien).

Tandis que dans le cas de M. Poncet il n'existe pas de renseignements précis sur l'état que présentait le malade avant d'être atteint de glaucome hémorrhagique, de façon à donner l'explication de cette irrégulière pigmentation des gaines lymphatiques des vaisseaux dilatés, le cas de M. Pagentsacher (2) a bien présenté toutes les allures de la maladie en question.

(1) *Atlas des maladies profondes de l'œil*, Paris, 1879, p. 26 et 51.
(2) *Atlas der path. anatomie*, pl. XXXVII.

Les préparations microscopiques se rapportent à un vieillard de soixante-dix-sept ans, qui, deux jours avant de se présenter, perd la vue de l'œil droit, sans souffrance aucune, au point de ne plus pouvoir lire que le n° 20 de Jaeger. La rétine se trouve parsemée de nombreux petits foyers apoplectiques. Trois jours plus tard les phénomènes glaucomateux éclatent avec des douleurs ciliaires des plus intenses, qui augmentent à tel point qu'après dix-neuf jours on procéda à l'énucléation. L'œil ne présentait plus qu'une simple perception lumineuse. Le malade succomba dix mois après à une attaque d'apoplexie. La rétine, épaissie dans toute son étendue, présente sur la coupe un aspect ondulé. De petites apoplexies, ponctuées ou striées, se rencontrent partout, affectant, autour de la macula, un arrangement en arc. La section du nerf optique, par contre, ne présente aucune altération pathologique. Les parois des artères se trouvent sensiblement augmentées d'épaisseur au point de ne laisser le passage qu'à une série successive de globules sanguins; des branches fines sont même oblitérées par cette dégénérescence des parois, qui ne présentaient plus trace de leur ancienne structure. Le réseau capillaire montre des dilatations variqueuses et de véritables ampoules. Les parois des capillaires sont épaissies et parsemées de gouttelettes de graisse. La rétine, épaissie, montre que toutes les couches participent assez uniformément à l'épaississement. Des amas de corpuscules rouges se trouvent parsemés dans toute l'épaisseur de la rétine, à l'exception des couches des bâtonnets et des cônes.

Ce qui reste encore à élucider dans les recherches d'anatomie pathologique des rares cas de glaucome hémorrhagique est de savoir jusqu'à quel point la dégénérescence des vaisseaux de la rétine concorde avec semblables altérations des autres membranes de l'œil, en particulier de la sclérotique et des vaisseaux de l'orbite, ainsi que de tout le système artériel. Les très abondantes hémorrhagies qu'on constate, en pareils cas, après l'énucléation, la protrusion de tout le tissu graisseux de l'orbite, qui se gorge de sang, plaident pour une altération des parois vasculaires des parties avoisinantes de l'œil.

Nous passerons en revue les diverses formes de *glaucomes secondaires*, après avoir traité de la nature et de l'étiologie du glaucome, leur place se trouvant alors, par cette exposition, naturellement marquée.

ARTICLE V

NATURE ET DÉFINITION DU GLAUCOME

Nous ne mentionnons que pour mémoire les opinions sur la nature du glaucome jusqu'à la découverte de l'ophthalmoscope, qui devait forcément modifier les idées sur cette affection à allures si variables et si insaisissables, et qui avait toujours attiré l'attention des médecins.

Jusqu'au commencement du dix-huitième siècle l'aspect glauque de l'œil fit supposer que l'affection siégeait essentiellement dans le cristallin. On verra plus loin qu'un siècle et demi plus tard, après avoir, suivant Brisseau, abandonné cette idée, on revendiqua, en Angleterre, de nouveau pour le cristallin un rôle non indifférent dans l'évolution des phénomènes glaucomateux.

Brisseau ayant fait la dissection de l'œil du médecin de Louis XIV, Bourdelot, qui, aveugle, avait particulièrement désiré qu'on examinât ses yeux après sa mort, trouva à côté des opacités du cristallin un trouble du corps vitré, et on conclut que toutes les fois que l'humeur vitrée se trouve épaissie et opaque, de quelque couleur qu'elle puisse être, ce sera toujours un vrai glaucome (1).

Cette opinion fut aussi adoptée en Allemagne, et jusqu'à Beer la cause principale du glaucome fut regardée comme siégeant dans le corps vitré; tandis que l'opinion de Wenzel, d'après laquelle il s'agissait d'une maladie de la rétine et du nerf optique, ne fut adoptée que par peu d'oculistes, parmi lesquels il faut citer Weller, qui, le premier, parla de la dureté du globe oculaire.

Il y a un demi-siècle que l'opinion se répandit, d'après Canstatt et Chelius, que le glaucome était dû à une choroïdite, opinion qui, actuellement, a encore cours chez un certain nombre de confrères, et dont Sichel père s'est fait le plus ardent champion par ses travaux classiques; l'ophthalmoscope vint enfin permettre de voir ce qui se passait dans le fond des yeux glaucomateux. On ne vit pas trace de choroïdite, et l'on aurait dû supposer qu'on irait de suite à la recherche d'une autre explication. Il n'en a pas été ainsi, et ce que l'inspection ophthalmoscopique et microscopique ne permit pas de confirmer, on tâcha de le démontrer par des déductions et raisonnements théoriques plus ou moins subtils.

Une erreur devait du reste tout d'abord ouvrir l'ère des recherches glaucomateuses ophthalmoscopiques, car dans les premiers dessins et descriptions que Ed. de Jaeger donna en 1854, on admit que l'entrée du nerf optique était bombée. « Le nerf optique malade, dit notre ami, est légèrement jaune verdâtre, et présente un aspect bombé ne laissant dans son étendue percevoir les vaisseaux que par un reflet rougeâtre. « A cette même époque, de Graefe dit aussi de l'excavation glaucomateuse « que l'entrée du nerf forme, presque dans toute son étendue, un monticule arrondi et fortement proéminent ».

Ce n'est qu'une année plus tard (en 1855) que notre maître, qui avait déjà signalé le pouls spontané et appelé l'attention sur le fait que ce phénomène pouvait être provoqué par une pression sur le globe oculaire, et devait par conséquent se rapporter à une difficulté de la circulation, déclara « que l'amaurose, suite du glaucome aigu, se laisse, dans divers sens, rapporter à une exagération de la pression intra-oculaire (dureté du globe oculaire, anes-

(1) *Traité de la cataracte et du glaucome*, Paris, 1709, p. 210. Consultez la *Bibliographie*.

thésie de la cornée, paralysie de l'iris, pouls artériel, extinction de la vision par rétrécissement du champ visuel) » ; et ajouta : « Quoique de plus profondes altérations constituent probablement dans les vaisseaux la cause fondamentale du mal, je me décidai à employer d'une manière énergique l'appareil des moyens aptes à diminuer la pression. » Cette décision fut surtout encore confirmée par le doute de l'enfoncement ou refoulement papillaire, car avec raison de Graefe reconnut que, pour voir les détails de la papille, il fallait recourir à l'examen de l'image droite, et dit : « Je me contente, pour le moment, d'élever des doutes contre la forme bombée de la papille admise par d'autres observateurs et par moi. » Ces doutes furent rapidement levés par les travaux de Foerster et de Weber (1857), mais constatons que l'iridectomie fut employée par de Graefe avant que ce doute fût complètement dissipé par les recherches anatomo-pathologiques de H. Müller sur l'excavation glaucomateuse.

Ceux qui ont passé leur existence à exalter les mérites du maître, et qui voudraient que sa grande découverte ne soit pas le fait d'un concours de circonstances heureuses au milieu desquelles fut placé cet homme si éminemment doué, pour eux, il ne suffit pas que la découverte soit indéniable et reste à jamais la gloire du grand maître, non, il dut aussi avoir tout préparé pour cette découverte, avoir mis le doigt sur le fait de l'exagération de la pression, et avoir été en quelque sorte l'instigateur de tout traitement destiné à réduire la pression intra-oculaire. Il faudra pourtant bien se résigner ; la constatation de l'exagération de pression, déjà entrevue par Weller, revient principalement à Mackenzie, la propagation des moyens chirurgicaux pour réduire la pression à Desmarres père.

Comment M. Jacobson peut-il vouloir faire croire que de Graefe avait le premier songé à établir le fait de l'exagération de la pression avec retentissement sur la fonction du nerf optique et la rétine, en s'écriant : « A qui devons-nous cette idée fructifiante et nouvelle? Sur cela, il n'y a pas à discuter pour de bonnes raisons. » Certes, car l'idée n'était pas nouvelle, et elle fut principalement développée *après* la découverte de l'iridectomie ; elle n'était donc pas *fructifiante*. Car comment soutiendrait-on que de Graefe ait voulu agir par l'iridectomie sur le nerf et son expansion, lorsqu'il était encore à se demander si la papille était bombée ou excavée? La théorie de l'exagération de la pression avec ses conséquences fut développée dans tous ses détails par de Graefe, lorsque le *hasard* lui eut fait découvrir l'iridectomie, et il ne pouvait lui être venue la pensée de vouloir faire fructifier cette idée par l'emploi d'un moyen dont il ne connaissait pas le pouvoir de réduire la pression, et dont il ne savait le fait établi de son pouvoir réducteur, puisqu'il ne pouvait pas même, douze ans après, fournir la moindre explication.

Cela réduit-il en rien le mérite de notre grand maître, de vouloir affirmer que la découverte de la guérison du glaucome n'était pas le fait d'une déduction logique, ainsi que le *jurare in verba magistri* l'impute à certains de ses élèves qui réfutent les arguments qu'on leur oppose par une polémique

des moins courtoises, comme si des affirmations violentes pouvaient ternir la vérité? J'ai été celui qui, étant parti après les premières iridectomies exécutées à Berlin (et dont on était si peu certain du résultat qu'on les avait pratiquées en quelque sorte en cachette), rapporta le fait de cette découverte à Desmarres, qui me répondit : « Ah! il est vrai que je n'ai pas fait, en pareil cas, l'iridectomie, mais combien de fois de Graefe ne m'a-t-il pas vu combattre le glaucome par des paracentèses ! »

On le voit, comme pour toutes les découvertes, le terrain était bien préparé, ce qui n'empêche pas qu'il fallut encore l'homme de génie pour franchir la dernière marche; mais il est absolument injuste de vouloir ici exalter le mérite de de Graefe au point de faire croire qu'il aurait de fond en comble établi la théorie de l'exagération de pression intra-oculaire, et qu'il serait arrivé, par un raisonnement basé sur des faits, à la découverte d'un moyen de réduire la pression, comme si jusqu'alors on n'y avait nullement songé. M. Mauthner a donc parfaitement raison en disant que Mackenzie est celui qui a principalement insisté sur l'anesthésie de la rétine par exagération de la pression.

Du reste, dans la précédente édition de cet ouvrage, nous parlions de cette *augmentation de la tension interne de l'œil*, que déjà Demours et Weller avaient reconnue à la dureté du globe, et que Mackenzie et Middlemore avaient rapportée à une augmentation du corps vitré. Je ne sache pas que de Graefe se soit le moins du monde formalisé d'avoir, dix ans après sa découverte, insisté sur ce que l'exagération de pression intra-oculaire avait été signalée en Angleterre, pour la première fois, comme la conséquence d'un accroissement du volume du corps vitré, et c'est contre cette augmentation de tension que l'on pratiquait déjà en 1830 (Mackenzie, Middlemore) les paracentèses scléroticales; j'aurais pu ajouter les paroles de Mackenzie : « Une amélioration passagère et un soulagement des douleurs sont parfois le résultat de l'opération et même la conséquence de la ponction de la chambre antérieure et de l'évacuation de l'humeur aqueuse. » De Graefe ne s'est non plus nullement récrié lorsque son meilleur ami (ainsi que le fait observer M. Mauthner) fit dire par un de ses élèves, M. Haffmans : « De Graefe ne connaissait pas ce que Mackenzie avait fait sur ce terrain; mais, nonobstant, dans l'histoire, Mackenzie doit être désigné comme précurseur de de Graefe, » et actuellement c'est M. Jacobson qui veut nous faire croire que « Mackenzie n'avait pas eu un soupçon de l'hypothèse de de Graefe ».

Il est donc incontestable que de Graefe n'a pas créé d'emblée la théorie de l'augmentation de pression telle qu'elle a cours actuellement, et que Mackenzie y a pris une large part; il est non moins incontestable que de Graefe a surtout développé cette théorie *après* la découverte de l'iridectomie, et que, tandis que Mackenzie agissait *logiquement* en ponctionnant la sclérotique pour évacuer un trop-plein de corps vitré, de Graefe agissait *empiriquement* en employant, pour combattre le glaucome, l'iridectomie, moyen dont

il soutenait jusqu'à la fin de sa vie qu'on n'arriverait pas à définir le mode d'action.

Depuis la mort de celui qui aura toujours accompli le chef-d'œuvre de ce qui concerne le glaucome, c'est-à-dire trouvé le moyen de le guérir, on a sensiblement remué le terrain de la pathologie glaucomateuse, et pour pouvoir bien savoir ce qui tend à sortir de vrai de ce combat d'idées et de théories, il sera nécessaire d'exposer celles-ci successivement. Nous débuterons naturellement par la théorie à laquelle de Graefe était rallié, et à laquelle encore la plupart de ses élèves restent attachés.

1° *La cause de l'exagération de la pression est due à une hypersécrétion, suite de choroïdite* (*de Graefe*). — Dans les premières éditions de cet ouvrage, nous débutions, dans la description du glaucome, en disant : « La *choroïdite séreuse* comprend toutes les affections désignées sous l'épithète générale de glaucomateuses. » Les auteurs du tome supplémentaire de Mackenzie, MM. Warlemont et Testelin, disaient, en 1865 : « Une variété de choroïdite digne de la plus sérieuse attention est le glaucome que M. de Wecker a appelé *choroïdite séreuse.* » Cette désignation est d'autant plus justifiée, que l'on se conformait à cette époque absolument à la façon dont le maître envisageait le glaucome, qui, du reste, ne lui appartenait pas en premier lieu ; car c'est en 1808 qu'Anteurieth (1) avait déjà désigné le glaucome comme une forme de choroïdite, et cette idée fut surtout élaborée (après avoir été adoptée par Canstatt), par notre ancien maître Sichel, qui a eu le mérite de débrouiller les opinions si variées qui avaient cours à cette époque. Middlemore avait bien eu une idée assez originale, c'était de considérer le glaucome comme une phlegmasie de la membrane hyaloïde *avec augmentation du volume* du corps vitré, mais la plupart des auteurs compétents, tels que Lawrence, Chelius, Schroeder von der Kolk, Arlt, etc., se rangèrent à l'opinion dont Sichel s'était fait le plus ardent champion.

De Graefe définissait donc la nature du glaucome comme une choroïdite ou irido-choroïdite avec imbibition diffuse du corps vitré (et de l'humeur aqueuse) amenant une augmentation notable du corps vitré suivie de cet accroissement de pression . Jusque dans son dernier travail, publié en 1869, quoiqu'il ait déjà fait une concession à la théorie de l'irritation nerveuse émise par Donders, car il parle de manifestations de cette choroïdite qui ne sont pas véritablement inflammatoires, mais simplement sécrétoires, il finit par chercher constamment dans une irritation des nerfs la cause principale de la choroïdite qui, après une irritation intense, détermine une choroïdite avec symptômes inflammatoires à la suite d'une faible irritation des symptômes de nature sécrétoire seulement.

Ce qui était embarrassant pour soutenir pareille théorie, c'était l'absence des *produits* inflammatoires ; mais, chose curieuse, de Graefe, en se réfu-

(1) Consultez la *Bibliographie.*

giant derrière l'image de l'iritis séreuse, où l'on supposait qu'aussi la formation de produits pouvait se réduire à une opacité diffuse de l'humeur aqueuse avec augmentation de la quantité sécrétée de ce liquide, et probablement accroissement de la pression dans la chambre antérieure, pensait que la choroïdite glaucomateuse devait de préférence être une maladie sécrétoire. Une double erreur fut ici commise, d'abord dans les cas d'iritis ou d'irido-choroïdite séreuse; on négligeait les produits cellulaires constamment déposés sur la membrane de Descemet, sur l'iris et dans son épaisseur, et on les rapportait à un simple trouble de l'humeur aqueuse; et, d'autre part, on prenait dans le glaucome, comme produit inflammatoire, le trouble de l'humeur aqueuse, qui n'existe pas et n'est qu'apparent.

Sur quelles recherches histologiques s'est donc appuyé de Graefe lorsqu'il déclare encore, en 1858, que sur des portions excisées dans l'iritis séreuse, on ne trouvait guère d'altérations pathologiques de la trame iridienne. A part qu'ici il se rencontre constamment des changements pathologiques (infiltration cellulaire) localisés dans les gaines lymphatiques des vaisseaux, sa conclusion était encore bien peu heureuse lorsqu'il prétendait que la source du mal ne saurait être mise en doute pour l'iritis séreuse comme étant dans l'iris. Quelle maladie, suivant nos connaissances actuelles, mérite moins le nom d'*iritis* que la forme désignée comme séreuse, et il se passera bien peu de temps jusqu'à ce que ce nom soit définitivement rayé, attendu qu'il est reconnu qu'il s'agit ici d'une lymphangite à laquelle la trame de l'iris ne participe que secondairement.

Un point devait forcément embarrasser de Graefe une fois qu'il eut reconnu l'amaurose avec excavation du nerf optique comme glaucome chronique simple, c'est qu'évidemment ici il n'y pouvait être question de produits inflammatoires. Plus on observait, disait notre maître, plus on pouvait se convaincre que ces cas, absolument dépourvus de symptômes inflammatoires, devenaient de temps à autre inflammatoires, qu'ils montraient des troubles de leurs milieux (troubles qui ne sont autre chose que des altérations cornéennes), et que l'absence de l'injection des parties externes du globe oculaire ne donnaient aucune preuve de l'absence d'altérations inflammatoires dans le fond de l'œil.

Non moins embarrassant était le fait incontestable que les dissections des yeux glaucomateux ne démontraient jamais, ou presque jamais, la présence de produits inflammatoires du côté du tractus uvéal atteint de choroïdite. A cela on répondait que, comme Henry Müller l'avait démontré, on pouvait, avec une production de masses inflammatoires notable et déversée à sa surface, trouver la trame même de la choroïde et de l'iris sensiblement normale; donc, si ces produits étaient simplement séreux et déversés dans les chambres, le résultat d'une dissection d'un œil atteint de glaucome inflammatoire devrait ainsi être négatif. Actuellement, nous disposons de moyens d'investigation infiniment plus subtils, et qui nous prouvent que ce que H. Müller envisageait comme sensiblement normal, dans un cas d'irido-choroïdite

séreuse, ne l'est pas, et que surtout les vaisseaux et gaines lymphatiques présentent ici constamment des altérations caractéristiques.

Il restait un autre moyen de se tirer d'embarras, moyen auquel nous-même avons eu recours; c'est de soutenir que, si l'excès de pression arrivait à entraîner une atrophie progressive et des plus accusées de la trame du tractus uvéal, à plus forte raison, elle devait exercer une action, en les faisant disparaître, sur des produits inflammatoires moins solidement organisés. On se gardait bien, on le comprend, de parler des dissections d'yeux, où la pression, comme dans des cas aigus de glaucome, n'avait pas eu le temps de produire une action comprimante sur le tissu mollasse de la papille du nerf optique, et n'avait donc pas pu faire disparaître des produits inflammatoires, si en réalité ils avaient existé.

Il est à noter que çà et là on trouvait bien, dans les dissections, de très légères altérations, des accumulations de cellules rondes en groupes près des veines de la choroïde, le long de leur gaine (Sattler), qu'on s'efforçait d'interpréter comme symptôme inflammatoire, et ce fait amena M. Mauthner à déclarer qu'on ne saurait parler d'un résultat *absolument* négatif concernant cette membrane (la choroïde). Certes, pas plus qu'on ne pourra soutenir que tous les yeux soumis à l'examen histologique, après avoir passé par des phases glaucomateuses, ont du être *forcément* des yeux absolument normaux; mais on n'est nullement autorisé à rapporter tout ce qui se rencontre dans un œil glaucomateux, comme se rattachant à une altération glaucomateuse.

Ainsi il est connu que certaines lymphangites oculaires prédisposent au glaucome, mais on aurait tort d'envisager le glaucome, ainsi que cela a été fait, comme une lymphangite ou *périchoroïdite* (A. Sichel). L'inflammation de l'espace périchoroïdien de Schwalbe peut se compliquer de symptômes glaucomateux; nous pouvons poursuivre cette lymphangite le long des vaisseaux dans la choroïde même, mais si par hasard un pareil cas se présente à la dissection, est-on autorisé à déclarer que la lymphangite joue un rôle prépondérant dans le glaucome, et que l'on ne saurait soutenir que les résultats nécropsiques sont *absolument* négatifs dans le glaucome.

A un esprit aussi éminemment lucide que celui de de Graefe, il ne pouvait certainement pas échapper le côté vulnérable de sa théorie. Aussi voit-on aisément que l'élément principal du glaucome consistait en une irritation des nerfs sécréteurs entraînant une inflammation choroïdienne de nature sécrétoire. Intense et violente, cette choroïdite sécrétante montrait des phénomènes saisissables d'inflammation qui allaient en se dégradant au point de n'être plus apparents extérieurement lorsque l'irritation était faible et ne stimulait que très modérément les nerfs sécréteurs. Tout en étant jusqu'à la fin de sa vie partisan des phlogoses, comme causes du glaucome, il penchait inconsciemment vers la théorie si mal définie des *névroses* sécrétoires. La théorie dont il s'éloignait le plus est celle qui cherche une augmentation du contenu par défaut de déversion des liquides sécrétés, et

cela « parce que les nerfs pénétrants (à travers la sclérotique), et qui contiennent les fibres sécrétoires, subiraient par ce fait une entrave importante dans leurs fonctions ». Comme s'il n'en était pas absolument de même à la suite d'une choroïdite hypersécrétante qui, augmentant le volume du corps vitré, devrait forcément se répercuter comme exagération de pression sur les nerfs prétendus sécréteurs, et entraver leur fonctionnement en proportion de l'exagération de la pression qui pèse sur eux et qui les prive plus ou moins de leur conductibilité.

2° *Le glaucome est la conséquence d'une névrose des nerfs sécréteurs de l'œil* (*Donders*). — Devant bien se rendre à l'évidence que dans les glaucomes chroniques simples les symptômes inflammatoires font absolument défaut, Donders, prenant cette forme comme prototype, déclare qu'elle n'est qu'une névrose provoquée par l'irritation des nerfs sécréteurs de l'œil avec augmentation de tension. Cette irritation des nerfs peut, d'une manière non expliquée par Donders, entraîner une ophthalmie qui nous donne alors la choroïdite sécrétante de de Graefe. Tandis que pour de Graefe la choroïdite sécrétante va dans le glaucome chronique simple tellement en s'atténuant que l'apparence inflammatoire finit par s'effacer, au contraire la névrose ne revêt pour Donders aucunement le caractère inflammatoire dans le glaucome chronique simple, mais en s'accentuant entraîne l'évolution de symptômes inflammatoires qui se manifestent de plus en plus à mesure que le glaucome prend une allure aiguë.

On le voit, ni de Graefe ne sait se détacher complètement des idées de *névrose*, ni Donders de celles de *phlogose*. Suivant les besoins de la cause on les mélange ; aussi comme véritablement conséquent et logique, il faut citer un seul adhérent de la théorie névropathique du glaucome, c'est Schnabel, qui, avec raison, nie dans les formes du glaucome plus ou moins aiguës tout symptôme inflammatoire et rapporte les altérations de la cornée à l'excès de tension. Il rejette toute inflammation de l'iris ; la pupille large, mais libre de synéchies, ne présente pas d'exsudats et le tissu iridien se comporte excisé comme un tissu sain, à part les divers degrés d'atrophie par lesquels il peut avoir passé. Comme par nous et par Schweigger, le trouble du corps vitré est formellement nié. L'injection épisclérale, les douleurs, l'anesthésie et les troubles attribués au liquide *non transparent* que la névrose sécrétante ferait déverser dans l'œil ne sont que simulés par les phénomènes de dissociation de la couche épithéliale et l'œdème cornéen.

Qu'en réalité il en soit ainsi, quelle meilleure preuve peut-on trouver que dans la provocation d'une attaque aiguë de glaucome par l'instillation d'une goutte d'atropine dans un œil qui présente les symptômes d'un glaucome chronique irritatif ? Sous nos yeux nous voyons en quelque sorte s'accentuer es symptômes irritatifs au point de simuler une inflammation et ceux-ci rétrograder sous l'influence des instillations d'ésérine et se dissiper, dans l'espace de quelques heures, sans laisser trace de leur passage. Où trouve-t-on

le vestige d'un produit inflammatoire, la trace d'une altération dans les tissus pouvant se rapporter à une phlogose? Observons-nous quelque chose d'analogue pour une autre véritable inflammation quelconque de l'œil?

De quelle manière voudrait-on expliquer ici la rupture d'équilibre par une augmentation de sécrétion ou une rétention des liquides sécrétés? L'atropine refoulant l'iris vers la zone de filtration, déjà peu libre, on sera forcé d'admettre que ce cortège de symptômes si alarmants ayant seulement l'apparence d'une violente inflammation évolue, dans l'espace d'un très court laps de temps, et disparaît sous l'action myotique de l'ésérine en venant et en s'en allant pour laisser les membranes absolument intactes.

Nous savons combien est entouré d'obscurité le terme de névrose qui, d'après Donders, se localise dans les nerfs sécréteurs du tractus uvéal, que personne n'a encore isolés et vus et qui, d'après Schnabel, se combineraient aux nerfs sensitifs de ce même tractus dont l'existence n'est pas mieux prouvée. La plupart des raisons de l'irritation *intra-oculaire* de ces nerfs qui devraient engendrer cette névrose ont, comme nous l'exposerons dans la description du glaucome consécutif, trouvé une explication infiniment plus facile et plus naturelle dans la théorie obstructive. Toutes les causes de tiraillement que l'on invoque pour établir l'action irritante sur les soi-disant nerfs sécréteurs ou sensitifs, ne sont autre chose que la *conséquence* d'une exagération de tension et peuvent pour cela être rapportées à elle, sans servir de prétexte à l'évolution du glaucome.

Ce qu'il importe de signaler pour la théorie de Donders, c'est qu'elle conduit ceux qui y adhèrent à admettre des glaucomes de *cause extra-oculaire*. Cette cause peut être *centrale*, *périphérique* ou *réflexe*. Il y aurait un glaucome spinal et cérébral ; d'après Mooren, ce serait un genre de myélite déterminant des « symptômes irritatifs occasionnés par les fibres du trijumeau qui naissent des *corpora pyramidalea* à la hauteur des 4e et 5e vertèbres pectorales ». Des affections dans cette région concordant avec le glaucome, ainsi que la coïncidence, rare de maladies du cerveau chez des glaucomateux suffisent à notre confrère pour échafauder cette forme de glaucome central, qui se combinerait de névrite optique et qui n'est cérébrale que parce que l'idée en a germé dans le cerveau sans avoir jamais eu une existence réelle.

Ce n'est pas sur un plus solide appui que se base le glaucome *périphérique* ou *réflexe*. Ce sont principalement les névralgies du trijumeau qui se seraient compliquées de glaucome (Tavignot, Schmidt-Rimpler, Hutchinson).

Ce qui est indéniable, c'est que nous observons des névralgies péri-orbitaires durant des années et qui ne se compliquent pas du moindre changement de tension intra-oculaire ni de phénomènes glaucomateux. Arrive-t-on exceptionnellement à constater une coïncidence d'une névralgie avec des phénomènes glaucomateux (Hutchinson)? On n'est jamais suffisamment éclairé par l'observation, si en réalité la névralgie n'était pas elle-même la conséquence du glaucome.

Du reste jusqu'à quel point l'expérimentation physiologique a-t-elle éclairci cette question dont elle aurait fourni une base inébranlable? Dans cette question, il fallait tout d'abord s'entendre sur le nerf fournissant les vaso-moteurs, contracteurs et dilatateurs des vaisseaux. Est-ce le sympathique, est-ce le trijumeau ? En second lieu l'irritation, en contractant les vaisseaux, augmente-t-elle la pression et la paralysie des vaso-moteurs, en les dilatant, la diminue-t-elle, ou au contraire augmente-t-elle la pression, comme le prétendent certains expérimentateurs? M. Wegner, qui le premier usait du contrôle manométrique chez les lapins servant pour l'expérience, coupe le trijumeau et le sympathique du cou. Cette section est suivie d'une forte dilatation des vaisseaux de l'iris, que dissipe et transforme en énergique contraction vasculaire l'irritation du bout supérieur du sympathique, tandis que la même irritation de l'extrémité supérieure du trijumeau sectionné ne modifie en rien la dilatation vasculaire. Conclusion : c'est le sympathique qui fournit les nerfs vaso-moteurs. Si l'on observe cette même dilatation en coupant le trijumeau, c'est qu'on comprend dans cette section le sympathique qui lui est intimement adossé. Comme après la section du sympathique (section que de son côté on ne dut pas aisément exécuter sans toucher au trijumeau) on voit la pression oculaire simultanément s'affaisser avec la dilatation vasculaire ; on conclut *que la dilatation des vaisseaux sous l'influence d'une parésie du sympathique concorde avec une diminution de pression ; inversement, la contraction vasculaire par irritation des fibres du sympathique avec une augmentation de pression.*

Comme base de cette théorie il est donc admis que la dilatation vasculaire plus ou moins généralisée dans le tractus uvéal concorde avec une diminution de sécrétion, et inversement, on admet qne la pression intra-oculaire et par suite l'exosmose (ainsi que la diapédèse) s'accroît sous l'influence de la contraction des fibres musculaires des parois entre lesquelles coule le sang. Au contraire ces parois sont-elles dilatées par paralysie, le sang y pénètre en grande abondance, dilate les capillaires et fait que momentanément la pression augmente ; mais, comme les capillaires ne renferment pas d'éléments contractiles, une fois dilatés, ils n'opposent plus de résistance au sang qui leur afflue de façon que celui-ci circulera dans les voies artérielles élargies sous une impulsion par contraction moindre et par suite avec moins de déperdition par exosmose et de diapédèse. On admet ici encore comme indiscutable, que l'excrétion vasculaire est régularisée par la pression *intravasculaire*, et que proportionnellement à une diminution de pression intravasculaire répond une déperdition de l'excrétion vasculaire ; qu'inversement l'excrétion et par suite la pression *intra-oculaire* sont intimement liées à l'augmentation de la pression *intravasculaire.*

Une *rupture d'équilibre* entre sé- et excrétion oculaire doit ici toujours encore intervenir pour expliquer que l'accroissement de tension se développe par *accroissement* du volume des milieux que renferme la coque oculaire.

Ainsi que voyons-nous se produire dans le glaucome prodromique par l'emploi alternatif de l'atropine et de l'ésérine ? Le premier dilate les vaisseaux, diminue donc, suivant la théorie sus-admise, la sécrétion intra-oculaire, et pourtant qu'arrive-t-il? La tension intra-oculaire augmente au point de faire éclater une attaque aiguë de glaucome. C'est qu'ici le refoulement de l'iris vers la zone de filtration a contre-balancé, par l'entrave portée à l'excrétion, l'effet d'une diminution de tension, sous laquelle coule le sang dans les vaisseaux dilatés. S'agit-il d'une attaque aiguë de glaucome? les instillations répétées d'ésérine peuvent ramener un excès notable de pression intra-oculaire à un état normal. Pourtant quel plus puissant agent sur l'élément musculaire des parois des vaisseaux, quel plus énergique contracteur vasculaire possédons-nous? Sous son influence la tension intravasculaire et l'excrétion s'accentuent dans cet œil déjà très tendu, mais simultanément la forte contraction du sphincter de l'iris, suivie du dégagement de la zone de filtration, contre-balance ce surcroît apporté encore à l'augmentation préexistante du contenu oculaire, et même donne lieu à un déversement de ce surcroît.

Autrement se comporterait cette explication, si, en se tenant à la première des deux théories admises par M. Adamuck, on fait abstraction de l'influence du degré de dilatation ou de contraction vasculaire sur l'excrétion, et si on n'envisage que la réduction ou diminution d'espace dans la coque oculaire, que l'accroissement ou la contraction de calibre des vaisseaux provoqué dans la coque oculaire. Ici la dilatation vasculaire sur un œil atropinisé et déjà atteint de glaucome prodromique amène une réduction d'espace simultanément avec l'entrave portée par le refoulement de l'iris à la liberté d'écoulement des liquides intra-oculaires; là après instillation d'ésérine, la réduction d'espace par contraction vasculaire coïncide avec le dégagement de la zone de filtration par le myosis produit artificiellement.

M. Adamuck a plus tard fait encore intervenir l'accroissement de la tension intravasculaire *générale* sur la pression intra-oculaire par accroissement d'excrétion vasculaire, car cette augmentation de la tension vasculaire *générale* doit contre-balancer la diminution de la sécrétion dans les vaisseaux contractés de l'œil (par irritation des vaso-moteurs) qui résulterait forcémen de la présence d'une moindre quantité de sang dans la coque oculaire et que l'augmentation de la pression dans les vaisseaux de l'œil n'arriverait pas seule à contre-balancer.

Tout cela se relie mal, car il manque ici l'indication précise, où et quand se produit la rupture d'équilibre ? On comprend aisément qu'une onde de liquide traverse continuellement la coque oculaire représentant une vessie remplie de liquide; que la quantité de liquide que laisse traverser cette vessie dépend de la quantité de liquide que les vaisseaux intra-oculaires laissent transsuder et que la vessie elle-même laisse échapper. Cette onde n'augmente sous l'influence de la tension vasculaire *générale* qu'à la condition que le passage à l'écoulement du liquide oculaire soit libre et se trouve

dans des conditions normales. Car, si l'onde accrue par suite d'une augmentation intravasculaire générale rencontre un obstacle du côté de l'excrétion oculaire, elle augmentera la tension ; cette tension pesant sur les vaisseaux intra-oculaires portera entrave à l'entrée d'un excès de quantité de sang dans la coque oculaire, et finira même par réduire sensiblement le volume de sang qui peut pénétrer dans l'œil, de façon qu'il arrive alors qu'en dépit d'une augmentation intravasculaire *générale*, l'excrétion vasculaire dans la coque oculaire diminue. Il résulte de ce fait que l'accroissement de tension vasculaire générale (et les fluctuations normales qu'il présente) ne retentiront sur l'œil qu'à une condition, c'est que l'excès de sécrétion extravasculaire qu'il entraîne dans son cortège rencontre pour son écoulément un obstacle ; des fluctuations même assez sensibles dans la tension intravasculaire générale qui retentissent sur la circulation intra-oculaire seront annulées et contre-balancées par un écoulement plus abondant de liquide à travers la zone de filtration libre.

Dans ces expériences, on a fait intervenir le sympathique et la tension intravasculaire générale de l'œil comme éléments essentiels qui gouvernent la sécrétion oculaire, mais l'œil se comporte comme toute autre partie de l'organisme. Dans les expériences de MM. Grünhagen et de Hippel, on a davantage assimilé l'œil à un organe sécréteur, à une glande, on lui a trouvé un système nerveux régulateur de sa circulation, ainsi que des nerfs présidant spécialement à la sécrétion intra-oculaire. Avec M. Adamuck, la contraction des vaisseaux sous l'influence de l'irritation du sympathique amène non une augmentation d'excrétion et de tension, mais au contraire une diminution d'excrétion et de tension.

Le *vaso-dilatateur*, le *véritable nerf sécréteur* serait le trijumeau, et son irritation près de son origine dans la moelle allongée déterminerait toujours une forte augmentation de tension, en produisant une irritation des nerfs vaso-dilatateurs qui émanent du trijumeau et déterminent la contraction des fibres musculaires vaso-dilatatrices. Il faut non seulement cette dilatation active, mais aussi encore une *irritation impulsive* des mêmes nerfs dilatateurs fonctionnant simultanément comme *nerfs sécréteurs*, pour expliquer l'augmentation de tension à la suite de l'irritation du trijumeau. Car nous l'avons vu, la *paralysie des vaso-contracteurs* sous l'influence de la section du sympathique entraîne aussi une dilatation, cette fois-ci passive, des vaisseaux qui, elle, ne serait pas suivie d'augmentation d'excrétion ni d'accroissement de tension intra-oculaire. D'après les premières expériences de ces confrères on assimilait en réalité l'œil à une glande, car il s'agissait d'une augmentation de sérosité ou de lymphe (dans les espaces lymphatiques) par suite d'une irritation active des nerfs sécréteurs. Plus tard ces mêmes expérimentateurs laissent (à l'instar de ce qu'a fait M. Adamuck) davantage intervenir la tension intravasculaire générale.

Les vaisseaux de l'iris et de la choroïde dont les vaso-dilatateurs sont activement irrités et dont les parois sont par suite distendues, opposent une

moindre résistance à la transsudation, si celle-ci est activée par suite d'une tension intravasculaire généralement accrue, tandis qu'au contraire le sympatique irrité joue un rôle en opposant à cette transsudation par la contraction vasculaire un plus grand obstacle, de façon à diminuer ainsi la pression.

Nous verrons encore comment cette question si complexe de l'innervation vasculaire et des nerfs sécréteurs est mise en jeu pour donner lieu à un traitement particulier en s'attaquant à une branche du trijumeau.

3° *L'augmentation de la pression est due à un accroissement du contenu par entrave portée à l'excrétion, à la filtration oculaire.* — Tandis qu'après l'école de Donders on était pendant quelque temps porté à établir la présence d'un glaucome intra-oculaire par irritation nerveuse directe (inflammatoire) et un glaucome extra-oculaire par irritation des nerfs sécréteurs, on a dans ces derniers temps porté son attention davantage — et avec raison — sur les altérations directement constatables dans l'œil même et qui ne se basent pas sur un raisonnement plus ou moins théorique de névrose, mais ont pour but de constater, la sécrétion étant admise comme un facteur ne subissant pas de fluctuations anormales, la présence d'entraves apportées à l'excrétion, à la filtration oculaire.

La première fois que la *filtration oculaire* fut mise en avant dans le glaucome, ce fut à l'occasion du mode de guérison de cette affection par l'établissement d'une *cicatrice à filtration;* en employant ce terme il y a quinze ans, j'admis à la fois que l'établissement de pareille voie excrétoire pouvait rétablir l'équilibre entre une sécrétion normale et une excrétion entravée, aussi bien que déverser un surcroît de sécrétion pour laquelle les voies normales d'excrétion s'étaient montrées insuffisantes. L'attention sur le rétablissement ou l'agrandissement des voies d'excrétion oculaire, en établissant une cicatrice près de la jonction scléro-cornéenne, fut mise en éveil à une époque où ni les beaux travaux de Leber sur la filtration oculaire, ni ceux de Knies et d'Ulrich sur les courants nutritifs de l'œil, n'avaient encore vu le jour.

La filtration de l'œil s'opère de la manière suivante :

Le grand courant d'éléments nutritifs fourni par le tractus uvéal passe par le corps vitré, traverse l'insertion iridienne et quitte l'œil en passant par le tissu trabéculaire péricornéen, où il est repris par le liquide qui remplit ces espaces et est en partie déversé dans le tissu sous-conjonctival.

Pour arriver dans le corps vitré, ce liquide a traversé en partie la rétine et fourni de préférence les éléments nutritifs à l'appareil sensoriel de l'œil, l'appareil conductif étant nourri par l'arbre vasculaire rétinien. L'existence du grand courant nutricier qui traverse d'arrière en avant l'œil et le quitte au proche voisinage du bord cornéen a été, par les expériences avec des injections colorées, établie d'une manière irrécusable. Ce qui n'est encore nullement prouvé, c'est quelle est la quantité de liquide qui, déversé vers la surface scléroticale de la choroïde, suit l'espace suprachoroïdien pour se rendre dans l'espace intervaginal des gaines du nerf optique avec lequel il communique,

ou pour transsuder à travers les mailles si serrées de la sclérotique. Tandis qu'entre les travaux de Knies et d'Ulrich il n'y a que de petites variantes suivant le chemin que prend le grand courant nutricier pour aboutir à la chambre antérieure et au tissu trabéculaire péricornéen, une seule expérience fort discutable de ligature du nerf optique sur le lapin (et avec bien des choses qui l'entouraient) a suffi, par l'augmentation notable de la pression oculaire qu'elle provoque, pour faire conclure à l'expérimentateur, M. Stilling, qu'il devait exister ici une autre voie d'excrétion, mais qu'on n'est pas encore parvenu à démontrer, ni par les injections colorantes (Knies), ni par des recherches directes d'anatomie histologique.

Actuellement il est donc avéré que le gros du liquide nutricier s'échappe près du bord cornéen en se déversant, suivant les uns, dans le plexus veineux qui se trouve renfermé dans le tissu trabéculaire (Rouget Leber), suivant les autres, dans les espaces lymphatiques du tissu trabéculaire (Schwalbe, Waldeyer), qui ne sont alors que la continuation directe de la chambre antérieure envisagée elle-même comme un vaste espace lymphatique. La chambre antérieure est donc le réservoir des liquides nutriciers de l'œil inutilisés ou épuisés quant à leurs matériaux nutritifs ; son contenu représente du corps vitré filtré.

Actuellement les recherches solidement appuyées par les faits pathologiques établissent donc l'entrave portée au déversement du gros courant nutricier et suivant l'ordre chronologique c'est Manfredi, Knies, nous et Weber qui avons apporté les premiers appoints pour la démonstration de ces faits.

Manfredi et Knies, l'un en 1876, l'autre une année après, insistèrent sur ce fait, déjà signalé par Henry Müller (1858) et Althof (1861), que des inflammations avec induration des parties scléroticales pouvaient avoir pour conséquence une obltération de la rigole de Fontana avec accolement de la périphérie de l'iris. Entre le premier et le second travail de M. Knies sur ce sujet, j'eus en 1876 l'idée que la rupture d'équilibre donnant lieu au glaucome pouvait être déterminée par des empiètements des masses vitreuses sur le canal de Fontana et que l'entrave portée à l'excrétion serait activement aidée par la compression des tissus trabéculaires, même sous l'influence d'un excès de pression.

C'est après l'apparition de ce travail que M. Ad. Weber émit sa théorie de l'obstruction par gonflement des procès ciliaires repoussant la périphérie de l'iris vers la rigole de Fontana. Le gonflement des procès ciliaires représente dans le glaucome chronique simple une simple entrave dans la circulation ; il donne lieu dans l'attaque à une véritable stase. Mais comment survient cette entrave? Toute maladie, dit M. Weber, qui se combine avec une réduction prolongée de la pression (artérielle) cardiaque, comme des vices de la mitrale et des vices valvulaires du cœur droit ou d'autres états qui donnent lieu à des hypérémies passives, ainsi que l'emphysème, la pléthore, la ménopause, la suppression de flux hémorrhoïdaux, en outre des causes occasionnelles et les occupations qui donnent passagèrement lieu à des dilatations veineuses, ainsi

que des accès répétés et prolongés de toux, le travail répété et prolongé de la parturition, les professions de serrurier, de forgeron, etc., — toutes ces conditions sont à envisager comme causes du glaucome par gonflement des processus ciliaires. Tout en signalant lui-même ce genre d'explication ainsi généralisé comme « démodé », il pèche essentiellement par la base, car toutes ces causes sont, il faut l'avouer, excessivement fréquentes et le glaucome comparativement à cette fréquence excessivement rare. Les troubles circulatoires, les vices cardiaques, qu'on devrait, suivant cette théorie, si souvent rencontrer chez les glaucomateux, ne se trouvent pas, ainsi que M. A. Weber le soutenait principalement, pour les sujets glaucomateux jeunes. M. A. Weber cherche même pour l'explication de l'hérédité du glaucome une cause extra-oculaire et la trouve dans la transmission de la disposition aux dilatations veineuses en général.

Plus pratiques dans leurs recherches, nos confrères anglais ont davantage recherché les causes occasionnelles dans l'intérieur de l'œil même. M. Priesley Smith a étudié la très grande facilité avec laquelle la moindre exagération de pression dans la chambre postérieure (le corps vitré) rejette les procès ciliaires vers l'insertion iridienne et entrave alors l'écoulement du grand courant nutritif à sa sortie de l'œil ; mais ce courant, pour arriver au tissu trabéculaire et avant de traverser l'insertion iridienne, doit passer entre les bords du cristallin et les procès ciliaires, par l'espace périlenticulaire ; une réduction de cet espace retentirait donc de suite sur l'écoulement direct des liquides de l'œil par le tissu trabéculaire péricornéen. Cette réduction s'opère dans les yeux de personnes avancées en âge par l'augmentation du diamètre équatorial du cristallin, qui n'est plus rendu convexe sous les impulsions accommodatrices. Des recherches anatomiques ont conduit notre confrère à la constation du fait que chez les glaucomateux en réalité le cristallin est sensiblement plus grand que le cristallin le plus volumineux mesuré dans ses dimensions équatoriales sur des yeux normaux. Donc, s'il est vrai que l'augmentation équatoriale du cristallin est générale pour tous les yeux et qu'un nombre infime seulement deviennent glaucomateux, on peut soutenir que congénitalement ceux qui sont prédisposés présententent un cristallin plus grand, ou que cette augmentation tient à des altérations morbides du cristallin même. Ces altérations cristalliniennes expliqueraient fort bien l'évolution lente du glaucome, mais pour l'accès aigu notre confrère dut aussi recourir à un surcroît de réduction de l'espace périlenticulaire par congestion veineuse ou hypérémie active des procès ciliaires mêmes.

Une pareille congestion des procès ciliaires, mise sous l'influence d'une irritation inflammatoire du corps ciliaire même et de l'iris, est admise par M. Brailey. A la suite d'une sécrétion exagérée de liquide dans les processus ciliaires, ceux-ci se gonflent de plus en plus, rejettent l'insertion iridienne contre la rigole de Fontana et font de cette façon alors dérouler tout le cortège des symptômes glaucomateux en établissant un cercle vicieux. Nous retombons avec cette théorie dans les phlogoses.

Ce qu'il est indispensable de prouver, c'est d'où part la première perturbation dans la pression intra-oculaire, car une fois la pression quelque peu augmentée dans la chambre postérieure il s'ensuit forcément une congestion *passive* des procès ciliaires, une réduction de l'espace périlenticulaire, un refoulement de l'iris vers la rigole de Fontana et alors le surcroît indéniable de pression par entrave de l'écoulement *extra-oculaire*.

Cette augmentation *primitive* de la pression dans la chambre postérieure peut s'expliquer de diverses façons ; la filtration intra-oculaire a été déjà directement entravée dans l'œil avant d'arriver au tissu trabéculaire péricornéen. Il est prouvé que l'iris est le filtre à travers lequel passe près de la rigole de Fontana le grand courant nutricier. Lorsque, d'après M. Ulrich, le tissu iridien, par suite de changements, séniles ou inflammatoires, est altéré, il se prête moins à la filtration. Déjà physiologiquement l'épaississement de l'iris, lorsque la pupille se dilate notablement, met une certaine entrave à la filtration iridienne ; au contraire le fort myosis amincit le filtre, en même temps que la contraction des fibres circulaires de l'iris, qui prennent en quelque sorte leur point de traction sur le tissu trabéculaire péricornéen, distend les mailles du filtre scléral.

Un surcroît de tension peut ainsi résulter dans la chambre postérieure d'une entrave portée à l'excrétion oculaire, non dans la région péricornéenne, mais dans toute l'étendue de la sclérotique et près de l'entrée du nerf optique. Nous savons bien que la plus grande partie du courant nutricier est déversée par la zone trabéculaire péricornéenne, mais indubitablement aussi une partie transsude à travers la sclérotique même en dehors de cette zone et particulièrement un écoulement plus actif que sur toute la surface sclérale doit s'effectuer près du nerf optique. Un accroissement de rigidité de la sclérotique avec diminution de son pouvoir filtrateur est aisément admissible ; que cette imperméabilité soit due à une rétraction avec épaississement, comme veut l'avoir trouvé M. Cuscio, ou qu'elle résulte d'altération inflammatoire, d'athérome, comme le suppose M. Coccius, ou enfin qu'elle puisse évoluer par suite de divers dépôts salins sous l'influence d'une diathèse arthritique, comme nous le supposons nous-même, il est indéniable que des altérations séniles, des dégénérescences athéromateuses des vaisseaux et des dépôts de graisse et de cristaux dans la trame sclérale peuvent retirer de l'excrétion oculaire la quote-part qui revient à la transsudation sclérale et donner le signal de cette augmentation de tension, qui retentit alors sur le grand cercle de filtration par gonflement des procès ciliaires, refoulement de l'iris et oblitération du canal de Fontana. Ce qu'il y a à retenir des théories de Cusco et Coccius, c'est que leur manière d'envisager l'action directe de la sclérotique sur la pression par rétraction est depuis longtemps réfutée, car ni l'épaississement scléral ni la réduction des diamètres oculaires indispensables pour soutenir pareille théorie n'ont pu être constatés ou confirmés.

MM. Stilling, Laqueur et nous-même avons particulièrement insisté sur ce fait que l'entrave excrétoire qui s'établirait à l'entour du nerf optique pour

le liquide qui doit s'échapper dans l'espace intervaginal pourrait déterminer une sorte de *glaucome postérieur*, et nous sommes porté à croire que la forme de glaucome chronique simple, pour lequel le symptôme primordial réside dans le refoulement de la papille avec intégrité de la chambre et de l'emplacement de l'iris et du cristallin, se rapporte à une obstruction de la voie excrétoire péripapillaire. De semblables dégénérescences vitreuses, empiétant sur le nerf optique et la lame criblée en particulier, s'observent à l'instar de la disposition de la lame vitreuse près du ligament pectiné; une compression analogue du tissu scléral péripapillaire peut s'établir pour l'insertion des gaines du nerf optique, comme cela s'observe pour le tissu trabéculaire péricornéen. Il n'existe dans l'enveloppe externe de l'œil que deux cercles non garnis de membranes vitreuses : c'est le passage de la cornée en sclérotique et de la sclérotique en gaine du nerf optique. Ce sont aussi essentiellement ces deux régions qui laissent principalement filtrer les liquides intra-oculaires.

Nous envisagons donc le glaucome chronique simple comme résultant essentiellement d'une entrave portée à l'excrétion postérieure (péripapillaire), le glaucome irritatif comme résultant d'une combinaison des deux obstructions dans les voies antérieures et postérieures. L'attaque aiguë résulte de l'obstruction antérieure de la filtration et implique le maintien de la filtration postérieure au début (le nerf lui-même ne se montre pas moins comprimé), de même que le glaucome chronique simple nous montre l'intégrité de la filtration antérieure par la conservation d'emplacement de l'iris et de la grandeur de la chambre antérieure. Le glaucome prodromique résulte de velléités d'obstructions de la voie d'excrétion antérieure. Les différences de curabilité du glaucome par iridectomie et sclérotomie plaident aussi beaucoup en faveur d'un glaucome antérieur et postérieur.

Nous devons encore mentionner le retentissement des altérations sclérales, non comme défaut de filtration, mais comme cause de stase veineuse, de transsudation séreuse et d'atrophie consécutive des tissus. Déjà, en 1878, M. Stellwag de Carion avait signalé la rigidité de la sclérotique des yeux glaucomateux, qu'il rapportait de préférence aux couches externes, ce qui entrave la dilatation physiologique des émissaires veineux sous l'influence d'un afflux plus notable de sang dans l'œil, déterminé par les causes les plus diverses. En pareil cas, la quantité de sang artériel augmentant dans la coque oculaire, le sang veineux ne pouvant pas s'écouler à partie égale, la tension oculaire doit forcément s'accroître ; les couches internes de la sclérotique, en continuation directe avec la lame criblée, sont seules compressibles et distensibles; il en résulte un glissement sur les couches externes qui finit par accroître les difficultés circulatoires dans les *vasa-vorticosa* et établir un cercle vicieux dont le point de départ a pu résider dans des états congestifs actifs de l'œil, qui ne trouvait pas un déversement suffisant du sang veineux à travers une sclérotique à couches externes rigides.

D'après MM. Goldzieher et Fuchs, c'est l'atrophie de certaines régions de la choroïde (pour le dernier elles sont, de préférence, situées avant la sortie

des *vasa vorticosa*) qui entraîne un œdème du restant de la choroïde avec œdème consécutif du corps vitré et des autres parties de l'œil. Lorsqu'à la suite de l'atrophie d'un nombre considérable de vaisseaux situés dans les parties dégénérées, soit par atrophie sénile, soit par suite d'altérations inflammatoires à évolution très lente, la circulation complémentaire se porte sur le restant des vaisseaux du tractus uvéal, ceux-ci charrient le sang avec une pression d'autant plus forte, que la suppression vasculaire a été plus étendue; de là transsudation séreuse, augmentation de pression, qui peut alors entraîner la série des obstructions du grand cercle de filtration par suite de la suppression de la rigole de Fontana par accolement de l'iris. A l'appui de cette théorie on note la fréquence d'atrophies choroïdiennes qu'on a rencontrées et signalées (de Arlt) dans la dissection d'yeux atteints de glaucome. Lorsque, d'après M. Fuchs, la choroïdite siège dans les parties antérieures, elle échappe à l'inspection directe, et c'est surtout l'oblitération des veines choroïdiennes situées avant les *vasa vorticosa* que M. Fuchs regarde comme propices pour engendrer une augmentation en entravant la sortie aisée du sang de toute la partie antérieure de l'œil et déterminer alors des congestions passives avec transsudation séreuse. Pour M. Fuchs, l'obstruction des veines de la région postérieure où le sang se déverse bien plus directement dans les *vasa vorticosa* entraîne bien moins pareils inconvénients.

Nous avons exposé les diverses théories qui ont été émises sur la genèse du glaucome; il est urgent d'insister sur ce que la moindre exagération de la pression doit forcément retentir sur la grande zone de filtration. Le tissu trabéculaire péricornéen qui entoure le canal de Schlemm et que nous voyons si nettement représenté sur les coupes que M. Waldeyer a bien voulu exécuter pour nous (voy. fig. 147 et 148), doit, comme tout le restant de la sclérotique, subir une compression, un déplacement défavorable à son fonctionnement. Si nous regardons, avec raison, les espaces compris entre les trabécules qui entourent et font communiquer ce tissu caverneux avec le canal de Schlemm comme la continuation directe de la chambre antérieure, et cette dernière comme le réservoir des liquides nutriciers, épuisés ou superflus, on se rend compte que tout excès de pression dans la chambre postérieure tend à resserrer les déversoirs de ce réceptaculum et tend aussi à établir un cercle vicieux en augmentant la pression dans la chambre antérieure, qui, de son côté, exagère celle de la chambre postérieure et, *vice versa*. La rupture d'équilibre entre sé- et excrétion sera d'autant plus aisément établie, que, par suite de changements séniles, l'élasticité et l'extensibilité de la sclérotique ne compensent pas, par distension du tissu trabéculaire, la compression que lui fait subir une augmentation de tension dans la chambre postérieure. La rigidité des fibres les fait *entasser*, dans l'âge avancé, par une même pression, qui, agissant sur des fibres extensibles, les *divise* et les *distend*. En outre, tandis qu'à un âge récent ces voies sont largement ouvertes dans le tissu souple de la sclérotique, elles sont obstruées en partie dans le tissu rigide et ratatiné d'une vieille sclérotique. Ces conditions, que

les altérations séniles amènent peu à peu, nous démontrent la facilité avec laquelle, à une période avancée de la vie, les diverses affections oculaires se

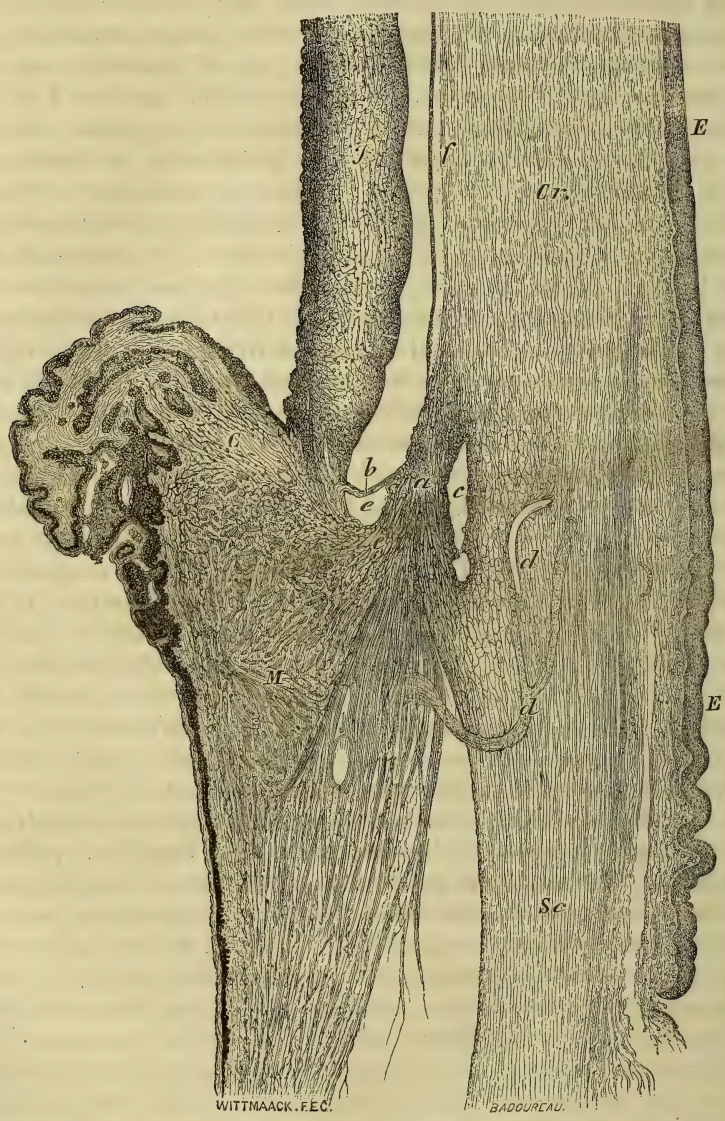

Fig. 148.

a, tissu caverneux. — *b*, prolongement de l'iris. — *c*, canal de Schlemm. — *d d*, vaisseaux sanguins. — *e e*, espace de Fontana. — *f*, membrane de Descemet. — *I*, iris. — *C*, corps ciliaire. — *M*, muscle ciliaire. — *Cr*, cornée. — *Sc*, sclérotique. — *EE*, épithèle.

FIG. 149.

aaa, tissu caverneux de l'angle iridien. — *b*, angle iridien. — *cc*, canal de Schlemm. — *d*, sclérotique. — *e*, cornée. — *f*, membrane de Descemet. — *g*, racine de l'iris. — *hh*, muscle ciliaire. — *f*, pont de tissu placé entre les deux compartiments du canal de Schlemm. — *k*, veine. — *l*, *l*, ouvertures qui font communiquer les espaces du tissu caverneux avec le canal de Schlemm.

compliquent si aisément de glaucome, ce qui nous conduit tout naturellement à parler de glaucome consécutif.

4° *Le glaucome complique d'autres maladies; il est consécutif.* — Nous devons passer en revue toutes les diverses membranes et parties constituantes de l'œil pour ne pas omettre une des formes si nombreuses de glaucome.

La *cornée* ne présente pas d'affections qui puissent se compliquer de glaucome; si l'on a signalé les ectasies partielles (Schmidt-Rimper), la cornée n'est pour rien dans cette complication. Si de Graefe, Mauthner ont parlé de kératites compliquées de glaucome, ou qui ont été un signe précurseur du glaucome, il ne faudra pas oublier que ces affections furent, il n'y a que fort peu de temps, traitées par l'atropine, qu'il faut incriminer de la complication, lorsqu'il s'agissait de personnes avancées en âge. Depuis l'introduction des myotiques dans le traitement des affections cornéennes, ces complications glaucomateuses ne sont plus signalées.

La kératite diffuse a été souvent, et avec raison, accusée de pouvoir se compliquer de glaucome, mais on a oublié que cela n'arrive jamais sans qu'une lymphangite, une iritis séreuse se soit adjointe à la kératite parenchymateuse, qui, lorsqu'elle existe seule, ne se complique jamais de phénomènes glaucomateux.

Les cicatrices cornéennes, non accompagnées d'adhérences de l'iris, ne peuvent se compliquer de glaucome que lorsqu'il s'agit d'une sclérose étendue des parties périphériques de la cornée ayant entraîné des altérations sclérosantes analogues dans les parties avoisinantes de la sclérotique. C'est ainsi que nous observons parfois, à la suite de nombreux foyers sclérosés qui ont été produits par une *épisclérite*, une complication glaucomateuse qu'il ne faut pas rapporter à des changements survenus dans la structure de la cornée, mais bien aux altérations concomitantes de la *sclérotique* dans une région la plus importante pour la filtration de l'œil.

La *conjonctive* ne donne lieu, en devenant le siège d'une maladie, à des complications glaucomateuse qu'à la condition qu'un épanchement, généralisé avec vascularisation, s'opère tout à l'entour de la cornée, ainsi que nous l'observons dans le pannus granuleux. Ici les complications glaucomateuses éclatent facilement au moment de la régression naturelle du pannus par transformation et rétraction cicatricielle du tissu néoplasique développé à l'entour de la cornée, et, à mesure que la cornée s'éclaircit, nous observons une distension de cette membrane sous l'influence d'une exagération notable de la pression oculaire ayant agi sur le tissu ramolli de la cornée. L'obstacle à la filtration, ayant déterminé le glaucome consécutif en pareil cas, a été produit tout d'abord par l'épanchement du tissu péricornéen et épiscléral, mais plus encore, et là définitivement, par la compression du tissu trabéculaire péricornéen sous l'influence de la traction cicatricielle.

Nous observons encore que des cicatrices conjonctivales du globe oculaire,

lorsqu'elles occupent une vaste étendue du bord cornéen et ont été déterminées par des brûlures, peuvent prédisposer au glaucome (Schoeler, Mooren). Encore faut-il que ces brûlures aient entamé le tissu épiscléral et qu'elles aient atteint une large étendue de la périphérie de la cornée.

L'*iris* peut facilement, par ses altérations morbides, donner lieu au glaucome consécutif. Ce sont surtout les *lymphangites oculaires*, connues sous la désignation d'iritis séreuses, qui se compliquent aisément de glaucome. Ce fait a fourni aux partisans de la théorie du glaucome un appui précieux, jusqu'au moment où on a reconnu que toutes ces iritis séreuses se montrent disposées à la complication lorsqu'elles ont donné lieu à de très forts dépôts cellulaires dans la rigole de Fontana et sur la surface de l'iris ; elles entravent donc directement la filtration intra-oculaire ou iridienne et la filtration extra-oculaire. Ces iritis séreuses se compliquent de préférence de glaucome lorsqu'une partie de la cornée, recouverte de dépôts cellulaires, subit une transformation sclérosante qui s'irradie probablement aussi sur les régions scléroticales avoisinantes.

Les autres formes d'iritis ne donnent lieu au glaucome consécutif qu'autant que par la formation d'une synéchie postérieure totale, le tissu iridien subit une distension et un déplacement propice à l'oblitération de la rigole de Fontana, à l'accolement de la périphérie de l'iris aux parties périphériques de la cornée et à une entrave notable à l'excrétion oculaire.

Les adhérences de l'iris qui se forment à la suite de perforations ne sont aussi dangereuses, pour ce qui concerne les complications glaucomateuses, qu'autant qu'elles entraînent un accolement étendu des parties périphériques de l'iris à la rigole de Fontana. Nous observons que des enclavements peu étendus du sphincter de l'iris dans une plaie de la cornée ne sont pas suivis de glaucome, quoique ici le tiraillement de l'iris et la contraction non entravée du sphincter doivent donner lieu à des irritations nerveuses bien autres que si une même étendue de l'iris s'est faiblement déplacée en s'accolant près de son insertion à la face postérieure de la cornée, mais cette dernière adhésion apporte un obstacle infiniment plus notable à l'excrétion oculaire. Un fait digne de notre attention, c'est que pareille obstruction partielle est supportée sans danger pendant de longues années de l'âge jeune, et que cette réduction dans la filtration montre ses effets fâcheux lorsque cette fonction s'opère avec moins de facilité dans un œil atteint d'altérations séniles et régressives. La complication éclate lorsque la sensibilité de l'iris a depuis longtemps disparu sous l'influence atrophiante de la traction qui a fait disparaître dans les parties tiraillées les éléments nerveux.

La *choroïde*, devenue le siège d'inflammations atrophiantes, les choroïdites disséminées, centrales, les chorio-rétinites ne sont guère prédisposées à se compliquer de glaucome ; seule la forme séreuse, la lymphangite oculaire, donne lieu à cette complication, mais alors dans les conditions susmentionnées, en fournissant de vastes agglomérations cellulaires qui obturent la rigole de Fontana. Il est absolument incompréhensible comment

de Graefe a pu émettre que la sclérectasie postérieure, le staphylôme postérieur puissent fournir un terrain propice pour le glaucome secondaire. C'est l'idée préconçue du tiraillement des éléments nerveux de la choroïde qui a fait échafauder cette prédisposition au glaucome, qui n'existe absolument pas. Loin de là, les yeux à ectasie sclérale postérieure sont les moins disposés au glaucome, l'amincissement de la sclérotique péripapillaire (le plus souvent congénitale, ou représentant un vice congénital développé par la croissance) facilitant les conditions de filtration péripapillaire. Les excavations glaucomateuses sont fort rares conjointement avec une sclérectasie nettement accusée.

Les sarcomes et mélanosarcomes de la choroïde donnent lieu à une augmentation de la pression oculaire, par suite d'une réduction directe de la cavité oculaire, par compression des veines émissaires du sang intra-oculaire et exsudation consécutive, et enfin, lorsqu'il s'agit de tumeurs du corps ciliaire, par refoulement de l'iris et oblitération plus ou moins étendue de la rigole de Fontana. Ce sont ces sortes de tumeurs qui se compliquent le plus promptement de phénomènes glaucomateux, tandis que de volumineuses tumeurs du fond de l'œil subsistent parfois très longtemps sans entraîner de complication glaucomateuse. Des tumeurs péri-oculaires n'entraînent la formation d'un glaucome qu'autant qu'elles empiètent sur la face antérieure de l'œil et bouchent une partie du grand cercle de filtration, ou deviennent adhérentes à la région équatoriale de manière à obstruer une partie des veines émissaires.

La *rétine* ne présente jamais, dans ses divers états inflammatoires et ses dégénérescences graisseuses, pigmentaires et scléreuses, la moindre tendance à une complication glaucomateuse. Il en est absolument de même des diverses formes si variées de chorio-rétinite. Quel singulier penchant montre alors M. Mauthner, qui lui-même reconnaît ce fait en disant : « les infiltrations, dégénérations et anomalies fonctionnelles de la rétine n'influent pas sur la pression intra-oculaire, » de vouloir rapporter le glaucome à une choroïdite avec transsudation rétinienne, prétendant que « les troubles fonctionnels du glaucome partent de la couche des bâtonnets et des cônes, à proprement parler de la choroïde. Cette choroïdite, qui représente le glaucome, se caractérise par une quantité relativement minime d'éléments formés dans l'exsudat, mais la présence de produits inflammatoires peut déjà être démontrée dans les formes récentes de glaucome inflammatoire ». Comment et par quoi ? Ce qui est démontré, c'est que, lorsqu'en réalité pareils états transsudatifs des couches sensorielles de la rétine existent, il se déroule une succession de phénomènes cliniques qui n'ont absolument rien d'analogue avec les symptômes glaucomateux, et si M. Mauthner, avec toute l'habileté qui lui est propre, s'efforce d'assimiler ces états, il se trouve en contradiction formelle avec tous les autres cliniciens.

Une seule maladie de la rétine, à laquelle on a donné à tort le nom de rétinite apoplectiforme, se complique facilement de phénomènes glaucoma-

teux; il ne s'agit pas ici d'une rétinite, mais de simples plaques hémorrhagiques, avec intégrité des parties avoisinantes de la rétine, et l'apparition de ces apoplexies s'explique par des altérations vasculaires. Ces hémorrhagies, peu étendues en général, siègent de préférence près de la papille et de la macule. L'attaque aiguë qui suit l'apparition des premières apoplexies dans un intervalle de deux à huit semaines est très probablement due à un fort épanchement sous la rétine ou dans le corps vitré. La réduction de volume de la cavité oculaire peut déjà, à elle seule, expliquer la rupture d'équilibre entre sé- et excrétion de l'œil, dont l'enveloppe principale, la sclérotique, partage les mêmes dégénérescences athéromateuses que présentent les parois vasculaires des vaisseaux de la rétine.

Les tumeurs gliomateuses de la rétine entraînent des complications glaucomateuses dans les mêmes conditions que cela a été exposé pour les tumeurs de la choroïde.

Le *nerf optique* ne donne jamais lieu dans le cours de ses altérations morbides à des complications glaucomateuses. Aussi ici faut-il s'étonner que notre ami Ed. de Jaeger transporte le siège des glaucomes dans les parties scléroticales et la région du nerf contiguë à la membrane criblée qui fournissent le cercle de Haller. Pourtant dans les staphylômes progressifs, dans les épanchements intervaginaux, dans les propulsions du nerf par papillite, où la membrane criblée et la circulation péripapillaire à laquelle fournit le cercle de Haller sont le plus intimement intéressées, nous ne voyons jamais ou presque jamais éclater des symptômes glaucomateux.

Des milieux de l'œil, seul le *cristallin* peut par ses altérations pathologiques engendrer des phénomènes glaucomateux. C'est surtout au début de son évolution cataracteuse que son gonflement, en réduisant le cercle périlenticulaire, peut porter entrave à la filtration intra-oculaire (Prisley-Smith), et cela a donné lieu souvent à la provocation de l'attaque glaucomateuse par des instillations intempestives d'atropine, ajoutant une perturbation dans la filtration intra-oculaire à celle qui préexistait dans l'œil même.

La *déviation* du cristallin peut aussi aisément donner lieu par le refoulement d'une partie de l'iris contre la rigole de Fontana à l'apparition de symptômes glaucomateux; il en est de même d'un gonflement partiel suivi de blessure, tandis que le contact des couches corticales avec l'iris (après une déchirure de la capsule) ne provoque nullement, comme on le prétendait autrefois (de Graefe), l'apparition de phénomènes glaucomateux.

Compulsant toutes les diverses formes de glaucome, il est indéniable que leur évolution s'explique aisément par des entraves qu'une maladie ou une désorganisation de l'œil apporte à la filtration, mais ne peut être interprétée qu'à force de raisonnements spécieux par la théorie d'hypersécrétion intraoculaire.

ARTICLE VI

ÉTIOLOGIE DU GLAUCOME

Une des plus considérables statistiques sur le glaucome était jusqu'alors celle que M. Schmidt-Rimpler publia sur un chiffre de 21 076 malades qu'il compulsa pendant une période de 5 ans (1859-1863) sur les registres de la clinique de de Graefe; elle donne 269 cas, par conséquent 1,27 pour 100. Les glaucomes secondaires n'y furent pas compris, ainsi que cela a été fait dans la statistique que je viens de faire dresser par un de mes élèves, M. le docteur Esmérian (de Constantinople). Ses recherches portent sur un chiffre de 40 000 malades et ont donné 1,17 pour 100 de cas, c'est-à-dire 470 glaucomateux.

Pour la deuxième édition de cet ouvrage j'avais fait dresser une statistique portant seulement sur 7435 malades et qui n'ont donné que 1,10 pour 100, c'est-à-dire 82 glaucomateux. Les recherches de Pagenstecher faites pendant 1860-63, portant sur 14 619 malades, donnent 217 cas, c'est-à-dire 1,48 pour 100; peut-être les glaucomes consécutifs n'ont-ils pas été éliminés. Les 268 cas de M. Laqueur sont empruntés à un nombre de cas non indiqué par l'auteur (il y a compris les glaucomes secondaires).

La différence des glaucomateux entre hommes ou femmes n'est pas sensible. L'opinion que le sexe féminin prédominerait avait été soutenue par Arlt et Donders, dont les statistiques donnaient pour la clinique de Vienne une proportion de 65 femmes sur 45 hommes dans un relevé de 110 cas et pour la clinique d'Utrecht (Haffmanns), sur 95 cas, 39 hommes et 56 femmes. A l'appui de ces statistiques vient celle de M. Laqueur, qui donne sur ses 268 cas 156 femmes et 112 hommes seulement, donc une proportion de 58,2 pour 100 de femmes sur 41,8 pour 100 d'hommes. Pourtant les deux plus importantes statistiques, faites à la clinique de de Graefe et dans la nôtre, contredisent ces résultats, car M. Schmidt-Rimpler trouve sur 291 glaucomateux 154 hommes et seulement 137 femmes; de même M. Esmérian ne trouve sur les glaucomateux de notre clinique que 227 femmes sur 243 hommes, ce qui ne donne que 48,3 pour 100 de femmes comparativement à 51,7 pour 100 d'hommes.

Dans notre première statistique nous n'avions aussi constaté, sur 92 cas, que 24 femmes et M. Rydel, d'accord avec nous, trouve, sur 79 glaucomateux, 46 hommes et 33 femmes. Le rapport du grand hôpital de Vienne pour 1869 donne, sur 59 glaucomateux inscrits, le chiffre de 32 hommes pour 27 femmes.

S'il y a donc une prépondérance pour un sexe, elle existe d'après les grandes statistiques en faveur des hommes. Incontestablement le glaucome est une maladie de l'âge moyen et avancé, et cela indifféremment du sexe. C'est surtout entre 50 et 60 ans que la fréquence est la plus frappante ainsi que l'indique le tableau ci-joint des 470 cas observés dans les dernières années

à notre clinique et cela en dépit de la disproportion déjà si notable entre les personnes jeunes et celles qui ont dépassé la cinquantaine.

AGE.	HOMMES.		FEMMES.	
0 — 10	6	2,5 p. 100	2	0,9 p. 100
10 — 20	2	0,8 —	9	4 —
20 — 30	12	5 —	7	3 —
30 — 40	21	8,6 —	18	7,9 —
40 — 50	49	20,2 —	42	18,5 —
50 — 60	65	26,7 —	67	29,5 —
60 — 70	69	28,4 —	51	22,5 —
70 — 80	18	7,4 —	27	11,9 —
80 — 90	1	0,4 —	4	1,7 —
	243		227	

Le total représente donc :

AGE.	NOMBRE DE PERSONNES.	PROPORTION POUR 100.
0 — 10	8	1,7
10 — 20	11	2,3
20 — 30	19	4
30 — 40	39	8,3
40 — 50	91	19,4
50 — 60	132	28
60 — 70	120	25,5
70 — 80	45	9,6
80 — 90	5	1
	470	

Voici la comparaison entre la statistique de M. Laqueur et celle de M. Schmidt-Rimpler (jointe à celle de MM. Hoffmanns et Rydel).

LAQUEUR (252 cas).		SCHMIDT-RIMPLER (313 cas).		
	Hommes et femmes.		Hommes.	Femmes.
10 à 20 ans	2,4 p. 100	20 à 30 ans	1,9 p. 100	1,8 p. 100
20 30	4,4	30 40	7,9	8
30 40	4,4	40 50	21	19,2
40 50	19,4	50 60	35,5	37,9
50 60	31,7	60 70	28,3	24,2
60 70	26,2	70 80	5,3	8,7
70 80	11,5			

Dans ces divers tableaux une différence sensible n'existe que pour le glaucome avant

vingt ans et cela s'explique parce que le glaucome congénital (l'hydrophthalmie) ainsi que le glaucome consécutif ne sont, par certains auteurs, pas compris dans les cas de glaucome.

Il résulte de l'étude de ces tableaux que le nombre de femmes atteintes entre l'âge de 50 à 60 ans est plus considérable que celui des hommes. Ainsi nous trouvons à cet âge 26,7 pour 100 d'hommes sur 29,5 de femmes, Laqueur 27,4 pour 100 d'hommes sur 34,7 pour 100 de femmes et M. Schmidt-Rimpler 27,4 sur 34,7 de femmes; au contraire, dans nos statistiques et celle de Schmidt-Rimpler, le nombre des glaucomateux s'accroît pour les hommes de 60 à 70 ans; seul M. Laqueur trouve encore une prépondérance en faveur des femmes qui présentaient 28,2 pour 100 contre 26,5 pour 100 que donnent les hommes.

Il était encore intéressant d'étudier la fréquence du glaucome, suivant la réfraction des yeux glaucomateux, statistique difficile à établir à cause du trouble visuel que présentent nombre de glaucomateux et chez lesquels l'exploration ophthalmoscopique n'est pas possible, à cause de l'état de leur cornée; aussi notre statistique ne peut-elle porter que sur 206 cas.

EMMÉTROPIE ET HYPERMÉTROPIE LÉGÈRE.	HYPERMÉTROPIE MOYENNE ET FORTE.	MYOPIE.
38 femmes.	39 femmes.	23 femmes.
48 hommes.	38 hommes.	20 hommes.
86	77	43
TOTAL..... 206 cas.		

Il ressort de cette statistique que l'hypermétropie se rencontre généralement chez les glaucomateux et que la myopie est l'exception. La statistique de M. Laqueur ne porte que sur 73 cas et, ici aussi, 18 seulement présentaient de la myopie, 18 autres de l'emmétropie ou un faible degré d'hypermétropie, tandis que la moitié des cas (37) offraient un degré moyen ou fort d'hypermétropie; cette anomalie de réfraction prédispose au glaucome par suite des efforts d'accommodation qui ont donné au muscle circulaire un tel développement, qu'il en résulte une réduction de l'espace périlenticulaire plus ou moins considérable; en outre il faudrait prendre en considération les diamètres équatoriaux du cristallin, qui sont peut-être plus grands chez l'hypermétrope que chez l'emmétrope ou le myope.

Actuellement où nous portons bien plus de soins encore à la détermination de la réfraction et principalement de l'astigmatisme, nous pouvons, d'après notre expérience propre, affirmer que la réfraction ne change pas pendant l'évolution et dans le cours du glaucome, que la seule modification que l'iridectomie fait subir à l'œil glaucomateux est la production artificielle d'un astigmatisme régulier et qu'une sclérotomie bien exécutée n'influence pas la courbure de la cornée. Les observations de de Graefe et de M. Laqueur, qui soutient « que dans le cours du glaucome, le degré de la réfraction peut considérablement augmenter », ont été faites sans tenir compte de l'astigmatisme acquis par l'opération et qui dans la grande majorité des cas ne peut être constaté que par l'examen objectif, la kératoscopie.

Du reste, si dans le cours du glaucome la réfraction augmentait réellement, il y aurait à constater une compensation dans l'accroissement rapide de la presbytie des personnes menacées de glaucome et qui en présentent les symptômes prodromiques, mais il n'en est rien.

On a voulu admettre encore que le glaucome rend hypermétrope par aplatissement de la cornée, car sous l'influence d'une pression exagérée le globe oculaire doit, d'après Helmholtz, prendre davantage la forme sphérique (la cornée s'aplatir); mais ici ni les expériences de M. Schelske (1), ni les mensurations ophthalmométriques de Donders n'ont pu démontrer pareil aplatissement. L'aplatissement hypothétique du cristallin serait-il compensé par son déplacement en avant pour ce qui concernerait un changement de la réfraction dans le cours du glaucome? Du reste, cette hypermétropie acquise ne se trouverait-elle pas en contradiction flagrante avec l'augmentation de réfraction que ce même auteur (M. Laqueur) signale dans le cours du glaucome, en admettant avec lui que ce changement de courbure de la cornée se produit de bonne heure avant l'apparition des autres symptômes glaucomateux?

Lorsqu'on examine les divers membres des familles de glaucomateux, on constate que ceux qui ne présentent pas encore la moindre augmentation de tension, ni le moindre signe prodromique, sont en général hypermétropes. Contrairement à l'expérience de M. Laqueur, le choix prématuré de lunettes fait par nos glaucomateux et dépendant de la presbytie, qui s'est rapidement développée chez ces glaucomateux, nous est une preuve qu'ils étaient hypermétropes bien avant de présenter la moindre trace d'exagération anormale de pression. Nous soutenons donc que l'hypermétropie peut être considérée, d'après les données de Prisley-Smith, comme prédisposant au glaucome et que, au contraire, plus un œil est myope et présente un muscle circulaire atrophique, une sclérotique amincie autour du bord cornéen et du nerf optique, par suite des tractions et du développement de la partie longitudinale du muscle ciliaire, moins pareil œil offrira de dispositions au glaucome.

(1) *Arch. für Ophthalm.*, t. X, 2, p. 45.

Si nous consultons nos registres pour ce qui concerne la fréquence relative des diverses variétés de glaucome, nous trouvons sur nos 470 cas la répartition suivante :

	Glaucome aigu.	Glaucome chronique irritatif.	Glaucome chronique simple.	Glaucome chronique irritatif absolu.	Glaucome hémorrhagique.	Glaucome consécutif.	Prodrome de glaucome.
Femmes.....	7	110	31	44	6	20	9
Hommes.....	1	101	51	36	14	29	11
Total.....	8	211	82	80	20	49	20
Proportion p. 100.	1,7	45	18	17	4,2	10,4	4,2

Donc :

1°	Le nombre des glaucomes aigus			8 : 470 :: 1 : 60
2°	—	—	chroniques irritatifs	211 : 470 :: 1 : 2
3°	—	—	chroniques simples	82 : 470 :: 1 : 6
4°	—	—	chroniques irritat. absolus	80 : 470 :: 1 : 6
5°	—	—	hémorrhagiques	20 : 470 :: 1 : 23
6°	—	—	consécutifs	49 : 470 :: 1 : 9
7°	—	—	prodromiques	20 : 470 :: 1 : 23

Nous rencontrons peu d'analogie dans la classification du glaucome avec les chiffres de MM. Laqueur et Schmidt-Rimpler, mais cela s'explique par la différence dans l'appréciation d'un état d'acuité plus ou moins prononcé du glaucome. Ainsi les cas absolument simples de glaucome n'atteignent chez nous que 17 pour 100, ils dépassent 25 pour 100 chez Laqueur et Schmidt-Rimpler. Chez ces confrères les formes chroniques avec poussées aiguës atteignent la moitié des cas, chez nous 45 pour 100. De notre tableau résulte également ce fait curieux que le glaucome aigu est infiniment plus fréquent chez les femmes que chez l'homme (chez M. Laqueur cette proportion est de 10 à 1), et qu'au contraire la proportion de glaucomes chroniques absolument simples tombe sensiblement chez les femmes (31 femmes, 61 hommes). Pour ce qui concerne cette disproportion, M. Laqueur la note de 4 à 7. Donc, à mesure que les phénomènes glaucomateux se concentrent dans l'atrophie avec refoulement du nerf, nous voyons les hommes reprendre leur triste privilège d'être infiniment plus prédisposés aux maladies atrophiques du nerf optique que les femmes.

Nous ne mentionnons qu'en passant le peu d'importance que nous donnons à la notation unilatérale ou bilatérale de glaucome, attendu que la plupart des malades n'ont pas pu être suffisamment observés pour qu'on ait pu, chez les unilatéraux, affirmer que la maladie s'est bornée à un œil ; la proportion des unilatéraux aux bilatéraux était, pour 270 cas de M. Schmidt-Rimpler, de 101 à 169 ; pour M. Laqueur, sur 234 cas, de 73 à 161 ; pour M. Rydel, de 15 à 64 sur 79 cas. A notre clinique, sur 405 notés, 312 fois il était bilatéral et 93 fois unilatéral.

Les anciennes données statistiques suivant lesquelles c'est l'œil gauche qui de préférence débute avec les symptômes glaucomateux et ce sont les yeux à iris foncé qui sont de préférence atteints, ne trouvent pas de confirmation dans les nouvelles recherches.

Une enquête bien curieuse à faire serait de déterminer le chiffre proportionnel du glaucome suivant les races ; la rareté du glaucome chez les Arabes, les Indiens, la fréquence chez les nègres à sclérotique pigmentée par plaques et la répartition géographique de cette affection (M. Moura Brazil a le premier commencé pareilles recherches). Ce que nous avons de positif, c'est que l'observation déjà faite par Benedict et Rosas est absolument exacte, à savoir que le glaucome est surtout répandu parmi les israélites. Sichel père s'oppose à cette manière de voir, mais il suffit de relater une statistique de Arlt, qui sur 110 cas trouve 11 israélites. Cette recherche est rendue chez nous assez difficile, mais nous ne pensons pas nous tromper en portant hardiment aussi à 20 pour 100 le nombre des glaucomateux israélites qui viennent à notre consultation. M. Ridel trouve 23 pour 100 glaucomateux, tandis que, toutes les affections óculaires compulsées, il ne trouve que 11 1/2 pour 100. Cela montre en outre une prédisposition fâcheuse de la race juive pour les maladies oculaires en général, prédisposition que notre clientèle confirme pleinement.

Ce sont encore les familles israélites qui nous donnent le plus souvent la preuve de l'hérédité des affections glaucomateuses, que déjà les anciens auteurs connaissaient. La transmission héréditaire ne semble exister que pour les formes irritatives de glaucome, mais nous connaissons une famille juive où les deux sœurs ont été atteintes de glaucome irritatif, tandis que le fils présente un glaucome chronique simple ; c'est là, d'après de Graefe et notre propre expérience, une exception. En général, la prédisposition glaucomateuse héréditaire anticipe à mesure qu'elle exerce ses effets. Ainsi une mère atteinte de glaucome à l'âge de 60 ans aura des filles qui présenteront des attaques glaucomateuses déjà à l'âge de 40 ou 45 ans, et les enfants de pareils parents pourront avoir des descendants atteints de glaucome congénital ou qui seront atteints de glaucome avant la vingtaine. L'apparition du glaucome congénital, la buphthalmie dans les familles glaucomateuses (dans lesquelles une génération a pu échapper à la disposition héréditaire), fait songer à un vice de confirmation ayant rapport à l'enveloppe externe de l'œil, à la sclérotique, peut-être à une occlusion prématurée de la fente sclérale.

On a pensé que des prédispositions diathésiques héréditaires jouaient un rôle dans ce genre de transmission et c'est principalement la goutte qu'on a accusée (Benedict); mais nous ne savons encore pas comment cette diathèse exerce directement son influence pour prédisposer le sujet qui en est atteint, et ce sont encore les altérations scléroticales qui peuvent ici être invoquées comme intermédiaire entre l'attaque goutteuse et glaucomateuse.

La corrélation entre des névralgies du trijumeau et le glaucome a été un des principaux appuis pour soutenir la théorie nerveuse du glaucome. Quelques cas de névralgies précurseurs du glaucome signalés par Hutchinson, Horner, Abadie, Schmidt-Rimpler ont servi de base à cette théorie. Nous ne citons que les cas où l'idée d'une conséquence des névralgies péri-orbitaires sur une atteinte glaucomateuse même ne peut être exclue et où en réalité il y a eu succession entre la névralgie et le glaucome, ce que nous regardons comme une simple coïncidence.

Quand en réalité le trijumeau est le siège d'une irritation inflammatoire, comme cela a été démontré pour la zona ophthalmique, voyons-nous jamais, lorsqu'il y a propagation sur les branches ophthalmiques, se produire des phénomènes glaucomateux? Au contraire, avec l'apparition de kératites, d'iritis et d'irido-choroïdites dans le courant d'une zona ophthalmique, l'œil présente, dans la très grande majorité des cas, un degré de ramollissement considérable. Lorsque les phénomènes inflammatoires ont disparu du côté de la peau et de l'œil, nous voyons très souvent les malades, en dépit d'une anesthésie cutanée (et cornéenne), souffrir cruellement de névralgies péri-orbitaires, mais nous n'avons jamais vu en pareil cas se produire le moindre phénomène glaucomateux

Qu'est-ce du reste pour des milliers de cas de glaucome que la coïncidence d'une douzaine de cas de névralgies péri-orbitaires, et ne peut-on pas facilement admettre ici la simple coïncidence, d'autant plus que l'on constate maintes et maintes fois la persistance de névralgies sus- ou péri-orbitaires pendant des années, sans qu'il en résulte la moindre complication glaucomateuse.

Il est de notoriété que les émotions morales peuvent engendrer une attaque glaucomateuse, surtout chez les personnes atteintes de phénomènes prodromiques. Il s'agit ici de malades chez lesquels la filtration oculaire se trouve juste suffisante pour maintenir l'équilibre entre sé- et excrétion oculaires. Une congestion active des vaisseaux de l'œil, l'émotion qui fait monter le sang à la figure et injecte les yeux peut suffire pour porter par le gonflement des procès ciliaires le dernier appoint pour compléter la rupture d'équilibre, et nous avons exposé comment en pareil cas, par suite de la compression du tissu trabéculaire péricornéen, un cercle vicieux s'établit entre l'exagération de la pression et la rétention progressive des liquides intra-oculaires. Le cas de Fischer, où chez une dame l'émotion des pertes éprouvées au jeu provoque successivement des attaques glaucomateuses sur les deux yeux; le fait de l'ingénieur, tombé avec son ballon pendant la guerre en pays ennemi et pris

tout à coup de glaucome, que j'ai relaté (in *Thérapeutique oculaire*), sont bien démonstratifs ; mais tous les malades atteints de glaucome prodromique savent comment il leur est indispensable de s'abstenir de toute émotion violente et débilitante, s'ils ne veulent pas de suite voir apparaître les phénomènes prodromiques qu'ils redoutent tant.

Nous savons actuellement qu'artificiellement nous pouvons chez pareils malades prédisposés provoquer, par l'instillation des mydriatiques, une attaque glaucomateuse, et nous nous expliquons facilement le mécanisme de pareille action par la dilatation pupillaire qu'entraîne l'emploi des mydriatiques, le refoulement de l'iris vers la rigole de Fontana qui laisse déjà insuffisamment filtrer les liquides oculaires et l'épaississement de l'iris à pupille dilatée, qui devient ainsi un filtre beaucoup moins aisément perméable. Vouloir rapporter cette action provocatrice à une irritation des fibres du trijumeau d'après les expériences de de Hippel et Grünhagen, nous paraît inadmissible, car pareille action n'est nullement démontrée.

Nous devons encore nous demander si le terme de glaucome sympathique est admissible. S'il y a une maladie qui se prête peu à la transmission sympathique, c'est-à-dire par voie du nerf optique, c'est évidemment le glaucome, attendu que l'exagération de pression tend de suite à fermer la porte à cette transmission, en comprimant l'entrée du nerf et en séparant l'espace intervaginal de la cavité oculaire. L'étude des affections sympathiques nous prouve bien qu'un état glaucomateux (la formation du staphylôme) est un garant contre la transmissibilité d'une irritation sympathique.

Ce qui a pu faire croire à une action sympathique, c'est l'observation qu'on a si fréquemment l'occasion de faire, que le glaucome éclate rapidement sur le second œil, lorsqu'on opère le congénère. Pareille éclosion brusque ne s'observe généralement que lorsqu'il s'est agi d'un glaucome chronique irritatif ou d'un glaucome aigu. Même si l'on opère sur un œil atteint d'une forme absolue (suite de glaucome irritatif), on peut parfois hâter sensiblement l'éclosion du mal sur l'autre œil. Il est infiniment plus rare que les opérations pour des glaucomes simples soient suivies d'une attaque glaucomateuse sur le congénère.

Deux considérations sont ici à noter : la première est que le chiffre des personnes atteintes de glaucome absolument unilatéral n'est à peu près que de 25 pour 100, donc dans trois quarts des cas on opère sur des malades qui présentent, ou des prodromes, ou de véritables glaucomes évolués sur l'autre œil. Une seconde raison, c'est que l'opération place le malade justement dans les conditions émouvantes qui prédisposent au glaucome, et il en est de même pour le pansement : le bandeau étant appliqué en général sur les deux yeux, le malade placé dans l'obscurité, la pupille de l'œil non opéré se trouve ainsi tenue d'autant plus en dilatation que l'opération a provoqué une insomnie par douleur de l'œil opéré.

La meilleure preuve que ce sont ces causes accessoires et non une action sympathique qui explique la succession si rapide du glaucome sur l'œil non

opéré, c'est qu'en prenant la précaution d'instiller des myotiques simultanément dans l'œil qui ne doit pas être soumis à l'opération et en procurant après l'opération, par le chloral, un profond sommeil, on échappe sûrement au danger de voir succéder à l'opération une attaque glaucomateuse sur le congénère. Donc les 10 pour 100 de cas que de Graefe signalait comme se trouvant dans les conditions pour voir, sur un œil absolument intact jusqu'alors, éclater un glaucome par suite de l'intervention chirurgicale sur l'autre œil, peuvent être rayés par cette simple précaution préalable.

ARTICLE VII

TRAITEMENT DU GLAUCOME

Si Desmarres père pouvait, il y a un quart de siècle, débuter dans l'article concernant le traitement du glaucome (deuxième édition de son Traité) par ces paroles : « Le glaucome étant incurable, il devient très difficile de poser les bases d'un traitement », nous pouvons actuellement, grâce aux immortels travaux de de Graefe et aux efforts de ses successeurs, dire que la curabilité du glaucome étant assurée pour la plus grande majorité des cas, il faudra s'efforcer d'établir le traitement sur des bases telles que la guérison puisse être atteinte pour tous les cas et obtenir que le *pronostic* devienne absolument favorable. Car il ne faudra pas se cacher que le chiffre des glaucomes guéris est, comparé à celui des glaucomateux en général, encore infiniment petit. Combien de cas sont méconnus, le moment opportun de l'opération manqué et combien de malades se trouvent hors portée de secours habiles, mais ceux-ci même appliqués dans toute la perfection de l'art échouent néanmoins, et cela de l'aveu de de Graefe lui-même, dans un certain nombre de cas. Le pronostic du glaucome reste donc encore actuellement sérieux, désastreux pour des glaucomes chroniques simples très avancés, ainsi que pour tous les malades qui ne peuvent recourir à des soins chirurgicaux bien dirigés.

Aussi faut-il avoir infiniment de reconnaissance à M. Laqueur (1), pour avoir en 1877, au moins en partie, rétabli le traitement médical par l'introduction de l'ésérine dans la cure du glaucome, en permettant ainsi de retarder sans préjudice l'opération jusqu'à ce que les malades se trouvent à portée de secours convenables, de prolonger infiniment plus longtemps la période prodromique et enfin de faciliter l'opération et d'en écarter une partie des dangers.

L'ésérine a pour des cures prolongées avec les myotiques cédé le pas à la pilocarpine, mais ce n'est exclusivement qu'à cause de la plus grande tolé-

(1) *Arch. für Ophthalm*, t. XXIII, 3, p. 149.

rance de la conjonctive pour le médicament. S'agit-il d'une préparation d'un œil pour une opération? On aura toujours recours à l'ésérine, à moins que le malade n'ait déjà par un usage prolongé acquis une intolérance notable pour ce médicament.

Il est à peu près démontré actuellement qu'on ne guérit pas avec les myotiques le glaucome, mais leur emploi n'en est pas moins pour la cure des affections glaucomateuses d'une très grande utilité. Qui voudrait actuellement s'en passer? et je ne sache pas que ceux qui ont eu à leur disposition de *bonnes* préparations d'ésérine et de pilocarpine aient pu signaler des inconvénients sérieux autres que le catarrhe folliculaire par intolérance de la conjonctive; les aggravations signalées doivent être portées sur le compte de l'impureté du médicament, quoique Laqueur lui-même admet une action nuisible pour la forme hémorrhagique.

La découverte par Laqueur de l'action salutaire de l'ésérine, faite quatorze ans après l'introduction du calabar dans la thérapeutique oculaire, est due aussi à un fait purement empirique. L'action nuisible de l'atropine avait déjà été signalée par Wharton Jones (1) pour le glaucome aigu et par de Graefe (2), qui annonça qu'un glaucome chronique latent pouvait être transformé en forme aiguë; mais c'est surtout H. Derby (3) qui signala les premières véritables attaques glaucomateuses suite d'instillations d'atropine et bientôt une longue série d'observations compléta ce premier cri d'alarme (Warlomont, Mooren, Hirschberg, Bezold, etc.). Ce fait était d'autant plus inexplicable qu'on admettait, suivant les recherches expérimentales (Pflüger, Wegner, Adamück, Grünhagen), comme chose indiscutable que l'atropine diminuait la pression intra-oculaire, tandis que pour les glaucomateux elle agissait incontestablement en sens inverse. M. Laqueur, en dépit de cette opinion, employa l'ésérine à une époque où les travaux de A. Weber et les nôtres avaient déjà vulgarisé l'usage des myotiques dans les affections cornéennes et surtout dans celles qui par suite de perforations prédisposaient à des complications glaucomateuses. Le but qu'il poursuivait était de savoir si l'action nuisible de l'atropine étant démontrée pour le glaucome, son antidote exercerait une action salutaire. La réponse rendue promptement fut affirmative, mais l'explication n'était pas moins embarrassante que celle de l'action nuisible de l'atropine.

Aussi M. Laqueur s'est-il efforcé de démontrer que « l'atropine est un moyen qui augmente la pression intra-oculaire, mais que cette action ne devient pas évidente, tant que les dispositions régularisant la circulation subsistent bien ». Cette dernière réserve n'était même pas nécessaire si le fait de la dilatation vasculaire de la choroïde, démontrée pour les

(1) *Med. Times and Gaz.*, t. I, p. 111.
(2) *Arch. für Ophthalm.*, t. XIV, 2, p. 117.
(3) *Transact. of the Amer. Ophthalm. Soc.*, 1869, p. 35.

lapins par M. Schneller (1), se confirmait d'une manière irrécusable pour l'homme.

L'action inverse étant démontrée pour les myotiques par M. A. Hartnack et Witkowski (2), c'est-à-dire la contraction des vaisseaux choroïdiens, il en fallut conclure, à l'opposé de la dilatation par l'atropine, une diminution du volume de la membrane vasculaire et une filtration moindre à travers les vaisseaux épaissis par la contraction des fibres musculaires lisses. (Nous avions alors déjà signalé cet effet comme moyen antidiapédésique.) Aussi au point de vue de la sécrétion oculaire les myotiques agissaient à l'encontre de l'atropine comme réduisant cette fonction et abaissant ainsi la tension.

Pourtant il fallut bien reconnaître que l'action antiglaucomateuse de l'ésérine et de la pilocarpine s'exerçait sur des yeux à égal excès de tension (par conséquent à égale difficulté de pénétration de l'alcaloïde dans l'œil) d'autant plus puissamment que son action myotique arrivait davantage à se manifester ; il y avait donc ici encore une action purement mécanique, provoquée par la violente contraction du sphincter papillaire, qui ramène l'iris vers le centre de la chambre antérieure et dégage ainsi la rigole de Fontana, en même temps que la forte contraction de la portion circulaire du muscle ciliaire dégage les parois ciliaires de l'angle iridien et exerce probablement une action dilatatrice sur le tissu trabéculaire péricornéen. L'inverse a lieu pour l'atropine ; ici l'iris épaissi, filtrant plus difficilement les liquides intra-oculaires, est rejeté d'autant plus vers la rigole de Fontana que la dilatation est plus accusée. Simultanément la paralysie du muscle ciliaire circulaire et la contraction des fibres longitudinales exercent une action comprimante sur le tissu trabéculaire péricornéen. Il n'est pas douteux que l'exagération et la diminution de tension marchent avec la dilatation et la contraction pupillaire, avec la contraction des fibres radiaires et longitudinales de l'iris et du muscle ciliaire, ainsi qu'avec la contraction du sphincter pupillaire et du muscle ciliaire circulaire et aussi avec la dilatation et la compression du tissu trabéculaire péricornéen. Nous voyons l'action de l'atropine et de l'ésérine devenir plus ou moins indifférente lorsque, dans des glaucomes avancés, par suite de l'atrophie des nerfs et des éléments musculaires, l'action de ces alcaloïdes est devenue nulle ou presque nulle comme mydriatique ou myotique, et pourtant ici l'exagération de tension ne s'opposant pas à l'absorption, l'action dilatatrice ou contractante sur les vaisseaux persiste.

C'est en 1856 que de Graefe fit la découverte de l'action curative de l'iridectomie pour le glaucome, découverte qui a préservé et préservera la vue à des milliers de personnes, et qui constitue un des services et des progrès les plus notables que la science médicale aura réalisés depuis des siècles pour l'humanité. Ce n'est rien soustraire à la gloire impérissable de notre maître que de déclarer que c'est le hasard qui l'a conduit à cette découverte

(1) *Arch. für Ophthalm.*, t. III, 2, p. 154.
(2) *Arch. für experimentale Pathologie und Pharmacologie*, t. V, p. 401.

préparée par Mackenzie et Desmarres. C'est aussi avec parfaite connaissance de cause que M. Mauthner peut soutenir, contre le fétichisme de certains élèves du grand maître, l'opinion qu'il était tout à fait rationnel que Mackenzie tentât la ponction du globe oculaire, tandis que l'iridectomie fut, par de Graefe même, regardée jusqu'à la fin de sa vie comme un procédé purement empirique, comme un procédé dont de Graefe contestait avec acharnement la possibilité de se prêter à une interprétation rationnelle en ce qui concerne son mode d'action.

Les ponctions sclérales et paracentèses que Mackenzie recommanda (1830) pour détendre l'œil n'étaient guère mises en pratique, ni en Angleterre ni en Allemagne; seul Desmarres insista sur les ponctions répétées de la chambre antérieure contre une forme prodromique de glaucome ou de glaucome chronique avec accès intermittents, qu'il désigna dans la première édition de son traité (1847) de la manière suivante : « Inflammation de la membrane de l'humeur aqueuse prenant un caractère d'intermittence marqué et passant subitement à l'état aigu avec douleurs insupportables (Paracentèse de la cornée. Disparition immédiate des douleurs). » Mais ce n'est pas seulement contre pareilles altérations mal caractérisées que notre maître Desmarres mit en usage les paracentèses, ce fut un moyen usuel, de même que l'iridectomie que je vis, en hiver 1857-58, employée à la clinique de Desmarres, et l'on n'a qu'à parcourir les travaux des débuts de de Graefe pour savoir quel us et abus on faisait de l'iridectomie répétée trois et quatre fois sur un même œil. C'est pendant cette période d'un emploi plus ou moins inconsidéré des paracentèses et de l'iridectomie que tombe la découverte de son plus heureux emploi pour la guérison du glaucome ; ce n'est ni « à la suite de réflexions exactes, ni en partant d'observations exactes », comme le prétend M. Schmidt-Rimpler, que de Graefe trouva ce moyen, c'est en essayant à tout hasard un moyen dont son maître Desmarres l'avait abreuvé qu'il fit cette merveilleuse découverte. Encore fallait-il ici un homme comme de Graefe pour oser opérer sur un organe aussi irrité que l'est un œil atteint de glaucome aigu, et c'est bien ici encore que la victoire fut aux audacieux.

Les résultats qu'il en obtint furent si satisfaisants, que cette méthode, publiée pour la première fois en 1857 (1), se propagea très rapidement. D'abord on opérait de préférence dans les cas de glaucome aigu ou de glaucome inflammatoire chronique, car on ne croyait pas que l'iridectomie pût avoir une influence salutaire contre le glaucome chronique simple, désigné à cette époque sous le nom d'amaurose avec excavation du nerf optique. Dans le glaucome aigu, on remarqua que l'opération amenait une amélioration notable dans la transparence des milieux (de la cornée), et rendait possible l'examen ophthalmoscopique. En même temps, le malade recouvrait sensiblement la vue ; la dureté de l'œil au toucher diminuait, et les phéno-

(1) *Arch. für Ophthalm.*, t. III, A. 2, p. 456.

mènes soi-disant inflammatoires se dissipaient. Ainsi, presque toutes les fois qu'on exécuta l'opération dans la première quinzaine après l'attaque, on obtint un retour complet des fonctions visuelles, alors même que le glaucome n'avait laissé au malade qu'une perception très vague de la lumière. Lorsqu'on pratiqua l'iridectomie à une époque plus avancée de la maladie, surtout quand l'excavation de la papille et le rétrécissement du champ visuel étaient déjà portés très loin, on n'eut pas autant à se louer de l'opération.

Dans sa seconde publication (1858), de Graefe, tout en insistant sur les excellents résultats de l'iridectomie dans les cas de glaucome aigu, en étendit davantage l'action salutaire aux cas de glaucome chronique inflammatoire (irritatifs); en effet, il avait observé consécutivement à l'opération, non seulement un temps d'arrêt dans la maladie, mais une diminution du rétrécissement du champ visuel et de l'excavation de la papille, quoique cette dernière, prenant alors une coloration plus blanche, se rapprochât par son aspect de l'excavation atrophique. Dans un travail suivant qu'il donna sur cette matière (1862), le chirurgien de Berlin (1) appuya sur les avantages qu'on peut retirer de l'excision de l'iris, même dans les cas de glaucome où tout symptôme inflammatoire fait défaut, variété que nous désignons actuellement sous le nom de *glaucome chronique simple.*

Quant au manuel opératoire de l'iridectomie, de Graefe donna tout d'abord quelques règles, de l'observation desquelles dépend, suivant lui, le succès de l'intervention chirurgicale : c'est 1° de comprendre dans la section une large portion de l'iris, et 2° d'exciser cette membrane jusqu'à son bord ciliaire. Dans ce but, il est indispensable de donner à l'ouverture externe de la section, laquelle se fait dans la sclérotique à 1 millimètre ou même 1 millimètre et demi de la cornée, une étendue de 6 à 8 millimètres au moins, en sorte que l'ouverture interne, qui doit aboutir exactement à la circonférence de la cornée, offre de 4 à 6 millimètres de longueur.

M. Arlt (2) aime mieux pénétrer au bord même de la cornée, en enfonçant presque perpendiculairement la pointe du couteau lancéolaire dans la chambre antérieure, puis en abaissant rapidement le manche de l'instrument pour lui donner une direction parallèle au plan de l'iris. Cette manière de procéder exige beaucoup d'habileté, et nous n'y voyons pas assez d'avantages pour l'imposer, surtout si l'on considère que l'emploi du couteau étroit de de Graefe nous dispense de pareil tour de maître; on peut, par la méthode ordinaire, empêcher l'enclavement d'une portion de l'iris dans la plaie sclérotícale, accident que M. Arlt cherche à prévenir en opérant comme on vient de voir. Il y a plus : on est allé jusqu'à recommander de faciliter pour quelque temps, en favorisant l'enclavement d'une portion de l'iris, le suintement de l'humeur aqueuse à travers la plaie de la sclérotique, pensant que

(1) *Arch. für Ophthalm.*, t. VIII, A. 2, p. 242.
(2) *Soc. univ. d'Ophthalm.* (*Compte rendu*), Paris, 1861, p. 12.

l'action de l'iridectomie consiste justement dans la diminution de pression consécutive à cet écoulement prolongé. Ce procédé opératoire, conseillé par Critchett (1) et Coccius (2), a été assez vite abandonné à cause de l'irritation fâcheuse qui résulte de la présence d'une portion de l'iris entre les lèvres de la plaie, et surtout à cause du refoulement traumatique de l'iris contre l'angle iridien.

Nous devons faire connaître les modifications que l'on a introduites dans la pratique de l'iridectomie, modifications qui ont principalement porté sur la nécessité d'exciser une portion de l'iris aussi large et aussi périphérique que possible.

L'exécution de l'iridectomie rencontre de très grandes difficultés, quand la chambre antérieure a diminué notablement de profondeur, car on risque alors de blesser la capsule, en portant l'instrument au-devant de la pupille fortement dilatée. C'est pour éviter cet accident que Pagenstecher (3) conseille de ne couper d'abord qu'un très petit lambeau de l'iris en n'enfonçant le couteau qu'à une faible profondeur dans la chambre antérieure. On n'agrandit cette nouvelle pupille que lorsque, à la première opération, la chambre antérieure a suffisamment gagné en capacité pour qu'on puisse, sans danger, y pénétrer plus profondément en portant l'instrument plus loin au-devant de la pupille dilatée. Ce conseil, inspiré par une grande expérience, devient néanmoins inutile, si l'on a soin de faire l'opération d'après la méthode de MM. Frœbelius (4) et Bowman (5), en se servant pour la section du couteau à cataracte ordinaire, ou d'un couteau plus petit, comme celui de M. Frœbelius (fig. 149), ou enfin du couteau à cataracte de de Graefe, dont nous avons vulgarisé l'emploi pour les iridectomies non optiques en général.

Fig. 149.

La précaution indiquée par M. Bowman, et qui consiste à couper le prolapsus iridien en deux temps, avait déjà été proposée, mais moins pratiquement, par M. Arlt (6).

(1) *Ophthalmic Hospital Reports*, n° 2, p. 50.
(2) *Ueber Glaucom.* Leipzig, 1859.
(3) *Compte rendu de la Soc. univ. d'Ophthalm.*, 1861, t. VII, A. 2, p. 119.
(4) *Arch. f. Ophthalm.*, 1860, t. VII, A. 2, p. 119.
(5) *British med. Journ.*, 11 octobre 1862; *Annales d'oculistique*, t. XLIX, p. 37.
(6) Voici comment M. Bowman pratique la section : « J'exécute l'incision suivant deux méthodes, selon la dimension de la chambre antérieure. Lorsqu'il y a de la place, il vaut mieux employer la lame triangulaire coudée à angle, dont se servent de Graefe et la plupart des chirurgiens. Lorsque j'ai choisi le point où je veux agir, je saisis, avec des pinces convenables, la conjonctive dans le point immédiatement opposé, et je maintiens l'œil sans exercer sur lui ni pression ni traction. J'enfonce alors la lame de manière à la faire pénétrer dans la chambre antérieure au niveau de sa circonférence, et immédiatement au-devant de l'attache de l'iris, je la pousse jusqu'à ce que l'ouverture ait une dimension convenable; s'il en est besoin, j'agrandis cette dernière vers l'un de ses angles, en retirant l'instrument. Lorsque la chambre antérieure est petite, je préfère le moyen que j'employais autrefois dans

Un point capital dans l'opération du glaucome est de rendre l'écoulement de l'humeur aqueuse le plus lent possible, soit qu'on emploie le couteau lancéolaire ou le couteau à cataracte. L'issue soudaine de ce liquide et la diminution momentanée de la pression intra-oculaire qui en résulte peuvent causer des apoplexies rétiniennes et choroïdiennes considérables, qui placent l'œil dans des conditions défavorables au rétablissement de ses fonctions et peuvent compromettre l'opération. D'un autre côté, si le cristallin se porte avec trop de violence contre la cornée, par suite de l'évacuation de la chambre antérieure, il peut en résulter la rupture de la capsule cristallinienne et le développement d'une cataracte ou une subluxation, suivie d'un redoublement des phénomènes irritatifs. Il ne faut pas se cacher que nombre de glaucomes appelés pernicieux n'ont acquis cette qualité que pendant une opération imprudemment exécutée.

M. A. Weber (1) qui insiste avec beaucoup d'à-propos sur ces subluxations consécutives à la détente plus ou moins violente de l'œil pendant l'opération, a proposé la réduction de pareille subluxation en procédant de la manière suivante : « Avec une *broad needle* à double rainure on ponctionne la sclérotique à huit ou dix millimètres du bord externe de la cornée, cette distance étant celle qui doit être préférée, en un point situé sur le diamètre horizontal et avec la précaution d'imprimer ensuite à l'instrument un quart de rotation autour de son axe de façon à faire entre-bâiller la plaie sclérotícale. En même temps on exerce, au moyen de la paupière supérieure, une pression sur la cornée, dirigée dans le sens vertical à la surface du coloboma et du côté vers lequel le cristallin s'est ordinairement déplacé. Cette pression tout d'abord faible est augmentée graduellement pendant que le malade, afin d'éviter tout autre changement de forme du globe oculaire, regarde d'une façon permanente l'opérateur et aide ainsi beaucoup celui-ci à s'orienter sur la position de la cornée, recouverte presque entièrement par la paupière. Lorsqu'on a atteint le maximum de pression, cette dernière est maintenue de une à une minute et demie afin de permettre la reproduction de l'humeur aqueuse, à laquelle se mêle généralement un peu de sang, mais celui-ci disparaît dans les quatre à six heures qui suivent, ce qui démontre que les voies de filtration se sont de nouveau rétablies. Un bandeau légèrement compressif et le repos dans le décubitus dorsal pendant vingt-quatre heures assurent complètement ce replacement du cristallin. Ce n'est que si le corps ciliaire est très sensible, que l'emploi du chloroforme est indiqué ; on se sert alors aussi avec beaucoup de succès de la curette de de Graefe, qui est en outre d'un usage plus commode. »

Ce que notre expérience propre nous a enseigné, c'est que pareilles réductions sont si peu faciles, qu'on doit soigneusement s'efforcer de les éviter, mais nous conseillons bien de ne pas préparer son malade pour pareille réduction à la façon de M. A. Weber, qui

tous les cas, c'est-à-dire un couteau à extraction étroit, dont je fais pénétrer la pointe dans une étendue convenable au niveau de la circonférence de la chambre antérieure, en pratiquant une contre-ponction comme dans l'extraction ordinaire. De cette façon, l'instrument évite l'ouverture pupillaire et le cristallin. » M. Bowman conseille de faire la résection du prolapsus de la manière suivante : Le prolapsus de l'iris opéré, il incise cette membrane depuis son sphincter jusqu'à son insertion ciliaire ; puis au moyen d'une douce traction, il détache cette insertion ciliaire dans toute l'étendue du prolapsus, et achève l'ablation du lambeau iridien par un second coup de ciseaux. C'est la combinaison de deux iritomies avec une iridodialyse, et l'exécution exacte de ce procédé est le seul garant contre une obstruction consécutive de l'angle iridien par le moyen de l'iris qu'on n'a pas pu attirer en dehors de la section externe et qui, placé pendant l'excision entre les lèvres de la plaie, rentre plus ou moins et s'accole contre la plaie interne de la cornée.

(1) *Archiv. für Ophthalm.*, t. XXIII, 1, p. 86.

instillé deux ou trois jours avant l'opération à diverses reprises de l'atropine pour détendre le sphincter ciliaire et n'a recours que vingt minutes avant l'opération à l'instillation de une ou deux gouttes d'ésérine à 2 pour 100; l'apparition des douleurs frontales donne alors le signal pour prendre l'instrument. Mais elles ne donnent nullement le signal qu'une action quelconque ait été exercée sur le sphincter ciliaire dans pareil œil atropinisé; et qui du reste oserait stimuler les douleurs de pareils malades atteints de subluxations par des instillations réitérées d'atropine pendant plusieurs jours? On n'est que trop heureux si l'emploi de la pilocarpine apporte ici un soulagement. Quant aux manœuvres de la réduction, nous préférons de beaucoup les faire lorsque le couteau introduit pour la sclérotomie du côté opposé au coloboma maintient solidement l'œil fixé afin de ne pas voir pivoter autour de la *broad needle* qu'emploie M. Weber.

C'est pour favoriser cet écoulement lent de l'humeur aqueuse que de Graefe aimait mieux pratiquer l'iridectomie en dedans qu'en haut, quoique ce dernier procédé ait l'avantage de dissimuler l'échancrure de l'iris derrière la paupière supérieure. L'excision faite directement en dehors est assurément la plus facile lorsqu'on l'exécute avec le couteau lancéolaire, et l'on doit s'y tenir lorsqu'on n'a pas une très grande habitude de ces sortes d'opérations, d'autant plus qu'elle a autant de valeur que l'excision en haut.

Quant à l'époque à laquelle il est bon d'opérer, on peut en général avancer que l'iridectomie est d'autant plus efficace, qu'on tarde moins à s'y résoudre. Les phénomènes inflammatoires, si aigus qu'ils soient, ne sauraient être une raison de temporiser. En effet, l'excision de l'iris est le meilleur traitement qu'on puisse y opposer, et elle débarrasse le malade des douleurs ciliaires souvent intolérables dont il est tourmenté.

Il ne serait jamais permis de remettre l'opération d'un ou deux jours, sauf si l'état général du sujet avait notablement souffert par suite de l'attaque de glaucome (vomissements incoercibles, vive excitabilité), et qu'on veuille préparer l'œil au moyen des myotiques. Tout retard prolongé pourrait être funeste, car on a observé des cas où l'opération, exécutée peu de temps après le début de la maladie, est restée sans résultat.

C'est en prenant un soin particulier de la détente de l'œil, en terminant la section, qu'on échappe encore le plus facilement aux ruptures vasculaires et aux subluxations cristalliniennes. A l'occasion des indications de la sclérotomie, nous reviendrons sur le rôle préparatoire que cette opération doit jouer chaque fois que l'extrême dureté du globe oculaire laisse planer le moindre doute sur la gravité du glaucome qu'on doit opérer.

Il est d'ailleurs difficile, surtout dans les formes chroniques de glaucome, de préciser les limites auxquelles l'opération offre encore quelques chances de succès (1). On peut établir, en règle générale, que, si la perception de la lumière est perdue depuis un mois après une attaque de glaucome, il faut renoncer à intervenir, et dans le glaucome chronique irritatif ou simple, surtout si la papille est fortement excavée. Néanmoins M. Bowman rapporte

(1) Heymann (*Klin. Monatsbl*, t. V, p. 148) cite une observation fort curieuse à cet égard. La vue fut rendue par l'iridectomie après une cécité absolue ayant persisté durant quatre semaines.

qu'une dame âgée de quarante ans, prise de glaucome, ne se soumit à l'opération que trente-cinq jours après avoir perdu toute perception lumineuse et obtint un résultat satisfaisant.

L'iridectomie a, il faut le reconnaître, un certain défaut dans le mode de cicatrisation qu'affecte la plaie, surtout lorsqu'on l'a ouverte dans la sclérotique, ou que l'iris s'est pris dans les angles de la plaie (cicatrisation cystoïde de de Graefe). Par suite de la pression qui s'exerce de dedans en dehors sur les bords de l'incision linéaire, la réunion ne se fait pas d'une manière uniforme, mais bien par des faisceaux cicatriciels isolés, rattachés par une pellicule composée de trabicules cicatriciels très fins, recouverts eux-mêmes par la conjonctive. La cicatrice forme donc une sorte de bourrelet que l'humeur aqueuse rompt, dans certains cas, de temps à autre, pour s'infiltrer dans le tissu sous-conjonctival.

Chez un malade, de Graefe (1) a vu l'œil se perdre consécutivement à cette cicatrisation vicieuse. J'ai de même constaté, chez une malade opérée par notre maître, la perte de l'œil par irido-choroïdite purulente, qui éclata soudainement six ans après l'iridectomie. Cette cicatrisation vicieuse survient, en moyenne, vingt fois sur cent opérations de glaucome, et nécessite quelques soins particuliers. Ainsi, lorsque, peu après l'opération, la cicatrice manifeste une disposition à se distendre, on doit appliquer plusieurs jours de suite le bandeau compressif sur l'œil malade, en instillant deux fois par jour de la pilocarpine, puis, ce temps écoulé, mettre ce dernier, avec bien plus de précautions encore que dans les cas ordinaires, dans les meilleures conditions possibles pour éviter la congestion du globe, la rupture de la plaie et l'irritation qui en résulterait pour l'organe. Si tous ces soins étaient impuissants à prévenir l'accident redouté, on a tenté, selon le conseil de de Graefe, de faire l'ablation de la cicatrice, soit avec les ciseaux courbes, soit avec son couteau à cataracte. On n'aura recours à cette petite opération, assez délicate en elle-même, que dans les cas extrêmes, et l'on fera porter le bandeau compressif tout le temps que la cicatrisation mettra à se faire. Les cautérisations à l'aide du nitrate d'argent sont inefficaces et bien plus dangereuses que l'excision de la cicatrice. Nous préférons, dans ces cas, avoir recours à la sclérotomie du côté opposé de la cicatrice vicieuse.

Pour remplacer, dans le traitement du glaucome, l'iridectomie, M. Hancock a imaginé un procédé opératoire qu'il désigne sous le nom de section du muscle ciliaire, et qui a été exécuté aussi par plusieurs autres praticiens (Vose Salomon, Heiberg, Serre d'Alais) (2). Depuis l'introduction de la sclé-

(1) *The Lancet*, 25 févr. 1860; *Annales d'oculistique*, t. XLIV, p. 47.

(2) M. Hancock expose son procédé de la manière suivante : « J'introduis un couteau à cataracte à la partie inférieure et externe du bord de la cornée, à l'union de cette membrane avec la sclérotique; la pointe du couteau est poussée obliquement d'avant en arrière et de haut en bas, jusqu'à ce que les fibres de la sclérotique soient divisées obliquement dans une étendue d'environ un huitième de pouce. Je divise, et le sang s'écoule le long de

rotomie dans la chirurgie oculaire, l'opération de Hancock a été abandonnée.

Les expériences faites sur le cadavre, après avoir exécuté l'opération en question, prouvent qu'on ne réussit à couper qu'une partie des fibres circulaires et radiées du muscle ciliaire ; aussi l'opération n'agit-elle qu'à la manière des paracentèses, et c'est ainsi qu'elle peut véritablement être salutaire; mais elle n'a ordinairement pas un succès aussi durable que l'iridectomie, et elle ne nous semble pas aussi inoffensive que l'assure M. Hancock.

Il nous paraît pourtant ressortir un enseignement des vives discussions soulevées à l'égard de cette opération parmi nos confrères anglais, c'est qu'il est prouvé, une fois de plus, que de simples paracentèses, opérées au point de jonction de la cornée avec la sclérotique, peuvent, dans certains cas, arrêter définitivement la marche du glaucome. Il ne s'agit pas évidemment, dans l'opération de Hancock, d'une section du muscle ciliaire, mais bien d'un véritable débridement local de la sclérotique.

Comment agit l'iridectomie comme moyen curatif du glaucome. — On a, bien entendu, tout d'abord porté son attention sur l'*excision de l'iris* même. D'après de Graefe, qui se félicite, dans son dernier travail, que l'absence d'une explication satisfaisante de l'action de l'iridectomie ne porte en rien préjudice à son action curative, l'idée d'une réduction de la surface sécrétante est maintenue comme cause principale d'action de l'iridectomie. Évidemment c'est manquant d'autres explications que de Graefe parlait de cette réduction de surface, quoiqu'il sût

Fig. 150.

la lame du couteau. Cette opération est rarement suivie de symptômes fâcheux. Dans un seul cas, j'ai vu survenir un peu d'inflammation, mais qui a promptement disparu. »

L'opération de M. Hancock a subi plusieurs modifications. Ainsi M. le professeur Heiberg (de Christiana) y a introduit un ténotome assez semblable à l'ancienne aiguille à cataracte de de Graefe, ou à celle de M. Ritterich (fig. 150). « Je glisse, dit-il, l'instrument sur l'ongle de mon index gauche, et j'en traverse la lèvre postérieure de la circonférence de la cornée, de telle sorte que les faces de la lame soient tournées l'une vers la cornée, l'autre vers la sclérotique. Une fois l'aiguille enfoncée de 3 à 4 millimètres, j'en porte, par un mouvement de rotation, la pointe vers la sclérotique, en appliquant l'index vers la partie de la sclérotique derrière laquelle doit se trouver la pointe de l'instrument; puis, retirant *très lentement* l'aiguille, je coupe le muscle ciliaire avec le tranchant concave, en ayant soin de lui donner, pour le faire sortir plus facilement, la position dans laquelle je l'ai introduit. Il est aisé de suivre avec l'index gauche tous ces mouvements, et d'éviter ainsi une section qui intéresserait toute l'épaisseur de la sclérotique. Si je veux me contenter de couper les fibres circulaires, comme pour le traitement de la myopie, je fais la section perpendiculairement au bord de la cornée, tandis que si je veux couper avec ces dernières les fibres radiées, comme dans le traitement du glaucome, de l'ectasie scléroticale, de l'hydropisie de l'œil, etc., je donne à la section une direction oblique par rapport au bord de la cornée. Parfois, dans des cas de glaucome, j'ai trouvé un avantage manifeste à introduire la pointe de l'aiguille à 2 ou 3 millimètres de distance de la lèvre postérieure du bord de la cornée, et à pratiquer parallèlement à ce bord, une section de 4 millimètres d'étendue. » (Extrait d'une lettre du professeur Heiberg.)

fort bien que pareille réduction devait ne rien signifier sur un iris absolument atrophié ; en outre, combien de fois cette excision était-elle chimérique sur des yeux à très forte tension, et pourtant cette excision, absolument défectueuse, était suivie dans les cas de glaucome aigu d'excellents résultats, ce qui me fait dire qu'on guérissait plus de glaucomes avec des iridectomies mal exécutées que lorsqu'une exagération moindre de la pression permettait, comme dans le glaucome chronique simple, de procéder à une très large et correcte excision de l'iris.

Il ne saurait, du reste, plus être question de cette réduction de surface sécrétante depuis qu'il a été expérimentalement prouvé (Deutschmann) que l'iris prend une part minime dans la sécrétion intra-oculaire qui revient à la choroïde et de préférence au corps ciliaire.

Donders, fidèle à sa théorie de névrose sécrétoire, pense que la tension de l'iris serait à la fois la cause de cette névrose par action réflexe et la source de son entretien, qu'il s'établirait ainsi un cercle vicieux que l'excision du sphincter iridien romprait.

Bowman soutenait, dans une discussion sur le glaucome (1872), que l'excision de l'iris mettait en communication plus directe, pour l'échange des liquides intra-oculaires (sous-entendu la filtration), la chambre antérieure et la chambre postérieure, de façon que le contenu de cette dernière trouvait plus aisément son évacuation à travers la cornée et son bord.

Toutes ces théories ne satisfaisant que fort médiocrement, on dirigea son attention vers une modification anatomique de la circulation intra-oculaire, et M. Exner tenta, en 1872, de se rendre compte, par des expériences sur des animaux, de l'action de l'iridectomie. En excisant l'iris jusque vers le grand cercle artériel antérieur de l'iris, on ne laisse que des moignons d'artères et de veines; on enlève sur le trajet, touché par l'excision, les ramifications et le réseau capillaire de ces artères et veines. Grâce à de fins embranchements de vaisseaux préexistants il se fait, avec les parties avoisinantes de l'iris, une communication par anastomose qui permet au sang artériel de passer directement du grand cercle iridien antérieur dans les veines, sans avoir traversé un réseau capillaire. Cette transfusion rapide a pour effet non seulement de réduire la pression dans les artères de l'iris, mais de tout le tractus uvéal et de diminuer la pression intra-oculaire.

Tout d'abord, M. Exner n'a pas pu donner cette démonstration pour l'œil humain, quoique, si l'on ne procède pas pour l'iridectomie en y joignant, d'après Bowman, l'iridorhémie, il reste suffisamment d'iris vers la périphérie après une excision tout à fait correcte, pour permettre pareille anastomose entre le grand cercle iridien artériel et les veines; mais l'iridectomie faite sur un iris à vaisseaux, pour la plupart atrophiés, agit, et la simple incision de la sclérotique pourrait-elle, par cette explication, être réfutée comme pouvant réduire la pression intra-oculaire ?

Les explications qu'on a données sur l'action de l'iridectomie dans le glaucome (de Graefe, Bowman, Donders, Exner) sont tout à fait insoutenables. On a, à notre avis, disions-nous en 1867, beaucoup trop fixé son attention sur l'excision d'un lambeau de l'iris ; on aurait dû la porter davantage sur le mode d'incision de la sclérotique, et insister sur ce fait que l'opération du glaucome devient d'autant moins active, que le rôle de la sclérotique dans l'entretien des phénomènes glaucomateux devient moins important. Nous sommes personnellement si bien convaincu (ajoutions-nous) de ce fait, que, s'il était possible de pratiquer une large plaie scléroticale, sans qu'il en résultât d'enclavement de l'iris, nous nous abstiendrions complètement de toucher à cette membrane. Mais nous devons dire que le point de jonction de la choroïde avec l'iris est le seul endroit de l'œil où l'on puisse inciser largement la sclérotique sans avoir à craindre ensuite l'interposition d'une partie quelconque après avoir exactement excisé l'iris. C'est ce passage qui précéda et annonça l'introduction des simples sections sclérales dans le traitement du glaucome. Il nous conduit tout naturellement à la question suivante.

On est donc tout naturellement amené, personne ne pouvant nier que la simple incision sclérale réduit dans un certain nombre de cas (quelque limité qu'on veuille l'admettre) la pression intra-oculaire, et nul ne pouvant contredire le fait qu'avec un iris atrophié au plus haut degré (au point que l'excision devient illusoire) l'iridectomie est efficace, à rapporter son action à l'incision sclérale même, incision qui peut agir par débridement de la couche externe de la sclérotique, comme l'entend M. Stellwag de Carion, ou par section nerveuse (d'après MM. Schabel et Salomon), ou en établissant une sorte de soupape de sûreté en donnant lieu à une cicatrice à filtration ainsi que nous l'envisageons.

Ce qui nous a conduit à admettre l'action de l'iridectomie et de la sclérotomie par l'établissement d'une cicatrice à filtration, c'est la nature particulière des cicatrices qui, se formant sur un œil à tension élevée, s'opèrent par l'interposition d'un tissu à fins trabécules séparés par des parties très minces de couleur foncée qui n'ont nullement besoin de se distendre et donner lieu à la formation d'une cicatrice cystoïde, car la forme cystoïde de la cicatrice représente une cicatrice à filtration insuffisante, permettant justement la distension vicieuse du tissu trabéculaire cicatriciel. Ce n'est nullement le prototype de la cicatrice à filtration (ainsi qu'on a voulu, en dépit de mes protestations, me le faire dire); la cicatrice cystoïde est presque toujours avoisinée par des parties de l'angle iridien obturées par l'iris enclavé dans la cicatrice, autrement dit par des parties non filtrantes. C'est ce voisinage des parties résistantes (non filtrantes) qui explique à la fois l'insuffisance de la cicatrice à filtration et sa transformation en cicatrice vicieuse ou cystoïde.

Un second point, qui nous a conduit à admettre la cicatrice à filtration, c'est que, lorsque la cicatrisation d'une section sclérale ou scléro-cornéenne se fait sous une tension moindre, et qu'il résulte une consolidation très vigoureuse des lèvres de la section, ainsi que cela se présente dans les cas de glaucome chronique simple, l'action de l'iridectomie ou de la sclérotomie devient de moins en moins efficace, et l'on voit, en dépit des sections les plus correctement exécutées, la pression intra-oculaire reprendre un degré fâcheux pour la fonction du nerf optique.

Un troisième point qui plaide en faveur de la cicatrice à filtration, c'est que, dans les cas où une iridectomie a été excutée avec un résultat parfait, à la suite de nombreuses années, la cicatrice a pris peu à peu un aspect absolument identique aux parties avoisinantes de la sclérotique, de façon qu'il faut recourir à l'éclairage oblique pour découvrir la trame cicatricielle blanchâtre ; on voit, à partir de cette consolidation parfaite de la cicatrice, l'effet de l'iridectomie décroître et les symptômes de compression du nerf reprendre. Une simple incision de l'ancienne cicatrice, une *cicatrisotomie* ou *oulotomie* (Panas), lui rend de nouveau son pouvoir curatif ou préservatif. On voit les malades soumis à temps à cette réincision de la sclérotique rattraper l'étendue du champ visuel perdue et l'acuité visuelle remonter au degré où elle se trouvait avant la recrudescence du mal. La cicatrice reprend aussi, en pareil cas, son aspect de cicatrice à filtration, ce qui ne nous permet pas d'admettre qu'il intervienne comme action une incision de nerfs cicatrisés après la première section que leur a fait subir l'iridectomie.

Du reste, on rencontre encore assez souvent des malades qui, d'eux-mêmes, mettent en pratique le massage ou la malaxation de l'œil (récemment combinée à la sclérotomie par M. Dianoux) et nous renseignent avec une netteté parfaite sur le soulagement qu'ils éprouvent du moment que le massage est parvenu à chasser une certaine quantité de liquide sous la conjonctive, en la soulevant au voisinage de la plaie en forme de chémosis semi-lunaire. Quelle action exerce par contre ce massage comparativement à un œil non soumis préalablement à l'iridectomie ou à la sclérotomie ? Et si l'on réussit sur des yeux opérés, par les mêmes mouvements de malaxation, à les ramollir, ces mouvements, étant sans effets appréciables lorsqu'aucune section préalable de la sclérotique n'a été pratiquée, ne peut-on pas, avec raison, en conclure que c'est la cicatrice qui livre passage à cette plus grande quantité de liquide filtrée sur l'œil opéré ?

Il faut bien distinguer entre la cicatrisation d'une plaie sur un œil à tension normale ou même réduite, comparativement à celle qui s'opère sur un œil glaucomateux. Ici l'observation que fait M. Schweigger sur le caractère général des cicatrices d'être plutôt plus denses que plus minces que les tissus avoisinants ne trouve pas plus son application que par exemple dans le cas de cicatrices des parois abdominales, qui sous l'influence d'une pression de dedans en dehors n'ont aussi aucune tendance à réduire par leur rétraction la cavité sur laquelle elles sont placées. Comment veut-on encore comparer les cicatrices des yeux glaucomateux avec celles qu'on fait expérimentalement chez les animaux, les lapins, par exemple, sur des yeux à tension normale et avec une structure anatomique telle, que des sections pures sans enclavement du corps ciliaire et des parties voisinantes de l'iris sont en quelque sorte impossibles à obtenir ? Y a-t-il donc là sujet à étonnement si M. Schoeler (1) dans ses expériences trouve que les yeux plusieurs fois sclérotomisés sont plus durs qu'auparavant. Du reste la force de raisonnement de M. Schoeler est bien mise en évidence par M. Mauthner lorsqu'il critique le mobile qui aurait conduit notre confrère de Berlin à entreprendre ses expériences sur les lapins. « En l'année 1881, après que des yeux déjà innombrables ont été guéris par la sclérotomie, M. Schoeler pense que des expériences sur des lapins sont nécessaires, car, si la sclérotomie ne veut pas dans

(1) *Berl. Klin. Wochenschrift*, n° 36, 1881.

l'avenir partager le sort des paracentèses cornéennes pour la guérison du glaucome, il faut démontrer le pouvoir filtrateur des cicatrices.Cette phrase m'a ahuri comme il m'est rarement arrivé de l'être. Si toutefois des expériences sur des lapins pouvaient en général démontrer quelque chose dans cette question, ce serait au plus à la rigueur que la théorie de M. de Wecker sur le mode d'action de la sclérotomie n'est pas exacte, mais non que la sclérotomie n'agit pas. Si la cicatrice produite par la sclérotomie ne filtre pas davantage ou même moins que la sclérotique intacte, l'action n'en pourrait pas moins être expliquée, par exemple par la théorie de de Stellwag, qui trouve l'explication dans l'*agrandissement* du volume du globe oculaire, par la cicatrice dans son pouvoir filtrateur, ou, d'après l'opinion de M. Schnabl, qui envisage la sclérotomie comme une neurotomie. « La démonstration de la non-filtration des cicatrices *glaucomateuses* par des expériences sur des yeux *non glaucomateux* faites dans des conditions anatomiques tout autres que présente l'œil du lapin ne saurait jamais donner cette démonstration (de la non-activité de la sclérotique). En un mot on ne peut établir expérimentalement des cicatrices à filtration que sur des yeux qu'on a mis dans des conditions analogues à celles que présente l'œil glaucomateux; on peut rendre aux cicatrices un pouvoir filtrateur artificiellement au moyen du massage mettant à de fréquentes reprises l'œil, dont une plaie scléroticale est en voie de cicatrisation, dans des conditions de pression exagérée, mais passagère. Le massage peut donc accroître le pouvoir filtrateur d'une cicatrice sur un œil glaucomateux et depuis longtemps nous recommandons à nos opérés qui présentent des tendances à des poussées nouvelles d'exagération de pression des malaxations de l'œil.

Les inconvénients de l'iridectomie résultent, dans le traitement du glaucome, principalement des conditions anormales de pression sous lesquelles on opère et de la fragilité des parois vasculaires atteintes, dans un certain nombre de cas, d'altérations morbides particulières (athérome, dilatations variqueuses et anévrysmales).

Il n'est guère possible d'opérer un œil atteint d'une attaque plus ou moins aiguë de glaucome sans produire, par la détente qui suit l'incision de l'œil (qu'elle soit faite avec le couteau lancéolaire ou droit), des hémorrhagies de la rétine qui envahissent parfois le corps vitré lorsqu'elles partent du nerf optique. Si, par hasard, pareille apoplexie occupe la macula, elle donnera lieu à la production d'un scotome qui aura pour effet de réduire pendant un temps, souvent fort long pour le malade, la fixation centrale.

Une certaine fragilité des vaisseaux facilite incontestablement la production de ces apoplexies, qui, dans la forme hémorrhagique de glaucome, deviennent tellement abondantes, qu'elles envahissent le corps vitré et finissent par pousser le cristallin et le corps vitré hors de l'œil. Nous avons vu, en pareils cas, les hémorrhagies persister pendant plusieurs jours et constituer un véritable danger pour le rétablissement des malades, l'œil devenant, après une guérison très traînante, staphylomateux. Il s'agit ici ordinairement de cas de glaucome développé sur des yeux qui étaient préalablement le siège d'apoplexies rétiniennes (d'un scotome); les plus grandes précautions sont donc à prendre pour des malades *chez lesquels une attaque s'est développée sans phénomème prodromique aucun;* mais, après un obscurcissement brusque de la vue qui, sans douleurs, a précédé de plusieurs semaines l'attaque, on fera bien alors de s'abstenir de faire l'iridectomie, sans avoir préalablement détendu l'œil au moyen d'une sclérotomie. Bien entendu, pareille pratique est impérieusement commandée lorsqu'on a assisté à l'évo-

lution du glaucome sur un œil qui présentait des apoplexies rétiniennes, et ici on tâchera, autant que possible, d'arriver à une détente complète au moyen de deux sclérotomies répétées dans un intervalle de quelques semaines et de s'abstenir complètement de l'iridectomie.

Nous avons déjà parlé des inconvénients d'une détente trop brusque de l'œil par suite de déplacements traumatiques du cristallin (voy. p. 694) ; il nous reste à dire quelques mots sur les accusations portées contre l'iridectomie, comme pouvant entraîner la production d'une cataracte. Nous n'admettons qu'avec bien des restrictions qu'il puisse se produire pendant l'exécution d'une opération bien ordonnée, une rupture de la capsule, car sur 400 cas, de Graefe n'a constaté qu'une seule fois le développement brusque d'une cataracte. On put se rendre compte que la cataracte était survenue non par suite d'une rupture, mais d'une blessure de la capsule. Nous qui opérons tous nos glaucomateux avec le couteau de de Graefe, nous n'avons, sur un chiffre de glaucomateux qui dépasse 1000, jamais constaté la formation d'une cataracte immédiatement après l'opération.

Loin de là, il nous a été donné de constater dans deux cas la disparition progressive et presque complète d'une cataracte de Morgagni. Chez ces deux malades, âgés de près de soixante-dix ans, l'œil gauche avait été opéré avec succès de cataracte sénile ordinaire. Ils étaient restés pendant plusieurs années avec leur cataracte sur l'œil droit, cataracte qui avait subi le ramollissement complet des masses corticales, lorsque soudain il éclata une attaque de glaucome aigu. Chez le premier des deux malades l'iridectomie fut de suite pratiquée, chez l'autre une sclérotomie précéda l'excision de l'iris. Les suites de ces opérations furent des plus simples, et il en résulta la mise à jour du petit noyau flottant dans le sac capsulaire. Ces malades n'eurent, après apaisement des symptômes irritatifs, bien entendu, qu'une restitution d'une bonne perception lumineuse, lorsque nous vîmes à notre grand étonnement la vue se rétablir peu à peu, par suite de l'absorption progressive et complète des parties liquides du cristallin. Finalement le petit noyau, qui chez le dernier opéré était transparent, occupait le tiers inférieur de la pupille naturelle, tandis que le haut de cette pupille ainsi que la pupille artificielle était le siège de la capsule plissée, mais transparente, de façon à permettre à notre second opéré de compter les doigts à 1 mètre, cet œil étant fortement amblyope par suite d'un strabisme convergent remontant au jeune âge. Nous avons assisté à cette résorption lentement progressive des masses corticales entremêlées, chez notre second malade, de cristaux de cholestérine, et nous attribuons ce phénomène si insolite au puissant pouvoir de filtration par la cicatrice. Des faits semblables n'ont pas été relatés en ophthalmologie, autant que nous le sachions.

Il est indéniable que, lorsque le glaucome s'est développé sur un œil atteint de cataracte commençante, l'iridectomie peut hâter l'évolution de la cataracte, mais ce sont surtout les mouvements de réduction des parties enclavées de l'iris dans les angles de la plaie et la malaxation du cristallin, qui,

après écoulement de l'humeur aqueuse, se trouve placé derrière la cornée et sous l'action directe des frottements qu'on exerce sur la cornée, qu'il faut accuser ici, bien plus que la projection trop brusque de la lentille, une fois l'humeur aqueuse écoulée. L'emploi prolongé de l'ésérine avant l'opération est donc indispensable lorsqu'on opère sur des yeux atteints de cataracte commençante, afin de sectionner l'iris après avoir obtenu un myosis prononcé et de pouvoir se dispenser de toute manœuvre de réduction de l'iris, qui se retire spontanément dans l'œil.

La *cicatrisation vicieuse*, ou *cystoïde*, ne constitue plus un réel inconvénient de l'opération antiglaucomateuse depuis qu'on a abandonné les sections si périphériques et qu'on ponctionne (comme de Arlt) dans la jonction scléro-cornéenne avec la lance et surtout que l'emploi du couteau de de Graefe permet de sectionner bien plus directement d'arrière en avant dans la portion scléro-cornéenne. On sait surabondamment à l'heure qu'il est que toutes les plaies scléroticales doivent être évitées, elles se prêtent mal à une cicatrisation régulière ; la preuve en est que de Graefe signale la véritable cicatrisation cystoïde dans à peu près 6 pour 100 des cas et de faibles degrés de cicatrisation vicieuse chez 20 pour 100 de ses opérés. La légère distension de la cicatrice qui ne se bombe pas en avant, mais constitue un simple écart avec amincissement de l'enveloppe oculaire jouissant d'un pouvoir de filtration plus considérable, la cicatrice à filtration ne présente pas un désavantage, et révèle le véritable pouvoir curatif de l'opération ; elle n'accuse du reste sa présence que lorsqu'on inspecte soigneusement au moyen de l'éclairage oblique (électrique) les parties sectionnées de la sclérotique.

L'insuffisance de l'iridectomie. — Les succès les plus brillants de cette opération se montrent dans les cas où du reste de Graefe l'a tout d'abord employée, c'est-à-dire dans le glaucome aigu, et ici son action curative se manifeste même en dépit de l'exécution la moins correcte (très incomplète excision de l'iris, enclavement notable dans les angles de la section). Il en est encore de même des cas de glaucome chronique irritatif à poussées aiguës, et du glaucome chronique irritatif qui s'est développé à la suite d'un glaucome prodromique, lorsqu'on opère ces cas à temps, avant que le champ visuel ait présenté un rétrécissement marqué.

Bien moins brillants sont déjà les cas de glaucome chronique irritatif qui n'ont pas eu de période prodromique et où les progrès du mal se sont accusés par un rétrécissement notable du champ visuel. Souvent on arrête, il est vrai, l'affection, on remonte aussi un peu la vision, mais l'effet de l'opération est infiniment moins durable. Tandis que j'ai parmi mes opérés de glaucome aigu et de glaucome chronique irritatif avec période prodromique, des malades opérés depuis plus de vingt ans, qui continuent à jouir d'une bonne vision, je vois très souvent les malades de cette seconde catégorie se représenter après un temps de répit de cinq à sept ans avec une recrudescence

lente dans la déperdition de leur vision, nécessitant une nouvelle intervention chirurgicale. Cette observation, je l'ai faite aussi sur nombre de malades opérés ailleurs et sur des personnes où absolument rien ne pouvait être reproché à l'exécution d'une opération dont le malade avait bénéficié pendant une série d'années variant de cinq à sept ou dix ans.

Il existe parmi ces glaucomes chroniques irritatifs un certain nombre de malades chez lesquels, même de l'aveu de de Graefe, avec une conservation encore assez notable de la vision (de 1/15e à 1/10e) l'opération n'arrête en rien ni la diminution de la vision centrale, ni la progression que suit la réduction du champ visuel. Cette impuissance de l'iridectomie se montre ici, soit immédiatement, soit peu de semaines ou de mois après l'opération. Ce sont des cas où la chambre antérieure a beaucoup de difficultés à se reformer, ou, une fois reformée, elle se réduit, sans cause appréciable, brusquement de nouveau après s'être maintenue pendant plusieurs semaines.

A mesure que le glaucome ne montre plus de symptômes irritatifs, que nous opérons sous une moindre exagération de pression, dans les cas de glaucome chronique simple, la sûreté et le brillant de la découverte de de Graefe diminuent sensiblement. D'après l'aveu de notre maître même (1), ce n'est que dans un peu plus de la *moitié* des cas que l'opération ramène l'œil à une pression normale avec amélioration lente de la vision ; dans un quart ce résultat n'est obtenu, ou du moins la conservation de la vision qui existe au moment de l'opération, qu'en ayant recours à une seconde opération ; dans le restant des cas, même des opérations secondaires n'arrivent que temporairement à arrêter la déperdition progressive de la vision, qui chez 2 pour 100 de malades se perd immédiatement par l'opération même. Comment de Graefe peut, après cet exposé, soutenir qu'il y aurait encore 90 pour 100 qui seraient définitivement préservés de la cécité ou au moins dont la cécité serait reculée, nous le comprenons d'autant moins, que d'après nos observations le chiffre des cas de glaucome simple, où dès le début de la maladie l'iridectomie n'entrave nullement la déperdition progressive de la vision, est encore assez élevé. Ce sont les cas où, à mesure que la papille devient le siège d'une excavation évidemment de nature glaucomateuse (car l'exagération de pression ne fait pas défaut en pareille circonstance), en même temps son tissu pâlit sensiblement, et une blancheur *uniforme* occupe la papille refoulée.

L'iridectomie active en pareil cas la déperdition de la vision et la preuve en est que, si l'on opère pareils yeux à un moment où le rétrécissement du champ visuel en dedans conserve le point de fixation, une réduction notable de la vision périphérique, constatée immédiatement après l'exécution de l'iridectomie, fait perdre au malade la fixation centrale. Il y a donc une série de cas de glaucome chronique simple, que nous évaluons à 30 pour 100, dans lesquels l'iridectomie n'enraye nullement la marche constamment progres-

(1) *Arch. für Ophthalm.*, t. XV, 3, p. 202.

sive du mal. Chez 30 pour 100 de malades l'action de l'iridectomie est manifestement et définitivement favorable (surtout aidée par la sclérotomie). Lorsqu'on analyse bien ces cas, on voit que ce sont de préférence ceux où des velléités de transformation en glaucome irritatif chronique ou en attaque se sont montrées, ou chez lesquels des prodromes glaucomateux se sont présentés. Dans les 40 pour 100 qui restent, le résultat opératoire consiste à enrayer temporairement le mal, sans améliorer la vision, et chez ces malades on voit souvent, déjà après quelques mois ou quelques années, le résultat opératoire se perdre progressivement. Ce qui est important à noter, c'est que ce sont justement les malades le plus correctement opérés chez lesquels pareil manque de persistance du résultat opératoire se manifeste.

De cet exposé, ainsi que de l'expérience acquise par tous les praticiens qui ont à soigner un grand nombre de glaucomateux, il ressort clairement ce fait que seulement dans le glaucome aigu et non hémorrhagique l'iridectomie est sûrement et définitivement curative; que dans les formes chroniques, principalement dans le glaucome simple, un certain nombre de cas échappe absolument à cette action salutaire ou ne la voient persister qu'un temps limité. Pour un praticien qui dans un nombre important d'années ne soigne que peu de glaucomateux, il se peut que, suivant le pays qu'il habite et le genre de glaucomes qui se présentent de préférence à son traitement, ce soient presque tous des cas définitivement guérissables par l'iridectomie ; il lui paraîtra donc fort étrange qu'on ne veuille pas se contenter d'une thérapeutique dont il n'a qu'à se louer, et il attribuera à une versatilité de caractère la tendance à rechercher encore un autre traitement que celui découvert par de Graefe.

Il en sera tout autrement de celui qui aura, dans l'espace de cinq ou six ans, quatre ou cinq cents glaucomateux à opérer, et cela en s'attaquant aux formes les plus variées. A lui s'imposera impérieusement le désir, non de vouloir (comme on pourrait l'insinuer) battre en brèche l'œuvre du grand maître, mais *remplir les lacunes regrettables* que son œuvre présente, d'après son propre aveu et celui de tous les praticiens compétents.

Aussi la *sclérotomie* est-elle à considérer comme un complément des plus précieux de la découverte de de Graefe ; ceux qui ne partagent pas cet avis n'ont pas été à même d'apprécier les services que la sclérotomie nous rend, soit que l'occasion pour son emploi leur ait fait défaut, soit qu'ils n'aient pas su se servir convenablement de ce genre d'opération.

Voici comment M. Mauthner qui, lui, a avec le plus d'ardeur embrassé l'extension de la sclérotomie en voulant la voir remplacer l'iridectomie, s'exprime sur la naissance et l'évolution de cette opération (*Wiener med. Wochenschrift*, n°s 27-30, 1877) : « En 1867, de Wecker dit que, s'il était possible de faire près du bord cornéen, une large plaie scléroticale, sans qu'il en résultât un enclavement de l'iris, il abandonnerait tout à fait l'excision d'une partie de cette membrane. En 1860, dans son Mémoire sur la pression intra-oculaire, Stellwag parle de deux sclérotomies pratiquées avec succès. Dans ces deux cas, où il s'agissait de glaucomes chroniques inflammatoires anciens, avec notable augmentation de la tension oculaire, on fit avec un large couteau lancéolaire en cheminant très obliquement à travers l'épaisseur de la zone scléroticale antérieure une longue plaie

sur l'un des yeux, on n'exécuta que la simple sclérotomie, tandis que sur l'autre on excisa suivant les règles de l'art, une large portion de l'iris. Le résultat fut le même sur les deux yeux : une diminution identiquement semblable de la dureté appréciable des globes oculaires et la disparition des phénomènes qui dérivaient de cet état. Les choses se maintinrent ainsi pendant toute la durée de l'observation. L'effet de la simple sclérotomie s'expliquerait, suivant Stellwag, parce que la raison première du glaucome résiderait dans la rigidité de la capsule oculaire et dans les obstacles circulatoires intra-oculaires qui en résultent (rigidité à laquelle participent surtout les couches scléroticales *externes* rénitentes, tandis que les couches internes auraient conservé une certaine extensibilité). Par l'interposition d'une couche cicatricielle composée de tissu cellulaire lâche dans le tissu sclérotical en voie de condensation, ainsi que le produit la sclérotomie, il s'établirait une compensation de la perte d'élasticité qu'a subie la capsule oculaire, les obstacles circulatoires seraient annulés et cette capsule ramenée à son état normal.

» Sans qu'il fût fait mention des observations de Stellwag (1), la question de la simple sclérotomie fut reprise en 1869 par de Wecker au congrès de Heidelberg et discutée théoriquement.

» Ce ne serait pas de l'étendue de la partie de l'iris excisée, mais de l'emplacement et des dimensions de la section scléroticale que dépendrait l'action antiglaucomateuse de l'opération. La cicatrisation, sinon cystoïde, mais moins résistante, qui, suivant de Wecker, se produit en règle générale sur les yeux glaucomateux, est le point important, elle permet ultérieurement la filtration de l'humeur aqueuse et conséquemment une réduction permanente de la pression intra-oculaire.

» En 1871, Quaglino publie sous le titre de : *L'iridectomie si indispensabile per ottenere la guarizione del glaucoma*, les résultats de cinq cas de glaucome traités par la simple sclérotomie.

» Dans une lettre que de Wecker adresse à Quaglino ainsi que dans une communication faite par lui-même au congrès de Heidelberg en 1871, enfin dans le rapport de M. Martin sur la clinique de de Wecker pour la seconde moitié de 1871, de plus grands développements sont donnés sur l'opération en question. Les points que Quaglino a exposés dans son mémoire sont présentés avec plus d'extension dans une lettre adressée à de Wecker... En 1871, ainsi que le relate M. Martin, de Wecker a opéré sept fois d'après sa méthode. Il s'agissait dans tous ces cas de glaucomes absolus et le but de l'opération était de faire disparaître des phénomènes inflammatoires douloureux. Les résultats ont été absolument identiques à ceux qu'on eût obtenus par l'iridectomie... Les essais sur l'action de la sclérotomie dans le glaucome ont surtout été faits en Italie. Dans les journaux spéciaux de l'année 1872 nous trouvons des communications à ce sujet, de Rosmini, Magni, Morano et Chiralt (Sevilla). Au congrès de Londres, en 1872, c'est encore Quaglino et avec lui Sicondi qui défendaient la sclérotomie. En Angleterre, Bader et Spencer Watson décrivent de leur côté, en 1876, des procédés désignés comme sclérotomie. »

La *sclérotomie* a été cultivée particulièrement par Quaglino en Italie, nous en France, Mauthner en Autriche et Bader en Angleterre. M. Stellwag de Carion, après son unique opération pratiquée en 1868, paraît s'être désintéressé de cette question, qui a pourtant un intérêt pratique palpitant, car personne ne pourra considérer la guérison du glaucome comme résolue par l'introduction seule de l'iridectomie. Les deux seuls procédés opératoires qui sont mis le plus généralement en pratique sont celui de Quaglino exécuté avec le couteau lancéolaire et celui indiqué par nous avec l'étroit couteau de de Graefe.

Voici comment notre estimé ami procède :

(1) En réalité l'*unique* opération (car dans la deuxième on excisa l'iris) m'était inconnue, n'ayant reçu le mémoire de M. Stellwag de Carion qu'après le congrès de Heidelberg. C'est M. Mauthner lui-même qui me signala la tentative de notre confrère à l'occasion de la discussion sur la cicatrice à filtration qui eut lieu à ce même congrès.

Après avoir soumis l'œil à l'action de la calabarine (ésérine), il pénètre avec un large couteau lancéolaire obliquement à la distance de 2 millimètres à travers la sclérotique dans la chambre antérieure, jusqu'à y faire pénétrer un tiers de la longueur de la lance. Afin que, pendant l'écoulement de l'humeur aqueuse, l'iris ne fasse pas prolapsus, on relève un peu le manche du couteau et, en retirant l'instrument, on exerce avec le plat de la lance une faible pression sur l'iris. En dépit de cette manœuvre l'iris peut se projeter en dehors ; dans ce cas on élargit la plaie des deux côtés avec les ciseaux et on le réduit, ou, si la réduction échoue, on incise la portion herniée dans le sens de ses fibres radiées. Mais en pareil cas une adhérence de l'iris se produit inévitablement et une déviation de la pupille vers l'incision de la sclérotique en est la conséquence. Il peut aussi le lendemain de l'opération se produire un prolapsus, qu'on ponctionne alors immédiatement et à plusieurs reprises. Une cicatrice cystoïde se développe toujours en pareil cas.

La manière d'après laquelle nous opérons actuellement est la suivante. Nous ne procédons guère à une sclérotomie si un usage prolongé d'ésérine fait le jour même ou la veille ne nous a pas procuré un myosis prononcé. L'absence ou la difficulté d'action des myotiques constitue une contre-indication de la sclérotomie (Schweigger).

Après avoir placé l'écarteur, on pénètre, avec un étroit couteau de de Graefe, à une distance de 1 millimètre du bord cornéen, et, comme si l'on voulait former un lambeau de 2 millimètres de hauteur, on dirige le couteau très lentement parallèlement à l'iris, faisant la contre-ponction exactement dans le point opposé à la ponction. En poussant le couteau en avant, on sectionne du lambeau une quantité telle que le pont inachevé équivaut comme étendue aux parties sectionnées et situées de chaque côté (fig. 151). Ces deux sections latérales peuvent être faites par la simple propulsion du couteau, ou sur un œil non trop tendu par de faibles mouvements de scie exécutés avec une extrême lenteur, et sans déplacer l'iris sur lequel glisse le plat du couteau.

Fig. 151.

La façon de *retirer* le couteau mérite toute notre attention. Tout d'abord on dépose la pince à fixation, afin d'éviter toute pression fâcheuse sur le globe de l'œil. Au moment de sortir le couteau, on retient, pendant l'écoulement très lent de l'humeur aqueuse, avec le plat du couteau, l'iris, comme le fait notre ami, ensuite on abaisse, à mesure que le tranchant du couteau sort de la chambre antérieure, le manche de l'instrument, *de façon à inciser encore, avec la pointe, les arcades de la rigole de Fontana*, et à ne laisser du pont qui mesure le tiers de la section que le feuillet externe de la sclérotique non sectionnée. L'écarteur étant retiré avec le plus grand soin, pour éviter toute pression (actuellement très préjudiciable) sur le globe oculaire portant deux sections étendues de 4 à 5 millimètres, on instille de suite une nouvelle goutte d'ésérine, et on applique le bandeau compressif.

Pour ceux qui, chose assez ridicule, persistent à comparer cette opération

à une large paracentèse, nous conseillons de comparer le mode de cicatrisation de ces plaies, qui prennent souvent dix à quinze jours pour se cicatriser, laissant pendant tout ce temps persister un chémosis produit dans les parties avoisinantes par la filtration de l'humeur aqueuse.

En pratiquant la sclérotomie par ce procédé, nous obtenons une incision bilatérale de la sclérotique bien plus large que ne nous la donne la plus large plaie pratiquée pour une iridectomie, et, bien entendu, à mesure que la cornée présente un diamètre plus considérable, comme dans le glaucome congénital, la buphthalmie, cette différence de grandeur sera de plus en plus à l'avantage de la sclérotomie. Nous devons donc avoir une filtration bien plus active par cette double section, à la condition d'échapper à l'accolement de l'iris ou à son enclavement dans la plaie. Pourtant, suivant les recherches de M. Ulrich, le grand courant nutritif traverse l'iris, près de sa base ; par conséquent, si l'on a, suivant les indications de Bowman, arraché l'iris le long de l'incision sclérale, on aura une cicatrice *directement* baignée par le courant nutritif, on produira cette communication plus directe des chambres et du dehors, à laquelle Bowman a vaguement fait allusion il y a douze ans. La meilleure cicatrice à filtration sera donc celle qui n'aura pas derrière elle d'iris, et ne présentera surtout pas d'accolement de cette membrane sur les angles de la section. Il se peut donc qu'une moins large section établie dans de pareilles conditions l'emporte comme pouvoir filtrateur sur une plus vaste incision sclérale derrière laquelle reste l'iris intact.

Ce qui enlève sensiblement à la section que donne l'iridectomie son pouvoir curatif et fait que la sclérotomie bien exécutée (sans adhérence iridienne) l'emporte, dans certains cas, comme moyen de détente de l'œil, c'est que, dans un très grand nombre d'opérations, on laisse un moignon de l'iris qui s'attache et adhère à la plaie et bouche la rigole de Fontana. En outre, il n'arrive que trop fréquemment qu'opérant sous des conditions de pression exagérée, les angles du sphincter iridien sectionné restent enclavés dans la plaie, de façon que sur les deux côtés de la section il se produit cette même oblitération de l'angle iridien. Combien de fois n'a-t-on pas accusé des iridectomies de ne pas produire d'action curative alors qu'elles avaient été exécutées de façon à être absolument impuissantes pour produire l'action qu'on en réclamait, vu la défectuosité d'exécution.

Ce qui reste toujours un fait surprenant, c'est que les iridectomies (parfois vraiment de simples tentatives) agissent même après l'exécution la plus défectueuse dans les formes tout à fait aiguës de glaucome, et que, lorsqu'on a pu exécuter parfaitement et aussi correctement que possible dans un cas de glaucome chronique simple avec faible exagération de pression l'iridectomie, elle se montre si souvent inefficace; cela ne peut s'expliquer que de cette façon, c'est que l'établissement d'une cicatrice à filtration même imparfaite, mais active, se produit lorsque la cicatrisation s'opère comme dans le

glaucome aigu, dans des conditions de très forte pression, tandis qu'au contraire la même cicatrice ne s'effectue pas dans la guérison sur un œil dont la pression, après incision sclérale, se rapproche sensiblement de l'œil normal.

Veut-on comparer l'effet curatif de l'iridectomie et de la simple sclérotomie? il sera indispensable qu'on mette en parallèle, non une iridectomie avec adhérence iridienne et une section sclérale libre de toute attache de l'iris, mais qu'on compare celle-ci avec une iridectomie de parfaite exécution. Cette dernière l'emportera alors comme pouvoir curatif et comme garantie de durée de guérison. Mais alors pourquoi recourir, après pareil aveu, à la sclérotomie? La raison est simple. Il est, dans maints cas de pression exagérée, facile d'établir une section sclérale par simple sclérotomie qui se cicatrise sans la moindre adhérence de l'iris, tandis qu'il est impossible d'empêcher les adhérences de l'iris sectionné; il se présente donc alors le cas qu'une plus large cicatrice, placée au-devant d'un iris libre, donnera une action filtrante et curative plus puissante que celle de l'iridectomie, qu'on sait ne pouvoir pas exécuter sans produire une obstruction de l'angle iridien sur une plus ou moins grande étendue. Voici aussi la raison pour laquelle nous employons la sclérotomie si souvent comme *opération préparatoire,* nous réservant d'exécuter l'iridectomie au moment où l'on sera à même de le faire sans risquer des adhérences iridiennes. Nous remplaçons alors la cicatrice filtrante placée au-devant de l'iris par une cicatrice dont la face interne est directement baignée par le courant nutritif intra-oculaire, et nous avons la conviction d'apporter au malade un surcroît de sécurité en ce qui regarde une guérison *d'une durée plus prolongée* comparativement à celle que lui aurait procurée une iridectomie exécutée d'emblée dans des conditions de pression qui n'auraient pas permis de le garantir des attaches iridiennes.

Est-ce raisonner par trop théoriquement si nous admettons que la cicatrice moins filtrante de la sclérotomie puisse l'emporter comme action curative sur une cicatrice d'une action filtrante plus puissante dans les cas où la pression n'est pas trop exagérée, comme dans le glaucome chronique simple, et qu'un excédent de filtration à travers la cicatrice d'une iridectomie puisse être préjudiciable pour la nutrition de la rétine lorsqu'elle permet une consommation trop notable de liquide? Ne voyons-nous pas, lorsque le rétrécissement du champ visuel avoisine, dans un cas de glaucome simple, le point de fixation, le champ visuel s'élargir après une sclérotomie correctement exécutée, tandis qu'après une excision de l'iris tout aussi exactement exécutée, il arrive que le rétrécissement saute parfois au delà du point de fixation, et que la vision dépérit très sensiblement. La perturbation jetée par l'iridectomie dans la nutrition oculaire et celle du nerf optique a été ici préjudiciable par un excès d'action, excès que nous évitons par la simple sclérotomie.

Le point sur lequel nous ne saurions trop insister, c'est qu'il faut com-

parer les effets d'opérations *correctement* exécutées, des iridectomies sans attaches d'un moignon et des côtés sectionnés de l'iris et des sclérotomies sans accolement, et, bien entendu, sans enclavement de l'iris dans la plaie. A égale réussite d'exécution, l'iridectomie est plus puissante comme action, tandis qu'une exacte sclérotomie l'emporte sur une iridectomie incorrecte. On choisira donc la sclérotomie là où d'avance on sait ne pouvoir correctement exécuter l'iridectomie; on la préférera, dans certains cas seulement, comme opération préparatoire; on prendra la sclérotomie là où l'excès d'action que donne l'iridectomie correctement exécutée nous est démontré comme préjudiciable.

D'après ce qui précède, on comprend que nous rejetions toutes les sclérotomies donnant lieu à des enclavements de l'iris. On a tenté de substituer à ce procédé de sclérotomie si simple une opération exécutée successivement avec le couteau lancéolaire en deux points (Martin), ou avec une lance dédoublée au moyen d'un pont (Abadie); mais ces modifications compliquent inutilement sans rendre aucun service appréciable. L'idée de couper simplement, dans toute son étendue, la sclérotique, comme le conseille M. Bader, doit aussi être absolument rejetée par ceux qui, comme nous, mettent tous leurs soins à éviter des enclavements de l'iris, car, en ne laissant aucun pont entre les deux sections, l'iris se projette presque constamment dans la plaie, et donne lieu à une cicatrisation ectatique ou véritablement staphylômateuse.

Lorsque, par suite de la pression exercée par un malade, il se projette dans un côté de la section une portion de l'iris, nous ne faisons pas d'autres tentatives de réduction que celle de frotter à travers la paupière supérieure, ou de pratiquer la malaxation de la cornée au moyen de la curette de caoutchouc. Quant, en dépit des instillations d'ésérine et de pareils frottements, l'iris ne rentre pas, *et que la pupille ne reprend pas sa forme absolument ronde*, nous excisons sans hésitation la partie de l'iris qui tend à se projeter dans la sclérose, voulant à tout prix éviter même les simples accolements de l'iris à la section qui la priveraient de son action curative.

M. Bader (*Ophthalm. Hosp. Rep.*, VIII, 3, p. 430) décrit de la manière suivante son procédé. Ce confrère coupe à peu près le tiers de la circonférence de la cornée, au moyen du couteau de de Graefe, et laisse la conjonctive intacte au-dessus du lambeau sclérotical. La section est analogue à la nôtre comme grandeur de lambeau. « Similar in seize and shape to a small corneal flat as used to be made for extraction of a small hard cataract. » M. Bader paraît, d'après les malades qu'il nous a présentés au congrès de Londres (1881), désirer l'interposition de l'iris entre les lèvres de la plaie et la formation d'une ectasie cicatricielle (des plus disgracieuses) comme une garantie des succès opératoires. M. Spencer Watson (*Transactions of the clinical Society of London*, t. IX, p. 139) exécute la sclérotomie à peu près de la même manière sans se préoccuper non plus de l'interposition ou accolement inévitable de l'iris d'après pareille section. Notre confrère me croit être entré dans cette même voie lorsqu'il ajoute à la description de son procédé la réflexion suivante : « The operation I perform and which I believe is the same as that performed by M. Bocker and of M. Wecker of Paris. »

Voulant donner à mon procédé une exactitude plus grande, j'ai fait établir

des sclérotomes qui, en traversant la base de la cornée, donneront le long de son bord deux sections absolument identiques comme étendue (voy. *Thérapeutique ocul.*, p. 383). Ces sclérotomes, de 2 à 4 millimètres de largeur, dont l'extrémité représente une lance qu'on enfonce à 1 millimètre de distance du bord cornéen, ont le très grand désavantage de glisser avec trop de frottement (vu leur largeur), d'exiger, pour leur conduction exacte, un certain degré de pression que nous voulons justement éviter. Aussi ai-je renoncé à leur emploi, trouvant de bien moindre importance si, en achevant au moyen d'un mouvement de scie l'opération, ou en faisant les deux sections par une simple propulsion du couteau, qu'on ne tiendrait pas exactement horizontal, il se produit un certain degré d'inégalité de largeur des deux sections (1).

D'après le mode d'action de la sclérotomie (et c'est le raisonnement théorique qui nous a conduit à l'exécuter), nous en avons en quelque sorte tracé d'avance les indications. Nous admettons qu'une section sclérale cicatrisée sans attache de l'iris, est plus curative qu'une section accompagnée d'une excision de l'iris avec attaches de cette membrane à la section; d'autre part, nous reconnaissons la cicatrice sans iris placée en arrière comme plus filtrante, et même comme trop filtrante, dans un certain nombre de cas où la pression n'est pas portée à un haut degré. Nous conseillons donc, dans le premier cas, la sclérotomie comme *opération préparatoire*, et, dans le second cas seulement, comme opération à substituer à l'iridectomie. Nos indications sont donc les suivantes :

1° La sclérotomie remplacera l'iridectomie dans les cas francs de glaucome chronique simple (glaucome postérieur) avec peu d'exagération, de tension, large chambre antérieure, permettant aux myotiques de produire leur pleine action. Elle sera d'autant plus préférable à l'iridectomie, qu'il s'agira de cas anciens dans lesquels le champ visuel se trouve déjà notablement réduit et avoisine le point de fixation.

2° La sclérotomie remplacera l'iridectomie dans le glaucome congénital, car ici l'excision de l'iris se montre d'une exécution des plus difficiles à cause des pertes du corps vitré et des hémorrhagies consécutives.

3° La sclérotomie remplacera l'iridectomie dans les formes de glaucome reconnu hémorrhagique. Elle sera exécutée comme opération préparatoire toutes les fois qu'on est appelé à opérer un cas sur lequel plane le moindre doute relativement à la possibilité d'une complication avec un glaucome malin, ou que la dureté du globe oculaire, l'absence de toute action des

(1) Lorsqu'on enfonce tangentiellement au bord de la cornée et à un millimètre du bord un sclérotome de 2 millimètres, la section qu'il circonscrit représente un arc sur une cornée de 12 millimètres d'une étendue de $\frac{2\pi}{360}(96°22'46'') \times 6 = 10^{mm},09$. Un sclérotome de 3 millimètres, enfoncé de la même manière sur semblable cornée, circonscrit une section qui atteint $12^{mm},56$.

myotiques, nous font redouter que l'exécution de l'iridectomie puisse provoquer des accidents capables de rendre le glaucome malin.

4° La sclérotomie remplacera l'iridectomie succédant à une première opération restée inefficace ou ayant perdu son pouvoir curatif. Ici on exécutera de préférence la sclérotomie dans la cicatrice de l'ancienne section (cicatrisotomie, oulotomie).

5° La sclérotomie sera exécutée pour faire disparaître les symptômes prodromiques du glaucome et les douleurs du glaucome absolu.

Comme véritable *opération substitutive*, nous regardons donc la sclérotomie seulement dans certaines formes de glaucome chronique simple, dans le glaucome congénital et la forme hémorrhagique. Dans toutes les autres, elle peut être employée comme *opération préparatoire;* elle nous rend alors souvent les plus grands services en permettant d'exécuter une iridectomie correcte et dans des conditions d'une durée d'action plus notable que l'excision incorrecte non précédée de sclérotomie (1).

Guérit-on, même lorsqu'on est appelé à temps, toutes les formes de glaucome en recourant à l'iridectomie et à la sclérotomie, ou enfin à la combinaison des deux moyens, ainsi que des myotiques? Malheureusement il faut dire que non, et ce sont surtout des glaucomes chroniques simples qui ne sont parfois enrayés par aucun procédé opératoire; aussi est-il permis de rechercher de nouveaux moyens curatifs pour combler cette lacune.

Dans pareille voie est entré M. Badal, qui veut agir sur les branches du trijumeau en s'attaquant à la branche externe du nasal. Le pourquoi, notre confrère ne saurait l'indiquer, ne sachant pas, de son propre aveu, « d'une manière précise, quel est le rôle joué respectivement par le trijumeau et par le grand sympathique ». Tout d'abord M. Badal élongeait seulement le nerf pour combattre des douleurs ciliaires. « L'idée, dit-il, de s'attaquer à cette branche du trijumeau pour combattre les phénomènes douloureux qui ont leur siège ou leur point de départ dans l'œil, n'a rien que de très naturel. On sait que les nerfs (ciliaires) qui se distribuent au globe, renferment tous des filets sensitifs fournis par la branche ophthalmique de Willis, soit que ces filets émanent directement du nasal, soit qu'ils proviennent, et c'est le plus grand nombre, du ganglion ophthalmique, auquel ce même nerf fournit sa racine sensitive. Dès lors qu'y a-t-il de surprenant à ce qu'une traction exercée sur le nasal externe et se transmettant jusqu'au nasal proprement dit puisse aller modifier l'innervation des morceaux qui s'en détachent (2) ? »

(1) Lorsque le rédacteur de la *Revue clinique d'oculistique*, n° 11, p. 339, 1883, pose l'étonnante question : Que reste-t-il de la sclérotomie? nous lui répondrons sans crainte de démenti : la sclérotomie reste et restera un des plus utiles auxiliaires de l'iridectomie dans la cure du glaucome.

(2) *Ann. d'ocul.*, t. LXXXVIII, 1882, p. 243.

M. Badal, qui tout d'abord conseillait l'élongation ou l'arrachement du nerf nasal, contre les douleurs ciliaires (glaucomateuses), veut avoir observé « sans exception » une cessation de ces douleurs, et le plus souvent d'une manière immédiate; puis il ajoute, probablement pour démontrer qu'il n'y a pas de règle sans exception : « Une femme dont le système nerveux laissait beaucoup à désirer a conservé quelques douleurs vagues dans la tête, bien que les crises proprement dites eussent disparu. Un homme chez lequel une première opération avait été suivie de succès a été repris, quelques semaines après, d'une seconde attaque de glaucome aigu. L'arrachement du sus-orbitaire a eu raison aussitôt de cette nouvelle crise; il y a de cela plusieurs mois, et les douleurs n'ont pas reparu (1). »

Nous l'avons dit plus haut, c'est pour les cas heureusement rares qui échappent à l'action curative de l'iridectomie et de la sclérotomie, ainsi qu'à la combinaison de ces deux moyens, que nous trouvons justifiée la recherche d'une nouvelle ressource thérapeutique applicable à ces cas. L'arrachement ou l'élongation des branches du trijumeau la donnera-t-elle? L'aveu suivant ne nous le laisse guère présumer. « On devait s'attendre, dit notre estimé confrère de Bordeaux, à ce qu'une opération n'intéressant pas la coque oculaire n'amènerait pas un rapide abaissement de la tension de l'œil. Et, en effet, il faut reconnaître que, sous ce rapport, l'arrachement du nasal est inférieur à la sclérotomie et à l'iridectomie. Mais l'abaissement de tension, s'il n'est pas immédiat, est cependant très rapide chez certains malades, puisque, en trois jours, une tension très élevée a pu redevenir normale. Chez d'autres opérés, c'est seulement après quelques jours, ou *même après quelques semaines*, que le globe a cessé d'être dur. Enfin, dans quelques cas, la tension a persisté au même degré qu'avant l'opération, bien que les douleurs eussent entièrement disparu. »

Nous ne devons pas oublier qu'il y a dans la marche des affections glaucomateuses des fluctuations très notables, surtout lorsqu'elles affectent une allure plus ou moins aiguë. La tension varie sensiblement et revient, après une élévation notable, à un état normal ou presque normal; dans aucune circonstance donc on est moins autorisé à vouloir admettre le *post hoc ergo propter hoc*, comme le font sans exception les confrères qui ont pratiqué cette opération.

Comment veut-on être encouragé à pratiquer ce genre d'opération (2) si

(1) Mais le temps a le plus souvent raison de pareilles attaques, qui se répètent dans nombre de cas à des intervalles assez espacés.

(2) Voici le *manuel opératoire* indiqué par M. Bodal (*Ann. d'ocul.*, t. LXXXVIII, p. 244, t. LXXXVIX, p. 233 et t. XC, p. 97) : « On sait que le nerf nasal, après avoir fourni les nerfs ciliaires directs et la racine sensitive du ganglion ophthalmique, se divise en nasal *interne* ou filet *ethmoïdal* qui pénètre dans le tissu orbitaire interne pour de là se rendre finalement à la muqueuse de la partie antérieure des fibres nasales, et en nasal *externe* qui continue le trajet du tronc principal et sort de l'orbiculaire et de la partie cartilagineuse du grand oblique. Cette branche terminale se divise aussitôt en filets descendants ou *nasaux* et filets ascendants ou *palpébraux*. Quelques vaisseaux se rendent à la

M. Abadie, sous la direction duquel un élève, M. Trousseau, a écrit une thèse fort enthousiaste sur ce sujet, pense que l'élongation doit être combinée à l'iridectomie ou à la sclérotomie, ces dernières opérations étant faites soit avant, soit pendant, soit après l'élongation, et il ajoute que cette opération doit être réservée pour les cas rebelles ayant déjà résisté à toutes les autres tentatives plus simples? Avouons qu'habituellement on a recours en thérapeutique chirurgicale en pareil cas à un moyen reconnu *plus puissant* que ceux qu'on

portion interne de la conjonctive, à la caroncule et à la muqueuse des conduits lacrymaux du sac et du canal nasal. Le tronc nasal externe doit être mis à découvert au niveau du rebord orbitaire, c'est-à-dire avant sa bifurcation, sinon l'on risque de tomber sur des filets extrêmement grêles qui se laissent difficilement isoler et ne supportent aucune traction. La sensation douloureuse qui résulte de la compression du nerf peut servir à démontrer son point d'émergence chez les malades non chloroformés. Si cette indication fait défaut, voici un excellent point de repère : *Appliquer le doigt indicateur sur le globe, immédiatement au-dessous du rebord orbitaire supérieur, la face palmaire en avant de l'extrémité du doigt reposant sur le côté du nez. Le point d'émergence du nerf se trouve assez exactement au milieu de* l'ongle. Une incision courbe, correspondant à la partie interne et supérieure du rebord orbitaire, allant du tendon de l'orbiculaire au voisinage de l'échancrure sus-orbitaire sur une étendue de 2 centimètres à peine, suffit pour arriver facilement sur le tronc nerveux. Après qu'on a divisé les téguments avec précaution, le bistouri doit être remplacé par une petite sonde cannelée, car le nasal externe est grêle, très superficiel et pourrait être divisé par l'instrument tranchant. Une traction de quelques centaines de grammes suffit à le rompre, ce qui du reste est sans importance lorsque cette rupture est le fait de l'élongation, celle-ci n'en devant pas moins produire en pareil cas ses effets habituels. La plaie sera réunie par quelques points de suture. La perte de sang est insignifiante. »

Plus tard M. Badal procède un peu plus sommairement. « Au lieu, dit-il, de perdre un temps considérable à une dissection minutieuse en vue d'isoler le nerf avant de le charger sur un crochet, voici comment je procède : Après avoir sectionné en deux ou trois coups de bistouri les téguments et la couche musculaire, je dissocie avec deux crochets à strabisme, le tissu cellulaire sous-jacent, puis rasant le périoste de bas en haut avec un des crochets de la même façon qu'on rase la sclérotique pour aller saisir le tendon, dans une opération de strabisme, j'attire au dehors le paquet vasculo-nerveux. Pour prévenir une hémorrhagie, d'ailleurs insignifiante, il est bon de dégager les vaisseaux qui accompagnent le nerf, après quoi ce dernier est élongé jusqu'à rupture. Presque toujours le nasal externe est déjà ramifié à son émergence et généralement en trois branches, dont la principale se dirige transversalement sur la racine du nez. Aussi faut-il avoir soin de raser le périoste avec le crochet, dans une certaine étendue, de manière à ne laisser au fond de la plaie aucun filet nerveux. »

L'opération est encore davantage simplifiée par son auteur, qui, après avoir soulevé le paquet vasculaire et nerveux sur le crochet à strabisme, ne prend même plus la peine, comme il le faisait tout d'abord, d'isoler l'artériole qui accompagne la division du nasal. « Il n'est pas aussi facile qu'on pourrait le croire de distinguer ce petit vaisseau des filets nerveux qui lui sont juxtaposés, et l'on risque de perdre fort inutilement à cette recherche une minute ou deux. L'expérience m'a démontré que la perte de sang qui résulte de la rupture de l'artériole est absolument insignifiante. L'opération est rendue ainsi extrêmement rapide et le chloroforme inutile. Jusqu'ici je me suis servi d'un crochet à strabisme ordinaire, cependant je ferai remarquer qu'un crochet dont le plat serait disposé en sens contraire est préférable. On glissera ainsi plus facilement entre le nerf et le périoste. Je viens de commander un petit instrument de ce genre, munie d'un chas à son extrémité, de manière à pouvoir, si on le désire, passer un fil sous le paquet nerveux. »

L'instrument dont nous nous servons pour l'élongation du nerf optique se compose de deux crochets un peu plus recourbés que ceux qui servent pour la strabotomie. Ces crochets passés sous le nerf qu'on désire distendre s'emboîtent avec leurs manches à la façon d'un forceps d'accoucheur, de manière qu'une fois le double crochet fermé derrière le nerf qu'on se propose de distendre, il est absolument impossible qu'il le laisse échapper; on est certain lorsqu'on le veut en sortant l'instrument fermé d'avoir déchiré le nerf.

a inutilement mis en action et non à un moyen qui, de l'aveu des auteurs, est reconnu comme infiniment *moins actif* que les procédés qui ont échoué.

APPENDICE

PHTHISIE TRANSITOIRE (ESSENTIELLE) DE L'OEIL, OPHTHALMOMALACIE

Une rupture d'équilibre entre sécrétion et excrétion oculaires au profit de l'excrétion suivie d'une diminution notable de la pression intra-oculaire qui affecte le caractère d'une *phthisie transitoire*, est désignée sous le nom d'*ophthalmomalacie* ou *phthisie essentielle*. A l'inverse des affections glaucomateuses dans lesquelles la rupture d'équilibre peut s'établir et persister définitivement, elle ne doit être pour l'ophthalmomalacie que *transitoire*, n'avoir que l'apparence d'une phthisie commençante ; dès que cette rupture s'est établie définitivement au bénéfice de l'écoulement des liquides intra-oculaires et qu'un degré quelque peu accusé de réduction du volume a lieu d'une manière permanente, il ne peut plus être question d'ophthalmomalacie, mais d'une phthisie *réelle* arrivée à un degré de développement plus ou moins avancé. Les cas qui cadrent le mieux avec le glaucome sont ceux d'*ophthalmomalacie intermittente*. L'ophthalmomalacie absolue n'existe pas, elle doit forcément montrer son caractère *transitoire* pour ne pas constituer un degré de phthisie plus ou moins prononcé, mais réel.

Le nom de *phthisie essentielle* a été choisi par de Graefe (1) d'une manière assez peu heureuse, car nous entendons par phthisie déjà un état définitif et permanent. Avec la phthisie, l'ophthalmomalacie n'a de commun que la faible réduction de volume du globe oculaire que l'on peut difficilement décrire par un seul mot, mais qu'on caractérise évidemment mieux par l'adjectif de *transitoire* que par la désignation absolument incompréhensible d'*essentielle*. Le mot d'*ophthalmomalacie* si peu maniable a encore le très grand inconvénient de ne désigner qu'un degré plus ou moins prononcé de diminution de tension d'*hypotonie* sans désigner en même temps la diminution de volume qui se produit transitoirement.

Les symptômes caractéristiques de la *phthisie transitoire* sont le ramollissement considérable de l'œil, son faible rapetissement, la conservation d'un degré de vision dont la différence avec l'état normal s'explique par le changement de forme du globe oculaire et principalement de la courbure de la cornée. Ce n'est qu'accidentellement et sans faire partie intégrante de la symptomatologie de la phthisie transitoire que l'œil est sensible à la lumière, larmoie et que des douleurs péri-orbitaires accompagnent cet état, la confusion de pareils cas avec une hypotonie prononcée telle qu'on la rencontre dans le courant de certaines maladies de la cornée et de l'iris (kératite

(1) *Arch. für Ophthalm.*, XII, 2, p. 256, 1866.

parenchymateuse avec lymphangite) doit être ici soigneusement exclue. Il s'agit d'un état accompagné d'aucun symptôme irritatif inflammatoire et qui aussi ne se développe pas consécutivement à des états inflammatoires.

Dans ces derniers temps la constatation de pareils cas est devenue de plus en plus rare et l'on est à se demander si l'exigence que nous apportons actuellement dans la nosologie ne fera pas disparaître complètement du cadre des maladies oculaires la *phthisie transitoire*.

Nous en excluons tout d'abord les cas où il est évident que l'hypotonie, ainsi que la réduction passagère du volume du globe oculaire, est due à l'*établissement passager d'une fistule cornéenne ou sclérale*.

Voici des observations de ce genre : M. Landsberg (1) constate une ophthalmomalacie chez une jeune fille de vingt-trois ans qui quelques mois auparavant avait été traitée pour des ulcères suivis de perforation de l'œil droit avec formation d'un leucome adhérent. Tout d'un coup cet œil se montre sensible à la lumière, larmoie beaucoup, le globe oculaire devient très mou (— T 3) et se rapetisse sensiblement comparativement à l'autre œil. Après six jours la consistance de l'œil est de nouveau normale. Nouvelle attaque après onze jours, troisième après sept jours, et comme on regarde la synéchie antérieure comme cause de cette anomalie de sécrétion on pratique une iridectomie. A qui ne serait pas venue de suite l'idée qu'on aurait dû explorer avec soin le leucome adhérent pour trouver une fistule expliquant par son ouverture et sa fermeture, de la façon la plus rationnelle, les différences de tension que présentait cette maladie, qu'on veut ranger parmi des cas de phthisie essentielle analogues à celui rapporté par de Graefe (2) et qui n'était très probablement non plus autre chose qu'un état fistuleux de l'œil ?

Il s'agit d'un jeune homme qui avait reçu dix ans auparavant un coup de corne de chèvre dans l'angle interne de l'œil gauche. De temps à autre cet œil se ramollit après avoir passé par un paroxysme de douleurs péri-orbitaires. Lorsque cette attaque douloureuse a persisté quelque temps, l'œil se rapetisse de telle façon que la cornée se plisse. L'hypotonie s'accuse au point que la tension représente — T 3 et que les muscles droits s'aplatissent. La pression des régions sus- et sous-orbitaires est douloureuse, même spontanément. Après six heures, parfois un ou deux jours, le globe oculaire reprend sa tension. Ces attaques sont, à ce qu'on rapporte, espacées davantage par les injections et instillations de morphine et l'emploi de la quinine. Rien sur l'issue de ce cas. Le malade présentait une cicatrice de 3''' (6^{mm}), partant de la partie intermarginale de la paupière inférieure et qui traversait le cul-de-sac conjonctival jusque sur la surface de la caroncule. Il n'est rien dit d'une adhérence de cette cicatrice avec le globe oculaire, mais il est bien peu probable que pareille déchirure de la caroncule se soit opérée sans rupture scléroticale

(1) *Arch. für Ophthalm.*, t. XVII, 1, p. 303.
(2) *Ibid.*, t. XII, 2, p. 259.

ayant déterminé une cicatrice sous-conjonctivale cystoïde s'ouvrant de temps à autre.

De même, sur un jeune sujet de dix-sept ans, M. Nagel (1) observe à la suite d'une opération de strabisme un ramollissement très notable (— T 3) avec dépression des muscles internes et plissement de la cornée (pupille rétrécie). La vision n'avait pas sensiblement diminué sur cet œil préalablement amblyope. Cette hypotonie se présentait à des intervalles répétés, interrompus par une reprise de tension qui durait plusieurs jours et finissait par se rétablir complètement. Notons que cet œil avait été de suite après l'opération très sensible à la lumière et larmoyant sans présenter de douleurs. A qui ne viendra pas l'idée qu'un amincissement notable de la sclérotique était ici le point de départ d'une filtration exagérée, ayant déterminé cette hypotonie transitoire ?

Nons arrivons maintenant aux cas où une opération a été pratiquée et où l'on cherche, non dans la nature de la cicatrice, mais dans d'obscures conditions d'innervation, les raisons d'une phthisie essentielle. Voici ce que nous rapporte M. Schwanzy. Il s'agit encore d'une femme assez jeune (trente-sept ans). Une double extraction de cataracte fut pratiquée et en même temps que le cristallin une quantité notable d'humeur vitrée s'échappa des deux yeux. Il en résulta un affaissement très marqué; cependant, grâce au bandeau compressif, les yeux avaient repris leur consistance normale au bout de quarante-huit heures. Au reste, la cicatrisation s'accomplit régulièrement; *seulement dans la plaie de l'œil gauche il se forma une substance semi-transparente semblable aux cicatrices cystoïdes consécutives aux iridectomies faites dans le glaucome.* Cet œil devient six semaines après le siège d'épanchements sanguins intra-oculaires, d'hypotonie considérable (— T 3) et présente maintenant des alternatives de diminution de tension plus ou moins accusée et revient peu à peu normal. Parce que l'on ne trouve la plaie « point ouverte », on ne songe pas à rapporter cet état (où le globe oculaire ne change pas de forme tout en devenant très mou) à une filtration très forte à travers cette cicatrice cystoïde, on trouve plus naturel d'assimiler ce cas à la phthisie *essentielle* (?), si clairement définie par les observations de de Graefe et Nagel, et on le publie sous ce titre.

Nous ne parlons pas des phthisies essentielles qu'on veut avoir observées à la suite d'états inflammatoires ou pendant l'évolution de maladies oculaires (Schweigger, Landsberg), car il ne s'agit là nullement d'un cadre nosologique nettement circonscrit et défini. Mais nous aurons à nous occuper, de même qu'il a été question d'un glaucome de cause *extra-oculaire*, s'il existe une phthisie transitoire de cause extra-oculaire. Ici il faut citer les observations de MM. Horner (2) et Baerwinckel (3). Comme complément de la sympto-

(1) *Arch. für Ophthalm.*, t. XIII, 2, p. 407.
(2) *Ann. d'ocul.*, t. LXIV, p. 273.
(3) *Deutsch. Arch. für Klin. Medecin.*, XIV, p. 549.

matologie de la paralysie du sympathique cervical, Horner et son élève M. Nicati (1) signalent le ptosis partiel (paralysie des fibres du muscle palpébral supérieur de Müller), le myosis et une hypotonie plus ou moins accusée. Pourtant ce dernier symptôme ne se montre que relativement rarement (7 fois sur 25 cas relatés par M. Nicati).

Le véritable développement d'une phthisie transitoire ou d'une hypotonie permanente dans les cas où un trouble trophique a porté sur toute la moitié du crâne n'a pas pu être constaté par nous. Nous avons observé des cas d'atrophie de tous les muscles d'un côté de la face avec participation des muscles du palais et de la langue, mais avec intégrité des muscles du globe de l'œil et une tension sensiblement normale.

Rappelons que la même chose s'observe pour les paralysies du trijumeau, que les anesthésies de la cornée dans le zona ophthalmique peuvent concorder avec une hypotonie nettement appréciable, de même que nous les voyons s'établir sans influence sur la tension de l'œil. Des lois précises ne peuvent donc pas pour le moment être établies, n'ayant pu recevoir une confirmation par des expériences pratiquées sur les animaux. On voit donc sur quelles faibles bases est encore établie la phthisie transitoire ou l'hypotonie extra-oculaire.

M. Schmidt-Rimpler (2) a publié deux observations qu'il déclare analogues comme marche chronique à celles relatées par Horner et Baerwinckel, nous les donnons *in extenso* pour démontrer ce qu'on était convenu de désigner il y a peu d'années encore comme phthisie essentielle.

Une malade âgée de vingt-cinq ans rapporte qu'après une maladie de quatre semaines accompagnée de rougeur et de forte sécrétion, son œil est devenu plus petit (impossible de savoir si c'est immédiatement après ou à une époque plus éloignée). L'examen constate la présence de résidus de granulations. Comme l'œil n'a pas été malade antérieurement, il peut être admis que c'est une attaque de granulations aiguës qui a provoqué les phénomènes inflammatoires. A part cela il existe un ptosis modéré, mais qui n'empêche pas que la paupière soit encore largement soulevée. Ordinairement la fente mesure, le regard étant dirigé droit devant soi, dans son diamètre vertical, trois quarts de centimètre. Cette mensuration donne sur l'œil droit un centimètre et quart. Le globe oculaire est plus petit que le droit. Le rapetissement est, il est vrai, seulement faible, mais parfaitement manifeste et ressort pour tous les diamètres assez uniformément. La cornée transparente ne présente pas pourtant, comparativement à celle de l'œil droit, de différence sensible de grandeur. Les pupilles des deux yeux sont assez sensiblement de même diamètre, peut-être celle de gauche est-elle une idée plus grande. Elle réagit parfaitement bien. Rien d'anormal au fond de l'œil. Une différence dans la largeur des vaisseaux rétiniens sur les deux yeux ne peut être constatée. L'acuité visuelle et le punctum proximum se trouvent en déterminant exactement l'hyperopie de 1/40 à quatre pouces et demi. Le toucher du globe oculaire révèle un sensible abaissement de tension (—T 2). La pression n'est nullement sensible. D'après une série d'examens comparatifs, dans lesquels la sensibilité de la cornée et de la conjonctive se montre le plus souvent moindre, parfois identique, à celle de l'autre, ces membranes paraissent percevoir à gauche un peu moins le toucher. L'œil droit est sain, a une acuité parfaite et est emmétrope. Punctum proximum à quatre

(1) Nicati, *La paralysie du nerf sympathique cervical*, Paris, 1873, p. 25, et *Klin. Monabl.*, VII, p. 139.

(2) *Graefe-Saemisch.*, t. V, p. 154, 1875.

pouces et quart. Ici pas de granulations de la conjonctive. A part la petitesse de son œil, la malade ne se plaint de rien. Seulement le soir elle éprouverait une sensation de pression et alors l'œil rapetisserait encore. A part cela, cette jeune personne est d'une santé florissante. Des symptômes névralgiques ou vaso-moteurs manquent. Dix-huit mois après, on constate le même état, seulement à présent la moitié gauche de la face paraît un peu moins bien nourrie que la droite.

Le second cas se rapporte à une femme de quarante-deux ans n'ayant jamais souffert d'une affection oculaire. Au mois de mars 1875 elle s'aperçut pour la première fois d'une faiblesse sur l'œil gauche (il est plus sombre que le droit). En même temps elle éprouve des maux de tête dans le front et la tempe gauche qui varient d'intensité. En outre, les mouvements de l'œil gauche et la pression en se lavant la figure lui sont sensibles. Souvent elle a des frissons et de la fièvre. Après quinze jours elle est forcée de se coucher et ne peut quitter le lit qu'après six semaines. D'après son dire, elle aurait eu le typhus. En se levant, elle s'aperçoit que son œil gauche — qui pendant cet intervalle n'a jamais été injecté ou inflammé — est devenu plus petit, cela frappe aussi son entourage. Ce rapetissement atteint assez uniformément la capsule sclérale et se signale aussi par une moindre courbure aux points de parcours des muscles droits. La cornée montre des deux côtés une égale grandeur. La pupille réagit bien, peut-être est-elle du côté gauche un peu plus petite, mais il n'existe pas de différence de grandeur bien marquée. Après instillation d'atropine, la pupille gauche se dilate rapidement au maximum. L'aspect extérieur des deux globes oculaires ne présente rien d'anormal. Pas d'injection, pas de synéchies, pas de sensibilité au toucher. La consistance a diminué et l'œil se laisse plus aisément refouler dans l'orbite. Pas de changement de sensibilité de la cornée et de la conjonctive. Rien d'anormal comme motilité des paupières et largeur de la fente. L'ophthalmoscope montre les milieux et le fond de l'œil normaux. Pas de différence dans la largeur des vaisseaux rétiniens entre l'œil droit et le gauche. L'acuité de cet œil emmétrope est 20/20, à droite également E. S. 20/20. Punctum proximum à huit pouces, à droite peut-être un peu plus près.

Sur plus de 100 000 malades que nous avons observés, nous n'avons jamais rencontré une entité morbide, caractérisée par un ramollissement de l'œil, un enfoncement de l'organe dans l'orbite avec réduction plus ou moins prononcée de son volume, myosis plus ou moins accusé et léger ptosis, qu'il fallait rapporter uniquement à un trouble de l'innervation (du sympathique); mais assez souvent nous avons observé la phthisie transitoire après une opération de pupille artificielle pratiquée sur des yeux où un certain degré de ramollissement avait pu être constaté déjà avant l'opération, ramollissement qu'il fallait rapporter à un excès de filtration. A l'opposé de ce que nous rencontrons dans le glaucome consécutif à des irido-choroïdites qui ont refoulé l'iris vers la rigole de Fontana, nous observons certaines formes d'inflammation du tractus uvéal attaquant sa partie antérieure, ou des produits inflammatoires déversés entre la cristalloïde antérieure et l'iris et entre le corps vitré et le cristallin, s'organisant et présentant un mouvement de rétraction très puissant. De cette rétraction résulte un décollement du corps ciliaire, du corps vitré et une traction notable transmise à l'angle iridien avec écarquillement du tissu trabéculaire péricornéen. Des sections pratiquées dans de pareilles conditions à travers semblable tissu devenu anormalement spongieux peuvent pousser la filtration à un point que le globe oculaire se réduit sensiblement dans tous ses diamètres. Pourtant, dans un certain nombre de cas, la cicatrisation plus solide de la plaie pratiquée pour la pupille artificielle arrête cet écoulement

trop abondant et empêche que de *transitoire* la phthisie ne devienne définitive.

Ainsi nous pouvons observer après l'extraction de la cataracte, où par l'occlusion de la pupille un diaphragme solide s'est formé par l'iris, les masses néoplasiques et les débris capsulaires, que la rétraction de ce diaphragme amène une phthisie rendue transitoire dès qu'on réussit par des incisions, des iridectomies, à arrêter l'effet désastreux de cette traction qui ouvre des voies trop larges à la filtration oculaire.

Lorsqu'on n'arrête pas cette filtration portée à l'excès, de transitoire la phthisie devient définitive, et il est curieux de noter combien cette évacuation trop hâtive des éléments nutritifs agit tout d'abord sur la cornée, qui se réduit dans tous ses diamètres tout en restant parfaitement transparente ; elle finit par se plisser principalement le long de la cicatrice pratiquée au voisinage de son bord, soit pour l'extraction de la cataracte, soit pour une iridectomie, et l'on voit les phénomènes de la phthisie cornéenne s'accentuer d'autant plus, qu'on examine une partie plus voisine de la cicatrice filtrante.

BIBLIOGRAPHIE

IRIS, CHOROIDE, CORPS VITRÉ, SCLÉROTIQUE, GLAUCOME, PHTHISIE TRANSITOIRE

I — IRIS

1840. Ammon (v.). Sur une anomalie organique de l'iris, non encore décrite (*v. Ammon's Wochenschrift* et *Ann. d'Ocul.*, t. III, p. 34).

— Caron du Villards. Histoire de deux opérations de pupille artificielle, etc. (*Ann. d'Ocul.*, t. III, p. 94).

— Froebelius (G.). De atrophia bulbi humani. Tentanem anatomico-pathalogicum. Dresdæ, in-8°, p. 31, 3 pl.

— Heidenreich. Einige Metamorphosen des inneren Auges, die sich als Iritis chronica verhalten dürfen, mit einer Nachschrift des Dr v. Ammon (*v. Ammon's Monatsschrift*, t. III, H. 4).

— Rau. Remarques sur l'inflammation de la membrane de Descemet (*Ann. d'Ocul.*, t. III, p. 36).

— Rees. Du traitement des affections rhumatismales et en particulier de l'iritis et de la bronchite (*Lancet*, n° 8).

— Sichel. De l'iritis syphilitique (*Journ. des con. méd. prat.*, déc. 1840 et janv. 1841).

1841. Cooper (W.). De l'iritis syphilitique (*Lond. med. Gaz.*, août, p. 759).

— — Du traitement des corps étrangers dans l'œil (*Lond. med. Gaz.*, oct., p. 75).

— Cunier (Florent). Du traitement de la mydriase par le seigle ergoté (*Ann. d'Ocul.*) t. VI, p. 353).

— — Myotomie oculaire dans les cas d'obscurcissement de la cornée nécessitant le déplacement de la pupille (*Ibid.*, t. V, p. 200).

— Dalrymple. Des difficultés du diagnostic de l'hyalitis (*Lancet*, mai, p. 270).

— Flarer (Fr.). De iritide ejusque specibus earumque curatione, etc. Viennæ, in-8°, p. 208.

— Guepin (de Nantes). Monographie de la pupille artificielle, suivie de la description d'une opération nouvelle qui a pour but la distension permanente de la pupille. Nantes, in-8°.

— Heyfelder. Markschwamm des Auges (*Heidelb. med. Ann.*, t. VII, H. 2).

— Huguier. Thèse sur les opérations de pupille artificielle présentée et soutenue en février 1841. Paris, in-8°, p. 92.

— Hunter (James). Des changements de couleur de l'iris consécutifs à son inflammation (*Edinb. monthly Journ.*, févr.).

— Lindner. De iridis membranæque Descemetii inflammatione. Berol., in-8°, p. 29.

— Malgaigne. Mélanose de l'œil (*Gaz. des hôp.*, n° 55).

— Prichard. De iritide. Diss. Berolini, in-8°, p. 32.

— Sichel. De la pupille artificielle (*Bullet. gén. de thérap.*, nos 5 et 6, et *Gaz. méd. de Paris*, n° 33.)

— Winter (Ad.). Collectanea de methodis coremorphoseos et instrumentis hanc in finem propositis. Diss. inaug. Lipsiæ, in-8°, 3 pl.

1842. Bedford. Remarques sur l'inflammation de la membrane de l'humeur aqueuse (*Guy's Hosp. Rep.*, oct.).

— Bulley. De l'usage de la belladone sous forme de douche dans l'iritis et quelques autres inflammations de l'œil (*Prov. med. and surg. Journ.*, t. II, p. 3).

— France (J. F.). Cas d'iridérémie ou d'absence de l'iris (*Guy's Hosp Rep.*, n° 14, p. 279).

1842. HALL. Traitement de l'iritis; emploi de l'iodine et de la salicine (*Lond. med. Gaz.*, et *Froriep's Notizen*, n° 533).
— HEIFELDER. Entzündliche Affection der Iris u. Retina (*Heidelb. med. Ann.*, t. VIII, H. 4).
— HOERING. De la pupille artificielle (*Ann.* et *Bull. de la Soc. de méd. de Gand*, juin).
— MEES. Cas de coloboma de l'iris des deux yeux (*Ann. d'Ocul.*, t. VII, p. 179).
— SALOMON. Beiträge zur künstlichen Pupillenbildung (*Abhandl. der Petersb. Aerzte.* Petersburg, p. 274).
— STAPF. De vairiis novæ pupillæ formandæ rationibus. Ienæ, in-8°, p. 37.
— VAN DER HOUT. De iritide. Diss. Amsterdam, in-8°, p. 103.
1843. AMMON (v.). Ueber Iritis. Eine von der Gesellschaft für practische Medicin zu Paris gekrönte Preisschift (*v. Walther's u. v. Ammon's Journ.*, N. F., t. I).
— — et SALOMON. Zur Lehre von der Melanosis bulbi (*Ibid.*).
— BUEHRLEN. Einige Bemerkungen über den innerlichen Gebrauch des Sublimats gegen Augen-Entzündungen (*Würtenb. med. Corresp.-Bl.*, n° 44).
— CREPAZ. De iritide. Diss. in-8°.
— CUNIER (F.). Pupille artif. pratiquée avec succès sur un sujet aveugle depuis vingt-cinq ans, circonstances remarquables (*Ann. d'Ocul.*, t. IX, p. 46).
— ESTLIN. Des plaies de l'iris et de la pupille artificielle (*Prov. med. Journ.*, août).
— FLARER. Traitement du buphthalmos au moyen du séton (*Gaz. med. di Milano*, 19 août).
— FRITSCHE. Die bösartigen Schwammgeschwülste des Auges u. seiner nächsten Umgebung. Freiburg, in-8°, p. 462.
— FRONMUELLER. Irisvorfall durch die Sclerotica (*v. Walther's u. v. Ammon's Journ.*, N. F., t. II, 2).
— — Spontane Augapfelblutung (*Ibid.*).
— HAYS. Pupille artificielle (*Amer. Journ. of the med. Sc.*, oct.).
— HOCKEN. Observations on the law of identity which regulates the occurence of sympathetic and simultaneus diseases (*Lond. and Edinb. monthly Journ.*, juin).
— KNAPP. Condylomata iridis (*Rust's Magazin*, n° 75).
— LEROY d'ÉTIOLLES. Nouvel instrument pour l'iridectomie (*Ann. d'Ocul.*, suppl. III, p. 179).
— MIERENDORFF. Iritis syphilitica cum condylomate (*Casper's Wochenschrift*, n° 39).
— PÉTREQUIN. Sur les diverses couleurs de l'iris et leurs proportions dans nos climats (*Ann. d'Ocul.*, t. X, p. 120).
— RODGERS. Pupille artificielle avec section consécutive du muscle droit supérieur (*Amer. Journ.*, juillet, n° 7).
— SCHLAGINWEIT. Neue einfache Methode zur Operation der künstlichen Pupille durch den Hornhautschnitt mit gleichzeitiger Excision eines Segmentes aus der Regenbogenhaut (*Allgem. Ztg. f. Chir.*, n° 19).
— SICHEL. Sur la formation spontanée de pupilles anomales (*Journ. des découverte et travaux prat,*, t. I).
1844. CALLIAS. De l'iridectomie avec un nouvel iridectome (*Bullet. de l'Acad. de méd.*, t. X).
— CARRON DU VILLARDS. Études cliniques et anatomo-pathologiques sur l'onyx et l'hypopyon (*Ann. d'Ocul.*, t. XI, p. 257).
— COOPER (W.). De l'iritis syphilitique (*Lond. med. Gaz.*, n° 26).
— — L'atropine comme moyen de dilater la pupille (*Lancet*, juin).
— CULLERIER. De l'iritis syphilitique (*Gaz. des hôp.*, n° 72).
— DUCROS (Luc.). Observations sur l'emploi des préparations d'or dans le traitement de l'iritis syphilitique, chronique et pseudo-membraneuse (*Ann. d'Ocul.*, p. 92).
— FALLOT. Observations d'iritis intermittente (*Ibid.*, p. 168).
— — Cas de mydriase (*Ibid.*, p. 89).
— FRANCE. De l'iritis (*Guy's Hosp. Rep.*, oct.).
— FROEBELIUS. Ueber Melanosis bulbi, etc. (*v. Walther's u. v. Ammon's Journ.*, t. III, St. 1).

1844. HEISE. Die Irideremie oder der angeborne Mangel der Iris. Inaug. diss. Wurzburg, in-8°.
— JANS. Note pratique et historique sur l'opération de la pupille artificielle par iridectomedialyse (*Ann. d'Ocul.*, p. 198).
— MELCHIOR. Études sur la mydriase et la dilatation de la pupille en général (*Ibid.*, p. 5 et 101).
— RAU. Die Entzündung der Regenbogenhaut. Bern u. St. Gallen, in-8°, p. 270.
— RITTER. Beobachtungen eines Falles von angeborner excentrischer Pupille nebst Abbildung (*v. Walther's u. v. Ammon's Journ.*, t. II, H. 4).
— RODRIGUES. Iritis syphilitique (*Clinique de Montpellier*, 1er août).
— SEEMANN. De l'iritis syphilitique (*Lond. med. Gaz.*, n° 10).
— SICHEL. Cas de mélanose de l'œil (*Gaz. des hôp.*, n° 132).
— SZOKALSKI. De la pupille artificielle (*Revue méd.*, mars).
— TAVIGNOT. De l'inflammation de l'orbiculus ciliaris, *Cyclitis* (κύκλος) (*l'Expérience*, nos 359 et 361, traduit par Leuthold dans *v. Walther's u. v. Ammon's Journ.*, t. III, 3).
— — Du tremblotement de l'iris (*Journ. d. conn. méd.-chir.*, sept.).
— TILANUS. Observation d'iridémie congénitale compliquée (*Ann. d'Ocul.*, t. XII, p. 43 et 209).
— VOGT (P. de). Observation d'un cas de mydriase monoculaire très prononcée, non accompagnée de trouble de la vision survenue à la suite de l'administration d'un vomitif (*Ibid.* .171).

1845. ALBERS. Einfluss des Strychninum nitr. auf die Pupille (*Med. Corresp.-Bl. rhein. u. westph. Aerzte*, t. IV, n° 12).
— BEAUMONT. Deux cas de formation de pupille artificielle avec la description d'un nouvel instrument pour couper et détacher l'iris (*Ann. d'Ocul.*, p. 29).
— ESCOLAR. Iritis rhumatismale ayant résisté à divers moyens, traitée avec succès par la belladone (*Ann. d'Ocul.*, t. XIII, p. 257).
— FISCHER (Prof.). Metastatiche Ophthalmie durch Pyämie nach Venentzündung (*Prager Vierteljahrschr.*, t. II, p. 2).
— HANNOVER. Ueber den fœtalen Zustand des Auges bei der Form des coloboma iridis (*Müller's Arch. f. Anat. u. Phys.*, H. 5).
— HONOLD (C.). Ueber die Erweiterung der Pupille durch Narcotica. Schw. Hall, in-8°, p. 34).
— HUSCHKE. Zur Lehre von der Entstehung des Coloboma iritis (*v. Walther's u. v. Ammon's Journ.*, t. IV, 1 pl.).
— LAWRENCE. Leçons sur la mélanose de l'œil (*Lond. med. Gaz.*, oct.).
— LEHMANN. Ueber den Humor aqueus des menschlichen Auges in physiol. u. prakt Beziehung (*v. Walther's u. v. Ammon's Journ.*, t. IV, H. 2).
— MELICHER. Angeborner Mangel der Iris (*Oest. med. Wochenschr.*, n° 47).
— RAU. Die Krankheiten u. Bildungsfehler der Regenbogenhaut Zweite Abth., Bern. u. St. Gallen, in-8°, p. 300.
— RYBA. Ueber Melanose des Auges (*Prager Vierteljahrschr.*, IV).
— SCHOLLMEYER. Blutung aus der Iris (*Med. Zeit. des V. f. Heilk. in Preussen*, n° 43).
— TAYLOR. Hémorrhagie spontanée de la membrane de l'humeur aqueuse (*Lond. med. Gaz.*, sept.).
— THIELMANN. Ophthalmica rhumatica, Iritis. Pachymeningitis. Hypopion, etc. (*Med. Zeit. Russl.*, n° 10).
— VELPEAU. De l'iritis (*Gaz. des hôp.*, nos 55, 58, 62, 64, 67 et 71).
— WALKER (J.). L'iritis chez les enfants (*Prov. med. Journ.*, II, n° 19).

1846. AMMON (v.). Anatomisch-path. Reweis von dem Entstehen spontaner Pupillen (abnormer Oeffnungen im Irisgewebe) (*v. Walther's u. v. Ammon's Journ.*, t. V, H. 1).
— BERNARD. Uvéite syphilitique, etc. (*Kasper's Wochenschrift.*, n° 11).
— DESMARRES. Observations pratiques sur la formation d'une pupille artificielle (*Journ. des conn. méd.-chir.*, déc.).
— FRANK. Enge Pupille bei Herzkranken (*Casper's Wochenschr.*, n° 23).

1846. FRONMUELLER. Spontane* Augenblutungen (*v. Walther's u. v. Ammon's Journ.*, t. VI, p. 2).
— — Angeborne Misbildungen des Auges (*Ibid.*).
— LUSARDI. Mémoire sur le fongus hématode et médullaire de l'œil et sur les tumeurs dans la cavité orbitaire, Paris, in-8°, p. 99.
— NOEGGERATH. Note sur un cas de corectopie (pupille excentrique congénitale) observé à la clinique de M. Cunier (*Ann. d'Ocul.*, t. XV, p. 27).
— SICHEL. Recherches cliniques et anatomiques sur l'atrophie de l'œil (*Ibid.*, t. XVI, p. 171 et 195).
— SNABILIÉ. Iritis intermittente (*Nederl. Lancet* et *Ann. d'Ocul.*, t. XVI, p. 226).
— STOEBER. Absence de l'iris chez le père et l'enfant (*Ibid.*, p. 250).
— — Opération de la pupille artificielle. Modification du procédé de Wenzel (*Ibid.*, t. VXI, p. 82).
— SULLIVAN. Dilatation de la pupille dans les affections du cœur (*Gaz. méd. de Paris*, n° 10).
— SZOKALSKI. Korestenoma congenitum eigenthümlicher Art, verwechselt mit den Folgen einer syphilitischen Iritis (*Prager Vierteljahrschr.*, t. IV).
— TAYLOR. Maladie du globe oculaire simulant un fongus de mauvaise nature (*Dubl. med. Press*, et *Ann. d'Ocul.*, t. XVI, p. 99).
— TOURTUAL. Beobachtungen an einem Auge mit einer seltenen Deformität der Pupille (*Müller's Arch.*, 4).
— TRINCHINETTI. Proposition d'augmenter le succès de certaines pupilles artificielles (usage des verres convexes) (*Gazz. di Milano*, n° 6).
1847. CIPRIANI. Sur une altération particulière de l'iris (*Gaz. Tosc.*, n° 7).
— CUNIER. Not sur l'usage ophthalmique de l'atropine, de l'hyoscyamine et de la daturine (*Ann. d'Ocul.*, t. XVII ,p. 25).
— DESMARRES. Recherches sur la paracentèse de l'œil (*Journ. des conn. méd.-chir.*, et *Ann. d'Ocul.*, t. XVIII, p. 255).
— DEVAL (Ch.). Observations sur la corectopie, etc. (*Gaz. méd.*, n° 12).
— EMMERICH. Ketzerische Ansichten über die Anwendung der Belladonna in der Iritis (*Arch. f. phys. Hailk.*, t. VI, H. 8).
— FROEBELIUS. Ueber Iridoncus u. Iridelcosis (*Ibid.*, t. VII, H. 2).
— HALLET. Anomalies du ganglion ciliaire (*Med. Times and Gaz.*, juil.).
— JACOB. De l'ophthalmie arthritique et de l'opthalmie rhumatismale (*Dubl. med. Press*, n°s 403, 407, 424 et 425).
— KOLB. Iritis amenorrhoica exsudativa bei einer Leucaethiops (*v. Walther's u. v. Ammon's Journ.*, t. VII, H. 3).
— NEUHANSEN. Iritis chlorotica (*Ibid.*, n° 27).
— PUPEKE. Willkürliche Dilatation u. Contraction der Pupille (*Med. Zeitschr. d. V. f. Heilk, in Preussen*, n° 35).
— RIED. De irido-dialysi traumatica. Ienæ, in-8°.
— RIVAUD-LANDRAU. Résorption de l'hypopyon activée par la teinture d'iode (*Un. méd.*, n° 40).
— SCUHR. Bemerkungen über die Bewegung der Iris (*Griesinger's Arch.*, VI, 1, u. *Schmidt's Jahrb.*, t. LV, p. 10).
— SICHEL. Sur une forme particulière de l'inflammation partielle de la choroïde et du tissu cellulaire sous-conjonctival (*Bullet. de thérap.*, mars).
— TAVIGNOT. De la valeur thérapeutique de la paracentèse de l'œil (*Gaz. des hôp.*, n° 64).
— VALLEZ. De l'hydropsie de l'iris (*Journ. méd. de Bruxelles.*, mai).
— WILDE (de Dublin). Remarques sur les propriétés de la belladone et de l'atropine et sur leur usage en oculistique (*Ann. d'Ocul.*, t. XVII, p. 21).
1848. DEVAL (Ch.). Sur les affections syphilitiques de l'œil (iritis), etc. (*Gaz. méd. de Paris*).
— DIXON. Sur l'iritis (*Lancet*, mars).

1848. EMMERICH. Ueber die Anwendung der Belladona in der Iritis (*Arch. f. rat. Med.*, t. VII, H. 7 et 8).
— EVERS (Mac). De l'emploi de l'ergotine dans la mydriase (*Dubl. quat. Journ.*, nov.).
— JACOB. De l'inflammation de la membrane de l'humeur aqueuse (*Dub. med. Press.*, n° 475).
— NYMANN. Quelques réflexions sur les éruptions syphilitiques et sur leur valeur dans les ophthalmies syphilitiques (*Hygiea* et *Ann. d'Ocul.*, t. XIX, p. 274).
— PICKFORD. Vertheidigung der Beladonna gegen die ketzerischen Angriffe Emmerich's (*Arch. f. rat. Med.*, t. VII, H. 1).
— TAVIGNOT. De l'iritis syphilitique (*Gaz. des Hôp.*, n°s 56 et 63).
1849. DIXON. Observation d'un fragment de capsule fulminante ayant séjourné huit années dans la chambre antérieure. Extraction (*Ann. d'Ocul.*, t. XXII, p. 17).
— MACKENZIE. Cysticerque dans la chambre antérieure (*Med. chir. Transaction*, t. XXXII).
— RIED. Ueber Zerreissung u. Losreissung der Iris in Folge der Einwirkung äuserer Gewalt auf das Auge (*Iena'sche Ann.*, t. I, H. 1).
— TAVIGNOT. De l'iritis sympathique et de son traitement (*Gaz. des Hôp.*, n° 124).
— THIELMANN. Beiträge zu der Iritis u. Perikeratitis rheumatica (*Med. Zeit. Russ.*, n° 42).
1850. ALLESSI. Della elmintiasi nelle sue relazzioni colla oculistica. Roma, in-8°.
— CORNAZ. Abnormités congénitales des yeux (iris) (*Ann. d'Oc.*, t. XXIII, p. 31).
— DALRYMPLE. Pathology of the human eye. London, in-8°, fasc. V and VI (Iritis aquo capsulitis, congestion de la choroïde, glaucome).
— DESMARRES. De la pupille artificielle (*Gaz. des hôp.*, n° 112).
— — De l'iritis considérée comme symptôme de la présence d'un corps étranger dans l'intérieur de l'œil (*Ann. d'Ocul.*, t. XXII, p. 7).
— FRANCE. Manque congénital de l'humeur aqueuse (*Lond. med. Gaz.*, janv).
— GERHARD. De l'usage et de l'abus de la belladone dans l'iritis aiguë (*Gaz. méd. de Strasb.*, n° 9).
— HALL. De l'iritis (*Lond. med. Gaz.*, févr. et mars).
— HELBERT. Ueber die syphil. Iritis, ihre Stellung u. Bedeutung in der Reihe der Symptome secundärer Syphilis (*Deutsche Klinik*, n° 10).
— JACOB. A treatise on inflammation of the eyeball (Dublin, in-8°, p. 348).
1851. BENGEL. Fall von Mydriasis (*Würt. Corresp.-Bl.*, n° 15).
— BUDGE et WALLER. Action de la portion cervicale du nerf sympathique et d'une portion de la moelle épinière sur la dilatation de la pupille. Influence de la partie intercrânienne du nerf sympathique et des troisième, quatrième, cinquième et sixième paires sur les mouvements de l'iris (*Ann. d'Ocul.*, t. XXVI, p. 183).
— COSTE (L.). Des cils enfoncés dans l'œil (*Revue thér. du Midi*, 18 sept.).
— HELBERT. De l'iritis syphilitique, de son siège et de sa valeur comme symptôme de la syphilis secondaire (*Deutsche Klinik*, et *Ann. d'Ocul.*, t. XXVI, p. 202).
— HOERING. Iritis syphilitica (*Ibid.*, n° 37).
— KRIEGER. Ueber einige Formen von Iritis (*Deutsche Klinik*, n° 6).
— LAUWERS. De la pupille artificielle (*Gaz. des hôp.*, n° 89).
— LUSCHKA. Membrana iridis posterior u. ihre. path. Bedeutung (*Froriep's Tagsber*, n° 378).
— MACKENZIE. Remarques sur un prétendu cas d'hydatide de la chambre antérieure observé par le Dr Neumann (*Edinb. med. Journ.*. janv., et *Ann. d'Ocul.*, t. XXV, p. 60).
— MACKNURDO. États pathologiques de l'iris, glaucome etc. (*Lancet*, avril).
— MOREHOUSE. Prolapsus de l'iris, application de la belladone ou de l'atropine dans les deux yeux comme moyen de réduction, etc. (*Gaz. des hôp.*, n° 87).
— ROBERT (Melchior). Mémoire sur l'iritis syphilitique, d'après les observations recueillies dans le service de M. Ricord (*Ann. d'Ocul.*, t. XXVI, p. 16).
— SICHEL. Mélanose de l'œil; opération. Quelques considérations sur cette affection (*Gaz. des hôp.*, n° 98, et *Ann. d'Ocul.*, t. XXVI, p. 148).

1851. TAVIGNOT. De la pupille artificielle (*Gaz. des hôp.*, n° 57).
— WUTZER. Synechia anterior partialis utriusque bulbi. Coremorphosis (*Deutsche Klinik*, n° 14).
1852. AMMON (v.). Fungus melanodes corporis ciliaris (*Ibid.*, n° 14).
— — Foetale Augenmelanose (*Illust. med. Zeitg*, II, n° 3).
— — Zur Lehre vom Verhalten fremder in die hintere Augenkammer gedrungener Körper (*Ibid.*).
— — Neue Beiträge zur Lehre von den angeborenen Fehlern der Iris, des Ciliarkörpers u. der Choroidea (*Ibid.*).
— BLODIG. Zur Lehre von der Choroiditis (*Wien. med. Zeitschr.*, n° 5).
— BOWMAN. De la pupille artificielle et d'un nouveau procédé opératoire (*Med. Times and. Gaz.*, janv.).
— DIXON. De l'iritis syphilitique chez les enfants (*Lancet*, juin).
— FICHTE. Zur Lehre von den angebornen Missbildungen der Iris (*Zeitschr. f. rat Med.*, t. II, 2).
— FOUCHER. Des déformations de la pupille, de leurs différentes causes et de leur valeur symptomatique, etc. (*Rev. méd.-chir.*, oct. et nov.).
— GERHARD. Du procédé de M. Desmarres pour réduire les hernies de l'iris (*Gaz. méd. de Strasb.*, n° 12).
— GIESELER. Ueber die Atrophie des menschlichen Auges Diss. inaug. Erlangen, in-8°.
— MAGNE. Les ophthalmies traumatiques, des corps étrangers pénétrés dans l'œil (*Un. méd.*, n°s 147-149).
— PRICHARD. Des corps étrangers de l'œil (*Prov. med. Journ.*, nov.).
— REISS. De l'iralgie (névralgie de l'iris) et de l'usage des préparations arsenicales (*Presse méd.*, n° 33).
— ROSER. Zur Lehre von der Choroiditis u. ihren Folgen (*Arch. f. phys. Heilk.*, XI, 2).
— RYBA. Ueber eine eigenthümliche Form der partiellen Choroïditis (*Prager Vierteljahrschr.*, t. IX, 4).
— TAYLOR. Iritis chez un enfant (*Med. Times and Gaz.*, mars).
1853. ADELMANN. Des Aussaugen des Hypopyon (*Illust. med. Zeitg*, II, 5).
— BOECK (W.). Beiträge zur Lehre von dem angebornen Mangel der Regenbogenhaut (*Wien. med. Zeitschr.*, n° 1).
— DIXON. Observations de pupille artificielle (*Lancet*, juin).
— — De l'iritis syphilitique chez les enfants (*Ann. d'Ocul.*, t. XXIX, p. 121).
— DONDERS. Micropsie (*Ibid.*, p. 217).
— HUBSCH. Apoplexie oculaire, glaucome (*Ibid.*, p. 283).
— PAMARD (P.). Observations ophthalmologiques propres à infirmer l'opinion généralement admise sur la nature cancéreuse des mélanoses (*Ibid.*, p. 25).
— STOEBER. De la nature cancéreuse de la mélanose de l'œil (*Ibid.*, t. XXX, p. 264).
— TAVIGNOT. L'iritis chronique peut-elle être le symptôme d'une maladie générale? (*Gaz. des hôp.*, n° 48).
— — La mélanose est-elle un cancer? (*Ann. d'Ocul.*, t. XXIX, p. 279).
— WARLOMONT. D'une propriété peu connue de la belladone en instillation dans l'œil (micropsie) (*Ibid.*, p. 277).
1854. BELL (B.). Cas de pupilles artificielles (*Monthly Journ.*, oct.).
— BOUQUET. De l'emploi de la belladone contre l'iritis (*Gaz. des hôp.*, n° 5).
— Cas extraordinaire de pupille artificielle (*Ibid.*, n° 137).
— BREITHAUPT. Chronische Entzündung der Uvea (*Zeitschr. des V. f. Heilk. in Preussen*, n° 36 et 39).
— CORNAZ (Ed.). Recherches statistiques sur la fréquence comparative des couleurs de l'iris (*Ann. d'Ocul.*, t. XXXI, p. 251).
— COURSSERANT. De la formation d'une pupille artificielle par déchirure et excision de l'iris (*Ibid.*, n° 149).
— CRITCHETT. Extraction d'un morceau de fer de l'intérieur de l'œil (*Lancet*, avril, *Gaz. hebd.*, 12 mai, et *Ann. d'Ocul.*, t. XXXII, p. 97).

1854. GRAEFE (A. v.). Notiz zur Behaudlung der Mydriasis (*Arch. f. Ophthal.*, t. I, A. 1, p. 315).
— PRICHARD. Des blessures de l'œil et de son extirpation (*Assoc. méd. Journ.*, 6 oct., et *Ann. d'Ocul.*, t. XXXII, p. 172).
— SCHAUENBOURG. Die künstliche Pupille vor u. in dem Auge (*Deutsche Klin.*, n° 42, 43, 45 et 46).
— STELLWAG V. CARION. Zur Lehre von den Hemmungsbildungen des menschlichen Auges (*Wien. Zeitschr.*, sept).
— TAYLOR (R.). De l'inflammation sympathique de l'œil (*Med. Times and Gaz.*, oct., nov.).
— VAN ROOSBROEK. Inflammation du ligament ciliaire, cyclite (*Ann. d'Ocul.*, t. XXII, p. 230).
— WALTON (Haynes). Kyste dans la chambre antérieure (*Ibid.*, août).
— WILDE. De l'inflammation du corps ciliaire (*Ann. d'Ocul.*, t. XXII, p. 223).
— WILLEBRAND. (F. v.). Fall von Myosis als patholog. Beleg für die Einwirkung des Nervus sympath. auf die Radialfasern der Iris (*Ibid.*, p. 319).

1855. AMMON (v.). Das Verschwinden der Iris durch Einsenkung (Dresden, in-8°, p. 14 et *Arch. f. Ophth.*, t. I, A. 2, p. 119).
— BOWMAN. Kyste morbide de l'iris (Leçons, *Ann. d'Ocul.*, t. XXXIII, p. 65).
— CHAVANNE. Traitement de deux cas d'hydrophthalmie par des injections iodées (*Gaz. méd. de Lyon*, n° 21).
— COOPER. Rupture du cercle interne de l'iris (*Assoc. Journ.*, oct.).
— CRITCHET. Iritis (*Lancet*, janv.).
— MACRY. De l'iritis aiguë. Thèse de Paris, in-4°, p. 26.
— QUAGLINO. Formation d'une pupille artificielle par perforation, etc. (*Gaz. med. Ital. Lomb.*, n° 21).
— RAU. Bemerkungen über die künstliche Pupillenbildung (*Arch. f. Ophthalm.*, t. I, A. 2, p. 184).
— RICHARD (Ad.). Observation d'un kyste de l'iris (*Gaz. hebd.*, t. I, p. 1082, et *Ann. d'Ocul.*, t. XXXIII, p. 57).
— ROTHMUND (A.). Beiträge zur künstl. Pupillenbildung, etc. München, in-8°.
— RUETE. Commentatio de irideremia congenita ejusque vi in facult. accommod. Lipsiæ, in-8°.
— STOEBER. Kyste de l'iris (*Gaz. hebd.*, t. II, p. 55, et *Ann. d'Ocul.*, t. XXXIII, p. 60).
— TAVIGNOT. Du prolapsus de l'iris et de son traitement (*Gaz. des hôp.*, n° 28).
— TAYLOR (B.). Changements de couleurs de l'iris sans inflammation de cette membrane (*Med. Times and Gaz.*, mars).
— WALTON (H.). De la non-existence de l'aquo-capsulite (*Ibid.*, mai).

1856. CASAS DE BATISTA. De la pupille artificielle (*La Chronica de los hosp.*, n° 3).
— CORNAZ (Ed.). De l'albinisme, Gand, in-8°.
— FRANCE (J. F.). 1° De l'utilité de l'atropine dans le traitement de l'iritis; 2° De la pupille artificielle (*Guy's Hosp. Rep.*, sér. 3. vol. II).
— GRAEFE (A. v.). Ueber die Coremorphosis gegen chronische Iritis u. Iridochoroiditis (*Arch. f. Ophthalm.*, t. II, A. 2, p. 202).
— — Ueber die Art des Sehacces nach einseitiger Pupillenbildung (*Ibid.*, p. 193).
— — Ueber das acute Entstehen von Glaskörperopacitäten bei Iridocyclitis, eine vorläufige Notiz (*Ibid.*, p. 330).
— GROS. Instrument zur Vornahme der Iridectomedialysis (*Ungar. Zeitschr.*, t. VII, n° 32).
— HEYFELDER (O.). Künstliche Pupillendilbung unter ungünstigen Verhältnissen (*Deutsche Klin.*, n° 39).
— LANASSE. Action de la jusquiame à faible dose sur la résorption de l'épanchement chronique produit dans la chambre antérieure de l'œil à la suite de la fluxion. Paris, in-8°.
— MULLER (E.). Angeborner Irismangel (*Arch. f. Ophth.*, t. II, A. 2, p. 158).
— SICHEL. Formation d'une pupille artificielle par iridectomie (*Gaz. des hôp.*, n°s 81 et 85).

1856. SUNKEL (G.). Ueber Mydriasis. Diss. inaug. Marburg, in-8°.
— ZEHENDER. Beobachtungen bei artificieller Mydriasis (*Arch. f. Ophth.*, t. II, A. 2, p. 95).
1857. COURSSERANT. Abcès de l'iris, hypopyon, paracentèse de la chambre antérieure. Phthisie du globe de l'œil (*Gaz. des hôp.*, n° 111).
— DIXON (M. D.). Dilatation cystiforme de l'iris, réapparition du kyste après des ponctions répétées et la déchirure des parois (*Ann. d'Ocul.*, t. XXXVII, p. 141).
— GRAEFE (A. V.). Fall von ephemerer u. stets aufs neue auftauchender Mydriasis (*Arch. für Ophth.*, t. III, A. 2, p. 359).
— — Ueber die Bildung vorderer Synechien ohne Perforation der Cornea (*Ibid.*, p. 387).
— — Ueber Sympatische Amaurose eines Auges bei Iridochoroïditis des anderen u. über deren Heilung (*Ibid.*, p. 442).
— HUGENBERGER (Th.). Quædam ad coremorphosin, qua remedium iriditi et iridochoroïditi adhibendum. Dorpat, in-8°, p. 31.
— JAEGER (Ed. v.). Ueber Anwendung der Iridectomie (*Zeitschr. d. k. k. Ges. d. Aerzte zu Wien.*, n° 21).
— MOORE (W. J.). De l'iritis (*Brit. med. Journ.*, déc.).
— PRICHARD. Anatomie, physiologie et pathologie de la membrane pupillaire (*Brit. med. Journ.*, 25 avril, et *Union méd.*, n°s 126 et 128).
— QUADRI. Considérations anatomiques sur l'iritis séreuse (*Ann. d'Ocul.*, t. XXXVII, p. 31)
— RIVAUD-LANDRAU. De la koredialysis (*Gaz. de Lyon*, n° 23).
— SALOMON (Vose). Extirpation d'un œil désorganisé à cause d'une affection sympathique de l'autre (*Brit. med. Journ.*, juin).
— SICHEL. De la mélanose de l'œil (*Gaz. hebd.*, n°s 21 et 22).
— STREATFEILD. Artificial pupil (*Ophthalm. Hosp. Rep.*, n° 1, p. 6).
— TAVIGNOT. Mémoire sur les différentes espèces de mydriasis, etc. Paris, in-8°.
— — De l'opération de la pupille artificielle à l'aide de la cautérisation galvanique (*Mon. des hôp.*, 4 oct.).
— VALLEZ. D'une tumeur fongueuse et vasculaire de l'iris. Perforation (*Journ. de Bruxelles*, août, p. 135).
— — Coloboma de l'iris (*Ibid.*, oct.).
— WALTON (Haynes). Inflammation sympathique du globe de l'œil (*Brit. med. Journ.*) 14 avril).
— — De la pupille artificielle (*Med. Times and Gaz.*, 17 oct.).
— WILLIAMS. De l'inflammation du corps ciliaire (*The Cincinnati Observer*, janv.).
1858. BADER. Of operation on the iris performed at the royal London ophth. Hospital, etc. (*Ophthalm. Hosp. Rep.*, n° 3, p. 204).
— — Neuroma of a ciliary nerve (*Ibid.*, n° 5, p. 216).
— — On iridesis or the formation of artificial pupil by tying the iris (*Ibid.*, n° 4, oct., p. 220).
— BRONDEAU (de). Des affections sympathiques de l'un des yeux à la suite d'une blessure de l'autre œil, Thèse de Paris, in-4°, p. 60.
— DIXON. Extensive coloboma iridis and excentric position of pupiles (*Ophth. Hosp. Rep.*, p. 108).
— — Case of irideremia (*Ibid.*, n° 4, p. 157).
— FRANCE. Duality of the pupil (*Ibid.*, p. 106).
— FROEBELIUS. Fälle von Iridectomie.(*Med. Ztg Russland's*, n° 29).
— GRAEFE (A. V.). Ueber die syphilitischen Erkrankungen des Auges (*Deutsche Klinik*, n° 21).
— — De l'iridectomie pratiquée dans l'iritis, l'iridochoroïdite et le glaucome, et des considérations de Wh. Jones et Mackenzie contre elle (*Med. Times and Gaz.*, 1er mai).
— HIRSCHLER. Cysticercus cellulosæ in der vorderen Augenkammer (*Arch. für Ophth.*, t IV, A. 2, p. 113).
— HOPPE Die Wirkung des Terpentinöls auf die entzündete Iris (*Zeitschr. des V. f. Heilk. n Preussen*, n° 33).

1858. Houel. Manque congénital de l'iris avec nystagmus (*Gaz. des hôp.*, n° 3).
— Mackenzie (W.). et Wharton Jones. De l'iridectomie dans l'iritis chronique, l'irido-choroïdite et le glaucome d'après de Graefe (*Ophthalm. Hosp. Rep.*, 3 avril).
— Muller (H.). Anatomische Beiträge zur Ophthalmologie (*Arch. für Ophthalm.*, t. IV, A. 1, p. 363).
— Pagenstecher. De l'iridectomie. Mittheilungen aus der Augenheilanstalt zu Wiesbaden. Wiesbaden, in-8°, p. 32.
— Sperino. Utilité de l'iridectomie dans la cure du staphylome (*Giorn. d'Ophthalm. Ital.*, I, n° 1).
— Streatfeild. Coloboma iridis, hereditary and rare cases (*Ophthalm. Hosp. Rep.*, n° 4, p. 153).
— Theol (Th.). Duæ de irideremia totale congenita observationes. Diss. inaug. Dorpati, in-8°, p. 33, 1 pl.
— Wecker. L'iridectomie comme moyen curatif dans les cas d'iritis et de choroïdite chronique (*Gaz. hebd.*, 3 sept.).
— White Cooper. Coloboma iridis (*Ophthalm. Hosp. Rep.*, n° 4, p. 108).
— Windsor (J.). De l'iridectomie (*Ibid.*, 10 avril).
1859. Arlt. Ueber den gegenwärtigen Stand der Lehre von der Pupillenbildung (*Wien. med. Zeitschr.*, n° 33).
— Bader. Report of excisions of the eye, etc. (*Ophth. Hosp. Rep.*, n° II, p. 296).
— — Report of operations on the iris (*Ibid.*, n° 3, p. 25).
— — Report of (78) iridectomy operations (for glaucoma) performed at the Royal London, Ophthalmic Hospital from May 1857 to Sept. 1859 inclusive (*Ibid.*, n° 1, p. 168, and n° 10, p. 226).
— Bosch (Joseph). De l'iridectomie, observations recueillies à l'Institut ophthalmique de Wiesbaden par le conseiller médical Dr Pagenstecher (*Ann. d'Ocul.*, t. XL, p. 113).
— Braun. Zur Lehre von den Mydriaticis (*Arch. f. Ophthalm.*, t. V, A. 2, p. 112).
— Coccius (Ad.). Ueber Glaucom, Entzündung u. die Autopsie mit dem Augenspiegel. Leipzig, in-8°, p. 58. 1 pl.
— Critchett. Foreign body for sixteen years loose in the anterior chamber (*Ophthal. Hosp. Rep.*, n° 6, p. 264).
— Delbousquet (L.). De l'iritis. Thèse de Strasb., in-4°, p. 43.
— Dubois. Anomalie de l'iris (*Ann. d'Ocul.*, t. XL, p. 9).
— Junge. Zur Micrographie des Hypopyon (*Arch. f. Ophthalm.*, p. 200).
— Haerting (Fr. H.). Nonnulla de iridectomia. Diss. inaug. Lipsiæ, in-8°, p. 19.
— Kittel. Ueber Irido-Choroïditis sympathica dextra bedingt durch Cataracta natalis sinistra (*Allg. Wien med. Zeit.*, nos 45-46).
— Letheby. The structure and movements of the iris (*Ophth. Hosp. Rep.*, n° 7, p. 17).
— — Further remark on the formation of artificial pupil by iridesis (*Ibid.*, n° 9, p. 145).
— Liebreich. Coloboma iridis, choroïdeæ et vaginæ nervi optici u. Choroideal Ablösung (*Arch. f. Ophthal.*, p. 241 et 259).
— Morel-Lavallée. Formation accidentelle d'une pupille artificielle par iridodialysis (*Gaz. des hôp.*, n° 97).
— Muller (G.). De l'opération de la pupille artificielle. Thèse de Strasb., in-4°, p. 44.
— Quadri (Al.). Guérison d'une iritis traumatique par excision (*Giorn. d'Ophthal. Ital.*, n° 7).
— Quaglino (A.). Su le malattie interne dell'occhio saggio di clinica di iconografia ottalmoscopia. Milano, in-8°, p. 225.
— Schwarzbach, De coremorphosi. Diss. inaug. Berolini, in-8°, p. 32.
— Schweigger. Pathologisch-anatomische Untersuchungen (*Arch. f. Ophth.*, t. V, A. 2, p. 216).
— Sichel. De la mydriase congénitale (*Gaz. hebd.*, n° 20).
— Tavignot. Du traitement de l'iritis aiguë et chronique par la ponction de la cornée et de l'iris (*Union méd.*, n° 125).

1859. WORDSWORTH. Metal fragment suspended in the anterior chamber (*Ophth. Hosp. Rep.*, n° 6, p. 268).

1860. AMMON (A. v.). Acyclia, Irideremia u. Hemiphakia congenita, etc. Iéna, in-8°, p. 54.
— BLODIG. Zur Causistik der enucleatio bulbi (*Wien. Zeitschr.*, n° 29).
— CLASSEN. Ueber die Wirkungsweise der Iridectomie bei Iritis u. Irido-Choroiditis (*Deutsche Klinik*, n°s 33-34).
— CORNUTY (L.). De la paracentèse de l'œil (*Ann. d'Ocul.*, t. XLIV, p. 61).
— DUNCALFE. Iritis rhumatismale et gonorrhéique (*Brit. med. Journ.*, juin).
— ELLIOTSON. Iritis gonorrhoica (*Med. Times and Gaz.*, 30 juin).
— FANO. Tumeur furonculeuse de l'iris (*Presse méd.*, n° 27).
— GOSSELIN. Mydriase binoculaire spontanée (*Acad. de méd.*, 18 sept.).
— GRAEFE (A. de). Ueber ein neues Heilverfahren in ver zweifelten Fällen chron. Iritis u. Iridocyclitis (*Arch. f. Ophthalm.*, t. VI, 2, p. 97).
— — Tumoren der Iris (*Ibid*, p. 35).
— — Eindringen von Cilien in die vordere Kammer (*Ibid.*, p. 139).
— — Ein Fall von aquerirter Aniridie (*Ibid.*, p. 159.
— GUÉPIN (fils). Des kystes de l'iris (Thèse de Paris, n° 40, et *Ann. d'Ocul.*, t. XLIV, p. 61).
— HULKE (I. W.). Rapport sur 26 cas d'iridectomie (*Med. Times*, 29 sept.).
— — Clinical and anatomical observations (glaucome) (*Ophth. Hosp. Rep.*, n° 13, p. 69).
— HUTCHINSON. De l'iritis syphilitique chez les jeunes enfants (*Med. Times and Gaz.* 14 juill.).
— KUGEL (L.). Ueber den Einfluss des intraocularen Druckes auf die Grösse der Pupille (*Wien. med. Zeitschr.*, n° 24).
— — (L.) Ueber die willkürlichen Veränderungen der Pupillengrösse (*Ibid.*, n°s 32-33).
— MENDE. Cysticercus cellulosæ in der vorderen Kammer (*Arch. f. Ophthalm.*, t. VII, p. 122).
— SALOMON (V.). Un cas d'enfoncement et de disparition de l'iris, suite de blessure (*Brit. med. Journ.*, 14 avril).
— SCHOEN. Haemophthalmos ext. u. int. Apoplexia iridis partialis Heilung (*Wien. med. Zeitschr.*, n° 34).
— SCHWEIGGER. Ueber den therapeutischen Effect der Iridectomie (*Deutsche Klinik*, n° 25).
— STREATFEILD. On corelysis, etc. (*Ophth. Hosp. Rep.*, p. 309).
— VAN BIERVLIET. Considérations sur la physiologie et la pathologie de l'iris (*Ann. de la Soc. méd.-chir. de Bruges*, janv., et *Ann. d'Ocul.*, t. XLV, p. 201).
— WALTON (Haynes). Inflammation sympathique et son traitement (*Brit. med. Journ.*, 10 oct.).
— WEBER (Ad.). Ein Fall von Blutung der Iris (*Arch. f. Ophthalm.*, t. VII. 60).
— WEDL (C.). Atlas der path. Histologie des Auges, unter Mitwirkung des Prof. Dr C. Stellwag v. Carion. Leipzig, in-4°, 6 pl.
— WHITE COOPER. Foreign bodies in the eyball (*Hosp. Rep.*, n° 10, p. 188).
— WILSON (H.). Cas de polykorie (*Med. Times and Gaz.*, 21 avril).

1861. BOURJOT SAINT-HILAIRE. Des changements de coloration de l'iris dans l'œil humain suivant les différentes phases de la vie (*Gaz. méd. de l'Algérie*, p. 150).
— FOLLIN. Sur les productions dermoïdes et pileuses dans l'intérieur de l'œil (*Gaz. des Hôp.*, n° 23).
— GRAEFE (A. de). Autagonistiche Wirkung] des Opium und der Belladonna (*Deutsche Klinik*, n° 4).
— GRAEFE (Alf.) et COLBERG. Iritis gummosa (*Arch. f. Ophthalm.*, t. VIII, 1, p. 279).
— HIRSCHLER. Coloboma iridis (*Wien. med. Halle*, n° 46).
— HULKE (J.-W.). Iridectomie in iritic and choroidal inflammation, etc. (*Ophthalm. Hosp. Rep.*, n° 14, p. 172).
— HULME. Iridiremia fœtalis (*Med. Times and Gaz.*, 10 août).
— KITTEL (Ant.). Mydriasis spastica oculi sinistri (*Allgem. Wien. med. Zeit.*, n° 18).

1861. Lawson (G.). Case of congenital absence of the iris in both eyes (*Ophth. Hosp. Rep.*, n° 16, p. 273).
— Pagenstecher. Die Verlagerung der Pupille durch Iridodesis (*Arch. f. Ophthalm.*, t. VIII, 1, p. 192).
— Poland (A.). Iritis chez un enfant (*Brit. med. Journ.*, 9 nov.).
— Stœber. D'une tumeur dans la chambre antérieure (*Gaz. de Strasb.*, n° 2).
— Wells (Soelberg). Case of Irido-Choroiditis illustrative of the beneficial effect of repeated iridectomie (*Ophth. Hosp. Rep.*, n° 14, p. 230).
1862. Alessi. Cas de transparence de l'iris (*Ann. d'Ocul.*, t. XLVI, p. 37).
— Bæumler. Zur Lehre vom Coloboma oculi (*Würzb. med. Zeit.*, III, 2, p. 72).
— Berthold (Emil.). De iridectomia. Dissert. inaug., Königsberg, in-8°, p. 52.
— Clarke (W. H.). De l'extirpation dite immédiate du globe de l'œil après des blessures (*Brit. med. Journ.*, 22 mars).
— Fano. Mydriase idiopathique. Effets favorables de l'opium, etc. (*Gaz. des Hôp.*, n° 45).
— Galezowski. Compte rendu de cent quatre-vingt-neuf opérations de pupille artificielle, pratiquées à la clinique du docteur Desmarres (*Ann. d'Ocul.*, t. XLVI, p, 220).
— Hasner (v. A.). Ueber hintere Synechien u. ihre Heilung (*Prager Virteljahrsch.*, p. 137).
— Magavly (le comte). Ueber Pupillenbildung durch Iridodesis (*Petersb. med. Zeitschr.*, n° 81).
— Simrock. Fall von Myosis u. Korectopie in Folge von ungleichmäsiger Vertheilung accessorischen Sphincterfasern der Iris (*Würz. med. Zeitschr.*, III, p. 412).
— Streatfeild. On the case of atropine paper (*Ophth. Hosp. Rep.*, n° 17, p. 310).
— Tudor. Formation d'une pupille artificielle chez une femme aveugle depuis son enfance (*Med. Times and Gaz.*, 13 déc.).
— Windsor. Case of cysticercus (telae cellulosae) in the anterior chambre of the human eye (*Ophth. Hosp. Rep.*, n° 17, p. 322).
1863. Beaumont. Nouvelle pince pour l'iris (*Med. chir. Transact.*, XLVI, p. 175).
— Critchett. Ueber sympatische Ophthalmie (*Klin. Monatsbl.*, I, p. 400).
— Donders. Mittheilungen über die Wirkung der Kalabarbohne (*Ibid.*, I, p. 458).
— Fraser. La fève de Calabar (*Edinb. med. Journ.*, juillet, p. 6).
— Giraldes. La fève de Calabar et ses propriétés antimydriatiques (*Bull. de thérap.*, 15 juill., et *Gaz. hebd.*, n° 29).
— Graefe (A. de). Ueber Calabarbohne (*Arch. f. Ophth.*, t. IX, n° 87, et *Klin. Monatsbl.*, t. I, p. 463).
— Graefe (Alfr.). Ueber die Calabarbohne (*Deutsche Klinik*, n° 29).
— — Zur Iridodesis (*Klin. Monatsbl.*, p. 199).
— Haertel. De iridectomiæ usu in oculi affectionibus. Dissert. inaug., Berlin, in-8°.
— Hamer. Over the anti-mydriache Wirking von Calabar boin (*Nederl. Tydsch. ver Geneesk*).
— Hanbury. On the best methods of appliying the calabar been in ophthalmic medecine (*Brit. med. Journ.*, 29 août).
— Hart. La fève de Calabar contre la mydriase (*Lancet*, 22 mai).
— — Prolapsus de l'iris traité par l'atropine et la calabarine (*Ibid.*, 24 déc.).
— Hirschler. Vorläufige Mittheilung über die Wirkung der Calabarbohne (*Wien. med. Wochensch.*, n° 42).
— Hoering. Ueber Calabarbohnen-Solution als Myoticum (*Würt. Corr. Bl.*, n° 41).
— Horner. Fremde Körper in der Iris (*Klin. Monatsbl.*, I, p. 456).
— Le Fort. La fève de Calabar et son emploi (*Gaz. hebd.*, n° 37).
— Laurence (J. Z.). On the treatment of the desesperated inflammation of the eye (sclerotitis and iritis) with morphea (*Edinb. med. Journ.*, déc.).
— Lawson. Inflammation sympathique après une lésion grave de l'autre œil (*Lancet*, n° 3, janv.).
— Liebreich. Ueber die Calabarbohne (*Klin. Monatsbl.*, nov.).

1863. NUNNELY. On the employement of the alcaloid of the calabar been in prolapsus of the Iris (*Lancet*, 3 juillet).
— OGLE (J. W.). Observations on some of the effects of the Calabar been ect. (*Brit. med. Journ.*, 13 et 27 juin).
— ROBERTSON. On the effects of the Calabar been on the eye (*Ophth. Hosp. Resp.*, n° XVIII, p. 38).
— SALOMON. Maladie réflexe de l'œil, suite d'une lésion (*Dubl. med. Journ.*, n° 17).
— STELLWAG (V. Carion). Die Verlagerung der Pupille durch Einklemmung eines künstlich erzeugten Irisvorfalles (Iridenkleises) (*Wien. med. Wochenschr.*, n° 29).
— WARLOMONT. La fève de Calabar, ses propriétés physiologiques et ses applications à la thérapeutique oculaire (*Ann. d'Ocul.*, t. L, p. 97).
— WECKER. De l'iridodesis ou du déplacement de la pupille par la ligature de l'iris (*Bull. de thérap.*, t. LXIII, p. 552).
— — Note sur un nouveau procédé pour le déplacement de la pupille (*Bull. de thérap.*, mars, p. 258, et *Ann. d'Ocul.*, t. XLIX).
— — De la fève de Calabar (Physostigma venenosum) (*Gaz. hebd.*, n° 33).
— WELLS (Soelberg). Ueber Calabarbeen (*Klin. Monatsbl.*, p. 456, et *Med. Times and Gaz.*, 16 mai, et *Brit. med. Journ.*, 16 mai).
— WOLLOWICZ (Comte J. C. de). Beiträge zur Lehre von der Iritis (Diss. inaug., in-4°, p. 39, pl. 3).

1864. BOSTEELS. Observation d'un kyste de l'iris (*Ann. de la Soc. de méd. d'Anvers* et *Ann. d'Ocul.*, t. LII, p. 175).
— COURSSERANT. Quelques affections de l'iris semblables à celles de la choroïde (*Gaz. des Hôp.*, n° 143).
— DRYSDALE. Le mercure contre l'iritis (*Brit. med. Journ.*, 20 fév.)
— FIEBER. Du traitement électrique dans les mydriases par paralysie toxique (*Wien. med. Wochenschr.*, p. 340).
— GRAEFE (A. de). Epidermoidalgeschwülste in der vorderen Augenkammer (*Arch. f. Ophth.*).
— HART. Gélatine atropinisée et calabarisée (*Lancet*, 20 fév.).
— HEYMANN. Ueber Kochsalzeinspritzungen bei Blutungen nach Iridectomie (*Klin. Monatsbl.*, t. II, p. 365).
— HOMBERGER. Nouvelle méthode pour pratiquer l'iridectomie (*Americ. med. Times*, 25 déc.).
— LAWSON (G.). On the treatment of prolapsus of the iris (*Ophth. Hosp. Rep.*, n° 3, p. 227).
— — De l'ophthalmie sympathique (*Med. Times and Gaz.*, 19 oct.).
— RUETE. Versuche über die Calabarbohne (*Arch. d. Heilk.*, t. V, p. 174).
— RYDEL. Ueber Iridectomie (*Wien. med. Zeitschr.*, n° 4).
— STEFFAN. Zu Iridodesis (*Arch. f. Ophthalm.*, t. X, 1, p. 122).
— STŒBER. Cyste der Iris, eine Cilie enthaltend (*Klin. Monatsbl.*, p. 362).
— TAVIGNOT. Iridectomie contre l'iritis sympathique (*Gaz. méd. de Paris*, n° 10).
WALTON (H.). De l'ophthalmie sympathique (*Med. Times and Gaz.*, 5 nov.).
— WARLOMONT. De l'iridesis, de ses avantages et de ses indications (*Ann. d'Ocul.*, t. LI, p. 9).
— WECKER. L'iridectomie comme moyen antiphlogistique (*Gaz. hebd.*, n° 42).
— WINDSOR (Th.). On iridectomie as a means of forming an artificial pupil (*Ophth. Review*, n° 1, p. 11).

1865. BELL. Physiologie et pathologie de certaines formes de dilatation de la pupille (*Edinb. med. Journ.*, n° 118, p. 917).
— COCUNILLO. Opération des synéchies antérieures (*Il Morgagni*, VII, 1, p. 67).
— FANO. Anomalies de l'iris (*Gaz. des Hôp.*, n° 61).
— — Cancer de l'iris (*Un. méd.*, n° 59).
— GRAEFE (Alfred). Ueber membrana pupillaris perseverans u. Polycorie (*Arch. Ophthalm.*, t. XI, 1, p. 59).

1865. HÖERING. Notizen über Iridodesis (*Klin. Monatsbl.*, t. III, p. 46).
— KRÜGER. Zur Iridodesis (*Ibid.*, p. 37).
— LAWSON. Sympathetic ophthalmia (*Ophth. Review*, n° 7).
— MARTIN. Iridectomie, hernie de l'iris, réduction au moyen de la fève de Calabar (*Un. méd.*, n° 68).
— REMSDORF. De l'ophthalmie sympathique Lille, in-8°, p. 59.
— RITTMANN. Angeborener gänzlicher Mangel der Regenbogenhaut an beiden Augen (*Klin. Monatsbl.*, p. 158).
— SAEMISCH. Extraction eines Fremdkörpers aus der vorderen Kammer (*Ibid.*, p. 46).
— WECKER. De l'énucléation de l'œil comme moyen préventif de l'ophthalmie sympathique (*Un. méd.*, n° 93).

1866. BECKER (Otto). Chronische Iritis bei einem Syphilitischen; Zerreissung von hint. Synechien durch Calabarbohnenextract (*Wien. med. Presse*, n° 47).
— DOLBEAU. De l'ophthalmie sympathique (*Un. méd.*, n° 79).
— DROSTE. Ueber Iritis (*Deutsche Klinik*, n° 6).
— DUBREUIL. De l'iridectomie. Paris, in-8°, p. 89.
— GRAEFE (A. de). Zur Lehre der sympathischen Ophthalmie (*Arch. f. Ophthalm.*, t. XII, 1, p. 49).
— — Seroese Kysten der Iris (*Ibid.*, p. 228).
— — Granulationsgeschwülste der Iris (*Ibid.*, p. 231).
— HORNER. Zur Casuistik der Membrana Pupill. Perseverans (*Klin. Monatsbl.*, p. 259).
— MARTIN. De l'action de la vératrine dans le traitement de l'irido-choroïdite (*Bull. de thérap.*, 28 fév., et *Gaz. des Hôp.*, n° 47).
— RONDEAU. Des affections oculaires réflexes et de l'ophthalmie sympathique. Paris, in-8°, p. 132.
— ROUSE (James). Rheumat. Iritis (*St-Georges Hosp. Resp.*, p. 105).
— SICHEL (A.). Des indications de l'iridectomie et de sa valeur thérapeutique. Thèse de Paris, in-8°, p. 64.
— SCHROEDER. Ein Fall von vererbter Iridiremie (*Klin. Monatsbl.*, p. 100).
— TEALE (Pridgin). On the relative value of atropine and mercury in the treatment of acute iritis (*Ophth. Hosp. Resp.*, t. V, p. 156).
— — Cysticerque on the iris (*Ibid.*, p. 320).
— WECKER. Eclat de pierre extrait de la chambre antérieure après quatorze ans de séjour (*Gaz. des Hôp.*, n° 92).

1867. BLESSIG. Ueber Irido-Choroiditis nach Febris recourrent u. über Ophthalmia postfebrilis (*Klin. Monatsbl.*, p. 3).
— BUSINELLI. Corpuscule vésiculaire mobile dans la chambre antérieure de l'œil. Extraction (*Ann. d'Ocul.*, t. LX, p. 168, et *Giornale d'Ophthalm.*).
— COHN. Vier Fälle von persistirender Pupillar-Membran (*Klin. Monatsbl.*, p. 62).
— — Pupillar-Membran u. abgelaufene Iritis (*Ibid.*, p. 119).
— DOHMEN. Traumatischer Iris-Coloboma u. Ruptur der Retina (*Ibid.*, p. 127).
— GALEZOWSKI. Iritis rhumatismale blenn. (*Gaz. des Hôp.*, n° 5).
— HIPPEL (V.). Fall von gummöser Neubildung in sämmtlichen Häuten des Auges (*Arch. f. Ophthalm.*, t. XIII, 1, p. 65).
— HULKE. Reports on cases of cyste in the iris (*Ophth. Hosp. Rep.*, t. VI, p. 12).
— HUTCHINSON. Unsymetrical ocular particularities in patient whose iridis where of different colours (*Ibid.*, p. 44).
— KRÜGER. Cysticercus cellusæ in der vorderen Augenkammer (*Klin. Monatsbl.*, p. 59).
— LAWSON (G.). Injuries of the Eye, Orbit and Eyelids, etc. London, in-8°, p. 430.
— SAEMISCH. Beitrag zur Lehre vom Coloboma oculi (*Klin. Monatsbl.*, p. 85).
— SCHIRMER. Practische Bemerkungen zur Diagnose u. Therapie der Iritis (*Ibid.*, p. 108).
— WECKER. Glanzverlust der vorderen Irisfläche (*Ibid.*, p. 248).
— — De un nuevo procedismento pera praticar la deviation pupilar (*El Pabellon Medico*, n° 28).

1868. BERTHOLLE. Traitement mercuriel dans l'iritis (*Un. méd.*, nos 81 und 82).
— DOBROWOLOSKY. Zur Behandlung der Irido-Choroiditis (zwei Falle aus der Klinik von Prof. Ed. Junge) (*Klin. Monastbl.*, p. 239).
— FELLETIN. De l'iritis syphilitique (Thèse de Paris, in-8°, p. 48).
— FONCK. Iritis syphilitique et corps étranger de l'iris (*Presse méd.*, 37 et 38).
— GREEN (J.). A case of sympathetic ophthalmitis following a penetrating wound with lodgment of a fragment of a percussion case in the other eye, with remarks upon sympathetic ophthalmia of the eye (*St.-Louis med. and surg. Journ.* mai, p. 204).
— HIRSCHBERG. Ein Fall von Sarcoma iridis (*Arch. f. Ophthalm.*, Bd XIV, 3, p. 285).
— HUTCHINSON. Injury to one Eye fellowed by refl. Iritis in the other, etc. (*Ibid.*, VI, part. II, p. 152).
— JACOBI (Joseph). Abgekapseltes Eisenstück in der Iris (*Arch. f. Ophthalm.*, Bd XIV, 1, p. 142).
— KNAPP. Affection des Sehorgans bei Thrombose der Hirnsinus (*Arch. f. Ophth.*, Bd XIV, 1, p. 220).
— LAURENZE (Z.). A case of sympathetic ophthalmia cured by neurotomy a substitue for removal of the eyeball (*Lancet*, n° 14).
— LAWSON. Sympathetic ophthalmia caused by wearing an artificeal eye on a partially shrunken Globe (*Ophth. Hosp. Rep.*, VI, p. 123).
— MANZ. Cilie in der vorderen Kammer (*Klin. Monastbl.*, p. 178).
— MEYER (Ed.). Ueber die Durchschneidung der Cilearnerven (*Ibid.*, p. 323).
— PANAS. Ossification irido-pupillaire (*Gaz. des hôp.*, n° 142).
— POPE (B. A.). Iritis, treatment and cure without use of internal remedies, etc. (*New-Orleans Journ. of Med.*, July, p. 544).
— SALOMON (Vose). A case of sympathetic ophthalmia cured by neurotomy a substitue for removal of the eyeball (*Lancet*, 5 déc.).
— YOYCE (Th.). A case of ruptured iris (*Lancet*, 14 March).

1869. BARTHÉLEMY. Iritis syphilitique traitée avec succès par la ponction de la cornée (*Gaz. des hôp.*, n° 54).
— COLSMANN. Fälle von sympath. Augenentzündung nach Einklemmung in einer Sklero-Cornealwunde (*Klin. Monastbl.*, p. 51).
— — Papilloma Iridis (physiologische thierähnliche Bildung der Iris) (*Ibid.*, p. 53).
— DESPRÉS. Iritis syphilitique, etc. (*Gaz. des hôp.*, n° 54).
— FISKE. Case of cyst within the eye (*Lancet*, n° 13).
— GASCOYEN. Cases of iritis occuring in syphilis treated without mercury (*Med. Times and Gaz.*, 24 July).
— GISPOULON. De l'iritis, ses variétés et leur traitement. Thèse de Montpellier, in-4°, p. 58.
— HANDY. Case of sympathetic ophthalmia (*Bost. med. and surg. Journ.*, IV, p. 5).
— HIRSCHBERG. Anatomischer Beitrag zu der Lehre von den sympathischen Augenentzündungen (*Klin. Monatsbl.*, p. 297).
— HOLMES. Sympathetic Ophthalmitis (*Transact. of the Am. ophthalm. Soc.*, p. 38).
— HULKE. Cases illustrating the results of wounds of the Eye (*Ophth. Hosp. Rep.*, p. 297).
— LAQUEUR. Étude sur les affections sympathiques de l'œil. Thèse de Paris, in-8°, p. 56.
— MOOREN. Ueber sympathische Gesichtsstörungen. Berlin, in-8°, p. 169.
— MURALT (W. v.). Ueber Hydrophthalmus congenitus. Zürich, Dissert. inaug., in-8°, p. 61.
— NOYES. Enucleaton for sympath. Ophthalmia (*Transact. of the Am. ophthalm. Soc.*, p. 97).
— SCHWEIGGER. Ueber eine Abhandlung A. Mooren's über die sympath. Gesichtsstörungen (*Deutsch. Klin.*, n° 42 u. *Mooren's Entgegnung*, n° 46 u. 49).
— TALKO. Farbenverschiedenheit der Regenbogenhaut und der Sklera (*Klin. Monastbl.*, p. 204).
— VERNON. An account of some pathological specimens recently examined (Sympathetic Irritation) (*Ophth. Hosp. Rep.*, VI, 4, p. 284).

1869. WATSON (Spencer). Sympathetic ophthalmia after injury by a chip of iron (*Brit. med. Journ.*, 16 oct.).
— WECKER. Ueber Cystenbildung in der Iris (*Arch. f. Augen- u. Ohrenheilkde.*, Bd I, p. 122).
— WELLS (Soelberg). Sectaires Iritis, Irido choroiditis, etc. (*Lancet*, 27 nov., 13 déc.).
— — Verletzung des linken Auges durch einen fremden Körper; 26 Jahre später sympath. Entzündung des rechten Auges; Exstirpation des verletzen Auges; rasche Genesung das andern (*Lancet*, déc., p. 839).
1870. ALLIN (Ch.). Cyst of the Iris cured by operation (*Trans. of the Ann. ophth. Soc.*, p. 58).
— COCCIUS (A.). De vulneribus oculi in nosocomio ophthalm. a. 1868 et 1869 observatis et de oculi vulnerati curandi modo. Dissert., Lipsiæ, p. 43.
— FLARER. Cherato-iritide specifica curate colle injezioni sottocutanæ di Calomelano (*Gaz. med. Ital. Lomb.*).
— GRADENIGO. Iritis tuberculeuse (*Ann. d'Ocul.*, Bd LXIV, p. 174).
— HIRSCHBERG u. STEINHEIM. Ueber die Granulationsgeschwulst der Iris (*Arch. f. Augen- u. Ohrenheilkde.*, Bd I, 2, p. 144).
— KNAPP. Grosse Iriscyste, geheilt durch Operation (*Ibid.*, p. 152).
— — Cysts of the iris (*Trans. of the Am. Soc.*, p. 64).
— LEBRUN. Corps étranger de l'iris (*Ann. d'Ocul.*, p. 137).
— — Sangsue appliquée sur l'œil, ophthalmie sympathique à l'autre œil (*Ibid.*, p. 136).
— POOLEY (Th. H.). Sympathetic Ophthalmia (*Trans. of the Am. Soc.*, p. 230).
— REICH. Sympathische Cyclitis u. Spasmus im Ciliarmuskel (*Med. Bote. St. Petersb.*, n° 24).
— SCHIESS-GÉMUSEUS. Ueber die Bedeutung der Kataplasmen in der Behandlung der acuten Iritis (*Klin. Monastbl.*, p. 198).
— — Irido-Cyklitis mit grossen Schwankungen im Sehvermögen (*Ibid.*, p. 214).
— — Sklerosirende Keratitis, Iritis, Episcleritis (*Ibid.*, p. 220-223 u. 225).
— SIMROCK. A case of cyst of the iris (*Trans. of the Ann. ophth. Soc.*, p. 64).
— TERSON. Corps étranger ayant séjourné quarante-huit ans dans l'œil (*Rev. méd. de Toulouse*, janv., p. 12).
— TOWNSEND. Fragment of stone impacted in the iris (*Lancet*, mai, p. 733).
1871. BAGGSTEDT (W.). Om vattenbehandling vid iritis (*Memorabilien*, p. 473).
— BERTHOLD. Ein Fall von Granuloma iridis (*Arch. f. Ophth.*, Bd XVII, 1, p. 193).
— BOUCHARD. Iritis des convalescents de la variole ou de la varioloïde (*Gaz. des hôp.*, n° 99).
— CHARPENTIER. Iritis syphilitique (*Presse méd.*, n° 33).
— COHN (H.). Eigenthümliche Form sympathischer Erkrankung nach Schussverletzung (*Klin. Monatsbl.*, p. 468).
— FOX (R.). Cas d'ophthalmie sympathique (*Manchest. med. and surg. Rep.*, I, p. 64).
— HÖRING. Ruptura iridis (*Klin. Monastbl.*, p. 260).
— — Irido-cyclitis traumatica. Ophthalmia sympathica enucleatio bulbi (*Ibid.*, p. 262).
— HUTCHINSON. Myosis and Irido-plegia from brain Disease. Autopsie (*Ophth. Hosp. Rep.*, VII, 1, p. 39).
— LANGE. Wirkung des Cloralhydrates gegen Iritis (*Memorabilien*, p. 113).
— LEDOUX (Émile). Sur les affections sympathiques de l'œil. Thèse de Paris, in-8°, p. 87.
— NOYES. Sympathetic ophthalmia in right eye from fragment of iron in left eye (*The Detwit Review*, nov.).
— PEPPMULLER (Felix). Ueber sympathische Augenaffectionem (*Arch. d. Heikde*, Bd XII, 3, p. 219).
— POOLEY (Thomas). Zwei Fälle von sympathischer Augenentzündung mit Neuroretinitis (*Arch. f. Augen- u. Orenhlkde*, Bd II, 1, p. 261).
— ROTHMUND. Zur Pathogenese der Iriscysten (*Klin. Monatsbl.*, p. 397).
— SALOMON (Max). Fremde Körper in der vorderen Augenkammer (*Deutsche Klinik*, n° 9).
— SCHMIDT (H.). Eigenihümlich geformte Exsudate bei Iritis (*Klin. Monatsbl.*, p. 94).

1872. Barbeyron (A.). Quelques considérations sur l'iritis syphilitique Thèse de Paris, in-8°.
— Bastide. Corps étranger enkysté dans l'iris (*Journ. d'Ophthalm. de Paris*, I, p. 247).
— Boncour. Quelques observations d'affections oculaires d'origine syphilitique (*Journ. d'Ophth. de Paris*, p. 565).
— Cumming. Ueber gallertartige Ausschwitzungen in der vorderen Kammer (*Klin. Monastbl.*, p. 7).
— Fournier. Des affections oculaires d'origine syphilitique (*Journ. d'Ophthalm. de Paris*, p. 495 u. 543).
— Godman. Iritis syphilitica (*Philad. med., Times*, II, 46, Aug.).
— Haynes. Laceration of Iris, caused by crying (*Brit. med. Journ.*, 10 fév., p. 155).
— Holmes. Diagnoses of Iritis (*Philad. med. and surg. Rep.*, oct. 19).
— Hutchinson. A report on the forms of Eye disease which occur in connexion with Rheumatism and Gout (*Ophth. Hosp. Rep.*, VII, 3, p. 287).
— — On rheumatic iritis (*Brit. med. Journ.*, 16 March).
— Kampf. Fall von Myosis paralytica des rechten Auges (*Wien. med. Presse*, n° 12, p. 277).
— Keogh (Mac). Aquo-capsulitis (*Med. Presse and Circular*, 11 déc.).
— Kœniger (K.). Ueber die sog. Complicationen der Gonnorrhœ, insbesondere ein Fall von Irido-choroiditis gonorrhoica. Diss. inaug., Berlin, in-8°.
— Kummer. Fall von frei in der vorderen Augenkammer schwimmendem Körper (*Schweiz. Corr.-Blatt*, n° 22, p. 507).
— Longuet. Iritis syphilitique avec perte complète de l'œil du côté malade (*Journ. d'Ophthalm. de Paris*, juin).
— Mauthner (L.). Die syphilitischen Erkrankungen des Auges (*Zeissl's Lehrb der Syphilis*, 2 Aufl., p. 261).
— Monoyer. Epithélioma perlé ou margaritoïde de l'iris (*Gaz. méd. de Strasb.*, 1er juin et *Ann. d'Ocul.*, t. LXVII, p. 249).
— Narkiewicz-Jodko. Atherom der Iris (*Mem. der Warschauer ärztl. Geselilsch.*, p. 180).
— Nettelship (Ed.). Eyes lost by injury (*Brit. med. Journ.*, p. 352).
— Pedraglia. Morphötische Augenerkankung (*Klin. Monastbl.*, p. 65).
— Piéchaud. A propos de quelques observations d'iritis syphilitique (*Journ. d'Ophth. de Paris*, p. 449).
— Pirocchi e Porlezza. Midriasi da sifilida cit. (*Ann. di Ottalm.*, p. 317).
— Ritter (C.). Ueber Iritis pigmentosa (*Klin. Monastbl.*, p. 303).
— Romée. De l'iritis en général, considérée surtout au point de vue pratique. Mémoire couronné par la Société médico-chirurgicale de Liège (*Mém. méd.*, août).
— Rothmund. Ueber Cysten der Regenbogenhaut (*Klin. Monastbl.*, p. 189).
— Samelson (A.). Retroflexion of the Iris (*Brit. med. Journ.*, 28 sept., p. 351).
— Schmidt (H.). Beiträge zur Kenntniss der Iritis syphilitica (*Berl. klin. Wochenschr.*, n° 23 u. 24).
— Schnutgen. Das Granulom der Iris. Inaug. Dissert. Bonn, in-8°.
— Wagner (W.). Extraction eines Eisensplitters aus der vorderen Kammer (*Klin. Monastbl.*, p. 337).
— Wills (Ch.). Tow cases of sympathetic ophthalmia (*Philad. med. Times*, 26 oct.).
1873. Arlt (F. v.). Ueber sympathische Augenentzündung (*Wien. med. Wochenschr.*, n° 5, 6 u. 7).
— Bull (O. B.) and Hansen (H. A.). The leprous diseases of the eye. Christiania, in-8°, p. 27, with 6 coloured plates.
— Busse (P.). Fremdkörper von ungewöhnlicher Grösse im Augapfel (*Klin. Monastbl.*, p. 84).
— Carter (Burd.). Tumours of both irides (*Lancet*, p. 626).
— Caspary u. Perls. Sectionsbefund bei Iritis tuberculosa (*Berl. klin. Wochenschr.*, p. 250).
— Charpentier. Relation d'un cas remarquable d'iritis syphilitique (*Presse méd.*, n° 30).

1873. DENIS. Études sur la nature et le traitement de certaines formes d'irido-choroïdites. Thèse de Paris, in-4°.
— DOOREMAAL (J. A. Van). Die Entwicklung der in fremdem Grund versetzten lebenden Gewebe (*Arch. f. Ophthalm.* Bd XIX, 3, p. 559).
— FEUER. Ueber seröse Iriscysten (*Klin. Monatsbl.*, p. 110).
— GROSSMANN. Vermeintliche Iriscyste, Entfernung derselben (*Pester med.-chir. Presse*, n° 12).
— GRÜNING (Em.). Ueber schwammiges Exsudat in der vorderen Augenkammer (*Arch. f. Augen- u. Ohrenheilkunde*, Bd III, 1, p. 166).
— HIRSCHLER. Zur Casuistik der Mydriasis sympathica (*Wien. med. Wochenschr.*, n° 17).
— HUTCHINSON. A report on the Forms of Eye-disease which occur in connection with Rheumatism and Gaut (*Ophth. Hosp. Rep.*, p. 455).
— KIPP (Ch. J.). Syphilitische Iritis mit gelatinösem Exsudat (*Arch. f. Augen- u. Ohreinheilkunde*, Bd III, 3, p. 191).
— KNAPP. Tumor of the Iris (*Transact. of the Am. Ophth. Soc.*, p. 31).
— LINDNER. Fälle von sympathischer Augenentzündung (*Wien med. Presse*, n° 17).
— MULLER (H.). Zur Casuistik der Cyklitis. Inaug-Diss. Greifswald, in-8°.
— NETTLESHIP. Cases containing a foreign body (*Ophth. Hosp. Rep.*, p. 528).
— PASSAUER. Partielle Umstülpung der Iris nach Innen bei dem Versuche der Iridectomie (*Arch. f. Ophthalm.*, Bd XIX, 2, p. 315).
— PERLS. Zur Kenntniss der Tuberculose des Auges. Mit Nachtrag : Bemerkungen über den ophthalmologischen Befund von J. Jacobson (*Arch. f. Ophthalm.*, Bd XIX, 1, p. 247).
— SNELLEN. Durchscheidung der Ciliarnerven bei anhaltender Neuralgie eiuss amaurotischen Auges (*Arch. f. Ophthalm.*, Bd. XIX, 1, p. 78).
— STROWBRIDGE (G). Cyste of the Iris removed by Operation (*Philad. med. Times*, III, p. 68, 15 fév.).
— TOWER (H.). A case of sympathetic Ophthalmia in which Recovery resulted (*Ophth. Hosp. Rep.*, VII, 4, p. 451).
— WARLOMONT. Sur l'ophthalmie, dite sympathique (*Compte rendu du Congrès de Londres*, p. 16).
— WATSON (Spencer). Ophthalmitis and sympathetic ophthalmia from a foreign body lodget in the vitreous space, etc. (*Lancet*, p. 663).
— WECKER. Ueber cystoide Entartung der Iris (*Klin. Monatsbl.*, p. 229). Dégénérescence cystoïde de l'iris (*Ann. d'Ocul.*, t. LXX, p. 34).
1874 ADLER (Hans). Die während u. nach der Variola auftretenden Augenerkrankungen (*Vierteljahrschr. f. Dermat. u. Syphilis. Separatab.* Wien. in-8°, p. 18).
— CARTER (Burdenell). Sarcoma of both irides ect. (*Transac. of the clin. Soc.*, p. 60).
— DERBY (Hascet). Sympathetic Ophthalmia persisting after Enucleation. Removal of Extremity of optic nerve and surraunding Tissues. Recovery (*Transact. of the Am. Ophthal. Soc.*, p. 198).
— DUBOS. Du myosis (*Recueil d'Ophthal.*, p. 412).
— GAD (Ad.). Omde sympatiske Ojenaffectionen. Diss. Inaug. Kopenhagen, in-8°.
— GALEZOWSKI. Quelques considérations sur le myosis spontané (*Recueil d'Ophthalm.*, p. 174).
— — Sur une forme particulière d'ophthalmie sympathique antérieure (*Ibid.*, p. 354).
— GOLDZIEHER. Ueber Implantationen in der vorderen Augenkammer (*Arch. f. experimentelle Pathol. u. Pharmak.*, II, p. 388).
— GOSSELIN. Iritis blenorrhagique avec neuralgie faciale (*Gaz hebd.*, n° 17).
HIGGENS (C.). On Iritis (*Guy's hosp. Rep.*, XIX, p. 153).
— — Syphilitic Iritis in infant (*Ophth. Hosp. Rep.*, VIII, 1, p. 69 u. 72).
— HIRSCHBERG. Ueber die Granulationsgeschwulst der Iris (*Arch. f. path. Anatomie*, Bd LX).
— — Ueber im Fremdkörper Augeninnern (Glassplitter) und der Voderkammer (*Berl. klin. Wochenschr.*, n° 5).

1874. HIRSCHBERG. Ueber Cholestearinbildung im Auge (in der vorderen Kammer) (*Deutsche Zeitschr. f. pract. Med.*, n° 50).

— HOSCH (Tr.). Beitrag zur Lehre von den serösen Iriscysten (*Klin. Monatsbl.*, p. 119).

— JEFFRIES. A foreign body in the globe only producing sympathetic trouble after thirteen years (*Transact. of the Am. Ophth. Soc.*, p. 203).

— KAYSER. Iritis with gelatinous exsudation into the anterior chamber (*Philad. med. and chir. Rep.*, 7 March).

— Granuloma of the Iris, extending througt the cornea (*Ibid.*).

— KLEIN. Ueber sympathische Ophthalmie (*Wien. med. Presse.*, n°s 49 u. 50).

— KLEIN (v.). Ueber sympathische Ophthalmie nach Staaroperationen (*Klin. Monatsbl.*, p. 334).

— KLOZ. Iritis rhumatismale à forme anomale (*Bord. Med.*, n° 21).

— KNIES (M.). Ueber Resorption von Blut in der vorderen Augenkammer (*Klin. Monastbl.*, p. 356).

— LANDESBERG. Beitrag zur variolösen Ophthalmie. Elberfeld, in-8°, p. 40.

— LORING. Syphilitic gumma in the ciliary body (*Transact. of the Am. Ophth. Soc.*, p. 174).

— NORRIS (William). On sympathetic Irritation (*Philad. med. Times*, 31 Oct.).

— OSIO. Ophthalmie sympathique, etc. (*Cronica oftalm. u. Ann. d'Ocul.*, t. LXXIII, p. 186).

— REYNOLDS (Dudley). Tumor of the iris and ciliary body (*Philad. med. Rep.*, 4 April).

— REULING (G.). Fall von Myosis durch linkseitige Lähmung der Pars cerv. nervi sympath. in Folge einer Schussverletzung (*Arch. f. Augen- u. Ohrenheilkunde*, Bd. IV, 1, p. 117).

— ROBERTSON (A.). Sarcom der Iris (*Arch. f. Augen- u. Ohrenheilkunde*, Bd IV, 2. p. 130).

— SATTLER (H.). Zur Kenntniss der serösen Iriscysten (*Klin. Monatsbl.*, p. 127).

— SAVARY. Corps étranger ayant séjourné cinq ans dans un œil sans réaction sympathique sur l'autre (*Ann. d'Ocul.*, t. LXXII, p. 17).

— — Disparition complète d'iris, etc. (*Ann. d'Ocul.*, p. 214).

— SCHELL (H. S.). On some cases of neglected Iritis (*Philad. med. Times*, 18 April).

— SCHMALENBACH (J.). Zur Casuistik geformter Exsudate bei Iritis. Inaug.-Diss. Greifswalde, in-8°.

— SCHMIDT (H.). Sympathische Ophthalmie (zwei Fälle) (*Klin. Monatsbl.*, p. 177).

— STURGIS (F. R.). Clinical records of syphilitic affections of the eye (*Arch. of. Dermatology New York*, p. 57).

— VERNEUIL. De l'occlusion permanente des paupières dans certains cas d'ophthalmie sympathique (*Gaz. hebd.*, n° 2).

— VERNON (Bowater). Cases of scrofulous Iritis with remarks (*Brit. med. Journ.*, 29 Aug.).

1875. ABADIE. Iritis syphilitique, etc. (*Gaz. des hôp.*, n° 28).

— — et BEURMANN (L. de). Amblyopie sympathique tardive, énucléation du moignon d'un œil perdu depuis vingt-cinq ans. Guérison (*Bull. de la Soc. anat.*, p. 781).

— ALT. On sympathetic of neuro-retinitis (*Rep. of the* 5th *intern. oph. Congress*, p. 57).

— BOWEN (Shaw). Ophthalmia sympathica (*New York med Record.*, 12 March).

— BRAILEY. Sympathetic ophthalmie following an old injury (*Oph. Hosp. Rep.*, p. 57).

— CALLEN (P.). Cyste of the Iris (*Bost. med. and surg. Journ.*, 15 July).

— DRESCHFELD. Case of Sarcoma iridis (*Lancet*, 3 Jan.).

— DROGNAT-LANDRÉ. De l'iritis syphilitique (*Ann. d'Ocul.*, t. LXXIII, p. 250).

— HUTCHINSON. Report on the forms of eye disease which occur in connection with Rheumatism and Gout (Iritis, Iridocyclitis) (*Ophth. Hosp. Rep.*, VIII, 2, p. 191)

— — A Group of cases of severe Iritis in young children above the age of infancy (*Ophth. Hosp. Rep.*, VIII, 2, p. 217).

— FEUER. Zur Lehre von den serösen Iriscysten (*Wien. med. Presse*, n°s 8 u. 9).

1875. GROSSMANN (L.) Beitrag, zur sympath. Augenentzündung (*Berl. klin. Wochenschr.*. nos 14 u. 15).
— LAWSON (G.). Intrauterine syphil. Iritis (*Lancet*, 13 March).
— MANZ. Cyclitis bei angebornem Irismangel (*Klin. Monatsbl.*, p. 35).
— PFLÜGER. Zur sympathischen Ophthalmie (*Schweiz. Corr.-Blatt.*, V, nos 7 u. 8).
— Schwankungen der Refraction in einem Falle von Iritis serosa (*Klin.*, *Monatsbl.* p. 108).
— RAAB (Fr.). Verletzung, Geschwulstbildung in der Iris u. Choroidea nebst Bemerkungen über « Iriseinsenkung » (*Ibid.*, p. 239).
— SAMELSOHN (J.). Zur Nosologie u. Therapie der sympathischen Erkrankungen (*Arch. f. Augen- u. Ohrenheilkunde.*, Bd IV, 2, p. 230).
— SCHMIDT (P.). Linsenähnliches Exsudat bei Iritis (*Klin. Monatsbl.* p. 315).
— TALKO. Melanismus iridis partialis (*Ibid.*, p. 208).
— WEDRYCHOWSKI. Irido-choroïdite chronique (*Bull. de la Soc. Anat.*, jan.-fev. p. 157).
1876. AYRES (S. C.). Sympathetic Ophthalmis Report of five cases cured (*Archiv. of Ophthalm. and Otologie*, XV, no 2).
— BERGH (A.). Fall of myosis spinalis (*Hygica*, p. 245).
— BORDUR. Note sur les effets narcotiques du protoxyde d'azote (*Journ. de thérap.*. p. 885).
— BOUCHERON. Sur la section des nerfs ciliaire et du nerf optiques en arrière de l'œil substituée à l'énucléation, etc. (*Gaz. méd. de Paris*, p. 442).
— BULL (Ch.). The influence of neuralgie of the trigeminus causing iritis and choroiditis and its pathological signifiance (*New York med. Rec.*, p. 535).
— CUIGNET. Arrachement de la totalité de l'iris (*Recueil d'Ophtalm.*, p. 114).
— DROUIN (Alph.). De la pupille, anatomie, physiologie, sémiologie. Thèse de Paris, in-8°, p. 389).
— DUDOMYT. Iritis spécifique maligne (*Gaz. des Hôp.*, no 8, p. 779.
— HASNER (v. A.). Ueber recidivirende Iritis (*Prag. med. Wochensch.*, 1, 8).
— HEMPEL. Ueber die Spinalmyosis (*Arch. f. Ophthalm.*, XXII, 1, p. 28).
— HIRSHBERG. Historische Notiz su Betreff der sympathischen Ophthalmie (*Arch. f. Augen u. Ohrenheilk.* IV, p. 269).
— — Zur sympath. Reizung u. Entzündung (*Arch. f. Ophthalm.*, t. XXI, p. 136).
— HUTCHINSON (J.). Infantile iritis leaving peculear opacities on beneath lens-capsule deformed teeth query: small pox or heriditary syphilis (*Ophth. Hosp. Rep.*, VIII, p. 488)
— HYORT. Ein Fall von total acquerirter Iridiremie (*Klin. Monatsbl.*, p. 205).
— JEFFRIES (B. Joy). The detachement of posterior synechyes (*Rep. of the fifth internat. Ophth. Compress.*, p. 69).
— KIPP (J.). Ueber einen Fall von primæren Iris sarcom. Heilung durch Exstirpation der Geschucht (*Arch. f. Augen- u. Ohrenheilk.*, IV, p. 177).
— KLEIN (S.) Tod nach Iridectomie (*Oest. Jahresb. f. Pädiatrie.*, II).
— KNAPP (H.) Doppelseitige einfache Iridectomie mit Ausgang in Hornhautvereiterung (*Archiv. f. Augen u. Ohrenheilk.*, p. 207).
— LAMBERT. Enucleation of eye for sympath. ophthalmis (*The Cincinnati Lancet*, March, p. 227).
— LEBLANC. Essai sur les modifications de la pupille produits par les agents thérapeutiques. Thèse de Paris, in-8°, p. 160.
— MASON (Fred.). Case of cyst in the anterior chamber (*Ophth. Hosp. Rep.*, IX, p. 35).
— MASSELON. Clinique ophthalm. de Wecker p. 22-28.
— MANZ. Anatomische Untersuchungen eines Coloboma Iridis u. Choroideae (*Kln. Monatsbl.*, p. 1).
— MICHELON (G.). De l'iritomie. Thèse de Paris, in-8°, p. 80.
— MOORHEAD (J.) Case of Iridodialysis (*Brit. med. Journ.*, Oct., p. 520).
— MORTON. Hour-glass cyst of iris following a wound (*Ophth. Hosp. Rep.*, IX, p. 35).

1876. NETTLESHIP (Ed.). Clinical notes on iritis, especially as to the relative frequency of syphilis and rhumatisme, etc., as causes of the deseases. From a analysis of seventy cases (*Brit. med Journ.*, Nov., p. 617).

— NOYES (H. D.). Iridotomy by Wecker's forceps-cisors (*New-York med. Record*, Janv., p. 37).

— PERCEPIED (Elie). De la mydriase. Thèse de Paris, in-4°, p. 80.

— PIECHAUD (A.). Observation d iritis suppurative accompagnée d'inflammation et de gangrène partielle de la cornée (*Gaz. des Hôp.*, n° 53, p. 419).

— PIEFAHL. Iridotomie (*Arch. f. Augen- u. Ohrenheilk.*, V, p. 384).

— ROSSANDER. Bidragtillaere an de sympathetic Ophthalmia (*Nord med. Arch.*, VIII, et *Ann. d'Ocul.*, t. LXXV, p. 301).

— ROBERTSON (Argyll). Report of the case of a patient in whose a filamentous body was present in the anterior chamber of the eye (*Rep. of the fifth intern. Ophth. Congress*, p. 256).

— SALTINI (G.). Le injezioni sottocutanei di calomelano nella cura della iriti sifilitico (*Ann. di Ottalm.*, V, p. 337).

— SAVARY. Nouvelle observation à joindre au dossier des ophthalmies sympathiques (*Ann. d'Ocul.*, t. LXXVI, p. 151. — Contribution à l'ophthalmie sympath. (*Ibid.* p. 19).

— SCHIESS-GEMUSEUS. Zur Casenstik der Iristumoren (*Arch. de Virchow*, t. LXIX).

— SCHNABEL. Die Regleite- u. Folgekrankheiten der Iritis (*Arch. f. Augen- u. Ohrenheilk.*, V, p. 101).

— SCHOELER. (H.). Excision einer Iriscyste (*Son Jahresbericht*, p. 12).

— SICHEL. Anomalie d'innervation de l'iris, etc. (*Gaz. des hôp.*, n° 44, p. 347).

— SMET (de). Iritis serosa (*Journ. de méd. de Bruxelles*, janv., p. 508).

— STREATFEILD. Anomalous large, loose, floating body in the anterior chamber (*Ophth. Hosp. Rep.*, VIII, p. 393).

— WARLOMONT. Note sur l'ophthalmie sympathique (*Ann. d'Ocul.*, t. LXXV, p. 29).

— WEBSTER. Cysts of the iris (*Bost. med. and surg. Journ.*, Août. p. 253).

— — Ein fremder Körper in dem Auge sympath. kerato-iritis des anderen Auges Enucleation, Genesung (*Arch. f. Augen- u. Ohrenheilk.*, V, p. 394).

— WECKER. Beitrag zur Iritomie (*Klin. Monatsb.*, p. 281). — Contribution à l'iritomie (*Ann. d'Ocul.*, t. LXXIV, p. 36).

— WILLIAMS (A. D.). A double coloboma of Iris and Choroid (*The Cincinnati Lancet*, Jan., p. 62).

— WOLFE. A forme of iridectomie applicable to cases of sympathetic ophthalmia (*Med. Times med. Gaz.*, Jan., p. 59).

— ZEHENDER. Nachschrift zu einem Referate über Samelsohn. zur Nosologie u. Therap. der symp. Erkrankungen (*Klin. Monatsbl.*, p. 166).

7. ALT. Beiträge zur pathologischen Anatomie (*Arch. f. Augen- u. Ohrenheilk.*, VI, 1 et 2, p. 444).

— BERTHOLD. Granulom der Iris. — Ossification der Iris u. Choroidea (*Berl. klin. Wochensch.*, n° 41).

— HALTENHOFF. Note sur un cas d'aphakie et aniridie traumatique permettant l'observation du fond de l'œil sans ophthalmoscope (*Cong. intern. de Genève* et *Ann. d'Ocul.*, t. LXXVIII, p. 176).

— JEFFRIES. Corelysis (*Intern. Ophth. Congr. de New-York* et *Ann. d'Ocul.*, t. LXXVIII, p. 176).

— LYONS. Three cases of idiopathic iritis (*The Americ. practitioner*, p. 333).

— MAGNI. Il progresso flogistic considerato in alcani lessuli dell organo visivo. Progresso flogistico nella iride (*Revista clin. di Bologna*, p. 9).

— QUAGLINO E GUAITA. Contribuzione alla storia clinica ed anatomia del tumori intra e extraoculari (*Ann. di Ottalm.*, VI, p. 163).

— ROSSANDER. Om das revulsiva Behande hugen red iritis och iridocyclitis (*Nord-med. Arch.*, IX, n° 11).

— SCHIESS-GEMUSEUS. Zur Casuistik der Iristumoren (*Arch. de Virchow*, t. LXIX, p. 100).

1877. SCHRŒTER. Spontan enstandene serösen Iriscysten (*Klin. Monatsbl.*, XV, p. 417).
— SICHEL. Zur Iridotomie (*Ibid.*, p. 273 et *Bull. de thérap.*, 15 août).
— SPANDING. Iritis (*Boston. med. and surg. Journ.*, p. 181).
— VINCENT. Des phénomènes oculo-pupillaires dans l'ataxie locomotrice progressive et dans la paralysie générale des aliénés. Thèse de Paris, in-8°, p. 129.
— WALB. Ein Fall von Irido-Choroiditis geheilt durch Erysipelas facie (*Centralbl. f. prakt. Augenh.* Inn).
— WECKER. Iritomie mit Schere oder Messer (*Klin. Monatsbl.*, p. 392).
— WHEELER. Salicylic acid in iritis (*Boston. med. and surg. Journ.*, p. 220).
1878. ALEXANDER. Ueber einseitige Accomodationslähmung mit Mydriasis auf syphilitischer Basis (*Berl. klin. Wochensch.*, n° 21).
— BAUMGARTEN. Tuberculose der Conjunction, Cornea und Iris nebst Bemerkungen über Tuberculose überhaupt (*Arch. f. Ophtalm.*, XXIX, 3, p. 135).
— BENTON. Idiopathia mydriasis treated with eserine Traumatic coredialysis. Acquired irideremia (*Brit. med. Journ.*, juillet et sept.).
— DELACROIX. Des corps étrangers libres dans la chambre antérieur (*Un. méd. du Nord-Est*, n° 3).
— DICKINSON. Mydriasis (*Saint-Louis med. and surg. Journ.*, XXXIV, p. 452).
— GALEZOWSKI. Contracture hystérique de l'iris et du muscle accommodateur avec myopie consécutive (*Prog. med.*, n° 3).
— HALTENHOFF. Corps étrangers de l'iris (*Premier rapport de la clinique*, etc., Genève, in-8°).
— HIRSCHBERG. Granuloma iridis mit Erfolg für die Sehkraft geheilt; iridodialysis traumatica (*Bericht f. prakt. Augenheilkunde*, III, p. 42).
— HUTCHINSON. Ophthalmoplegia interna (*Medico. chirurg. Transact. and med. Times*, April),
— KHURCHID. Contribution à la syphilis de l'œil; de l'iritis. Thèse de Paris, in-4°.
— KNAPP. Ein Fall von sponchioser (fibrinocser) Irido-choroiditis, welche beide Augen, in einem Zwitchenraum von sieben Monaten befiel (*Arch. f. Augen- u. Ohrenheilk.* VII, 2, p. 265).
— MORTON. Idiopathic mydriasis treated with eserine (*Brit. med. Journ.*, p. 141).
— PANAS. Leçons sur les maladies inflammatoires des membranes internes de l'œil, contenant l'iritis, les choroïdites et le glaucome. Paris, in-8°.
— PEYROT. De la valeur thérapeutique et opération de l'iridectomie. Thèse de Paris, in-8°, p. 104.
— PLUGER. Insuccès dans trois opérations d'iridectomie (*Bericht der Augenklinik in Bern*, in-8).
— PROKISCH. Die Erkenntniss der Iritis syphilitic. von ihrer Entdeckung durh Johann Adam Schmidt bis auf William Lawrence, Wien, in-8°, p. 30.
— RAJA. Sulle applicazioni dello iodoformio alla terapiea oculare (Irido-choroiditis syph.) (*Ibid.*, VII, p. 485).
— RAMPOLDI. Della pilocarpina alla terapia oculare (*Ann. di Ottalm.*, p. 503).
— RISLEY. Iritis (*Transact. of the med. Soc. of the state of Pensylvania*, XII, p. 98).
— SERRIGNY. Contribution à l'étude des complications de l'iritis syphilitique. Thèse de Paris, in-4°,
— SCHMIDT. Ueber die Behandlung syphilit. Augenaffectionen mittelst subcut. Quecksilbereinspritzung (*Cent. f. Augenheilk.*, p. 284).
— STEINHEIM. Ueber Iridotomie mit Emphelung des Sichelschen Mesers (*Tagbl. der Naturforcherves.*, p. 167).
— STORY. Acquired irideremia ; traumatic iridodialysis (*Brit. med. Journ.*, p. 359).
— STRAWBRIDGE. Cyst of the Iris (*Transact. of the Americ. ophtalm. Soc.*, p. 386).
— VERMYNE. A case of multiple rupture of the circulus iridis minor without other injury of the eye-ball (*Transac. of the Americ. ophth. Society*, p. 495).

1879. ADAMS. On a case of sarcoma of the Iris and ciliary body (*Lancet*, p. 511).
— BARRAQUER. Consideraciones sobre la terapeutica de la iritis sifilitica (*Gaz. med. de Cataluna*. Barcelona, p. 273).
— — Mydriasis y paralysis de la accomodacion per accion refleta (*Ibid.*, p. 203).
— BITCH. Intermittirendes Hypopyum (*Klin. Monatsbl.*, p. 56).
— BOULADE. Observation sur deux cas d'excentricité de la pupille (*Vichy méd.*, p. 31).
— BRIÈRE. Synéchies antérieures (*Recueil d'Ophtalm.*, p. 385).
— CARRÉ. Débris de membrane pupillaire; trois observations (*Gaz. d'Ophthalm.*, I, p. 33).
— CONTI. Il miasma palustre et la malattie interna degli occhi (*Atti dell' Associaz. ottalm. ital.*, p. 72).
— CRESPI. Delle lesioni violente dell' occhio e sue despendenze riscontrate vel quadrienno deosar, etc. (Corpi stranieri della camera anteriore) (*Ann. di Ottalm.*, VIII, p. 20).
— CUIGNET. Iritis périphérique ou circonférencielle (*Recueil d'Ophth.*, p. 30).
— DEUTSCHMANN. Notiz über Impftuberculose des Auges (*Arch. f. Ophthalm.*, XXV, 4, p. 480).
— DICKINGSON. Mydriasis (*Illinois med. Rec.*, p. 189).
— DOR. Lances graduées pour l'iridectomie (*Deuxième rapport annuel de la Clinique ophth. à Lyon*, in-8°, p. 25).
— EVANS. On mesuring the pupil (*Brit. med. Journ.*, p. 662).
— FAJARNÉS. Estafiloma del iris (*Cron. oftalm. Cadix*, p. 43).
— FOUQUÉ. De la duboisine. Thèse de Paris, in-4°.
— FOURNET. Mydriase du côté droit dans un cas d'hypertrophie des ganglions cervicaux du côté correspondant, etc. (*Recueil d'Ophth.*, p. 304).
— GEBSER. Some formes of iritis and theer consequences (*St-Louis Cons. of med.*, p. 367).
— GRANDCLÉMENT. Un cas d'iritis séreuse rapidement guérie par l'ésérine (*Lyon méd.*, p. 310).
— — Disparition complète et simultanée de l'iris et du cristallin à la suite d'un choc (*Ibid.*, p. 35).
— GUÉRINEAU. Étude des diverses formes d'injections de la conjonctive dans la conjonctivite, la kératite et l'iritis. Thèse de Paris, in-4°, p. 38.
— HAAB. Zur Tuberculose des Auges (*Arch. f. Ophthalm.*, XXV, 4, 163).
— HAENSELL. Impftuberculose des Auges (*Bericht über die Vers. der Ophth. Gesellsch. zu Heidelberg*, p. 236).
— — Beiträge zur Lehre von Tuberculose der Iris, etc. (*Arch. f. Ophthalm.*, XXV, 4, p. 1).
— HOWE. Foreign bodies in the iris (*Buffalo med. and surg Journ.*).
— HUTCHINSON. Destructif symetric Iritis (*Lancet*, p. 619).
— JÆGER (E. de). Ein Fall von erfolgreicher Extraction eines Zündhütchenstückes aus der hinteren Augenkammer (*Arch. f. Augenheilk.*, VIII, p. 396).
— KNAPP. Die Entfernung von Fremdkörper aus dem Innern des Auges (*Arch. f. Augenheilk.*, VIII, p. 71).
— — Drei erfolgreich operirte Fälle von Sarcom der Iris (*Ibid.*, p. 241).
— KNIES. Beiträge zur Kenntniss der Uvealerkrankungen. I. Iritis serosa nebst Bemerkungen über symp. Uebertragung (*Ibid.*, p. 1).
— KUHNT. Eine Modification der Iridectomie zu optischen Zwecken (*Centralbl. f. prakt. Augenheilk.*, p. 138).
— LANDESBERGER. Nevralgia corporis ciliaris idiopath. oculi utriusque (*Klin. Monatsbl.*, p. 280).
— LANGE. Iridodialysis totalis traumatica (*Petersb. med. Wochenschr.*, n° 43).
— LEVRIER. Des accidents oculaires dans les fièvres intermittentes. Thèse de Paris, in-4°.
— LIBNISKY. Ein Fall von vollständiger Atropie der Iris in Folge von sehr lang

andauerndem Atropingebrauch, etc. (*Prot. der Gesellschaft der Marineärzte zu Kronstadt*).

1879. MANFREDI. Eame anatomico di un piccolo settore di neoplasia iridocigliare. Modena, in-8°.

— ODEVAINE. On iridectomie in certans complications of iritis (*Indian med. Gaz.*, VIII, p. 46).

— PARINAUD. Tubercules de l'iris (*Gaz. d'Ophthalm.*, I, p. 118).

— PFLÜGER. Irido-keratitis specifica (*Bericht über die Augenklinik*, p. 31).

— PUFOHL. Ueber Cerectopie (*Centralbl. f. prakt. Augenheilk.*, p. 293).

— PUTCHER. Coloboma iridis congenitum (*Bericht des naturw. Vereins in Innsbruck*, VIII, p. 46).

— RAVA. Spasmo acuto dell' accommodazione consecutiva a nevralgia del trigemino (*Ann. d'Ottalm.*, p. 554).

— RENÉ. Kyste de l'iris (*Gaz. des Hôp.*, n° 110).

— RUMECHEWITCH. Membrane pupillaire persistante (*Aerztliche Blätter*, n° 386).

— SAMELSOHN. Ueber Iristuberculose (*Bericht der ophth. Gesellsch. zu Heidelberg*, p. 71).

— SANTOS FERNANDES. Mas sobre los cuerpos extranos de la camera anterior del' oio (*Cron. méd.-quir. de la Habana*, V, p. 436).

— SCHIESS-GEMUSEUS. Irido-choroiditis serosa in Folge von Störungen der Menstruation (*Jahresbericht der Augenheilanstalt in Basel*, p. 37).

— SOELBERG WELLS. Spasm of the ciliary muscle treated by dubresnie (*Lancet*, p. 223).

— TOURNEAU. Abcès de l'iris chez les scrofuleux. Thèse de Paris, in-4°.

— WARLOMONT. Lances graduées pour l'iridectomie (*Ann. d'Ocul.*, t. LXXXI, p. 162).

— WECKER. Della combinazione dell' iritomia colla escisione e lo strapamento dell' iride (*Atti dell' Associazione ottalm. italiano*, p. 53, et *Ann. d'Ocul.*, t. LXXXII, p. 1377).

— — Valeur sémiotique de la mydriase et du myosis (*Gaz. des Hôp.*, p. 141).

— WOERT. Des traumatismes du globe de l'œil (*Recueil d'Ophth.*, p. 355).

— ZIMNISKY. Ein Fall von Extraction eines Eisensplitters aus der vorderen Kammer (*Aerztl. Blätter*, n° 54).

1880. ARMAIGNAC. Aniridie congénitale presque complète; luxation totale du cristallin dans le corps vitré; guérison (*Rev. clin. d'Oculist.*, t. I, p. 49).

— BADAL. Luxation traumatique des deux cristallins, complète à droite, avec déchirure de l'iris, etc. (*Journ. méd. de Bordeaux*, p. 127).

— — Contribution à l'histoire des manifestations oculaires de la syphilis (*Ibid.*, p. 28).

— BLIESKE. Fall von Iritis crouposa. Diss. inaug. Greifswald, in-8°.

— BRUN. Essai sur l'irido-choroïdite rhumatismale et son traitement par le salicylate de soude. Thèse de Paris, in- 4°.

— CANDRON et DEBÈRRE. Fragment d'acier logé dans l'iris. Tentative infructueuse d'extraction à l'aide d'un aimant; iridectomie, guérison (*Recueil d'Ocul. du Sud-Ouest*, p. 81).

— BULLER. Recurrent iritis; cured by iridectomie (*Montreal Gen. Hosp. Resp.*, p. 220).

— CARRÉ. Rupture de la sclérotique à la partie inférieure avec arrachement complet de l'iris, qui s'est logé sous la conjonctive, sans luxation du cristallin (*France méd.*, p. 338).

— CHILSOHN. Iris extensively torn by a blow from a whip-esh without injury of the cornea (*New-York. med. Journ.*, p 195).

— COSTA-PENEDA. Ueber primaire menschliche Iristuberculose mit erfolgreicher Ueberimpfung auf die Kaninchen (*Arch. f. Ophthalm.*, XXVI, p. 174).

— DELAMARE. De la pupille au point de vue sémiotique. Thèse de Montpellier, in-4°.

— DEUTSCHMANN. Zur Impftuberculose des Auges (*Arch. f. Ophthalm.*, t. XXVI, 2, p. 99).

— DRON. De l'iritis. Thèse de Paris, in-4°.

— DUJARDIN. Myopie soudaine au début d'une irido-choroïdite séreuse (*Journ. des sciences méd. de Lille*, II, p. 63).

1880. Erb. Ueber speciale Myosis und reflectorische Pupillenstarre (*Leipzig. Universit. Programm*).
— Falchi. Contributo clinico ed anatomico allo lioba culni primitiva dell iride (*Giorn. d. r. Acad. de med. di Formio*, XXVII, p. 442).
— Galezowski. Irido-choroïdite avec cholestéariue dans la chambre antérieure; énucléation; analyse histologique par le docteur Poncet (*Recueil d'Ophth.*, p. 513).
— Geissler. Ueber die Vorzugsweiss bei dem weiblichen Geschlechte vorkommenden Augenkrankheiten (*Berl. klin. Wochenschr.*, p. 546).
— Hock. Ueber die Complicationen der Iritis specifika Erkrankungen der Hornhaut (*Wien. med. Presse*, n° 52).
— Hotz. Ueber Iritis specifica (*Arch. f. Augenheilk.*, X, 1, p. 32).
— — Zündhütchenfragment in der Iris seit 25 Jahren (*Ibid.*, p. 81).
— — The value of salicyl acid in the treatment of rhumatic diesases of the eye (*Chicago med. Journ. and Exam.*, p. 501).
— Kipp. On gonorrhoic irido-choroiditis (*New-York med. Record Journ*).
— Knies. Iritis serosa nebst Bemerkungen über sympatische Uebertragung (*Arch. f. Augenheilk.*, IX, 1, p. 1).
— Landesberg. A case of nevralgia of the fefth branch of the fefth pair (*Med. and surg. Report*, n° 10).
— Lundy. Iritis (*Michigan med. News*, p. 170).
— Manfredi. Le diagnostic de la tuberculose prim. de l'iris (*Ann. di Ottalm.*, IX, p. 75).
— — et Cofler. De la tuberculose oculaire (*Arch. d'Ophth.*, I, p. 41).
— Mathieu. Ophthalmie tuberculeuse (*Bull. de thérap.*, p. 59).
— Mengin. Note sur un cas d'iritis blennorrhagique (*Recueil d'Ophthalm.*, p. 67).
— Nilot. Contribution à l'histoire de la syphilis oculaire, des gommes syphilitiques de l'iris et du corps ciliaire. Thèse de Paris, in-4°.
— — Contribution à l'histoire de la syphilis et de la tuberculose oculaire. Paris, in-8°, p. 144.
— Oeler. Ein Fall von traumatischer Aniridie (*Centralbl. f. prakt. Augenheilk.*, août).
— Olivier. Iritis, diagnostic and treatment, read before the North. med. Ass. (*Med. and surg. Reporter Philadelphie*, p. 199).
— Osuna. Breves consideraciones sobre el pronostico y el tratamento de la irido-coroiditis plastica (*Cron. oftal. Cadix*, X, p. 175).
— Panas. De la mydriase (*Tribune méd.*, p. 185).
— Pomerasatsov. Ob operationum spolobie le chenija plevito (traitement chirurgical de l'iritis séreuse) (*Med. Shornik Tiflis*, XVII, 4).
— Rosemont-Malbot. Etude sur le tremblement de l'iris et particulièrement sur la pathogénie. Thèse de Paris, in-4°.
— Ryerson. Remarks on syphilitic iritis (*Canada Lancet Toronto*, XXII, p. 289).
— Samelsohn. Traumatische Amridie, etc. (*Centralbl. f. prakt. Augenheilk.*, juin).
— — Die Ciliarfortsätze bei Iridiremie u. Aphrakie (*Ibid.*, juillet).
— — Noch einmal die Ciliarfortsätze bei Iridiremie (*Ibid.*, août).
— Schiess-Gemusens. Ueber Fremdkörper der Iris in der vorderen Kammer (*Corresp. Blatt für schweiz. Aerzte*, IX, p. 677 et 709).
— Schmidt-Rimpler. Ciliarnevralgie (*Eulenburg's Realencyclopedie*, III, 292).
— Schœler. Demonstration eines Falles von massenhafte Ansammlung von Cholestearin-Krystallen in der vorderen Kammer (*Berl. klin. Wochenschr.*, p. 421).
— Schrœder. Beiträg. zur Kenntniss der Iritis syphilitica. Diss. inaug., Dorpat, in-8°.
— Schubert. Ueber syphilitische Augenkrankheiten. Berlin, in-8°, p. 140.
— Seggel. Ueber Iridochoroiditis gummosa u. die Häufigkeit der Iritis syphilitica überhaupt (*Arch. f. Augenheilk.*, IX, 4, p. 454).
— Simi. Iridodialisi remediate con l'iridencleisis (*Boll. d'Ocul.*, II, p. 17).
— Treilet. Beiträge zur pathol. Anatomie des Auges. V. Aniridia u. aphakia traumatika (*Arch. f. Ophthal.*, XXVI, 3, p. 109).

1880. Van der Laan. Gômas de corpo ciliar (*Period. de Ophthalm. prat.*, p. 33).
— Williams. Report of cases of cyst of the iris (*Transact of the Americ Ophtalm. Society*, p. 104).
— Wolfe. On a bleeding tumor of the iris (*Med. Times and Gaz.*, p. 584).
1881. Adams. On some unusual forms of iritis (*Opth. Hosp. Rep.*, p. 214).
— Alix. De l'iritis séreuse et des phénomènes glaucomateux. Thèse de Paris, in-4°.
— Arlt. Klinische Darstellung der Krankheiten des Auges (*Iris u. Ciliarkörper*. Wien, in-8°).
— Armainac. Aniridie congénitale presque complète, etc. (*Rec. d'Ocul.*, II, p. 217).
— Becker (de). Augeborne Irideremie (*Tenk. Lækarckhandel*, XXII, p. 434).
— Brown. A case of congenital aniridie with cataract (*Amer. Sp.*, II, p. 165).
— Caudron. Fragment d'acier logé dans l'iris; tentative infructueuse d'extraction à l'aide d'un aimant; iridectomie, guérison (*Rev. clin. d'Ocul.*, p. 221).
— Chisolm. Salicylsaures Natron hie der Behandlung der Iritis (*Arch. f. Augenheilk.*, avril).
— Cohn. Zur Anatomie der persistirenden Pupillarmenbran (*Centralb. f. prakt. Augenheilk.*, avril).
— Del Toro. Contribucion a la historia del tratamento de la sifilis ocular (*Cron. oftal. Cadix*, p. 5).
— Deutschmann. Genuine Iristuberculose u. solehe des Corpusciliare (*Arch. f. Ophthalm.*, XXVII, 2, p. 317).
— — Zur pathologischen Anatomie des Iris u. Aderhaut-Coloboma, als Grundlage einer Erklärungsversuchs der sogenamiten Hemmungsbildungen überhaupt (*Klin. Monatsbl.*, p. 101).
— Drewes. Ein Beiträg. zur Statistik u. Diagnostik der Syphilitischen Augenerkrankungen. Diss. inaug. Berlin, in-8°.
— Erickhöffer. Ueber Corectopie. Diss. Inaug., Bern, in-8°.
— Gardiner. A case of iritis serosa (*Chicago med. Journ. and Exam.*, p. 138).
— Gomencoro. De la pilocarpine dans l'irido-choroïdite plastique (*Société de méd. de Paris*).
— Gray. Chronic iritis complicated with cataract, twenty-one years standing; operation; recovery of sight (*Austral med. Journ. Melbourne*, p. 454).
— Guaita. Cisti de l'iride (*Ann. di Ottalm.*, X, p. 10).
— Hænsel. Vorläufige Mittheilung über Versuche von Imphsyphilis der Iris u. Cornea des Kaninchenauges (*Arch. f. Ophtalm.* XXVII, 3, p. 93).
— Hock. Ueber den Zusammenhang des Keratitis interstitialis mit der iritis spec. (*Wien. med. Presse*, n°s 10 et 12).
— Holmes. A case of traumatic aniridia (*Arch. of Ophth.*, X, r. 169).
— Horstmann. Ueber recidivirende Iritis (*Centralb. f. prakt. Augenheilk.*, oct.).
— Kœnigstein. Historische Notizen. II. Ueber die Pupillasmembran (*Arch. f. Ophthalm.*, XXVII, 3, p. 60).
— Lippencott. Foreign bodies in the anterior chambre of the eye (*Pittsb. med. Journ.*, I, p. 44).
— Masse. Des tumeurs perlées de l'iris (*Rec. d'Ophth.*, p. 394 et 477).
— — De la formation par greffe des kystes et des tumeurs perlées de l'iris (*Gaz. hebd*, p. 587 et 611).
— Michel. Ueber Iris u. Iritis (*Arch. f. Ophthalm.*, XXVII, 2, p. 171).
— Moore. Flaccidity of the iris during life (*Brit. Med. Journ.*, p. 137).
— Morton Stanford. Flaccidity of the iris in real death (*Ibid.*, p. 146).
— Moura Brazil. Aniridia on falla completa do iris (*Arch. de med. cir. e pharm. no Brazil*, I, p. 7).
— Popp. De l'iritis syphilitique chez les scrofuleux. Thèse de Paris, in-4°.
— Praile. Iritis syphilitique (*Ann. méd. Belg.*, août).
— Prout et Bull. Sarcoma of the choroid, ciliary body and iris (*Arch. of Ophthalm.* X, 2).

1881. Réné. Granulomes et gommes de l'iris (*Gaz. des hôp.*, p. 550).
— Reuling. A case of iritis syphilitica and psoriasis syphilitica, treated with cascarac amara (*Therap. Gaz. Detract*, II, p. 207).
— Reynolds. Plastic Irido-cystitis (*Philad. med. Times*, avril, p. 459).
— Rockliffe. Coloboma of the choroid and iris (*Boston med. Journ.*, p. 385).
— Romiée Mélano-sarcome de l'iris (*Recueil d'Ophthalm.*, p. 207).
— Rüter. Ueber Tuberculosis iridis (*Arch. f. Augenheilk.*, X, 2, p. 147).
— Schubert. Zur Pothogenesis u. Therapie der syphilitischen Augenkrankheiten (*Wien med. Presse*, p. 10).
— Spell. Case of cyst of the iris (*Ophth. Hosp. Rep.*, X, p. 208).
— Streatifeld. Segmental Kerato-Iritis (*Brit. med. Journ.*, p. 385).
— Sturgis. A lecture upon syphilitic Iritis (*Med. Bull. Philadelphia*, p. 251).
— Tartuffri. Un caso di granuloma dell' iridi senza cellue giganti (*Ann. di Ottalm.*, X, p. 331).
— Treitel. Ein Fall von sehr grossem Gumma der Iris geheilt mit partieller Verkäsung (*Berl. klin. Wochensch.*, n° 28).
— Ullmann. Un cas d'iritis diabétique (*France méd.*, p. 517).
— Vernon. Ectopia; iridodonesis; myopia and old choroiditis (*Lancet*, 9 avril).
— Webster. On syphilitic. iritis (*Med. Record New-York*, p. 113).
— Wideler. Ueber Iritis syphilitic. mit Rücksicht auf ihr Verhalten zur allgemeinen luelischen Diathese (*Arch. f. Ophthalm.*, XXVII, 2, p. 99).

1882. Alin. De l'iritis séreuse et des phénomènes glaucomateux, Thèse de Paris, in-4°.
— Arlt. Ein Fall von Tuberculosis iridis (*Wien. med. Blätter*, n° 24).
— Brailey and Edmunds. On a case of tuberculosis disease of the iris (*Transact. of ophth. Soc. of the unit. Knijd.*, t. II, p. 269).
— Burnet. Iritis. A clinical lecture (*Med. News*, XLI, p. 393).
— Canto. Iritis sifilitic doble (*Gaz. de hop. Valencia*, p. 15).
— Carter. A case of partial paralysis of the iris *Chicago med. Rev.*, p. 545).
— Chisolm. Syphilitic infection with iritis from an oral chancre (*Maryland med. Journ.*, p. 81).
— Clement. Ueber iritis gonorrho. so wie über den Zusammenhang von Iritis mit Erkrankungen der servösen Hœhlen. Diss. inaug. Berlin, in-8°.
— Come y Landa Atresia pupilar considerable del ojo direcho suston de una iritis parequematosa (*Rev. espagn. de oftal.*, mai).
— Cornwell. Purulent cyclitis from septic embolesis of the eye in a case of phlegmonous erysipela (*Med. Record*, 12 août).
— Denk. Eine Beobachtung bei ringfœrmigen u. theilweisem Absehlusse der Pupille (*Centralb. f. prakt. Augenheilk.*, p. 33).
— Eates. Syphilitic Iritis (*Brit. med. Journ.*, 27 mai).
— Eversbusch. Beiträge zur Genese der serösen Iriscysten (*Mittheilung, aus der Münchener Augenkl.*, t. I, p. 1).
— Fano Iritis syphilitique à forme hémorrhagique (*Journ. d'Ocul.*).
— Fœrster. Korelyse (*Arch. f. Augenheilk.*, XII, 1, p. 3).
— Fonseca. Iritis plastica (*Rev. de clin. méd.*, VIII, p. 548).
— Fuchs. Melanoma iridis (*Arch. f. Augenheilk.*, XI, p. 435).
— Haass. Statistik über 300 in der Augenklinik in dem Zeitraum von 1879. — 80 ausgeführte Iridectomien (*Mittheilungen aus der Augenklinik zu München*, p. 72).
— Hasner. Melanosarcoma iridis primarum circumscriptum (*Prag. med. Wochensch.*, p. 61).
— Hirve. Symptomatology of the pupil. pathological changes (*Buff. med. surg. Journ.*, t. XXI, p. 481).
— Horner. Krankheiten des Auges im Kindesalter (*Gerard's Handb. der Kinderkrankheiten*, f. 20 à 24).
— Hosch. Ein Fall von primären Sarcom der Iris (*Correspondentzbl f. Schweizer Aerzte*, n° 8).

1882. LAUDSBERG. Dreijähriges Verveilen eines Eisensplitters in der Iris (*Klin. Monatsbl.*, p. 324).
— LITTLE. Removal of chip of iron from the iris sexten years in the eye (*Ophth. Rev.*, p. 244).
— LOPES-HERRERA. Observation d'un cas de hernie de l'iris (*La Consulta*, n° 1, juin).
— MAKLAKOFF. La sphinctérectomie et le sphinctérectome (*Arch. d'Ophthalm.*, p. 230).
— MEELES. Case of tubercle of iris, choroid and retina (*Transact. of the ophthalm. Society of unit. Kingd.*, p. 265).
— MERRIL. A clinical lecture in iritis (*Med. an Albany*, III, p. 117).
— MOYNE, Scollamento dell iride (*Bol. d'Oculist.*, p. 1).
— NETTLESHIP and FOX. Iritis double chez un enfant de treize ans (*Operat. Coll. Clin. Rec.*, III, p. 171).
— OWEN. Tumor of iris (*Brit. med. Journ.*, p. 1156).
— PAJADERSKI. Iodoform in der Augenheilkunde. Diss. inaug. Greifswald, in-8°.
— PONCET. Tubercules primitifs de l'iris et des corps vitrés (*Progrès méd.*, p. 475).
— ROTHMUND et EVERSBUSCH. Erkrankungen der Iris (*Mittheilungen aus der Augenklinik in München*, p. 306).
— SCHENKL. Die Massage des Auges (*Prag. med. Wochensch.*, p. 301).
— SCHULEK. Die optischen Verhältnisse bei Doppelpupillen (*Arch. f. Ophthalm.*, XXVIII, 3, p. 108).
— SIMI. Due casi patravi (*l'Impériale*, XVII, p. 240).
— STELLWAG DE CARION. Entzündungen im vorderen Ciliargewebe (*Abhandlungen, aus dem Gebiete der prakt Augenheilkunde*, Wien, in-8, p. 30).
— STURGIS. Two cases of gummous iritis (*Illust. Anat. med.*, p. 66).
— SWANZY. Primary tubercule of the iris (*Trans. of the ophth. Soc. of the unit. Kingd.*, II, p. 253).
— WEINBERG (A.). Kystes de l'iris (*Recueil. d'Ophth.*, p. 139).
— WOLFE (J. R.). Leçon clinique sur un cas de tuberculose de l'iris et du corps ciliaire (*Ann. d'Ocul.*, t. LXXXVII, p. 148).
— WOLFF. Ueber Iris-Tuberculose (*Centralb. f. prakt Augenheilk.*, juillet).
— — Ueber Iristuberculose Diss. inaug. Berlin, in-8°.
— ZEHENDER. Ueber perispheire Iris-Vorfälle (*Bericht. der Oph. Gesell.*, 14 Versam).

1883. BERTHEN. Aniridia et aphakia traumatica (*Klin. Monatsbl.*, XXI, p. 62).
— BREMER. Ein Fall von sympath. Entzündung nach diffuser tuberculöser Entzündung.
— GLASCOTT. Cils dans la chambre antérieure (*Lancet*, 19 mai).
— KNAPP. Contribution to the clinical history of metastatic Irido-choroiditis (*Transact. of the Americ. ophth. Soc.*, 1882-1883, p. 396).
— LITTLE. De l'influence des traumatismes sur la genèse de l'ophthalmie sympathique (*Pensylvan. med. Soc. Transac.*, XIV, p. 163).
— POWER. Ophtalmie sympathique dix-sept jours après l'excision de l'autre œil (*Brit. med. Journ. syfillis*).
— RAMPOLDI. Une nouvelle cause de mydriase (*Ann. di Ottalm.* XI, p. 6).
— RENTON (Crawford). Extraction d'un cil de la chambre antérieure (*Lancet*, mai, p. 819).
— SCHÆFFER. Aniridie u. Aphakie Iridodialysis traumatica (*Arch. f. Ophthalm.*, XXIX, 1, p. 13).
— — Zur Casuistik der Iritis gummosa (*Berl. klin. Wochensch.* XX, p. 27).
— SCHERK. Iridotomie (*Ibid.*, n°s 25 et 27).
— STETEGAST. Die Iridotomie. Diss. inaug. Berlin, in-8°, p. 3.
— TAYLOR. Traitement chirurgical de l'ophthalmie sympathique (*Brit. med. Journ.*, 22 Dec.).
— VOSSIUS. Conjenitale Anomalies der Iris (*Klin. Monatsbl.*, p. 233).
— WALDHAUER. Fall von sympath. Ophthalmie (*Klin. Monatsbl.*, XXI, p. 887).
— WALKER. Acute sympath. Ophthalmie, etc. (*Brit. med. Journ.*, 22 Dec.).

II — CHOROIDE

1840. Froebelius (G.). De atrophia bulbi humani. Testamen anatomico-pathologicum. Dresden, in-8°, p. 31, 3 Taf.

1841. Engel. Melanotische Entartung des Auges (*Oest. med. Jarhb.* Jan.).
— Heyfelder. Markschwamm des Auges (*Heidelb. med. Ann.* t., VII, H. 2).
— Malgaigne. Mélanose de l'œil (*Gaz. des Hôp.*, n° 55).

1843. Fritsche. Die bösartigen Schwammgeschwülste des Auges u. seiner nächsten Umgebung. Freiburg, in-8°, p. 462.

1844. Froebelius. Ueber Melanosis bulbi, etc. (*v. Walther's u. v. Ammon's Journ.*, t. III).
— Sichel. Cas de mélanose de l'œil (*Gaz. des Hôp.*, n° 152).

1845. Fischer. Metastatische Ophthalmie durch Pyämie nach Venenverletzung (*Prager Vierteljahrschr.*, Bd II, p. 2).
— Lawrence. Vorträge über Melanose des Auges (*Lond. med. Gaz.*, Oct.).
— Ryba. Ueber Melanose des Auges (*Prager vierteljahrschr.*, Bd II, p. 2).

1846. Lusardi. Mémoire sur le fongus hématode et médullaire de l'œil, etc. Paris, in-8°, p. 79.
— Sichel. Recherches cliniques et anatomiques sur l'atrophie de l'œil (*Ann. d'Ocul.*, t. XVI, p. 171 u. 195).
— Taylor. Maladie du globe oculaire, simulant un fongus de mauvaise nature (*Dub. med. Press.* et *Ann. d'Ocul*, t. XVI, p. 99).

1847. Sichel. Sur une forme particulière de l'inflammation partielle de la choroïde et du tissu cellulaire sous-conjonctival (*Bull. de thérap.*, mars).

1848. Fallot. Quelques mots sur la choroïdite (*Ann. d'Ocul.*, t. XX, p. 133).

1850. Buhrig. Choroïditis acuta cum excitu in suppurationem; choroiditis chronica, etc. (*Deutsche Klinik*, n° 10).
— Dalrymple. Pathologie of the human eye. London, in-8°, Fas. V u. VI.
— Jacob. A treatise on inflammation of the eyeball. Dublin, in-8°, p. 348.

1851. Sichel. Mélanose de l'œil; opération. Quelques considérations sur cette affection (*Ann. d'Ocul.*, t. XXVI, p. 16 et *Gaz. des hôp.*, n° 98).

1852. Ammon (v.). Fungus melanodes corporis ciliaris (*Deutsche Klinik*, n° 14).
— Blodig. Zur Lehre von der Choroiditis (*Wien. med. Wochenschr.*, n° 5).
— Gieseler. Ueber die Atrophie des menschlichen Auges. Diss. inaug. Erlangen, in-8°.
— Roser. Zur Lehre der Choroiditis u. ihrer Folgen (*Arch. f. phys.*, Heilkde, XI, 2).
— Ryba. Ueber eine eigenthümliche Form der partiellen Choroiditis (*Prager Vierteljahrschr.*, Bd IX, 4).

1853. Pamard. Observations ophthalmologiques propres à infirmer l'opinion généralement admise sur la nature cancéreuse des mélanoses (*Ann. d'Ocul.*, t. XXIX, p. 25).
— Stoeber. De la nature cancéreuse de la mélanose de l'œil (*Ibid.*, t. XXX, p. 264).
— Tavignot. La mélanose est-elle un cancer? (*Ibid.*, t. XXIX, p. 279.)

1854. Graefe (A. v.). Zwei Fälle von Ruptur der Choroidea (*Arch. f. Ophthal.*, Bd I, 1, p. 402).

1855. Donders. Die Metamorphose der Pigmentschicht der Choroidea (*Arch. f. Ophthalm.*, Bd. I, 2. p. 107).
— Graefe (A. v.). Präparat von Choroiditis tuberculosa bei einem Schweine (*Ibid.*, Bd II, 1, p. 214).
— Jaeger (E. v.). Ueber Choroidealtuberkel (*Oest. Zeitschr.* n° 2).
— Muller (P.). Ueber krankhafte Ablagerungen an der Innenfläche der Choroidea (*Verhandl. d. phys.-med. Ges. in Würzb.*, VII, 2).

1855. WEBER (Ad.). Ein Fall von partieller Hyperämie der Choroidea bei einem Kaninchen (*Arch. f. Ophthalm.*, Bd II, 1, p. 133).

1856. GRAEFE (A. v.). Ueber das ophthalmoscopische Erscheinen von Cholestearin zwischen Netzhaut und Choroidea (*Arch. f. Ophthalm.*, Bd II, 2, p. 319).

— MULLER (H.). Untersuchungen über die Glashäute des Auges, insbesondere die Glaslamelle der Choroidea und ihre senilen Veränderungen (*Arch. f. Ophthalm.*, Bd II, 2, p. 1).

1857. DONDERS. Neubildung von Glashäuten im Auge (*Arch. f. Ophthalm.*, Bd III, p. 150).

— MULLER (H.). Ueber Veränderung an der Choroidea bei Morbus Brightii (*Verhandl der phys.-med. Ges. zu Würzb.*, Bd VIII).

— SAINT-LAGER et HERONI. Etude sur la mélanose de l'œil suivie de quelques expériences chimiques et micrographiques (*Ann. d'Ocul.*, t. XXXVIII, p. 97).

— SICHEL. Abhandlung über das Staphylom der Choroidea (*Arch. f. Ophthalm.*, Bd III, p. 211).

— — De la mélanose de l'œil (*Gaz. hebd.*, n°s 21 u. 22).

1858. BADER. Neuroma of a ciliary nerf (*Ophth. Hosp. Rep.*).

— ESMARCH. Perforation der Netzhaut durch eine Choroidealblutung (*Arch. f. Ophthal.*. Bd IV, 2, p. 350).

— GRAEFE (A. v.). Zur Diagnose des beginnenden intraocularen Krebses (*Arch. f. Ophth.*. Bd IV, 2, p. 219).

— HULKE (J. W.). Morbid anatomy of the choroid and retina (*Ophth. Hosp. Rep.*, n° 2, p. 67).

— MANZ. Tuberkel der Choroidea (*Arch f. Ophthal.* Bd IV, 2, p. 120).

1859. BADER. Apoplexie of Choroid (?) and retina (*Opthal. Hosp. Rep.* n° VI. p, 267).

— GUÉPIN (de Nantes). De la congestion choroidienne (*Ann. d'Ocul.*, T. XL. p. 93).

— KEMENY (J.), Chorio-uveitis capillaris (*Ung. med. Zeitschr.*, n° 23).

— LIEBREICH. Choroidealablösung (*Arch. f. Opthalm.*, Bd. V, 2. p. 259).

— QUAGLINO (A.). Su le malattie interne dell' occhio saggia di clinica di iconografia ottalmoscopia. Milano, in-8°, p. 225.

1860. DOR. Beiträg. zur Pathologie der intraoculare en Geschwülste (*Arch. f. Ophthal.*, Bd IV, 2, p. 244).

— FOERSTER. Ueber eine seltene Krankheitsform der Choroidea (*Schles. Ges. f. Vaterl. Cultur u. Med. Cenl.-Zeit.*, n° 27).

— FRANK (P.). Scars of the Choroid after traumatic rupture (*Arch. f. Opthalm.*, n° XIII, p. 84).

— GALEZOWSKI. Tumeur interne de l'œil située derrière le cristallin dans la partie ciliaire externe (*Mém. des hôp.*, p. 1081 et *Ann. d'Ocul.*, XLIV, p. 257).

— GRAEFE (A. v.). Tumor der Choroidea (*Arch. f. Ophthal.*, Bd VI, 2, p. 40).

— HEYMANN. Eitrige Choroiditis, Exstirpation. Section (*Ibid.*, p. 125).

— MULLER (H.). Erkrankung der Choroidea, Glaskörper und Retina bei Morbus Brightii mit einer eigenthümlichen Form von Embolie (*Würz. med. Zeitschr*, Bd I, p. 45).

— PAGENSTECHER (Ar.). Ueber Verknöcherung im-Auge (*Ibid.*, p. 99).

— WEDL. Atlas der patholog. Histologie des Auges unter Mitwic. Kung von. C. STELLWAG v. CARION. Leipzig. in-8°, 6 Taf.

— WHITE COOPER. Foseign bodies in the eyeball (*Ophthal. Hosp. Rep.*, n° X, p. 188).

1861. HULKE (J. W.). On the epitelium of the choroid (*Ophthal. Hosp. Rep.*, n° XV, p. 196).
— Acute Choroiditis etc. (*Ibid.*, p. 274).
— Case of choroiditis from a penetrating wound (*Ibid.*, p. 276).
— A serie of cases of carcinoma of the eyeball (*Ibid.*, p. 279).

— HUTCHINSON u. JAXON (J. H.). Syphilitische Entzündung der Choroidea, der Retina u. des Glaskörpers (*Med. Times and Gaz.*, 14 sept. u. 19 oct.).

— RITTER. Entstehung des Eiters in der Glaskörperhöhle und Verhalten der Choroidea (*Arch. f. Ophthalm.*, Bd VIII, 1, p. 52).

1862. FOERSTER. Choroiditis areolaris. (*Ophthalmologische Beiträge*. Berlin, in-8°, p. 99.)
— JACOBI (J.). De casu quodam sarcomatis in choroidea observato. Diss. inaug. Koenigsberg, in-8°.
— KLEBS. Zur normalen u. pathol. Anatomie des Auges (*Arch. f. path. Anat.*, p. 387).
1863. MANZ (F.). Di una choroidite ad essudato sierosa presa corne occasione ad utterari considerazioni sul glaucome (*Giorn. d'Ophthal. Ital.*, n°s 9 u. 10).
MANZ. Tuberculose der choroidea (*Klin. Monatsbl.*, I, p. 463).
— SCHIESS-GEMUSEUS. Beiträge zur Lehre von der Panophthalmitis (*Arch. f. Ophthalm.*, Bd IX, 2, p. 22).
1864. FANO. Observation de cancer fibro-plastique du ligament ciliaire de l'œil (*Ann. d'Ocul.*, t. LII, p. 157).
— HASNER (A. v.). Zur Statistik der Casuistik des Krebses des Sehorganes (*Prag. med. Wochenschr*, n° 49).
1865. BUSCH (F.). Falle von Geschwulstbildung im Augenhintergrunde (*Arch. f. patholog. Anatomie*, Bd XXXIV, p. 448).
— COHNHEIM. Ueber Tuberculose der Aderhaut (*Berl. klin. Wochenschr.*, n° 6).
— GALEZOWSKI. Tumeur dans l'intérieur de l'œil (*Gaz. des hôp.*, n° 69).
— GRAEFE (A v.). Ciliarkörpersarcome (*Arch. f. Ophthalm*, Bd XII, 2, p. 233 u. 237).
— HAASE. Trauma oculi sinistri. Ruptura Choroidea (*Klin. Monatsbl.*, p. 255).
— HIRSCHLER. Ruptur der Aderhaut nach einem Stoss auf das Auge (*Wien. med. Wochenschr.*, n°s 91 u. 92).
— HUTCHINSON. Three cases of cancer within the eye-ball in which symptoms of glaucome were suddenly developed (*Ophth. Hosp. Rep.*, t. V, p. 88).
— IWANOFF. Zur Ablösung der Choroidea (*Arch. f. Ophthalm.*, Bd IX, 1, p. 191).
— JACOBI. Erkrankungen des Augapfels bei Meningitis cerebro-spinalis epidemica (*Ibid.*, Bd IX, 3, p. 156).
— KLEBS. Beiträge zur Ophthalmo-Pathologie (*Ibid*, Bd IX, 1, p. 235).
— KNAPP. Ueber Sarcom der Choroidea (*Verhandl. des nat.-med. Ver. zu Heidelberg*, Bd IV, p. 27).
— — Choroidealsarcom (*Klin. Monatsbl.*, Bd III, p. 278).
— LANDSBERG. Beiträg. zur Casuistik der Tumoren (*Arch. f. Ophthalm.*, Bd IX, 1, p. 59).
— SCHIESS-GEMUSENS. Kleinzelliges Melano-sarcoma choroideae (*Arch. f. patholog. Anat.*, Bd XXXIII, p. 489).
— WILSON. Melanoma of the eye-ball (*Dubl. Anat. Journ.*, p. 206).
1867. ARLT, TETZER, RYDEL u OTTO BECKER. Bericht über die Augenklinik der Wiener Universität 1863-1865. Wi n, in-8°, p. 195.
— COHNHEIM. Ueber Tuberculose der Choroidea (*Arch. f. pathol. Anatomie*, Bd XXXIX. p. 49).
— GALEZOWSKI. Sur les altérations de la rétine et de la choroïde dans la diathèse tuberculeuse (*Arch gén. de méd.*, sept., p. 258).
— HIRSCHBERG. Sarcoma episclerae u. choroides (*Klin. Monatsbl.*, p. 163).
— MOORE. Atrophy of the choroid at the macula with corresponding scotoma (*Ophth. Review.*, n° 11, p. 282).
— NAGEL. Ueber Choroiditis areolaris und über Krystalle im Augenhintergrunde (*Klin. Monatsbl.*, p. 417).
— REMY (Ern.). De l'atrophie choroïdienne. Thèse de Paris, in-4°, p. 59.
— SAEMISCH. Traumatische Ruptur der Choroidea (*Klin. Monatsbl.*, p. 31).
— TALKO. Eine Beobachtung von Ruptur der Choroidea (*Ibid.*, p. 269).
1868. COHNHEIM. Ueber Tuberculose der Aderhaut (*Berl. klin. Wochenschr*, n° 6, u. *Arch. von Virchow*, t. XXXIX, p. 49).
— CORAZZA (Luigi). Tuberculose der Choroidea (*Rivista clin.*, VII, 7, p. 207).
— DEMARQUAY. Sarcome de la choroïde, extirpation de l'œil, etc. (*Ann. d'Ocul.*, t. LX, p. 126).
— FARGUES. Atrophie choroïdienne (*Recueil de méd. mil.*, juillet, p. 34).
— GRAEFE (A. V.). u. LEBER (Th.). Ueber Aderhauttuberkeln (*Arch. f. Ophthalm.*, Bd XIV, 1 p. 183).,

1868. GRAEFE (A. J.) u. LEBERT (Th.). Ueber Tuberculose der Aderhaut (*Klin. Monatsbl.*, p. 299).
— — Zusätze über intraoculäre Tumoren (*Arch. f. Ophthalm.*, Bd XIV, 2, p. 103).
— HIRSCHBERG. Sarcoma episclerae et choroides (*Klin. Monatsbl.* p. 153).
— HULKE (W.). Case of infecting melanotic sarcoma of the choroid (*Trans. of the Path. Society*, XVIII, p. 231).
— HUTCHINSON. Inherited Syphilis with Choroiditis Absence of ill results in the third generation (*Oph. Hist. Rep.*, VI, p. 44).
— IWANOFF. Observation d'un cas de myoma, etc., Congrès de Paris, 1867. Compte rendu p. Giraud-Teulon et Wecker, 1868.
— KNAPP. Metastatische Choroiditis (*Arch. f. Ophthalm.*, XIII, p. 127 u. *Verhandl. des naturh.-med. Veriens zu Heinelb.*, IV, p. 117).
— — Embolie der Ciliararterien (*Ibid.*. Bd XIV, 1, p. 237).
— LAURENCE (Z.). Tumour of the choroide (*Ibid.*, p. 236).
— LEBER. Fall von cavernösem Sarcom der Aderhaut (*Arch. f. Ophthalm.*, Bd XIV, 2, p. 221).
— LEBRUN. Trois cas de tumeurs malignes intra-oculaires (*Ann. d'Ocul.*, t. LX, p. 197).
— SCHIESS-GEMUSEUS. Fibrom der Choroidea, fibröse Degeneration des Glaskörpers, etc. (*Klin Monatsbl.*, p. 87).
— VERNON (J. Bowater). An account of some pathological specimens recently added to the museum of the royal ophthalmic Hospital (*Ophth. Hosp. Rep.*, V, VI, Part. II, p. 155).
— WELLS (Soelberg). Tuberkels of the Choroidea diagnosed on the ophthalmoscope during life (*Med. Times and Gaz.*, 14, u. *Transact. of the Path. Soc.*, XIX, p. 360).
— — Case of spindle-celled sarcoma of the choroid (*Trans. of the Path. Society*, XVII, p. 228-30).
— WILSON. On diseases of the eyes in cerebro-spinal Meningitis (*Dublin Quaterly Journ.*, May).

1869. BAROZZI. Note sur un cas de tubercules de la choroïde (*Gaz. méd. d'Orient.*, fév.).
— BRAVAIS (V.). Du rôle de la choroïde dans la vision. Thèse de Paris, in-8°, p. 68.
— CAILLET (Cas.). Des ruptures isolées de la choroide. Thèse de Strasbourg, in-4°, p. 66.
— CLIFFORD ALLBUTT. The Ophthalmoscopic Diagnosis of tubercular meningitis (*Lancet.*, 1th and 8th May).
— COWELL (G). Rupture of the Choroid and Retina, etc. (*Ophth. Hosp. Rep.*, VI, 4, p. 255 u. 256).
— ESTLANDER. Ueber Choroiditis nach Febris typhosa recurrens *Arch. f. Ophthalm.*, Bd. XV, 2, p. 108).
— FRAENKEL (B.). Ueber Aderhauttuberkel (*Berl. klin. Wochenschr.*, n° 4).
— GRAEFE (Al.). Beitrag. zur Lehre den intra von ocularen Tumoren (*Klin. Monatsbl.*, p. 161).
— HUTCHINSON. Loss of one Eye by Choroiditis, the other remaining perfect. Syphilis suspected (*Oph. Hosp. Rep.*, VI, 3, p. 227).
— Syphilitical Choroiditis Symetrical and causing complete Blindness (*Ibid.*, VI, 4, p 279).
— IWANOFF. Ueber Choroiditis disseminata (*Klin. Monatsbl.*, p. 462).
— KNAPP. Die intraoculären Geschwülste. Carlsruhe, in-8°, p. 238.
— — Ueber isolirte Zerreissung der Aderhaut in Folge von traumat. Einwirkung auf den Augapfeld (*Arch. f. Augen- u. Ohrenheilkunde*, Bd I, p. 29).
— LANDSBERG. Sarkom der Choroidea, sehr langamer, eigenthümlicher Verlauf (*Arch. f. Ophthalm.*, Bd XV, p. 210).
— SCHIESS-GEMUSEUS. Ueber fibröse Degeneration und Fibrom der Choroidea (*Arch. f. path. Anat.* Bd. XXXIV. p. 52).
— STEFFAN. Ueber Miliartuberculose und Tuberculose der Choroidea (*Jahresb. für Keilderheilkunde*, II, 3 Heft, p. 315).

1870. Battmann (O. Th.). Drei Fälle von intraocularen Geschwülsten. Inaug.-Diss., Leipzig, in-8°, p. 13.
— Becker (Otto). Zur Diagnose intraocularer Sarkome (*Arch. f. Augen-u. Ohrenheilk.*, Bd I, 2, p. 214).
— Berthold. Ein phthisischer Augapfel mit theils erweichtem, theils verknöchertem Choroidealsarkom (*Klin. Monatsbl.*, p. 19).
— Bouchut. Méningite tuberculeuse avec tubercules de la choroïde (*Gaz. des hôp.*, p. 245).
— Broemser. Ueber einen Fall von secundärem Melanom der Choroidea. Inaug.-Diss., Berlin, in-8°, p. 45.
— Dahl. Tuberkleues Forekomst i Choroidea, etc. (*Nordiskt med. Arch.*, Bd II, n° 10).
— Fetzer (H.). Beitrag. zur Lehre von der Choroiditis disseminata. Inaug.-Diss. Tübingen., in-8°, p. 42.
— Harlan (G. C.). Fall von Knochenablagerung im Auge (*Pathol. Soc. of Philad. Am. Journ.*, n° 5, July, p. 151).
— Harlau. Bony deposit in the eye (*Amer. Journ. of med.*, p. 151).
— Hirschberg. Sarkom der Aderhaut mit Secundärknoten in der Netzhaut u. an der Sklerocornealgrenze (*Arch. f. Ophthal.*, Bd XVI, 1, p. 296).
— Jaeger (Ed. de). Beitrage zur Pathologie des Auges. Wien, 1870.
— Knapp. Melanotische Sarkom des Ciliarkörpers u. der angrenzenden Choroidea (*Ibid.*, p. 263).
— Formation of bone in the eye (*New York med. Rec.*, n° 1).
— Logetschnikow. Ueber Entzündung des vorderen Abschnittes der Choroidea (des Ciliarkorpers) als Nachkrankheit der Febris recurrens (*Arch. f. Ophthalm.*, XVI, 1, p. 353).
— Pardridge. Extensive bony deposit in the eye (*Transact. med. and phys. Soc.*, Bombay).
— Reuling. Ablösung der Choroidea in Folge von Kataraktoperation mit Glaskörperverlust (*New York med. Rec.*, n° 1, p. 186).
— Schrag (E.). Einige Fälle von Rupturen der Sklera u. Choroidea. Inaug.-Diss. Leipzig. in-8°, p. 18.
— Wells (Soelberg). Melanotic sarcoma of the choroid protrusding into the anterior chamber, etc. (*Lancet.*, p. 117).
1871. Aub (Joseph). Beitrage zur Kenntniss der Verletzungen des Auges (eitrige Choroiditis Choroidealruptur) (*Arch. f. Augen-u. Ohrenheilk.*, p. 254 u. 256).
— Bauerlein. Ueber Ruptur der Choroidea (*Blätter f. Heilw.*, H. 9).
— Berthold (E.). Verknöcherung der Choroidea, etc. (*Arch. f. Ophthalm.*, XVIII, 1, p. 196).
— Bull (R.). Rupture choroidea (*Norsk. Maja for Lägevidensk.*, Bd III, p. 181).
— Donders. Knochenbildung im Auge (*Klin. Monatsbl.*, p. 268).
— Foerster. Lichtsinn bei Krankheiten der Choroidea (*Ibid.*, p. 337).
— Jeaffreson (Christophor). Tubercles of the Choroid in a case of acute Tuberculosis (*Ophth. Hosp. Rep.*, VII, 2, p. 221 u. 222).
— Juneken (H. H.). Ein Fall von Choroiditis disseminata mit Vorkommen doppelt conturirter Nervenfasern in der Retina. Diss. inaug. Marburg. in-8°.
— Knapp. Ueber Knochenbildung im Auge (*Arch. f. Augen- u. Ohrenheilk.*, Bd II, 1, p. 133).
— Norcom (J. B.). Intraocular ossification (*The Chicago med. Journ.* août).
— Rudnew (Alex.). Ueber die Entstehung der sogenannten Glaskörper der Choroidea des menschlichen Auges u. über das Wesen der hyalinen Degeneration der Gefasse derselben (*Arch f. path. Anatomie*, LIII, 4, p. 455).
— Schröter (P.). Rupturen der Choroidea (*Klin. Monatsbl.*, p. 139).
— Talko. Choroiditis exsudativa circumscripta (*Ber. d. kaukas. med. Gesellsch*, n° 9).
— — Chemosis serosa u. Choroiditis suppurativa bei Meningitis suppurativa (*Ibid.*, n° 11).
— — Fall von doppelter isolirter Zerreissung der Choroidea (*Klin. Monastbl.*, p. 48).

1871 VERNON. On tubercle in the eye (*St. Barthol. Hosp. Rep.*, VII, p. 181).
— WALDEYER u. FISCHER. Plexiformes Sarcoma cysticum Choroideae (*Arch. f. klin. Chirurg.*, XII, 3, p. 836).
— WARLOMONT. Cas d'ophthalmitis phlébitique (*Ann. d'Ocul.*, t. LXVI, p. 229).
— WATSON. Bony deposit in the eye (*Transact. of the pathol. Soc. of London*, V, 22, p. 225 et 226).
1872. COWELL (G.). Inflammation of uveal tractus occuring in a father and three sons, etc. (*Ophth. Hosp. Rep.*, p. 335).
— DERBY (Hasked). Spindle celled sarcoma of choroid (*Boston med. and surg. Journ.*, Febr. p. 85).
— FRAENKEL (H.). Beobachtungen von Tuberkeln der Choroidea (*Berl. klin. Wochenschrift*, n° 1).
— GAYAT (J.). Choroïdite suppurative et collection purulente au-dessous du tendon sclérotical du droit supérieur dans un cas de fièvre puerpérale (*Lyon médical*, n° 24, p. 451).
— GILL (H. J.). Intraocular tumors (7 cases) (*St Louis med. and surg. Journ.*, Jan., p. 1, and March, p. 131).
— GUIGNET. Diagnostic différentiel entre la choroïdite atrophique et la choroïdite exsudative (*Journ. d'Ophth.* avril).
— HALE (J.). Bony tumor in the eyeball produsing sympathetic irritation, etc. (*Philad. med. and surg. Rep.*, n° 2).
— HERSING. Doppelter isolirter Aderhautriss (*Klin. Monatsbl.*, p. 11).
— HIXON (C.). Sarcoma of the Choroid (*The Cincinnati. Lancet.* March, p. 131).
— HOEHNDORF (P.). Ueber das Sarcom der Choroidea. Diss. inaug. Bonn, in-8°, p. 29.
— LAWSON (G.). A cancerous tumour originating in an eye which had been long lost from some inflammatory affection (*Ophthalm. Hosp. Rep.*, VII, 3, p. 277).
— MALLINCKRODT (E.). Ueber Ruptur der Choroidea. Diss. inaug. Bonn., in-8°.
— PASQUIER. Tubercules de la choroide (*Journ d'Ophthalm.*, p. 12).
— PELTZER. Erkrankungen des Uvealtractus nach Febris recurrens (*Berl. klin. Wochenschrift*, n° 37).
— PERLS. Beiträge zur Geschwulstlehre : Lungencarcinom, Krebsembolie der Choroidea Lebercarcinom (*Virchow's Arch. f. path. Anat.*, Bd 56, p. 437).
— POOLEY. Case of circumscribed exsudation in the choroid (*Am. Journ. of Syphil. and Dermat.*, July, p. 243).
— QUAGLINO. Sarcoma col corpe ciliare esteso alla coroidea (*Ann di Ottalm.*, t. II, p. 54).
— ROSMINI (G.). Caso di coroido-ciclite suppurativa quarito medeante le repetute paracentesi corneal e la succession injezione ipodermica di calomelano alla regioni temporale (*Ann. di Ottalm.*, II, p. 215).
— ROTH (M.). Die embolische Panophthalmitis (*Deutsche Zeitschr. f. Chir.*, I, 5, p. 471).
— SCHMIDT (H.). Beitrag. zur Kenntniss der metastatischen Irido-Choroiditis (*Arch. für Ophthalm.*, XVIII, 1, p. 18).
— SICHEL (fils). Mémoire pratique sur la choroïdite circonscrite (*Ann. d'Ocul.*, t. LXVII, p. 129).
1873. BULL (Charles). Report of three cases of choroiditis following cerebrospinal meningitis (*Am. Journ. of med. Soc.*, jan.).
— CARPENTIER. Cas d'iritis syphilitique (*Presse méd.*, n° 40).
— GILETTE. Deux cas de sarcome mélan. du globe oculaire (*Un. méd.*, n° 60).
— HULKE. On a case of sarcoma (*Med. Times and Gaz.* 14 June, p. 621).
— HUTCHINSON. Cesas illustrating the Ophthalmoscopic Appearances of Syphilitic Choroiditis (*Ophth. Hosp. Rep.*, VII, 4, p. 494).
— JEFFRIES. White sarcomatous intra-ocular tumor (*Transact. of the Amer. oph. Soc.*, p. 24).
— — White fusiformed Sarcoma, Enucleation (*Ibid.*, p. 26).
— — Traumatic rupture of the Choroid without direct Injury ofthe eye (*Ibid.* p. 79).

1873. KNAPP. Choroidalsarcoma, etc. Intraocular hemorrhage. Formation of Amyloid degenerations of the choroideal arteries (*Transact. of the Am. Ophthal. Soc*, p. 50)

— KORTUM. Beiträge zur Pathologie der Aderhautentzündung (*Arch. f. Augen u. Ohrenheilkunde*, Bd III, 1, p. 44).

— LANDSBERG. Fall von Aderhautsarkom (*Klin Monatsbl.*, p. 487).

— LIOUVILLE (H.). Granulations tuberculeuses des choroïdes (*Bull. de la Soc. anatom.*, p. 19).

— MICHEL (J.). Historische Notiz über Tuberculose der Choroidea (*Klin. Monatsbl. für Augenheilkunde*, p. 363).

— NORRIS (W.). Sarcoma of the Choroid (*Philad. med. Times*, 8 fév.).

— PAGENSTECHER (Herm.). Les altérations pathol. de la choroïde, du corps vitré et de la rétine consécutives aux affections de la partie antérieure de l'œil (*Compte rendu du Congrès de Londres*, p. 171).

— PASSAUER. Fall von trachomatöser Neubildung im Innern des Auges nebst einem Zusatze von Th. Leber (*Arch. f. Ophthalm.*, Bd XIX, 2, p. 303).

— PIECHAUD. Choroïdite suppurative (*Presse méd.*, n°s 1 et 2).

— SCHIESS-GEMUSEUS. Beitrage zur Lehre der Knochenbildung in der Choroidea (*Arch. f. Ophthalm.*, XIX, 11, p. 202).

— SEIDLITZ (G. A. v.). Experimentaluntersuchungen über Zerreissung der Choroidea. Diss. inaug., Kiel, in-8°, p. 13.

— VAN DEN BOSCHE. Sarcome de la choroïde, etc. (*Presse méd.*, n° 50).

— WAGNER (H.). Eine Hyperostose der Choroidea neben diffuser Verknöcherung derselben. Diss. inaug. Halle, in-8°, p. 30, 1 Taf.

— WILSON. Ossification of the Choroid (*Dubl. quat. Journ. of med.*, p. 415).

— WOINOW. Gummuta corporis ciliaris (Société des médecins russes de Moscou. *Compte rendu* n° 10).

1874. BACCHI (E.). Contribution à l'étude de l'étiologie de la scléro-choroïdite postérieure. Thèse de Paris, in-4°.

— BERGMEISTER. Beiträge zur Beurtheilung der Aderhautenzündung (*Archiv f. Ophthalm.* t. XX, 2, p. 95).

— BRIÈRE (Léon), Étude clinique et anatomique sur le sarcome de la choroïde et sur la mélanose intra-oculaire Thèse de Paris, in-8°, p. 248.

— BULL (C. S.). Tow cases interesting Syphilitic Lesion of the Eye (Choroiditis disseminata) (*Transact. of Americ. Ophth. Soc.*, p. 195).

— COUPLAND (Sidney). Tuberculosis of the Choroid (*Transact. of the pathol. Soc.*, XXV, p. 215).

— FOERSTER. Zur klinischen Kenntnis der Choroiditis syphilitica (*Arch. f. Ophthalm.* Bd XX, 1, p. 33).

— FUCHS. Ein Fall von Melanosarcom der Choroidea. Diss. inaug. Greifswald, in-8°.

— GALEZOWSKI. Aperçu général sur les choroïdites (*Recueil d'ophth.*, p. 159).

— HEIBERG (H.). Ein Fall von Panophthalmitis puerperalis, bedingt durch Micrococcen (*Centralbl. f. d. med. Wissench.*, p. 561).

— HIRSCHBERG. Choroiditis congenita (*Klin. Beodachtungen*, p. 46).

— HUTCHINSON. Chorio-retinitis as a result (possibly intrauterine) of heriditary Syphilis (*Ophth. Hosp. Rep.*, VIII, 1, p. 55).

— LE DENTU. Des cancers de l'œil (*Recueil d'Ophthalm.*, p. 436).

— MANFREDI (N.). Riassunto preventivo di uno studio clinico istologico di un caso a contribuzione dello tuberculose oculari (*Ann. di Ottalm.*, III, p. 439).

— NANCREDE. Case of swall round celled sarcoma (*Philadelph. med. Times*, p. 353).

— PONCET. Choroïdite tuberculeuse (*Gaz. méd.*, n° 9).

— QUAGLINO et MANFREDI. Contribuzione alla storia clinica e anatomica dei tumore intra et extra oculare (*Ibid.*, p. 182).

— ROSSANDER. Zerreissung der Choroidea (*Hygiea*, XXXV, p. 217).

— SATTLER. Ueber den anatomischen Befund bei Choroiditis serosa (*Klin. Monatsbl.* p. 352).

1874. SCHNABEL. Zur Lehre von den Ursachen der Kurzsichtigkeit (*Archiv f. Ophthalm.*, Bd XX, 2, p. 1).

— THOMPSON (J.). Brief report of a case of pigmented sarcoma (*Transact. of the Am. Ophthalm. Soc.*, p. 190).

— WIMLIAMS u. KNAPP. Zwei eigenthümliche Fälle von Choroidealsarcom (*Arch. für Augen-u. Ohrenheilkunde*, Bd IV, 1, p. 83).

— WODSWORTH. Tow cases of intraocular sarcoma (*Ibid.*, p. 185).

1875. BONWETSCH u. SCHÜNEMAN. Einige Bemerkungen über die Choroiditis disseminata (*Klin. Monatsbl.*, p. 318).

— BRAILEY (Wm. A.). Case chowing the Pathology of colloid degeneration of the Choroid, etc. (*Ophth. Hosp. Rep.*, p. 295) and cases of tumors of the Choroid (p. 298, 299, 301, 302 and 313).

— DROGNAT-LANDRÉ. De la choroïdite exsudative et atrophique (*Ann. d'Ocul.*, t. LXXIII, p. 145).

— HUTCHINSON. Symetrical central choroido-retinal Disease occuring on senile persons (*Ophth. Hosp. Rep.*, VIII, 2, p. 131).

— LEHMUS (Emilie). Die Erkrankung der Macula lutea bei progressiver Myopie. Diss inaug. Zürich, in-8°, p. 42.

— MAGNUS (H.). Fall von melanot. Sarcom der Choroidea (*Arch. f. path. Anat.*, LXIII, p. 356).

— MANNHARD (F.). Ruptur der Choroidea. Beobachtungen aus der Züricher Augenklinik (*Klin. Monatsbl.*, p. 132).

— NETTLESHIP (Ed.). Three cases of malignant tumor presenting some points of unusual interest (*Ophth. Hosp. Rep.*, p. 264).

— PERRIN. Diagnostic du sarcôme choroïdien à sa première période (*Soc. de Chirurgie*, 24 mars).

— PONCET (Fr.). Recherches d'anatomie path. ocul. sur un cas de choroïdite, purulente etc. Mémoire couronné par la Société de médecine du Nord. Lille, 1875. Paris, in-8°, p. 35.

— — Choroïdite tuberculeuse (*Gaz. méd.*, n° 7 et 8).

— STEINHEIM. Erkrankungen des Choroidealtractus nach Chloral (*Berl. klin. Wochenschrift*, n° 6).

1876. BECKER (F. J. de). Beitrag. zur Casuistik des coloboma choroideæ ohne Irisspaltung (*Arch. f. Ophthalm.*, t. XXII, p. 221).

— BJORKEN (Jon.). Benbildung (ossification) i choroidea (*Upsala läkarefören förh.*, t. II, p. 379).

— BORN. Rund zellen Sarcom vom Auge eines Pferdes (*Arch. f. wissensch. u. pract. Thierheilkunde*, p. 405).

— BOUCHUT. Méningite tuberculeuse; neuro-rétinite; tuberculose de la choroïde (*Gaz. des hôp.*, p. 241).

— — Carie vertébrale, paraplégie. Neuro-rétinite et tubercules de la choroïde sans méningite granuleuse. Autopsie (*Ibid.*, p. 561).

— BRACLEY. Microscopical examination of an eye by recent injury, but showing abundant old choroiditis disseminata. Similar disease in the other eye. No cause prouved (*Ophth. Hosp. Rep.*, p 552).

— — Sarcoma of the choroid (*Ibid.*, p. 541).

— — Fibrom tissu formation in the interior of the choroidea (*Ibid.*, p. 555).

— — Examination of a globe containing a sarcoma of the choroid. Recurrence of the tumor in the optic nerve stump (*Ibid.*, t. IX, p. 72).

— BULL (Charles). The influence of neuralgia of the trigemmus in causing iritis and choroiditis, etc. (*New-York med. Record.*, août, p. 535).

— CROTY (H. C.). A case of melanotic cancer of the eyeball (*Med. Press. and Circular*, Fev.).

— DUDONY. Essai sur l'importance du cercle ciliaire en pathologie oculaire Thèse de Paris, in-4°.

1876. DENTU (Le). Affection syphilitique des membranes profondes de l'œil, etc. (*Gaz. des hôp.*, n° 131, p. 1042).
— EMMERT. Spontane acute Cyclitis auf dem linken, einige Wochen später auf. dem rechten Auge (*Arch. f. Augen. u. Ohrenheilk.*, t. V, p. 406).
— HIRSCHBERG (J.). Ein Fall von Aderhantgeschwutst, nebst anatomischen Bemerkungen (*Arch. f. Ophthalm.*, t. XXII, p. 135).
— HUTCHINSON. Extensive choroidal atrophie in abruplly marked patches in en enfant. Externe convergent strabisme. Nystagmus (*Ophth. Hosp. Rep.*, p. 492).
— IMRE. Ein Fall von Ringscotom bei choroiditis spec. (*Klin. Monastbl.*, p. 267).
— LITTEN. Coloboma choroïdeæ et retinæ infarctus circumscriptum (*Arch. de Virchow*, t. LXVII, p. 616).
— MAGER. Melanosarcom des Bulbus (*Bayrisch. Intelligenzbl.*, n° 4).
— MOORE. A case of pyoemia attended by sudden destruction of the eye (*Dubl. Journ. of med.*, Fev., p. 158).
— NETTLESHIP. Two remarcable cases of choroido-retinal disease in childern without assignable causes (*Ophth. Hosp. Rep.*, VIII, p. 515).
— — The after-history of fefteencases of malignant tumour of the eye (*Ibid.*, IX, p. 40).
— REID (Th.). Intraocular sarcomatous tumours (*Brit. med. Journ.*, p. 444, Sept.).
— RICHET. Sur un cas d'irido-choroïdite séreuse (*Recueil d'Ophthalm.*, p. 189).
— — Exophthalmie consécutive à un sarcome (*Ibid.*, p. 44).
— SALOMON. Zwei Fälle von Tuberculose der Choroidea mit neuritis optica (*Tagblatt der 49. Versammlung deutscher Naturf. u. Aerzte*, n° 8).
— SALTLER. Ueber den feeineren Bau des Choroidea des Menschen ect (*Arch. f. Ophth.* t. XXII, 2, p. 1).
— WILLIAMS. Dobble Coloboma of Iris and Choroid (*The Cincinnati Lancet*, Jan., p. 62).
— WILSON. Sarcoma oculi (*Dublin Journ. of med. Science*, p. 261).
1877. ACHARD. Des ruptures isolées de la choroïde. Thèse de Paris, in-4°.
— AMICK. Rupture of the Choroid (case) (*The Chicago med. Journ. and Examiner*, p. 1048).
— ARLT. Beiträge zur path. Anatomie des Auges (*Arch. f. Augen-u Ohrenheilk.*, t. VI, 1, p. 1, et VI, 2, p. 455).
— BRODOWSKI. Eine ungewöhnliche Verschiedenheit secundärer Neubildungen (*Arch. de Virchow*, t. LXVII, p. 221).
— COURSERANT. Étude sur la choroïdite antérieure (Thèse de Paris et *Ann. d'Ocul.*, t. LXXVIII, p. 93).
— CRESPI. Contributo alla storia clinica dei tumori dell'ochio, etc. (sarcome della choroida a cellule grandi endoed extra bulbare) (*Gaz. med. Lomb.*, n° 20).
— HIRSCHBERG. Ueber Choroiditis tuberculosa (*Centralb. f. prakt. Augenheilk.*, Fev.).
— HOLMES. Intraocular tumors (*Chicago med. Journ. and Examiner*, p. 145).
— HUTCHINSON. A clinical lecture on progressive choroiditis in connexion with acquired syphilis (*Med. Times and Gaz.*, p. 535).
— KNIES. Seehzehn Fälle von Aderhant sarcom nelst epikitischen Bemerkungen (*Arch. f. Augen-u. Ohrenheilk.*, t. VI, 1, p. 158).
— KRAMSZTYK. Drei Fälle von Sarkom des Augapfels (*Medycynæ*, n° 10).
— LAQUEUR. Ein Fall von Ossification der Choroidea mit ophthalmoscopischem Befund (*Arch. f. Augen- u. Ohrenheilk.*, t. VI, 1, p. 29).
— MEYER (Ad.). Zur Entslehung der geschichteten Drusen der Lamina vitra choroideæ (*Arch. f. Opthalm.*, t. XXXIII, 4, p. 159).
— NETTLESHIP. Clinical notes and cases (*Ophth. Hosp. Rep.*, IX, 2, p. 168).
— SCHEIBE. Ein Fall von Ruptur der Choroide aut Netzhautablösung. Vollständige Wiederanlezung der Netzhaut (*Deutsch. med. Wochensch.*, p. 113).
— SCHMIDT-RIMPLER. Zur Lichtempfindung an der Stelle des congenitalen Choroideal Coloboma (*Arch. f. Ophthalm.*, t. XXIII, 4, p. 176).
— SPENCER WATSON. Melanotic sarcoma of the choroid; enucleation; no recurrence of the disease fourteen month after the operation (*Brit. med. Journ.*, 28 avril).

1877. Teillais. Trois observations de rupture de la choroïde (*Ann. d'Ocul.*, t. LXXVII, p. 26).
— Vincenties (F. de). Observazione cliniche et anatomiche. Melano-sarcoma del corpo ciliare (*Estrato dal Movim. med.-chirurg.*, in-8°, p. 50).
— Wadsworth (A.). Osseous deposits in choroidea (*Boston med. and. surg. Journ.* mars).
— Weiss (L.). Ueber das Vorkommen von Tuberkelim Auge (*Sitzungsber. d. Heidelberg Ophth. Versaml.*, p. 121).
— — Ueber die Tuberculose des Auges (*Arch. f. Ophthalm.*, t. XXIII, 4, p. 57).
1878. Adamück. Ein Fall von Ruptur der Choroidea (*Centr. f. prakt. Augenheilk.*, nov.).
— Angelucci. Aderhanttumoren beobachtet auf der ophthalm Klinik in Rostock (*Klin. Monatsbl.*, p. 397).
— Anger. Tuberculisation primitive de la choroïde chez une femme syphilitique (*Gaz. méd.*, p. 622).
— Arlt. Beiträge zur path. Anatómie des Auges (*Arch. f. Augen. u. Ohrenheilk.*, t. VII, p. 373).
— Becker. Ueber isolate Aderhuntruptur, ihre Entstehung u. die von ihr verursachte Netzhautpigmentirung (*Ibid.*, p. 41).
— Berger. Ein Fall von Aderhantablösung (*Bayr. aerzt Intelligenzbl.*, n° 17)
— Carreras y Arrago. Coloboma; carcinoma choroideæ (*Clinica ophthalmologica di Barcelona*, in-8°).
— Caudr n. Des affections du tractus uvéal dans leurs rapports avec les troubles de la vie sexuelle chez la femme (*Gaz. des hôp.*, p. 859).
— Clark. Waunds of the ciliary region, their results and treatment with escrin (*St.-Bartholom. Hosp. Rep.*, t. XIII, p. 303).
— Courserant. Observation de choroïdite antérieure, difficulté de diagnostic ophthalmoscopique (*Un. méd.*, n° 124).
— Dixon. Case of sarcoma of choroid (*Transact. of the Americ. Ophth. Soc.*, p. 432).
— Fraenkel. Sonderung eines intraocularen Tumors (*Centralb. f. prakt. Augenheilk.*, p. 286).
— Fuchs. Ueber die Verwendung des Pilocarpin in Augenkrankheiten (*Wien. med. Wochensch.*, n°s 37 et 38).
— Haab. Ueber angeborene Fehler des Auges (Iridochoroïdite interutérine) (*Arch. f Ophthalm.*, t. XXIV, 3, p. 357).
— Holmes. Dreizehn Fälle von ocularen Geschwülsten, etc. (*Arch. f. Augen-u. Ohrenheilk.*, t. VII, p. 301).
— Hülse. Einiges über Choroidealrupturen Diss. inaug., Kiel, in-8°.
— Michel. Ablösung der Choroidea an der Stelle der Macula (*Klin. Monastbl.*, p. 18).
— — Ueber Geschwülste des Uvealtractus (*Arch. f. Ophthalm.*, t. XXIV, 1, p. 131).
— Nieden. Ueber Massenentwicklung von Drusen der Lamina vitrea nur im Umfang des intraocularen Schnervenendes (*Centr. f. pract. Augenheilk.*, janv.).
— — Ophthalmoscop. Demonstration von Drusenbildung auf den Nervus opticus beschränkt (*Bericht der Ophth. Ges. in Heidelb.*, p. 195).
— Œller. Beiträge zur pathol. Anatomie des Auges bei Leukämie (*Arch. f. Opthalm.*, t. XXIV, 3, p. 239).
— Pflüger. Mélanosarcome de la choroïde (*Bericht der Augenheilk. in Bonn.*, p. 68).
— Raab. Ueber einige dem amaurotischen Katzenauge zu Grunde liegende entzündliche Eckrankung des Auges (*Arch f. Ophthalm*, t. XXIV, 3, p. 163).
— Reich. Ein Blitzschlag. Verbrennung der Haut vom linken Ohrbis zum Unterleibe Ruptur der Choroidea des linken Auges. Retinitis. Amotio retinæ (*Klin. Monastbl.*, p. 361).
— Roosa. Metastatic choroiditis (*New-York med. Record*, n° 581).
— Samelsohn. Demonstration von an Choroidal-sarcom erkrankten Bulbi (*Berl. klin. Wochensch.*, n° 43).

1879. SCHMIDT-RIMPLER. Ueber die Anwendung des Eserin u. Pilocarpin in der Augenärztlichen Prasis (*Ibid.*, p. 355).

— VERMYNE. A case of multiple rupture of the circulus iridis minor, without other injury of the eyeball (*Ibid.*, p. 425).

— WILLIAMS. Exstirpation of the ossified choroid without enucleation of the eyeball (*Transact. of the Americ. Ophth. Soc.*, p. 406).

— ANGELL. Choroide; five cases of rupture of the choroide from concussion of the eyeball (*New. Engl. med. Gaz. Boston*, p. 8).

— ANGER. Tuberculose de l'œil (*Gaz des hôp.*, p. 75).

— ARMAIGNAC. Cataracte capsulo-lenticulaire survenue rapidement à la suite d'une irido-choroïdite; guérison rapide (*Journ. de méd. de Bordeaux*, p. 264).

— BATUT. Quelques considérations générales sur la mélanose à propos d'un cas de mélanosarcome de l'œil. Thèse de Paris, in-4°.

— BULL. Observations on three unusual cases of syph. gummata of the eye (*St Louis Corr. of Med.*, p. 97).

— DURANTHOU Contribution à l'étude de la scléro-choroïdite postérieure. Thèse de Paris, in-4°.

— ELLIS. Traumatic cyclitis (*Cincinnati Lancet*, p. 421).

— FALKSON. Ein intraocularer Tumor (*Klin. Monatsbl.* p. 193).

— FOURNET. Du rôle de la chaleur et de la lumière dans le développement de la choroïdite (*Recueil d Ophthalm.*, p. 335 et 400).

— FUCHS. Verbreitung des Sarkomes in der choroidea (*Bericht der Ophthalm Gesellsch. zu Heidelberg*, p. 212).

— GASTALDO. Intraocul. tumore (*Genio med. quir.*, p. 348 et 358).

— GOODRICH. A case of melanotic sarcome of the choroid (*Michigan med. News. Detroit*, p. 269).

— HIRSCHBER. Choroiditis latens (*Arch. f. Augenheilk.*, t. VIII, p. 182).

— — Sarcoma choroidea (*Ibid*, p. 189).

— HIRSCHLER. Ein selturer Fall von Choroidealruptur (*Pest. med. chir. Presse.* p. 61).

— KNAPP. A chip of cross in the ciliary body (*Med. Record*, p. 590).

— — A case of sarcoma of the choroid removed in a early stage (*Transact. of the Amer. Ophthalm. Soc.*, p. 560).

— JANY. Zur Casuistik der Drusenbildung en der Laminia vitrea choroideae u der Papilla nervi optici (*Centralb. f. prakt. Augenheilk.*, juin).

— LACROIS. Tumeur du bulbe (*Ann. méd. du Nord-Est, Reims*, p. 357).

— LANDOLT. Choroiditis with staphyloma posterium and myopia (*West. Lancet San Francisco*, p. 544).

— LANDSBERG. Ueber das Aderhantsarkom, etc. (*Arch. f. Augenheilk*, VIII, p. 144).

— LEBER. Beiträge zur Aetiologie innerlicher Augenzündungen (*Bericht der Versam der ophth. Gesellsch. zu Heideberg*, p. 123).

— LEGG. Melanotic sarcoma of the eyeball secondary groth in the organs of the chest and belly particulary in the lever (*Transact. of the path. Soc.*, XXIX).

— LEVRIER. Des accidents oculaires dans les fièvres intermittentes. Thèse de Paris, in-4°.

— MAGAWLY. Fall von Tumoren des Auges (*Petersb. med. Wochensch.*, n° 52).

— MANCHI. Un tumore all'ochio dextro (*Ann. di Ottalm.*, p. 13).

— MARKUSY. Beiderseitige Panophthalmitis in Folge von Meningitis cerebro-spinalis (*Centralb. f. prakt. Augenheilk.*, p. 165).

— OELLER. Retinitis u. Cyclitis suppurativa bei cerebro spinalmeningitis (*Arch. f. Augenheilk.* VIII, p. 357).

— OETTINGEN. Die indirecten Verletzungen des Auges bie Schussverletzungen der Orbitalgegend. Stuttgart, in-8°.

— — Beiträge zur Lehre von der Choroiditis pigmentosa (*Ibid.*, p. 435).

1879. PERRIN et PONCET. Atlas des maladies profondes de l'œil, etc. Paris, in-4°, p. 92.
— POTJANS. Ueber Kenochenbildung im menschlichen Auge Diss. inaug. Bonn., in-8°.
— PROUFF. Sarcome de la choroïde de l'œil droit. Enucléation du globe oculaire (*Journ. de la Soc. de méd. et de pharm. de la Haute-Vienne*, III, p. 162).
— QUAGLINO e GUAITA. Contribuzione all storia clinica y anatomica die tumori intra ed extraoculari (*Ann. di Ottalm.*, VIII, p. 254).
— REICH. Die Erkrankungen des Auges bei Schussverletzungen (*Klin. Monatsbl.*, p. 96).
— RIBEMONT. Des ruptures des membres intra-oculaires (*Gaz. méd. de Paris*, p. 52).
— RICHET. Sur un cas de mélanosarcome de la choroïde; récidive sur place après l'énucléation de l'œil droit (*Recueil d'Ophth.*, p. 1).
— ROBERTS. Intraocular tumors growing in the ciliary region (*Philad. med. Times*, p. 608).
— ROMIÉE. Observations de sarcome et de mélanosarcome de la choroïde (*Ann. de la Soc. méd. chir. de Liège*, XVIII, p. 136).
— SAMELSOHN. A case of cyclodialysis (*Brit. med. Journ.*, p. 662).
— SCHLEICH. Démonstration eines primären Ciliarkörpertumors (*Bericht. der Ophth. Gesellsch. zu Heidelberg*, p. 208).
— SIGISMUND. Nierenhyperæmia mit beinahe ganz eingestelter Urinabsondarung jahrelang ohne heftige Leiden bestchend. Choroiditis u Retinitis (*Berl. klin. Wochensch*, p. 228).
— WATSON SPENCER. Traumatic ophthalmitis trephining the sclerotic (*Brit. med. Journ.*, p. 930).
— — Melanotic sarcoma of the eye-ball (*Ibid.*, p. 548).
1880. ANGELUCCI. Tumori della coroidea (*Gaz. med. di Roma*. VI, p. 1).
— ASCHENBORN. Sarcoma bulbi melanoides (*Arch. f. klin. Chirurgie*, XXV, p. 153).
— BRADLEY. Melanotic sarcoma of the eye ball, a case (*Detroit Lancet*, III, p. 537).
— BRÜCKNER. Doppelseitige disceminirte Tuberculose der Choroidea mit gleichzeitiger Papilloretinitis (*Arch. f. Ophthalm.*, XXVI, 3, p. 154).
— BULL. Intra and extra-ocular sarcomata of choroid and optic nerve (*New-York med. Journ.* XXXI, p. 301).
— DEL TORRO. Die Septicaemie des Auges (*Centralb. f. prat. Augenheilk.* p. 384).
— EMRYS JONES, Rupture of the eye-ball in a patient suffering from haemorrhagie diathesis (*Lancet*, n° 22).
— FIALKOWSKI. Sarcoma oculi dextri (*Vrach. St Pétersb.*, I, p. 726).
— GEISSLER. Ueber die verzugsweise bei dun weiblichen Geschlechle vorkommenden Augenerkrankungen (*Berl. klin. Wochensch.*, p. 546).
— HEYL. Intraocular tumor (*Philad. med. Times*, X, p. 433).
— HIRSCH. Ueber embolische Panophthalmitis im Puerperum (*Arch. f. Ophthalm.*, XXVI, p. 177).
— HIRSCHBERG. Ueber puerperale septische Embolie des Auges (*Arch. f. Augenheilk.*, IX, 3, p. 299).
— KLEIN. Choroiditis (*Eulenburg's Realencyclopaedie*, III, p. 281).
— KNAPP. Two cases of melanosarcom of the ciliary body and choroid (*New-York med. Rec.*, XVII, p. 137).
— LANDSBERG. Ueber metastatische Panophthalmitis (*Centralb. f. prakt. Augenheilk.*, Nov.).
— LEBER. Zwei Falle von metastatischer Choroiditis (*Arch. f. Ophthalm.*, XXVI, 3, p. 201).
— LITTEN. Ueber septische Erkrankungen (*Zeitsch. f. klin. Med.*, II, p. 378).
— MARTIN. Contribution à l'étude du colobome de la choroïde et de l'iris. Thèse de Paris, in-4°.
— MILLENGEN (van). Tubercule de la choroïde etc. (*Gaz. méd. d'Orient, Constant.*, XXXIII, p. 11).

1880. NITTLESHIP. Case of spontaneus panophthalmitis in children (*Med. Times and Gaz.*, p. 63).
— PFLÜGER. Choroiditis disseminata (*Bericht. der Augenheilk. in Bern.*, p. 28).
— QUAGLINO e GUAITA. Contribuzione alla storia clinica ed anatomica dei tumori intra ed extra oculari (*Ann. di Ottalm.*, IX, 3 et 4).
— RIVA. Della alterazioni del pimento coroideo negli alienati (*Ibid.*, p. 161).
— SCHIRMER. Coloboma iridis et choroideae (*Eulenburg's Realencyclopaedie*, I, p. 367).
— SCHMIDT-RIMPLER. Ueber Choroidal-coloboma mit Berücksichtigung ihrer Beziehung zur Myopie (*Ibid.*, 2, p. 24).
— SCHNELLER. Zur Casuistik der Choroiditis nach Ueberblendung (*Arch. f. Ophthalm.*, XXVI, 1, p. 2).
— SCHUBERT. Ueber syphilitische Augenkrankeiten. Berlin, in-8°, p. 140.
— THADEN. Ueber das senile Staphylom Diss. inaug., Kiel, in-8°.
— UTHOFF. Zur lasuistik des Augenerkrankungen in Folge von Infectionskrankheiten (*Deutsch. med. Wochensch.*, p. 303).
— WICHERKIEWICZ. Melanotisches Sarcom des Auges (*Przeglz. Ick.*, XIX, p. 364).
1881. ADAMIECK. Zur Aetiologie der Choroiditis disseminata (*Centralb. f. prakt. Augenheilk.*, mars).
— AGNEW. Two cases of bony formation in the eye (*Med. Gaz. New-York*, VIII, p. 127).
— AYRES. Acute suppurative inflammation of the eye (*Cincinnati Lancet and Clinic*, VI, p. 152).
— BERLIN. Ueber Chorio-retinitis plastica nach Schussverletgungen der Orbita (*Wien. med. Wochensch.* n°s 27 et 28).
— BRAILEY. On the relations of tumours of the eye to intraocular tension (*Ophthalm. Hosp. Rep.*, X, 2, p. 295).
— BULL. Intraocular and orbital sarcoma (*Med. Record, New-York*. p. 664).
— CAMPENON. Panophthalmite ; phlegmon de l'orbite, etc. (*France méd.*, p. 182).
— DEHENNE. Ossification de la choroïde (*Ibid.* n° 43).
— DEUTSCHMANN. Ueber Mihartuberculose des Gehirns u. seiner Häute u. ihren Zusammenhang mit Augenaffectionen (*Arch. f. Ophthalm.*, XXVII, 1, p. 224).
— — Sarcoma der Choroidea in einem sehr frichen Stadium bei inem 44 jachrigen. Manne. Enucleation des sehkräfligen Auges (*Ibid.*, p. 308).
— DIANOUX. Ossification de la choroïde (*Bull. de la Soc. anat. de Nantes*, p. 66).
— DUYSE (van). Le colobome de l'œil et le kyste séreux congénital de l'orbite (*Ann. d'Ocul.*, LXXXVI, p. 144).
— FERRADAS y RODRIGUEZ. Quelles sont les affections oculaires qui se présentent ordinairement pendant le cours de la pellagre ? (Compte rendu du congrès de Londres).
— FEUER. Metastatische Ophthalmie (*Centralb. f. prakt. Augenheilk.*, Fev.).
— HIRSCHBERG. Embolie puerpérale (*Rec. d'Ophth.*, p. 601).
— — Ueber Coloboma u. Microphthalmus (*Centralb. f. prak. Augenheilk.*, sept.).
— KIPP. Two cases of sarcoma of the choroid, presenting unusual clinical factures (*Transact. of the Am. ophth. Soc.*, p. 258).
— LITTON. Ueber septische Erkrankungen (*Centralb. f. prakt. Augenheilk.*, Fev.).
— MANDELSTAMM. Ein Fall von Sarcom der Choroidea (*St. Petersb. med. Woch.*, p. 141).
— — Zwei Fälle von metastatischer Augenentzündung im Puerperium (*J. Comp. med. and surg. Journ. New-York*, p. 285).
— MANZ. Zwei Fälle von Tuberculose des menschlischen Auges (*Klin. Wochensch.*, p. 3).
— MARSEILLE. Des cyclites chroniques avec corps flottants du corps vitré, mouches volantes pathol. Thèse de Paris, in-4°.
— — Des cyclites chroniques avec corps flottants du corps vitré. Thèse de Paris, in-4°.
— MOORE. Irido-choroiditis, commonly called moone-bindnen in the horse (*J. Comp. med. and surg. Journ. New-York*, p. 106).
— PEREYRA. Due casi di rottiera choroidale (*Spiromental Firenze*, p. 382).

1881. POWER. Notes of a case of congenital luxation of lens due to intra uterine syphilitic choroidites (*Lancet*, p. 155).
— ROCKLIFFE. Coloboma of the choroid and iris (*Brit. med. Journ.*, p. 385).
— ROOSA. Inflammation of the uveal tract. (*Med. Record*, nos 7 et 8).
— STORY. Melanotic sarcoma of the eye (*Path. Soc. of Dublin*, Fev. 26).
— STREATFEILD. Report of two cases of sarcoma of choroid (*Lancet*, p. 697).
— VAUCE. Intra ocular tumors (*Cincinnati Lancet*, p. 93).
— VELARDI. Studio sulla coroidite si feliliâ. Napoli, in-8°.
— VERNON. Ectopia lent, iridodonesis, myopia and old choroiditis (*Lancet*, p. 579).
— WEBSTER. Ein Fall von Netzhautabloesung mit Hæmorrhagie in den Glaskörper einen intraocularen Tumor vortäuschent (*Arch. f. Augenheilk.*, X, 3, p. 318).
— WEINLECKNER. Melanotisches carcinom des linken Bulbus. Extirpation des Bulbus mit Auskratzen der Orbita. Tod nach 19 Tagen (*Bericht. der Rudolfstiftung. Wien.*, p. 335).

1882. BARRAGUER. Un cas de choroïdite tuberculeuse (*Recueil d'Ophth.*, p. 475).
— BENSON. On choroideal new formations (*Lancet*, p. 495).
— DUJARDIN. Iridio-choroïdite suppurée chez un enfant de neuf mois (*Journ. de la Soc. méd. de Lille*).
— FUCHS. Das Sarcom des Uvealtractus. Wien in-8°, p. 229.
— GOLDZICHER. Ein Fall von Choroiditis disseminata nebst Bemerkungen über Choroidealentzündungen im Allgemeinen (*Prag. med. chirurg. Presse*).
— HIRSCHBERG. Fall von doppelseitigem metastatischen Aderhautcarcinom (*Centralb. f. pract. Augenheilk.*, p. 374).
— — Zur Prognose des Aderhautsarcoms (*Arch. f. path. anat.*, I, 90).
— KAZONOW. Ein Fall von Sarcom der Aderhaut (*Wratsch*, n° 52).
— LANDSBERG. Zur Kenniss der Jaborandi u. Pilocarpinbehandlung der Augenkrankheiten (*Klin. Monatsbl.*, p. 51).
— LATTEUX et DESPAGNET. Observation avec examen histologique d'un cas de mélanosarcome de la choroïde (*Rec. d'Ophth.*, p. 65).
— LE ROY. Mélanosarcome de la choroïde (*Ann. de la Soc. de méd. d'Anvers*).
— MELÉ FARRÉ. Choroïdite syphilit. des deux yeux (*Centralb. f. prakt. Augenheilk.*).
— OTORY. Melanotic sarcoma of the eye-ball (*Brit. med. Journ.*, avril).
— MANGIN. Corps étranger de la choroïde, cataracte traumatique. Guérison (*Recueil d'Ophth.*, p. 9).
— PAULSEN. Die Entstehung des Staphyloma posticum choroideæ (*Arch. f. Ophthalm.*, XXVIII, 1, p. 225).
— PFLÜGER. Melanosarcoma choroideae (*Ann. de la Soc. de méd. d'Anvers*).
— REID. Melanotic sarcoma of choroid (*Lancet and Clinic.*, VIII, p. 406).
— ROBERTS. Choroiditis doble espesifica e iritis (*Rev. med.-quer. Buenos-Aires*, XIX, p. 123).
— ROTHMUND. Krankheiten der Choroidea (*Mittheilungen aus der Augenklinik zu München*, p. 311).
— SEELY. Sarcoma of the choroid (*Lancet and Clinic.*, VIII, p. 406).
— TEILLAIS. Rupture de la choroïde (*Journ de méd. de l'Ouest*, p. 33).
— TRAKNISKI. Beiträge zur Lehre vom Aderhautsarcom. Diss. inaug. Berlin, in-8°.
— WARNER. Tubercle of the choroid and loung without meningitis (*Lancet*, n° 1).

1883. BOCH. *a*) Ueber die miliare Tuberculose der Uvea. *b*) Sarcomartiges Biliverdin enthaltender Tumor der Choroidea (*Arch. f. path. Anat.*, t. XCI, p. 434 et 442).
— — Augenspiegelbefund bei Narben der Choroidea nach traumatischen Perforation der Bulbuswand (*Klin. Monatsbl.*, XXI, p. 417).
— COURSERANT. De la choroïdite antérieure (*Gaz. des hôp.*, p. 219).
— DEUTSCHMANN. Ueber experimentale Erzeugung sympath. Ophthalm. (*Arch. f. Ophthalm.*, XXIX, 4, p. 261).

1883. DUMMER. Ein Fall von metastatischer Choroiditis nach Extraction eines Malzahnes (*Wien. med. Wochensch.*, n° 9, p. 241).
— FITZ GERALD. Rapports des affections oculaires ext. et internes (*Dub. med. Journ.*, p. 355).
— GOLDZICHER. Beiträge zur normalen u. path. Anatomie der Aderhaut (*Centralb. f. prakt. Augenheilk.*, VII, p. 38).
— GUTMANN. Eine sympatische Leidengeschichte (*Ibid.*, p. 53).
— HAG. A case of extensive hemorrhage between Choroid and Sclerotic (*Transact. of the Amer. Ophthalm. Soc.*, 1882-83, p. 378).
— HOSCH. Fall von chron. Tuberculose der Choroidea (*Schweiz. Corres. Bl.*, XIII, p. 6).
— MASSELON. Chorio-rétinide spécifique. Paris, in-8°, p. 16, avec planches.
— POOLEY. Rupture of the choroid (*New-York med. Journal*, 17 fév.)
— THALBERG. Zur path. Anatomie des Coloboma choroiden et iridis congenitum (*Arch. f. Augenheilk.*, XIII, 1, p. 10).
— TREITEL. Sarkom der Choroidea mit frühzeitiger Ausbreitung auf die Retina u. Sarkomatöser Degenation des ganzen intraocularen Abschnits des Sehnerven (*Arch. f. Ophthalm.*, XXIV, 4, p. 179).
— VOSSIUS. Doppelte Choroidealruptur (*Klin. Monatsbl.*, p. 276).

III — CORPS VITRÉ

1828. PARFAIT-LANDRAU. Cas de pathologie oculaire, relatif à des corpuscules voltigeant dans la chambre postérieure de l'œil et donnant lieu à des images fantastiques (*Revue méd.*, t. IV, p. 203 et *Ann d'Ocul.*, t. XV, p. 171).

1831. AMMON (V.). Zur Lehre von den spontanen Blutergiessungen, etc. (v. *Ammon' Zeitschr. f. Ophth.*, t. I, p. 103).

1841. DALRYMPLE. Schwierigkeiten der Diagnose der Hyalitis (*Lancet*, mai, p. 270).

1845. DESMARRES. Synchisis étincelant; ramollissement du corps vitré avec étincelles apparentes au fond de l'œil (*Ann. d'Ocul.*, t. XIV, p. 220).

1846. SICHEL. Recherches sur la formation des étincelles morbides et luisantes dans le corps vitré (*Ibid.*, t. XV, p. 167).

1847. BOUISSON. Origines du synchisis étincelant (*Bull. de l'Acad. des Sciences* du 29 juillet).
— ROBERT. Note sur un cas de synchisis étincelant (*Ann. d'Ocul.*, t. XVIII, p. 79).
— STOUT. Nouvelles recherches à l'aide du microscope sur un cas de synchisis étincelant, etc. (*Gaz. méd.*, p. 72).
— TAVIGNOT. Synchisis hémorrhagique (*Gaz. des hôp.*, n° 103).

1848. GAUTIER (J.). Sur une nouvelle variété de synchisis étincelant (*Ann. d'Ocul.*, t. XX, p. 69).
— HERVIER. Recherches sur le synchisis étincelant d'après l'observation d'une nouvelle variété, etc. (*Gaz. méd. de Paris*, n° 46).

1849. A. G. (Dr). Ueber Cholestearinbildung im Auge (*Med. Zeitschr. des Ver. f. Heilkde. in Preussen*, n° 52).
— BLASIUS. Ueber scintillatio pupillae (*Deutsche Klinik*).
— DUVAL. Myodésopsie (*Journ. de Bordeaux*, janv. et fév.).
— GÜNSBURG. Scintillatio pupillae (*Deutsche Klinik*, n° 8).

1850. A. G. (Dr). Cholestearin im Auge. Iridodonesis, Synchisis (*Ibid.*, n° 5).
— DESMARRES. Cholestéritis de l'œil (*Ann. d'Ocul.*, p. 195).
— FISCHER. Cholestearinbildung im Auge (*Deutsche Klinik*, n° 17).
— SICHEL. Synchisis étincelant, etc. (*Ann. d'Ocul.*, t. XXIV, p. 49).

1851. BACKER Mittheilungen aus der klin. Abtheilung des Reichshospitals zu Christiana (*Schmidt's Jahrb.*, t. LXX, p. 105).

1851. BACKER. Scintillatio pupillae (*Med. Zeitschr. Basel.*, n° 5).
— BLASIUS. Spinteroma u. Scintillatio oculi (*Deutsche Klinik*, n° 17).
— SEIDL. Ueber das Vorkommen u die Bedeutung der Cholestearincrystalle in dem Auge (*Wien. med. Wochenschr.*, n°s 34 u. 35).
— SCHINKEL. Scintillatio oculi (*Zeitschr. d. Ver. f. Heilk. in Preussen*, n° 51).
— SICHEL. Rectification relative à l'historique de la spinthéropie (*Ann. d'Ocul.*, t. XXV, p. 9).
— Note complémentaire à la spinthéropie (*Ibid.*, t. XXIV, p. 3).

1852. SCHAUENBURG. Ueber Cholestearinbildung im menschlichen Auge. Erlangen, in-8°.
— VIRCHOW. Notiz über den Glaskörper (*Sein Archiv.*, t. IV, p. 458).

1853. DESMARRES. Scintillatio oculi (*Revue thérap. de méd.*, n° 3).
— WITTICH (v.). Verknöcherung des Glaskörpers (*Arch. f. path. Anat.*, t. V, H. 4, u. *Prager Vierteljahrschr.*, t. IV).

1854. DIXON. De l'épanchement du sang dans la chambre vitrée de l'œil (*Ann. d'Ocul.*, t. XXXI, p. 228).
— GRAEFE (A. v.). Notiz über die im Glaskörper vorkommenden Opacitäten (*Archiv. f. Ophthalm.*, t. I, 1, p. 35, u. *Deutsche Klinik*, n° 6).
— — Vier Fälle von Cysticercus in den tieferen Theilen des Auges (*Arch. f. Ophthalm.*, t. I, 1, p. 457).
— HAUKE. De cholestearia oculi (Dorpati, in-8°).

1855. DUMONTPALLIER. Hémophthalmie (*Arch. d'Ophthalm. de Jamin*, t. IV, p. 189).
— GRAEFE (A. v.). Fall von Cysticercus im Innern des Auges (*Arch. f. Ophthalm.*, t. II, 1, p. 259).
— — Sectionsbefund nach Reclination (*Ibid.*, p. 273).
— — Ueber das acute Entstehen von Glaskörpertrübungen bei Irido-Choroiditis (*Ibid.*, t. II, p. 230).
— JAGO (Jam.). Ocular spectres and structures as mutual exponents, etc. London, in-8°.
— RAU. Beobachtung eines Falles von Scintillatio oculi (*Arch. f. Ophthalm.*, t. I, 1, p. 345).

1857. GRAEFE (A. v.). Ein Fall von Cysticercus im Glaskörper extrahirt (*Arch. f. Ophthalm.*, t. III, 2, p. 312).
— — Notiz über fremde Körper im innern des Auges (*Ibid.*, p 337).
— JAEGER (E. v.). Des corps étrangers enkystés dans l'humeur vitrée de l'homme (*Oest. Zeitschr. f. prakt. Heilk.*, n° 2, u. *Ann. d'Ocul.*, t. XXXIII, p. 151).
— QUAGLINO. Trübungen des Glaskörpers als Ursache von Amblyopie u. Amaurose (*Ann. univ. di medieno*, Mai u. Juni).

1858. BUSCH. Cysticercus im Glaskörper (*Arch. f. Ophthalm.*, t. IV, 2, p. 99).
— GRÆFE (A. v.). Cysticercus im Glaskörper durch die Hornhaut extrahirt (*Ibid.*, p. 171).
— GROS. Note sur le synchisis étincelant (*Ann. d'Ocul.*, t. XXXIII, p. 157).
— KÜCHLER. Pupillenbildung wegen Blaasenwurm im Glaskörper (*Deutsche Klinik*, n° 50).
— WINDSOR (J.). Beobachtungen über Scintillatio oculi (*Brit. med. Journ.*, 3 April).

1859. DIXON. Extraction of foreign body from the vitreous chamber (*Ophth. Hosp. Rep.*, n° 6, p. 280).
— JAGO (Jam.). Entoptiques phénomènes (*Brit. Rev. Aprit.*, p. 465, and *July*, p. 165).
— NAGEL. Cysticercus auf der Netzhaut (*Arch. f. Ophthalm.*, t. VII, 1, p. 9).

1860. COCCIUS. Ueber das Gewebe u. die Entzündung des menschlichen Glaskörpers. Leipzig, in-8°.
— GRAEFE (A. v.). Ueber intraoculare Cysticerken (*Arch. f. Ophthalm.*, VII, 2, p. 48).
— PAGENSTECHER (Arnold). Gefässneubildung im Glaskörper (*Arch. f. Ophthalm.*, t. VII, 1, p. 9).
— WEBER (C. O.). Ueber den Bau des Glaskörpers u. die Pathologie, namentlich die entzündlichen Veränderungen desselben (*Anat. f. path. Anat.*, t. XIX, p 367).

1861. Blessig. Glaskörperleiden bei constitution. Zyphilis (*Petersb. med. Zeitschr.*, t. IV).
— Hildige. Abgesackter Abscess des Glaskörpers (*Med. Times and Gaz.*, Mai).
— Jago (Jam.). Mouches volantes vues à l'ophthalmoscope dans un œil myope (*Med. Times and Gaz.*, 4 Mai).
— Laurenzo (Z.). Traumatische Ophthalmie, Glaskörperabscess (*Brit. med. Journ.*, 26 Janv.).
— Ritter. Enstehen des Eiters in der Glaskörperhöhle, etc. (*Arch. f. Ophthalm.*, t. VIII, 1, p. 52).

1862. Dusmani. Des corps flottants de l'humeur vitrée (*Gaz. des Hôp.*, n° 149).
— Hulke. Intraoculare Blutungen (*Med. Times and Gaz.*, 4 Oct.).
— Sichel. Des corps flottants de l'humeur vitrée (*Gaz. des Hôp.*, n° 4).

1863. Graefe (A. v.). Perforationen von abgelösten Netzhäuten u. Glaskörpermembranen (*Arch. f. Ophthalm.*, t. IX, 2, p. 85).
— — Extirpation fremder Körper, reclinirter Linsen u. Entozoen aus dem Glaskörperraume (*Ibid.*, t. IX, 2, p. 79).

1864. Coccius. Zur gröberen Anatomie des Glaskörpers (*Klin. Monatsbl.*, p. 319).
— Danthon (A. M.). Essai sur les hémorrhagies intra-oculaires. Paris, in-8°, p. 82.
— Fano. De la myodesopsie ou des mouches volantes et fixes (*Un. méd.*, n°s 83, 86, 89 et 91).
— Jago (J.). Entoptics with its use in the physiologie and medicine. London, in-8°, p. 188.
— Galezowski. Etudes sur les flocons du corps vitré (*Ann. d'Ocul.*, t. LI, p. 61).
— Tetzer. Ueber Einschränkungen und Unterbrechungen des Gesichtsfeldes (Glaskörpertrübungen) (*Wien. med. Zeitschr.*, XX, n° 5).

1865. Ballias. Des corps étrangers du corps vitré. Thèse de Paris, in-4°.
— Hozy (J.). Häufiges Vorkommen der Myodesopsie bei Myopie (*Brit. med. Journ.*, 20 mai).
— Iwanoff. Zur normalen u. path. Anatomie des Glaskörpers (*Arch. f. Ophthalm.*, t. XI, 1, p. 55).
— Jacobson (J.). Zwei Fälle von intraocularen Cysticerken mit Sectionsbefund (*Arch. f. Ophthalm.*, t. IV, 2, p. 147).
— Lawson. Bluterguss in den Glaskörper (*Brit. med. Journ.*, 16 Dec.).

1866. Hirschmann. Luxatio lentis traumatica mit eigenthümlicher Bildung von Gefässen in der Membrana hyaloidea, vielleicht im vorderen Theile des Glaskörpers selbst (*Klin. Monatsbl.*, p. 98).
— Hulke. Cases illustrating certain pathological conditions of the vitreous humour with remarks (*Ophth. Hosp. Resp.*, t. V, p. 123).
— Hutchinson. Clinical lecture on opacities in the vitreous body in connection with myopie, syphilis and other causes (*Brit. med. Journ.*, 24 Febr.).
— Mc Keand. Spontane Blutung in den Glaskörper (*Brit. med. Journ.*, 16 juin).

1867. Arlt. Cysticercus im Auge durch Operation entfernt (*Wien. med. Wochenschr.*, 10 Juli).
— Becker (Otto). Cysticercus im Auge (*Ibid.*, 13. Juli).
— — Neubildung im Glaskörper (*Bericht über die Augenklinik*, p. 106, Taf. I, u. III).
— Berlin. Ueber den Gang der in den Glaskörper eingedrungenen Fremdkörper (*Arch. f. Ophth.*, t. XII, 2, p. 272).
— Gayet. Synchisis étincelant (*Gaz. méd. de Lyon*, n°s 10-12).
— Iwanoff. Glaskörperablösung (*Klin. Monatsbl.*, p. 297, u. *Compte rendu du Congrès intern. d'Ophthalm.*, 1868, p. 121).
— Kaempf. Bluterguss in Netzhaut u. Glaskörper (*Oest. Zeitschr. f. prakt. Heilkde*, n° 44 u. 45).
— Mooren. Krankheiten des Glaskörpers (*In Ophthalm. Beobachtungen*, p. 197).
— Rydel. 1. Massenhafte Glaskörperblutung nach eminenter Erkältung u. Durchnässung; 2. Hämorrhagie in Corpus vitreum (*Bericht über die Augenklinik*, etc., p. 197).

1868. Gourlay (A. du). Quelques considérations sur les corps étrangers du globe oculaire. Thèse de Paris, in-4°, p. 42.
— Graefe (A. v.). Ueber Cysticerken in den tieferen Theilen des Auges (*Berl. klin. Wochenschr.*, n° 20). 20 Extractionen von Cysticerken.
— Jacobi (Joseph). Eisensplitter im Augenhintergrunde (*Arch. f. Ophth.*, t. XIV, p. 207).
— Jano. Filaire vivante dans le corps vitré (*Un. méd.*, 14 mars).
— Manz. Cilie in der hinteren Augenkammer (*Klin. Monatsbl.*, p. 178).
— Neeclon. Cysticercus im Glaskörper (*Zeitschr. f. Med., Chir. u. Geburtsh.*, VII, 2, p. 398).
1869. Bense (W.). Ueber die Entstehung des Eiters im Corpus vitreum. Diss., Gottingen, in-8°, p. 16.
— Berlin. Zwei Fälle von Extraction von Fremdkörpern aus dem Glaskörperraum (*Arch. f. Augen- u. Ohrenheilkunde*, t. I, 150).
— Cowell (G.). White Cicatrix in the vitreous body in a child act 13, after a Wound six month before (*Ophthal. Hosp. Rep.*, t. VI, 4, p. 254).
— Guvéa (H. de). Ueber die Entstehung der Glaskörperablösung in Folge von Glaskörperverlust (*Arch. f. Ophthalm.*, t. XV, 1, p. 244).
— Iwanoff. Beiträge zur Ablösung des Glaskörpers (*Ibid.*, t. XV, 2, p. 1).
— Jeffries. Case of Sinchisis (*Transact. of the Am. ophthal. Soc.*, p. 8).
— Pagenstecher (Herm.). Zur Pathologie des Glaskörpers (*Centralbl. für die med. Wissensch.*, n° 43).
— Oglesby (Rob.). Two cases of sudden blindness. Opacities in the vitreous humour (*Brit. med. Journ.*, n° 27).
— Sæmisch. Gefässführende Membran im Glaskörper (*Ibid.*, p. 304).
— Wecker. Doppelseitiger persistirender Canalis hyaloideus (Cloqueti) (*Klin. Monatsbl.*, p. 210).
1870. Flarer (Janlio). Rendiconto clinico della divisione ottalmia dell' opistale di Pavia, etc. (*Ann. moas. di medicine*, CCXI, p. 465).
— Hahn. Ueber Cysticercus-Operation (*Berl. klin. Wochenschr.*, n° 9).
— Hasner. Zur Geschichte des Glaskörpers und der Glaskörperentzündung (*Prager Vierteljahrschr.*, CVI, p. 1).
— Marini. Cisticerco nel vitreo (*Giorn. d'Ophthalm. ital.*, p. 147).
— Noyes. Cases of foreign bodies in the vitreous humour (*Transact. of the Am. ophth. Soc.*, p. 104).
— Pagenstecher (Herm.). Zur Pathologie des Glaskörpers (*Arch. f. Augen- u. Ohrenheilkunde*, t. I, 2, p. 1).
— Sæmisch. Sectionsbefund eines Auges mit intraocularem Cysticercus (*Klin. Monatsbl*, p. 170).
— Vacca (F.). Distacco di caloida Storia e considerazione (*Rivista clin. de Bologna*, p. 210).
1871 Berthold. Totales Sklero-Choroideal-Staphylom, etc. (Gefässneubildung im Glaskörper) (*Arch. f. Opthalm.*, t. XVII, 1, p. 169).
— Hansen (Ed.). Tilfälde af Cysticercus i corp. vit. (*Hosp. Tidende*, n° 12).
— Hirschberg. Ueber Cysticercus intraocularis (*Berlin. klin. Wochenschr*, p. 138, u. t. II, 1, p. 227).
— — Fälle von Extraction des Cysticercus aus dem menschlichen Auge (*Virchow's Arch. f. path. Anat.*, LIV, p. 276).
— Noyes (H. D.). Two cases of detachements of the vitreous humor (*The med. Record*, 15 May.)
— Wells (Soelberg). Diseases of the vitreous humour (*Lancet*, p. 498).
1872. Ewers. Beobachtungen von Cysticercus (*Berlin. Zweiter Jahresbericht der Ewerschen Klinik*, p. 7).
— Hirschberg. Extraction des Cysticercus aus dem Innern des Auges (*Berl. klin. Wochenschr.*, IV, p. 45).

1872. HUTCHINSON. Spontaneous suppuration of vitreous in eyes long previously blinded by corneal ulceration. Great inflammatory oedema of the soft structure around the eye (*Med. Times and Gaz.*, n° 45, p. 516).

— SCHRŒDER. Cysticercus corporis vitrei Enucleatio (*Bericht über die Augenklinik im Nerothal*, p. 19).

— SICHEL (fils). Note sur un cas de cysticerque ladrique intra-oculaire. Extraction de l'entozoaire intact et vivant hors du corps vitré (*Gaz. hebd.*, n° 2, p. 21).

1873. KIPP (Ch. J.). Ein Fall von persistirender durchsichtiger Arterie in beiden Augen (*Arch. für Augen- u. Ohrenheilkunde*, t. III, 3, p. 190).

— OETTINGEN (G. v.). Ueber diffuse Glaskörpertrübung (*Dorpat. med. Zeitschr.*, n°s 3 et 4).

— VAN DEN BOCHE. Observation de synchisis étincelant (*Presse méd.*, n° 32).

— WATSON (W. Spencer). Idiopathic Hyalitis (*Med. Times and Gaz.*, n° 47, p. 478).

— — Case of idiopathic Hyalitis, acute inflammation of the vitreous humor of both eyes (*Lancet*, p. 595).

1874. BERGMEISTER. Einheilung eines Stahlsplitters im Glaskörper mit Erhaltung des

— CARNUS (H.). Des troubles du corps vitré et de leur traitement par les courants continus (Observations de M. Onimus). Thèse de Paris, in-4°.

Sehvermögen, beobachtet auf der Augenklinik von Prof. v. Arlt (*Klin. Monatsbl.*, p. 59).

— LE FORT. De la guérison de la cécité due à l'opacité du corps vitré par l'application des courants continus faibles et permanents (*Gaz. des Hôp.*, n° 79).

— LEMOINE (J.). Des parasites de l'appareil de la vision. Thèse de Paris, in-4°, p. 103.

— MC KEOWN (William). Extraction of a piece of steel from the vitreous humor by the magnet, recovery of almost perfect vision (*Brit. med. Journ.*, 20, juin).

— ROCAFULT. Cysticerque celluleux dans le corps vitré (*Cron. oftalm. u. Ann. d'Ocul.*, t. LXXIII, p. 16).

1875. BRIÈRE. Note sur un cas de décollement du corps vitré suivi de guérison (*Ann. d'Ocul.*, t. LXXIV, p. 138).

— CHODIN (A.). Versuche über Glaskörpervorfall (*Med. Centralbl.*, n° 5).

— DESMARRES (père). Cysticerque vivant dans le corps vitré d'un jeune homme de vingt-deux ans (*Gaz. des Hôp.*, n° 33).

— HUTCHINSON. Case of Disease of Vitreous, etc., ressembling tumour (*Ophthalm. Hosp. Rep.*, VIII, 2, p. 227).

— PONCET (Fr.). Troubles du corps vitré, consécutifs à une artérite généralisée. Thrombose du tronc basilaire (*Ann. d'Ocul.*, t. LXXIII, p. 95).

1876. BERGER. Fäll von Arteria persistens (*Mittheilungen aus der Augenærztlichen Praxis*, p. 20).

— BRAILEY. Arteria hyaloidea persistens (*Ophthth. Hosp. Rep.*, VIII, p. 512).

— CHAMBÉ. Contribution à l'étude du synchisis étincelant. Thèse de Paris, in-4°, p. 40.

— GAYAT. Le pronostic des blessures du corps vitré (*Lyon. méd.*, oct., 1).

— HIRSCHBERG. Einige Beobachtungen über Cysticercus cellulosae (*Arch. f. Ophthalm.*, XXIII, 4, p. 126).

— — Glaskœrper-Operationen (*Ibid.*, XXII, 3, p. 146).

— MORTON (A. Stanford). Two cases of air-bubbles in the vitreous following perforating wounds (*Ophth. Hosp. Rep.*, IX, p. 35).

— PAGENSTECHER (H.). Ueber Erweiterung des sog. Petit'schen Kanals u. Consecutive Ablösung des vorderen Theiles des Glaskœrpers (*Arch. f. Ophth.*, XXII, 2, p. 271).

— RIEBAN. Arteria hyaloidea persistens (*Charité Annal.*, p. 648).

— WEBSTER. Strangförmige Glaskœrpertrübung im beiden Augen (*Arch. f. Augen- u. Ohrenheilk.*, I, 2, p. 391).

1877. BADAL. Observation de décollement hémorrhagique du corps vitré par rupture d'une veine rétinienne (*Gaz. méd. de Paris*, p. 15).

— BERGER. Cysticercus im Auge (*Klin. Monatsbl.*, XV, p. 257).

1877. DURAND. Des vaisseaux de nouvelle formation dans une hernie du corps vitré (*Gaz. méd. de Paris*, n° 14).
— HIRTER. Verletzungen des linken Auges durch einen eingedrungenen Fremdkœrper (*Charité Annalen*, p. 512).
— LOEWE. Ueber die Existenz eines lymphatischen Hohlraumes im hinteren Drittel des Glaskœrpers (*Centralbl. f. med. Wiss.*, n° 9).
— UNTERHARNSCHEIDT. Ueber die Apoplexie zwischen Netzhaut u. Glaskœrper Diss. inaug. Bern., in-8°.

1878. ALQUIER. Du décollement hyaloïdien etc., Paris, in-8°, p. 158.
— BADAL. Nouveau procédé pour déterminer la situation des objets qui flottent dans le corps vitré (*Gaz. des hôp.*, p. 337).
— DICKINSON. Developpement of connective tissues in the vitreous humor (*St-Louis med. and surg. Journ.*, 1).
— GOLDZICHEZ. Cysticercus cellulosæ im Corpus vitreum (*Pester med. Presse*, n°s 29 et 30).
— HIRSCHBERG. Décollements du corps vitré (*Beiträge zur pathol. Anatomie*) (*Berl. Klin. Wochensch.*, n° 18).
— SCHMIDT-RIMPFEL. Ueber Glaskœrperentzündung (*Ber. der ophth. Gesellsch. zu Heidelberg*, p. 100).
— VIGNE. D'un Ophthalmozoaire occupant l'humeur vitreé : opération et guérison (*Progrès méd.*, n° 9).

1879. CARL (HERZOG IN BAYERN). Beiträge zur Anatomie u. Pathologie des Glaskœrpers (*Arch. f. Ophthalm.*, XXV, 3, p. 111).
— CIACCIO. Sopra all' ossificazione dell' interno umor vitreo dell' occhio umano e ad un altra notablie alterazione che alcuna volta in quello si osseroa (*Bull. d. Sc. med. di Bologna*, III, p. 441).
— HIRSCHBERG. Ein seltener Operationsfall (*Berl. klin. Wochensch.*, p. 681).
— MANCHI. I corpi estranei nell' occhio e la calamita (*Ann. di Ottalm.*, p. 225).
— PAGENSTECHER (H.). Vordere Glaskœrperablœsung in Beziehung der Bildung der Cataracte u. Operation der Cataracte (*Bericht der ophth. Vers. zu Heidelb.*, p. 221).
— SANTOS FERNANDES. Filiaria in el cuerpo vitreo (*Cron. med. quir. de la Habana*, p. 436).
— WOLFE. Injurius effects of thea-drinking. Habits upon the nutrition of the eye-ball (Ramollissement du corps vitré) (*Brit. med. Journ.*, Aug.).

1880. ADAMS. Opacities in the vitreous following injury (*Ophthalm. Soc. of the unit. Kingdom*, n° 25).
— BEAUREGARD. De l'hyalite suppurative (*Progr méd.*, p. 492).
— BURGL. Entfernung eines Stahlsplitters aus dem Glaskœrperraum durch einen Electro-Magneten. Heilung ohne alle Reaction (*Berl. klin. Wochensch.*, n° 44).
— CARRERAS Y ARAGO. Artère hyaloïdienne persistante dans un seul œil; décollement de son extrémité antérieure flottant dans l'humeur vitrée : cataracte corticale point limitée (*Compte rendu du Congrès de Milan*, p. 245).
— FRÆNKEL. Entfernung eines Eisensplitters aus dem Glaskœrperraume mittelst Scleralschuttes u. Anwendung des Magneten (*Centralbl. f. prakt. Augenheilk.*, Fev.).
— HIRSCHBERG et VOGEL. Ueber Fremdkœrper im Augeninnern, nebst gelegentlichen Bemerkungen über Neurotomia optico-ciliaris (*Arch. f, Augenheilk.* IX, p. 309).
— HYVERNAT. Sur un cas de Spinthéropie (*Lyon méd.*, p. 206).
— KNAPP. Zwei Fälle von Extraction von Eisenstücken aus dem Glaskœrper, in dem einen Fall durch einen scleralen Lappenschnitt, in dem anderen mit einem Magneten (*Arch. f. Augenheilk.*, X, 1, p. 1).
— POOLEY. Der Nachweis u. Lokaliserung von Stahl u. Eisenparlikelchen im Auge durch die Indicationen der Magnetnadel (*Ibid.*, p. 9).
— VANLAIR. Granulome télangiectasique du corps vitré avec persistance de l'artère hyaloïdienne (*Arch. de physiol. norm. et path.*, VII, p. 459).

1881. Brailey. Seven cases of supurative hyalitis (*Ophth. Hosp. Rep.*, X, 2, p. 225).
— Charnley et Webster Fox. Three cases of new fonction of blood vessels in the vitreous (*Ibid.*, p. 193).
— Fonseca (L. da) Corps étranger existant pendant deux ans dans le corps vitré. Point d'inflammation, d'irritation (*Archiv. ophthalm. de Lisbonne*).
— Hebb et Brailey. On a phenomena of suppurative hyalitis and their relation to the migration theory (*Ophth. Hosp. Rep.*, X, 2, p. 269).
— Hutschinson. A case of primary intraocular hemorrhage with remarks on the causes of the occurence (*Transact. of the Ophth. Soc. of the unit. Kingd.*, I, p. 8).
— Krause. Pracretineale Blutgefaesse (*Centralbl. f. prakt. Augenheilk.*, p. 48).
— Lopez-Ocana. Un tercer caso de speudo hæmorrhagia ocular (*Rev. d. ciencias med. Barcelone*, oct.).
— Mi Hardy M. Macdonald. Case of persistent hyaloid artery (*Transact. of the ophth. Soc. of the un. King.*, t. I).

1882. Alexander. Linkseitige Erblindung durch Trombophebitis als Folge einer rechtseitiger Glaskœrperveretirung (*Deutsche med. Wochensch.*, n° 34).
— Deutschmann. Ueber genuime Glaskærpertuberculose (*Henle's Jubel-Ichrift*).
— Dimmer. Zur Diagnostik der Glaskœrperablæsung (*Klin. Monatsbl.*, p. 259).
— Fonseca (L. da). Opacidades do corpo vitreo, etc. benefica e prompta da galvanisaçâo; cura (*Arch. Ophth. de Lisb.*, p. 33).
— — Esquelas de fulminate durante does annos dentiro do corpo vitreo neuhems phenomenos notaveis de inflammaçâo ou irritaçâo (*Ibid.*, p. 126).
— Galezowski. Persistance des vaisseaux hyaloïdiens (*Rec. d'Ophthalm.*, p. 130).
— Giraud-Teulon. Electro-thérapie dans les opacités du corps vitré (*Compte rendu de l'Acad. de méd.*, 18 oct. 1881).
— Goldzieher. Ueber den Zusammenhang der Glaskœrpertrübungen u. der Choroidealerkrankungen (*Pest. med. chir. Presse*, 4 mars).
— Haase. Ein Fall von Cysticercus cellulos. im Glaskœrper. Extraction derselben. Erhaltung des Auges u. des vorhandenen Sehvermögens (*Arch. f. Augenheilk.*, XI, p. 396).
— Little. Persistent hyaloid arteries in each eye (*Rev. Lond.*, p. 246).
— Mookerjee. Two cases of removal of foreign bodies faom iris and vitreous (*Ind. med. Gaz. Calcutta*, p. 338).
— Nieden. Ueber recidivorende ideopath. Glaskœrpertrübungen bei jungen Leuten (*Bericht der ophthalm. Gesell. zu Heidelberg*, p. 8).
— Poncet. Tuberculose de l'iris et du corps vitré (*Prog. méd.*, p. 467).
— Rumszwicz. Artère hyaloïde persistante (*Medicyna*, n° 27).
— Santos Fernandes. Filiaris en el cuerpo vitrea (*Cròn. med.-quer. de la Habana*, VIII, p. 116).
— Seely. Serous effusion into the vitreous, causing total temporary loss of vision, due probably to malaria provening; recovery (*Med. News. Philad.*, p. 159).
— Suanzy. Detachement of the vitreous humor (*Lancet*, n° 20).
— Unterharnscheidt. Ein Fall von Zerreissung der arteria hyaloidea in Folze von progressiver Myopie (*Klin. Monatsbl.*, p. 449).

1883. Brailig. Le corps vitré dans ses rapports avec les affections diverses de l'œil (*Guy's Hosp. Rep*, XLI, p. 485).
— Czermak. Fall einer in den Glaskörper widrungenden Gefässchlinge u. Sehnveenausbzeitung (*Cent. f. prakt. Augenheilk.*, VII, p. 289).
— Fraenkel. Eutfernung eines Esensplitters ans dem Glaskörper mittelst Scleralshnittes u. Anwendeng des Electromagneten (*Deutsche med. Wochenschr.*, IX, p. 46).
— Haase. A case of cysticercus in the vitreous, etc. (*Arch. f. Ophthalm.*, XII, 1, p. 64).
— Hirschberg. Fall von Persistenz der foelalen Glaskorper Gefaesse (*Centralb. f. prakt. Augenheilk*, VII, p. 325).

1883. Hirschberg. Magnetextraktion von Eisensplitten aus dem Augen innern (*Berl. klin. Wochenschr.*, XX, 5).
— Kaarsberg. Corps étranger dans l'humeur vitrée (*Hosp. Id.*, 3 T, H. I, 12).
— Kipp. Les maladies de l'oreille avec sinchysis de l'humeur vitrée (*Transact. of Amer. ophthal. Soc.*, III, 2, p. 111).
— Little. Remains of hyaloid artery attached to the crystalline lens. (*Transact. of the Am. Ophthalm. Soc.*, 1882-83, p. 372).
— — The influence of the faradic current in the treatment of vitreous opacities with cases (*Ibid.*, p. 360).
— Seely. Serous effusion into the vitreous (*Transact. of the Amer. ophth. Soc.*, 1882-83, p. 345).
— Sinclair. Cysticerque du corps vitré (*Brit. med. Journ.*, 7 juillet).
— Snell. The electromagnet and its employment in ophthalmic surgery (*Brit. med. Journ.*, 17 nov. et London, in-8°, p. 94).
— Webster. Synchisis scintillans (*Arch. of ophthalm.*, XII, 2, p. 179).

IV — SCLÉROTIQUE

1840. Edl. De tunica sclerotica. Diss. inaug., in-8°, Mayence.
— Petrequin. Sur un nouveau procédé pour le traitement du staphylôme (*Ann. d'Ocul.*, t. III. p. 143).
1841. Delvigne. Extirpation d'une tumeur fongueuse de la sclérotique (*Gaz. méd. de Paris*, n° 15).
— Stephan. De staphylomate adnexsis historiis morbi synopticis. Prague, in-8°, p. 42.
1842. Ammon (de). Zur Lehre von den angeborenten Geschwülsten der Sclerotica u. des coloboma palpebr. congenitum (*v. Walther's u. v. Ammon's Journal*, t. I, p. 90).
— Fleischmann. Ein bis jelzt noch nalcht beschriebener Bildungsfehler der Sclerotica (*Ibid.*, t. III, p. 413).
— Jone. De la guérison du staphylôme sclérotical par des ponctions répétées (*Gaz. des Hôp.*, n° 124).
— Szokalski. Angeborene Geschwulst der sclerotica des rechten Auges (*v. Walter's u. v Ammon's Journal.*, t. I, n° 1).
1843. Flarer. Séton comme moyen curatif du staphylôme (*Gaz. med. di Milano*, n° 33, e. *Ann. d'Ocul.*, t. IX, p. 248).
— Gulz. Scleroticalgeschwulst beobachtel in der Klinik. des prof. Stromeyer in Friburg (*Oest. med. Wochenschr.*, n° 23).
1844. Berard. Tumeur de la sclérotique (*Gaz. des hôp.*, n° 65).
— Staub. Beiträge zur Genesis des Staphyloma u. der Hernia sclerotica (*Med. corresp. bayr. Aergte.*, n°s 26, 30, 41 et 42).
1845. Chappet. Encéphaloïde périsclérotical, extirpation (*Ann. d'Ocul.*, t. XIV, p. 21).
— Walther (de). Ueber die Staphylome (*v. Walther's u v. Ammon's Journ.*, t. IV, H,4).
1848. Cornaz. Des anomalies congénitales des yeux et de leurs annexes. Lausanne, in-8°. p. 168.
1849. During. De sclorotide et staphylomate. Diss. inaug., in-8°, p. 261, pl.
1850. Coats. Cas de hernie scléroticale (*Lancet*, fév.).
— Hairion. Staphylôme scléro-choroïdien, extirpation. (*Ann. d'Ocul.*)
— Hisschler. Ulcère de la sclérotique (*Ungarische Zeitschr., für Naturw. u. Heilk.*, n° 24).
1852. Ammon (de) Subconjonctivalophthalmie (*Deutsche Klinik.*, n° 11).
— — Acute Entshehung eines syphil. Scleralfungus mi gleichzeitegen Lungenfungus (*Deutsche Klinik.*, n° 14).

1852. Pilz. Die Entzündung der Sclerotica (*Prag. Vierteljahrsch.*, t. IX, p. 4).
— — Ueber die Hypertrophie u. Atrophie der Sclerotica mit vorgüglicher Rückich' Staphylombildung (*Ibid.*, t. X, p. 2).
— Stelwag de Carion. Die Ektasie des Schlemm'schen Kanal's (*Wien. méd. Zeitsch* t. VIII, n° 10).
1853. While Cooper. De l'inflammation de la sclérotique (*Assoc. med., Journ.*, janv., et *Ann. d'Ocul.*, t. XXIX, p. 98).
1854. — De la rupture de la sclérotique et de la perte du cristallin (*Ann. d'Ocul.*, t. XXXII, p. 167).
1855. Graefe (A. de). Ueber die Lage der Ciliarfortsätze bei Ausdehnung der Sclera (*Arch. für Ophthalm.*, t. II, 1, p. 242).
1856. Boult (E.). De l'inflammation de la sclérotique (*Ass. Journ.*, n° 204, nov.).
— Taylor. D'une forme particulière de sclérotite (*Edimb. med. Journ.*, mai).
1857. Graefe (A. de). Ueber die Entstehung der Netzhantabloesung nach perforerinden Scleralwunden (*Arch. f. Ophthalm.*, t. III, 2, p. 391).
— Ueber eine eigenthümliche rhaltung der Schactes bei tolater Opacität der Cornea (hernie scléroticale) (*Ibid.*, p. 405).
— Sichel. Du staphylôme de la choroïde et du corps ciliaire (*Un. méd.*, n°s 79 et 80)
1859. Hulke. Injuris causing rupture of the eye-ball (*Ophthalm. Hosp. Rep.*, n °2 p. 198).
— Taylor. Forme particulière de sclérotite (*Brit. med. Journ.*, 10 sept).
— Toland. Staphylôme de la sclérotique (*Pacif. Journ.*, n° 10).
— Williams (John). Melanotic tumor external to the sclerotic (*Ophth. Hosp Rep.* n° 9, p. 120).
1860. Laurenze (Z.). Sclérotite aiguë avec iritis (*Brit. med. Journ.*, 16 juin).
1861. Argilagos. Rupture par contre-coup de la sclérotique et ptosis traumatique incomplet (*Gaz. des hôp.*, p. 454, et *Ann. d'Ocul.*, t. XLVI, p. 223).
1862. Schiess-Gemuseus. Sclerectasie in der Gegend des Ciliarkörpers, etc. (*Virchow's Arch.*, t. XXIV, n° 6).
— Laurenze (Z.). De la sclérotite et de l'iritis (*Edimb. med. Journ.*, VIII, p. 492).
— Simrock. Egenthümlunkes Hornhout u. Scleratleiden bei Diabetes insipidus (*Würzb med. Zeitschr.*, t. III, p. 412).
1863. Geissler et Zander. Die Vorletzungen des Auges. Leipzig, in-8°, p. 304.
— Kittel. Berstung der sclerotica, etc. (*Wien. Allg. med. Zeit.*, n° 1).
1864. Williams. Lésion de l'œil avec perte complète de l'iris et du cristallin; formation d'une *fistule de la sclérotique* avec conservation complète de la vue (*Dubl. med Journ. Anat.*, p. 250).
— Windsor. Note on the term sclera and sclerotica (*Ophth. Hosp. Rep.*, juillet, p. 149).
1865. Lawson. Rupture of the eye trough the sclerotique (*Med. Times and Gaz.*, 3 juin).
— Manz. Zwei Fälle von traumatischer Bulbusruptur (*Klin. Monatsbl.*, t. III, p. 170).
— Porneroy. Plaie de la sclérotique réunie par suture (*Brit. med. Journ.*, p. 216).
— Schiess-Gemuseus. Zur path. Anatomie des vord. Sclerolstaphyloms, etc. (*Arch. für Ophthalm.*, t. IX, 2, p. 1).
1866. Berlin. Extirpation eines femden Körpers in der Gegend des hinteren Poles, etc. (*Klin. Monatsbl.*, t. IV, p. 81).
— Neumann. Ein Fäll von Marckschwamn der Sclerotica (*Arch. für Ophthalm.*, t. XII., 2, p. 278).
— Schroeter. Zur Entslehung der traumatischen Scleralruptur (*Klin. Monatsbl.* t. IV, p. 242).

1867. Borelli. Osservazione di tumore periscleroticale (*Giorn., Ophthalm.* fasc. 5 et 6, p. 164).
— Hoering. Rupture de la clérotique *Würtemb. Correspbl.*, 14 fév.).
— Moren. Ophthalmitrische Beobachtungen Krankheiten der clera. (Berlin, in-8°, p. 111).
— Schiess-Gemuseus. Experimentelle Scleralverletzung u. Einbringung fremder Körper (*Arch. f. Ophthalm.*, t. XII, 2, p. 339).
— Doppelschnittwunde der Sclerotica (*Klin. Monatsbl.*, p. 83).

1868. Classen. Ueber ein Cancroid der cornea u. Sklera (*Centralb. f. med. Wissenschr.*, n° 39).
— Pfuhl. De scleritide (Diss. inaug., Berlin, in-8°).
— Manhardt. Episcleritis u. Pterygium (*Arch. f. Opthalm.*, XIV, 3, p. 26).
— Wadworth. Rupture of the sclerotic (*Bost. med. Journ.*, 26 mars).

1869. Quirizii. Lettera interna alla sclerotite (*Il Morgagni desp.*, III et IV, p. 262).
— Talko. Die dunklen Flecke der Sclerotica (*Klin. Monatsbl.*, VII, p. 204).

1870. Lebrun. Tumeur épithéliale du globe oculaire (*Ann. d'Ocul.*, I, 64, p. 132).
— Mazzei. Di quella forma di conjunctivite scrofulosa che qualche autore denomine episclerite (voy. l'extrait *In Monatsbl.*, p. 524).
— Schrag. Einige Fälle von Rupturen der Sclera u. der Choroidea (Diss. inaug., Leipzig, in-8°).
— Sylvester. Leprous tubercle of the eye (*Transac. of the med. and physic. Soc. Bombay*).

1871. Correnti. Sulla episclerite e sugli attributi che la diversificano della congenutivite scrofulosa (*L'Imparziale*, XI, 4).
— Hoering. Scleralruptur durch einen Glassplitter (*Klin. Monatsbl.*, p. 256).
— Lawson. Punctue wormd of the sclerotic with escape of vitreous treated by closing the wormd with a suture (*Oph. Hosp. Rep.*, t. VII, p. 14).
— Nettleship. Inflammatory new growth from the sclerotic (*Ibid.*, VII, p. 221).
— Watson. On ivery exostore growing from the sclerotic cout of the eye (*Transact. o the path. Soc. of London*, t. XXII, p. 227).

1872. Narkiewiez-Iodko. Tumor sclerae et choroideae (*Gazeta Lekarska*, n° 51).
— Quaglino. Un caso de angiectasia venosa della sclerotica (*Annali di Ottalm.*, II, p. 203).
— Saemisch. Fibrom der Sclera (*Arch. f. Augen- u. Ohrenheilk.*, II, 2, p. 115).

1873. Denucé. Notes sur deux cas de tumeurs malignes de l'œil (sarcomes mél. partant du nerf optique et de la sclérotique) (*Bord. méd.*, n° 2).
— Hirschberg. Ueber Scleritis ulcerosa idiopathica (*Tagbl. der Wiesb. Naturforscher-versamml.*, p. 162).
— Landesberg. Perforirende Scleralwunde. Restitutio ad integrum (*Arch. f. Augen- u. Ohrenheilk.*, III, p. 65).
— Noyes. Sclerotitis depending of gouty or rhumat. diathesis (*Transact. of the Amer ophth. Soc.*, p. 34).
— Pooley. A case of wound of the sclera treated by suture (*Ibid.* p. 43).

1874. Arlt. Ueber Scleralruptur (*Klin. Monatsbl.*, p. 382).
— Bull. Two cases of interesting syphilitic lesion of theeye (gommes de la sclérotique) (*Transact. of the Amer. ophth. Soc.*, p. 195).
— Hutchinson. Mackenzie's scrofulous sclerotitis (*Ophth. Hosp. Rep.*, VIII, p. 7).
— Makhorn. Episcleral melanotic sarcoma (*Med. Rec.*, p. 23).
— Mathewson. Case of melanosis of apparent traumatic origin (*Transact. of the Amer. ophth. Soc.*, p. 193).
— Wannebroucq. De l'épiscléritis et particulièrement du siège et de la nature de cette affection (*Bull. méd. du Nord*, p. 29).

1875. Brailey. Tumeur de la sclérotique. (*Curator's pathol. Rep., Ophth. Hosp. Rep.* VIII, p. 304).

— Higgins. Wound of slerotic (*Med. Times and Gaz.*, p. 363).

— Lawson. Sarcomatous tumour springing from the cornea and sclerotic of the eye (*Transact. of the path. Soc. of London*, p. 179, et *Med. Times and Gaz.*, p. 215).

— Saemisch. Krankheiten der Sclera (*Graefe-Saemisch*, t. IV, p. 319-368).

— Schmidt-Rimpler. Scleralwunde durch den Biss eines Huhnes (*Klin. Monatsbl.*, p. 315).

— Strawbridge. Foreign body remaining for two years in the sclerotic coalts (*Transact. of the Amer. ophth. Soc.*, p. 302).

1876. Gayet. L'anatomie et la physiologie de la sclérotique (*Recueil d'Ophthalm.*, p. 370).

— Landesberg. Lacerated wound of the sclerotica successful cure by means of conjunctival sutures (*Philadelphia med. and surg. Reporter Doc.*, p. 465).

— Raab. Buphthalmus congenitus. Ueber die Entwicklung des Intercalarstaphyloms u. der partiellen Sclerectasien (*Klin. Monatsbl.*, p. 22).

— Renaud. Essai sur la sclérotite rhumatismale (*Journ. d'Oculist.*, mai).

— Nettleship. Sarcoma of the sclerotic (*Med. Times and Gaz.*, juillet).

— — Case of sarcoma of the outer surface of the sclerotic with commencing inversion of the ciliary body and iris (*Transact. of the patholog. Soc.*, XXVI, p. 227).

1877. Hirschberg. Gomme sclérale (*Beiträge zur prakt. Augenheilkunde*, 2. Heft).

— Schiess-Gemuseus. Sclerectasies (*Bericht der Augenheilanstalt in Basel*, in-8°).

— Snell. Large wound of sclerotic, three quaters of an inch in lengsh treated by suture; recovery of sight (*Brit. med. Journ.*, févr.).

1878. Alt. Erkrankungen der Sclera (Bericht über Knapp's Augenklinik) (*Arch. f. Augen- u. Ohrenheilk.*, VII, p. 50).

— Darbishire. A case of perforating ulcer of the sclerotic (*St Bartholom. Hosp Rep.*, XIII).

— Krebst. Die Heilung perforirender Scleralwunden mit u. ohne Bindehautlappen, nach Kaninchen angestellten Experimenten (Diss. inaug., Berlin, in-4°).

— Pflüger. Prédisposition des boulangers à l'épisclérite (*Bericht der Augenklinik in Bern.*, p. 68).

— Schoeler. Scarifications sclérales dans la sclérite (*Jahresbericht der Augenkl. in Berlin*, in-8°).

1879. Abadie. De l'emploi du salicylate de soude en thérapeutique oculaire et en particulier dans les inflammations de la sclérotique (*Bull. de thérap.*, 15 nov.).

— Bemsenstein. Du mélano-sarcome de la région antérieure et extérieure de l'œil (*Rev. d'Ophthalm.*, p. 593 et 659).

— Fribourg. De l'emploi de la suture dans le traitement des plaies pénétrantes de la sclérotique. Thèse de Paris, in-4°.

— Galezowski. Sur la suture de la sclérotique dans le cas de blessure (*Recueil d'Ophthalm.*, p. 148).

— Hocquard. Un cas de sarcome fasciculé de l'épisclère avec envahissement de la cornée (*Gaz. hebdom.*, n° 52).

— Kerzendorfer. Two cases of penetrating wound of the sclerotic cured by catgut suture (*Arch. f. Augenheilk.*, VIII, p. 42).

— Manz. Tumor præcornealis nach Episcliritis (*Bericht. der Heidelb. Ophthalm. Gesellsch.*, p. 44).

— Nettleship. A case of sarcoma of the anterior part of the sclerotica; death from recurrent tumores nearly four years after excision of the eye (*Transact. of the path. Soc.*, XXIV, p. 234).

— Seely. Eserine inepisc liritis (*Cincin. Lancet*, p. 48).

1880. Carré. Rupture de la sclérotique à la partie inférieure, avec arrachement complet de l'iris, qui s'est logé sous la conjonctive sans luxation du cristallin (*France méd.*, p. 338).
— Higgins. Unusual case of « episcliritis » (*Brit. med. Journ.*, p. 660).
— Leber. Spontan entstandener Episcleral-Abscess bei normalem Verhalten des Bulbus mit Ausgang in Heilung (*Arch. f. Ophthalm.*, XXVI, 3, p. 263).
— Pardo. Vasta ulcera scrofolosa della sclerotica (*Rev. clinica*, p. 338).
— Wicherkiewicz. Zur operativen Behandlung der Episcliritis (*Centralbl. f. prakt. Augenheilk.*, Oct.).
1881. Adamuk. Zur operativen Behandlung der Scleritis (*Centralbl. f. prakt. Augenheilk.*, p. 12).
— Chisholm. Salycitsaures Natron bei der Behandlung der acutes Skleritis u. Iritis (*Arch. f. Augenheilk.*, t. X, p. 324).
— Pedraglia. Zur Anwendung der Massage bei ganz frischen Fällen von Episcleritis (*Centralbl. f. prakt. Augenheilk.*, p. 111).
— Privé. De la sclérotite rhumatismale et, en général, du rhumatisme des membranes externes de l'œil. Thèse de Paris, in-8°, p. 78.
1882. Aguilar. Périsclérite rhumatismale (*Recueil d'Ophthalm.*, p. 120 et 185).
— Andrews. Syphilitische Gummigeschwulst der Sclera (*Arch. f. Augenheilk.*, XII, p. 83).
— Donesi. La scléro-choroïdite (*Bullet. d'Oculist.*, IV, p. 53).
— Hirschberg. Ueber angeborene fleckförmige Melanosis sclerae (*Berl. med. Gesellsch.*, 8 Nov.).
— Rothmund. Scleritis gummosa (*Mittheilungen aus der Augenklin. in München*, p. 305).
— Ulthoff. Ueber pathol. anat. Veränderungen bei Scleritis Episcleritis, Frühjahrskatarrh (*Versamml. der ophth. Gesellsch. zu Heidelberg*, p. 63).
1883. Higgens. Gummata of the sclerotic (*Brit. med. Journ.*, 10 fév.).
— Hirschberg. Ueber die angeborene Pigmentirung der Sclera u. ihre pathogenet. Bedeutung (*Arch. f. Ophthalm.*, XXIX, 1, p. 1).

V — GLAUCOME

1830. Mackenzie. On glaucome (*Glasgow Med. Times*, août, et *Treatise on the diseases of the eye*, London).
1831. Eble. Untersuchungen zweier glaucomatöser Augen nach dem Tode (*v. Ammon's Zeitschr. f. Ophthalm.*, t. I, p. 316).
1835. Middlemore. A treatise on the diseases of the eye. London, in-8°, t. II, p. 221.
1840. Sichel. Mémoire sur le glaucome (*Arch. d'Ocul.*, t. V, VI et VII).
1842. Benedict. Bemerkungen über das Glaucom (*Abhandl. aus dem Gebiete der Augenheilk.*, Breslau, in-8°, p. 123).
1843. Mackenzie. Observations sur les diverses formes de glaucome (*Lond. med. Gaz.*, oct., et *Ann. d'Ocul.*, t. X, p. 241).
— Schroeder von der Kolk. Choroiditis u. Glaucom (*v. Walther u. v. Ammon's Journ.*, t. I. Mémoire traduit par le docteur Stricker)
1844. Warnatz. Ueber das Glaucom (Leipzig, in-8°, p. 152, pl. 2, et *Ann. d'Ocul.* t. XI, p. 109).
1846. Tavignot. Recherches et propositions sur la nature et le traitement du glaucome (*Gaz. de Paris*, n°s 10 et 11).
1853. Froebelius. Von der intermittirenden Trübung der wässerigen Feuchtigkeit (*Med. Zeitg. Russl.*, n° 15).

1854. GRAEFE (A. de). Vorläufige Notiz über das Wesen des Glaucoms (*Arch. f. Ophthalm* t. I, p. 371).
— JACOBSON (Julius). De glaucomate. Diss. inaug., Königsberg, in-8°.
1855. GRAEFE (A. de). Bemerkungen über Glaucom, besonders über den bei dieser Krankhe vorkommenden Arterien-Puls auf der Netzhaut (*Arch. f. Ophthalm.*, t. II, p. 299).
— — Notiz über die Lage der Ciliarfortsätze bei Ausdehnung der Sclera (*Ibid.*, p. 248) (concerne l'excavation du nerf).
1856. — Note sur la guérison du glaucome adressée à l'Institut de France (*Ann. d'Ocul.* t. XXXVIII, p. 237).
1857. ARLT. Bericht ueber die Hielung des Glaucoma nach Dr A. v. Graefe (*Zeitschr. d. K. K. Gesell der derzte zur Wien.* n° 19).
— GRAEFE (A. de). Ueber die Wirkung der Iridectome bei Glaucom (*Arch. f. Ophthalm.* t. III, 2, p. 456).
— QUAGLINO. De la guérison du glaucome au moyen de l'iridectomie suivant de Graefe (*Gaz. Lomb.*, n° 47).
1858. BADER. Excision d'une partie de l'iris dans le glaucome (*Brit. med. Journ.* 27 mars).
— — Treatment of acute glaucome (*Ophth. Hosp. Rep.* n° 2. p. 57).
— EWERS. Die Heilung des Glaucoma durch Iridectomie (*Zeitsch des Ver. f. Heilk. in Preussen*, n° 4).
— GRAEFE (A. de). Weittre Klinische Bemerkungen über Glaucom. Glaucomatoese Krankheiten u. die Heilwirkung der Iridectomie.
— HASNER (v. A.). Ueber das Heilverfahren bei Glaucom (*Allgem. Wien Ztg.*, nos 6-8).
— — Traitement chirurgical du glaucome (*Med. Times and Gaz.*, 27 nov.).
— HULKE. Pathologie et anatomie path. du glaucome (*Brit. med. Journ.*, 30 juin).
— MANDT. Ueber die Druckverhältnisse im Auge u. die Wirkung der druckmindernten Mittel (*Zeitschr. des Ver. f. Heilk. in Preussen*, nos 20-21).
— MIDDELMIRE. Du traitement chirurgical du glaucome (*Med. Times and Gaz*, 24 avril).
— QUAGLINO. Guérison d'une amaurose glaucomateuse par l'iridectomnie (*Ibid.* n° 20).
— ROTHMUND. Glaucom geheilt durch Iridectomie (*Intelligenz. bayr. Aertze.*, n° 40).
— SECONDI. Trois cas de glaucome guéris par l'iridectomie (*Gaz. Lombard.*, n° 20).
1859. BONA. Amaurose glaucomateuse survenue pendant un accès d'arthritis aigu, succès de l'iridectomie (*Gaz. des hôp.*, n° 38).
— COURSERANT. L'iridectomie dans les affections glaucomateuses (*Ibid.*, n° 11).
— HULKE. Le glaucome, ses symptômes, son diagnostic et son traitement chirurg. (*Med. Times and Gaz.*, 6 août).
— ROSER. Ueber Klappenwirkung beim sogenannten Glaucom. (*Arch. f. phys. Heilk.*, III, H. 1).
— WALTON (H.). Guérison chirurgicale des vives douleurs dans le glaucome (*Med. Times and Gaz.*, 10 juillet).
— WOLFE. L'iridectomie contre le glaucome (*Lancet.*, déc., p. 598).
1860. BOWMANN. De l'iridectomie dans le glaucome (*Med. Times and Gaz.*, 25 août).
— FROEBULIUS. Zur Technik der Iridectomie bei Glaucom (*Arch. f. Ophth.* t. VII, A. 1, p. 99).
— GRAEFE (A. de). Ueber die Nothwendigkeit behufs der druckmind ernden Wirkung die Iridectomie umfangreich zu machen (*Ibid.*, VI, 2, p. 150).
— — et SCHWEIGGER. Beiträge zur anatomischen Klinik der Augenkrankheiten (*Ibid.* t. VI, A. 1, p. 116 et t. VI, A. 2, p. 254).
— HULKE. Clinical and anatomical observation (glaucoma) (*Ophth. Hosp. Rep.*, n° 13, p. 69).
— LAURENCE. Deux cas d'iridectomie dans le glaucome (*Med. Times and Gaz.*, 27 oct.)
— MAYERHOFER. Eine Bepbachtung zur näheren Kentnis der Wirkung eines gesteigerten intraocularen Druckes (*Zeitsch. d. K. K. Gesellch. der Aertz. zu Wien.*, n° 47).

1860. Quaglino. Cécité dépendant d'un glaucome aigu survenu à la suite d'une saignée et guéri par l'iridectomie (*Journ. d'Ophth. Ital.* et *Ann. d'Ocul.*, t. XLIII, p. 186).
— Secondi (Ricc.). Dell'iridectomia nella cura della catarata glaucomatosa. Paris, in-8° p. 102).
1861. Blumstead. Glaucome, section du muscle ciliaire d'après Hancock, succès (*Am. med. Times*, 14 avril).
— Dixon. Iridectomie exécutée avec succès dans des cas de glaucome double (*Brit. med. Journ.*, 16 mars).
— Froebelius. Zur casuistik der Glaucomheilung (*Peters. med. Zeitschr.*, n° 3, p. 65).
— Hancock. On the division of the ciliary muscle in glaucoma (*Ophth. Hosp. Rep.*, n° 12 p. 13, *Lancet*, fév. et *Ann d'Ocul.*, t. XLIV, p. 47).
— Knapp. Acutes Glaucom geheilt durch Iridectomie (*Verh. d. med. Ver. zu Heidelb.*, t. II, 3).
— Noyes (H. D.). Du glaucome et de son traitement (*Am. med. Times*, 5 fév.).
— Nuneley. De l'iridectomie, un nouveau procédé opératoire dans le glaucome (*La cet*, 3 et 4 Janv.).
— Pamard (Alf.). Du glaucome. Thèse de Paris, in-4°, p. 56.
— Salomon (Vose). De l'incision du muscle ciliaire, etc. (*Med. Times and Gaz.*, 19 et 26 janv., 9 fév. et 2 et 30 mars).
— Schiess-Gemuseus. Zur lasuistik des chronischen Glaucoms (*Deutsche Klinik*, n° 11).
— Thilesen. Du glaucome (*Norsk. Mag.*, XV, p. 312).
— Wells (Soelberg). De l'iridectomie dans le glaucome (*Med. Times and Gaz.*, 19 oct).
1862. Bowman. On glaucomatous affections and their treatment (*Med. Times and Gaz.*, 16 août et 11 oct.).
— Foucart. Glaucome, opération, amélioration rapide de la vue (*Gaz. des hôp.*, n° 27).
— Froebelius. Ueber Glaucom u. Iritis (*Petersb. med. Zeitsch.*, n°s 8 et 9).
— Galezowski. Glaucome aigu dans un cas d'atrophie progressive de la rétine (rétinite pigmentaire des auteurs) (*Ann. d'Ocul.*, t. XLVIII, p. 269).
— Graefe (A. de). Weitere beiträge über Glaucom u. der Heilwirkung der Iridectomie (*Arch. f. Ophthalm.*, t. VIII, 2, p. 242).
— Guepin (fils). Du glaucome (*Journ. de Bord.*, nov., p. 497 et déc., p. 549).
— Hancock. Utilité de la section du muscle ciliaire (*Med. Times and Gaz.*, 18 janv.).
— Hart. Glaucome aigu, iridectomie avec succès complet (*Lancet*, 5 août).
— Lederer. Acutes Glaucom (*Wien med. Hall.*, n° 59).
— Magni. Il Progresso glaucomato considerato da un nuevo punto di vista (Boulogna, in-8°, p. 15 et *Un. méd.*, n° 142).
— Salomon. De la valeur de l'incision du muscle ciliaire (*Med. Times and Gaz.*, 18 janv.).
— Wells (Soelberg). L'iridectomie dans le glaucome (*Lancet*, 19 nov. et *Med. Times and Gaz.*, 13 oct. et 6 oct.).
1863. Arlt. Ueber Glaucom (*Wien med.*, *Halle* n° 25).
— Bowmann. Glaucome aigu, iridectomie (*Lancet*, 21 mai).
— — Further remarks on glaucoma and the result of iridectomie bi prof. A. v. Graefe (*Ophth. Hosp. Rep.*, XVIII, p. 38).
— Braun. Bunerkungen zur Lehre vom Glaucom (*Klin. Monatsbl.*, t. I, p. 222).
— Coccius. Beiträge zur Lehre vom Wesen des Glaucom's u. zur Heilwinkung der Iridectomie (*Arch. f. Ophth.*, t. XI, A. 2, p. 1).
— Fano. Note sur un moyen de traitement des douleurs névralgiques qui accompagnent le glaucome (*Gaz. des hôp.*, n° 105).
— Kugel. Ueber Glaucom nach A. v. Graefe (*Wien med Hall.*, n°s 1, 2, 6, 10 et 13).
— Lang (L.). Scella statoatteale della scienza circa il glaucoma. Roma, in-8°.
— Lawson. Iridectomie dans deux cas de glaucome aigu et subaigu (*Lancet*, 20 nov.).
— Libreich. Du glaucome (*Gaz. des hôp.*, n° 152).
— Magni. Di una coroïdite ad essudate sierosa presa com occasion ad ulterio i considerazione sul glaucoma (*Jour. d'Ophth. Ital.*, n°s 9 et 10).

1863. Sick. Operative Heilung eines acuten Glaucom's (*Würtemb. med. Corresp. Bl.*, n° 28).
— Watson. Glaucome subaigu des deux yeux traité avec succès par l'iridectomie (*Med. Times and Gaz.*, 9 mars).

1864. Bowman. Iridectomie (*Brit. med. Journ.*, 21 mars).
— Donders. Ueber Glaucom (*Klin. Monatsbl.*, II, p. 433).
— Galezowski. Du glaucome (Théorie de M. A. Desmarres) (*Un. méd.*, n° 128).
— Hancock. De la section du muscle ciliaire (*Lancet*, 12 mars, 14 avril, 12 nov.).
— Hildrige. Glaucome subaigu sur les deux yeux (*Med. Times and Gaz.* 2 janv.).
— Homberg. Glaucome (*Americ. med. Times*, 3 Janv.).
— Hulke. Glaucome avec ophthalmie aiguë et iridectomie (*Brit. med. Journ.*, 9 avril).
— Johnes (W.). De l'iridectomie dans le glaucome (*Med. Times and Gaz.*, 23 et 30 juillet et 6 août).
— Knapp. Ueber Hancockshe Glaucom operation (*Heidelk. Verhandl.*, t. III, p. 155).
— Magawly (comte). Ueber Glaucom (*Petersb. med. Zeitsch.*, n° 4).
— Quaglino. Dell'iridectomie considerata coma mezzo curativa nel glaucoma (*Ann. di med. Milano*, oct.).
— Ricci. Parallèle entre la section du muscle ciliaire et l'iridectomie dans le glaucome (*Dubl. med. Journ.*, fév., p. 62).
— Rosebrugh. Iridectomie et section du muscle ciliaire dans le glaucome (*Am. med. Times*, juillet).
— Salomon (M.). Glaucomatoese Chorio-Retinitis (*Deutsche Klinik.*, n° 25).
— Salomon (V.). Opérations pour diminuer la tension de l'œil. Glaucome. (*Brit. med. Journ.*, 23 janv., 10 et 17 sept.).
— Serres. De la section du tenseur de la choroïde (*Bull. de thérap.*, 30 nov., et *Gaz. des hôp.*, n° 31).

1865. Bowman. Cases of malformed and dislocated lenses in some of which glaucomatous symptomes ware developped (*Ophth. Hosp. Rep.*, t. I).
— Grossmann. Ueber den gegenwärtigen Standpunkt der Lehre vom Glaucom (*Wien med. Presse*, n°s 45-47).
— Hulke. Iridectomie and Glaucoma (*Brit. med. Journ.*, 25 mars).
— Hutchinson. On a case of chronic glaucoma (*Ophth. Hosp. Rep.*, t. V, p. 447).
— Little. Glaucome traité par l'iridectomie (*Ophth. Review*, n° 7).
— Mimocky. Ueber den Emfluss des intraocularen Druckes auf die Blutbewegung des Auges (*Arch. f. Ophth.*, t. XI, 2, p. 84).
— Salomon (V.). Traitement du glaucome par l'iridectomie (*Brit. med. Journ.*, 18 mars).
— — Tension of the eye-ball glaucoma, some account of the operations practiced in the 19 century for their rélief. London, in-8°, 80 p.
— Watson (S.). Note of a case of glaucoma in which the application of atropine restored temporaly the translucedy of the dioptric media (*Ophth. Hosp. Rep.*, t. V, p. 449).

1866. Adamück. Manometrische Bestimmungen des intraoculares Druckes (*Centralb. f. die med. Wiss.*, p. 561).
— Fano. De l'iridectomie dans le glaucome (*Un. méd.*, n°146).
— Graefe (A. de). Ueber essentielle Phthisis bulbi (*Arch. f. Ophth.*, t. XII, 2, p. 256)
— Hutchinson. Acute Glaucome surveniny in an eye previusly ost by renal diseas (*Ophth. Hosp. Rep*, V, p. 330).
— Mackeaud. Glaucome guéri par l'iridectomie (*Brit. med. Journ.*, juin).
— Magni. Del glaucoma (*Journ. Ophth. Ital.*, t. IX, p. 40).
— Manzoni. Du glaucome (*Rev. Clin.*, t. V, avril, p. 105).
— Quaglino. Degli accidenti e delle complicazione che possono rendere meno efficace l'iridectomia nella cura del glaucomia (*Giorn. Ophthalm. Ital.*, t. IX, p. 233).
— Sichel (fils). Des indications de l'iridectomie et de sa valeur thérapeutique. Thèse de Paris, in-4°.

1866. WAGNER. Experimentalle Beiträge zur Lehre vom Glaucom (*Arch. f. Ophthalm.*, t. XII, 2, p. 1).
— WARLOMONT et TESTELIN. Du glaucome (*Ann. d'Ocul.*, t. LV, p. 193).
1867. ADAMÜCK. Zur Lehre vom Einflusse des Sympathicen auf den inneren Augendruck. (*Centralb. f. die med. Wissensch.*, p. 433).
— — De l'étiologie du glaucome (*Ann. d'Ocul.*, t. LVIII, p. 5).
— BELLOC (Léon). De l'ophthalmie glaucomateuse, son origine et ses divers modes de traitement. Thèse de Paris, in-8°, p. 138.
— CRISTIANSEN. On Glaucom (*Kjöbenhaven*, in-8°).
— CRITCHETT. Glaucome et tumeurs intra-oculaires (*Klin. Monatsbl.*, p. 266).
— FANO. De l'efficacité de l'iridectomie dans le glaucome chronique (*Un. méd.*, n°s 44 et 56).
— HEYMANN. Ueber Glaucom in aphakischen Augen (*Klin. Monastbl.*, t. IV, p. 147).
— KORN. Sellener Verlauf eines subacuten Glaucoms (*Ibid.*, p. 228).
— LITTLE. Cases of glaucoma treated by iridectomie (*Ophth. Review*, n° 11, p. 266).
— MARTIN (E.). De l'opération de l'iridectomie dans le glaucome, etc. Marseille, in-8°, p. 15.
— NAGEL. Zur essentiellen Phisis bulbi (*Arch. f. Ophthalm.*, t. XIII, 2, p. 407).
— RAINY. Cases of the acute glaucoma with contraction of the outer portion of the visual field (*Ophth. Rev.*, n° 11, p. 255).
— RYDEL. Ueber Glaucom (*Bericht. über die Augenklinik der Wiener Universität*, p. 132).
1868. ADAMÜCK. Noch emige Bemerkungen über den intraocularen Druck (*Klin. Monatsb.*, p. 386).
— GRAEFE (A. de). Section linéaire dans le glaucome (*Arch. f. Ophthalm.*, t. XIV, 3, p. 147).
— HIPPEL (de) et GRÜNHAGEN. Ueber den Einfluss der Nerven auf die Höhe des intraocularen Druckes (*Arch. f. Ophthalm.*, t. XV, 1, p. 27).
— LEBER. Groses Ciliarstaphylom, nicht traumatischen Ursprungs, mit tifer totaler Sehnevenexcavation (*Arch. f. Ophthalm.*, t. XIV, 2, p. 216).
— SCHMIDT (Herm.). Ueber Accommodationsbeschränkungen bei Zahnleiden (*Arch. f. Ophthalm.*, t. XIV, 1, p. 107).
— STELLWAG (de Carion). Der intraoculare Druck u. die Inervationsverhältnisse der Iris. Wien, in-8°.
— STILLING. Zur Theorie des Glaucoms (*Arch. f. Ophthalm.*, t. XIV, 3, p. 259).
1869. ADAMÜCK. Neue Versuche ueber den Emfluss des Sympathicus u. Trigeminus auf Druck- u. Filtration im Auge (Wien, in-8°, et *Klin. Monastbl.*, p. 327 et 383).
— BECKER (Otto). Glaucomatöser Habitus bei Sarcom (*Arch. f. Augen- u. Ohrenheilk.*, t. I, p. 219).
— GAD (A. Le). Quelques considérations sur la nature et le traitement du glaucome Thèse de Strasb., in-4°.
— GRAEFE (A. de). Beiträge zur Pathologie u. Therapeut. des Glaucoms (*Arch. f. Ophthalm.*, t. XV, 3, p. 147).
— HIPPEL (de). Ueber die Secretionsnerven des Auges (*Klin. Monatsbl.*, p. 374).
— HORNER. Ueber eine Forme des Ptosis (*Ibid.*, p. 193).
— JAEGER (Ed. de). Atlas d'ophthalmoscopie (fig. XVIII, LII-LX).
— LANDSBERG. Ausbruch von Glaucom in Folge eines Strifschuses. Eigenthümliche Gesichts feldbeschränkung (*Arch. f. Ophthalm.*, t. XV, 1, p. 204).
— LAQUEUR. Études cliniques sur le glaucome (*Ann. d'Ocul.*, t. LI, p. 33).
— ROSA. A peculiar case of conjunctival and corneal inflammation (phthisie essentielle) (*Trans. of the Am. Ophth. Soc.*, p. 88).
— ROTH. Doppelseitige glaucomatoese Excavation der Papille nervi optici (*Berl klin. Wochenschr.*, p. 520).

1869 Swanzy. De la phthisie essentielle du globe oculaire (*Ann. d'Ocul.*, t. LI, p. 212).

1870. Bader. Glaucoma in a description of the appearence of the human Eye in health, and diseases as seen by Ophthalmoscope (*Guy's Hosp. Rep.*, p. 544).

— Coccius. Mensurations optométriques d'yeux glaucomateux (*Bericht der Heilanstal für arme Augenkranke*, p. 55).

1871. Derby (Haskel). Case of acute glaucoma, iridectomi, operation awake acute glaucoma in the other eye (*Med. Rec.*, p. 366. oct.).

— Koller. Glaucoma chronicum oculi sinistri, acutum oculi dextri (*Bericht. d. Rudolph-Stiftung. Wien.*, p. 179).

— Kummer. Beobachtung einis Glaucomamilie (*Corresp. Blatt. f. Schweizer Aerzte*, p. 280).

— Landesberg. Klin. Beiträge zur essentiellen Phthisis bulbi (*Arch. f. Ophthalm.*, t. XVII, 1, p. 308).

— Lender. Glaucom auf einer Blutvergeftung durch Fäuliss erregende Organismen beruhend (*Deutsche Klinik.*, p. 435).

— Luca (de). Sulla paracentese della sclerotica nell' glaucoma (Communic. fatta alla R. Acad. med. chirurg. di Napoli).

— Magni. Contribuzione all studio del glaucoma (*Revista clinica di Bologno*, p. 50).

— Nettleship. Glaucomatous eye (*Ophth. Hosp. Rep.*, t. VII, p. 211).

— Pagenstecher (Herm.). Beiträge zur Lehre vorn hämorrhagischen Glaucom, Glaucom mit Hämorrhagien (*Arch. f. Ophthalm.*, t. XVIII, 2, p. 98).

— Pflüger. Beiträge zur Ophthalmotonometrie (*Bericht.*, p. 46).

— Prichard. On intraocular myotomy (*Brit. med. Journ.*, p. 578).

— Quaglino. Se l'iridectomià sià indispensable per ottenere la guarizione della glaucoma (*Ann. di Ottalm.*, p. 200).

— Rydel. Erklärung einiger Symptome des Glaucoms (*Jahresb. d. Krakauer wiss. Ges.*, p. 1).

— Schirmer. Glaucoma simplex bei einem 12 jähregen Knaben (*Klin. Monatsbl.*, p. 247).

— — Hydrophthalmus congenitus (*Ibid.*, p. 250).

— Schmidt (Herm.). Cerebrale Schnerven-Atrophie mit Druckexcavation der Papilla optica (*Arch. f. Ophth.*, t. XVII, 1, p. 117).

— Wecker. Die Sclerotomie als Glaucomoperation (*Klin. Monatsbl.*, p. 305).

— — La sclerotomia nella cura del glaucoma Lettera al prof. Quaglino (*Ann. di Ottalm.*, p. 392).

1872. Abadie. Névralgie faciale convulsive suivie de glaucome ayant son point de départ dans la zone morbide périphérique (*Journ. d'Ophthalm.*, t. IV, p. 72).

— Businelli. Sul glaucoma. Modena, in-8°.

— Chislat. La sclerotomia applicata alla cura del glaucoma secondario (*Ann. di Ottalm.*, t. II, p. 105).

— Colsman. Zur Diagnose u. Therapie des Glaucoms (*Berl. klin. Wochensch.*).

— Curtis. Glaucoma with cases (*Pacific. med. and surg. Journ.*, juillet).

— Delorme. De la région maculaire et de sa circulation (*Journ. d'Ophthalm.*, p. 92).

— Dor. Ueber hämorrhagisches Glaucom (*Corresp. Schweizer Aerzte*, n° 16, p. 340).

— Exner. Ueber die physiologische Wirkung der Iridectomie bei Glaucom (*Sitzbr. der K. Akad. d. Wiss. zu Wien.*, t. LXV, p. 186).

— Galezowski. Sur les formes irrégulières du glaucome et sur ses complications (*Journ. d'Ophth.*, p. 206, 258, 457 et 513).

— Hart. Unrecognised Glaucoma, a fertile source of blindness (*Brit. med. Journ.*, p. 122).

— Koller. Beobachtung eines Falles von Glaucom (*Allgm. Wien. med. Zeitg.*, n° 52, p. 655).

— Lawson. Intermittend Glaucoma, iridectomy on both eyes, good result (*Med. Times and Gaz.*, p. 370).

— Lender. Ueber Glaucom (*Deutsche Klinik.*, p. 158).

1872. Magri (F. de). Contribuzione alla storia del glaucoma curato colla sclerotomia (*Ann. di Ottalm.*, t. II, p. 96).
— Martin. Sclérotomie (*Clinique ophth. de Wecker*).
— Morano. Glaucoma (Osservazioni cliniche) (*Arch. di Ottalm.*, t. I, p. 70).
— Nettleship. Anatomie d'yeux glaucomateux (*Ophth. Hosp. Rep.*, p. 377 et 382).
— Piéchaud. Essai sur les phénomènes morbides de la pression intra-oculaire. Thèse de Paris, in-4°, p. 145.
— Quaglino. Doppia coloboma dell' irid. o. d. con glaucoma completo. Glaucoma nell o. s. inusitata delle paracentesi corneali adoperate como mezzo curativa (*Ann. di Ottalm.*, t. II, p. 209).
— Richet. Choroïdite séreuse aiguë succédant à un état inflammatoire chronique de la cornée et de la sclérotique, etc. (*Journ. d'Ophth.*, t. I, p. 32).
— Rosmini. Sopra un caso di glaucoma lento binoculare curato colla sclerotomia interstiziale (*Ann. di Ottalm.*, t. II, p. 91).
— Rydel. Ein Beiträge zur Lehre vom Glaucome (*Arch. f. Ophth.*, t. XVIII, 1, p. 1).
— Schiess. Glaucoma simplex mit diffuser allgememir Hornhautrübung (*Klin. Monatsbl.*, p. 322).
— Secondi. Della doppia iridectomia nella cura del glaucoma (*La Nueva Liguria med.*, n° 16).
— Simi. Contribuzione allo studio della cura del glaucoma (*Ann. di Ottalm.*, II, p. 230).
— Stroppa. Nécropsie dans le glaucome (*Ann. di Ottalm.*, t. II, p. 198).
— Taylor. On the causes of preventible bleindness undetected glaucoma (*Med. Press and Circular*, 30 oct.).
— Thomas (Louis). De l'iridectomie dans le glaucome. Tours, in-8°, p. 36.
— — Lettre au sujet de l'opération du glaucome (*Journ. d'Ophth.*, t. I, p. 331).
— Watson. Tow cases illustrating the operative treatment of chronic glaucoma (*The Practitioner*, août).
1873. Adler (H.). Glaucoma bei Variola (*Wien. med. Wochensch.*, p. 11).
— Bowman. L'iridectomie dans le glaucome (*Compte rendu du Congrès de Londres*, p. 203).
— Desmarres (A.). Glaucome antérieur et iritis séreuse (*Gaz. des hôp.*, p. 809).
— Galezowski. De la rétinite glycosurique et du glaucome hémorrhagique consécutif (*Recueil d'Ophthalm.*, p. 90).
— Girard. Du glaucome. Leçons de clinique chirurgicale (*Gaz. méd. de Bordeaux*, n° 2).
— Hutchinson. Suggestions for clinical work. Glaucoma (*Ophth. Hosp. Rep.*, VII, p. 433).
— Landsberg. Glaucoma fulminans. Heilung ohne Gesichtsfeldbeschränkung mit gut erhaltenen Sehvermögen (*Arch. f. Augen- u. Ohrenheilk.*, III, p. 68).
— — Zwei Fälle vonbandförmiger Trübung der Hornhaut complicirt mit weiterer interocularer Erkrankung (*Ibid.*, p. 70).
— Martin (Alph.). Considérations sur le glaucome. Thèse de Paris, in-4°.
— Nettleship. Pathological report (glaucome) (*Ophth. Hosp. Rep.*, VII, p. 605).
— Nicati. La paralysie du nerf sympathique cervical. Etude clinique. Lausanne, in-8°, p. 86.
— Oglesly. Glaucome aigu. Large fragment métallique enkysté dans l'œil (*Brit. med. Journ.*, 26 avril, p. 463).
— Pomeroy. Glaucomatous inflammation of the fellow eye (*Med. Record*, mars, p. 104).
— Quaglino. Sur la valeur de la sclérotomie appliquée à la cure du glaucome (*Compte rendu du Congrès de Londres*, p. 194).
— Remy. Glaucome, irido-choroïdite (*Bull. de la Soc. anat. de Paris*, p. 403).
— Schrœder. Ueber eine besondere Form von hemorrhagischen Glaucom (*Arch. f. Augen- u. Ohrenheilk.*, III, p. 13).
— Tay (Waren). Suppurative meningitis under the tentorium cerebelli following an iridectomie on account of pain and increase of tension of the eye-ball. Hemorhage

within the eye-ball. Suppuration of the eye-ball. Abscess externat of the eye-ball — Death. (*Ophth. Hosp. Rep.* VIII, p. 506).

1873. VALERANI. Glaucoma lento binoculare curato colla sclerotomia (*Gazz. delle clinische* 27 mai).

1874. BÆRWINKEL. Pathologie des sympathicus (*Deutsches Archiv. f. kl. Med.*, p. 549).

— FRIEDBERGER. Das Glaucom beim Menschen u. die periodische Augenentzündung beim Pferde (*Jahresb. d. K. Central-Thierarzneischule in München*, p. 48).

— GALEZOWSKI. De la kératite glaucomateuse (*Recueil d'Ophthalm.*, p. 229 .

— — Du glaucome hèmorrhagique (*Gaz. des hôp.*, p. 939).

— HIRSCHBERG. Zur Pathologie u. Therapie des Glaucoms (*Arch. f. Augen- u. Ohrenheilk.*, III, 2, p. 156).

— HUTCHINSON. Micillaneus cases and observations. Painless double glaucoma (*Ophthalm. Hosp. Rep.*, VIII, 1, p. 47).

— JODKO. Protrusion de l'œil dans le glaucome (*Medycyna*, n° 20).

— KEYSER. Glaucoma simplex, with a diffused brown infiltration in the corne. Absorbed after iridectomy (*Med. and surg. Reporter*, 18 juillet).

— MASSELON. Iridectomie contre le glaucome (*Relevé statistique de la clinique de Wecker*, p. 14).

— MOOREN. Glaucome (*Ophthalmol. Mittheilungen*. p. 51).

— RAAB. Befund bei einem total ectalischen Bulbus (*Klin. Monatsbl.*, p. 386).

— SCHMIDT (Herm.). Zur Glaucom-Théorie (*Sitznngsber. der Marbrurger Gez. zur Befærderung der ges. Naturwissenschaften*, n° 1).

— — Ueber esentielle Phtisis bulbi. Ophthalmomalacie (*Klin. Monatsbl.*, p. 399).

— WOINOW. Zur Glaucome-Frage (*Med. Bot.*, n° 11).

1875. BECKER (Otto). Glaucome (*Atlas der path. Anatomie des Auges*, pl. XIII, XIV, XVIII).

— BEZOLD. Glaucome suite d'instillation d'atropine (*Bericht. der Heilanst. zu München., Bayrisches. Intelligenzb.*, n° 26, p. 266).

— DURIEZ. Du glaucome chez les jeunes sujets. Thèse de Paris, in-4°.

— GUAITA. Glaucoma bilaterale con albuminuria (*Ann. di Ottalm.*, IV, p. 140).

— GRANDCLEMENT. Sur un cas de glaucome aigu traité avec succès par la sclérotomie (*Lyon. méd.*, p. 661).

— HACHE. Du glaucome hémorrhagique (*Rec. d'Ophthalm.*, p. 58 et 134).

— HIGGINS. A case of acute glaucoma (*Ophth. Hosp. Rep.*, VIII, p. 274, et *Med. Times and Gaz.*, p. 363).

— LANDSBERG. Beiträge zur Aetiologie des Glaucom (*Arch. f. Ophthalm.*, XXI, 2, p. 27).

— LEUNÉ. Ueber die Iridectomie bei Glaucom. Diss. inaug. Berlin, in-8°.

— LUCA (de). Sulla cura del glaucom (*Ann. di Ottalm.*, IV, p. 217).

— PFLUEGER. Beiderseitiger chronisches Glaucom bei zwei Brüdern von 10 u. 20 Jahren (*Klin. Monatsbl.*, p. 111).

— PIÉCHAUD. Observation de glaucome inflammatoire chronique (*Gaz. des Hôp.*, p. 547 e 571).

— POWER. Cases of glaucoma (*Lancet*, 4 et 18 Sept.).

— RAGAZZONI. Glaucoma acuto con ischialgia. — Iridectomia. — Guarigione d'ambo le mallatie (*Ann. di Ottalm.*, IV, p. 132).

— SAEZ Y DOMINGO. Cataracte avec phénomènes de glaucome (*La cronica oftalm.*, p. 85).

— SCHMIDT-RIMPLER. Glaucome et Phthisie essentielle (*Graefe-Saemisch*, t. V, p. 1-156).

— WALTON (Heines). Glaucoma (*an practical treatise on the diseases of the eye, London*, in-8°).

1876. BADER. Sclerotomy versus iridectomy (*Ophth. Hosp. Rep.*, VIII, p. 430).

— BRAYLEY. Old injury of eye followed by glaucoma symptoms in the other (*Ophth. Hosp. Rep.*, VII, p. 593).

1876. Brayley. Enucleation of an eye on the fourteenth day after sclerotomy had been performed for old glaucoma (*Ophthalm. Hosp. Rep.*, p. 80).
— — Chronic glaucoma (*Ibid.*, p. 84).
— — Glaucoma in an eye which has been previlousy operacted (*Ibid.*).
— Carter. On glaucoma (*Lancet*, p. 111).
— Classen. Ueber den Einfluss von Extr. Cabbar auf Verminderung des intraocularen Druckes bei Glaucom (*Tageblatt der 49 Versammelung deutsch. Aerzte u. Naturforscher*, n° 8).
— Emmerich. Ueber Glaucoma hæmorrh. Diss. inaug., Berlin, in-8°.
— Fort (le). Glaucome aigu guéri en quelques heures par la paracentèse irido-choroïdienne (*Soc. de Chirurg.*, 5 Juin. *Ann. d'Ocul.*, t. LXXV, p. 298).
— Galezowski. Des altérations oculaires dans l'érysipèle de la face (*Recueil d'Ophth.*, p. 202).
— Gozetti. Glaucoma cronico semplice dell' occhio destro rebelli all iridectomia fenomeni sympatici consecutivi all atto operativo (*Ann. di Ottalm.*, V, p. 353).
— Higgens. On the causes of preventable blindness. Undetected glaucoma (*Guy's Hosp. Rep.*, XXI).
— Hock (J.). Ueber Hornhauttätowirung nebst Bemerkungen über die Aetiologie des Glaucoms (*Arch. f. Augen- u. Ohrenheilk.*, V, 1, p 90).
— Hutchinson. Remark's on glaucoma as a neurosis with a illustrating case (*Brit. med. Journ.*, p. 747).
— Klein. Klinische Beiträge zur Lehre vom Glaucom insbesondere zur Kenntniss der Ents,ehungsweise der Druckexcavation (*Arch. f. Ophthalm.*, XXII, 4, p. 153).
— Knies. Ueber Glaucom (*Ibid.*, 3, p. 153).
— Laqueur. Ueber eine neue Anwendung des Physostigmins, Vorlæuf. Mittheilung (*Centralbl.*, n° 24, p. 421).
— Lucius. Ueber die druckvermindernde Wirkung des Extract. fabae Calabarensis (*Ibid.*, p. 581).
— Magnus. Ein Fall von accutem Glaucom, hervorgerufen durch einmaliges Einträufeln von Atrophie (*Klin. Monatsbl.*, p. 145).
— Nettleship. Tow cases of sclerotomy for glaucoma (*Lancet*, 7 oct.).
— Poncet. Observation de glaucome avec anévrysmes miliaires de la rétine (*Gaz. des Hôp.*, n° 36, p. 261).
— Reeb. Du glaucome. Sa nature, son traitement. Thèse de Paris, in-8°, p. 88.
— Robertson (Argyll). Trephining the Sclerotic a new operation for glaucoma (*Ophth. Hosp. Rep.*, VII, p. 404, et *Ann. d'Ocul.*, t. LXXVI, p. 161).
— Schell. Remarks on neglected glaucoma (*Philad. med. and surg. Rep. Nov.*, p. 393).
— Schnabel. Ueber Glaucoma u. Iridectomie (*Arch. f. Augen- u. Ohrenheilk.*, V, 1, p. 50).
— Sinclair. Glaucome (*The Peninsular. Journ. of med. March.*, p. 180).
— Taylor. Clinical lecture on a case of glaucoma (*Med. Times and Gaz.*, p. 83).
— Watson (Spencer). A case of subacute glaucoma iridectomy — result good (*Med. Times and Gaz.*, 412).
— Weber (A.) Ueber Calabar u. seine therapeut. Anwendung (*Arch. f. Ophth.*, XXII, 4, p. 215).
— Wecker. Glaucom und Augendrainage (*Ibid.*,4, p. 209).
1877. Brayley. Zur Pathologie der intraocularen Drucksteigerung (*Centralbl. f. prakt. Augenheilk.*, sept. et *Ophth. Hosp. Rep.*, IX, 2, p. 199).
— Bonvetsh. Die geographische Verbreiterung des Glaucoms (*Petersb. med. Wochensch.*, n° 13).
— Carreras (Ariago). Criterio medico-quirurgico para la applicacion de la Iridectomie en el Glaucoma. Barcelona, in-8°.
— Fabricius. Die Calabarbone u. ihret therap. Annwendung, etc. Diss. inaug. Munich, in-8°, p. 30.

1877 Fieuzal. Iridectomie préventive dans le glaucome (*Congr. intern. de Genève et Ann. d'Ocul.*, t. LXXVIII, p. 161).
— Goldzieher. Die Atrophie der Choroidea u. die intraoculare Drucksteiergung (*Centralbl. f. prakt. Augenheilk.*, oct.).
— Heuser. Atropingebrauch bei Glaucom (*Centralb. f. prakt. Augenheilk.*, déc.).
— Hirschberg. Ueber Glaucomeu Die Prognose der Glaucom, operation, etc. (*Deutsche. Zeitschr. f. prakt. Aerzte*, n° 45).
— Hock (J.). Secundär-glaucom noch klemen nicht adhärenden Hornhautnarben.
— Jany. Glaucoma acutun sympathicum (*Centralb. f. prakt. Augenheilk. Anat.*).
— Knies. Ueber Glaucom (*Arch. f. Ophthalm.*, XXIII. 2, p. 62).
— Laqueur. Ueber Atrophine u. Physostigmin u. ihre Wirkung auf den intra ocularen Druck. (*Ibid*, 3, p. 149).
— Lyons. Glaucome simple (*Americ. Practitioner*, p. 356).
— Manthner. Ueber Iridectomie u. Sclerotomie bei Glaucom (*Wien. med. Wochenschr.*, n° 27-30).
— Mohr. Noch emmal das Eserin (*Ibid.*, 2, p. 161).
— Monte (Del). Dimonstrazioni di alcuni preparati ed alcune osservazione della dottrina del glaucoma (*Ann. di. Ottalm.*, VI, 4, p. 662).
— Pagenstecher (H.). Ueber Glaucoma (*Centralb. f. prakt. Augenheilk.*, déc.).
— Pflüger. Choroiditis mit glaucome beiderseitig (fille de 16 ans). b. Glaucoma malignum. (*Bericht der Augenkl.* in Bern, -8°).
— Roster. Glaucoma myopicum und diabeticum (*Hirschberg's Beiträge z. prakt. Augenheilk.*, p. 59).
— Schiess-Gemuseus. Glaucoma subacutum anfangs unter dem Bilde einer Neuroretinitis verlaufend (*Jahresbr. der Augenhl.*, Basel, in-8°).
— Schnabel. Beiträge zur Lehre vonn glaucom (*Arch. f. Augen. Ohrenkeilk.*, VI 1 p. 118).
— Schweigger. Ueber Glaucom (*Sammlung. Klin. Vortrage herausgegeb. u. Volkmann.*, n° 124).
— Weber (A.). Die Ursachen des Glaucom (*Arch. f. Ophthalm.*, XXIII, 1, p. 1).
1878. Albertoni. Sulla azione della pilocarpina (*Ann. di Ottalm.*, p. 127).
— Bresgen. Casuistische Beiträge zur vasomotorischen Neurose (*Deutsche Zeitsch f. pract. med.*, n° 48).
— Chibret. Contribution à l'histoire du glaucome (*Ann. d'Ocul.*, 89, p. 128).
— Cohn. Chininexanthem bei Glaucom-prodromen (*Centralb. f. prakt. Augenheilk.*).
— Del Monte. Sul Glaucoma (*Ann. di. Ottalm.*, p. 77).
— Emmert. Ueber Glaucom (*Corresp. Blatt. der schweizer Aerzte*, nov.).
— Focke. Ueber secundär Glaucom nad adherenden Hornhautnarben. Diss. inaug. Strasbourg, in-8°.
— Fuchs. Choroiditis bei Glaucom (*Sitzgsberun d. Heidelberger ophth. Gesellsch.*, p. 85).
— Gueneau de Mussy. Observation d'une curieuse variété d'illusions oculaires consécutives au glaucome suivie de commentaires physiologiques et psychologiques (*Recueil d'Ophthalm.*, p. 1).
— Hirschberg. Zur Prognose der Glaucomoperation (*Arch. f. Ophthalm.*, XXIV, 1, p. 161).
— Hock. Acht Sclerotomien nach der *v. Wecker-Mauthnerschen* Methode (*Archiv. f. Augen-u. Ohrenheilk.*, p. 408).
— Der gegemvärtige stand der lehre vom Glaucom (*Wär. Presse.* H. 6).
— Jany. Beiträge zur Glaucom therapie (*Bericht. der Heidelb. ophthalm. Gesellsch.* p. 61).
— Kihn. Die Iridectomie u. ihre Heihvirkung bei glaucom Diss. inaug., Würzbourg, in-8°).
— Knapp. Beobachtungen u. Bemerkungen über Eserinwirkung bei Glaucom (*Arch. f. Augen-u. Ohrenheilk.*, p. 255).
— Landsberg. Ueber Reflexamaurose (*Arch. f. Ophthalm.*, XXIV, 1, p. 195).
— Larsen. Om glaucom etc., path. anatomi (*Hospital Tidende*, R. II, p. 225).

1878. MANDELSTAMM. Glaucoma hæmorrhagicum bei einem 13 jährigen Mädchen (*St-Pétersb. med. Wichenschr.*, juin, n° 24).
— MAUTHNER. Aphorismen zur Glaucomlehre (*Arch. für. Augen-u. Ohrenheilk.*, VII, p. 134 et 426).
— PANAS. Leçons sur les maladies inflammatoires des membranes internes de l'œil (glaucome) Paris, in-8°.
— PARIS. De l'ophthalmomalacie Thèse de Paris, in-8°, p. 61.
— PLENK. Ueber inige Glaucomsclerotomien (*Arch. f. Augen-u. Ohrenheilk.*, p. 424).
— PROUFF. Pathogénie du glaucome suivie de quelques mots sur le traitement, Thèse de Paris, in-4°, p. 32.
— RAMPOLDI. Stafiloma cronico pellucido doppio. Espertazione dell' apice cicatria centrale abbassamento della ectasia. Glaucoma secundare nell' ochio senistro Iridectomia e quarigione (*Ann. di Ottalm.*, p. 379).
— REULING. Glaucoma malignum (*New-York med. Journ.*, n° 3).
— SAMELSOHN. Ueber Veraenderungen der Fontanischen Räume bei Glaucom u. über die nueste Theorie des Glaucom (*Deutsch. med. Wochenschr.*, n° 10).
— SCELLINGE. Contribuzione all' uso terapeutico dell' eserino nelle malattie oculari Roma, in-8°.
— SCHMIDT-RIMPLER. Ueber die Amvendung des Eserin u. Pilocarpin in der angenärzlichen Prasis (*Berl. klin. Wochenschr.*, p. 335).
— SCHNABEL. Beiträge zur Lehre vom Glaucom. Zweiter Artikel (*Arch. f. Augen- u. Ohrenheilk.*, VII, p. 99).
— SCHWEIGGER. Ueber glaucom (*Ibid.*, p. 52).
— SEELY. Recent views concerning glaucoma (*The Lancet* in B. fev.).
— SPENCER WATSON. A case of glaucoma in which sclerotomy was successfully performed (*Med. Pres. and Circular.*, p. 91 et 525).
— WECKER. Du glaucome (*Ann. d'Ocul.*, 79, p. 118 et *Klin. Monatsbl.*, p. 189).
— — Ueber den vergleichenden Gebrauch der Eserin, Atropin Duboisin (*Klin. Monatsbl.*, p. 216 et *Bull. de thérap.*, p. 337).
— WURST. Ueber die Wirksomkeit des Eserin bei Glaucom (*Przeglad Lekarski*, n°s 10-12).
1879. ABADIE. Du glaucome (*Ann. d'Ocul.*, LXXXI, p. 137).
— AYRES. Glaucoma (*Transaction of the Ohio Med. Soc.*, XXXIV, p. 145).
— BLITZ. Remarks on glaucom (*South. prat. Nashville* p. 97).
— BOWMAN. De la sclérotomie (*Ann. d'Ocul.*, 82, p. 37).
— BRAILEY. A fourther contribution on the patology of increased tension (*Ophthalm. Hosp. Rep.* IX, 3, p. 379).
— — Zur path olog. des Glaucoms (*Verlaäf. Mitheilung, Centralb. f. prakt. Augenheilk.*, juin).
— BRIÈRE. Anomalies d'un cas de glaucome aigu (*Recueil d'Ophthalm.*, p. 577 et 651).
— CARRÉ. Du glaucome, sa nature et son traitement: état de la question (*Gaz. d'Ophth.* I, p. 17).
— CARRERAS Y ARAGO. Revista estatistica de 1875 y 1876 con na seria de observaciones clinicas segundas de una memoria sobre el criterio medico-quirurgico para la applicacion de la iridectomia en glaucom (*Cours ophthalm.*, IX, p. 61).
— CHEATAM. Rupture of one eye-ball from glaucoma (*Louisville, med. news.*, p. 293)
— DERBY (Hasket). Two cases of glaucoma with some remarks on the relative frequency of this disease in America and Europe (*Boston med. and surg. Journ.*, p. 386).
— DEUTSCHMANN. Zur patholog. Anatomie des hémorrhagischen glaucoms (*Arch. f. Ophthalm.*, XXV, 3, p. 163).
— DICKINGSON. Glaucoma, its littérature, nature, indications and remedy (*Americ. med. bi-weekly Louisville*, p. 97).
— EALES. Acute, glaucoma cured by iridectomy (*Birmingh. med. Rec.*, VIII, p. 198).
— FAJARNÉS. Glaucoma periodico (*Cours Ophthalm.*, Cadix, p. 169).
— GUERRA. Da drainagem no glaucoma (*Period. de ophthalm. prat.*).

1879. HEIRATH. Zur Fragenach den Ursachen des Glaucoms (*Vorläuf. Mitheilung. Centralbr. f. d. med. Wiss.*, p. 769).
— HIGGENS. On glaucoma (22 cases) (*Guy's Hosp. Rep.*, p. 25).
— HJORT. Om glaucoma (*Magaz. for Lägendenkalm*, IX, p. 236).
— JANY. Beiträge zur Therapie des Glaukoms (*Deutsche med. Wochenschr.*, nos 20 et 21).
— Wirkung der Sclerotomie bei Glaukom (*Bericht. der Ophthalm. Gesellesch. zu Heidelberg.*, p. 82).
— JUST. Pilocarpinum muria. als Myoticum (*Wien. med. Wochensch.*, n° 31).
— LANDESBERG. Ueber die Anwendrung des Eserin bei glaucom (*Arch. f. Augenheilk.*, IX, p. 65).
— LANGE. Günstige Wirkung des Eserinum sulf. bei Glaucom (*Peters. med. Wochenschr.*, n° 43, p. 390).
— — Ein Fall von Glaucom simplex cum inflammatione intermittente (*Ibid.*, p. 389).
— MANOLESCU. De l'emploi de la sclérotomie pour la cure du glaucome chronique simple (Congrès intern. d'Amsterdam. *Ann. d'Ocul.*, LXXXII, p. 190).
— MARTIN. Nouveau procédé de sclérotomie (*Ibid.*, p. 236).
— MENGIN. Glaucome double absolu à gauche et ayant nécessité l'énucléation de cet œil ; amélioration très grande de la vision à droite (*Rec. d'Ophthalm.*, p. 598).
— OGLOSBY. Case of double glaucom iridectomy, escape of opaque lens matter (*Lancet*, p. 319).
— PFLÜGER. Glaucom (*Bericht über die Augenkl.* Bern, p. 36).
— PROUFF. Luxation spontanée des deux cristallins, glaucome chron. simple consécutif, opération (*Journ. de la Soc. de méd. et pharm. de la Haute-Vienne*, III, p. 117).
— PURTCHER. Glaucoma hemorrhagicum (*Bericht. der natur. Vereines in Innsbruck*, VIII, p. 37).
— RAMPOLDE. Indicazioni e contraindicazioni della Eserina (*Ann. di Ottalm.*, p. 335).
— REYHER. Glückliche Heilung von 4 als unheilbar angesehenen Krankheitsfällen (Glaucome aigu) (*Berl. klin. Wochenschr.*, p. 18).
— SCHÖLER. Espirmentale Studien über Flüssigkeitsausscheidung ans dem Auge (*Arch. f. ophthalm.*, XXVII, p. 63).
— SWANZY. On sclerotomy in glaucoma (*Med: Press. and Circular* 10 déc.).
— TERSON. De la sclérotomie dans le glaucome et dans quelques autres affections oculaires (*Rev. méd. de Toulouse*, XIII, p. 113).
— TREITEL. Ueber den Wierth der Gesichtsfeldmessung mit Pigmenten, etc. (*Arch. f. Ophthalm.*, XXV, 2, p. 29, et 3, p. 1).
— WATSON-SPENCER. Eye-ball tension its effect in the sight and its treatment. London, in-8°.
— — The treatment of glaucoma (*Med. Times and Gaz.*, p. 114).
— — A note on the case of eserine in glaucoma (*Ibid.*, p. 164).
— WEBSTER. Three cases of glaucoma (*New-York. med. Rec.*, n° 16).
— — Prolapse of retina in consequence of hemorrhage, following iridectomy for glaucoma (*Transact. of the Americ. ophth. Soc.*, p. 544).
— — Is glaucoma ever of sympathetic origin? (*Arch. of med.*, I, p. 150).
— WECKER. On sclerotomy in different forms of glaucoma (*Brit. med. Journ.*, n° 27).
— — La guérison du glaucome simple par sclérotomie (*Compte rendu de l'Associat.*, Montpellier, séance du 29 août).
— WHITE. A report of cases of glaucome with a resume of the recent theories on the subject (*Transact. of the med. and chir. facult. Maryland*, p. 75).

1880. ADAMÜCK. Das Chininum bei Glaucoma (*Centr. f. prakt. Augenheilk.*, août).
— ARMAIGNAC. Anéridie congénitale presque complète; deux attaques de choroïdite séreuse avec tension glaucomateuse du globe et cécité presque complète; luxation totale du cristallin dans le corps vitré; guérison (*Revue clin. d'Ocul.*, I, p. 49).
— BADER. On sclerotomy (*Lancet*, p. 298).
— BAUDON. Amblyopie progressive de nature glaucomateuse (*Recueil d'Ophthalm.*, p. 439).

1880. Brailey. Morbid anatomy of glaucoma (*Ophth. Hosp. Rep.*, X, 1, 1).
— — A theory of glaucome (*Ibid.*, p. 10).
— — et Edmunds. On the condition of the optic nerve, ciliary body and iris in increased tension (*Ibid.*, p. 86).
— Buller. The use of eserine in ophthalmic practice (*Montreal Gen. Hosp. Rep.*, I, p. 125).
— Cadeuc. De la sclérotomie dans le trait. du glaucome. Thèse de Bordeaux, in-4°.
— Dehenne. Un mot sur l'ésérine (*France méd.*, n° 104).
— De la Rosa. El glaucomo (*Rev. esp. de oftal. sif.*, etc., II, p. 276).
— Del Toro. Patogenia del glaucoma (*Cron. oft. Cadix*, X, p. 207).
— Fonseca. De l'action de l'ésérine dans le glaucome aigu (*Arch. ophth. de Lisboa*).
— Galezowski. Sur la sclérotomie cruciale dans le glaucome simple (*Rec. d'Ophth.*, p. 391).
— Gauran. De l'iridectomie dans certaines formes de glaucome et de l'action antiglaucomateuse du sulfate d'ésérine (*Un. méd. de la Seine-Infér.*, XIX, p. 24).
— Gotti. Aucora dell' uso dell' eserina nilla cura delle malattie degli occhi (*Riv. clinica*, p. 82).
— Gray. Acute inflammatory glaucoma; iridectomy; recovery (*Austr. med. Journ.*, Melbourne, p. 456).
— Green. An acute glaucomatom invasion following closely upon a single application of a very weak preparation of Duboisia (*Transac. of the Am. ophth. Soc.*, p. 148).
— Greenway. On the treatment of glaucoma by the application of ice (*Brit. med. Journ.*, p. 166).
— Guaita. Il colliro d'eserina nelle cheratite nel glaucoma (*Ann. di Ottalm.*, IX, p. 1).
— Heisrath. Ueber die Abflusswege des Humor aqueus mit besonderer Berücksichtigung. des sogen. Fontana'schen u. Schlemm'schenCanals (*Arch. f. Ophth.*, XXVI, 1, p. 202).
— Higgens. Hyposclerale Cystotomie (*Centralbl. f. prakt. Augenheilk.*, p. 333).
— Knapp. Ein Fall von schwerer Iritis u. Glaucom nac Iridenklaisis (*Arch. f. Augenheilk.*, IX, 2, p. 232).
— — Eight sclerotomies for glaucoma (*Transact. of the Americ. ophth. Society*, p. 95).
— Koenigstein. Dei verchiedenen operations methoden bei Glaucom (*Wien med. Presse*, n°s 45 et 46).
— Landsberg. On sclerotomy in glaucoma (*Philadelphie med. Times*, XI, n° 336).
— — Ueber die Amvendung des Eserins bei Glaucom (*Arch. f. Augenheilk.*, IX, 1, p. 65).
— — Ueber die Amvendung der Sclerotomie bei Glaucom (*Arch. f. Ophth.*, XXVII, 2, p. 77).
— Lane. Ligation of the carotid artery for glaucoma; recovery with improvement of vision (*Pacif. med. and surg. Journ. San Franzisko*, XXII, p. 556).
— Laqueur. Das Prodromalstadein des Glaucom's (*Ibid.*, p. 1).
— Magowsky. Zwei Fälle von verschiedener Bildung der Narbeu nach Glaucom operation (*Arzt.*, n° 20).
— Manolescu. De la sclérotomie dans les affections glaucomateuses (*Ann. d'Ocul.*, t. LXXXIII, p. 43).
— Minor. Three anomalius cases of glaucoma (*Med. Monthl. Richmond*, VII, p. 49).
— Moeller. Glaucoma simplex eines Hunders (*Berl. Arch. f. Thierheilk.*, p. 65).
— Parenteau. Nouveau sclérotome (*France méd.*, n° 50).
— Pechdo. Glaucome consécutif à un zona ophthalmique (*Recueil d'Ophth.*, p. 273).
— Priesley Smith. A further investigation of the pathology of glaucoma (*Ophth. Hosp. Rep.*, X, 1, p. 25).
— Reeb. Du glaucome, sa nature, son traitement. Thèse de Paris, in-8°.
— Roeder. Ueber die gemein schaf tlichen Ursachen von Glaucom, Myopie, Astigmatismus u. demeisten Cataracten (*Arch. f. Augenheilk.*, IX, 2, p. 164).
— Rozenberg. Zur Theorie des Glaucom. Diss. inaug., Iéna, in-8°.
— Santos Fernandes. Del glaucoma provocado por la sinèquias antercores (*Cron. aft. Cadix*, IX, p. 269).

1880. Schenkl. Die Erblichkent des Glaucoms (*Prag. med. Woch.*, V, p. 413).
— Schlegel. Ueber das Eserin als Heilmittel gegen Glaucom (*Mitheilungen aus der Ophth. klinik in Tübingen*, p. 159).
— Schnabel. Ueber artificielle u. pathologische Hypotonie (*Wien. med. Blätter.*, III, p. 209 et 236).
— — Ueber Secundar glaucoma (*Ibid.*, III, p. 130, 155).
— Seely. On glaucoma (*Cincinnati Lancet and Clinic*, V, p. 292).
— Vidor. Fall von Glaucoma secundariun (*Pest. med. chirurg. Presse*, p. 249).
— Vilac. Iridectomie for glaucoma, etc. (*Clinic Chicago*, p. 361).
— Walson. Eye-ball tension (bilateral) in a child a year old, treated by paracentesis, sclerotomy and iridectomy with a good result (*Brit. med. Journ.*, II, p. 660).
— — A case of traumatic eye-ball tension subconjunctival sclerotomy (*Ibid.*, p. 624).
— — On sclerotomy (*Lancet*, sept.).
1881. Abadie. Des indications de l'iridectomie et de la sclérotomie dans le glaucome (*Ann. d'Ocul.*, LXXXV, p. 229).
— Alix. De l'iritis séreuse et des phénomènes glaucomateux. Thèse de Paris, in-4°.
— Angelca. On the etiology of glaucoma (*Trans. of the intern. med. Cong.* Lond., p. 86).
— Bader. Sclerotomy in glaucoma (*Ibid.*, p. 98).
— Brailey. On the nature and cure of the glaucomat. process (*Ophth. Hosp. Rep.*, p. X, 280).
— — A case of glaucome preceded by optic neuritis, with remarks (*Ibid.*, p. 205).
— — On the relation of tumors of the eye to intraocular tension (*Ibid.*, p. 275).
— — Two cases of glaucoma of extremity short durations (*Ibid.*, p. 258).
— Buzzard. A case of acute glaucoma cured by sulfate of eserine (*Brit. med. Journ.*, II).
— Cosmor. Glaucoma, caused by mental worry, illustrated by the report of a case (*Detrac Lancet*, p. 3).
— Debrowolski. Glaucoma sympathicum (*Klin. Monatsbl.*, p. 123).
— Dohnberg. Ueber Eserin (*Centralb. f. prakt. Augenheilk.*, p. 10).
— Dufour. Sur l'action de l'iridectomie dans l'hydrophthalmos congénital (*Festschrift. zu Ehren Prof. Horners.*, p. 109).
— Fuchs. Ueber die Trübung der Hornhaut bei Glaucom (*Arch. f. Ophth.*, XXVII, 3, p. 66).
— Heyser. Jaborandi in Glaucoma (*Philad. med. Times*, 583).
— Higgins. Hyposcleral sclerotomy (*Brit. med. Journ.*, p. 163).
— Iany. Zur sclerotomie bei Glaucom (*Centralb. f. pratisch Augenheilk.*, juin).
— Interiano. Du glaucome hémorrhagique (*Recueil d'Ophth.*, p. 460).
— Kluge. Ueber Sclerotomie bei Glaucom. Diss. inaug. Berlin, in-8°.
— Knapp. Sclerotomy for simple Glaucoma in one eye for hemorrhagie glaucom in the other, kind healing in the former panophthalmitis in the latter (*Arch. f. Ophth.*, X, p. 98).
— Laan (van der). Esclerotomia equatoriel com puncao do corpo vitreo contra o glaucoma absoluto (*Pr. de ophth. prat.*, n° 2).
— — Medicamentos antiglaucomatisos (*Ibid.*, n° 1).
— Landesberg. Case of acute glaucoma in a child of eight years cured by sclerotomy with on additionel account of nine sclerotomies perfomance for glaucome in a adulte (*Med. and surg. Report*, n° 9).
— Laqueur. Increase of refraction in glaucoma (*Transact. of the intern. med. Congress*, p. 83).
— Mandelstamm. Die Lehre vom Glaucom kritisch beanddelt (*Volkman's Sammlung.*, *Klin. Vertrag.*, n° 209).
— Martin. Du traitement préventif du glaucome dans les cas où déjà un œil se trouve atteint de cette maladie (*Journ. de méd. de Bordeaux*, fév.).
— Minor. Review of three anomalous cases of glaucoma (*New York med. Journ.*, fév.).
— Mooren. Beiträge zur klin. u. operativen Glaucombehondlung. Dusseidorf, in-8°.
— Moura Brazil. Esclerotomie dupla no tratamento do glaucoma (*Unicâo med. Rio de Janeiro*, p. 78).

1881. NETTLESHIP. A case of acute glaucoma cured by eserine (*Brit. med. Journ.*, p. 931).
— PINI. Di nuevo sul glaucoma (*Bull. d'Ocul.*, p. 31).
— PRIESLEY SMITH. The pathologie of glaucoma (*Trans. of the intern. Congr.*, p. 84).
— QUAGLINO. Contributo clinico alla storia del glaucoma (*Ann. di Ottalm.*, t. X, 1, p. 55).
— SCHENKEL. Operirtes Glaucom, Berstung des Augapfels durch Druck auf das Auge (*Pragr. med. Wochensch.*, p. 6).
— SCHIESS-GEMUSEUS. Beiderseitiges Glaucoma subacutum. Operation. Schleppender Varlunf auf Eserin. Prompte Basserung auf Atropin Paracentrales Scotom (*Jahresb. zur Augenheilanst en Basel*, p. 35).
— — Ueber die Wirkung der Sclerotomie (*Ibid.*, p. 31).
— SCHMIDT-RIMPLER. Glaucom (*Real-Encyclopedie der gesammten Heilkunde*).
— SCHOELER. Casuistische Beiträge zur Lehre vom Glaucome u. seiner Behandlung (*Jahresbericht*, p. 24).
— — Zur Sclerotomie (*Berl. klin. Wochensch.*, n° 36).
— WEBER. Ueber path. Veränderungen welche-dem Glaucoma vorhergehen oder daselbe verursachen (*Transact. of the Americ. ophth. Soc.*, p. 75).
— WEBSTER. A somewhat remarcable case of glaucoma; aphasia; death from probable apoplexia (*Arch. med. New-York*, p. 87).
— WECKER. Des opérations contre le glaucome dans ses différentes formes (*Transact. of the internat. Congr.*, p. 95).
— WORELL. A case of marked narrowing of the field; with diminished acurty of vision, following the use of Duboisia and presumably a result of the use of thadrug (*Transact. of the Americ. ophth. Soc.*, p. 273).

1882. ABADIE. Des indications de l'iridectomie et de la sclérotomie dans le glaucome (*Bull. gén. de thérap.*, p. 391).
— ADAMÜCK. Eunge Beobachtungen über Geschwülste des Auges (*Arch. f. Augenheilk.*, t. XI, p. 21).
— AGNEW and WEBSTER. A report of some cases of glaucoma in which an iridectomy on one eye seemed to precipitate an attak of acute glaucoma of the other (*Med. News*, n° 8).
— BOUCHÉ. Du glaucome et de son traitement par la sclérotomie. Thèse de Paris, in-4°.
— BRAILEY. Size and position of the crystalline lens in glaucoma (*Ophth. Hosp. Rep.*, t. X, 3, p. 372).
— CASTALDI. Le arterie del tratto uveale anteriore e la genesi dell' acqueo, etc. (*Geora. mersutz. delle scienze med.*, p. 836, 1030 et 1228).
— CORNWELL. A case of subacute glaucoma successfully treated with eserine (*Cincinn. Lancet and Clinic.*, t. VIII, p. 360).
— DEL TORO. Patogenia del glaucoma (*Actas d. Congr. region de cien. med. Cadix*, p. 767).
— DRIVER. Zur Symptomatologie u. Behandlung des Glaucoma acutum. Diss. inaug., Berlin, in-8°.
— GOTTI. Il glaucoma a Renazzo (*Rev. clin. di Bologna*, t. XII, p. 771).
— HANEL. Ueber Glaucoma (*Jahresbr. der Gesellsch. für Natur. u. Heilk. in Dresden*, p. 30).
— HEYL. Acute glaucoma induced by duboisia (*Ann. Journ. of med. sc. Philadelph.*, p. 398).
— KLEIN. Ueber Anwendung der Massage in der Augenheilkunde (*Wiener med. Presse*, n°s 9, 10, 12 et 15).
— KNAPP. Traumatische Aufhebrung der vordaren Kammer. Myopie. Wilderherstellung der vorderen Kammer acutes Glaucom, Heilung durch. Eserine (*Arch. f. Augenheilk.*, t. XII, p. 85).
— KNIGHT. Two cases of increased eye-ball tension, one reduced by eserine, the other by atropine (*Lancet*, n° 11).
— MAUTHNER. Secundar-Glaucom u. Glaucom-Theorien (*Beiträg. aus dem. Gesamt. gebiete der Augenheilk.*, H. X et XI).

1882. MAUTHNER. Ueber die Excavationen des Schnerven (*Wien. med. Bl.*, n° 10).
— PARENT. Pathogénie du glaucome primitif (*Rec. d'Ophth.*, déc.).
— PARINAUD. Du glaucome, sa nature et son traitement (*Gaz. méd.*, n°s 9 et 12 .
— PFLÜGER. Zur Behandlung des Glaucoms (*Bericht der Versamm. der ophth. Gesellsch. zu Heidelb.*, p. 130).
— PRIESLEY SMITH. The action of atropine and eserine in glauc. (*Ophth. Hosp. Rep.*, p. 78).
— — Glaucoma following a blow on the eye (*Ophth. Rev.*, n° 10).
— — Spontaneous dislocation of the lens into the anterior chamber with secondary glaucoma (*Ibid.*, p. 209).
— — The pathologie of glaucoma (*Transact. of the intern. med. Cong.*, p. 84).
— PYE-SMITH. Acute glaucoma following concussion, cured by eserine (*Med. Press. and Circ.*, p. 539).
— RAMPOLDI. Un notevote caso di glaucomo preceduto da neurite ottico (*Ann. di Ottalm.*, t. XI, p. 444).
— — Ischialgia acuta destra, glaucoma acito alcune ore doppo nell' occlico destro (*Ann. univ. di med. e chir.*, p. 56).
— RHEINDORF. Ein Fall von Glaucom mit acuter Linsentrübung (*Klin. Monatsbl.*, p. 15).
— ROTHMUND. Glaucom (*Mittheil. us der Augen-Klinik zu München*, p. 311).
— SCHENKL. Die Massage des Auges (*Prages. med. Wochensch.*, p. 282, 301 et 314).
— SNELL. On eserine and pilocarpine in glaucoma and eserine in ocular neuralgy (*Brit. med. Journ.*, June).
— STELLWAG V. CARION. Ueber Binnendrucksteigerung u. Glaucom (*Abhandl auf. dem Gebiete der prakt. Augenheilk.*, p. 152).
— STREATFEILD. Mydriatia and glaucoma (*Brit. med. Journ.*, 29 July).
— SULZER. Die Iridectomie bei primärem Glaucom. Diss. inaug., Zurich, in-8°.
— WAGNER. Ueber Statistik des Glaucoms (*Aerzt. Verem zu Odessa*, n° 17).
— WATSON SPENCER. A case of eye-ball-tension treated by sclerotomy (*Brit. med. Journ.*, p. 344).
— WECKER. La cicatrice à filtration (*Ann. d'Ocul.*, t. LXXXVII, p. 133).
— WICHERKRIEWICZ. Ein sellener Heilkerlauf eines Glaucom, etc. (*Klin. Monatsbl.*, p. 181).
— WILD. A contribution as to the efficacy of eserine in glaucoma and analogous affections (*Med. Rec.*, p. 318).
— WILLIAMS. A contribution as to the efficacy of eserine in glaucoma and analogous affections (*New-York med. Record*, March 25).
— WOLFE. On glaucoma (*Med. Times and Gaz.*, p. 5).
— WOLFSBERG. Zur Symptomatologie des chronischen Glaucoms. Diss. inaug. Königsberg, in-8°.
1883. BERGER. Ein Fall von chron. entzündlichem Glaucom nut gleichzeitig bestechende exsudation Aderhautentzündung (*Centralb. f. prakt. Augenheilk.*, p. 97).
— DEL MONTE. Glaucoma (*Il Movim. med. chir.*, t. XIV, 11 et 12).
— KIPP. A case in which an attack of acute inflammatory glaucoma was immediatly followed by inflammation of the brain (*Transact. of the Americ ophth. Soc.*, 1882-1883, p. 405).
— MAUTHNER. Ueber Glaucom (*Wien. med. Wochensch.*, p. 47).
— MOURA BRAZIL. La tension intra-oculaire dans les races blanche, métisse, noire et indigène (*Ann. d'Ocul.*, t. LXXXIX, p. 150).
— PRIESLEY SMITH. On the use of eserine in glaucoma (*Birmingham med. Rew.*, mars).
— RAMPOLDI. Glaucoma (*Ann. univers.*, vol. CCLXV, p. 100).
— ST-JOHN. Double Glaucoma fulminens (*Transact. of the Americ. ophth. Soc.*, 1882-1883, p. 421).

CRISTALLIN (LENS CRYSTALLINA)

ZONULA CILIARIS ET CANALIS PETITI

ANATOMIE [1]

PAR LE PROFESSEUR G. SCHWALBE

Le cristallin (fig. 152, 12) est placé entre l'iris et le corps vitré. Sa surface antérieure remplit en se centrant l'espace pupillaire, pendant que ses parties périphériques s'accolent plus ou moins à la surface postérieure de l'iris ; ses parties marginales s'écartent de ce diaphragme et contournent ainsi avec l'iris et le corps ciliaire la chambre postérieure (fig. 152, 15). La surface postérieure du cristallin repose dans une excavation creusée à la face antérieure du corps vitré (*fossa patellaris*). Enfin le bord du cristallin se rattache au corps ciliaire par la *zonula ciliaris* (fig. 152, 16).

La *forme* du cristallin humain est celle d'une lentille biconvexe à contour sphérique. Son axe (diamètre sagittal) mesure à peu près 4 millimètres, le transversal 9-10 millimètres, la longueur de son méridien 12 millimètres. La surface antérieure du cristallin est moins courbe que la postérieure, le rayon de courbure de la première présentant, d'après Helmholtz, pendant la vision de loin, 10,0 (8,3 millimètres d'après Knapp), tandis que la surface postérieure a un rayon de 6,0 millimètres. Pendant l'accommodation de près, le cristallin s'épaissit surtout par l'accroissement de courbure de sa surface antérieure. Alors le rayon de la face antérieure mesure 6,0, celui de la face postérieure 5,5 millimètres. Les deux surfaces se confondent près du bord équatorial arrondi du cristallin (équateur). Par rapport à la moindre courbure de la surface antérieure, le plan équatorial placé à travers le bord du

(1) Ce travail, ainsi que celui concernant l'anatomie de la rétine et du nerf optique, est extrait du *Lehrbuch der Anatomie der Sinnesorgane*, par G. Schwalbe, Erlangen, 1883, et a été revu par l'auteur.

cristallin doit être plus rapproché du pôle antérieur. Outre cela, les deux surfaces du cristallin n'ont pas une courbure exactement sphérique, car la courbure de la face antérieure se rapproche le plus de celle d'une ellipse et la postérieure de celle d'une parabole (Brücke).

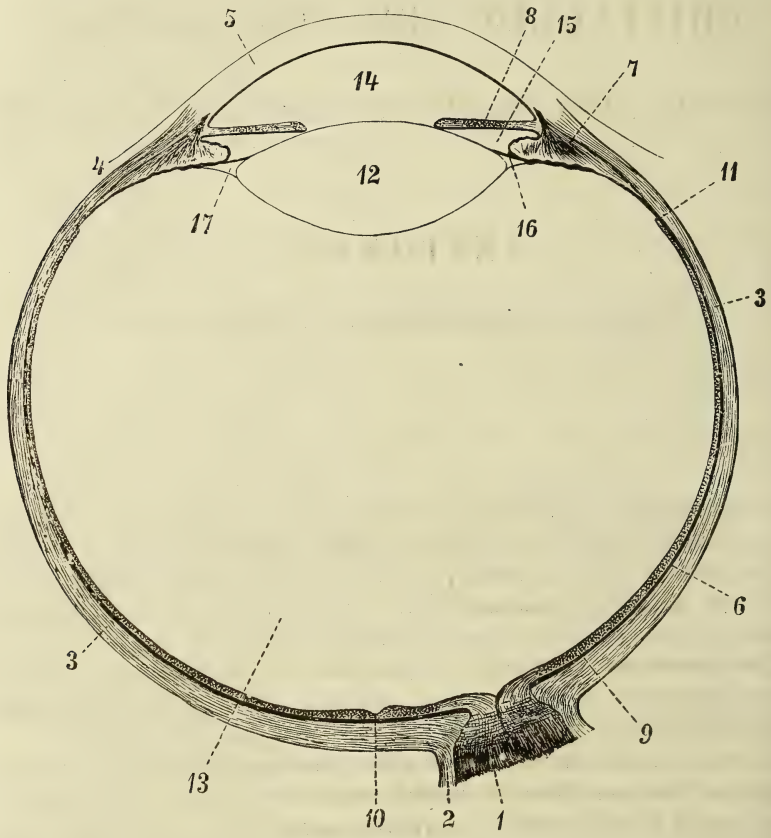

Fig. 152. — Section horizontale à travers le globe oculaire (d'après Merkel, avec de petites modifications).

1. Nerf optique. — 2. La gaine durale qui passe dans la sclérotique. — 3. Sclérotique — 4. Conjonctive sclérotricale. — 5. Cornée. — 6. Choroïde. — 7. Corps ciliaire avec ses procès externes proéminents et couchés sur la zonule (16). — 8. Iris. — 9. Rétine. — 10. Sa *fovea centralis*. — 11. *Ora serrata retinæ*. — 12. Cristallin. — 13. Corps vitré. — 14. Chambre antérieure. — 15. Chambre postérieure. — 16. *Zonula ciliaris*. — 17. Canal de Petit.

La *substance* du cristallin est dans l'œil vivant absolument diaphane, limpide comme de l'eau; incolore chez les jeunes sujets, elle est, à un âge plus avancé, faiblement teintée en jaune. Cette substance contient à peu près 60 pour 100 d'eau et 35 pour 100 de masses albuminoïdes. Abstraction faite de sa capsule, le cristallin se compose d'une substance corticale plus molle,

visqueuse et qui s'écrase facilement (*substantia corticalis lentis*) et d'un noyau plus consistant (*nucleus lentis*); mais ces deux parties se confondent progressivement l'une dans l'autre par un dérangement insensible dans leur consistance réciproque. Le noyau du cristallin après la mort se trouble tout d'abord par coagulation; il apparaît alors un noyau blanchâtre situé dans une substance corticale diaphane. La différence entre les masses corticales et le noyau se rapporte à une imbibition différente par le suc nutricier. Comme le cristallin absolument dépourvu de vaisseaux se nourrit du dehors, il est naturel que la substance corticale soit tout d'abord et de préférence imbibée de suc nutritif.

Fig. 153. — Aspect latéral du cristallin humain d'après les divers âges.

a. Cristallin d'un nouveau-né. — *b*. D'un adulte. — *c*. De l'âge avancé. Dans ces trois dessins, la surface antérieure est dirigée du côté gauche.

L'indice de réfraction du cristallin est, d'après Helmholtz, 1,44 — 1,45. D'après W. Krause, le noyau est plus réfringent que les masses corticales. Les indices de réfraction sont de 1,4053 pour les dernières et de 1,4541 pour le noyau. Le cristallin appartient donc aux corps à double pouvoir réfringent.

La forme du cristallin n'est pas la même à toutes les époques de la vie (voy. fig. 153). A un âge très avancé (*c*) il s'aplatit, tandis que le cristallin de l'enfant (*a*) se différencie de celui de l'adulte par sa courbure plus accentuée. Le cristallin d'animaux naissants (veau, chèvre, lapin, chat, poussin) présente une opacité centrale (Ritter, Henle). D'après Henle, cette opacité est due à un dépôt de gouttelettes de graisse dans les fibres du noyau cristallinien. D'après Michel, cette opacité n'existerait pas sur l'animal vivant et même sur des cristallins enlevés, elle disparaîtrait en le chauffant pour reparaître au moment du refroidissement. On peut produire par la congélation pareille opacité sur tous les cristallins frais, cristallins qui reprennent leur transparence en les réchauffant.

Histologiquement, le cristallin se compose de trois parties essentielles différentes (fig. 154) : 1° de la capsule (1), 2° de l'épithèle cristallinien (2) et 3° des fibres, qui constituent de beaucoup la partie la plus importante (3) de cet organe. L'épithélium se trouve placé sur la surface antérieure de la lentille, au-dessous de la capsule antérieure, qui fait partie du cristallin; en arrière, cet épithèle est remplacé par les fibres cristalliniennes, qui doivent être envisagées, ainsi que l'enseigne l'embryologie, comme de longues cellules épithéliales. Le cristallin se dégage sous forme d'une petite bourse à parois garnies d'épithèle, de l'épithèle du feuillet blastodermique externe. La cavité de ce petit sac se rétrécit promptement par ce fait que les cellules épithéliales de la paroi postérieure s'allongent en de longues cellules cylin-

driques, nommées fibres cristalliniennes; elles pullulent alors au delà du plan équatorial en avant, finissent par toucher les cellules épithéliales de la paroi antérieure qui sont restées aplaties et comblent de cette façon l'espace entre les deux couches.

On comprend ainsi aisément que la paroi antérieure du cristallin présente un épithèle aplati, tandis que celui de la paroi postérieure s'est transformé, par son allongement en rétrécissant et oblitérant l'espace sus-jacent qui préexistait, en fibres cristalliniennes. Pour ce qui concerne la capsule du cristallin, elle naît d'une façon secondaire en partie à la suite d'un excrétion cuticulaire des cellules qui constituent le cristallin, en partie probablement aussi du tissu conjonctif embryonnaire qui enveloppe le cristallin.

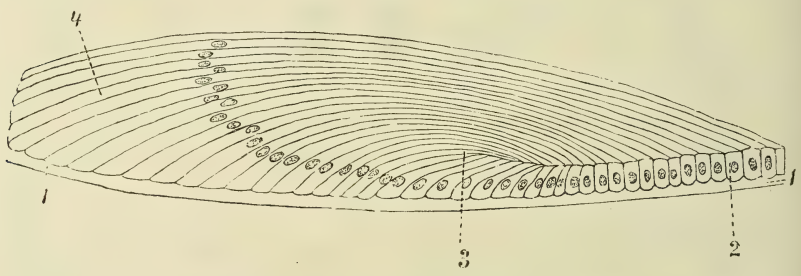

Fig. 154. — Section méridionale à travers le bord du cristallin du lapin, d'après Babuchin.

1. Capsule cristallinienne. — 2. Epithèle du cristallin passant (3) progressivement dans les fibres cristalliniennes.

1. *Capsule du cristallin* (*capsula lentis*).

La capsule est une membrane diaphane fortement élastique qui délimite complètement en les isolant du dehors l'épithèle et les fibres du cristallin. Près de son bord et de sa surface antérieure la capsule est solidement réunie à la zonule, tandis que sa surface postérieure adhère au corps vitré. Suivant les diverses régions son épaisseur varie. La plus forte épaisseur (11 à 15 μ) se rencontre à la face antérieure et principalement au milieu de la *capsule antérieure*. Vers les bords, son épaisseur diminue déjà et tombe, vers la face postérieure, au point que la *capsule postérieure* n'atteint que le minimum de 5-7 μ près du pôle postérieur.

La capsule est extrêmement élastique, les portions excisées se recoquillent en dehors. Dans sa constitution chimique elle se différencie aussi bien de la substance élastique que de la substance fournissant de la colle du tissu conjonctif, de la première par sa moindre résistance contre les acides concentrés, et par sa dissolubilité en la faisant bouillir pendant plusieurs heures dans de l'eau (Strahl); de la seconde elle se distingue en ceci qu'en laissant refroidir cette dissolution elle ne se prend pas en gélatine, et en outre par sa

solubilité dans de la trypsine. Elle se rapproche le plus comme qualité chimique du sarcolemme et de la membrane propre des glandes (Chittenden). A un très fort grossissement, des coupes de la capsule du cristallin paraissent munies de fines stries parallèles (Valentin). Berger a réussi, en se servant d'une macération dans une solution d'hypermanganate de potasse, à fragmenter la capsule dans le sens de ces lignes parallèles. Il est particulièrement facile de détacher, aussi bien de la capsule antérieure que de la capsule postérieure, une lamelle externe qui, à l'exclusion des autres, se trouve en tinuation avec la zonule (*lamelle zonulaire*). Il est plus difficile de reconnaître dans la partie intérieure et plus grossie de la capsule une structure lamellaire; pourtant elle s'y trouve aussi indiquée, et on doit se représenter ces diverses lamelles comme agglutinées par du ciment. Aucun élément cellulaire ne se trouve renfermé dans la capsule même. Il sera question plus loin d'une striature radiée de la lamelle zonulaire provenant de la zonule même.

On a envisagé la cristalloïde tantôt comme une membrane cuticulaire formée par les cellules épithéliales du cristallin (Kessler), tantôt comme purement de la nature du tissu conjonctif (Lieberkühn, Sernoff, Babuchin, J. Arnold, W. Müller). D'autres investigateurs (Kölliker)

Fig. 155. — Vaisseaux de la membrane pupillaire à la surface du cristallin d'un chat nouveau-né, d'après Kölliker.

se placent à un autre point de vue intermédiaire, les uns n'envisagent (comme Manz exclusivement pour la capsule antérieure) qu'une partie de la cristalloïde comme de formation cuticulaire et réservent le reste comme appartenant au genre de membranes de tissu conjonctif. Ceux qui adhèrent exclusivement à cette dernière provenance font valoir la structure lamellaire, les qualités dermiques et surtout la provenance embryologique. Car chez les mammifères et chez l'homme le cristallin se trouve entouré d'une membrane vasculaire (*capsule vasculaire du cristallin*) (fig. 155), membrane dont la substance propre se continue avec celle du corps vitré. Les vaisseaux de cette capsule émanent, en ce qui concerne la surface postérieure du cristallin, d'une artère qui, pendant la vie embryonnaire, représente la continuation de l'artère centrale de la rétine, allant de la papille du nerf optique à la surface postérieure du cristallin en traversant le corps vitré (*A. capsularis s. hyaloidea*). Au voisinage de la surface postérieure du cristallin, et un peu excentriquement en bas, l'artère hyaloïdienne se divise brusquement en de nombreuses

petites branches qui se répandent en sens radié le long de la surface postérieure du cristallin vers son bord. Ces branches ont pris avec la substance du corps vitré qui s'étale entre elles, le nom de *membrane capsulaire*. Arrivées au bord du cristallin, elles se recourbent sur la surface antérieure et prennent de nouveau un parcours radié vers le centre de cette surface antérieure, mais se trouvent, avant de l'avoir atteint, renforcées par de nouveaux vaisseaux radiés, provenant, eux, du bord pupillaire. Ces derniers dénotent en partie leur caractère de vaisseaux veineux et servent, avec de petites veines qui accompagnent l'*artère capsulaire* jusqu'à la surface postérieure du cristallin et aboutissent à la *veine centrale*, à déverser le sang que l'artère capsulaire a fourni à la membrane capsulaire vasculaire. Cette portion de la capsule vasculaire contenant des veines et fermant l'ouverture pupillaire, s'appelle *membrane pupillaire* (fig. 156, 9). La portion qui relie celle-ci avec la membrane capsulaire, mais qui, en réalité, en fait partie, est désignée jusque vers le bord cristallinien comme *membrana capsulo-pupillaris* (fig. 156, 8) Cette dernière et la membrane capsulaire sont une seule et même membrane. — La capsule

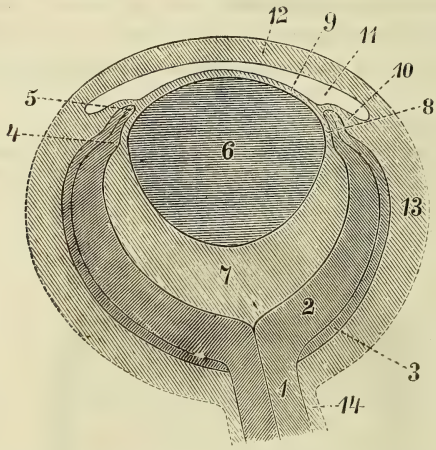

FIG. 156. — Coupes schématique horizontale et méridionale à travers un œil embryonnaire. Les parties mêmes de la cupule visuelle présentent des hachures foncées, les enveloppes externes et internes des hachures claires.

1-5. Ophthalmencephalon. — 1. Nerf optique. — 2. Rétine. — 3. Epithèle. — 4. Blastème de la *pars ciliaris retinæ*. — 6. Cristallin. — 7-8. Enveloppes internes de la cupule visuelle. — 7. Corps vitré. — 8. Membrane capsulo-pupillaire. — 9-15. Enveloppes externes de la cupule visuelle. — 10. Blastème de l'iris se confondant avec la membrane pupillaire. — 11. Chambre antérieure. — 12. Cornée. — 13. Blastème de la sclérotique et de la choroïde. — 14. Blastème de l'enveloppe du nerf optique.

vasculaire du cristallin sert à la nutrition de sa substance propre et implique l'accroissement rapide pendant la vie embryonnaire. Chez le nouveau-né, cette membrane a, dans des conditions normales, complètement disparu ; chez divers mammifères, par contre, elle persiste encore plus ou moins longtemps après la naissance.

Aussi la membrane capsulaire vasculaire représente une enveloppe de tissu conjonctif en continuité avec le tissu du corps vitré et le tissu conjonctif de l'iris (comp. fig. 156). De cette enveloppe de tissu conjonctif doit, d'après l'opinion des auteurs sus-mentionnés, naître la capsule du cristallin développé. Le fait est qu'il préexiste déjà une fine capsule du cristallin, avant que la surface antérieure de la lentille se soit entourée de cette enveloppe de tissu conjonctif (Kessler, Kölliker). Cette capsule ne peut être envisagée autrement que comme formation cuticulaire ; mais il est très peu probable que la cristalloïde postérieure, qui, à part son épaisseur, se comporte absolument comme la cristalloïde antérieure, soit d'une provenance autre. Il faudrait pour cela qu'on puisse démontrer au moins entre ces deux portions une ligne de démarcation, mais rien de semblable n'existe.

Il faut donc assigner à la cristalloïde postérieure une provenance identique à celle de la capsule antérieure. Qu'il en soit ainsi, au moins pour une partie de la cristalloïde postérieure, et qu'elle soit de provenance cuticulaire, c'est ce qui résulte du fait de son apparition antérieure à celle de l'enveloppe de tissu conjonctif. Par cela nous n'entendons pas moins qu'elle ne soit en partie d'origine du tissu conjonctif. Je crois que son union si intime avec la zonule, ainsi que la possibilité d'isoler une lamelle zonulaire, s'explique sans forcer les choses, par ce fait qu'on doit envisager ses couches internes comme formation cuticulaire, mais sa couche externe, la lamelle zonulaire, comme dérivant de la capsule vasculaire et embryonnaire du cristallin. Il faudrait aussi rechercher dans cette provenance cuticulaire la raison de cette différence sensible d épaisseur entre la cristalloïde antérieure et la postérieure. La capsule antérieure est continuellement renforcée par l'activité des cellules invariablement placées derrière elle, tandis que les cellules épithéliales de la cristalloïde postérieure du petit sac lenticulaire primitif montrent déjà très tôt une tout autre activité, celle de se transformer en fibres cristalliniennes; pour cela elles peuvent dans une mesure moindre, ou même pas du tout, fournir des matériaux destinés à renforcer la membrane cuticulaire.

En traitant la cristalloïde postérieure avec du nitrate d'argent, on réussit à démontrer, sur sa surface externe, un dessin rappelant la présence d'un épithèle (Ewart), dans lequel se distinguent des noyaux (Ulrich, Deutschmann). Ce tracé argentin supra-capsulaire manque sur la capsule antérieure, et il faut le rapporter à la conglutination avec le corps vitré, attendu qu'il n'est plus démontrable sur la cristalloïde dégagée du corps vitré (Deutschmann).

2. *L'épithèle du cristallin (épithèle de la capsule antérieure).*

L'épithèle du cristallin est un épithèle pavimenteux à simple couche. Chez l'enfant, les cellules qui le composent sont aussi hautes que larges (10 μ dans les deux dimensions); chez l'adulte, au contraire, elles s'aplatissent fortement et prennent, vues sur un plan, une configuration hexagonale, de 19 à 21 μ de diamètre. Leur corps est grumeleux, assez souvent parsemé de vacuoles; le noyau sphérique renferme un à deux nucléoles. L'isolement des cellules épithéliales s'obtient assez difficilement à l'état frais. En les isolant, on voit que les contours n'en sont pas toujours lisses, mais qu'ils sont munis de prolongements plus ou moins longs, simples ou bifurqués (Hosch). Ceux-ci reviennent, autant qu'on en peut juger, à la surface externe des cellules; par conséquent ils se trouvent sous-jacents à la capsule et, à ce qu'il paraît, placés dans une mince *couche albumineuse sous-capsulaire*, dans laquelle Deutschmann vit apparaître, en traitant des cristallins frais avec du nitrate d'argent, des dessins rappelant l'endothèle; mais ils ne renferment jamais de noyaux. Cette couche albumineuse se continue aussi entre les fibres cristalliniennes et la capsule, c'est-à-dire le long de la capsule postérieure, comme une couche d'une ténuité extrême, et elle donne aussi ici en se servant de la méthode d'argentation les mêmes réseaux de lignes noires que sous la capsule antérieure. Pareils dessins réticulés analogues qui se produisent sans argentation ne doivent pas être rapportés à la délimitation d'attache des fibres cristalliniennes; car, ainsi que le démontre la description du parcours des fibres cristalliniennes, il n'existe pas pareilles attaches dans le cristallin complètement formé.

Vers le bord du cristallin l'état granulé des cellules épithéliales s'accentue

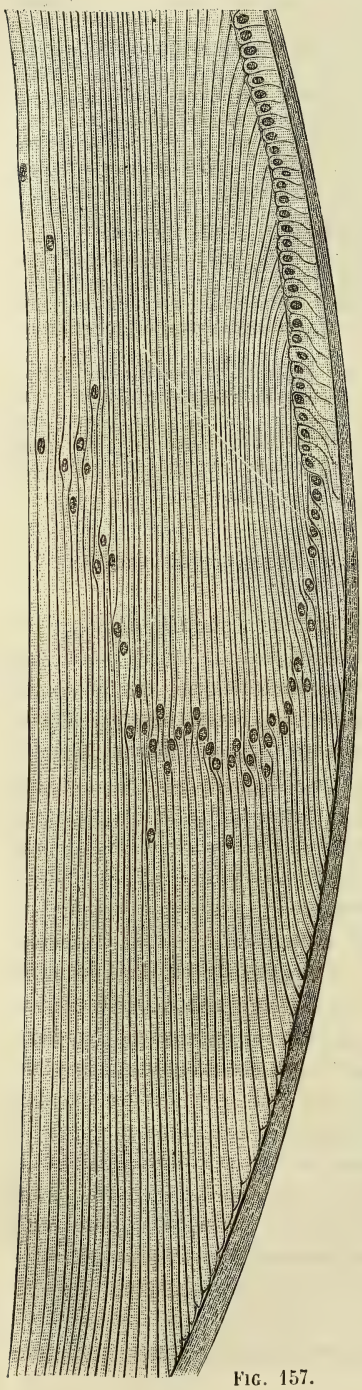

Fig. 157.

davantage. Des coupes méridionales nous apprennent qu'en même temps les cellules deviennent plus étroites et gagnent en hauteur (fig. 154, 2 et fig. 157 cette dernière d'après O. Becker), et qu'en s'étendant progressivement en hauteur, elles finissent par se transformer en fibres cristalliniennes (près de 3, fig. 154) tournant primitivement leur convexité en dehors (fig. 154, 4); mais peu à peu elles s'allongent et finissent par former des arcs à convexité extérieure (voy. plus loin). Sur des sections méridionales, il se produit ainsi une figure en vortex, le *vortex marginal* du cristallin (vortex cristallinien (1) d'après O. Becker et autres).

L'allongement des cellules épithéliales dans le vortex marginal se produit tout d'abord de telle manière que la portion de la cellule située entre le noyau et la capsule gagne en longueur. Les noyaux s'éloignent proportionnellement de la capsule en formant alors une zone située à peu près à l'équateur du cristallin, zone à convexité postérieure, mais qui bientôt se transforme en dedans en une zone à convexité antérieure. Le tracé en S que forment les noyaux des jeunes fibres, sur des coupes méridionales, est la *zone des noyaux* du cristallin de Meyer, l'*arc des noyaux* d'O. Becker. Comme les fibres centrales du cris-

(1) Le nom de *vortex cristallinien* serait abandonné pour cette disposition, attendu qu'il a été depuis longtemps assigné à un arrangement autre dans la structure du cristallin. Il s'agit de l'émanation en lignes formant vortex des rayons du cristallin et placées entre deux rayons du dessin de la soudure (ou de l'étoile) du cristallin (voy. plus loin). Cette disposition est désignée par Huschke, Arnold et autres comme vortex cristallinien et conservera ce nom dans notre description.

tallin sont dépourvues de noyaux, l'arc des noyaux n'atteint pas l'axe du cristallin. — Plus le sujet est avancé en âge, moins se trouve développé le vortex marginal ainsi que l'arc nucléolaire.

Entre la surface postérieure de l'épithèle et la face antérieure de la masse des fibres cristalliniennes, c'est-à-dire à la place du creux primitif de la vésicule lenticulaire embryonnaire, se trouve, dans des cristallins frais, une mince *couche albuminoïde sous-épithéliale*, qui agglutine l'épithèle et les fibres. Elle présente, après avoir été traitée par le nitrate d'argent, les mêmes lignes noires encadrant des champs polygonaux. La présence de cette couche explique l'apparition d'une gouttelette d'un liquide renfermant des globules d'albumine (*humor* ou *liquor Morgagni*) lorsqu'on pique la capsule antérieure. En absorbant l'eau de la substance des fibres, l'espace en fente capillaire, occupé par la couche albuminoïde sous-épithéliale, peut sensiblement s'élargir, ainsi que cela se produit, par exemple, par la congélation (Michel). Par ce fait, la substance propre du cristallin paraît mobile, dans sa capsule, au-dessous de laquelle se trouve située une plus grande quantité de liquide. De même, en plaçant des cristallins frais dans de l'acide nitrique à 20 pour 100, on observe pareil retrait de la substance des fibres.

3. *Les fibres cristalliniennes.*

Les fibres du cristallin sont des rubans hexagonaux prismatiques dont la largeur diminue à mesure qu'on s'éloigne des couches externes vers le centre du cristallin. Tandis que dans les parties centrales leur longueur correspond à peu près à celle de l'axe du cristallin, les fibres des couches périphériques ont à peu près 1/3 de moins que la longueur d'un méridien dirigé d'un pôle à l'autre (mesurant 12 millimètres); elles ont donc 8 millimètres de longueur. On se rend aisément compte, sur des coupes, de la configuration hexagonale prismatique des fibres, coupes qu'on choisit le mieux dans un plan équatorial. On reconnaît alors (fig. 158, B) que ces fibres sont aplaties de telle façon que les deux côtés larges se trouvent dirigés en dehors et en dedans ; les côtés étroits, par contre, s'aiguisent en angle se dirigeant dans le sens de lignes en arcs concentriques au centre du cristallin. Les angles que forment les côtés allongés de la fibre avec les côtés étroits sont obtus. Ni la largeur, ni l'épaisseur des fibres, n'est la même dans les diverses couches du cristallin. Comme la largeur, l'épaisseur aussi diminue dans ces couches à mesure qu'on va de la périphérie vers le centre du cristallin. Tandis que les plus périphériques ont une largeur de 10 à 12 μ et une épaisseur de 4,5 à 5,5 μ, ces mêmes dimensions sont, pour les fibres internes, de 7 à 8 μ de largeur et de 2,5 μ d'épaisseur.

Il résulte de ces diverses dimensions qu'une fibre cristallinienne peut

présenter un aspect très divers lorsqu'on l'isole, et cela suivant qu'on la regarde du côté large ou du côté étroit. Vues de plan, les fibres paraissent plus ou moins comme des rubans (fig. 158, A); vues sur la crête, elles se présentent, par contre, comme d'étroites fibres, qui présentent en outre, à

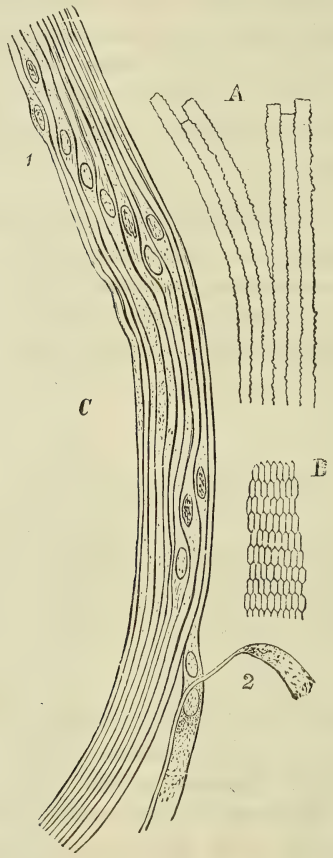

Fig. 158. — Fibres cristalliniennes 350/1.

A. Fibres cristalliniennes du bœuf munies de bords dentelés, d'après Kölliker. — B. Section transversale à travers les fibres du cristallin de l'homme, d'après Kölliker. — C. Fibres de la région équatoriale du cristallin humain, d'après Henle. — La plupart des fibres se voient sur la crête; seulement, à 2 et à A, elles sont vues de face. — 1. Noyaux des fibres.

l'endroit où se trouve le noyau de la fibre, un léger renflement (fig. 158, C, 1), tandis que dans le sens de la largeur de la fibre le noyau ne modifie en rien le contenu. Pareil noyau se trouve dans toutes les fibres, à l'exception des centrales. Il est ovale, grand, muni de nucléoles, et correspond au milieu de la longueur de la fibre.

Ces fibres ne possèdent pas une membrane chimiquement différente du

contenu très riche en albumine. Ce qui a été décrit comme une membrane est une couche corticale un peu plus condensée, se perdant peu à peu dans la masse centrale plus mollasse. Celle-ci s'échappe aisément par pression de la fibre, et se présente sous forme de globule d'albumine, tandis que l'autre partie de la fibre reste comme masse tubuleuse (soi-disant tube lenticulaire). On a, à diverses reprises, décrit une striation transversale des fibres); elle peut résulter des causes les plus diverses : les prolongements des arêtes d'une fibre vue de ce côté, une ondulation de la fibre vue de face sur le plan, produisent le phénomène de pareille striation. En tout cas, celle-ci ne se rapporte pas à une particularité de la structure interne de la fibre, telle que la produirait l'alternance de couches à substances d'une réfringence différente, comme cela a lieu pour les muscles à stries transversales. Les fibres sont plutôt dans toutes leurs parties à double réfraction; rien n'existe en elles qui se rapporterait à un pouvoir contractile.

Les fibres du cristallin sont des éléments passifs qui, grâce à leur substance mollasse et plastique, s'adaptent aux changements de forme qu'entraîne la vision de près et de loin. Quant à leur structure intime, il existe une différence entre les fibres de la périphérie et celles du centre. Les périphériques sont plus riches en eau, plus mollasses, les centrales contiennent moins d'eau, sont plus denses. Cette consistance plus considérable des fibres centrales, ainsi que leur manque de noyau et leur plus fort aplatissement, fait songer qu'on a affaire dans le centre du cristallin à des transformations analogues à celles qu'on rencontre à la surface de l'épiderme, c'est-à-dire à une cornification. Comme il n'est nullement possible de rencontrer de la kératine dans l'intérieur du cristallin, cette manière d'envisager les fibres centrales comme transformées en kératine ne peut être admise.

Les fibres du noyau et des couches moyennes du cristallin se différencient enfin encore par leurs *prolongements* comparativement aux fibres lisses de la périphérie. Ces prolongements peuvent partir aussi bien des arêtes aiguës qu'obtuses, et sont généralement des pointes très fines, qui donnent à la fibre vue de profil ou de face un aspect dentelé de leurs lignes de démarcation (comp. fig. 158, A). Aux arêtes aiguës de la fibre, ces pointes se trouvent assez souvent un peu élargies et aplaties. Les arêtes obtuses peuvent toutes les quatre être garnies de prolongements en dentelures, mais ordinairement on n'en rencontre que sur deux arêtes obtuses, diagonalement placées et se présentant, vues sur le plan, de manière à garnir la fibre de deux séries de points qui courent parallèlement au bord de la fibre. Les prolongements de deux fibres voisines ne s'engrènent pas à la manière de dents, mais ne se touchent qu'avec leurs pointes, d'une manière analogue à ce que font les prolongements de cellules à piques ou en brosse de l'épiderme. Ce n'est que chez les poissons que les prolongements dentelés d'une fibre s'engrènent dans les incurvations de deux prolongements d'une fibre voisine. Ici il arrive même parfois que les dents sont encore garnies de petites dents (Henle, chez l'esturgeon).

Abstraction donc de ce qui se passe chez les poissons, la dentelure des bords des fibres ne contribue pas sensiblement à leur réunion. Ce qui les rattache est plutôt un *ciment* mollasse, accumulé en moindre quantité entre les côtés plats des fibres que le long de leurs arêtes étroites. On peut en faire la démonstration sur des cristallins frais traités avec de faibles solutions de nitrate d'argent; le ciment se présente alors sous forme de lignes brunâtres ou noires qui délimitent les diverses fibres. Par l'ébullition, en outre, par la macération dans des acides (1), dans de l'alcool à 1/3, de la solution de Müller, du nitrate d'argent à 1 : 800, le ciment se dissout ou plutôt se détache par coagulation. Il devient alors facile d'isoler les fibres. Comme le ciment se trouve en moindre quantité entre les plans des fibres que le long de leurs arêtes, et que celles-ci s'imbriquent solidement avec celles de

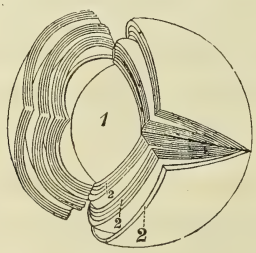

Fig. 159. — Déhiscence en feuillets d'un cristallin traité par de l'alcool dilué, d'après Arnold.

1. Partie centrale du cristallin (*nucleus lentis*). — 2. 2. Lamelles de la substance corticale.

deux fibres voisines, la dissociation de la fibre s'effectue plus aisément le long de leurs plans larges, tandis qu'elles peuvent encore rester solidement attachées par leurs arêtes. On obtient alors, par la macération, une dissociation du cristallin en *lamelles* concentriques imbriquées en feuillets comme les enveloppes d'un oignon (fig. 159, 2). Les fibres du noyau opposent à cette déhiscence un obstacle plus considérable que les parties périphériques. Il serait donc possible que la dentelure des fibres ne soit pas sans exercer quelque influence sur la solidité plus intime dans la réunion des fibres entre elles.

En se servant du procédé de macération que nous venons de décrire pour l'isolement des fibres, il se produit constamment, à partir des pôles du cristallin, des fentes qui, dans la majorité des cas (chez la plupart des mammifères, chez le fœtus et le nouveau-né), représentent une figure à trois rayons,

(1) Acide chlorhydrique 1 : 200 à 1 : 100 (Morrigia); le mélange de Wittich de chlorhydrate de potasse et d'acide nitrique (Fubini); l'acide sulfurique dilué (O. Becker); acide nitrique 20 pour 100.

autrement dite l'*étoile du cristallin* (fig. 160, A et B partant de *c*). Les trois rayons (*radii lentis*) de l'étoile du cristallin forment entre eux un angle de 120 degrés. Chez le nouveau-né, un des rayons de la surface antérieure est dirigé verticalement en haut, les deux autres en bas et latéralement (fig. 160, B).

Sur la surface postérieure les rayons ont subi un déplacement de 60 degrés; ici un des rayons est dirigé en bas et les deux autres en haut et sur les côtés (fig. 160, A). Les plans qui passent par ces rayons ont donc dû subir progressivement, dans l'intérieur de la substance du cristallin, une torsion qui, à la surface postérieure, acquiert son maximum de 60 degrés. Chez l'adulte, on reconnaît encore, dans l'intérieur du cristallin même, l'étoile à trois rayons de l'enfant; mais, dans les couches externes, il s'est ajouté de

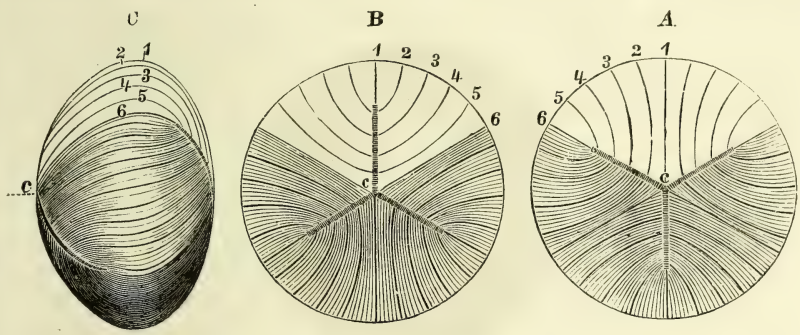

Fig. 160. — Représentation schématique du parcours des fibres du cristallin et de la disposition de l'étoile cristallinienne chez le fœtus et le nouveau-né.

A. Aspect de la surface postérieure. — B. Aspect de la face antérieure. — C. Aspect que présente le côté; *c* signifie dans les trois figures le centre de l'étoile suivant le pôle antérieur ou postérieur. Les chiffres 1-6 représentent 6 fibres du cristallin situées à écarts égaux dont le parcours est indiqué par les trois figures.

nouveaux rayons qui transforment l'étoile en une constellation de six rayons et même plus (fig. 161). Ici aussi, les étoiles antérieure et postérieure ne se correspondent pas, car le plus souvent les rayons d'une surface cristallinienne tombent au milieu de l'intervalle des rayons de la surface opposée. Parfois même toute régularité en pareille disposition fait défaut.

L'apparition de l'étoile du cristallin, ainsi que sa déhiscence en lamelles et fibres, se rapporte à la destruction du ciment, dont la distribution correspond, à l'état frais, aux fissures que fait naître la macération sus-mentionnée. Celle-ci forme donc, sur les surfaces antérieure et postérieure du cristallin, dans le cas le plus simple, une *figure à soudure* (*soudures cristalliniennes*) à trois rayons; chez l'adulte se voit une figure plus compliquée, dans laquelle les fibres les plus superficielles se rencontrent, tandis que dans les parties plus profondes, l'*étoile à soudure* ou *à ciment* sert aux extrémités des fibres plus profondément situées comme point d'attache. En

se servant des procédés de macération sus-décrits, on détruit ou du moins on détache le ciment, ce qui donne lieu à la formation de fentes qui s'écartent par suite de la déhiscence des extrémités des fibres cristalliniennes. Ces fentes se remplissent en partie d'une masse graisseuse, masse désignée comme *substance étoilaire*, qui, à part les résidus du ciment, se compose de globules albuminoïdes (globules cristalliniens) échappés des extrémités des fibres. Ils peuvent s'accumuler principalement près des pôles du cristallin.

En ce qui concerne le *parcours des fibres du cristallin* dans les diverses couches, des coupes méridionales nous apprennent tout d'abord que la plupart des fibres forment des arcs à convexité externe qui se dirigent d'un point des faces cimentaires de l'étoile située au-devant de l'équateur, se rendent à un point du système lenticulaire placé en arrière du plan équatorial

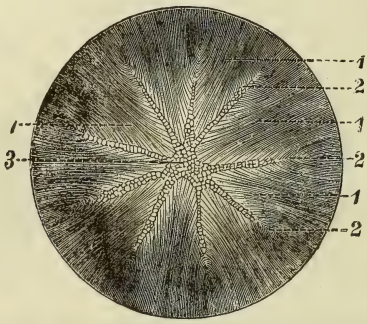

Fig. 161. — Figure en étoile de la surface antérieure du cristallin de l'adulte. D'après Arnold, 6/1.

1. 1. Fibres cristalliniennes à parcours méridional formant entre les rayons de l'étoile les vortices du cristallin. — 2. 2. Rayons de l'étoile ou soudure des fibres. — 3. Centre de l'étoile rempli de substance étoilaire.

(fig. 160, C). Ces arcs à convexité externe ont, bien entendu, dans les diverses zones du cristallin, une courbure et une longueur différentes. Leur longueur décroît de la périphérie vers le centre du cristallin. En ce qui concerne leur courbure, les fibres externes correspondantes aux méridiens des surfaces présentent une incurvation plus accentuée par rapport à l'équateur, incurvation qui s'efface progressivement vers les couches moyennes, de manière que, près de la limite de la région nucléolaire, les fibres finissent par circonscrire presque un arc sphérique. Dans le noyau même, ces arcs se raccourcissent de plus en plus vers l'axe et s'allongent progressivement dans le sens de cet axe. Qu'en dépit de la plus forte courbure des fibres périphériques situées dans des plans équatoriaux, il ne se produise pas de fissures dans ces parties, cela s'explique peut-être par l'épanouissement des fibres qui renferment dans la zone équatoriale des noyaux.

Cette description de l'arrangement des fibres du cristallin explique suffisamment l'effeuillettement en pelure d'oignon par lamelles concentriques qui se produit à la suite des procédés sus-mentionnés. Il s'ensuit encore que, ni sous la capsule antérieure, ni sous la postérieure, il ne doit se trouver des attaches de fibres; au contraire, on voit que les fibres, la capsule étant vue de face, courent toujours en sens parallèle à sa surface externe, qui est séparée, bien entendu, de la capsule antérieure par son épithèle.

Un seul point de la coupe méridionale montre une disposition sensiblement différente des éléments juxtaposés à la capsule : c'est le bord équatorial du cristallin. Dans ce point se produit l'allongement progressif des cellules épithéliales en fibres cristalliniennes dont il a été question (fig. 154, 3); ici se touchent donc les points d'implantation élargis des fibres encore courtes du cristallin (fig. 154, 4) en avant, la surface interne de l'épithèle derrière la capsule. En outre ici, la courbure est différente, car ici le côté convexe des fibres cristalliniennes formées par des fibres courtes est dirigé en dedans; ce n'est que peu à peu que les fibres s'allongent et montrent finalement par un allongement rapide la courbure caractéristique des fibres complètes, dont la convexité regarde en dehors.

Pour ce qui concerne les rapports des fibres avec les faces de soudures de l'étoile, on peut dire, en règle générale, que les fibres affectent un parcours méridional; en outre, les fibres d'une même couche présentent une même longueur. Ces dispositions admises, et en tenant compte des changements de rapports des rayons de l'étoile suivant qu'il s'agit de la face antérieure ou postérieure du cristallin, un seul et unique mode d'attacher des fibres à l'étoile est possible : de toute nécessité, les fibres qui émanent de la région polaire de la face antérieure du cristallin (fig 160, B, 6) trouvent leur terminaison aux extrémités libres des rayons de la face opposée du cristallin (fig. 160, A, 6); les fibres naissant des extrémités libres des rayons (fig. 160, B, 1) doivent, par contre, atteindre leur surface agglutinante près du pôle postérieur (fig. 160, A, 1).

Dans le cas où le parcours des fibres de la face antérieure à la face postérieure du cristallin serait en tous points exactement méridional, une fibre qui atteindrait le pôle cristallinien couperait exactement l'angle compris entre deux rayons étoilaires en deux, et formerait donc avec ses rayons (l'étoile étant à 3 rayons) un angle de 60 degrés. Cet angle décroîtrait d'autant plus que la fibre trouverait un point agglutinant plus près de l'extrémité du rayon pour devenir = 0 près de l'extrémité même du rayon. En réalité pourtant, les attaches des fibres montrent tout le long du rayon étoilaire la tendance à former un angle le plus ouvert possible, presque droit (comp. fig. 160, A et B, 2-5). Car les fibres se recourbent peu avant leur attache, de telle façon que les extrémités des mêmes fibres de la moitié antérieure se recourbent en sens opposé, par rapport aux extrémités de pareilles fibres appartenant à la moitié postérieure. On peut donc parler d'une courbure en S des fibres (fig. 160, C, au-dessous de 6), mais on ne doit pas oublier que la portion du

milieu de la fibre est dirigée en sens méridional et dépasse de beaucoup comme longueur les extrémités incurvées de la fibre.

L'incurvation des fibres, près des surfaces d'agglutination des étoiles, détermine dans le voisinage des régions de l'étoile, un dessin tout particulier qu'on a désigné comme *vortex lenticulaire* (*vortex lentis*) (fig. 161, 1), car du milieu de l'intervalle, entre deux lignes de l'étoile, les fibres divergent sous forme d'un vortex. — L'accolement de la fibre à la surface agglutinante de l'étoile s'opère au moyen d'un faible renflement de l'extrémité de la fibre. La substance de la fibre paraît dans ce renflement plus mollasse et plus chargée d'eau. On y observe fréquemment la formation de vacuoles et de globules d'albumine qui s'en échappent.

Comme dans tous les autres épithèles, de même dans celui du cristallin, le ciment imprégnable doit être envisagé comme étant chargé du transport du liquide nutricier qui s'épanche dans le cristallin. Il n'existe pas d'autres voies ou interstices dans la trame cristallinienne chargée du rôle de voies nourricières (soi-disant voies inter-fibrillaires de de Becker). Résumons : où se montre, d'après l'exposé qui en a été fait, le ciment, on le rencontre : 1° comme couche sous-capsulaire placée entre l'épithèle et la cristalloïde antérieure, ainsi qu'entre les fibres cristalliniennes et la capsule postérieure; 2° comme couche sous-épithéliale entre l'épithèle et les fibres cristalliniennes, c'est-à-dire dans l'espace embryonnaire primitif du sac lenticulaire; 3° comme ciment de la figure étoilaire du cristallin; 4° entre les différentes fibres mêmes.

M. O. Becker a décrit récemment entre les fibres du cristallin des interstices fusiformes dirigés méridionalement dans le sens de leur longueur et renfermant un contenu grumeleux. Les fibres avoisinantes présentent des incurvations correspondantes à ces interstices.

4. *Accroissement du cristallin.*

Le cristallin embryonnaire se distingue du cristallin développé par sa forme sphérique (comp. fig. 153, *a* et *b*). Le diamètre sagittal (l'axe) du cristallin acquiert déjà avant la naissance son développement définitif (Sappey et Jæger); par contre, le diamètre du plan équatorial augmente encore successivement dans la vie post-embryonnaire. Il mesure, sur le fœtus de sept mois, 6 millimètres; chez le nouveau-né, 7 millimètres; entre dix et douze ans, 8 millimètres, et acquiert à l'âge de dix-sept et dix-huit ans, 9 millimètres. Il résulte de l'arrêt de croissance dans le sens de l'axe et de l'accroissement en sens équatorial que l'aplatissement du cristallin doit provenir d'une superposition de nouvelles couches sur la zone équatoriale, ce que confirment du reste les recherches histologiques. Le cristallin de l'embryon correspond alors au noyau de l'adulte; l'accroissement a été appositionnel.

En faveur d'un pareil mode d'accroissement, se prononcent aussi Henle et O. Becker. Le premier n'a pourtant pas réussi à découvrir dans

cette zone de transition de l'épithèle aux fibres, des images qui se rapporteraient à une division de noyaux ou de cellules. Par contre, on peut voir des dessins de divisions de noyaux à une distance notable de cette zone de transition chez la grenouille et la larve du triton. D'après Henle et O. Becker, on rencontrerait une division indirecte de noyaux en des endroits épars de l'épithèle, le long de toute la face interne de la cristalloïde antérieure (dans les cristallins de l'embryon du veau, de jeunes porcs et d'enfants). On a trouvé une zone en anneau, chez le porc, présentant une production très active de cellules, zone située au voisinage de l'équateur; par contre, on n'a jamais rencontré des figures se rapportant à une segmentation de noyaux dans les fibres mêmes du cristallin. Grâce à cette augmentation de cellules intra-épithéliales, les cellules correspondantes au bord du cristallin sont successivement poussées en arrière et, par suite de cette pression de croissance et en augmentant d'étendue, elles sont en quelque sorte moulées en fibres du cristallin. Les nouvelles fibres se superposent alors successivement aux anciennes.

D'après les idées de Kölliker et Henle sur le mode de croissance du cristallin, il s'agirait donc purement d'un accroissement par juxtaposition avec augmentation du nombre des fibres. D'après Harting, les choses se passeraient pourtant un peu autrement pendant la vie embryonnaire, car cet investigateur trouve autant par la mensuration que par le calcul, que le cristallin du nouveau-né ne renferme pas plus de fibres que celui d'un fœtus de quatre mois (1475 et 1450 dans la circonférence du cristallin), mais que ces fibres ont le double de largeur et d'épaisseur. Le cristallin de l'adulte montre au contraire une augmentation notable des fibres (2058 dans la circonférence du cristallin), et cela sans accroissement d'épaisseur des fibres. Il résulterait de ce fait que l'accroissement du cristallin humain est, pendant la vie embryonnaire, interstitiel et après la naissance, appositionnel.

Des fibres à double noyau ont été décrites par Frey et Henle. Je croyais pendant quelque temps m'être assuré de la présence de pareilles fibres dans le cristallin de la grenouille, mais j'ai acquis actuellement, après des examens minutieux, la conviction qu'il s'agit de fibres juxtaposées vues de face. — Il est fréquemment question d'une striation longitudinale des fibres, striation qu'on rapporte en général à des rides de la surface de la fibre. D'après Arnold, les fibres se subdivisent pourtant en fibrilles par l'action de solutions diluées d'acide osmique. Ce que Thin décrit comme fibrilles primitives des fibres n'est autre chose que l'impression que donnent les arêtes des fibres.

La forme du cristallin chez les poissons et les amphibies se rapproche de la forme sphérique. Chez les oiseaux et les reptiles, l'épithèle ne se transforme pas près du bord équatorial directement en véritables fibres, mais forme tout d'abord dans la zone équatoriale, par accroissement des fibres aux fibres à noyau, une sorte de bourrelet (*bourrelet annulaire*) dont les fibres sont placées parallèlement au plan équatorial. Ce n'est qu'à la surface postérieure du cristallin même que se rattachent aux cellules infiniment moins élevées du bourrelet annulaire, les fibres propres du cristallin, qui gagnent rapidement en hauteur et changent brusquement de direction. Ces fibres forment ainsi un noyau sphérique, qui touche la surface antérieure et postérieure du cristallin et autour duquel s'adosse le bourrelet annulaire.

A un *âge avancé* le cristallin subit des altérations sensibles. Microscopiquement elles se révèlent par un aplatissement un peu plus fort, la sclérose et la teinte jaunâtre. Le

microscope montre que les cellules épithéliales de la capsule antérieure, qui, chez les nouveau-nés, atteignent quant à l'épaisseur celle de la cristalloïde, sont fortement aplaties, de manière qu'elles paraissent sur des coupes se révéler seulement par la présence de leur noyau (O. Becker). Très fréquemment, il se développe en outre des épaississements réguliers qui garnissent la surface intérieure de la cristalloïde (Müller).

ZONULA CILIARIS Z. ZINNII ET *CANALIS* PETITI

La *zonula ciliaris* (zonule, *zonula Zinnii*) est la continuation de la membrane hyaloïde disposée en plis radiés qui se rendent à la cristalloïde. Elle entoure, comme un anneau en collerette élégamment plissée, le bord du cristallin et s'insère à la cristalloïde de façon que ses parties constituantes se fondent sans limites bien sensibles avec celles de la cristalloïde formant très probablement la lamelle zonulaire sus-mentionnée. La largeur de l'anneau zonulaire correspond bien entendu à l'écart de l'*ora*

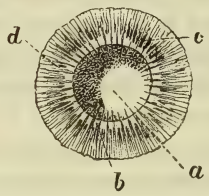

Fig. 162. — Cristallin avec la zonule et le corps vitré

a. Cristallin. — *b*. Partie libre de la zonule. — *c*. *d*. Partie adhérente; en *c* se trouve attaché du pigment provenant de la *pars ciliaris retinæ*.

serrata du bord du cristallin, et mesure par conséquent à peu près 6 millimètres. La majeure partie de la zonule, allant de l'*ora serrata* jusqu'aux crêtes des procès ciliaires, est réunie d'une manière particulière avec le corps ciliaire (*partie adhérente de la zonule*). Comme les crêtes des procès ciliaires n'atteignent pas le bord du cristallin, il se trouve entre elles et le bord cristallinien, encore une partie étroite où la zonule est dirigée vers la chambre postérieure; c'est la partie libre ou flottante de la zonule (voy. fig. 162, *b*).

La portion adhérente de la zonule se trouve, à l'état fixe, solidement attachée aux parties correspondantes du corps ciliaire, de façon qu'elle ne s'en détache pas sans qu'il en résulte des déchirures. En plaçant les yeux dans de l'alcool (Schwalbe), ou par suite de la macération naturelle qu'entraîne la décomposition en un ou deux jours (Aeby), on réussit très aisément à laisser échapper de la coque oculaire le cristallin, le corps vitré et la zonule

formant un tout absolument intact. La partie adhérente de la zonule paraît alors avec des plis radiés (fig. 162). La striation est fine dans la zone périphérique, celle qui est située entre l'*ora serrata* et le point de soulèvement des procès ciliaires, mais elle s'accuse fortement dans la région des processus mêmes, parce qu'ici, à la striation radiée déterminée par les fibres de la zonule même, se joignent encore des plis radiés qui s'accentuent près du bord cristallinien.

Ces plis radiés n'atteignent pas, dans l'œil de l'adulte, la hauteur des replis du corps ciliaire et ne remplissent donc pas complètement les vallées laissées entre les procès ciliaires. Au contraire, il reste entre un monticule zonulaire et une vallée correspondante formée par le corps ciliaire un interstice d'une largeur variable qui, en tout cas, aboutit en sens axial, c'est-à-dire dans la direction du sommet des procès ciliaires, à la chambre postérieure et représente donc un diverticule de cette dernière.

Ces *recessus cameræ posterioris*, découverts par Kuhnt, dont on compte autant qu'il existe de vallées entre les procès ciliaires, par conséquent à peu près soixante-dix, diminuent de hauteur vers l'*ora serrata* et se terminent encore dans la région des procès ciliaires ayant atteint 1,5^{mm}. En conséquence, le mode d'attachement de la zonule au corps ciliaire est différent suivant qu'il s'agit de la région des procès ou de celle de l'*orbiculus ciliaris*. Dans cette dernière région, la zonule se trouve solidement réunie en tout point avec la limitante cuticulaire de la *pars ciliaris retinæ*, de façon qu'il ne s'y rencontre nulle part un espace déhiscent; au contraire, en voulant l'isoler après la macération dans de l'alcool dilué, dans la solution de Müller, etc., la membrane limitante mentionnée suit en bien des endroits la zonule. Sur des vues de face de la zonule, cette membrane limitante se présente comme une membrane hyaline qui adhère solidement, avec sa surface interne lisse, à la zonule, mais porte sur sa surface externe de nombreuses cannelures et dentelures qui pénètrent entre les cellules non pigmentées de la couche interne de la *pars ciliaris retinæ*. Comme ces cellules non pigmentées sont dans la région de l'*orbiculus* encore élevées, elles ont donc une forme cylindrique, et les prolongements dentelés de la surface externe de la limitante qui s'y imbriquent doivent avoir une longueur encore notable. Lorsque la limitante suit, ainsi que cela a été dit, la zonule, elle enlève fréquemment des fragments de l'épithèle cylindrique incolore, et de la couche pigmentée de la *pars ciliaris* qui peuvent alors masquer plus ou moins la surface de la zone externe de la zonule.

Dans la région des procès ciliaires, les rapports de la zonule avec la limitante sont différents, suivant qu'il s'agit soit du sommet d'un procès ciliaire, soit de la portion située entre deux crêtes. Les sommets des procés ciliaires qui s'enfoncent dans les vallées correspondantes de la zonule s'y rattachent d'une manière tout à fait analogue, comme la *pars ciliaris retinæ* avec la zonule le long de l'*orbiculus ciliaris*. En détachant la zonule, la limitante reste en général attachée, avec toute la *pars ciliaris retinæ*, à la zonule,

qui présente alors des stries pigmentées radiées provenant des sommets des procès ciliaires (fig. 162, *c*). Voici pourquoi, après le détachement de la zonule, les crêtes des procès ciliaires sont généralement dégarnies de pigment.

Les choses se comportent autrement dans les parties correspondant aux vallées des procès ciliaires. Ici, comme cela a déjà été dit, la lamelle zonulaire est refoulée de la *pars ciliaris* par les espaces de Kuhnt, tandis que la limitante cuticulaire continue à se rattacher intimement à la surface interne des cellules incolores de la *pars ciliaris retinæ*, cellules ayant ici une forme cubique et n'envoyant entre ces cellules que de courts prolongements.

Les prolongements en recessus de la chambre antérieure se trouvent donc placés entre la limitante et la lamelle zonulaire. Mais ces espaces ne sont pas absolument libres; ils sont réduits par place par des monticules plus élevés de la surface interne du corps ciliaire, autrement dits des processus ciliaires de second ordre (*plicæ ciliares*). Les sommets de ces monticules s'attachent intimement aux monticules zonulaires qui avancent dans ces vallées (Berger), de manière que, sur des coupes équatoriales, les espaces de Kuhnt peuvent être subdivisés en deux parties distinctes. Ce ne sont pas là les seules raisons qui peuvent réduire le système des recessus radiés de la chambre postérieure. Il existe en outre dans ces espaces, entre la zonule et la limitante, des fibres fines qui, arrivées à la zonule, se perdent dans ses fibres radiées (fibres tendues de Berger). Toutes ne peuvent pourtant pas être envisagées comme des prolongements des fibres zonulaires, car une partie seulement se rattache, en partant de la surface interne de la limitante, de telle façon à la zonule, que leur continuation peut être poursuivie le long de cette dernière jusqu'au bord du cristallin même. Seules elles peuvent à la rigueur être envisagées comme des fibres zonulaires originaires (fibres originaires). Une autre partie de ces fibres s'élève du plan de la zonule pour s'attacher, dans le sens du bord du cristallin, à la surface interne du corps ciliaire (fibres d'attache). Ces deux genres de fibres (fibres originaires et d'attache) peuvent se croiser dans le même espace; mais ces deux genres de fibres tendues n'influent en rien sur la direction que prennent les fibres de la zonule même.

Kuhnt décrit encore, comme garnissant les espaces découverts par lui, une pellicule endothéliale. Je n'ai pas pu m'assurer de l'existence de pareils endothèles qui, suivant Kuhnt, se trouvent aussi sur la partie des procès ciliaires dirigée vers l'iris. Par contre, j'ai rencontré çà et là la formation de vacuoles dans l'épithèle décoloré de la *pars ciliaris retinæ*, qui peuvent donner lieu peut-être à un système de lacunes placées *en dehors* de la limitante. En pareil cas le noyau des cellules épithéliales était déplacé en dedans, c'est-à-dire vers la surface de la zonule.

La partie de la zonule qui se trouve, ainsi que nous venons de le décrire, attachée au corps ciliaire, représente une membrane hyaline fermée dans laquelle on peut reconnaître une striation radiée partant de l'*ora serrata* jusque vers les sommets des procès ciliaires en devenant plus nette et plus serrée. L'origine de cette striation sont les *fibres zonulaires*. Ces fibres naissent en pointes fines dans le plan de la zonule près de l'*ora serrata*, augmentent dans le plan des sommets des procès ciliaires rapidement en nombre et en force, de façon que déjà, près des points de soulèvement des procès ciliaires, elles forment un grillage serré entre les mailles duquel peuvent néanmoins naître successivement de nouvelles fibres. Par l'adossement et la fusion des fibres fines tendues qui s'élèvent des vallées ciliaires (voy. plus haut), la lamelle zonulaire reçoit dans le sens du bord cristallinien de nouveaux renforcements. Après avoir dépassé la pointe des procès ciliaires, il se forme, par la réunion d'un certain nombre de fibres, un isolement en faisceaux qui, au début, laissent encore voir leur composition par les fibres zonulaires séparées, mais qui dans la partie libre de la zonule sont déjà fondues en une masse homogène. En général, un faisceau correspond à un monticule zonulaire, un autre à une vallée de la zonule. Les premiers faisceaux paraissent être les plus importants. Dans toute la partie adhérente de la zonule toutes les fibres zonulaires sont réunies entre elles par une masse vitreuse continue et identique à la substance des fibres mêmes, de façon que les fibres ne représentent en quelque sorte que des épaississements radiés de la membrane et prennent, abstraction faite des fines fibres tendues, leur origine dans la membrane même.

Tout autre est la disposition dans la partie *libre* de la zonule. Ici les faisceaux deviennent libres et se rendent dans un parcours particulier au bord du cristallin, de façon que les faisceaux de fibres qui viennent des vallées ciliaires s'insèrent à la face antérieure de la cristalloïde; ceux qui viennent des crêtes se rendent au bord cristallinien même ou à une étroite zone avoisinante de la capsule postérieure. Les faisceaux divergent donc près du bord lenticulaire en embrassant une plus grande étendue de la surface antérieure que de la face postérieure de la cristalloïde. Sur des coupes méridionales qui ne sont pas d'une extrême finesse, il naît ainsi l'image d'un ruban fibrillaire tendu en triangle des procès ciliaires vers le bord du cristallin (Merkel). Ce ruban est traversé par de fines fentes radiées et n'occupe pas dans toute l'étendue du bord cristallinien une largeur d'insertion égale à celle qu'il paraît avoir sur des coupes méridionales, mais envoie alternativement des faisceaux à la surface antérieure ainsi que sur la face postérieure. Les premiers faisceaux correspondent aux vallées, les seconds aux crêtes des procès ciliaires. Comme sur des coupes peu fines la superposition des deux genres de faisceaux donne l'image du ruban triangulaire de Merkel, il est évident que dans cette émanation triangulaire de rayons il doit se produire un *croisement* des faisceaux (Gerlach), attendu

que les faisceaux zonulaires qui émanent en arrière des vallées s'étendent aux parties antérieures du ruban zonulaire libre ; inversement les faisceaux provenant des crêtes ciliaires se dirigent vers la partie postérieure de l'insertion zonulaire. Un pareil croisement existe aussi en réalité, mais ne s'opère pas de telle façon que les faisceaux s'enlacent, mais alternent simplement en se dirigeant soit en avant, soit en arrière.

On a déjà indiqué que les faisceaux de cette partie libre de la zonule ne constituent pas par une substance cimentaire une membrane close, qu'au contraire il se trouve entre les faisceaux de fines fissures radiées qui contournent en auréole le bord cristallinien et font communiquer la chambre postérieure avec le canal de Petit placé derrière la zonule. La réunion des faisceaux devenus ainsi libres avec la cristalloïde s'opère de telle manière que tout d'abord les faisceaux plus gros se dissocient de nouveau en un grillage de fines fibres, qui rayonnent alors en divergeant faiblement à la surface du cristallin et se perdent insensiblement dans la capsule en s'effilant. Que les fibres de cette partie libre de la zonule ne sont pas en réalité réunies par un ciment en une membrane close et plissée, mais ont un parcours isolé, c'est ce que démontrent des coupes transversales sur lesquelles les faisceaux sont très nettement délimités et, en outre, s'entrelacent sur la préparation très aisément d'une manière absolument irrégulière.

En ce qui concerne enfin la nature des fibres zonulaires, elles représentent un tissu très résistant, qui ressemble le plus, comme constitution chimique, aux fibres élastiques. A part ces éléments fibrillaires décrits, on rencontre encore au-dessus de la partie close de la zonule, des cellules éparses qui ressemblent, dans toutes leurs qualités, aux cellules subhyaloïdiennes du corps vitré (voy. p. 521) et qui doivent probablement, à l'instar de celles-ci, être envisagées comme des leucocytes émigrés.

Canalis Petiti.—Derrière la zonule se trouve le *canalis Petiti* (fig. 152, 15), limité en arrière par le corps vitré, méridionalement par le bord cristallinien. Vers la périphérie de la zonule, ce canal ne représente qu'une fente capillaire, mais qui s'élargit déjà dans le rayon des procès ciliaires et acquiert sa plus grande profondeur près du bord cristallinien, en n'oubliant pas, toutefois, que son espace subit des réductions alternatives par les faisceaux de la zonule qui se rendent vers le bord du cristallin. Donc sa profondeur est, bien entendu, chaque fois plus accusée au-dessous d'un monticule de la zonule, moindre sous une vallée zonulaire. On peut, en insufflant de l'air dans le canal, rendre ces dispositions très manifestes surtout sur des préparations sur lesquelles on a isolé, d'après les méthodes sus-mentionnées, le cristallin, la zonule et le corps vitré en les laissant intacts. L'air fait alors bomber les parties élargies du canal de façon que celui-ci renferme un *chapelet de bulles d'air* qui se succèdent, chapelet qui se tient toujours écarté du bord cristallinien de la largeur de la partie libre de la zonule. Des injections avec

du bleu de Berlin montrent encore mieux le canal dans toute son étendue. On se rend alors compte qu'il s'insinue plus ou moins loin entre la périphérie de la face postérieure du cristallin et le corps vitré même.

Le plus souvent la masse dont on se sert pour injecter apparaît alors à côté du bord cristallinien sur la surface antérieure de la zonule, de manière qu'on a besoin de ponctions, pour remplir le canal. S'il ressort déjà de cette expérience l'existence de fines fissures dans le plissage de la partie libre de la zonule, cette opinion est encore davantage confirmée par le fait, qu'en ponctionnant la chambre antérieure et en injectant par là, on remplit aisément le canal de Petit dans toute sa circonférence (Schwalbe). On y parvient même avec de la paraffine sur des yeux préalablement chauffés. De cette façon, on obtient des moulages de paraffine du canal de Petit avec ses élargissements et ses rétrécissements déterminés par les plis de la zonule. Le fait que l'air ne s'échappe pas pendant les insufflations, mais reste dans le canal, ne saurait être interprété contre l'existence des fissures. Lorsqu'on injecte dans le chapelet formé par les bulles d'air du bleu de Berlin, on sent que l'air reste dans le canal, tandis que le liquide s'échappe aisément le long du bord cristallinien. Cela s'explique, parce qu'en général l'air passe très difficilement par de fines fissures; même dans un canal de Petit qu'on a ponctionné à diverses reprises, l'air est souvent solidement retenu et s'y conserve même après avoir placé la préparation dans un liquide conservateur.

Merkel et Henle nient l'existence d'un canal de Petit. La zone triangulaire prismatique toucherait, d'après ces auteurs, la substance du corps vitré, mais les résultats positifs des injections sus-mentionnées forcent d'admettre un espace en fente placé derrière la zonule. Pour se convaincre de son existence, je recommande particulièrement des yeux d'animaux (porc, veau) chez lesquels le canal de Petit est surtout large, tandis que la partie libre de la zonule se trouve relativement mince. Chez l'homme, le canal de Petit est peu large; en outre, la partie libre de la zonule, beaucoup plus épaisse, rapetisse par conséquent davantage le canal placé à l'entour du bord cristallinien comparativement à ce qui a lieu chez les animaux. Il peut alors arriver plus facilement qu'après le durcissement, l'inclusion et après avoir pratiqué des coupes méridionales, la zonule soit mise en contact intime avec le corps vitré, ce qui explique les données de Merkel. D'après Kuhnt, le canal de Petit n'existerait pas chez les enfants, mais serait manifestement développé chez l'adulte. Il se trouve constamment placé *en arrière* de l'ensemble de l'arrangement fibrillaire de la zonule, a un calibre ouvert, et *ne peut donc être identifié* avec l'espace occupé par l'étalement triangulaire de la zonule, tel que Gerlach a représenté l'espace de Petit. Pour la présence d'un canal de Petit situé derrière la zonule, se prononcent encore récemment Ulrich et Aeby : ils ne diffèrent de ma manière de voir qu'en ce sens, qu'ils regardent le canal comme complètement clos, opinion contre laquelle je viens de me prononcer par les raisons sus-mentionnées. Je ne ferai que mentionner l'opinion d'Aeby, d'après laquelle, en ponctionnant et en injectant par la chambre antérieure, la masse injectée ne se trouverait pas dans le canal, mais au-devant de sa paroi antérieure, ou même simplement sur elle; cette opinion peut être aisément réfutée en examinant avec soin des préparations du canal injecté de cette façon. — D'après Aeby, ce serait en outre l'hyaloïde qui formerait la paroi postérieure du canal, tandis que je ne le considère comme délimité que par le corps vitré.

Les fibres de la zonule montrent parfois, là où elles sont fondues en faisceaux, une *striation transversale* particulière dont la nature n'est pas bien élucidée. Que les fibres

de la zonule n'aient rien à faire avec des éléments musculaires, c'est ce qui ressort déjà de la manière dont elles se comportent avec les réactifs.

Merkel décrit, à part les fibres radiées de la zonule, encore des fibres circulaires. Ulrich se rallie à cette constatation, tandis que Gerlach n'a pu rencontrer pareilles fibres circulaires, du moins dans l'œil humain.

D'après Berger, il se trouve sur le fœtus de sept mois, sur la partie libre de la zonule, une couche de cellules épithéliales dont il ne reste chez le nouveau-né que quelques groupes isolés.

MALADIES DU CRISTALLIN

PAR L. DE WECKER

ARTICLE PREMIER

DÉPLACEMENT DU CRISTALLIN (LUXATION, ECTOPIE)

On doit considérer le cristallin comme déplacé ou luxé toutes les fois que l'axe antéro-postérieur de cette lentille forme avec l'axe correspondant de l'œil un angle manifeste, ou s'en écarte d'une manière sensible. Il nous faut, en conséquence, admettre ici deux sortes de déplacements. Dans le premier, le centre du cristallin conserve sa situation normale, et cet organe n'exécute qu'un simple mouvement de bascule; dans le second, au contraire, le centre de la lentille quitte sa position et le cristallin se dévie, avec ou sans inclinaison de son axe. C'est seulement aux faits de ce dernier groupe, il est vrai, que s'applique d'une manière rigoureuse le terme de *luxation*, les autres déplacements que nous venons de signaler n'étant, en quelque sorte, que des luxations *incomplètes* (*subluxations*).

On a différencié les luxations *acquises* de celles qui sont *congénitales* en désignant ces dernières comme *ectopies*, terme d'autant moins heureusement choisi que les luxations congénitales, ne représentant ordinairement que de simples déviations (déplacements latéraux), n'ont donc rien de commun avec ce qu'on désigne en pathologie anatomique par le terme d'ectopie.

Que le déplacement du cristallin soit acquis ou congénital, il concorde constamment avec une anomalie soit pathologique, soit congénitale du ligament suspenseur du cristallin, c'est-à-dire de la zonule. Il est donc tout indiqué, avant d'aborder les luxations (ou ectopies) cristalliniennes, de s'occuper d'abord des altérations de cette portion antérieure de la membrane hyaloïde, altérations dont la présence ne se révèle, au point de vue clinique, justement que par le changement de position du cristallin qui suit de près leur évolution.

A. — *Altérations morbides de la zonule* (*Ramollissement, dissolution, épaississement*).

Pour pouvoir bien comprendre les altérations morbides dont la zonule peut devenir le siège, il est absolument urgent de se rappeler les dispositions anatomiques suivantes :

1° Que la partie libre de la zonule, le ligament suspenseur du cristallin n'est que la continuation directe de la membrane hyaloïde et que, par conséquent, elle doit participer aux altérations séniles et morbides dont l'enveloppe propre du corps vitré peut devenir le siège.

2° Qu'en se continuant directement dans la cristalloïde dont elle constitue très probablement la lamelle zonulaire (voy. p. 793), elle forme corps avec la cristalloïde postérieure, qui représente la terminaison antérieure de l'enveloppe du corps vitré ; donc toutes les altérations morbides de cette enveloppe retentissent et peuvent s'irradier sur la zonule.

3° Comme la partie adhérente de l'hyaloïde, de même la cristalloïde postérieure et la partie flottante de la zonule se trouvent en contact direct avec la gelée du corps vitré. Seulement, près du bord cristallinien, le corps vitré ne s'avance pas jusque vers ce bord ; de même il ne s'enfonce pas dans les vallées les plus déclives des processus ciliaires. Ici se trouvent donc des fentes capillaires, qui, d'une part, constituent le canal de Petit et, d'autre part, les recessus de la chambre postérieure de Kuhnt. Ces fentes sont délimitées en dehors par l'hyaloïde, en dedans par la gelée du corps vitré. Tout agrandissement de ces fentes par détachement ou décollement de la substance propre du corps vitré, doit donc forcément modifier les conditions de solidité et de résistance de la partie libre de l'hyaloïde, autrement dit de la zonule.

Il ressort clairement de ces trois considérations les conséquences suivantes : que ce sont principalement les maladies du corps vitré et de son enveloppe propre qui retentiront sur l'intégrité de la zonule et le rôle qu'elle a à remplir comme ligament suspenseur du cristallin. Ce sont, en particulier, les décollements de la substance propre du corps vitré de son enveloppe, qui auront les conséquences les plus fâcheuses sur les rapports normaux des cristallins, sa fixité et ses conditions physiologiques de nutrition.

L'anatomie de cette région nous explique encore une autre coïncidence d'altérations morbides du ligament suspenseur du cristallin avec les affections glaucomateuses en particulier. Nous venons de voir que c'est surtout le *décollement* de la gelée du corps vitré qui porte atteinte à l'intégrité de la zonule. Ce décollement peut s'effectuer soit par le retrait du tissu propre du corps vitré ou, ce qui est infiniment plus fréquent, par l'interposition d'un exsudat déversé du tractus uvéal et qui se place entre la substance propre du corps vitré et son enveloppe. Ce sont donc essentiellement les

irido-choroïdites séreuses, les lymphangites oculaires qui opèrent ces déversements, dont les effets nuisibles sur les rapports du cristallin et sa nutrition ne tardent pas à se manifester.

Indépendamment de toute affection morbide du tractus uvéal, il peut s'opérer, par suite d'obstructions qui s'établissent dans la grande zone de filtration péricornéenne, une rétention des liquides nutritifs de l'œil et de la partie filtrée du corps vitré ; autrement dit l'humeur aqueuse peut, en s'accumulant outre mesure, refouler la substance propre du corps vitré, opérer un *décollement par refoulement* et compromettre la solidité du ligament suspenseur du cristallin, non seulement au point où il se confond avec la cristalloïde, mais aussi près de sa continuation en partie adhérente de la zonule, ou membrane hyaloïdienne du corps ciliaire. En effet, nous savons que la partie flottante de la zonule représente une sorte de collerette dont les plis renferment de fines fissures faisant directement communiquer la chambre antérieure avec la fente capillaire péricristallinienne, autrement dit le canal de Petit. Nous savons de même que la chambre postérieure s'insinue au moyen des recessus de Kuhnt jusqu'à une certaine profondeur, le long du corps ciliaire entre les plis de ces processus. Lorsqu'une rétention des liquides nutriciers, en particulier de l'humeur aqueuse, s'opère, que la grande voie de filtration péricornéenne s'est obstruée ou que le filtre représenté par la périphérie de l'iris est moins perméable, il en doit forcément résulter un refoulement vers les fentes capillaires péricristalliniennes et intercrêtales. L'agrandissement forcé de ces fentes s'opère par un détachement progressif de l'hyaloïde qui les délimite du côté de l'œil ; il est aisé de comprendre que pareil détachement doit compromettre et même finir par supprimer les attaches de la partie flottante de l'hyaloïde, la zonule, tant du cristallin que du corps ciliaire.

Quel clinicien ne connaît le peu de solidité des attaches du cristallin dans les affections glaucomateuses et la facilité avec laquelle s'opèrent, à la détente plus ou moins brusque de la pression intra-oculaire exagérée, des subluxations et, des luxations plus ou moins complètes du cristallin, qui même fréquemment méconnues, impriment à certaines formes de glaucome un caractère particulier de malignité.

On comprendra bien plus facilement maintenant les changements morbides qui sont : *a.* le *ramollissement*, *b.* la *dissolution* et *c.* l'*épaississement* dont la zonule peut devenir le siège conjointement avec d'autres affections oculaires. On se rendra aisément compte que des changements idiopathiques ne sauraient intervenir ici pour cette portion d'une membrane ténue dépourvue de fonctions nutritives actives, et par suite peu propre aux altérations pathologiques. En passant en revue ces états pathologiques, nous n'aurons donc qu'à énumérer les états morbides de l'œil avec lesquels on les rencontre conjointement.

a. Le *ramollissement* de la zonule s'observe généralement avec un état analogue du corps vitré, lorsque par suite d'une altération prolongée une

couche de liquide plus ou moins considérable s'est interposée entre la substance propre du corps vitré et sa membrane d'enveloppe, autrement dit qu'il y a un décollement. En l'absence de toute notion précise sur la force de résistance de la membrane hyaloïde nous devons présumer qu'un certain ramollissement atrophique précède ordinairement l'altération suivante.

b. *La dissolution de la zonule.* — Cette altération peut se combiner à des changements nutritifs du tractus uvéal qui retentissent sur la nutrition du corps vitré. Nous rencontrons donc pareil ramollissement avec la liquéfaction du corps vitré qui accompagne les diverses formes de choroïdite atrophique et ectatiques. Lorsque des oblitérations et obstructions vasculaires s'opèrent en pareil cas sur une grande étendue dans le tractus uvéal, la nutrition non seulement du corps vitré, mais aussi de son enveloppe en souffrira et par suite aussi celle de la zonule. Si nous voyons dans des yeux ectatiques (hydrophthalmiques) la zonule disparaître sur une étendue plus ou moins considérable, cela tient en partie à une dissolution par défaut de nutrition, mais aussi et surtout à la traction qui a fini par faire disparaître la zonule en l'atrophiant.

Le ligament suspenseur du cristallin peut céder à une traction qui s'exerce sur lui d'une manière continue et finit par le distendre, l'amincir et le faire disparaître par dissolution sur une étendue variable. Cette traction peut s'opérer :

1° Du côté du corps ciliaire lorsque des tumeurs soulèvent la partie adhérente de la zonule; il en est de même lorsque des tissus néoplastiques en s'organisant produisent une traction notable sur les parties avoisinantes, telle par exemple que la disparition d'une gomme du corps calcaire.

2° La traction peut s'exercer du côté de la cristalloïde, qui revient sur elle-même à la suite d'altérations intracapsulaires. En pareil cas, le retrait s'exerce de manière à ramener la cristalloïde postérieure vers le pôle antérieur de la lentille; il entraîne ainsi et dégage la zonule de ses attaches ciliaires. Nous reviendrons sur ce mécanisme (1). Rappelons seulement que les conditions de pesanteur peuvent alors aussi jouer un rôle important dans la traction qu'ont à subir les diverses parties du ligament suspenseur du cristallin. Celui-ci repose normalement sur la gelée assez consistante du corps vitré dans lequel se place la surface postérieure de la lentille. Lorsqu'une notable partie de la gelée du corps vitré se sera à l'entour d'une partie du cristallin détachée et aura été remplacée par un liquide d'une densité bien moindre, les conditions de support du cristallin seront sensiblement changées, et le ligament suspenseur subira d'autant plus de traction que les questions de gravité interviennent, et que le détachement ou la dissolution du corps vitré occupe les parties déclives de l'œil.

(1) M. Otto Becker dit dans sa précieuse monographie (*Graefe-Saemisch*, t. V, p. 162) : Des *solutions de continuité* ne s'effectueront probablement toujours que par une force mécanique; mais il aurait bien fait d'ajouter : intra-oculaires, car celles-ci constituent, comparativement aux solutions traumatiques, un nombre infiniment supérieur.

Les conditions de pesanteur sont aussi encore sensiblement dérangées lorsque par suite du ramollissement des masses corticales du cristallin, le noyau s'est déplacé, tombe dans la position verticale dans la partie la plus déclive du sac capsulaire en y ballottant.

A la suite d'une agglutination d'une partie de la cristalloïde à la surface postérieure de la cornée qui a suivi une perforation, agglutination que peut avoir facilité la persistance prolongée d'une fistule, l'accumulation de l'humeur aqueuse, une fois celle-ci fermée, aura pour résultat de renverser le bord du cristallin opposé aux parties adhérentes, et de faire subir une traction d'autant plus notable à la zonule, que par suite de la supression d'une étendue variable de l'angle iridien des phénomènes glaucomateux se seront développés. Ainsi, à mesure qu'on voit se produire un staphylôme partiel formé par la cicatrice irido-cornéenne, aux bords de laquelle se trouve accollée la cristalloïde sur un point excentrique, on observe une distension progressive de la zonule du côté opposé des parties adhérentes, distension qui peut aboutir à un amincissement atrophique tel que la zonule finit par disparaître dans une étendue variable. Au contraire, vers la partie adhérente du cristallin, on peut rencontrer un ratatinement de la zonule avec épaississement, mais cela avant que des phénomènes glaucomateux aient retenti sur la nutrition du corps vitré et atteint dans leur nutrition même les parties non distendues de la zonule.

c. L'*épaississement* de la zonule se rencontre surtout lorsque, à la suite de maladies de la région antérieure du tractus uvéal, principalement du corps ciliaire, des altérations morbides se sont établies lentement et progressivement dans les couches antérieures du corps vitré. Le beau dessin de Wedel (fig. 9, *Lens; corpus vit.*, II) se rapporte aussi à pareille altération du corps vitré « qui dans ses parties les plus antérieures et externes se trouvait épaissi par un tacheté composé de fines molécules jaune brunâtre rattachées au moyen des faisceaux de la zonule plus intimement à la capsule que cela n'a lieu à l'état normal ».

Rien de surprenant du reste que la zonule, qui constitue une portion de l'enveloppe antérieure du corps vitré, participe aux altérations morbides de ce tissu, et que la zonule s'épaississe lorsqu'une condensation du corps vitré s'opère surtout au voisinage des procès ciliaires, ou se ramollisse lorsqu'il y a dissolution de ce milieu dans ces mêmes parages. Ces variations plus ou moins passives que subit la zonule dans sa constitution anatomique échapperaient à l'investigation clinique et ne figureraient que dans les exposés des recherches histologiques, si leur présence ne se dénotait pas par des changements de position du cristallin dont nous nous occuperons actuellement.

B. — *Luxation incomplète du cristallin par mouvement de bascule (subluxation).*

Le cristallin, étant suspendu par un ligament très délicat, la zonule de Zinn, est adossé, par sa capsule postérieure, à la fossette hyaloïde creusée dans le corps vitré gélatineux, l'iris s'applique exactement à presque toute l'étendue de sa face antérieure, et le corps vitré restant, d'une manière permanente aussi bien que l'humeur aqueuse, soumis à une pression constante, l'un et l'autre concourent à maintenir le cristallin dans la position qu'il occupe. Qu'il survienne dans l'équilibre de ces parties une modification plus ou moins brusque, que la zonule se relâche ou se déchire, que la consistance du corps vitré diminue notablement, que la pression intra-oculaire s'affaiblisse rapidement et dans une forte proportion, et l'œil se trouvera dans les conditions les plus propres à déterminer l'état morbide dont nous nous occupons. Or, comme ces lésions de la zonule de Zinn, ces changements de consistance des milieux de l'œil et ces troubles de la pression intra-oculaire coïncident ordinairement avec une altération profonde des parties qui président à la nutrition du cristallin, il en résulte nécessairement un fait prévu, c'est que l'on observe bien moins souvent les déplacements signalés plus haut sur des cristallins d'une transparence parfaite que sur des cristallins atteints de cataracte. Cette règle n'existe pas pour les formes congénitales (les ectopies) qui concernent généralement des cristallins transparents.

On peut aussi observer, à la suite d'une action traumatique, la luxation d'un cristallin complètement inaltéré, lequel se trouble, en un espace de temps variable, par des changements survenus dans ses rapports, ou par l'effet de la violence directe ou indirecte exercée sur l'œil. S'il est généralement très facile de reconnaître une luxation incomplète sur un cristallin opaque, il faut, pour diagnostiquer le même état sur un cristallin transparent, posséder la notion de quelques signes pathognomoniques déterminés.

1° L'iris cesse d'occuper sa position normale. Dans le point où le cristallin se rapproche par son bord de la face postérieure de la cornée, il repousse l'iris en avant et oblitère l'angle iridien ; tandis que, du côté opposé, ce voile membraneux, privé du point d'appui qu'il y trouvait dans le cristallin, avant son mouvement de bascule, se porte en arrière et présente, quand l'œil se meut, un tremblotement d'autant plus prononcé qu'il a perdu son soutien dans une étendue plus considérable.

2° La chambre antérieure est modifiée dans sa forme, par l'effet même de la déviation du cristallin. Sensiblement rétrécie d'un côté, elle gagne de l'autre en profondeur, mais non dans une égale proportion.

3° Lorsque le cristallin a exécuté un mouvement de bascule assez étendu, il est facile, après avoir dilaté la pupille, d'apercevoir avec l'ophthalmoscope le bord de la lentille dévié en arrière. De plus, il est aisé, dans les mêmes

conditions, de constater, en examinant le fond de l'œil à l'image ophthalmoscopique droite, qu'il existe dans le champ de la pupille dilatée un espace variable au travers duquel l'exploration ophthalmoscopique nous révèle un état de réfraction correspondant à l'œil aphakique, la réfringence des milieux a notablement diminué, comparativement à la partie du champ visuel occupée par le cristallin, autrement dit, que le cristallin a subi dans ce point un déplacement.

Nous n'insistons pas sur les changements qui s'opèrent dans la position des reflets capsulaires (images de Purkinje et Sanson), consécutivement au mouvement de bascule exécuté par un cristallin transparent. Cet examen nécessite des précautions particulières, est très délicat, et l'on peut avec avantage y substituer les autres moyens de contrôle signalés plus haut. Ainsi, dans l'éclairage oblique, le reflet général de la capsule et des masses corticales antérieures est à lui seul un signe très précieux pour indiquer la position de cette capsule et, partant, celle du cristallin.

Les symptômes subjectifs d'une luxation incomplète du cristallin varient avec le degré de la déviation. Indépendamment des obstacles qu'il apporte, d'une manière permanente, à l'accomplissement de la fonction accommodatrice, un léger mouvement de bascule du cristallin n'exerce sur l'acuité de la vue qu'une influence peu sensible. L'état de réfraction s'est ordinairement accru, et, lorsqu'un détachement très limité de la zonule s'est opéré, il devrait théoriquement s'opérer un astigmatisme lenticulaire.

Si, au contraire, l'axe antéro-postérieur du cristallin forme avec l'axe optique un angle considérable, la vue s'en trouve sérieusement altérée, surtout après la dilatation de la pupille. On peut alors constater la diplopie monoculaire dont la démonstration peut être donnée aussi au moyen de l'ophthalmoscope. C'est aussi dans de semblables circonstances que de Graefe (1) veut avoir observé, pendant la fixation, une aberration de l'axe optique, mesurant de 10 à 15 degrés, lorsque le malade s'efforçait de distinguer des objets fins.

Tout au contraire de ce qui précède, la luxation incomplète d'un cristallin peut rendre la vue au sujet qui en est atteint lorsque la lentille déplacée est affectée de cataracte, que la pupille est dilatée, et que les membranes de l'œil n'ont pas souffert d'altérations profondes.

En étudiant les états pathologiques qui constituent les causes prédisposantes les plus communes des luxations incomplètes du cristallin, nous devrions, pour ne rien omettre, passer en revue toutes les maladies qui ont leur siège dans le corps vitré et dans les membranes vitreuses qui s'y appliquent, particulièrement dans la zonule. Quand le corps vitré s'est liquéfié et quand la zonule est relâchée, le moindre choc exercé contre l'œil peut déterminer dans la position du cristallin un changement brusque, que cet organe ait d'ailleurs lui-même conservé ou perdu son intégrité.

(1) *Archiv für Ophthalm.*, t. I, A. 2, p. 295.

Plus souvent toutefois, la luxation incomplète du cristallin reconnaît pour cause, non plus l'insuffisance des liens qui soutiennent cet organe, mais une traction directe exercée sur lui par l'une ou l'autre de ses faces. Si, par exemple, l'iris adhère au moyen d'exsudats plastiques à la cristalloïde antérieure, et s'il s'enclave alors partiellement dans un staphylôme excentrique de la cornée, il est nécessairement suivi dans ce mouvement par la portion correspondante du cristallin. Lorsqu'une ectasie scléroticale se forme au voisinage de l'insertion de la portion adhérente, cette dernière est déviée vers le fond de l'excavation et finit, lorsqu'elle conserve ses rapports avec le cristallin, par lui imprimer un mouvement de bascule. Enfin, quand toute la partie antérieure du globe de l'œil subit une dilatation progressive et irrégulière, l'axe de la cornée, celui du ménisque constitué par la chambre antérieure et celui du cristallin peuvent couper sous des angles très manifestes l'axe antéro-postérieur du globe de l'œil (Stellwag de Carion).

Les altérations morbides (buphthalmos, hydrophthalmos congénital, glaucome infantile) qui agrandissent le segment antérieur de l'œil, la cornée, ainsi que la région ciliaire, doivent forcément entraîner une distension progressive et un amincissement considérable de la zonule, attendu que, les dimensions du cristallin restant les mêmes, la distance entre le bord de la lentille et les crêtes des procès ciliaires augmente sensiblement. En pareil cas, les conditions de pesanteur se font d'autant plus sentir du côté du cristallin, que la liquéfaction du corps vitré se trouve ici constamment poussée à un très haut degré. Aussi les subluxations traumatiques sont des plus faciles à produire, et constituent un des plus grands dangers de toute intervention chirurgicale. Elles expliquent l'apparition de symptômes glaucomateux, par poussées d'une intensité considérable avec épanchements de sang, qu'on voit se produire si fréquemment chez ces enfants, amenant la rupture des membranes amincies et la phthisie de pareils yeux.

C. — *Luxation complète du cristallin.*

La luxation complète du cristallin ne peut se produire, nous l'avons dit, sans que le centre de cet organe quitte sa position normale. Le déplacement que le centre du cristallin subit alors se fait tantôt dans un seul, tantôt dans plusieurs sens. Dans le cas le plus simple, il s'effectue dans un plan perpendiculaire à l'axe antéro-postérieur du cristallin, sans que le centre de la lentille se porte soit en avant, soit en arrière. Les luxations de cette espèce ne s'observent, il est vrai, que bien rarement; bien plus souvent, en même temps qu'il s'est dévié en latéralité, le cristallin a exécuté un mouvement de bascule, ou s'est déplacé tout entier en avant ou en arrière. Ces changements de position, comme ceux dont nous avons parlé dans l'article précédent, s'observent, pour la plupart, sur des cristallins cataractés.

Après la luxation d'un cristallin, la portion de l'iris contiguë au bord de la lentille qui s'est projeté en avant fait une saillie manifeste dans la chambre

antérieure, et obstrue, dans une étendue variable, l'angle iridien. Quelquefois même, le bord du cristallin cataracté s'engage dans la pupille dilatée, de manière à permettre l'inspection du fond de l'œil au travers d'une partie assez restreinte de cet orifice. Ce phénomène donne la clef des faits, en apparence miraculeux, où une cécité complète a subitement disparu à la suite d'une secousse violente brusquement imprimée à la tête en la frappant contre les dalles dans un mouvement de dévotion (1).

Rien n'est plus facile que de diagnostiquer la luxation d'un cristallin opaque et d'un cristallin transparent lorsqu'une partie du bord empiète sur la pupille dilatée; en outre, l'attention de l'observateur est bientôt éveillée par le tremblotement de l'iris, dans les points où cette membrane a perdu son appui. Si le cristallin luxé a abandonné une partie assez étendue du champ pupillaire, celle-ci se révèle, à la simple inspection, sous la forme d'un croissant de grandeur variable, qui contraste par sa coloration, d'un noir très intense, avec le reste du champ de la pupille. Ici, en effet, cette coloration foncée est atténuée par le reflet appartenant à la capsule ainsi qu'aux couches corticales; il est surtout manifeste vers le bord du cristallin, ou sur toute la capsule antérieure, lorsque cet organe, en se déviant, s'est placé à angle aigu vers l'axe optique. S'il restait encore quelques doutes, l'éclairage latéral qui augmente l'éclat et les reflets de la capsule, ou l'examen ophthalmoscopique qui permet d'apercevoir très nettement le bord du cristallin, lèverait facilement toutes les difficultés. Quand le cristallin luxé a conservé toute l'intégrité de sa transparence, on peut recevoir du fond de l'œil deux images ophthalmoscopiques, mais jamais d'une netteté parfaite les deux à la fois.

La luxation d'un cristallin complètement transparent peut se produire d une manière soudaine ou, au contraire, d'une manière lente et progressive. Dans le premier cas, elle résulte presque toujours d'une violence, et l'on admet, en pareille circonstance, la déchirure du ligament suspenseur du cristallin. Dans le second cas, si le déplacement, survenu peu à peu, n'atteint, principalement sur des yeux présentant un vice congénital, qu'un degré faible, on est en droit de supposer que le ligament suspenseur s'est simplement allongé ou en partie dégagé de ses insertions. Pareil état peut aussi coïncider avec un développement incomplet (arrêt de développement) de la zonule. Cet état n'est en général pas définitif; car les oscillations que les mouvements de l'œil et de la tête impriment alors au cristallin ont quelquefois pour effet de compléter la destruction de la zonule de Zinn.

(1) Cette luxation spontanée nous a permis de faire une observation curieuse relativement aux changements de courbure qu'une opération de cataracte fait subir ultérieurement à un œil. Un malade âgé de soixante ans fut opéré par nous de cataracte sénile à l'œil gauche, par le procédé de Jacobson. Il présenta sur l'œil opéré une acuité visuelle 3/5; le verre pour la vision de loin fut prescrit 75° + 3 + 8; sur l'œil droit, le cristallin s'abaissa spontanément; l'acuité de la vue fut aussi de 3/5, le verre ordonné pour la vision de loin était 90° + 1,50 + 8. Toute restriction faite sur la possibilité d'une différence préexistante, l'opération aurait ajouté ici 1,50 d'astigmatisme.

Les changements de constitution que subit le cristallin luxé, c'est-à-dire soustrait à toutes les variations que le muscle accommodateur peut imprimer à sa forme, ainsi qu'éloigné plus ou moins du contact direct avec le grand courant nutricier qui baigne son bord équatorial, peuvent se ranger sous deux chefs. Le premier suit ordinairement de près le déplacement de la lentille et consiste dans un raccourcissement de ses dimensions (1) qui devient bientôt très évident. Il résulte, selon toute apparence, d'une rétraction de la lentille abandonnée à l'effort de son élasticité propre et, ultérieurement, du défaut d'activité qui survient dans la nutrition de cet organe. La seconde des modifications qu'éprouve le cristallin, après qu'il a été luxé, est la perte de transparence dont il est bientôt atteint, à un degré variable. On cite des cas de luxation du cristallin, et nous en avons observé, où la lentille est restée, durant de longues années, parfaitement transparente. C'est en général dans les cas où le cristallin séjourne pendant longtemps, en partie ou en totalité, dans la chambre antérieure (près du grand courant nutricier), ou se porte de temps à autre au-devant de l'iris [libre mouvement (*Freibeweglichkeit*) du cristallin] que cette translucidité parfaite de la lentille s'observe; mais aussi, en pareille circonstance, il arrive que quelques mois après l'accident, le cristallin devient le siège d'un trouble manifeste qui, quelquefois, reste limité aux couches voisines du noyau et constitue ainsi une forme de cataracte zonulaire (de Graefe) (2).

Les altérations fonctionnelles de la vue qui suivent la luxation d'un cristallin transparent dépendent du degré du déplacement ainsi que de l'étendue de la portion du champ pupillaire abandonnée par le cristallin et généralement dilatée.

Lorsque le champ de la pupille a perdu ses rapports avec le cristallin dans une étendue assez considérable, les malades privés d'accommodation accusent une diplopie monoculaire des plus incommodes. Celle-ci résulte de ce que les rayons lumineux, arrivant à l'œil, y sont réfractés d'une manière toute différente selon qu'ils traversent la lentille ou qu'ils pénètrent à côté d'elle, et aussi de ce que le bord du cristallin dévié agit sur les rayons qui le traversent à la manière d'un prisme. Cette diplopie monoculaire disparaît ordinairement lorsque l'iris conserve encore une contractilité suffisante pour lui permettre de masquer ou bien le cristallin luxé ou bien la portion du champ pupillaire dont celui-ci s'est retiré. Il arrive alors assez facilement, dans les cas où la pupille se contracte avec force, sans pour cela que l'iris masque en entier le bord du cristallin, que le malade perçoive une image entoptique de ce bord. Dans les mêmes circonstances, on peut produire un phénomène identique lorsque, la pupille étant dilatée, on place au-devant de l'œil un écran opaque muni d'une petite ouverture.

Le plus souvent, les personnes affectées de cette espèce de luxation, et

(1) Voy. *Archiv für Ophthalm.*, t. III, A. 2, p. 378.
(2) *Ibid.*, p. 372.

chez lesquelles il n'existe pas d'amblyopie prononcée, accusent à la fois sur le même œil les degrés de réfringence les plus divers, selon qu'ils font servir ou non à l'acte de la vision les rayons qui traversent leur cristallin luxé et transparent.

Dans des cas fort rares, il arrive que, le cristallin occupant une position très oblique, le malade se trouve privé, quand sa pupille se contracte, de la perception nette des objets, s'il n'a recours à une correction exacte de sa réfraction, attendu que la plupart des rayons lumineux immergents sont réfléchis en totalité par la capsule antérieure, en raison de l'extrême petitesse de leur angle d'incidence (de Graefe).

Parmi les luxations du cristallin dans lesquelles le déplacement est très considérable, il en est quatre sortes sur lesquelles nous devons nous arrêter quelques instants.

Ce sont :

a. Le transport de cet organe dans la chambre antérieure;

b. Son abaissement dans le corps vitré;

c. Sa luxation à travers la sclérotique sous la conjonctive;

d. Son expulsion complète hors de l'œil.

a. La *luxation du cristallin dans la chambre antérieure*, observée le plus souvent sur des cristallins atteints de cataracte et réduits dans leurs dimensions (cataractes pierreuses), a été vue néanmoins, dans un certain nombre de cas, sur des cristallins parfaitement transparents.

Ici sans doute, il faut rapporter la luxation à la déchirure de la zonule de Zinn, déchirure qui s'est produite soit à la suite d'un traumatisme violent ou qui ne représente qu'un agrandissement lent, mais progressif, d'une perte de substance congénitale de la zonule. Le diagnostic n'offre, en pareille circonstance, que peu de difficultés. On observe, dans la chambre antérieure, un corps transparent qui ressemble, pour l'aspect, à une forte gouttelette d'un liquide très diaphane, et dont les bords projettent un reflet brillant. En général, le cristallin est, en pareil cas, sensiblement réduit dans ses dimensions, et, à part la réflexion totale des rayons lumineux que présente son bord, on observe parfois sur celui-ci les empreintes laissées par l'attache de son ligament suspenseur, empreintes représentées par une striation radiée de ce bord.

Ce qu'il y a dans ces faits de véritablement surprenant, c'est qu'un pareil cristallin puisse conserver, pendant de longues années, sa transparence première, et passer de la chambre antérieure dans le corps vitré, et réciproquement, sans déterminer dans ces parties les moindres phénomènes d'irritation. Évidemment ici l'humeur aqueuse et le liquide situé au-devant de la partie décollée du corps vitré, doivent avoir une densité sensiblement égale, et la nutrition du cristallin se fait bien plus uniformément par toute sa surface que dans des conditions normales. A la vérité, dans presque tous les faits de ce genre que nous connaissons, le déplacement s'était effectué d'une manière progressive et n'avait pas eu pour cause directe une action trau-

matique. Dans un cas semblable, parvenu à notre observation, la transparence du cristallin luxé persistait depuis huit ans (M. Recordon (1) cite un cas analogue). On rapporte même une observation d'après laquelle le cristallin déplacé serait resté pendant trente années d'une transparence parfaite (C. Jäger). Toutefois, malgré tous ces exemples, il serait téméraire de compter absolument sur la durée de cette tolérance, car elle peut tout à coup se perdre, au grand détriment du sujet. Chez un jeune garçon de neuf ans observé par de Graefe (2), le cristallin, luxé à la suite d'un coup de fouet, dans la chambre antérieure, ne devint opaque que dix mois après l'accident, et, comme il déterminait à cette époque des symptômes inflammatoires, on procéda à la discision de sa capsule. L'opération fut suivie, plusieurs jours après, d'une ulcération de la cornée par laquelle le cristallin fut expulsé, et qui amena sur cet œil la perte de la vue. D'après nos connaissances actuelles, on aurait procédé simplement à l'extraction et on aurait très probablement sauvé l'œil.

Le cristallin luxé dans la chambre antérieure peut, sans déterminer des accidents aussi fâcheux, entraîner des accidents glaucomateux insidieux, provoquer des névralgies intenses, et nécessiter ainsi l'intervention du chirurgien. Il semble que ces phénomènes soient surtout à redouter lorsque, à la suite d'un traumatisme quelconque, le cristallin, au lieu de tomber en totalité dans la chambre antérieure, reste partiellement engagé dans la pupille; car, dans cette position, il obstrue bien plus l'angle iridien sur une étendue notable que lorsque, sensiblement réduit dans ses dimensions et fortement bombé, il ne peut glisser vers l'encoignure de la chambre antérieure, son pôle antérieur occupant le voisinage du centre de la cornée.

Il est urgent, en pareil cas, de s'efforcer de réduire la luxation en dilatant fortement la pupille avec la cocaïne, et en imprimant à la tête renversée de légères secousses. Si l'on voyait que la présence du cristallin dans la chambre antérieure, ou son passage réitéré au travers de la pupille, devînt la cause de phénomènes d'irritation sérieux, on devrait s'efforcer de prolonger son séjour en arrière de l'iris. A cet effet, le cristallin ayant été replacé dans cette position, on l'y maintient en resserrant, pendant un temps assez long, l'orifice pupillaire au moyen de l'ésérine ou de la pilocarpine. Il ne faudrait songer à pratiquer l'extraction du cristallin luxé que si les moyens conseillés plus haut paraissaient insuffisants, et si les symptômes d'irritation allaient toujours en augmentant d'intensité.

L'opération à exécuter serait l'extraction à faible lambeau supérieur de 3 millimètres restant à 1 millimètre avec son sommet au-dessous du limbe conjonctival. Avant de procéder à l'opération, on soumettra l'œil à l'action combinée de la cocaïne et de l'ésérine, mais de façon que la contraction pupillaire l'emporte. Avec la détente de l'œil produite par ces deux moyens,

(1) *Annales d'oculistique*, t. XXVIII, p. 233.
(2) *Archiv für Ophthalm.*, t. I, p. 338.

et opérant sur un œil anesthésié, on peut arriver à éviter toute sortie du corps vitré. Évidemment il s'écoule le liquide qui occupe la partie antérieure de la chambre postérieure, c'est-à-dire celui qui se trouve entre l'iris et le corps vitré plus ou moins décollé; mais avec des précautions pendant cet écoulement et de la délicatesse dans l'exécution de l'opération, tout peut se borner à pareil écoulement. Plusieurs extractions, pratiquées sur des cristallins qui se luxaient spontanément dans la chambre antérieure, m'ont aussi appris qu'il est inutile de fixer le cristallin avec une aiguille de Bowman, avant de procéder à la section de la cornée, afin de l'empêcher de tomber dans la chambre postérieure. Dans le cas où, la section faite, le cristallin retombe derrière l'iris, il suffit d'introduire le curette de Crittchet, et d'abaisser simplement le bord supérieur de l'iris, et l'on sera certain que la première chose qui s'échappera de l'œil sera le cristallin luxé. Il sortira parfois même sans être suivi de la moindre perte du corps vitré.

Il va sans dire que l'extraction du cristallin luxé dans la chambre antérieure est d'une urgence encore plus pressante, lorsqu'il existe comme complication une déchirure de la capsule, et surtout quand la déhiscence des masses corticales provoque une irritation très intense, ce qui arrive, en général, toutes les fois que le gonflement de ces masses est très rapide, c'est-à-dire chez les jeunes sujets. Dans ces circonstances, il faut recourir en toute hâte à l'extraction du cristallin, après avoir soumis préalablement l'œil à l'action de l'ésérine et de la cocaïne.

b. La *luxation* ou *l'abaissement du cristallin dans le corps vitré* s'observe rarement sur des lentilles d'une transparence parfaite. Cet accident peut succéder à la déchirure traumatique du ligament suspenseur du cristallin ou au ramollissement, ou plutôt au décollement du corps vitré qui entraîne celui de son enveloppe antérieure, constituée par la cristalloïde postérieure. Les déchirures traumatiques de la zonule avec luxation consécutive s'observent principalement dans les cas où les parties antérieures du globe de l'œil ont éprouvé une distension considérable. Les secousses que les mouvements du globe oculaire impriment alors au cristallin, privé de tout appui résistant, finissent par l'isoler de ses rapports normaux et le luxer.

Le diagnostic peut n'être pas, au premier abord, facile, lorsqu'il s'agit d'un cristallin complètement transparent; mais le tremblement de l'iris, l'absence de reflet capsulaire et le changement survenu dans l'état de réfringence de l'œil ne sauraient manquer d'attirer bientôt l'attention. L'éclairage oblique vient, en dernier terme, lever tous les doutes qui pourraient subsister. En général, le cristallin transparent n'a pas entièrement abandonné le champ pupillaire (1). Son bord, d'un éclat particulier, occupe une

(1) Il nous a été possible, dans un cas bien exceptionnel, de diagnostiquer une luxation du cristallin, quoiqu'il existât une occlusion complète de la pupille.

Mme L... se présente le 2 décembre 1865 à notre clinique. Son œil gauche est depuis vingt-cinq ans impropre à toute perception lumineuse; il est un peu réduit de volume, et la consistance a légèrement diminué. L'injection périkératique est faible, la cornée est

partie de cet espace où l'observateur doit nécessairement le remarquer. En outre, l'organe dévié conserve une partie de ses anciennes connexions et se meut, lorsque l'œil s'agite, à la manière d'une porte autour de ses gonds. Lorsque le cristallin luxé est opaque, le malade auquel le déplacement accidentel de la lentille a restitué en partie la vue peut en être, à de certains moments, privé de nouveau, quand la cataracte se replace pendant les mouvements de l'œil au-devant du champ de la pupille.

Un fait digne de remarque qu'il nous a été donné de constater, est que le cristallin, en se luxant spontanément, entraîne quelquefois avec lui une portion de l'iris (à laquelle il adhérait sans doute préalablement) et détermine ainsi un véritable renversement partiel du bord pupillaire de l'iris. Dans un cas semblable, nous avons pratiqué l'extraction des cristallins luxés sur un jeune homme du grand-duché de Luxembourg, chez lequel les luxations s'étaient produites spontanément, en bas et en dedans, à la suite d'une inflammation des choroïdes, suivie du ramollissement des corps vitrés. L'iris avait été, notamment sur l'œil gauche, entraîné de telle sorte qu'on aurait pu croire à une excision antérieure d'une portion de cette membrane assez étendue, et comprise entre ses bords pupillaire et

transparente, la chambre extérieure n'existe plus ; immédiatement derrière la cornée apparaît l'iris, bombé en avant. La pupille oblitérée est située à 2 millimètres en dedans et en bas de sa position primitive. L'altération de l'iris est remarquable, et c'est sur l'état de cette membrane que porte en grande partie l'intérêt de l'observation. Ses éléments sont en effet le siège d'une atrophie si avancée et si uniforme, qu'il est extrêmement facile d'apercevoir au travers les parties sous-jacentes préalablement éclairées (voy. fig. 163). L'iris

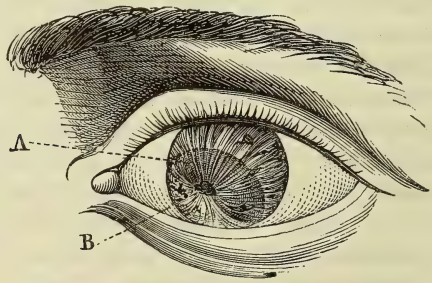

Fig. 163.

paraît réduit à ses fibres radiées tendues entre le grand cercle iridien et le vestige de la pupille situé en B. Çà et là il existe à la surface de petites taches noires et irrégulières qu'on peut considérer comme des agglomérations de cellules de la couche pigmentaire détruite sur tous les autres points. Lorsqu'on projette sur l'iris un faisceau lumineux soit directement, au moyen de l'éclairage latéral, soit à travers la sclérotique, on voit très distinctement par transparence le cristallin (A) luxé en bas et en dedans, et atteint de cataracte probablement pierreuse. (Cette observation, publiée par la *Gaz. des hôp.*, n° 8, 1865, a été reproduite dans le tome supplémentaire de Mackenzie, Warlomont et Testelin, dans l'article *Staphylôme de l'uvée ou Iridoncosis*, p. 401.)

périphérique. L'extraction pratiquée au travers d'une plaie linéaire, à l'aide de la curette de Critchett, n'offrit pas les moindres difficultés; toutefois cette opération resta sans résultat sur la position vicieuse que l'iris avait contractée.

Comme on peut le voir tome II, fig. 83, p. 344, le renversement et l'enfoncement de l'iris peuvent aussi s'effectuer dans une direction opposée à celle où s'est opérée la luxation du cristallin.

Il convient de ne tenter l'extraction d'un cristallin luxé dans le corps vitré et qui, renfermé dans sa capsule, peut garder, des années entières, toute son intégrité, que lorsque, cette lentille jouissant d'une extrême mobilité, on est en droit de supposer qu'elle devient pour les membranes avec lesquelles elle se met en contact une cause constante d'irritation, ou donne lieu à des phénomènes glaucomateux par oblitération de l'angle iridien projetant l'iris en avant. En pareille circonstance, le meilleur procédé opératoire nous paraît être celui dont nous avons fait usage dans le cas précité. Il consiste à introduire, par une section à faible lambeau, a curette plate de Critchett, et à extraire, à l'aide de cet instrument, l'organe luxé avec sa capsule. En cocaïnisant bien l'œil, on peut arriver à extraire le cristallin par une ouverture suffisamment large en déprimant simplement l'iris avec la curette, pour faire glisser le cristallin sur le creux de l'instrument.

Si, à la suite d'une violence, le cristallin était sorti de sa membrane d'enveloppe pour tomber dans le corps vitré, il ne faudrait se résoudre à intervenir, en perdant tout espoir de voir survenir une dissolution lente de la lentille, que s'il apparaissait des symptômes glaucomateux. Un glaucome se développe bien moins fréquemment lorsque le cristallin a été projeté en totalité dans le corps vitré, qu'après une subluxation traumatique, où les conditions d'une obstruction partielle des voies de fibration sont, d'après M. Priestley Smith (*Review*, II, p. 261) fournies, en ce que le corps vitré consistant se presse à travers la déchirure de la zonule refoulant le corps ciliaire, ainsi que l'iris, vers la périphérie de la cornée. Par ce même mécanisme et à la suite du développement des symptômes glaucomateux, la déchirure de la zonule peut s'agrandir, et finalement le cristallin se luxer complètement et descendre dans les parties déclives du corps vitré. L'apparition d'abondantes hémorrhagies dans le segment antérieur de la choroïde n'est nullement urgent pour expliquer en pareil cas le développement du glaucome, comme l'admet M. Jacobson (1).

c. *Luxation sous-conjonctivale.* — Tandis que les formes précédentes de luxation ont été observées chez des sujets de tout âge et sur des cristallins transparents ou opaques, la luxation sous-conjonctivale n'a été vue, dans le plus grand nombre des cas, que sur des cristallins tout à fait transparents et chez des sujets qui avaient passé la jeunesse. En effet, la rupture de la sclérotique ne survient ordinairement que lorsque cette membrane

(1) *Archiv für Ophthalm.*, t. XXX, p. 205.

a déjà perdu de son élasticité première, ce qui ne se constate guère que chez des personnes qui ont plus de trente ou quarante ans (dégénérescence graisseuse sclérotícale).

L'histoire de cette variété de luxation offre un autre point digne d'intérêt, c'est que la plaie de la sclérotique qui a livré passage au cristallin s'est presque constamment rencontrée au-devant de l'insertion des muscles droits, et qu'on l'a vue, le plus souvent, occuper le bord supérieur et interne de la cornée. Il semble qu'il faille, pour déterminer une pareille rupture, que le globe de l'œil soit comprimé contre un plan dur et résistant, tel que celui qui est constitué par la paroi supérieure de l'orbite, c'est-à-dire par celle des faces de cette cavité qui s'avance le plus en avant du bulbe (1).

On comprendra sans peine que la sclérotique, douée d'une élasticité médiocre, étant aplatie brusquement et avec force, se rompe, l'aplatissement portant directement sur la cornée. Ce sont les parties voisines de l'anneau sclérotical qui supportent le plus le choc, une fois la région équatoriale du globe distendue et refoulée contre la paroi de l'orbite. La conjonctive, très extensible au contraire, résiste à la violence qui chasse le cristallin hors de l'œil et lui sert de réceptacle. Il est rare que, dans des circonstances semblables, la cornée se rompe elle-même, ou que l'ouverture de la sclérotique soit assez petite pour que le cristallin s'enclave entre les lèvres de la plaie, comme le rapporte Sichel père dans un fait qu'il a observé (2). Il est encore moins fréquent que le cristallin soit divisé par les lèvres de la plaie, de telle sorte que la conjonctive ne reçoive qu'une portion de la lentille, le reste de cet organe ne sortant pas de la cavité oculaire (de Graefe) (3).

Le diagnostic d'une luxation sous-conjonctivale n'offre, dans la plupart des cas, que peu de difficultés lorsque les symptômes inflammatoires consécutifs à la blessure se sont apaisés, que le gonflement des paupières s'est dissipé, et que les épanchements sous-conjonctivaux ont disparu, en même temps que ceux qui occupaient la chambre antérieure. Les premières altérations qui frappent alors l'observateur sont une dialyse de l'iris au voisinage de la blessure, et l'enclavement d'une portion de cette membrane dans la plaie de la sclérotique. Ce qui se présente encore fréquemment, c'est un simple renversement de l'iris, simulant un coloboma artificiel, sans enclavement de l'iris dans la déchirure de la sclérotique. Le reste de l'iris est moins bombé en avant qu'à l'état normal, et tremblote visiblement lorsque l'œil se meut. Le champ pupillaire n'apparaît bien noir que dans les cas où le cristallin est sorti du globe de l'œil en totalité, c'est-à-dire contenu dans sa cap-

(1) Voyez à ce sujet Zander et Geissler, *Die Verletzungen des Auges*, p. 373.

(2) Voy. *De la luxation du cristallin*, par W. Cooper (*Annales d'oculistique*, t. XL, p. 149.

(3) *Archiv für Ophthalm.*, t. III, A. 2, p. 365.

sule. Si, au contraire, cet organe a quitté sa membrane enveloppante, on retrouve des débris de cette dernière dans le champ de la pupille, auxquels adhèrent des masses corticales opaques. Lorsque, constatant dans un œil les lésions qui précèdent, on observe en outre, sous la conjonctive et au-dessous de la paupière supérieure, la présence d'une tumeur arrondie, qui présente environ le volume d'un cristallin, on peut être à peu près certain de son diagnostic. En effet, la présence dans cette région d'un kyste conjonctival, d'une portion du corps vitré enkystée, ou d'une collection purulente, est, relativement, d'une extrême rareté. Il arrive que le cristallin, luxé sans avoir quitté sa capsule, conserve pendant longtemps assez de transparence pour qu'on puisse apercevoir, au travers de son épaisseur, la plaie scléroticale sous la forme d'une ligne foncée (Franke). C'est principalement d'après la configuration de la tumeur, la simultanéité des lésions signalées, l'augmentation de profondeur de la chambre antérieure et l'absence du reflet capsulaire dans le champ de la pupille, qu'on acquiert la presque certitude que la tumeur conjonctivale est constituée par le cristallin.

Il est assurément très singulier qu'une lésion aussi notable détermine généralement si peu de réaction ; preuve nouvelle que l'œil peut supporter les altérations les plus profondes, si toutefois, après la violence qui en a été la source, l'organe blessé ne reste pas exposé à une irritation prolongée, comme celle qui résulte de l'introduction de micro-organismes et de la présence dans cet organe d'un corps étranger, etc. Quelques jours suffisent généralement pour que les symptômes de réaction se dissipent, et la plupart des malades ne se présentent au médecin que pour lui montrer l'état définitif de l'œil blessé. Il ne faut pas, en pareille circonstance, hésiter à saisir, avec des pinces, la conjonctive au-dessus du cristallin luxé, à l'inciser et à livrer ainsi passage à la lentille, le plus souvent opaque et ramollie.

En général, la plaie de la sclérotique est complètement cicatrisée six ou huit semaines après l'accident, époque à laquelle elle apparaît sous l'aspect d'une bosselure colorée en bleu foncé par l'enclavement de l'iris et du corps ciliaire ; on n'exposerait l'organe lésé à aucun danger sérieux, si, en extrayant le cristallin avec toutes les précautions de l'antiseptisme à une époque plus rapprochée de l'accident, on livrait passage, au travers de la plaie encore incomplètement cicatrisée, à l'humeur aqueuse ou à une très faible portion du corps vitré. Une application bien faite du bandeau compressif ainsi que l'emploi de quelques sutures, empêcherait alors que ces liquides ne vinssent remplir à plusieurs reprises la poche occupée antérieurement par le cristallin. Il convient d'attendre un certain temps pour pratiquer l'extraction du cristallin luxé, lorsque les phénomènes de réaction consécutifs à la blessure de l'œil se prolongent au delà des délais ordinaires, et surtout lorsque la conjonctive sécrète beaucoup ; car la présence du cristallin sous la conjonctive ne contribue, en aucune façon, à entretenir ces symptômes inflammatoires, et l'on préfère, avec raison, avoir à soigner une plaie tenue à l'abri du contact de l'air et de toute infection possible.

d. *Luxation complète ou expulsion du cristallin hors de l'œil* (1). — Il n'est guère surprenant que le cristallin puisse s'échapper de l'œil par une plaie étendue, ouverte dans cet organe au moyen d'un instrument tranchant; mais on s'étonne à bon droit qu'une violence contondante ait pu, dans certains cas, être assez énergique pour ouvrir largement le globe oculaire et en chasser le cristallin. Dans les faits observés, la plaie occupait presque toujours mi-partie la sclérotique, mi-partie la cornée, et la déchirure de cette dernière intéressait au moins le quart de son étendue. Des désordres graves accompagnent généralement cette lésion; par exemple, une dialyse étendue, une déchirure ou un renversement de l'iris avec un prolapsus variable de cette membrane, des hémorrhagies intra-oculaires abondantes, etc. Ces désordres sont l'effet de la violence exercée sur l'œil, soit par un coup de corne de vache, un coup de poing, soit par un éclat de bois projeté contre le visage, soit enfin par un choc de la tête contre un objet assez pointu ou une arête aiguisée comme le bord du trottoir.

Le diagnostic est, en général, peu de temps après l'accident, facilité par la présentation du cristallin, que les malades ont ordinairement le soin de ramasser comme pièce de conviction. Après la guérison, qui, chose singulière, s'observe assez souvent à la suite de pareils désordres, l'absence de tout reflet capsulaire, la modification profonde survenue dans la réfringence de l'œil, enfin l'impossibilité de constater la moindre parcelle du cristallin dans le corps vitré, en général très facile à explorer, grâce à l'étendue de la dialyse iridienne, tels sont les éléments sur lesquels doit reposer le diagnostic.

Si le médecin était appelé immédiatement après l'accident, il devrait se contenter de nettoyer, le mieux possible, les lèvres de la plaie, d'exciser avec soin toutes les parties herniées de l'iris, et de favoriser la coaptation des bords de la plaie soit par des sutures aseptiques, soit simplement par l'apposition d'un bandeau compressif. Le pansement rigoureusement antiseptique, joint à un repos complet, est encore le moyen de traitement qui donne, en pareil cas, les meilleurs résultats. Il est de beaucoup préférable à l'emploi exagéré des antiphlogistiques, c'est-à-dire des compresses glacées, des déplétions sanguines et des préparations mercurielles.

D'ailleurs, les guérisons merveilleuses qu'on observe parfois après ces blessures si graves abandonnées aux seules ressources de la nature, sont une preuve éclatante que ces plaies par rupture se cicatrisent parfaitement par première intention; si les yeux qui en sont atteints finissent par s'atrophier, cela provient soit de ce que la blessure de l'œil a occasionné immédiatement, ou d'une manière progressive, la perte d'une portion trop considérable de ses milieux, soit de ce qu'une partie de l'iris ou du corps ciliaire est restée enclavée dans la plaie et a donné lieu, par suite de l'intro-

(1) Voy. *De la rupture de la sclérotique et de la perte du cristallin*, par White Cooper (*Annales d'oculistique*, t. XXII, p. 167).

duction de germes, aux symptômes d'une irido-choroïdite chronique. Rappelons ici que, dans certains cas, on a tenté de diminuer la plaie au moyen de la suture scléroticale ou simplement conjonctivale sur des sujets complètement anesthésiés ou cocaïnisés dans le but de prévenir la sortie progressive du corps vitré. On peut ainsi hâter la guérison, mais on ne soustraira pas les malades pour cela aux menaces d'un décollement de la rétine, qui peut survenir encore après de nombreuses années écoulées depuis l'accident.

ARTICLE II

ALTÉRATIONS DE NUTRITION DU CRISTALLIN. — ÉTIOLOGIE DE LA CATARACTE

Avant d'aborder les troubles nutritifs qui, pendant la vie intra-utérine ou extra-utérine, ont porté préjudice à la transparence du cristallin, autrement dit donné lieu à la formation d'une cataracte, il sera nécessaire de jeter rapidement un coup d'œil sur le *développement*, la *croissance* et la *nutrition* physiologique de cet organe, afin de bien faire ressortir dans quelles conditions particulières et exceptionnelles le cristallin se trouve pour puiser et éliminer ses matériaux de nutrition, et à quels genres de recherches doit s'adresser l'étude de l'étiologie de la cataracte afin de ne pas perdre sa base scientifique et pour concorder avec l'expérimentation physiologique (1).

Développement du cristallin. — Il est, depuis plus d'un demi-siècle, admis, d'après Huchke, que le cristallin fait partie de l'ectoderme, dont il représente un épaississement. Ce qui se discute encore actuellement est de savoir si la formation d'un sac cristallinien s'opère par le ramollissement des parties centrales de la portion de l'ectoderme épaissi (J. Arnold), ou si l'inversion d'une partie de l'ectoderme avec étranglement du collet de la partie renversée a donné lieu à la formation du sac capsulaire (Huschke, Remak, Kölliker, Kessler, etc.). Pour l'homme, cette inversion, ainsi que la présence d'un pédicule muni d'une partie évasée en entonnoir (de Bambeki) ou d'un pédicule solide (Ritter), a été constatée sur des fœtus de quatre et de cinq semaines.

D'après les recherches de M. His sur un embryon de quatre semaines mesurant 7 à 8 millimètres, la vésicule cristallinienne ne semblait pas encore formée et paraissait tenir à un pédicule creux; mais c'est à peu près à cette époque, ou dans la cinquième semaine, qu'on peut considérer le sac

(1) Comme base de cette étude, nous ont principalement servi les travaux classiques de M. Otto Becker (*Zur Anatomie der gesunden und kranken Linse*, Wiesbaden, 1883) et les recherches expérimentales de M. Deutschmann (*Archiv für Ophthalm.*, t. XXIII, 3, p. 104; *ibid.*, t. XXV, 2, p. 213; t. XXV, 4, p. 247, et *ibid.*, t. XXIX, 3, p. 191).

capsulaire comme constitué. La substance cristallinienne se développe alors de cette façon (en se basant ici uniquement sur des recherches d'embryons d'animaux) que les cellules épithéliales qui garnissent le sac capsulaire poussent en s'allongeant vers l'intérieur du sac capsulaire. Il paraît que ce sont principalement les cellules des parois médianes et celles appartenant à la portion du sac qui représente ultérieurement la capsule postérieure qui, en s'allongeant, forment des arcs et retiennent par leur accroissement rapide les cellules de la partie antérieure du sac capsulaire dans leur évolution; celles-ci ne s'allongent pas, mais constituent une simple couche juxtaposée de cellules épithéliales aplaties. Rien de précis pour l'homme dans cette période d'évolution, qu'on considère comme terminée dans le courant du deuxième mois.

L'*accroissement* du cristallin formé s'opère par la pullulation des cellules épithéliales, pullulation qui s'effectue par segmentation des noyaux des cellules aplaties de la couche antérieure. L'augmentation du nombre des fibres a lieu par la transformation en fibres des cellules de cette couche qui dépasse à cette époque un peu l'équateur. Vers l'équateur du cristallin croissant s'opère donc une transformation constante des cellules épithéliales en fibres, et cette transformation s'effectue d'une façon continue, grâce à la succession de nouvelles cellules épithéliales qui apparaissent par segmentation de noyaux de la couche antérieure. L'arrangement particulier des fibres du cristallin ne se comprend qu'en admettant que toutes les fibres naissent près de l'équateur (des vortices) et que leur accroissement est limité (O. Becker).

A mesure que les fibres qui se sont développées dans cette région s'avancent vers le centre et l'une des surfaces du cristallin, elles s'adaptent comme courbure à l'une de ces surfaces. Chassées à un moment donné et détachées de leur point d'implantation, elles finissent par constituer, à mesure qu'elles s'éloignent, repoussées qu'elles sont par de nouvelles fibres, le centre du cristallin. Lorsque, par suite d'un accroissement progressif et complet des fibres, sur l'arrangement successif desquelles plane toujours encore une certaine incertitude, le noyau et les couches corticales se sont différenciés de l'épithèle antérieur, le cristallin grossit et, comme la plupart des fibres déjà formées n'ont pas atteint leur complet développement lorsque déjà de nouvelles se développent, l'accroissement a principalement lieu dans la région équatoriale, ce qui donne au cristallin du fœtus sa forme sphérique.

L'étoile à trois branches que présente le cristallin d'un fœtus de quatre mois, jusque vers la fin de la vie intra-utérine, ne change guère de conformation; mais à partir de la naissance ce dessin, résultant de la rencontre des fibres vers l'axe cristallinien, change, et, quoique le mode de croissance ne doive guère varier, l'entassement des fibres doit se compliquer par une élimination progressive des matériaux des fibres les plus anciennes.

L'activité de l'accroissement du cristallin résulte, d'après les recherches de M. O. Becker, de pesées; elle est très active, car si, suivant Sappey, le cristallin adulte pèse $0^{gr},218$, le poids de celui du nouveau-né n'est que de $0^{gr},010$. Cet accroissement porte essentiellement sur le diamètre équatorial qui, de 5 millimètres, s'accroît à 10 millimètres, tandis que l'axe antéro-postérieur ne varie guère et reste de 4 à 4,5 millimètres. Pendant cet accroissement notable la capsule s'accroît de son côté proportionnellement en surface en même temps qu'elle gagne d'épaisseur, mesurant chez le nouveau-né, près du pôle antérieur, 0 ,012 tandis que son épaisseur chez l'adulte est en ce point de $0^{m},016$. Les différences chez le nouveau-né et l'adulte sont pour le pôle postérieur de $0^{m},0075$ à $0^{m},008$, pour la région équatoriale de $0^{m},005$ à $0^{m},007$ (Ritter). Le cristallin du fœtus baigné dans le liquide de l'amnios est juxtaposé à la surface de la cornée, à l'instar de ce qui s'observe chez les poissons. La lumière ne le traverse que très incomplètement, et quoique l'appareil moteur de l'œil soit, comme innervation et musculature, complètement développé à une période avancée de la vie utérine, il n'est guère à présumer qu'avec un mouvement de convergence des yeux il s'accomplisse déjà un changement accommodatif dans la forme du cristallin.

Ainsi, tandis que, pendant la vie intra-utérine, le cristallin grandissant comme un organe, en quelque sorte inerte comme fonction, permettrait un arrangement dont l'étoile à trois branches constellée d'une façon aussi régulière et constante rappelle la cristallisation de corps chimiques, cette étoile se complique sensiblement par adjonctions de branches latérales et accessoires. Indépendamment, l'accroissement et la nutrition sont influencés pendant la vie intra-utérine par l'action chimique du passage de la lumière et les variations de forme sous l'influence fonctionnelle. Nous n'entrons pas dans les minuties de détails, ce qui est nécessaire pour comprendre la délicatesse de pareil arrangement se trouve exposé ailleurs (voy. p. 797). Ce qui nous intéresse particulièrement au point de vue clinique, c'est :

La nutrition du cristallin. La capsule cristallinienne qui entoure complètement la substance propre du cristallin, place la nutrition, ainsi que l'élimination des éléments caducs de cet amas épithélial dans des conditions tout autres que cela ne se présente pour les autres agglomérations de masses épithéliales. A mesure que, grâce à l'apport continuel de matériaux de nutrition par endosmose, de nouvelles couches de fibres se forment, les anciennes sont repoussées vers le centre et subissent, par ce refoulement, un *aplatissement.* Suivant Henle, cet aplatissement ne serait pas progressivement plus accentué de la périphérie vers le centre, mais se trouverait surtout prononcé dans une couche intermédiaire entre la capsule et le centre. La fibre la plus aplatie en ce point (le siège de l'arc sénile du cristallin) reprendra par suite d'un processus régressif de la fibre arrivée à son maximum de développement.

Un autre changement que présente la fibre à mesure qu'elle progresse

de la périphérie vers le centre, c'est que la dentelure s'accentue de plus en plus, que l'engrenage des fibres devient de plus en plus accusé. Cet allongement des dents de la fibre se rapporterait, d'après Henle, à l'oblitération de fins canaux nutriciers qui se trouvaient placés entre les dents peu proéminentes de la fibre jeune et croissante ; à mesure qu'aurait lieu l'entassement des fibres complètement développées, l'allongement de leur dentelure comblerait et oblitérerait ces canaux. D'après O. Becker, c'est le ratatinement de la fibre qui en fait saillir davantage la dentelure et l'engrenage ; il se passerait ici ce que l'on observe pour les jeunes cellules de la couche épithéliale cornéenne, très peu dentelées lors de leur naissance.

La disparition de la fibre qui va s'engloutissant dans le centre du cristallin débute par le noyau. A mesure que la fibre s'est accrue, le noyau est devenu ovalaire, pendant longtemps il conserve cette forme allongée et aplatie, mais présentant une coloration uniforme. Peu à peu le contenu se dissocie, se ramasse vers le centre, montrant une vacuole au milieu; c'est alors que le contour de la cellule s'efface et qu'elle finit par disparaître. Cette métamorphose régressive s'opère dans la fibre dès qu'elle a atteint son maximum de longueur, c'est-à-dire qu'elle touche par ses extrémités au rayon de l'étoile cristallinienne (O. Becker).

Ces phénomènes régressifs se compliquent à mesure qu'on avance en âge, par la soustraction d'eau que subissent les parties d'un cristallin moins activement nourri ; la fibre, à mesure qu'elle vieillit, se rapproche du centre et devient de plus en plus dure, plus réfringente et plus teintée en jaune ou en brun; elle partage alors les qualités des masses épithéliales durcies en d'autres points du corps humain. En même temps qu'avec l'âge, l'activité nutritive décroît, on voit diminuer dans le cristallin la formation de nouvelles fibres, le nombre de cellules jeunes à bords lisses, munies de leur noyau et n'ayant pas atteint le maximum de longueur, baisse sensiblement (O. Becker).

Ces changements nutritifs doivent être attribués à une perméabilité moindre de la capsule aux courants endosmotiques, la véritable matrice, la couche épithéliale du cristallin, ne présente guère de changements séniles bien prononcés ; l'épithèle paraît moins solidement attaché à la capsule, s'en dégage facilement et semble plus raréfié, il peut même manquer absolument par îlots et se détache plus facilement du ciment capsulaire. La capsule subit la transformation sénile de toutes les vitreuses de l'œil, elle s'épaissit, perd de son élasticité, change de réfringence, et, tandis que chez de jeunes sujets son absolue diaphanéité est la règle, une faible striation longitudinale devient manifeste en pratiquant de très fines coupes.

La *nutrition* du cristallin puise, d'après ce qui précède, ses principaux éléments près de l'équateur : c'est en ce point qu'a lieu l'accroissement et la reconstitution de cet organe, mais c'est aussi ici que passe par l'*espace périlenticulaire*, entre les procès ciliaires et le bord cristallinien, le grand courant nutricier de l'œil ; ni à travers la capsule postérieure adossée

à la gélatine du corps vitré (elle-même peu activement nourrie) ne pénètre une quantité notable de substance nutritive, ni à travers la capsule antérieure qui baigne, dans l'humeur aqueuse, autrement dit dans de l'humeur vitrée filtrée. Au contraire, c'est vers la chambre antérieure que par exosmose a lieu la plus active élimination du détritus nutritif du cristallin.

On saisit facilement que des troubles nutritifs peuvent dériver de trois sources, absolument étrangères à la constitution anatomique du cristallin lui-même, qui se rapportent :

1° A un ralentissement dans le courant nutritif, soit que le déversement dans l'œil ait souffert par suite d'un manque d'apport suffisant de sang artériel (atrophie vasculaire), soit que le courant, suffisamment fourni, ne puisse arriver librement à la région équatoriale du cristallin par suite d'un rétrécissement de l'espace périlenticulaire, ou que ce même courant soit entravé sur son passage en dehors de l'œil, ou par des obstacles siégeant dans l'iris ou au-devant de lui dans le tissu trabéculaire péricornéen. Ce qui facilite l'accroissement juvénile du cristallin, c'est qu'un courant intra-oculaire, riche en matières nutritives, passe avec la plus grande aisance chez les jeunes sujets à travers l'espace périlenticulaire, la zonule, l'iris et le tissu si souple d'une jeune sclérotique. A mesure que l'âge amène, avec les altérations séniles des membranes vitreuses, l'obstruction d'une partie du tissu trabéculaire péricornéen et la sclérose sénile de l'iris, le courant nutritif a beau charrier la même quantité d'éléments nutritifs que pendant le jeune âge, son renouvellement rapide et successif sera sensiblement ralenti par un écoulement plus difficile, dont la réparation du cristallin doit plus ou moins sensiblement pâtir.

2° A part ces fluctuations que le courant nutritif subit dans l'œil même et qui retentissent sur la nutrition du cristallin, nous pouvons rencontrer un appauvrissement en éléments nutritifs d'un courant absolument libre dans l'œil. Ici aussi, deux causes peuvent être invoquées : pour la première, la quantité totale du sang est appauvri tel que cela se rencontre dans le marasme sénile, l'inanition, les diathèses néoplasiques, etc.; dans la seconde, il ne s'agit d'aucune altération nutritive du sang, mais le système artériel se trouve atteint par les vices cardiaques, des sténoses aortiques, des athéromes avancés des carotides, etc. La dégénérescence athéromateuse aura d'autant plus de retentissement sur la nutrition du cristallin qu'elle se propage plus près de l'œil (dans l'orbite) ou dans les enveloppes de l'œil même.

3° Nous arrivons en dernier lieu à des changements nutritifs du cristallin qu'il ne faut rapporter, ni à une modification dans le passage du courant nutritif, ni aux qualités nutritives de ce courant, mais à une réduction ou à une soustraction trop prompte des éléments nutritifs que le cristallin a puisés dans le courant qui baigne ses parties équatoriales. Évidemment pour le maintien de l'intégrité comme constitution anatomique, et surtout comme transparence, il ne suffit pas que le cristallin soit placé dans

de bonnes conditions d'afflux et d'absorption de masses nutritives, mais il est encore indispensable que l'exosmose ne soit pas trop peu active, de façon à retenir outre mesure les éléments épuisés dans le cristallin, ou trop active, pour les reprendre avant qu'ils aient accompli leur action nutritive et reconstituante. La régularisation des courants exosmotiques sera essentiellement réglée, en dehors des propriétés anatomiques (de la capsule même), par la constitution chimique de l'humeur aqueuse, et pour une faible partie aussi par celle du corps vitré. Si l'on considère la chambre antérieure, comme le réservoir des liquides nutritifs filtrés de l'œil, la constitution chimique du sang peut être modifiée de telle manière que ce liquide nutritif filtré, autrement dit l'humeur aqueuse, soit surchargé d'éléments salins et soustraie avidement l'eau du corps cristallinien dont il baigne la surface antérieure ; une rupture d'équilibre se produirait ainsi entre l'apport et la décharge. Le contraire peut de même avoir lieu si l'humeur aqueuse se montre appauvrie en éléments salins, de façon que l'exosmose se trouve sensiblement ralentie ou même intervertie par un mouvement d'imbibition de l'humeur aqueuse d'un si faible degré de densité.

C'est dans ce genre de perturbations nutritives que les maladies constitutionnelles, les affections rénales interviennent surtout et, cela principalement encore, lorsque des éléments étrangers se mêlent aux liquides tels que la glucose, l'acide urique, etc.

Il nous reste à envisager sommairement les changements anatomiques que ces divers troubles nutritifs produisent dans la masse cristallinienne propre et comment se déroulent successivement les altérations pour aboutir aux défauts de transparence que nous désignons par le nom générique de cataracte.

Nous sommes contraints de recourir, pour élucider ces questions d'origine, à des expériences directes pratiquées sur les animaux. Parmi les travaux les plus remarquables publiés sur cette importante matière, nous citerons au premier rang ceux de M. Kunde (1), auquel nous empruntons la base des considérations qui vont suivre.

Cet auteur ingénieux a prouvé expérimentalement qu'en retirant du corps d'un animal une quantité d'eau variable, c'est-à-dire en produisant artificiellement chez lui une condensation du sang qui augmente la proportion des sels contenus dans ce liquide nourricier, on peut produire à volonté des cataractes. Il a démontré qu'on peut, inversement, restituer aux cristallins devenus opaques par ce procédé leur transparence primitive, en rendant approximativement au sang des mêmes animaux la quantité d'eau dont on l'avait momentanément privé. M. Kunde a principalement expérimenté sur des grenouilles. Il introduisait dans le tube digestif ou sous la peau de ces amphibies une certaine quantité de sel gemme. Aussitôt s'écoulait de

(1) Voy. *Zeitschrift für wiss. Zoologie von Kölliker u. Siebold*, t. VIII, H. 4, 1857, p. 466.

toute la surface cutanée une grande quantité d'eau, et avant que l'animal eût atteint le degré de dessiccation qu'il ne pouvait dépasser sans mourir, c'est-à-dire dans l'espace de quelques heures, il se développait une cataracte double. Pour la faire disparaître, il suffisait de plonger la grenouille dans de l'eau, alors même qu'on disposait l'expérience de manière à l'empêcher d'en absorber par la bouche. M. Kunde et d'autres expérimentateurs, en particulier M. Kühnhorn (1), obtinrent, avec plus ou moins de succès, les mêmes résultats sur des grenouilles, des chats et des chiens, en se servant tantôt du sel gemme, tantôt du nitrate de soude, tantôt de solutions concentrées de sucre (2). M. Kunde (3) réussit même à produire des cataractes en plaçant des grenouilles dans un milieu refroidi au-dessous de zéro, et les changements survenus dans la constitution du cristallin furent encore identiques avec ceux qu'on avait provoqués au moyen du sel gemme et du nitrate de soude (4). Dans ce cas, l'opacité met environ vingt-quatre heures à disparaître. On obtient les mêmes résultats en livrant à la congélation des yeux de porc, de bœuf et de veau.

Les cristallins cataractés par ces procédés ont été soumis à l'examen microscopique, et l'on est arrivé aux résultats suivants. L'opacité se produit consécutivement à la formation de petites vacuoles situées entre les fibres cristalliniennes, et dont le contenu liquide a une réfringence différente de celle des éléments de la lentille. D'après Kölliker, les fibres cristalliniennes se ratatinent, laissent transsuder un liquide et donnent naissance, dans les intervalles qu'elles laissent ainsi entre elles, aux vacuoles signalées plus haut.

Il est très probable qu'à cette modification purement physique (5) s'en

(1) *De cataracta aquæ inopia effecta.* Dissert. inaugur. Gryphiæ, 1858.

(2) M. Richardson (*Medical Times and Gaz.*, 31st March 1860) s'est principalement occupé de produire sur des animaux la cataracte par l'introduction de sirops de sucre de canne, de sucre de lait et de glucose sous la peau des grenouilles, ou dans le sac péritonéal de lapins. Il crut, sur l'animal mort, avoir encore obtenu des opacités cristalliniennes, en introduisant pareils sirops dans la chambre antérieure et les avoir fait disparaître en remplaçant le sirop injecté par de l'eau distillée. Nous-même nous avons constamment échoué lorsque nous avons voulu produire des cataractes sur des lapins vivants en injectant soit dans la chambre antérieure, soit dans le corps vitré, des solutions sucrées à divers degrés de concentration.

(3) *Archiv für Ophthalm.*, t. III, A. 2, p. 275.

(4) Il serait difficile d'imaginer que des faits de cet ordre, c'est-à-dire en apparence réservés au domaine de la spéculation scientifique, puissent retentir jusque dans la vie sociale. C'est cependant ce qui est arrivé. En Westphalie, la régie des salines a été condamnée, après un long procès, à 3000 francs environ de dommages et intérêts envers les deux propriétaires d'une pêche, pour avoir dérivé dans un ruisseau très poissonneux les eaux, encore assez fortement salées, devenues impropres à leur exploitation. Bientôt, en effet, tous les poissons, frappés de cécité, se laissèrent saisir avec tant de facilité que certaines personnes en prirent avec les ustensiles les plus grossiers jusqu'à 50 livres en quelques heures. Ceux qui restèrent dans le ruisseau périrent pour la plupart en peu de jours.

(5) Contre la simple soustraction d'eau comme cause de la cataracte, M. Mitchell (*Am. Journ. of med. sciences*, p. 106, 1860) a objecté que le desséchement complet du cristallin

ajoute une autre de nature chimique, résultant tantôt de la pénétration du cristallin par une certaine quantité de sel employé, tantôt du changement de température déterminé pour l'expérience. En effet, cette dernière réussit également bien, soit lorsqu'on soustrait, soit lorsque l'on congèle une partie de l'eau que renferment les tissus de l'animal. Dans l'un et l'autre cas, l'eau se sépare de la matière protéique du cristallin. M. Kunde a tiré de ces faits les conclusions suivantes :

1° Une très faible augmentation de la proportion des sels contenus dans le sang est capable de donner lieu à des altérations très importantes des milieux réfringents de l'œil.

2° Le cristallin est soumis à un mouvement continuel de nutrition.

3° Le courant endo-exosmotique qui préside à cette nutrition s'exerce jusqu'aux parties centrales du cristallin.

Les expériences classiques de M. Kunde ont été reprises par M. Deutschmann (1) qui, outre les vacuoles fibrillaires, trouve aussi de semblables altérations dans les cellules de l'épithélium cristallinien. Comme chez les mammifères, l'introduction de chlorure de sodium sous la peau aboutit [à part chez de très jeunes chats (Kunde)] à une élimination trop prompte du sel pour que pareille introduction puisse retentir sur le cristallin. M. Deutschmann a entrepris l'injection de fortes solutions salines dans la chambre antérieure (10 pour 100). On obtient aussi chez les lapins des opacités superficielles se bornant aux couches corticales les plus antérieures. L'examen histologique montre les mêmes vacuoles de l'épithèle et des fibres comme sur les grenouilles salées. Après plusieurs jours ou plusieurs semaines les altérations rétrogradent sur le lapin laissé en repos.

Chose surprenante, la restitution complète de transparence ne coïncide pas avec une disparition complète des altérations histologiques, les vacuoles devenues excessivement pâles persistent dans les cellules épithéliales et le noyau ne se colore que difficilement avec l'hématoxiline. Il en est de même des fibres cristalliniennes et de leur noyau. Nulle part des signes de destruction et de régénération; les éléments du cristallin reprennent leur transparence, et peu à peu les altérations anatomiques qui ont entraîné leur manque de diaphanéité finissent par se dissiper.

Pour élucider quelle est la cause première qui détermine dans les expériences la production de l'opacité, on plaça un certain nombre de cristallins dans des solutions de sel marin variant de 20 à 2 3/4 pour 100. Dans

à l'air ne produit pas d'opacités, et que les cristallins qu'on dessèche complètement sous une cloche, à une température de 75 à 88 degrés, ne présentent pas de cataractes. Avec raison M. Deutschmann (*Arch.*, t. XXIII) riposte à ce raisonnement que la production de la cataracte dépend du temps qu'on met à cette soustraction d'eau. Lorsqu'elle s'opère avec lenteur, le cristallin reste transparent; une rapide soustraction le trouble. Ainsi, lorsque M. Deutschmann place le cristallin dans un milieu bien séparé de l'air ambiant et complètement desséché par la présence de morceaux de chlorure de calcium, il se trouble et finit par s'émietter, à la moindre pression, en une poudre crayeuse.

(1) *Archiv für Ophthalm.*, t. XXIII, 3, p. 115.

toutes ces solutions le cristallin prend tout d'abord un aspect crayeux; mais, après plusieurs heures de séjour, la zone superficielle s'éclaircit de nouveau et se détache sous forme d'une partie vésiculeuse et transparente des couches opaques sous-jacentes et finit par représenter une vésicule tendue dont le centre se trouve occupé par les parties fortement ratatinées et opaques de la lentille. La ponction de pareille vésicule laisse échapper un liquide qui tient en suspension des cristaux de chlorure de sodium, des cellules épithéliales et des fibres cristalliniennes à un degré varié de décomposition. Les mêmes altérations destructives se rencontrent dans les couches corticales adhérentes au noyau (arrangement en séries régulières de gouttelettes de myéline dans les fibres). Le noyau lui-même, d'aspect laiteux, ne représente qu'une masse amorphe ne laissant plus reconnaître aucune fibre cristallinienne.

Les pesées faites à diverses périodes de cette transformation cataracteuse démontrent que tout d'abord le cristallin *perd* de son poids, mais qu'à mesure que la capsule se soulève en vésicule, on constate une *augmentation de poids*.

Lorsqu'on répète ces mêmes expériences avec des solutions de sucre de raisin à des degrés de concentration élevés, on obtient des résultats analogues, seulement les choses marchent avec moins de rapidité, de façon qu'une solution de sucre à 20 pour 100 produit les effets d'une solution de sel à 5 pour 100, et à mesure qu'on arrive à des concentrations à 2 pour 100, l'action devient nulle, ce qui ne se produit pas pour les solutions salines faibles.

La cause déterminante de toutes ces altérations est la *soustraction d'eau* que subit le cristallin pendant ces expériences. Les anciens expérimentateurs appuyaient principalement la démonstration de leur manière de voir sur la reprise de transparence des cristallins salés ou sucrés, grâce à leur séjour dans de l'eau distillée. M. Deutschmann en voit la démonstration irréfutable dans les *pesées*. D'après cet auteur, les courants endo- et exosmotiques d'un cristallin placé dans une solution forte de chlorure de sodium subiraient les changements suivants :

Tout d'abord, le cristallin, qu'on peut envisager comme une vésicule remplie d'un mélange albumineux, rend beaucoup d'eau au liquide ambiant, son contenu albumineux ne renfermant comparativement aux parties ambiantes que peu de sel. Pendant cette soustraction d'eau, le sel pénètre en quantité dans le cristallin, et, tandis que cet échange d'eau et de sel se produit rapidement, l'échange d'albumine avec le dehors n'a lieu que lentement. Pendant cet échange rapide d'eau et cette déperdition minime d'albumine, le cristallin perd en réalité du poids; mais, à mesure que, par suite de la déperdition d'eau, la substance cristallinienne s'est davantage salée, un ralentissement s'opérera entre le contenu capsulaire et la solution de sel ambiante, tandis que l'échange d'albumine et la reprise de sel continueront, la quantité d'albumine restant constamment insignifiante comme concentra-

tion pour le liquide dans lequel baigne le cristallin. La salaison du cristallin se ralentissant peu à peu, tandis que la désalbumination marche, il doit forcément arriver un moment où la prise d'eau par décharge d'albumine contre-balance et finit par dépasser la soustraction d'eau que la prise de sel dans l'intérieur du cristallin avait fait subir à la lentille. C'est alors que la cristalloïde se soulève en vésicule et que le poids augmente. La démonstration qu'il en est ainsi est donnée par le fait que placé dans le même liquide salé mais albumineux (sérum sanguin), le cristallin s'opacifie, perd *progressivement* de poids et ne se gonfle à aucun moment de l'expérimentation.

Lorsqu'on veut provoquer des cataractes sur des yeux énucléés, on ne réussit avec les solutions sucrées qu'à la condition d'arriver à donner un certain degré de concentration à l'humeur aqueuse ou au corps vitré. Il faut donc employer des solutions sucrées d'au moins 5 pour 100, qui remplacent en quelque sorte les liquides oculaires. On comprend quelle difficulté on doit rencontrer pour arriver, sur l'animal vivant, à un pareil degré de concentration ; aussi a-t-on échoué tout en liant les vaisseaux rénaux après l'injection de grandes quantités de sucre et après avoir constaté, sur l'animal qui avait succombé, dans l'humeur aqueuse 0,2 pour 100, dans le corps vitré 0,3 pour 100 de sucre. Sur les grenouilles seules on peut provoquer par l'introduction de grandes quantités de sucre dans l'organisme la production de cataractes.

Les liquides oculaires devraient donc charrier au moins 2 pour 100 de sucre pour que leurs altérations chimiques provoquent la cataracte *en agissant comme soustrayant l'eau.* Sur les diabétiques qui fabriquent la plus surprenante quantité de sucre, on n'en a constaté que des traces dans les liquides oculaires (0,5 pour 100 dans l'humeur aqueuse, 0,366 pour 100 dans le corps vitré, chez une jeune fille de onze ans dont l'urine renfermait 8 pour 100 de sucre); comme le fait observer avec raison M. Deutschmann, la cornée ne resterait même pas transparente avec un degré de concentration de l'humeur aqueuse en sucre nécessaire pour provoquer une soustraction d'eau dans le cristallin.

Le mécanisme de la production de la cataracte diabétique ne doit donc pas être recherché dans un changement dans les courants endo- et exosmotiques qu'éprouverait la composition chimique différente des milieux ambiants du cristallin chez un diabétique; notre attention doit plutôt se porter sur une perturbation de nutrition *intracapsulaire* à laquelle la présence de sucre, quelque minime qu'en soit la quantité, n'est probablement pas étrangère, sujet que nous aurons encore à traiter.

Quel est le rôle de la soustraction d'eau comme élément étiologique dans la production de la *cataracte sénile,* la plus fréquente de toutes?

Ici, il faut distinguer deux sortes de cataractes séniles : d'abord celle à laquelle tout individu est exposé, pourvu qu'il jouisse d'une longévité suffisante, c'est-à-dire la cataracte dure, foncée ou noire, la cataracte sans

noyau (Wenzel), ou, pour mieux dire ici, la cataracte dans laquelle il y a eu fusion des masses corticales avec le noyau. La seconde forme est la cataracte nucléolaire ou corticale, c'est-à-dire celle où il existe une séparation précise entre un noyau et des masses corticales passant par les différentes phases de transformations cataracteuses progressives et régressives.

Pour la première forme de cataracte le desséchement, la cornification des masses épithéliales dont se compose le cristallin, partant de son centre et allant progressivement vers son enveloppe, est un fait avéré, c'est la déperdition d'eau poussée à un degré plus ou moins accusé qui est l'agent actif dans cette altération purement sénile à laquelle la plupart des individus se trouvent soustraits par la mort et à laquelle un faible nombre est exposé tout en n'atteignant pas un âge très élevé, parce que leur système cutané, leur enveloppe, dont le cristallin fait partie, présente une caducité précoce, se dessèche, se ride, prématurément.

Il est actuellement constaté que le cristallin perd d'autant plus de son eau que l'on s'approche de la soixantaine. Ce n'est pas seulement le changement de couleur, l'augmentation de consistance qui nous fait conclure à pareille déperdition; mais des pesées (Deutschmann) ont démontré que le cristallin d'un individu de soixante ans a déjà perdu comparativement au cristallin d'un sujet de quarante ans 5 pour 100 d'eau. Jusqu'à ce dernier âge, la déperdition d'eau est fort peu sensible, et se chiffre avec celle d'un enfant de trois ans à peine par 0,7 pour 100. Il est probable que le cristallin qui se cornifie en perdant de son poids, laisse échapper une quantité plus ou moins considérable d'eau, mais renferme une égale quantité de matières solides; il n'a par conséquent pas laissé échapper avec l'eau de matières albuminoïdes.

Au contraire, que révèle l'examen chimique des cataractes corticales ou nucléolaires? Pendant la période progressive, une augmentation de poids et d'eau, pendant la période régressive une déperdition du poids d'eau et de masses albuminoïdes. Si la déperdition d'eau joue un rôle aussi dans cette variété de beaucoup la plus fréquente de la cataracte sénile, les choses doivent se passer tout autrement pour ce qui concerne les masses corticales qui, elles, prennent tout d'abord de l'eau en donnant de l'albumine aux liquides ambiants, et, en se desséchant pendant la période régressive, elles rendent non seulement ce surcroît d'eau, mais aussi celle qu'elles renfermaient primitivement, et cela en échangeant, pendant toute cette période de destruction des éléments cristallins, une quantité plus ou moins notable de masses albuminoïdes. Lorsque nous comparons donc une cataracte véritablement desséchée telle que l'est la cataracte sans noyau, la cataracte dure et noire, avec la cataracte nucléolaire absolument régressive, nous constatons pour les deux une déperdition d'eau qui, pour la forme corticale absolument régressive, peut dépasser la perte d'eau de la cataracte dure, mais, tandis que cette dernière montre une conservation quasi complète de ses éléments anatomiques, ainsi que la quantité normale de ses éléments albu-

minoïdes, nous trouvons pour la cataracte corticale une destruction plus ou moins complète de nombre de ses éléments anatomiques qui, en se détruisant et en se desséchant, ont perdu une quantité plus ou moins notable de masses albuminoïdes.

Une identité de conservation anatomique et chimique entre les deux variétés de cataracte *n'existe que pour le noyau* ou, pour mieux dire, pour les parties centrales des deux variétés de cataracte, car nous venons de définir l'une comme dépourvue de noyau par la fusion des masses corticales avec celui-ci. Déjà, par le simple aspect, le noyau d'une cataracte Morgagnienne comparée à une portion équivalente d'une cataracte noire ou d'une cataracte dépouillée de ses parties ramollies (ou condensées après ramollissement), l'identité nous frappera. Il est donc naturel que l'on ait été porté à admettre que dans toute cataracte sénile, le desséchement, la déperdition d'eau, un degré plus ou moins prononcé de cornification, soit l'élément primordial, le point de départ de toute transformation cataracteuse. Pour la véritable cataracte sénile, dure et noire, ce desséchement a suivi une marche centrifuge, progressive, régulière, non interrompue par aucun autre processus chimique; les éléments anatomiques, en conservant leur forme plus ou moins intacte, se sont rapprochés davantage, mais sans que la forme du cristallin ait subi, par cet entassement, un changement notable.

Pour la cataracte corticale, les choses se sont passées autrement. A mesure que le desséchement du cristallin s'est propagé et a empiété sur des couches plus périphériques, il y a eu dissociation entre les parties desséchées, un appel d'eau du dehors vers les parties dissociées et détruites, et l'établissement de processus chimiques plus ou moins complexes qui ne se rapportent pas exclusivement à une déperdition d'eau. Aussi rencontrons-nous des changements notables dans la forme du cristallin, qui, suivant les phases progressives ou régressives de la transformation cataracteuse, se gonfle ou s'aplatit. Tandis que pendant le desséchement progressif de la cataracte noire, l'humeur aqueuse ne présente aucun changement sensible dans sa constitution chimique, il n'en est plus ainsi pour la cataracte corticale. L'humeur aqueuse, d'après les études d'Ed. de Jaeger, renferme alors une quantité bien plus considérable d'albumine (1).

La cause initiale de la transformation cataracteuse serait donc la dessiccation du noyau et son retrait des masses corticales. D'après M. Otto Becker, ce retrait aurait pour conséquence forcée la production d'un vacuum entre le noyau et les masses corticales, vacuum comblé par le suc du tissu cristallinien (liquide des fibres). Un premier échelon pour la perte de transparence est donc posé par la déhiscence des masses corticales du noyau, et par la déperdition de liquide des fibres, ce défaut de transparence s'accentue

(1) *Ueber die Einstellung des diopt. Apparates*, etc. Wien, 1861, p. 143. La quantité normale d'albumine dans l'humeur aqueuse étant de 0,0456 peut monter chez les personnes atteintes de cataracte corticale à 0,3618.

alors de plus en plus par la destruction de la fibre soumise à l'action chimique du liquide qui remplit les vacuoles à l'entour de la fibre. A mesure que la destruction des éléments anatomiques du cristallin change la composition chimique du liquide ambiant de la fibre en y mêlant son détritus, il s'établit forcément avec l'humeur aqueuse un échange d'eau et d'albumine qui peut alors aboutir aux diverses phases de gonflement et de dégonflement du cristallin.

M. Deutschmann (1) rapporte aussi la cause première de la transformation cataracteuse à une sclérose des parties centrales du cristallin. Ce qui fait différer son opinion de la précédente, c'est que le liquide qui s'interpose entre noyau et cortex (à l'établissement d'un vacuum, il ne croit pas) ne proviendrait pas des fibres, mais des parties sclérosées mêmes. L'eau que rend le noyau du cristallin en se sclérosant — car c'est du centre que débute la sclérose — eau qui pendant une sclérose régulière et une forme de cristallin vieillissant est sans nocuité, opacifie par gonflement l'élément fibrillaire, lorsque ce processus de sclérose se fait incomplètement ou d'une manière irrégulière. A la destruction qui suit ce gonflement des éléments lenticulaires, se joint une diffusion très active entre les éléments détruits et les milieux ambiants, en particulier l'humeur aqueuse. Le cristallin rend à l'humeur aqueuse de l'albumine dissoute et en prend de l'eau qui se charge par imbibition de la destruction ultérieure de ces éléments.

Ce qu'il faut retenir comme capital dans l'étiologie de la transformation cataracteuse du cristallin, c'est que la *sclérose*, la tendance à participer en vieillissant à la qualité de tous les tissus épidermoïdaux de se cornifier, est le point de départ de tout et est caractérisée par une *déperdition d'eau*. Lorsque cette déperdition d'eau s'opère d'une façon lente, progressive et absolument régulière, elle aboutit à une cataracte noire, à la fusion des masses corticales avec le noyau, à un ratatinement de la fibre sans destruction de ses éléments anatomiques. L'entassement des fibres desséchées, mais non opaques, donne lieu à une déperdition de transparence qui peut être absolue pour les parties avoisinant l'axe du cristallin, mais qui ne le devient jamais pour les régions équatoriales.

Une perturbation a-t-elle été apportée à cette sclérose physiologique sénile, de manière qu'elle s'opère d'une façon irrégulière (tumultueuse) sur divers points des régions centrales du cristallin, alors le retrait des parties qui se dessèchent, s'opère par *dissociation* des fibres par *interposition* d'un liquide menaçant la conservation des qualités anatomiques de la fibre qui se détruit sous l'action chimique de ce liquide, et aboutit en dernier lieu à une *dessiccation* de ses éléments détruits, qui n'ont pas seulement rendu aux liquides dans lesquels baigne le cristallin, l'eau qu'elles renferment, mais aussi une partie de leurs substances solides.

Nous sommes donc tous exposés, avec l'âge, et surtout si nous devions

(1) *Archiv.*, t. XXV, 2, p. 236.

devenir centenaires, à cette dessiccation ou cornification que représente la cataracte noire; mais cette momification peut, aussi bien que la décomposition anatomique qui représente la cataracte corticale, être hâtée, et ici la régularité et l'intensité avec laquelle le cristallin subit la soustraction d'eau qui s'y opère physiologiquement, peuvent présenter des fluctuations qui deviennent des causes originaires de la cataracte. La mort lente vers laquelle chemine le cristallin, lorsqu'en se ratatinant il se dessèche, tout en conservant la transparence de chacun de ses éléments (le défaut de transparence d'ensemble résulte de l'entassement de ces mêmes éléments), réclame deux conditions primordiales : 1° que le ralentissement dans la pénétration du suc nutritif vers le centre du cristallin, soit progressif, mais régulièrement décroissant, et 2° que la déperdition d'eau et sa décharge à travers les parties périphériques et la capsule du cristallin s'opèrent de même d'une manière régulière et proportionnellement ralentie à la dessiccation de la lentille.

Nous saisirons de suite l'ordre des perturbations dans la santé générale et locale du cristallin même, qui peuvent rendre impossible la marche régulière de ce desséchement physiologique progressif du cristallin, soit en le précipitant, soit en lui imprimant une allure irrégulière, par saccades. Nous avons tout d'abord à enregistrer ici :

1° Les troubles circulatoires généraux et locaux qui amènent vers le cristallin une quantité insuffisante de suc nutritif et d'eau et peuvent devenir une cause pour hâter ou pour rendre irrégulière la déperdition d'eau que doit physiologiquement subir un cristallin qui vieillit.

2° Sans avoir à accuser en rien la circulation générale ainsi que la circulation locale de l'œil, la composition chimique du sang et consécutivement celle des liquides oculaires peuvent avoir subi un changement tel que l'eau que le cristallin en se desséchant, doit, avec une régularité parfaite, décharger en dehors de sa capsule, se déverse avec trop de difficulté, ou se trouve attirée avec trop d'intensité, ou avec des intermittences de lenteur ou de rapidité anormales.

3° Enfin la circulation et la composition chimique du sang peuvent être normales, et pourtant l'eau qui doit s'échapper des parties centrales du cristallin qui vieillit, se trouve retenue par des anomalies dans la constitusion anatomique des fibres périphériques du cristallin, ainsi que dans sa capsule, et c'est ici qu'on peut invoquer surtout la prédisposition héréditaire, un manque de vitalité de la fibre et de la capsule.

On comprendra aisément que le cristallin peut subir un desséchement régulier ou par saccades lorsque les liquides ambiants qui charrient les éléments nutritifs, subissent, eux, un appauvrissement progressif ou intermittent par suite d'un apport moindre de sang artériel vers les parties de l'œil destinées à déverser ces liquides nutriciers. Cet appauvrissement en sang artériel peut être rapporté à un trouble circulatoire local, c'est-à-dire oculaire, et il est bien connu que toutes les choroïdites antérieures atro-

phiantes, toutes les dégénérescences pigmentaires avancées de la rétine, finissent par se compliquer d'une cataracte polaire antérieure à marche souvent progressive.

A part cette oblitération vasculaire, l'œil et ses parties avoisinantes peuvent devenir le siège de dégénérescences athéromateuses de tout leur système artériel. La sclérose vasculaire, en réduisant le calibre des vaisseaux, atteint souvent plus ou moins la totalité du système vasculaire de l'œil, se combine avec des dégénérescences graisseuses de la sclérotique, des troubles de filtration, et l'on sent qu'une conséquence presque inévitable de tous les processus glaucomateux est la transformation cataracteuse du cristallin.

En outre, la perturbation dans la nutrition et la succulence du cristallin indispensable pour assurer sa transparence, peut résulter de vices circulatoires généralisés, que M. Michel (1) rapporte surtout à des altérations de sclérose des parois de la carotide. Le fait est indéniable que l'on rencontre le marasme cristallinien sur des sujets qui ne présentent aucun signe autre de sénilité précoce. On est même quelquefois frappé de l'aspect de santé parfaite que présentent certains sujets cataractés. Une exploration attentive de leur appareil circulatoire, laisse ici fréquemment découvrir la cause dans des changements de leurs parois artérielles, surtout du côté des carotides. Il est vrai que, pour acquérir une habitude suffisante au toucher, il faut s'exercer fréquemment, mais cette habitude prise, on reconnaîtra facilement que lorsqu'il s'agit de cataractes unilatérales, ou de cataractes beaucoup plus avancées sur un œil, la carotide primitive du même côté présente fréquemment des signes irrécusables de sclérose de ses parois, de rapetissement de calibre, de tortuosité (2).

Il ne paraît pas peu vraisemblable que les troubles circulatoires, dans la carotide primitive d'un seul côté, puissent retentir de préférence sur l'œil et le cristallin du côté correspondant, de même qu'on ne saurait nier que le changement dans la transparence des cristallins donne fréquemment le signal pour des troubles circulatoires dont des attaques apoplectiformes représentent la terminaison. Il ne faut pas non plus oublier que l'ergotisme, qui, dans ses manifestations, peut aboutir, par constriction et oblitération vasculaire, à la gangrène des extrémités, est signalé comme un des agents provoquant la cataracte.

(1) *Das Verhalten des Auges bei Stoerungen im circulationsgebiete der Carotis. Beiträge zur Ophthalmologie. Festschrift zu Ehren.* Prof. Horner's. Wiesbaden, 1881. p. 1.

(2) Les observations de M. Michel se rapportent à 53 cas qui se répartissent de la manière suivante : dans 14 cas il se rencontre une cataracte unilatérale et la sclérose carotidienne prédominait ou existait exclusivement du côté où siégeait la cataracte ; dans 21 cas de cataracte double, la cataracte était plus précoce et plus avancée sur le côté où la sclérose carotidienne se trouvait plus accusée ; dans 9 cas de développement simultané et égal de la cataracte, la sclérose se présentait à un degré identique sur les deux carotides ; enfin dans 8 cas la cataracte coïncidait avec une sclérose carotidienne et un gonflement de la glande thyroïdienne.

Toute l'attention des praticiens doit donc se porter sur la circulation générale, et particulièrement sur celle des carotides. La présence de l'albumine en quantité constante dans les urines (sans axes de fibrine) éveillera aussi notre attention sur un vice cardiaque, et l'on n'oubliera pas combien l'alcoolisme prédispose à l'artériosclérose généralisée sur des sujets avancés en âge pour donner lieu au développement de la *cataracte cachectique*, sans que pour cela la composition chimique et anatomique du sang ait subi une modification sensible.

Vouloir expliquer par ces vices circulatoires et la plus ou moins grande prédisposition que peuvent y présenter les divers sujets, la prédisposition héréditaire à la cataracte (Michel), nous paraît peu heureux.

Pour ce qui regarde la composition chimique du sang comme cause prédisposante au développement de la cataracte par retentissement sur la qualité chimique des liquides ambiants du cristallin, nous devons parler ici de deux formes de cataractes : la diabétique et la néphrétique.

La *cataracte diabétique* se rencontre relativement rarement, ou du moins, même en procédant d'une façon assez méthodique à l'examen des urines pendant un temps suffisamment long pour poser chez nos malades le diagnostic du diabète, comme étiologie des troubles cristalliniens. On doit regarder comme un peu fantaisiste l'appréciation de de Graefe, qui estime le chiffre des cataractes diabétiques à 25 pour 100 de toutes les cataractes; même l'estimation à 4 pour 100 (Segen) ou à 3 pour 100 (J. Mayer) est entachée d'exagération. Bien plus voisin de la vérité est le chiffre de 0,6 pour 100 de Fauconneau-Dufresne, car, comme O. Becker, qui, sur 60 000 malades, ne trouve que 6 diabétiques et 12 cataractes, nous voyons, dans notre tableau de la répartition des divers genres de cataractes, sur 40 000 malades, 16 personnes atteintes de cataracte diabétique, c'est-à-dire 0,04 pour 100.

C'est ici l'occasion de se demander si l'on doit regarder la cataracte, chez des personnes ayant dépassé la cinquantaine et atteintes de diabète, comme réellement due au diabète, d'autant plus que chez ces diabétiques âgés, la cataracte *ne se différencie en rien* comme caractères anatomiques de la cataracte sénile. Nous nous sommes habitués à envisager tout ce qui se rencontre de morbide chez un syphilitique comme appartenant à la syphilis, toute altération morbide d'un diabétique comme se rapportant à cette maladie : il serait temps d'en finir avec ces procédés routiniers.

Malheureusement nous ne trouvons pas (comme pour la syphilis, une forme caractéristique d'iritis) chez les diabétiques jeunes, une cataracte de forme particulière, et, avec raison, M. Otto Becker fait observer que la cataracte, envisagée par M. Foerster comme caractéristique, n'est que la cataracte molle, débutant dans les couches corticales sous-capsulaires, et laissant, pendant un certain temps, le noyau transparent, qui finit par subir le même ramollissement par transformation cataracteuse. Suivant M. Foerster, « la couche corticale, s'opacifiant tout d'abord, est juxtaposée à la capsule; un halo mince gris bleuté s'étale le long de toute la surface antérieure du

cristallin, et sa juxtaposition au bord pupillaire prouve qu'il existe dans les couches les plus externes de la masse corticale. A part l'arrangement en secteurs qui accompagne constamment l'opacification de cette couche superficielle, elle présente une teinte absolument homogène. Mais, tandis que la production des facettes des secteurs de la surface du cristallin représente autrement une des dernières phases de la transformation cataracteuse, elle se montre ici dès le début. Le noyau et les couches profondes de la masse corticale sont ici encore complètement transparents, ainsi qu'on le reconnaît nettement à l'éclairage oblique et par la lumière qui traverse ces parties. Pendant l'espace de peu de semaines, l'opacité se propage alors aux couches situées plus profondément dans le cristallin, et il se développe finalement une cataracte dépourvue de noyau, bleuâtre et molle, qui ne se différencie en général plus de celle des jeunes sujets. Toujours cette transformation cataracteuse a lieu sur les deux yeux. « Je ne l'ai, continue M. Foerster, rencontrée que chez des jeunes diabétiques, à peu près jusque vers vingt-quatre à vingt-six ans, et l'aspect du cristallin est tellement caractéristique au début de ce processus, que j'ai plusieurs fois, par suite de cet examen, pu prédire la présence de sucre dans l'urine. »

A cela nous ferons remarquer que nous, qui disposons d'un matériel clinique considérable, pour lequel le chiffre des cataractes est double de celui d'autres cliniques (12 pour 100 au lieu de 6 pour 100), nous rencontrons, avant vingt-six ans, un nombre si restreint de cataractes, que la comparaison avec le chiffre insignifiant de cataractes diabétiques des jeunes sujets sera bien difficile à établir, à moins d'avoir pris par écrit une description détaillée de chaque cas. Combien de fois M. Foerster aura-t-il donc pu prédire la présence de sucre chez de jeunes sujets si, à l'instar de ce qui se passe chez nous d'après notre statistique, une seule cataracte diabétique se présente chez un sujet âgé de moins de trente ans, parmi 40 000 malades, car combien de quarantaines de mille malades défilent donc devant le clinicien le plus occupé! C'est donc juger plutôt théoriquement la question que de se croire autorisé de mémoire à établir entre les cataractes des jeunes sujets non diabétiques et diabétiques la moindre différence (1).

(1) M. Otto Becker (*loc. cit.*, p. 164), qui a fait de l'étude du cristallin son sujet de prédilection, s'exprime de la manière suivante : « En résumant tout ce que m'a donné ma propre observation et celle empruntée à la description des autres, le développement de la cataracte des jeunes diabétiques s'opère de la manière suivante : Tout d'abord la zone équatoriale se trouble, alors dans la plupart des cas il se produit au début une opacité dans les couches corticales postérieures, et, lorsque celle-ci s'est développée, une semblable apparaît dans les couches antérieures. Contrairement à ce qui se produit pour la cataracte sénile où l'opacité corticale s'adjoint à la sclérose du noyau, mais en harmonie avec ce qui se passe pour la plupart des cataractes molles à évolution rapide, ce sont d'abord les couches sous-jacentes à la capsule les plus périphériques qui sont atteintes. A ce moment l'on ne peut constater ni gonflement ni ramollissement du cristallin, et pourtant il faut convenir que très promptement le dessin de l'étoile du cristallin apparaît. Mais je considère justement ce symptôme qu'on rencontre aussi dans toutes les autres cataractes molles, comme le premier signe de l'aspiration d'eau par le cristallin ».

Seul l'examen chimique, après l'extraction, trouvera dans la cataracte diabétique des traces de sucre qui ne se rencontrent pas dans d'autres cataractes, et la présence du sucre sera d'autant plus accusée qu'au moment de l'opération le patient excrétait une plus grande quantité de sucre; aussi ne faudra-t-il pas s'étonner si, à un moment de forte diminution du sucre dans les urines, les traces en étaient introuvables dans le cristallin, comme cela s'est rencontré 7 fois sur 24 cas que renferme le tableau dressé par M. Becker (*loc. cit.*, p. 166).

Comment la présence du sucre dans l'humeur aqueuse et le corps vitré, et son passage dans le cristallin agissent-ils? En transportant les expériences assez grossières pratiquées sur les animaux, sur le cadavre et sur les cristallins extraits de l'homme dans le domaine clinique, nous avons exposé (p. 840) que les milieux de l'œil devraient renfermer 2 pour 100 de sucre pour troubler le cristallin par soustraction d'eau, fait qui ne se présente jamais, et que les milieux peuvent déjà montrer une quantité assez accusée de sucre (0,5 pour 100 d'après Deutschmann) sans produire de trouble dans le cristallin. Évidemment il n'y a pas de comparaison à établir entre une expérience sur un cristallin extrait ou dans un œil énucléé, où l'on veut déterminer la quantité de sucre nécessaire pour produire rapidement une cataracte, et la soustraction fort lente et continue que peut présenter, ainsi que le fait observer M. Heubel, même une quantité de sucre infiniment moins élevée que celle que nécessiteraient les expériences précitées.

L'hypothèse de Claude Bernard que la concentration du sang devrait, par la soustraction d'eau qu'elle fait subir au cristallin, déterminer à elle seule la formation de la cataracte, est déjà réfutée par le fait que la production de la cataracte n'est nullement en rapport avec l'intensité du diabète, et que le chiffre des diabétiques cataractés est relativement fort peu élevé Il est donc indispensable que, chez certains diabétiques, le cristallin présente des conditions anatomiques qui rendent la présence de faibles quantités de sucre dans l'humeur aqueuse et le corps vitré particulièrement préjudiciable pour le maintien de sa transparence.

Le lien, pour expliquer la production de la cataracte, qui ne se rencontre que chez un nombre relativement fort peu élevé de diabétiques, nous échappe pour le moment encore absolument, et on n'est guère plus avancé en déclarant, avec M. Becker « qu'il existe un certain nombre d'affections constitutionnelles de l'organisme qui, altérant la composition du sang et de la lymphe, fournissent au cristallin un matériel nutritif anormal, et donnent, *dans certains cas*, lieu à la formation de la cataracte. Parmi celles-ci se trouve le *diabetes mellitus.* » Cette idée, les anciens la formulaient d'une manière absolument identique sans connaître la présence du sucre ni dans le sang, ni dans les milieux de l'œil.

Parmi les affections constitutionnelles, celle qu'on a en dehors du diabète le plus fait intervenir dans la production de la cataracte, c'est la néphrite chronique, et M. Deutschmann, pour faire pendant à la cataracte diabé-

tique, a créé le nom de *cataracte néphrétique*. Nous avons, au début de cette étude, admis comme prédisposition au développement de la cataracte les lésions cardiaques, et principalement la dégénérescence athéromateuse des gros troncs artériels (Michel) (1). Il faudrait, dans une statistique, éliminer tout d'abord les cas où l'albuminurie se rattache à pareilles lésions, et fournit un lien bien plus utilisable pour expliquer le marasme cristallinien que ne le fait la présence d'une quantité minime plus notable d'albumine dans les milieux de l'œil. M. Deutschmann (2) s'appuie, du reste, sur des chiffres si petits, que les probabilités mathématiques sont loin d'être sauvegardées, car, sur 226 cataractes, il trouve 11,1 pour 100, dont la lésion rénale est déduite de la présence de l'albumine; la néphrite, confirmée par la présence de cylindres de fibrine, ne se trouve que dans 5 pour 100. M. Landsberg (3), qui, d'après Charcot, n'admet même pas la présence des cylindres fibrineux comme un signe indiscutable de la néphrite, trouve, sur 327 cas, 17 malades qu'on peut déclarer brightiques, mais seuls, 5 de ces malades ne montraient pas d'autres complications; il reste donc 12, dont 5 étaient simultanément atteints d'hypertrophie du ventricule gauche, 2 de vices des valvules mitrales et d'hypertrophie du ventricule droit, 2 d'endocardite chronique, 2 de troubles digestifs et 1 de cirrhose du foie.

Avant de créer le nom de cataracte néphrétique, on aurait tout d'abord dû établir quelle est la proportion des cataractes chez les personnes atteintes de maladie de Bright; elle doit être évidemment minime parce que, jusqu'à présent, elle a échappé aux cliniciens les plus expérimentés. Il ne suffit pas, comme M. Deutchsmann le pense, d'établir la fréquence de l'albuminurie chez les vieillards cataractés et de la mettre en opposition avec la fréquence de l'albuminurie ou de la néphrite chez des vieillards (non cataractés) en général.

Mais aurait-on même établi une coïncidence aussi évidente de la transformation cataracteuse avec les altérations inflammatoires et dégénératives des reins, comme cela est prouvé pour les diabétiques, aurait-on comme conséquence de cet état démontré un accroissement de la quantité d'albumine que renferment les milieux de l'œil, qu'on n'en saurait encore tirer aucune déduction sur l'influence directe de cet accroissement d'albumine dans les humeurs aqueuse et vitreuse sur la production de la cataracte, car il reste démontré que cet accroissement seul ne suffit pas, attendu que le chiffre des brightiques cataractés est infiniment restreint, comparativement à ceux pour lesquels le changement chimique des milieux de l'œil qui en dérive ne fait courir aucun danger à la transparence de leur cristallin.

Il nous reste au point de vue étiologique à envisager certains états mor-

(1) Fait déjà signalé par nous en 1868 (deuxième édition, t. II, p. 118).
(2) *Archiv für Ophthalm.*, t. XXIX, 3, p. 196.
(3) *Ibid.*, t. XXX, 4,

bides où la soustraction d'eau que subit le sang doit être regardée comme la cause de la cataracte. — Il n'existe pas, à coup sûr, d'affection où le sang perde, en un temps donné, une aussi grande quantité d'eau que dans le choléra. Il en résulte que, dans cette maladie, le sang, pour se réparer, doit attirer, en quelque sorte, avec avidité l'eau qui fait partie des sucs parenchymateux. Toutefois nous devons avouer que, jusqu'à présent, les auteurs n'ont pas encore observé chez les cholériques de troubles de transparence du cristallin. La rapidité avec laquelle les troubles de la circulation entraînent la mort est peut-être la cause pour laquelle on n'a pas encore observé de cataracte dans le choléra. Si, en pareil cas, des troubles cristalliniens se sont produits, ils devaient, comme sur les animaux, disparaître peu de temps après la mort ou après la guérison de l'attaque, vu qu'il ne s'effectue probablement pas ici d'autres changements anatomiques qu'une production de vacuoles susceptibles de disparaître.

Nous avons déjà mentionné l'*ergotisme* parmi les affections portant un préjudice marqué à la circulation générale, M. Ignace Meyer (1) a publié des observations très concluantes d'après lesquelles il est constant que l'ergotisme prédispose au développement de la cataracte.

Le symptôme le plus marquant signalé par M. I. Meyer chez les personnes affectées d'ergotisme qui furent plus tard atteintes de cataracte, consiste dans des crampes, parfois très violentes, avec contracture consécutive et anesthésie des pieds. Ces troubles nerveux font involontairement penser aux phénomènes du même ordre qui s'observent chez les animaux auxquels on ingère une certaine quantité de sel gemme et au sang desquels on enlève ainsi une forte proportion d'eau. Ces mêmes crampes se produisent chez les cholériques. Les malades offraient en outre une coloration blanche ou jaunâtre de la peau, sensiblement refroidie. Si l'on pense encore à la sécheresse du gosier et à la fréquence des gangrènes cutanées qui s'observent dans l'ergotisme, on ne peut s'empêcher d'être frappé de l'analogie de ces accidents avec ceux qui reconnaissent pour cause la soustraction d'une grande quantité d'eau aux différents tissus, dans un espace de temps limité. Ici cependant on pourrait attribuer, à la rigueur, à une cause locale les troubles circulatoires qui retentissent dans le cristallin.

Peu de temps avant l'intéressante découverte de M. I. Meyer, M. de Villebrand (2) avait avancé que l'ergot de seigle possède une action spéciale sur les fibres musculaires lisses, et l'avait recommandé contre les paralysies de l'accommodation pour activer les contractions du muscle ciliaire. En rapprochant ces deux faits, on pourrait supposer que l'ergotisme se complique d'un état spasmodique fréquemment répété de l'appareil musculaire du cristallin, état qui a très probablement pour effet, d'après les belles recherches de MM. Otto Becker (1) et Leber (2), de diminuer la quantité du

(1) *Archiv für Ophthalm.*, 1862, Bd VIII, A. 2, S. 120.
(2) *ibid.*, t. IV, A. 1, S. 341.

sang qui afflue, pour la nutrition de la lentille, vers les parties antérieures du tractus uvéal, de *rétrécir l'espace périlenticulaire* et, par conséquent, d'altérer cette nutrition. Si l'on veut rapporter à une cause locale les troubles de transparence du cristallin qui sont produits par l'ergotisme, celle que nous venons de supposer nous semble bien plus naturelle que celle de M. I. Meyer, qui accuse les contractions spasmodiques des muscles externes de la production de la cataracte. Une contraction partielle et plus ou moins permanente telle que la réclame la correction de l'astigmatisme par modification de courbure du cristallin vient encore tout récemment d'être mise en avant comme cause de la cataracte (Vacher).

Tandis que, dans les affections que nous venons de passer en revue, nous avons regardé la production de la cataracte comme le résultat de la soustraction d'une certaine quantité d'eau aux parenchymes, soustraction compensatrice de la déperdition d'eau subie par la masse du sang, dans le *marasme sénile*, au contraire, la diminution survenue dans la proportion d'eau que contiennent les tissus résulte de l'insuffisance de l'afflux sanguin qui s'opère vers ces parties. L'embarras et le ralentissement de la circulation par les *altérations séniles du cœur, de ses orifices et de l'aorte* (3), l'élargissement des veines, l'affaiblissement de l'élasticité propre des vaisseaux, enfin l'imperméabilité d'une portion du système vasculaire (Durand-Fardel) (4), voilà autant de faits qui rendent bien compte de l'amoindrissement qu'on observe dans l'huméfaction des tissus. M. le docteur C. Platzer a examiné à ma clinique, à partir du mois de juin 1885 jusqu'à la fin du mois d'août, tous les cas de cataracte qui se sont présentés, pource qui concernait leur système circulatoire. Le nombre des cas était de 108. Le tableau dressé de ces examens a donné un résultat qui concorde sensiblement avec celui du professeur Michel, exposé dans son travail original et dans la thèse de son élève.

Il existe peu de parties du corps où les altérations séniles des vaisseaux soient aussi prononcées que dans l'œil. Qu'y a-t-il donc de surprenant à ce qu'elles retentissent tout d'abord sur un organe, tel que le cristallin, dont la nutrition si délicate est très intimement liée à l'intégrité de la circulation sanguine locale? Ajoutons que les recherches de feu H. Müller et de MM. Donders et Coccius ont fait connaître une altération sénile particulière à l'œil, consistant dans l'épaississement des membranes vitreuses que cet organe contient et dans la superposition à ces dernières de productions de même nature. Rien de plus naturel que d'attribuer encore à ces phénomènes

(1) *Ueber die Lageu. Function der Ziliarfortsätze*, etc. (*Wien. Med. Jahrbücher*, 1863, S. 149, et *ibid.*, 1864, S. 3).

(2) *Archiv für Ophthalm.*, t. XI, A. 1, S. 26.

(3) C'est cette idée exposée nettement dans la seconde édition de cet ouvrage et formulée d'une manière identique dans cette édition t. XII, (voy. p. 851) que M. Michel a poursuivie ultérieurement.

(4) *Traité clinique et pratique des maladies des vieillards.* Paris, 1854 p. 705.

le pouvoir d'entraver les courants endosmotiques par lesquels le cristallin reçoit ses matériaux de nutrition, et de diminuer ainsi la quantité d'eau nécessaire à la conservation de sa transparence.

D'ailleurs, les caractères principaux de toute cataracte sénile sont, à proprement parler, ceux d'un desséchement véritable. Dans les cas où, chez les vieillards, les masses corticales présentent des altérations plus profondes et perdent complètement leur structure anatomique, de manière à ne plus former qu'une sorte de détritus, on admet actuellement pourtant une simple déperdition d'eau du noyau comme l'origine de modifications chimiques très complexes, dans lesquelles l'élément anatomique primitif du cristallin a fini par disparaître. *Nous persistons donc à envisager la cataracte sénile comme une véritable forme de gangrène avec ses deux variétés, la gangrène sèche et la gangrène humide.*

En terminant, il nous semble à propos de signaler les connexions qui existent entre les lésions de l'appareil cristallinien et certaines *altérations de la peau* (1). A ce propos déjà, nous avons fait mention de la gangrène tégumentaire qu'on rencontre dans le diabète, le choléra-morbus, l'ergotisme, et que nous retrouvons comme un symptôme assez commun dans le marasme sénile. En dehors de cette altération, chacun sait qu'on observe assez souvent, dans les mêmes états morbides et dans le marasme sénile, des affections cutanées moins graves (surtout l'eczéma), simultanément avec le développement de la cataracte. Si, enfin, une déperdition d'eau très rapide, comme celle dont le choléra offre un exemple, altère si notablement l'élasticité et la turgescence de la peau, que les plis soulevés sur le dos de la main et au cou ne s'affaissent qu'à la longue, pourquoi n'admettrait-on pas une analogie lointaine d'effets produits entre cette maladie et le marasme sénile, où cette persistance des plis cutanés produits artificiellement est un symptôme constant, sans cesse rapporté dans les observations de cataracte des vieillards ?

Il est bien difficile de donner quelques données valables par la répartition de la cataracte parmi les diverses classes de la société et de se rendre compte si certaines professions prédisposent à l'évolution de cette maladie. De tout temps on a regardé les ouvriers exposés à une très grande chaleur, par suite à de très fortes transpirations, comme exposés à contracter la cataracte. Il est utile de rappeler qu'on veut avoir vu hâter l'évolution de la cataracte débutante par les transpirations artificielles fréquentes et provoquées au moyen des injections avec la pilocarpine (Landsberg). On cite de même comme favorisant la cataracte la chaleur rayonnante à laquelle certains métiers, comme celui des souffleurs de verre, expose fréquemment

(1) Cette corrélation de la cataracte avec certaines affections cutanées a été plus tard reprise par M. Rothmund (*Archiv für Ophthalm.*, t. XIV, 1, p. 159). Il s'agit d'une maladie cutanée mal définie qui se présentait dans les premiers mois de la vie simultanément avec la cataracte.

les yeux, et on rapporte des observations plus ou moins sujettes à caution où un séjour de peu de durée dans un milieu surchauffé et à chaleur rayonnante (four à plâtre) aurait donné lieu à l'évolution instantanée de la cataracte.

Il est de même excessivement difficile de se renseigner sur la répartition géographique des maladies du cristallin lorsqu'on ne veut se tenir qu'aux rapports cliniques isolés partant des diverses contrées. Il est pourtant démontré que les pays vignobles sont aussi ceux où l'on rencontre le plus grand nombre de cataractes. Rien de précis sur la répartition de cette maladie dans les pays du Nord comparativement aux pays chauds. La bien moins grande longévité dans les régions tropicales explique pourquoi l'on ne signale pas une prédisposition plus notable à la cataracte (comme on devrait théoriquement s'y attendre) en comparant la fréquence de cette maladie dans les pays du Nord. Tout en tenant compte de la densité de la population, des moyens de facilité de transport, on pratique un nombre infiniment plus considérable d'extractions de cataracte à Saint-Pétersbourg qu'à Rio de Janeiro.

Ce qui rend si difficile à élucider ces questions, c'est que la personnalité qui recueille les chiffres pour la statistique, les conditions d'appui officiel plus ou moins puissantes pour recruter le matériel des malades influencent sensiblement le résultat que donne la statistique. En outre, ces résultats se modifient notablement dès qu'on arrive à manier des chiffres plus considérables. Ainsi, lorsque je fis faire sur un nombre de 13 290 malades, pour la monographie de M. Otto Becker (*Graefe-Saemisch*, t. V, p. 470), la répartition des diverses formes de cataractes, on trouva un nombre pour 100 de maladies du cristallin de 16,5 comparativement au chiffre des malades. Lorsque récemment (voyez plus loin pour les tableaux) je fis compulser à cet égard un chiffre trois fois plus considérable, les maladies du cristallin ne présentèrent pour 40 000 malades que 12,09 pour 100. Ce chiffre se serait certainement encore sensiblement réduit, si l'on avait recueilli sur un égal nombre d'années le double de malades, car si je consulte mes livres d'opérations, je vois que le chiffre des opérations de cataractes ne se trouve nullement accru en comparaison de l'accroissement du chiffre des consultants.

Il résulte de ce qui précède que le chiffre pour 100 varie donc sensiblement même déjà pour une seule et même personne suivant le nombre de malades qu'on comprend dans une statistique, et qu'à mesure que le matériel d'une clinique s'accroît, aucune proportion n'est maintenue entre cet accroissement et la proportion pour 100 des maladies du cristallin.

Cette proportion, M. Cohn (1) l'évalue suivant une période de cinq années de 5,5 à 6,1 pour 100. En consultant le tableau dressé par M. Becker (*Graefe-Saemisch*, t. V, p. 305-306) nous ne trouvons sur 129 414 malades que 4,9 pour 100 de maladies du cristallin. La différence la plus choquante se ren-

(1) *Jahresbericht di Negel*, 1872, p. 168.

contre juste entre deux praticiens qui exercent à proximité de quelques lieues l'un de l'autre : ainsi Alex. Pagenstecher signale sur 14 619 maladies oculaires observées à Wiesbaden, 9,3 pour 100 d'affections cristalliniennes, tandis que son voisin, M. Steffan, à Francfort, n'observe sur 32 595 malades que 4,2 pour 100 d'affections du cristallin. Même en tenant compte de la réduction qu'apporte ici la compulsion d'un chiffre bien plus notable de malades sur l'évaluation pour 100 de maladies du cristallin, on voit que dans une seule et même région les renseignements donnés par un seul confrère auraient conduit à une déduction au point de vue de la répartition géographique de la cataracte absolument différente.

Bien plus concluant est le résultat lorsqu'un seul et même opérateur exerce à diverses époques dans divers pays comme cela est arrivé pour M. Knapp qui, à Heidelberg, trouve sur 10 004 maladies 7,6 pour 100 d'affections cristalliniennes, et à New-York sur 6379 maladies oculaires que 5,5 de maladies du cristallin, chiffre pour 100 qui serait encore sensiblement inférieur si le nombre des maladies avait été égal à celui des maladies observées à Heidelberg.

ARTICLE III

DES DIFFÉRENTES VARIÉTÉS DE CATARACTE.

A. — *Cataracte molle, liquide, juvénile* (*Phacohydropisie*).

La cataracte entièrement molle, ou cataracte liquide, ne s'observe que chez les jeunes sujets et ne conserve, en général, cette fluidité complète qu'un temps limité après sa formation. Le caractère anatomo-pathologique essentiel de cette cataracte, c'est qu'après formation de nombreuses vacuoles une déhiscence se produit dans toute l'étendue de la masse cristallinienne, occupant tout aussi bien les couches centrales que les parties périphériques. Impossible donc de différencier ici, à aucune période de l'évolution de la cataracte, le noyau et les masses corticales. L'apparition simultanée de l'étoile avec les premières traces du trouble de transparence, et qui précède sur le second œil parfois toute opacité, démontre qu'il s'agit ici d'une dissociation des éléments anatomiques, dissociation que nous pouvons poursuivre jusque vers le centre du cristallin même. Avec une très grande rapidité cette dissociation est suivie de la dissolution des éléments anatomiques, qui se ramollissent et finissent dans nombre de cas même par former une masse complètement liquide.

Ce contenu, en subissant la dégénérescence graisseuse, ne constitue bientôt qu'une émulsion uniforme, dans laquelle nagent à la fois de grandes gouttelettes oléagineuses à contours foncés, des cristaux de cholestérine et de margarine, enfin des masses vitreuses qui ne sont autres que les vestiges agglutinés de la membrane des fibres. Le défaut de consistance du cristallin

est d'ailleurs d'autant plus prononcé que le nombre des fibres cristalliniennes dont la membrane s'est détruite et dont le contenu s'est émulsionné est lui-même plus considérable.

Cette dégénérescence émulsive, qui débute dans les couches corticales externes, se propageant rapidement, s'étend à la totalité des éléments du cristallin. La capsule renferme, à la suite de cette liquéfaction, un contenu qui présente l'aspect et la consistance du lait ou de l'amidon cuit très dilué. Comme cette membrane ne s'oppose pas aux courants d'endosmose et d'exosmose, il en résulte ordinairement que la consistance de son contenu s'accroît insensiblement par la déperdition d'une partie de l'eau qu'il renferme et la suraddition de nouveaux produits solides qui s'y déposent sous la forme de masses cristallisées ou graisseuses.

La cataracte juvénile peut donner lieu à la formation de diverses formes de cataractes, dont la plus fréquente est la *cataracte membraneuse* ou *aride siliqueuse*. Ici l'imbibition d'eau qui a précédé la destruction fibrillaire et l'émulsion s'arrête, une fois son œuvre accomplie dans tout l'espace capsulaire; le cristallin, perdant alors ses masses liquides, se dégonfle et se transforme en une sorte de galette, dont l'épaisseur ne dépasse guère 2 millimètres et ne mesure souvent sur les parties amincies du bord qu'un millimètre. La capsule présente assez fréquemment alors, dans les parties correspondantes à l'ouverture pupillaire, un épaississement et les altérations de la cataracte capsulaire, dont nous aurons à nous occuper ultérieurement.

Le contenu peut non seulement subir une condensation très notable, mais par le dépôt de grandes quantités de sels calcaires se transformer en *cataracta calcaria* (*gypsea*). Surtout lorsque, avec cette condensation du contenu, avec sa transformation calcaire, il s'est surajouté la production d'une cataracte capsulaire, que la galette que le cristallin dégénéré présente s'est ombiliquée, on constate que ses attaches zonulaires se sont libérées, qu'il présente une mobilité particulière, que la cataracte membraneuse et calcaire est devenue en outre trémulante ou *natatoire* (*natatilis*). On a aussi assigné à pareilles cataractes membraneuses le nom de cataracte *élastique* parce que, attachée seulement par quelques points au corps ciliaire (mais ces parties de la zonule présentent une assez forte résistance), elle se replie comme un feuillet élastique en avant dès qu'on tâche de l'abaisser ou de la dilacérer avec une aiguille.

Cette déperdition *progressive* de l'eau du cristallin n'est pas absolument la règle, et l'on peut la voir s'arrêter à un certain moment. La cataracte présente alors, dans un certain nombre de cas, un sac aplati rempli d'une émulsion qui présente certaines parties plus denses et donne à cette poche un aspect pointillé dans un milieu d'aspect laiteux. Toutes ces parties se déposent pendant que le sujet se tient debout dans les parties déclives du sac capsulaire, de manière que le segment supérieur du cristallin prend une teinte d'un bleu clair (non jaunâtre, comme pour la cataracte morgagnienne), tandis que le segment inférieur se teinte en blanc crayeux.

Dans ce genre de cataracte à moitié dégonflée, l'épaisseur du cristallin est souvent si sensiblement réduite, qu'en voulant à tort ouvrir pendant l'opération la capsule antérieure avec le cystitome, au lieu de recourir aux pinces-cystitome, on traverse à la fois la capsule postérieure, de façon que le corps vitré fait irruption dans la chambre antérieure et que l'on voit instantanément la pupille prendre une teinte normale, toutes les parties liquides du cristallin ayant été chassées derrière l'iris. Ces cataractes molles à demi dégonflées restent souvent pendant des années sans subir aucun changement et sans que surtout leur capsule présente un épaississement ou des altérations d'aspect sensible. J'ai opéré des malades à trente ans qui faisaient remonter vers dix ou douze ans l'évolution de leur cataracte et chez lesquels le cristallin montrait une liquéfaction absolue avec réduction notable comme quantité et une intégrité en apparence parfaite de la capsule.

Une autre manière de se comporter est représentée par la transformation de la cataracte molle à contenu émulsionné en *cataracta bursata* ou *cystica*. Loin de s'aplatir, le cristallin qui tend à se dégager de ses attaches zonulaires prend la forme sphérique. La capsule augmente sensiblement de solidité, oppose au cystitome une résistance notable (dont triomphent facilement les pinces-cystitome) et montre souvent une cataracte capsulaire très circonscrite qui rend le sac capsulaire ombiliqué. Nous avons extrait de pareilles cataractes inattaquables par le cystitome qui se présentaient sous forme d'un pois à parois tendues, d'autres montraient un sac capsulaire peu tendu et plissé sur toute la surface antérieure, les plis étant dirigés vers la partie ombiliquée de la cataracte capsulaire.

Il est facile de comprendre que ce n'est pas sur de pareilles pièces anatomiques, qui ne renferment plus qu'un détritus émulsionné avec des altérations régressives de la cataracte capsulaire ou même une capsule complètement intacte, qu'on pourra étudier les diverses phases par lesquelles le cristallin juvénile est passé pour se cataracter. A défaut d'occasion de disséquer les yeux de jeunes sujets atteints de cataractes, et obligé de se tenir aux déductions de ce qu'on observe pour la cataracte traumatique chez les jeunes sujets, le mode d'évolution spontanée de la cataracte molle et totale sur de jeunes cristallins est encore plongé dans des ténèbres profondes (Otto Becker).

Une seule fois on a eu occasion de pratiquer un examen chez une jeune personne de dix-neuf ans, atteinte de diabète. Comme il y a presque identité d'aspect et de marche dans cette cataracte et celle des jeunes sujets en général, nous donnons un extrait des résultats de l'examen histologique que M. Becker rapporte dans son ouvrage classique.

R. W..., âgée de dix-neuf ans, fille blonde, mal nourrie, à peau sèche, souffrant du diabète. Elle succomba dans le coma diabétique deux jours après qu'on avait pratiqué sur l'œil gauche l'extraction, et sur l'œil droit une iridectomie préparatoire. L'œil iridectomisé fut enlevé vingt-trois heures après la mort, et après avoir séjourné sept ans dans le li-

quide de Müller imbriqué dans de la calberta et sectionné. Voici ce que montraient les coupes : L'épithèle de la cornée est merveilleusement conservé, et présente, en dépit de ce long séjour dans le liquide de Müller, des dessins précis des noyaux et des segmentations de noyaux. Dans la plaie de l'iridectomie l'épithèle a déjà commencé à s'insinuer. La cornée présente les signes de la kératite en stries, c'est-à-dire une forte déhiscence de ses lamelles, de manière que sur de fines coupes se montrent de larges interstices avec isolement des cellules et de leurs prolongements des parois de ces interstices : état qu'on peut envisager comme un œdème cornéen. Le moignon de l'iris de même que toute la surface opposée de cette membrane présentent un énorme dégagement et ramollissement du pigment qui tapisse sa face postérieure, avec gonflement œdémateux de la couche sur laquelle repose le pigment. Dans les parties juxtaposées au cristallin, le corps vitré montre des traînées sanguines, sans qu'on en ait pu définir la provenance. Le cristallin attire surtout l'attention. Son diamètre équatorial mesure 8,2 millimètres, le diamètre sagittal 4,8 millimètres. Cette forme sphérique résulte d'une imbibition notable de liquide par la capsule, liquide qui s'est en partie accumulé entre les couches et les fibres du corps cristallinien, en partie, et celle-ci plus notable, entre celui-ci et la capsule même. Cette couche de liquide présente en avant une épaisseur de $0^{mm},53$, et en arrière de $0^{mm},65$. Ce n'est que vers la zone équatoriale que le cristallin se trouve en contact avec la capsule, rappelant ainsi la forme de cataracte congénitale.

Le liquide qui a pénétré dans le sac capsulaire est coagulé solidement; il renferme donc beaucoup d'albumine et n'a par suite pas abandonné les coupes. L'épaisseur de la capsule mesure au pôle antérieur $0^{mm},019$, au postérieur $0^{mm},008$, sans présenter un épaississement particulier. Lorsqu'on examine à un fort grossissement, on aperçoit sur de minces coupes une prolifération de l'épithèle de la capsule antérieure, principalement à proximité du pôle antérieur. Il ne s'est produit ni une accumulation marquée de cellules, ni un épaississement verruqueux, mais en beaucoup d'endroits on constate la présence de plusieurs couches de cellules. En dedans de cet épithèle se rencontre une couche assez régulière de petits globules d'albumine. Il s'agit bien d'un œil pris sur le cadavre. A mesure qu'on se rapproche de l'équateur, l'épithèle est plus net et régulièrement disposé, le vortex est d'un dessin des plus gracieux. Immédiatement derrière lui se présente sur quelques coupes une agglomération assez étendue de cellules vésiculeuses. Les fibres et les couches du cristallin se sont écartées vers le centre, et les espaces résultant de cette déhiscence sont remplis d'un liquide coagulé qui a de la tendance à se ramasser en spires, comme le liquide nutricier du cristallin en général. Aussi, suivant la largeur des espaces déhiscents, les coupes présentent un aspect différent. Tout à fait vers la périphérie, vers l'équateur, elles simulent faussement des cellules en algues. Le diamètre transversal le moins fort que l'on pût mesurer était de $0^{mm},019$, tandis que la fibre lenticulaire normale présente une largeur de $0^{mm},010$. Des indices d'une décomposition des fibres, la formation de vacuoles, d'opacités pointillées, n'ont pu être découverts que vers la périphérie des fibres.

Afin de faire concorder l'image anatomique fournie par ces recherches avec l'observation clinique, il est indispensable de bien fixer la part prise à la production de ces altérations par des changements cadavériques ainsi que par le séjour prolongé dans le liquide de Müller. La jeune fille succomba à 1 h. 45 m., l'autopsie eut lieu le lendemain, à midi. Ce temps suffit, en dépit de la basse température du mois de janvier, pour la formation des globules morgagniens à la surface interne de l'épithèle, mais il n'était pas assez long pour justifier la réception d'une si grande quantité de liquide dans le sac capsulaire. De même le long séjour de sept années dans le liquide durcissant ne saurait expliquer ce phénomène, attendu que des centaines d'yeux qui se trouvaient dans les mêmes conditions ne présentaient rien d'analogue. On est donc bien autorisé à admettre que cette hydropisie capsulaire s'est produite pendant la vie même. Aussi l'on rencontre cette déhiscence si caractéristique des couches cristalliniennes d'une façon absolument identique pour la cataracte traumatique.

L'anatomie pathologique démontrera sans doute ultérieurement jusqu'à quel point le cristalloïde intervient *activement* dans cette série de transformations, et surtout dans les phases régressives que parcourt la cataracte juvénile, se présentant ultérieurement comme *cataracte lactée*, *sédimen-*

taire, *cystique*, ou comme plus ou moins régressive *aride-siliqueuse*, *crétacée* et *calcaire*. On finira aussi par déterminer la part qui revient à ces diverses altérations, comme troubles nutritifs consécutifs à des altérations morbides des parties antérieures de la choroïde.

B. — *Cataracte corticale*, *nucléolaire*, *demi-molle* (*Phacomalacie*).

La cataracte corticale, ainsi dénommée, pour la première fois, par Sichel père, et à laquelle on peut aussi, pour la différencier des formes précédemment décrites et de la cataracte noire, assigner le nom de nucléolaire, est, de toutes les formes de cataracte, la plus fréquemment observée. Elle ne prend pas son point de départ, comme cela semblait ressortir des travaux de Malgaigne, dans les couches corticales juxtaposées à la cristalloïde; mais bien, ainsi que l'a démontré M. Fœrster, dans celles qui touchent au noyau ou aux couches périnucléolaires. Le caractère essentiel de cette variété de cataracte est que les parties les plus externes et les parties centrales du cristallin y conservent, un certain temps, l'intégrité de leur transparence. Ce fait se démontre péremptoirement au moyen de l'examen ophthalmoscopique et de l'éclairage latéral. Avant même que la transformation cataracteuse ait lieu, le noyau transparent se différencie déjà des masses corticales, elles-mêmes translucides encore (Fœrster), en présentant un indice de réfraction différent. Il en résulte l'apparition d'une ligne indécise que nous révèle surtout l'exploration avec le miroir plan, ligne qui contourne les parties équatoriales du noyau et rappelle par son instabilité, lorsqu'on cherche à la fixer, les ombres qui ondulaient le long du kératocone exploré avec le miroir plan. C'est après que pareille délimitation a existé quelque temps qu'on voit alors se produire le trouble de la transparence.

On aperçoit, à une certaine distance des parties équatoriales et du plan postérieur de l'iris, des opacités en forme de stries courtes, d'une largeur variable, qui, d'abord écartées les unes des autres, finissent par se réunir, et, en envoyant des prolongements vers le centre du champ pupillaire, y dessinent une étoile de plus en plus distincte. Il est impossible d'appuyer davantage ici sur les variétés d'aspect si nombreuses que présente la cataracte corticale.

M. O. Becker différencie les opacités, si infiniment variées à leur début, en quatre formes : 1° en petites stries courtes, isolées et très peu larges qui contournent en cercle non interrompu l'équateur du noyau et forment ainsi la marque différentielle; 2° en nubécules très ténues, blanches, qui s'étalent d'un côté du bord équatorial à l'autre, ou apparaissent isolées de chaque côté; 3° en stries blanches qui affectent une direction méridionale, et sont juxtaposées à la surface du noyau; elles sont le plus larges et le plus épaisses près de l'équateur, et s'effilent vers les pôles; 4° en dessins nébuleux sans contours bien précis, qui recouvrent partout, sous forme d'un anneau d'égale largeur, très ténu, gris nébuleux, la région équatoriale du noyau, et cela dans toute la périphérie. — On voit que cette description ne manque pas de nébulosités.

Ce sont, comme le dit aussi M. Fœrster, principalement les stries qui augmentent de nombre et de force et qui finissent par consumer toute la substance corticale. De fait, dès que les stries ont gagné une certaine épaisseur, elles se rapprochent les unes des autres et, remontant vers la cristalloïde antérieure, on voit alors l'interstice transparent entre pareilles stries séparées s'opacier insensiblement, soit d'une manière uniforme, soit par places mal circonscrites qui s'avancent de la périphérie de l'équateur vers les pôles du cristallin. Cette transformation s'opère le plus souvent d'une façon si brusque, qu'il faut avoir une fantaisie bien vive pour vouloir analyser cette progression dans le trouble de transparence du restant des masses corticales translucides jusqu'alors.

A l'occasion de l'étiologie de la cataracte (voy. p. 842), il a été exposé que le point de départ de la cataracte sénile était, ainsi que tout d'abord M. Fœrster l'a exposé, dû au retrait progressif du noyau qui se desséchait et à une irrégularité dans la marche lente et progressive de ce retrait, donnant lieu à la dissociation des masses corticales, à leur décomposition suivie d'aspiration d'eau et se terminant par un desséchement final. Pendant toutes ces transformations le noyau, une fois l'âge de l'individu (ayant dépassé la quarantaine) atteint, c'est-à-dire la délimitation entre le noyau et les masses corticales physiologiquement établie, ne subit, lui, aucune altération. Celle-ci ne se présente que pour les cataractes juvéniles où la transformation cataracteuse pénètre toute l'épaisseur du cristallin même.

Il peut donc se présenter des cas qui se trouvent sur la limite, entre les cataractes juvénile et corticale, que M. Becker désigne comme *cataracta senilis præmatura,* qu'on veut avoir vu coïncider surtout avec des affections de l'urèthre (rétrécissement) et l'hypertrophie de la prostate [17 fois sur 36 malades (Hogg)] ou chez des sujets entre quarante et cinquante ans débilités par les privations, surmenés par les couches, par un travail excessif, les soucis pour la vie matérielle, etc. D'après M. Becker, c'est le noyau qui se troublerait en premier; il donnerait lieu à une cataracte à évolution excessivement lente. Nous observons cette variété [à laquelle on donnerait, si réellement c'était le noyau qui se troublait, le nom de *cataracta nuclearis* (senilis præmatura] (Becker), encore comme l'indique notre tableau statistique, assez fréquemment, et nous pouvons affirmer que le trouble qu'on constate tout d'abord est périnucléolaire, que le noyau reste chez ces vieillards précoces constamment transparent, mais que les masses corticales cataractées acquièrent ici une épaisseur particulière.

Une variété de cette cataracte sénile prématurée et nucléolaire est la *cataracte ponctuée.* Aussi ici apparaît autour du noyau à peine délimité, car il s'agit de sujets qui n'ont pas dépassé trente à qnaraute ans, des opacités, mais qui sont disséminées par petites plaques. Au début, ces petites plaques peuvent avoir la disposition des stries d'un gérontoxon cristallinien; mais peu à peu, elles empiètent sur la surface antérieure du noyau, plus rarement en arrière, de façon que tout le champ pupillaire se trouve parsemé de pa-

reil tacheté ; pourtant ce n'est que fort tardivement que le trouble nébuleux gagne les parties intermédiaires entre ces plaques et que la cataracte devient complète.

A mesure que l'on avance en âge, qu'on atteint quatre-vingt à quatre-vingt-dix ans, la formation d'une cataracte nucléolaire devient rare, la sclérose du noyau ayant eu le temps de se propager vers les masses corticales les plus rapprochées de la capsule, et si une interruption dans cette marche a lieu, l'épaisseur de la couche corticale cataractée sera très peu considérable ; on aura donc bien plutôt affaire à des cataractes qui se rapprochent de la cataracte noire et sont dépourvues de véritable noyau

Les changements anatomiques de la cataracte nucléolaire ou corticale, de beaucoup la plus fréquente, varieront sensiblement, suivant l'époque à laquelle on étudie l'évolution de cette transformation cataracteuse.

Le premier changement, l'apparition des stries, la démarcation de l'étoile, sont dus à une simple *déhiscence*, et l'on peut aisément, par l'exploration à l'ophthalmoscope plan, reconnaître que le liquide qui remplit les espaces formés par l'écart des fibres est absolument transparent, en faisant tourner l'œil de telle façon qu'on regarde plus en avant perpendiculairement sur le plan formé par la fente. Là où se trouve alors une opacité, on constate la présence d'une partie absolument transparente. Ce liquide transparent n'est autre chose que l'accumulation normale du liquide nutricier du cristallin.

Les expériences de M. Ulrich (1) ont confirmé ce qu'on supposait déjà, que le cristallin puise surtout du canal de Petit à travers l'équateur ses éléments de nutrition. Ce canal contient les éléments filtrés du corps vitré, et, avant que la partie antérieure du canal laisse échapper le liquide filtré, il se produit une stagnation essentiellement utile pour la nutrition du cristallin. Le cristallin ne prend ses matériaux ni à travers la capsule postérieure du côté du corps vitré, ni à travers la partie antérieure garnie d'épithèle, qui préside à l'élimination des matériaux nutritifs usés vers l'humeur aqueuse. C'est donc aussi en ce point, sur les confins de la couche épithéliale du cristallin, que la formation cellulaire des jeunes cristallins en croissance s'opère, c'est ici quela régénération des cristallins entièrement développés puise ses matériaux ; c'est encore ici que se localise l'accumulation anormale du suc nourricier qui constitue la première étape de la transformation cataracteuse.

Comme l'a démontré M. Priestlay Schmith, avant que ce premier échelon pour la formation de la cataracte soit posé, le cristallin se dessèche, perd de son volume, et cela principalement par retrait des parties centrales. Ce phénomène se signale par une coloration de plus en plus accusée du noyau, qui, tout en restant absolument transparent, se teinte déjà en jaune pendant vingt à trente ans. Chez la plupart des personnes âgées, on peut voir apparaître une accumulation, sous forme de stries du suc nutritif vers l'équateur du

(1) *Archiv für Ophthalm.*, t. XXV, 3, p. 42.
(2) *Medical Times*, 1883, 20 janv.

cristallin, constituant un gérontoxon plus ou moins complet. Sur tous ces cristallins, la réduction de volume peut être constatée; il existe donc ici une séparation anormale entre cortex et noyau vers l'équateur de celui-ci. Il importera alors essentiellement si ce liquide accumulé anormalement en des points où il ne devrait pas séjourner en aussi grande abondance, sera une lymphe absolument normale, ou appauvrie, ou viciée par des éléments qu'elle ne devait pas charrier. S'agit-il d'un liquide nutricier absolument normal, on peut aisément s'imaginer que le contact en plus grande masse ne portera guère autre atteinte à l'intégrité de la fibre que celle résultant d'un déplacement, d'une compression ; mais un suc nutricier vicié y établira aisément des changements chimiques dans les courants nutritifs, entre les fibres et le liquide ambiant, qui menaceront l'intégrité de l'élément anatomique.

Cette destruction se manifeste par une désagrégation moléculaire. Pendant cette désagrégation, la fibre se gonfle en s'imbibant d'eau et le cristallin change de forme, lorsque cette imbibition s'opère à la fois sur divers points des masses corticales. Une fois la fibre désagrégée, l'eau jointe à une partie des masses albuminoïdes est déchargée dans l'humeur aqueuse (E. de Jæger, Deutschmann). Ce dégonflement signale la période de la maturité de la cataracte, qui précède, elle, une phase régressive, une déperdition excessive d'eau, que subissent les masses corticales, avec retrait et altérations notables de l'épithèle capsulaire.

Comment se comporte, pendant ces diverses phases, le noyau qui, par sa rétraction, a été le point de départ de tous ces changements morbides? A l'époque où Priestlay Schmith signale le retrait du noyau comme concordant avec une réduction de volume de toute la lentille, la constitution chimique du noyau paraît s'être modifiée. Cette modification consiste dans une diminution des masses albuminoïdes (Deutschmann) et une augmentation de la cholestérine (Jacobson) et de la lecithine (Cahn, Knies), ces derniers produits étant probablement des produits de transformation des masses albuminoïdes qu'on rencontre en moins grande quantité dans les cristallins qui sont en train de se cataracter. Cette préparation par changement chimique peut précéder de longue date ; elle précède certainement de beaucoup la déhiscence des masses corticales retenues à la capsule et indirectement au ligament suspenseur, et M. Becker (sans une preuve bien certaine à l'appui), suppose qu'une cataracte qui se formerait à soixante ans existerait déjà en germe à l'âge de quarante ans. Il en faudrait conclure que des troubles nutritifs, des vices constitutionnels, auraient pu agir ici, bien qu'on n'en trouverait plus de traces lors de l'évolution même de la cataracte.

Nous avons déjà dit que les éléments du cristallin qui ont subi la transformation cataracteuse sont, à l'instar des parties non altérées, soumis à l'influence des courants endo-exomotiques qui président à la nutrition du cristallin. Les modifications qu'ils éprouvent consistent essentiellement, après leur désagrégation moléculaire, dans une déperdition d'eau et dans le dépôt de cristaux de diverse nature. Par conséquent, on verra que, lorsque la trans-

formation cataracteuse suivra une marche très lente, les parties primitivement cataractées auront déjà subi des changements régressifs tels qu'ils se différencieront sensiblement par l'aspect des parties qui viennent de perdre leur transparence. Ces circonstances influent aussi beaucoup sur le volume du cristallin.

De ces données il est facile de déduire l'influence que la marche de la transformation cataracteuse et l'âge du sujet doivent exercer sur l'aspect de la cataracte corticale. Ainsi, chez les cataractés relativement jeunes et à transformation cataracteuse uniformément répartie dans le cristallin, la coloration grisâtre du cristallin ne diffère pas notablement de celle d'une cataracte molle; mais elle s'en distingue toutefois en ce que la teinte grisâtre en question n'augmente pas sensiblement d'intensité au voisinage du centre de la pupille dilatée; mais qu'on constate, au contraire, en ce point, grâce à l'éclairage latéral, une nuance légèrement ambrée ou jaunâtre. L'intensité de cette nuance et l'étendue qu'elle occupe, du centre vers l'équateur du cristallin, nous renseignent sur la consistance et l'épaisseur du noyau, ainsi que sur l'épaisseur des masses corticales.

La cataracte corticale offre, chez les vieillards, un aspect différent, en ce sens que la teinte ambrée des parties centrales l'emporte plus ou moins sensiblement sur la teinte grisâtre du reste de la cataracte. Ici encore, on peut poursuivre assez loin vers les parties équatoriales, la couleur ambrée signalée plus haut et en déduire l'étendue de la partie sclérosée du cristallin, c'est-à-dire du noyau.

La durée variable du développement de la cataracte corticale offre aussi des rapports assez constants avec l'âge du sujet. L'émulsion des fibres cristalliniennes et l'extension de l'altération vers les parties polaires sont, en général, d'autant plus rapides que le sujet est moins âgé. Les masses corticales devenues opaques affectent alors la forme de larges stries assez analogues, pour l'aspect, à celles de la cataracte molle sus-décrite. Le brillant aponévrotique est surtout propre aux couches des fibres juxtaposées à la capsule.

Si, au contraire, l'évolution de la cataracte corticale s'est effectuée avec beaucoup de lenteur, comme il arrive dans un âge très avancé, les stries étoilées qui s'aperçoivent dans le cristallin sont sensiblement moins larges et présentent rarement le brillant métallique signalé plus haut; leur prolongement sur les pôles s'opère avec beaucoup de lenteur.

On entend par *maturité* de la cataracte deux choses différentes au point de vue pratique et anatomique. On déclare mûre une cataracte lorsque l'opacité des couches corticales les plus externes s'est en totalité accomplie de façon qu'aucun espace noirâtre n'apparaît entre le liséré de l'uvée et des couches opaques situées à une certaine distance de la capsule, c'est-à-dire lorsque l'iris ne jette (comme on disait à tort autrefois) plus d'ombre, pour mieux dire, lorsque l'iris repose directement sur les parties opacifiées, la capsule étant d'épaisseur négligeable. Mais nous voyons l'iris reposer directe-

ment sur la cataracte, lorsque celle-ci se trouve gonflée par l'imbibition de ses fibres corticales désagrégées, et nous n'observons pas moins ce même contact de l'iris lorsque le cristallin se dégonfle par déperdition de l'eau qui a servi à désagréger les fibres, c'est-à-dire à la première période de la régression de la cataracte.

En parlant de la cataracte capsulaire, nous exposerons longuement les changements que subit l'épithèle cristallinien. En active prolifération pendant la période de gonflement du cristallin, il entre dans des phases régressives au moins passagèrement, pendant la première phase de régression de la cataracte, et cette phase facilite la désagrégation des couches corticales de la capsule. *Mûr* pour l'opération est donc tout cristallin dont toutes les masses corticales sont opacifiées, mais *opportunes* pour l'opération sont surtout les cataractes qui ont juste passé par la période de gonflement, mais sans avoir atteint un haut degré de desséchement des masses corticales, et sans être entrées dans les phases de la formation de cataractes capsulo-lenticulaires, sans être devenues *hypermûres*.

Une cataracte corticale complète peut devenir *hypermûre* en montrant deux états physiques absolument différents : 1° avec desséchement passé à l'excès, *cataracte hypermûre réduite;* 2° en présentant une liquéfaction plus complète des masses corticales, en devenant *cataracte hypermûre fluide* ou *cataracte morgagnienne.*

1° La *cataracte hypermûre réduite* est la forme qu'on rencontre de beaucoup le plus fréquemment. La décomposition moléculaire des fibres du cristallin précédée d'un *gonflement opalescent* n'est qu'un simple *processus atrophique* qui passe par les diverses phases de *dégénérescence graisseuse* avec production de cholestérine, margarine, myéline, etc. L'étude anatomique de ces diverses altérations est rendue fort difficile, parce qu'on n'a eu guère occasion d'examiner pareils cristallins restés *in situ* dans des yeux énucléés sur le cadavre et parce que les cristallins extraits dans leur capsule ont subi tant de violences, de malaxations, qu'il est fort difficile de se prononcer sur ce qui a été le résultat du processus dégénératif et ce qu'il faut rapporter à la malaxation, au massage. Ce dernier a été, on le sait, même utilisé par M. Fœrster pour provoquer la transformation cataracteuse.

Au point de vue pratique, nous pouvons distinguer trois variétés de cataractes hypermûres, qui sont :

a. Les masses corticales cataractées se condensent d'une manière plus ou moins uniforme, de façon qu'il ne reste qu'une couche fort mince vers les pôles postérieur et antérieur. Tout en se condensant, les parties réduites conservent une grande cohérence avec le noyau sclérosé et large des cataractes observées ordinairement sur des personnes en bonne santé ayant dépassé l'âge de soixante-dix ans. La cristalloïde reste absolument transparente, et, lorsqu'on extrait pareils cristallins à travers une grande section à lambeau, ils se dégagent en totalité de leur enveloppe, rendant tout nettoyage inutile.

b. Une seconde variété est celle où les masses corticales, tout en perdant leur eau, n'ont pas de tendance à se rapprocher par leur épaississement, comme aspect et caractères physiques, des couches les plus colorées et sclérosées du noyau, mais en constituent une masse friable, cassante, qui n'adhère que très incomplètement aux plans antéro-postérieurs du noyau et se fragmente avec une extrême facilité, en se détachant en couronne du noyau. Chez les personnes très avancées en âge, ou très cassées pour leur âge, on rencontre ce genre de cataracte surtout lorsqu'elles ont conservé longtemps une cataracte complète sur un œil, ayant retardé l'opération jusqu'à ce que la vision se soit perdue sur l'autre. On peut être exposé ici à une erreur de diagnostic. Chez certains sujets, dans une région du cristallin, la condensation des parties opaques commence à s'accomplir à une époque où d'autres parties des masses corticales ne sont pas encore manifestement le siège de l'altération cataracteuse. De là il résulte une inégalité très tranchée dans la coloration du champ pupillaire ; car les parties condensées permettent beaucoup mieux d'apercevoir par transparence le noyau du cristallin que celles qui sont encore dans la période de ramollissement ou d'une régression moins avancée. C'est pour ce motif qu'il n'est pas constant qu'on observe, au centre même du champ pupillaire, la nuance ambrée signalée plus haut, et quand cette dernière prédomine, par hasard, à la partie inférieure de la pupille dilatée, on pourrait être tenté de supposer qu'il s'agit là d'un déplacement du noyau au sein des masses corticales ramollies, comme il arrive dans la cataracte de Morgagni. En pareille circonstance, l'éclairage latéral est indispensable pour dissiper les doutes de l'observateur ainsi que l'examen pendant une forte inclinaison, en avant, donnée à la tête du patient.

En dépit de ces inégalités de transformation cataracteuse, des changements régressifs notables que subissent les masses corticales qui perdent une quantité notable de leur eau et se transforment comme aspect en margarine, nous avons opéré de semblables cataractes, dont on faisait remonter la maturité à vingt et trente ans et dont la capsule restait absolument intacte comme aspect microscopique.

c. Ce qui différencie la troisième variété, c'est que la période de condensation des masses corticales se signale par l'apparition d'une plaque de cataracte capsulaire, ou par l'agrandissement d'un tracé triangulaire de pareille altération capsulaire, qui, dès le début, accompagnait l'évolution de la cataracte. Pour cette troisième variété, même lorsque la plaque capsulo-lenticulaire a eu le temps de s'agrandir très notablement, de façon à occuper la presque totalité des parties de la capsule garnies d'épithèle normalement, on n'observe que fort rarement pareille condensation des masses corticales qui les ferait ressembler à celles des deux variétés précédentes. La totalité des masses corticales d'une cataracte capsulo-lenticulaire s'étant réduite, on peut aisément se convaincre, en procédant comme nous le faisons à l'extraction de la totalité du sac capsulaire (une fois le noyau et les masses y adhérentes extraits), que le sac capsulaire renferme encore

quantité de masses corticales à l'état de gonflement et même encore non cataractées. Il semblerait résulter de cette observation clinique qu'une très grande irrégularité dans la marche de la transformation cataracteuse se rencontre pour les cataractes qui finissent par devenir capsulo-lenticulaires ou qui dès leur début ont eu la tendance à cette transformation.

2° *Cataracte hypermûre et fluide, cataracte morgagnienne.* — Nous aurons à parler longuement des altérations de l'épithèle cristallinien à l'occasion de la cataracte capsulaire ; ce qui caractérise les cataractes simplement réduites (*a*), c'est qu'on y observe souvent une conservation parfaite de l'épithèle cristallinien. Cette conservation, on la retrouve pour la cataracte morgagnienne, elle se perd pour les variétés *b* et *c*. M. Becker soutient que toute cataracte réduite, hypermûre, doit sans exception conduire à la formation d'une cataracte capsulo-lenticulaire; il admet ce fait comme plus rare pour la cataracte morgagnienne. Ce qui est certain, c'est qu'il existe des malades qui attendent vingt et trente ans sans avoir une cataracte capsulaire et que la mort empêche de la présenter : l'apparition tardive avouée par M. Becker de cette complication pour les cataractes morgagniennes prouve déjà la durée de la conservation de leur épithèle capsulaire dans son intégrité. Ce qui se rencontre en plus, d'après les nombreuses recherches anatomiques, c'est la présence de nombreuses cellules vésiculeuses surtout accumulées dans la région équatoriale (Knies), mais aussi réparties le long de l'épithélium antérieur et de la surface de la capsule postérieure. C'est cette accumulation bien plus considérable de cellules vésiculeuses comparativement à d'autres cataractes réduites qui forme, d'après M. Otto Becker, la *base anatomique* de la cataracte morgagnienne.

Au fond on ne sait rien de la raison pour laquelle au moment de se réduire, certaines cataractes, tout en échangeant du liquide au dehors, se remplissent davantage de cellules vésiculeuses et voient leur contenu se liquéfier au lieu de se condenser. Et cette liquéfaction ne porte pas seulement sur les masses corticales, mais aussi sur le noyau même, car, lorsqu'on opère tardivement pareilles cataractes, on peut rencontrer, ainsi que cela nous est arrivé, des noyaux qui ne dépassent pas 3 millimètres comme diamètre transversal et 2 millimètres comme diamètre antéro-postérieur [et qui pèsent entre 0,13 grammes et 0,07 (O. Becker)].

La cataracte morgagnienne est en général diminuée de volume, s'est rapprochée de la forme sphérique et a perdu de son poids. Le liquide qui entoure un noyau ordinairement réduit, mais ne se différenciant en rien de celui de la cataracte corticale ou noire, est identique à celui de la cataracte sédimentaire des jeunes sujets. De fait, non seulement le noyau se dépose dans les parties déclives, quand le malade se tient droit, mais aussi les fines molécules calcaires, les cristaux de diverses natures. Lorsque le volume du noyau est peu considérable et que le malade se tient droit, on se rend aisément compte de la fluescence des masses corticales, parce que la partie supérieure du cristallin paraît d'une teinte laiteuse bien plus diaphane que

la moitié inférieure et tout doute sur la nature de la cataracte disparaît lorsqu'en penchant la tête en avant, le malade fait se dessiner le contour arrondi et jaunâtre dans cette masse laiteuse plus dense.

J'ai vu à deux reprises, après des iridectomies qu'avaient nécessitées des attaques de glaucome sur des yeux à cataracte morgagnienne, le liquide composé du détritus des fibres, de molécules calcaires et de nombreux cristaux de cholestérine entremêlés de gouttelettes de graisse, se résorber complètement de façon que le noyau, descendu dans les parties les plus déclives de la capsule, se prêtait, ainsi que les feuillets plissés et transparents de la capsule, à une exploration ophthalmoscopique.

On a autrefois donné non seulement à la *maturité* des cataractes une importance toute particulière, mais aussi à l'appréciation de la *grandeur du noyau,* auquel on désirait proportionner l'étendue à donner à la section. Actuellement que l'on s'efforce avec raison d'obtenir une section maxima, afin d'éviter autant que possible toute toilette et de faire échapper même une cataracte à masses corticales mollasses en bloc, nous n'avons plus qu'à chercher à différencier les cataractes réduites, hypermûres, non capsulaires et capsulaires, à contenu absolument desséché, ou complètement liquéfié et cela uniquement à cause de la façon dont il faut procéder à l'ouverture de la capsule (ou parfois s'en abstenir).

L'étude de la profondeur de la chambre antérieure (jointe à l'exploation de la tension oculaire) conserve toujours une certaine valeur afin de se renseigner sur les diverses phases que la cataracte a parcourues. Les variétés physiologiques que présente, eu égard à l'état de réfringence, la profondeur de la chambre antérieure, d'une part, et, de l'autre, la difficulté que nous éprouvons à décider si la réduction accidentelle de cet espace n'est pas l'effet d'une propulsion de la totalité du cristallin consécutive à un excès de pression intra-oculaire, sont les raisons qui nous empêchent de tirer des conclusions absolues.

Cette exploration peut toutefois nous servir dans les cas où il existe, chez un sujet, une cataracte corticale double non compliquée et parvenue des deux côtés, mais à différentes époques, à sa maturité, en nous donnant un moyen de reconnaître sur quel œil, le premier, la cataracte est devenue complète. De même, lorsque nous rencontrons une chambre antérieure très profonde, avec un iris mobile et bien appliqué à la surface de la cataracte, nous pouvons conclure qu'elle a subi une réduction notable dans ses diamètres.

C. — *Cataracte dure, noire* (*Phacosclérose*).

Autrefois on désignait cette variété de cataracte comme nucléolaire, mais on a avec raison abandonné cette désignation, car en réalité sur une cataracte noire il n'existe pas de masses corticales, tout est noyau. Les changements chimiques qu'ont subis les parties centrales du cristallin dans une cataracte corticale, semblent s'être étendus dans la cataracte noire même

aux couches les plus externes, de façon que le desséchement marchant progressivement et régulièrement du centre vers la périphérie, ni déhiscence, ni décomposition des fibres n'ont eu lieu.

La plus grande cohésion que prennent les masses corticales avec le noyau, coïncide avec un arrêt dans la formation de nouvelles fibres, un aplatissement de la couche épithéliale dont les cellules perdent leur protoplasme et un épaississement de la capsule qui devient plus friable (1). Le centre d'une cataracte peut présenter une véritable cornification, les fibres ont perdu leur dentelure, ainsi que tout contour, et se sont fondues en une masse uniforme homogène, tirant comme couleur sur le jaune brun ou brun rougeâtre, mais conservant leur transparence.

Nous avons extrait des cristallins qui, placés sur une feuille de papier, donnaient une teinte brun noirâtre, se dégradant progressivement vers le bord, mais où il était impossible de découvrir la moindre trace qui correspondrait même à un arc sénile cristallinien; les couches les plus externes et les plus périphériques avaient conservé une transparence parfaite.

Il y a deux conclusions à tirer de ce fait, c'est que les personnes atteintes de pareilles cataractes ne présentent jamais une déperdition de vision comme celles atteintes de cataracte corticale; aussi attendre chez eux que la vision se réduise à la simple perception lumineuse, c'est les condamner à ne jamais recouvrer la vue nette au moyen d'une opération. Pareils malades compteront toujours les doigts à un, ou même à plusieurs mètres de distance.

La seconde conclusion à tirer, c'est que toutes personnes qui, en vieillissant, présenteront une constitution chimique des cristallins correspondante à celle de la cataracte noire, et chez lesquelles la régularité dans la marche du desséchement sénile est sauvegardée par cette constitution chimique, peuvent conserver jusqu'à l'âge le plus avancé des cristallins absolument transparents. La réduction de leur acuité visuelle ne diminue que lorsque la cornification est hâtée outre mesure et atteint un degré disproportionné à leur âge. Donc, si l'on porte, comme nous l'avons fait depuis de longues années, toute son attention sur la manière dont se comporte la cataracte suivant les divers âges, on observera les faits suivants : Ainsi, on rencontrera trois séries de sujets : une où un faible pointillé se montrera dans les masses corticales équatoriales déjà vers l'âge de trente à quarante ans; une enquête attentive démontrera que ce sont des personnes appartenant à des familles de cataractés. Dans une seconde série, un véritable gérontoxon cristallinien, accusé surtout dans les parties inférieures, se dessinera vers l'âge de cinquante à soixante ans, et la progression de plusieurs rayons de ce gérontoxon vers les pôles du cristallin peut nous renseigner si nous avons devant nous des candidats à la cataracte. Enfin, dans une troisième série, et celle-ci au moins

(1) M. Otto Becker signale même pour ces cataractes noires une couche de cellules vésiculeuses près de l'équateur ou même « de véritables nids de ces cellules vésiculeuses » (p. 192, *loc. cit.*) cellules qui ont été pourtant considérées comme la base anatomique de la cataracte à masses corticales fluidifiées.

aussi peuplée que la précédente, toute trace d'opacité équatoriale fait défaut même jusqu'à un âge le plus avancé; ce sont ceux qui seraient atteints de cataracte noire, s'ils atteignaient un âge nécessaire à la cornification du cristallin.

Les traits particuliers à la cataracte dure et noire se reconnaissent principalement au début de cette altération. On voit alors, dans le champ pupillaire préalablement dilaté, un reflet jaune d'ambre ou brun foncé, ayant son maximum dans les parties centrales de la pupille. On constate de plus, au moyen de l'éclairage oblique, que cette teinte n'appartient pas aux couches du cristallin juxtaposées à la capsule, laquelle donne un reflet mat et bleuâtre, mais bien qu'elle siège plus profondément. Un observateur attentif est frappé, lorsqu'il éclaire le fond de l'œil avec l'ophthalmoscope, de la faiblesse de l'opacité, qu'il aperçoit néanmoins plus prononcée au milieu du champ pupillaire. A mesure que la cataracte nucléaire se complète, c'est moins par la concentration de l'opacité du noyau que par la concentration des masses corticales que l'éclairage du fond de l'œil et la vision sont rendues difficiles.

Plus le noyau a mis de temps à subir la sclérose sus-décrite, et plus les masses corticales opaques se sont condensées dans leur métamorphose régressive, plus aussi la coloration de la cataracte est intense. Enfin les cristallins qui se présentent avec cet ensemble de caractères montrent quelquefois, après être restés non opérés pendant plusieurs années, un retrait dans leur substance qui se manifeste par un aplatissement prononcé de toute la lentille (1). Ces cataractes prennent, dans leurs degrés les plus avancés, une coloration rouge brunâtre ou brun foncé. Néanmoins, lorsqu'on examine, sur de fines sections, l'état de leur transparence, on remarque avec surprise combien cette dernière est peu altérée, et combien est faible la coloration des éléments isolés, quoique leur ensemble, si fortement coloré, ait pu intercepter en si grande proportion les rayons lumineux. Le noyau peut, dans ce cas, être assez dur pour offrir une grande résistance à l'instrument qui l'attaque.

La cataracte nucléaire se développe, en général, avec une extrême lenteur, et il faut toujours, pour en assurer le diagnostic, dilater artificiellement la pupille. Souvent celle-ci ne s'écarte point (au début de l'altération et quand on l'examine à l'éclairage solaire simple sans l'avoir dilatée) de l'aspect qu'elle présente normalement sur les yeux des personnes âgées. Le concours de l'éclairage latéral et de l'examen ophthalmoscopique est alors bien plus propre à mettre en lumière l'altération du cristallin que la recherche des reflets capsulaires, au moyen d'une flamme de bougie (images de Sanson),

(1) Il m'est arrivé une seule fois d'opérer chez un jeune homme de vingt-huit ans une cataracte noire à noyau très dur et fortement aplati. Les couches corticales les plus équatoriales présentèrent seules l'aspect de couches friables très condensées et blanchâtres. La teinte noire du cristallin nous avait, chez ce jeune homme qui portait cette cataracte depuis trois ans, fait songer à la pénétration d'un corps métallique, mais tout traumatisme fut énergiquement nié. Le malade recouvra une vision parfaite.

que recommandent quelques auteurs. Ajoutons que cette recherche elle-même est fort difficile sans les appareils appropriés à cet examen. D'ailleurs, il est assez rare qu'une cataracte dure persiste dans une absolue intégrité sans que les masses corticales participent, au moins en partie, à l'opacité, et les quelques stries grisâtres isolées qui parcourent alors la périphérie du champ pupillaire fournissent à l'observateur le moyen de localiser dans la lentille le siège anatomique des troubles fonctionnels accusés par le malade.

D. — *Cataracte capsulaire, capsulo-lenticulaire.*

Nous sommes déjà loin de l'époque où l'on était encore exposé à prendre la cataracte corticale pour une opacité siégeant dans la membrane d'enveloppe du cristallin. La vive discussion que cette question a soulevée a eu pour résultat de démontrer que la capsule reste toujours intacte, mais qu'elle est sujette à devenir le siège de dépôts de diverse nature.

Les premiers, Petit et Malgaigne s'étaient prononcés pour la conservation de sa transparence; Müller (1) et Schweigger (2), tout en adoptant cette notion, ont observé que la cristalloïde pouvait, dans certaines conditions, augmenter ou diminuer d'épaisseur. M. Ritter, contrairement à ces auteurs, revendique pour la capsule du cristallin une indépendance complète et une conservation d'intégrité absolue, même au milieu des altérations morbides les plus intenses dont l'œil soit le siège. Il reste constant que la capsule est susceptible de subir néanmoins certains déplacements, de se plisser, par exemple, et de déterminer ainsi un trouble variable de la vue. En outre, il paraît que, à la suite de processus morbides, la capsule peut devenir cassante et se subdiviser en couches, ce qui lui donnerait un aspect irrégulièrement strié, tout en lui conservant sa transparence.

Les altérations les plus remarquables de la capsule s'opèrent évidemment dans sa couche épithéliale ; mais à part cela la capsule subit elle-même les mêmes changements séniles que présentent toutes les membranes vitreuses de l'œil, c'est-à-dire qu'à l'instar de ce qui s'observe pour le revêtement vitreux de la choroïde et de la cornée, elle devient le siège d'une dégénérescence ou d'un épaississement verruqueux. Ces excroissances peuvent atteindre des dimensions très notables, mesurer à leur base de 1 à $1^{mm},5$ de diamètre, et s'élever à une hauteur de $0^{mm},5$ (O. Becker). D'après les recherches de M. Becker (*loc. cit.*, p. 63) l'épaississement se produirait d'une façon absolument analogue à celle que M. Donders admet pour la formation de pareilles excroissances de la choroïde qui les fait se développer des cellules pigmentaires de l'épithélium.

H. Müller a fort bien décrit ces verrucosités qu'on rencontre dans presque toutes les cataractes séniles qui se sont développées depuis un certain temps;

(1) *Archiv für Ophthalm.*, t. II, A. 2, S. 54, et t. III, A. 1, S. 54.
(2) *Ibid.*, t. VIII, A. 1, S. 227.

elles subissent alors la dégénérescence graisseuse et donnent à la capsule antérieure ce pointillé brillant disséminé que présentent surtout les cataractes hypermûres. D'après sa description, ces excroissances sont en partie étalées et forment en profil un trait qui se différencie assez nettement de la capsule même. En certains points elles sont uniformément étalées, ailleurs elles forment des excroissances assez élevées. En d'autres endroits elles se présentent comme de petites plaques isolées, entre lesquelles on n'aperçoit pas d'épaississement capsulaire. Celles-ci s'implantent soit par une large base, soit en formant une sphère ou un cône rapidement saillant; elles se rapprochent comme aspect beaucoup des papilles de la membrane de Descemet ou des verrucosités isolées de la membrane vitreuse de la choroïde, et vues de face elles présentent même un semblable aspect.

D'après M. Becker, le noyau de la cellule épithéliale subit un grossissement progressif avec transformation vitreuse et disparition du protoplasma de la cellule par le fait que les masses vitreuses sphéroïdes nées des noyaux viennent à se toucher les unes les autres et à se confondre; il se forme des élevures verruqueuses d'une forme très caractéristique, qui présentent souvent une attache basale d'une grande étendue, allongée et d'une épaisseur considérable. Dans ces verrucosités tantôt sphéroïdes, tantôt à base large, se rencontrent toujours emprisonnés des noyaux fortement teintés (par le mode de préparation).

On sait que pour la choroïde la transformation colloïde (?) de la membrane vitreuse et ses excroissances ne sont, pour la plupart des auteurs, pas rapportées, comme l'avait exposé M. Donders, à une altération de l'épithèle pigmenté, mais directement à un changement sénile ou morbide du revêtement vitreux de la membrane vasculaire (voy. p. 466).

Le rôle le plus important dans la formation de toute cataracte capsulaire revient au revêtement épithélial de la cristalloïde antérieure. Aussi sommes-nous forcés de passer rapidement en revue toutes les altérations régressives et morbides que celle-ci peut parcourir. *Toute cataracte sénile se complique d'une prolifération des cellules de la couche épithéliale*, qui ne provoque pas la transformation cataracteuse des fibres, mais qui se trouve probablement sous la même dépendance causale que cette transformation. Le résultat de cette prolifération cellulaire est une déversion des cellules nouvellement formées le long de la surface postérieure de la cristalloïde (qui par ce fait semble, elle aussi, revêtue, mais anormalement, d'une couche épithéliale) et une accumulation de semblables cellules par groupes vers la région équatoriale empiètent sur les masses corticales. Les cellules se présentent sous forme de vésicules (O. Becker). La prolifération nucléolaire n'a été observée que fort rarement et on la suppose plutôt parce qu'on rencontre parfois dans une cellule deux ou trois noyaux et à cause de la grandeur démesurée de beaucoup de ces noyaux. La formation de l'épithèle anormal de la surface postérieure doit être envisagée comme résultant d'une dégénérescence vésiculeuse des diverses cellules de la couche antérieure qui, occupant

une plus grande place, en repoussent un nombre suffisant le long de la région équatoriale, pour revêtir les surfaces antérieure et postérieure du cristallin (Gayet).

Les *cellules vésiculeuses* découvertes par M. Wedl ont été étudiées tout d'abord comme provenance par M. Gayet (1). Il se forme, d'après cet auteur, tout d'abord dans la cellule un espace libre qui en s'agrandissant refoule le protoplasme, et peu à peu la cellule prend l'aspect d'une vésicule dans laquelle le noyau s'atrophie et se perd par dégénérescence graisseuse. Cette dégénérescence vésiculeuse, en agrandissant notablement la cellule, doit sensiblement étaler tout le revêtement épithélial. En désignant cette altération cellulaire par une transformation hyaline ou colloïde (O. Becker), on donne un nom à une métamorphose cellulaire dont au fond on ignore la cause.

Un autre mode de développement des cellules vésiculeuses résulterait, d'après M. O. Becker (*loc. cit.*, p. 72), de la transformation des plus jeunes fibres cristalliniennes les plus proches de l'équateur. Le protoplasme le plus proche du noyau se condensant, s'étranglerait, se détacherait en fragments elliptiques ou sphériques et donnerait lieu à la formation des cellules vésiculeuses; les fibres deviendront ainsi des cellules hydropiques.

Cette segmentation et prolifération des cellules de l'épithèle antérieur ne donnera pas lieu à la formation d'une cataracte capsulaire tant que les nouvelles cellules sont déplacées et accumulées vers l'équateur ou étalées le long de la surface postérieure du cristallin. Il en est autrement lorsqu'elles s'accumulent par groupes et, en subissant encore un fort grossissement, s'amassent en poussant des pointes vers les couches corticales internes. De même, lorsque les cellules, s'agglutinant les unes aux autres, restent attachées à la cristalloïde, il se formera une cataracte capsulaire.

Les cellules épithéliales qui se préparent à entrer dans la constitution d'une pareille cataracte, montrent des prolongements longs et effilés qui s'insinuent entre les cellules avoisinantes et se rattachent intimement à la capsule même ; les cellules frangées finissent, par leur réunion, par former des réseaux cellulaires d'un aspect particulier qui restent intimement attachés à la capsule, lorsqu'on essaye d'enlever par un jet d'eau le restant de l'épithèle qui n'a pas participé à cette altération. Les nœuds de ces réseaux renferment des amas de noyaux et l'on doit considérer les filets du réseau comme du protoplasma étiré et étranglé, qui finit par subir une transformation pathologique ; les réseaux cellulaires forment ainsi des dépôts d'une épaisseur variée sur la capsule. En subissant une transformation hyaline, ils peuvent se confondre avec la capsule et rendre la recherche de leur provenance fort difficile.

La prolifération [des cellules frangées pour former des réseaux qui se superposent, donne lieu à la formation de plaques capsulaires qui s'élèvent dans l'intérieur du cristallin à une hauteur variable et acquièrent une éten-

(1) Sur un point d'histologie de la cataracte capsulaire (*Lyon méd.*, XXXIII, p. 15).

due en surface différente, mais toujours délimitée par un contour irrégulier et déchiqueté, ainsi qu'on le voit même à l'éclairage oblique sur le vivant. La coupe de pareilles cataractes montre une structure lamelleuse qui rappelle le tissu cornéen (O. Becker), et dont la ressemblance avec le tissu cellulaire déjà indiquée par H. Müller a été surtout signalée par M. Manfredi. Les fissures que pareilles coupes présentent feraient présumer un accroissement non continu.

Une pareille plaque se délimite vers le tissu cristallinien, généralement de telle façon, que l'épithèle du bord remonte encore sur l'élevure que forme la plaque et même la recouvre entièrement. Les cellules qui forment alors ce revêtement reposent non directement sur le tissu de la cataracte capsulaire, mais sur une mince membrane amorphe qui se perd au bord de la plaque capsulaire dans la cristalloïde antérieure, donnant l'impression comme si elles s'étaient insinuées dans une fissure de la capsule, et, suivant M. O. Becker, il s'agirait par des mensurations comparées de la capsule à une certaine distance de la plaque capsulaire et des feuillets qui enveloppent la capsule, d'un dédoublement (1) de celle-ci.

Il faudra admettre, cette *déhiscence capsulaire* confirmée, que les premières cellules épithéliales altérées s'insinuent dans la capsule.

A part ces réseaux de cellules renfermant encore des gouttelettes de graisse, des masses fibrineuses, des cristaux, et surtout dans de vieilles cataractes, des dépôts et des concrétions calcaires, les dépôts en fins grains amorphes s'opèrent entre les interstices des réseaux et atteignent souvent une épaisseur considérable. Ce qui a frappé la plupart des histologistes (H. Müller, Menfredi, Leber, etc.), c'est l'*analogie d'aspect du tissu de la cataracte capsulaire avec le tissu cellulaire.* Pour ce qui regarde cette analogie, une difficulté se soulève, c'est de faire naître du tissu cellulaire d'un épithèle provenant, lui, de l'ectoderme. On ne devrait donc envisager le tissu de pareille cataracte que comme analogue comme aspect, et non comme identique, à moins d'admettre et d'expliquer la provenance de ce tissu par une lésion ou rupture de la capsule, ainsi que M. Manfredi (2) le fait, et de dire, lorsqu'il ne peut vérifier le traumatisme, qu'il s'agit d'anciennes cataractes « par contusion » et que les éléments cellulaires qui ont donné naissance au tissu cellulaire sont immergés dans le sac capsulaire.

La cataracte capsulaire naît, lorsqu'elle accompagne la cataracte sénile, du revêtement capsulaire de la cristalloïde antérieure qui, elle, à proprement parler, n'y participe que fort peu, si ce n'est, comme Broca l'avait constaté ef H. Müller confirmé, qu'elle se subdivise en lamelles et se fendille. Entre ces lamelles on peut alors constater parfois la présence de fins grains ou de dépôts grumeleux très ténus. Isolément ces changements de la capsule ne se

1. Ce dédoublement a été rencontré par nous sur une cataracte datant depuis soixante-cinq ans. Après avoir enlevé une large plaque capsulaire avec les pinces, le cristallin se présenta dans la plaie avec tous les caractères de la *cataracta bursata.*

(2) *Compte rendu du congrès de Milan,* 1881, p. 6.

rencontrent pas et ne seraient donc pas capables de produire une altération de transparence, ils ne s'observent que lorsqu'un dépôt capsulaire a longtemps séjourné sur une certaine étendue de la cristalloïde qui, alors, s'est fendillée et souvent a subi un amincissement d'autant plus notable que les dépôts calcaires dans la cataracte se sont davantage accumulés.

Les altérations que nous venons de passer en revue sont celles qui se développent lentement, soit avec la formation, soit après la formation d'une cataracte sénile ; mais il se peut que la cataracte capsulaire ait une évolution plus indépendante des altérations du restant du cristallin, que son développement affecte un caractère qui le rapproche davantage des produits de nature inflammatoire et coïncide plus ou moins avec des altérations analogues du tractus uvéal ainsi qu'avec des inflammations de la cornée. Ce qui frappe dans la structure des cataractes capsulaires en général, c'est qu'indifféremment de leur origine, qu'elles soient congénitales, juvéniles, séniles, traumatiques ou secondaires, elles montrent une analogie de structure plus ou moins identique.

La *cataracte capsulaire inflammatoire* peut se développer avec une rapidité surprenante lorsqu'après une perforation de la cornée, la cristalloïde a été mise en contact avec les parties ulcérées de la cornée, et les liquides et produits inflammatoires qui baignent l'ulcère. C'est cette rapidité d'évolution (Knies) et le fait que la couche épithéliale passe intacte au-dessus des produits organisés ou amorphes qui recouvrent la surface interne de la cristalloïde, qui ont naturellement fait songer, lorsqu'il s'agissait de cellules, qu'elles étaient immergées du dehors, lorsqu'il s'agissait d'un produit non organisé, qu'on avait affaire à une transsudation d'un produit coagulable provenant du dehors.

Comme susceptible d'inflammation, il ne se trouve dans le cristallin que l'épithèle. Expérimentalement il a été prouvé qu'il n'existe pas de production de pus provenant des cellules épithéliales et fibres cristalliniennes, ainsi qu'on le supposait (Forlanini). Donc le pus doit pénétrer du dehors lorsqu'on en constate la présence dans le cristallin, ainsi que cela arrive quand tout le cristallin baigne dans un liquide purulent. Les stomates de la capsule antérieure de Morano n'ont pas pu être retrouvés, mais bien des stomates ou usures artificielles, surtout sur les parties de la cristalloïde que le contact de l'iris ne double pas en quelque sorte. Une fois ces usures circonscrites opérées, le pus entre, d'après les expériences de M. Deutschmann, dans le cristallin, et y séjourne pendant un certain temps avec une intégrité parfaite de la couche épithéliale, qui finit par se dissoudre sans avoir passé par aucune phase rappelant la prolifération cellulaire. Ces phénomènes se passent indifféremment, que la surface antérieure de la cristalloïde antérieure ait été mise en contact avec des produits purulents, ou que le pus venant du corps vitré se soit mis en contact avec la cristalloïde postérieure.

Des processus inflammatoires tumultueux sont donc suivis d'usure capsu-

laire, d'immigration de pus par les points usés et de la destruction de l'épithèle et des éléments fibrillaires du cristallin.

Il faut, lorsque la cataracte capsulaire se développe simultanément avec des processus inflammatoires moins tumultueux, sans perforation de la cornée, qui ne menacent pas l'intégrité de l'œil, constater ce fait que la cataracte capsulaire inflammatoire réclame pour son développement, en général des mois, parfois même des années. Ici il ne peut, d'après les recherches expérimentales et après constatation de l'intégrité de la cristalloïde même, être question d'une immigration cellulaire. Aussi, ici, on rencontre la prolifération de l'épithèle, sa transformation en tissu réticulé, analogue d'aspect avec le tissu cellulaire, les plaques amorphes de fibrine comme dans la cataracte capsulaire sénile. Rien ne force donc à recourir à une explication jurant avec ce que nous enseigne la pathologie générale, c'est-à-dire à admettre que des cellules migratrices, des leucocytes, se soient organisés au point de constituer un tissu solide et à structure déterminée (O. Becker).

Le siège de la cataracte capsulaire est le plus souvent délimité par le champ pupillaire ; son épaisseur varie d'un dixième de millimètre à 2 millimètres. Des cataractes très étendues qui semblent comprendre en quelque sorte toute la surface antérieure de la cristalloïde se rencontrent dans les cataractes des jeunes sujets, absolument régressives et probablement congénitales. La cataracte capsulaire la plus répandue, celle qui s'adjoint à une transformation cataracteuse sénile du cristallin, ne dépasse pas ordinairement comme étendue celle d'une pupille modérément dilatée, et présente des bords déchiquetés. Cette forme n'empiète jamais sur l'équateur, ni encore moins sur la surface de la cristalloïde postérieure, comme cela s'observe pour la cataracte capsulaire inflammatoire, qui finit alors ordinairement par une transformation calcaire du cristallin.

D'après M. O. Becker, toute cataracte sénile qui deviendrait hypermûre avec desséchement des masses corticales serait suivie de la formation de cataracte capsulaire. La rétraction de ces masses est alors envisagée comme la cause irritante, et on suppose que toute cataracte sénile devrait forcément aboutir à la formation d'une cataracte capsulaire si on lui en laissait le temps (O. Becker), ce qui est absolument erroné ; pour preuve les cataractes morgagniennes très rarement compliquées de pareilles altérations capsulaires. De même nous avons vu des personnes atteintes de cataractes mûres depuis trente à quarante ans, sans aucune altération capsulaire, rappelant la plaque à retrait et plissement des parties capsulaires avoisinant le ligament suspenseur, et qui facilite par cette rétraction le dégagement de la zonule et le retour de la vision par luxation spontanée.

A part les cataractes capsulaires inflammatoires, ou pour mieux dire qui accompagnent souvent des affections manifestement inflammatoires de l'œil, on rencontre de petites opacités capsulaires qui précèdent de nombre d'années la transformation cataracteuse du cristallin. Ces altérations circonscrites et stationnaires de la capsule dans un œil en apparence absolument sain

représenteraient une *inflammation circonscrite* (*phakitis*) et *idiopathique* du cristallin. Elle nous fait songer à une certaine indépendance de la cristalloïde pour ce qui concerne sa pathologie propre, et à la possibilité pour la capsule de s'enflammer après avoir, à la suite d'une opération, laissé échapper le cristallin. La production de nombreuses cellules vésiculeuses constituant avec les résidus des masses corticales le bourrelet que l'on retrouve sur pareils yeux démontre déjà la continuation du processus irritatif dans le sac capsulaire qui est resté dans l'œil, mais le nombre restreint de cas de cataracte avec plaque capsulaire prématurément évoluée ne nous a nullement confirmé l'idée que la phakitis idiopathique puisse en quelque sorte se réveiller par une cause traumatique, telle que l'extraction.

Une certaine indépendance des inflammations du cristallin de tout son alentour semble ressortir du fait clinique suivant. Il est connu que la cataracte capsulaire sur des cataractes hypermûres, gagne parfois tellement en étendue qu'elle empiète jusque vers la région équatoriale, laissant au kystitome à peine la place pour tracer un sillon, et qu'en pareil cas la cristalloïde postérieure avec son revêtement capsulaire pathologique présente, lui aussi, des altérations notables dénotant un mouvement irritatif prolongé. La très grande résistance de pareilles capsules permet, après que le noyau s'est échappé, de les saisir et de les extraire en totalité, et avec la presque certitude qu'aucun symptôme irritatif du côté de l'iris et des parties avoisinantes ne suivra ce traumatisme.

Nous devons, au point de vue clinique, différencier quelques variétés de cataractes capsulaires, qui sont : 1° la *cataracte polaire antérieure;* 2° la *cataracte pyramidale*, et 3° la *cataracte polaire postérieure.*

1° *Cataracte polaire antérieure.* — A part les rares observations où chez des sujets (souvent encore jeunes) une opacité capsulaire se développe, que nous devons rapporter à une phakitis idiopathique, on rencontre fréquemment chez les enfants une opacité capsulaire avoisinant le pôle antérieur et qui n'est que la suite d'une perforation de la cornée, ayant mis pendant un certain temps la cristalloïde en contact avec des produits inflammatoires. Exceptionnellement cette opacité se développe rapidement (Knies) après un contact pareil peu prolongé. Il faut ordinairement un contact assez long avec les produits inflammatoires de l'ulcère cornéen. M. Becker pense qu'il se rétablirait ici avec un pareil contact, un retour en quelque sorte aux dispositions primitives intra-utérines de la capsule avec les parties avoisinantes représentées par le bord hypérémié et enflammé de l'iris et la cornée vascularisée. L'introduction abondante de matériaux nutritifs sur cette portion circonscrite amènerait non seulement une perturbation dans la production si régulière des cellules et fibres cristalliniennes, mais une hyperplasie locale des cellules qui aboutirait à la cataracte capsulaire, dont la conformation varierait suivant la persistance de ces conditions anomales de nutrition.

Ce qui est prouvé, c'est que tout contact prolongé du cristallin avec une cornée perforée n'amène pas forcément une cataracte polaire antérieure, ainsi que cela devrait être, si le raisonnement que nous exposons était juste, et que nombre de personnes jeunes présentent avec des fistules cornéennes des conditions d'emplacement anomales et de contact avec l'iris et la cornée enflammée très prolongées, sans que l'exploration la plus minutieuse permette de découvrir après la guérison trace d'altération capsulaire. De même on a vu, sans déplacement du cristallin, sans contact anomal avec la cornée, pareille opacité cristallinienne coïncider avec une simple infiltration et un état œdémateux de la cornée (Hulke). Évidemment il y a donc ici encore un point étiologique qui nous échappe, et les formes congénitales de cataracte capsulaire antérieure ne sauraient être exclusivement rapportées à un contact prolongé avec une cornée perforée, et cela d'autant moins que la chambre antérieure n'est en quelque sorte que virtuelle pendant la vie intra-utérine.

2° La *cataracte pyramidale congénitale* ou *acquise* n'est autre chose qu'une forme de cataracte capsulaire. Pour la forme *congénitale* aussi bien que pour la forme *acquise*, la capsule recouvre intégralement le cône représenté par la procidence, quoiqu'elle puisse aller sensiblement en s'amincissant vers le sommet de la pyramide. Généralement ses parties les plus élevées montrent, au-dessous d'une capsule très mince, une portion amorphe de substance coagulée qui s'adosse à un tissu analogue à celui des cataractes capsulaires et qui atteint souvent une cohésion et une dureté notables, dont l'origine cellulaire se démontre aisément. Ce tissu est entremêlé de masses fibrineuses, de dépôts salins, de gouttelettes de graisse. Ces parties touchent vers la périphérie à un épithèle capsulaire intact et s'enfoncent par une ligne arquée dans la substance transparente du cristallin. Comme le fait se rencontre aussi sur les cataractes pyramidales indubitablement congénitales, on peut en conclure que leur évolution n'est pas antérieure à la constitution fibrillaire et lamellaire complète du cristallin. D'un autre côté, la régularité parfaite en ce qui concerne la couche épithéliale avoisinante et les couches fibrillaires donne la démonstration que la malformation représentée par la pyramide n'entrave en rien une évolution régulière de toutes les autres parties du cristallin, et explique pourquoi on la voit persister si souvent sans se compliquer d'aucune autre opacité. Cette lacune circonscrite centrale dans la couche épithéliale qui représente la matrice de cet organe ne jette donc guère de perturbation dans ses fonctions nutritives.

L'étiologie de la cataracte pyramidale proprement dite, qu'elle soit congénitale ou acquise, doit être rapportée aux mêmes causes dans un certain nombre de cas. La condition la plus propice au développement de ces sortes de cataractes est une perforation centrale de la cornée suivie d'une fistule plus ou moins persistante. Alors, en effet, le cristallin reste un certain temps en contact avec la face postérieure de la cornée, et c'est principalement au

centre du champ pupillaire rétréci que se localisent les dépôts qui proviennent de l'ulcère cornéen et de l'iris enflammé à différents degrés. Aussitôt après la réparation de la perte de substance qui siégeait au centre de la cornée, les dépôts qui occupent la superficie de la capsule, et dont l'iris peut avoir entièrement dégagé son bord pupillaire, finissent souvent par disparaître en totalité; mais les altérations sous-capsulaires, loin de se dissiper avec la même facilité, poursuivent fréquemment leur évolution commencée. Très souvent il arrive qu'une tache, un faible nuage du centre de la cornée ou une synéchie antérieure préviennent le médecin du développement de cette espèce de cataracte (1).

Son mode de production rend, en partie, compte de la saillie acuminée qu'elle fait dans la chambre antérieure et qui lui a valu la dénomination de cataracte pyramidale. Ce sont les parties centrales de la capsule qui, lorsqu'elles adhèrent aux parois de l'ulcère, s'en détachent le moins facilement, au moment où l'accumulation de l'humeur aqueuse reproduite refoule en arrière les autres parties de la cristalloïde. Cette dernière se plisse consécutivement au niveau de ses adhérences, et l'hypergenèse épithéliale active qui résulte de l'irritation directe produite en ce point devient très apte à combler le vide qui tend à se faire au voisinage du pôle cristallinien antérieur. Dans certains cas, assez rares d'ailleurs, on a pu constater l'existence d'un filet organisé par lequel se maintenait encore cette union du cristallin à la face postérieure de la cornée.

Que faut-il penser de l'origine de la cataracte pyramidale qu'on observe chez les nouveau-nés? Doit-on l'attribuer à une ophthalmie intra-utérine? Non, si l'on remarque qu'il n'existe, au centre de la cornée, aucune tache qui y révèle une ancienne perforation, une infiltration, et, derrière cette membrane, aucune synéchie, soit antérieure, soit postérieure. Il reste donc à considérer cette cataracte comme un vice de conformation, et de cette manière de voir surgissent deux hypothèses : ou bien l'opacité tire son origine d'une persistance anomale de la membrane pupillaire (Beck), ce qui est peu probable, attendu que les vestiges de cette membrane ne se montrent pas, en général, simultanément avec des opacités du cristallin, et, fait plus important, que dans les cas de caracte pyramidale congénitale, aucun filet organisé ne s'observe entre l'opacité du cristallin et le bord pupillaire de l'iris; — ou bien, et c'est la seconde hypothèse qui se base sur la fréquence des cataractes pyramidales doubles, la cataracte pyramidale provient d'un retard survenu pendant la vie intra-utérine, soit dans l'époque à laquelle le cristallin se sépare de la face postérieure de la cornée, soit dans l'époque où se ferme l'ouverture de la cristalloïde antérieure,

(1) Nous croyons très peu probable qu'une cataracte pyramidale puisse, comme on l'a dit, résulter d'un traumatisme de la cristalloïde antérieure, après lequel un flocon de masses cristalliniennes obturerait l'ouverture faite à la capsule, tandis que les altérations des couches sous-jacentes se produiraient pour s'arrêter et devenir stationnaires après la résorption du flocon obturateur et l'occlusion de la plaie capsulaire.

occlusion qui s'effectuerait au moyen d'une substance opaque. Comme nous l'avons déjà exposé, cette occlusion capsulaire s'opère avant la formation des masses fibrillaires qu'on trouve intactes à l'entour de la cataracte pyramidale (1).

3° *Cataracte polaire postérieure.* — Après l'étude des diverses altérations capsulaires qui ont pour siège principal la cristalloïde antérieure, nous devons nous arrêter un instant aux modifications de la cristalloïde qui avoisinent le pôle postérieur de cette membrane, et qu'il faut bien séparer des altérations des couches corticales voisines du pôle postérieur. L'absence d'une couche épithéliale à la face interne de la cristalloïde postérieure explique déjà le peu de fréquence de ces altérations, examinées comparativement à celles de la capsule antérieure. En outre, les modifications de l'endo-exosmose cristallinienne qui peuvent résulter, par exemple, des divers dépôts siégeant à la surface externe de la cristalloïde, s'observent bien moins souvent à la surface antérieure de cette dernière, vu le peu d'intimité des rapports qu'elle affecte, dans cette région, avec le tractus uvéal. Il faut des inflammations intenses ou prolongées et qui déterminent dans le corps vitré des modifications profondes, pour donner lieu à des dépôts qui se forment dans la fossette hyaloïde sur la cristalloïde postérieure.

Les principaux états morbides qui se localisent de préférence au pôle postérieur du cristallin consistent dans la condensation, en ce point, de masses corticales cataractées et épaissies, en connexion très intime avec la cristalloïde, et dans des dépôts vitreux pour la plupart de nature sénile. Les cataractes polaires postérieures affectent presque exclusivement des yeux atteints de choroïdites anciennes, et principalement de la forme atrophique de cette maladie, où le pigment de la choroïde fuse dans la rétine (rétinite pigmentaire). Ainsi M. Ulrich, qui fait ressortir les conditions déjà très défavorables de nutrition des parties du cristallin dans des conditions physiologiques, appelle ces opacités *cataractes par inanition.* Ici il s'agit toujours de choroïdites qui, comme la chorio-rétinite très avancée et les choroïdites atrophiques, ont porté atteinte au rôle physiologique de la matrice des milieux transparents de l'œil.

Dans certains cas rares on observe, à l'état d'altération congénitale, une opacité du pôle postérieur du cristallin, limitée à ses couches les plus externes et de laquelle on constate, pendant les mouvements de l'œil, qu'elle avoisine de très près le centre de rotation de cet organe, tant sont restreintes les excursions qu'il leur communique. Cette cataracte paraît être en rapport avec la persistance anomale de l'artère hyaloïde postérieure. On est d'autant plus porté à le croire, qu'elle ne coïncide avec aucune altération morbide des membranes de l'œil, et que les observations d'artère hyaloïde persistante signalent de pareilles opacités du cristallin.

(1) Voy. de Ammon, *Archiv für Ophthalm.*, t. IV, A. 1, S. 57.

Telle est, du reste, l'opinion que de Ammon a exprimée touchant leur origine (1).

On peut constater dans un certain nombre de cas, avec la persistance de l'artère hyaloïde et même seulement du canal de Cloquet, une opacité circonscrite de la capsule, analogue à celle que H. Müller a décrite pour les yeux d'une chèvre. On peut de même observer des malades chez lesquels un simple appendice filiforme s'étend d'une opacité polaire postérieure dans le corps vitré et flotte pendant les mouvements qu'exécute l'œil, ainsi qu'on a rencontré la présence d'un simple renflement verruqueux comme vestige de l'implantation de l'artère hyaloïde près du pôle postérieur du cristallin.

Ces cataractes peuvent se compléter et nécessiter après l'opération une sorte de dépression et d'élimination du champ pupillaire par déviation, comme dans le cas relaté par M. Becker (*Graefe-Saemisch*, t. V, p. 237), qui fut opéré à la clinique de M. de Arlt, et où l'on put constater ultérieurement l'adhérence de l'opacité à une artère hyaloïdienne persistante.

E. — *Cataracte pierreuse, osseuse* (*Cataracta accreta*).

En traitant de la consistance des différentes cataractes et des fluctuations qui s'y observent pendant leur évolution, nous avons déjà mentionné les dépôts calcaires qui, dans un certain nombre de cas, se forment au sein des masses cataractées, et le plus souvent dans les couches cristalliniennes juxtaposées à la capsule. Lorsque les dépôts calcaires s'effectuent dans les éléments mêmes du cristallin, à des époques différentes de leur décomposition cataracteuse, ils y offrent des caractères variables. Ainsi il arrive que, des fibres complètement émulsionnées s'encroûtant de sels calcaires, la masse perde une quantité notable de l'eau qu'elle contient et se transforme en un magma crayeux, de consistance et d'épaisseur variables, et dans lequel il existe une certaine quantité de molécules graisseuses, de cristaux de cholestérine et de margarine, etc. Si, au contraire, le dépôt calcaire s'effectue dans un cristallin dont les fibres n'ont pas subi une altération aussi avancée, celles-ci peuvent conserver la presque intégrité de leur forme, quoique la totalité du cristallin se transforme en une masse pierreuse, résonnant au contact d'un instrument métallique. Il s'agit ici d'une véritable *pétrification*.

On s'explique facilement de quelles variétés d'aspect la cataracte pierreuse est susceptible, suivant le plus ou moins d'uniformité avec lequel s'est effectuée cette incrustation de carbonates et de phosphates calcaires, et suivant l'époque de l'évolution cataracteuse à laquelle elle est survenue. En général, l'incrustation calcaire du cristallin occupe les couches corticales externes ramollies, de préférence aux couches nucléaires et périnucléaires

(1) *Archiv für Ophthalm.*, t. IV, 1, p. 59.

sclérosées, et l'on constate parfois que les masses corticales atteintes de cataracte et incrustées constituent une véritable coque calcaire dans laquelle est contenu le noyau sclérosé et de transparence à peu près normale. On peut avancer que, presque toujours, le dépôt de sels calcaires dans une cataracte coïncide avec une dessiccation prononcée de la masse cristallinienne et avec une réduction de ses diamètres, généralement proportionnelle à la quantité de sels déposés.

Le diagnostic de cette cataracte est rarement difficile, attendu que la présence des produits calcaires s'y révèle par une coloration blanche ou faiblement jaunâtre, d'un éclat tel qu'il n'est guère possible de la confondre avec toute opacité cristallinienne de nature différente. En outre, la grande profondeur que la chambre antérieure présente en pareil cas, et le tremblotement manifeste des parties périphériques de l'iris sont des signes certains que le cristallin a considérablement diminué de volume. A la suite de la réduction de ses diamètres, le cristallin se dégage assez souvent, en partie ou en totalité, de ses attaches, pour flotter en arrière de l'iris tremblotant et parfois jusqu'au point de tomber dans la chambre antérieure. Dans d'autres cas la cataracte, fixée à l'iris par plusieurs adhérences (*cataracta accreta*), se présente sous la forme d'un disque peu épais, quelquefois pourvu d'une dépression ombilicale qui correspond à la pupille, c'est-à-dire à la région où la condensation des masses cristalliniennes s'est opérée avec le plus d'activité. La luxation du cristallin a parfois préexisté à l'incrustation calcaire de la lentille; mais alors la cataracte n'est jamais ombiliquée, et constitue un corps sphérique dont les différents diamètres sont à peu près égaux. Il en résulte que l'axe antéro-postérieur du cristallin est, de tous, celui qui a le moins diminué.

Lorsque la cataracte pierreuse s'est développée sans changer de position, la réduction de son volume a constamment pour effet de la rendre bien moins fixe que toutes les autres formes de cataracte et de lui permettre des oscillations très sensibles au moment où l'œil se meut. De là le nom de *cataracte trémulente* sous lequel certains auteurs l'ont désignée. Ces oscillations sont surtout manifestes lorsque, comme il arrive fréquemment dans ce cas particulier, le corps vitré se trouve fortement liquéfié, liquéfaction qui s'est étendue de la partie antérieure de son enveloppe à la zonule.

Les cataractes calcaires ne s'observent, indépendamment de complications sérieuses du côté des membranes profondes de l'œil, qu'à l'état congénital et chez les jeunes sujets dont la cataracte, primitivement molle ou même liquide, s'est presque résorbée et n'a laissé entre les feuillets de la capsule qu'une couche grumeleuse composée presque exclusivement d'éléments calcaires et graisseux. Dans ce cas, l'observateur est témoin du dernier degré que puisse atteindre la résorption du cristallin, s'effectuant sans lésion de la cristalloïde. Si, au contraire, l'incrustation calcaire du cristallin s'opère simultanément avec la transformation cataracteuse, et si le cristallin, tout en perdant une partie de son eau, conserve encore une certaine épaisseur,

on peut considérer les dépôts calcaires de quelque étendue comme l'indice irréfutable d'une perturbation très avancée dans la nutrition de l'organe malade.

Ce trouble de nutrition reconnaît généralement pour cause des altérations importantes des membranes profondes de l'œil, et s'explique en partie par l'existence de croûtes exsudatives plus ou moins épaisses qui s'interposent entre la cristalloïde et les parties du tractus uvéal d'où proviennent les liquides dans lesquels le cristallin puise les matériaux de sa réparation ; ces mêmes exsudats occupent parfois une partie du champ pupillaire, s'étendent généralement, en arrière de l'iris, sur les procès ciliaires et peuvent se prolonger jusqu'à la zonule de Zinn. Ce sont donc principalement les formes exsudatives et parenchymateuses chroniques d'irido-choroïdite qui sont les plus aptes à donner naissance à cette variété de cataracte pierreuse. Aussi l'observe-t-on, presque toujours, sur des yeux où les fonctions de la rétine sont complètement abolies, qui sont le siège d'ectasies staphylomateuses, d'atrophie commençante, etc.

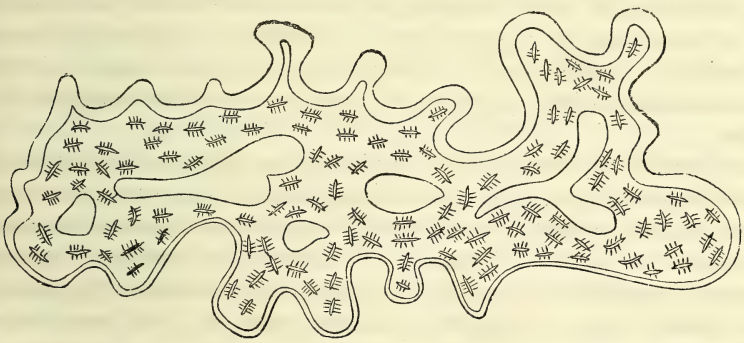

Fig. 164.

La *cataracte osseuse*, variété de cataracte pierreuse, n'a pas encore été suffisamment confirmée par les études anatomo-pathologiques. Rien ne nous éclaire encore sur la nature de la prédisposition en vertu de laquelle certaines cataractes peuvent acquérir une organisation aussi complète et se transformer en véritable tissu osseux. Stellwag de Carion admet comme nous son existence ainsi que Wagner, Lohmeyer et récemment encore Voorchies. M. O. Becker n'en cite dans ses ouvrages aucun exemple, et il croit à une confusion des cas signalés comme ossification autour du cristallin avec ceux se rapportant à des exsudats ossifiés à l'entour même du cristallin réduit et absorbé. Du reste, si l'on veut, avec une intégrité complète de la capsule, déjà admettre comme impossible la production de tissu cellulaire comme dérivant de l'hypergenèse épithéliale, on sera bien forcé d'exclure l'idée d'une ossification du cristallin.

Autrement se présentent les choses lorsque la cristalloïde a été rompue dans sa continuité par un traumatisme : alors le tissu cellulaire peut pulluler

du dehors dans le sac capsulaire. Ce tissu cellulaire peut alors devenir le siège d'une ossification. Ainsi le dessin (fig. 164) de M. Alt présente un pareil cas, où tout le sac capsulaire ratatiné et plissé n'est rempli que par du tissu ossifié. La coupe est tombée sur un endroit où la cristalloïde se trouvait être intacte, mais il est pertinemment indiqué que l'irido-choroïdite qui avait entraîné la formation d'une vaste coque osseuse dans l'intérieur de l'œil avait été précédée d'une cataracte traumatique. Ce tissu osseux renfermait même de forts vaisseaux sanguins.

F. — *Cataracte traumatique, corps étrangers du cristallin.*

Tandis que les dénominations que nous avons attachées, dans les articles précédents, aux différentes espèces de cataracte renferment implicitement un ou plusieurs des caractères anatomiques qui les distinguent; au contraire, le nom de cataracte traumatique appartient à des altérations du cristallin très différentes les unes des autres, et entre lesquelles il n'y a de commun que la cause qui les a produites. En général, on désigne sous ce nom un trouble de transparence du cristallin, consécutif soit à une lésion ou à une commotion violente, soit à une luxation plus ou moins complète de cet organe.

On comprend facilement, après la description donnée plus haut des différentes formes de cataracte, que les caractères et l'aspect des opacités survenues consécutivement à une lésion de la cristalloïde doivent nécessairement varier : 1° suivant l'étendue de la solution de continuité ; 2° suivant l'époque à laquelle elle a eu lieu; 3° suivant les conditions d'âge du sujet, et 4° suivant le degré d'intégrité des autres parties de l'œil, avant et après la blessure.

L'étendue de la plaie capsulaire exerce la plus grande influence sur la nature de la cataracte produite. Ainsi, une simple piqûre ou une étroite incision de la cristalloïde donne lieu à un petit prolapsus de fibres cristalliniennes qui se troublent rapidement, et qui, jusqu'au moment de leur dissolution, empêchent l'humeur aqueuse de pénétrer librement dans le reste du cristallin, où la présence de ce liquide aurait pour effet certain de déterminer la transformation cataracteuse. Les fibres du cristallin échappées par cette plaie commencent d'abord par leur imbibition à se distendre considérablement en prenant un diamètre double ou triple. Bientôt le contenu des fibres se trouble, et, se transformant en une émulsion, elles se désagrègent complètement (Ritter). Cette évolution lente sera de suite troublée si l'instrument blessant a introduit dans le sac capillaire des éléments infectieux qui y trouvent un lieu de culture des plus favorables. Aussi faut-il attribuer uniquement à cette cause l'apparition de symptômes de cyclite qui suivent une lésion en apparence insignifiante de la capsule antérieure, et non songer au transpercement de part en part du cristallin, avec blessure des mem-

branes profondes, comme M. O. Becker le pense dans son observation (*Graefe-Saemisch*, t. V., p. 275).

Si la dissolution des parties herniées du cristallin a exigé un temps suffisant pour que les lèvres de la plaie capsulaire aient pu se souder par l'interposition d'une substance vitreuse et amorphe, la guérison se fait sans laisser d'autre trace qu'une modification de la couche de cellules intracapsulaires qui présentera, au niveau de la blessure, une opacité grisâtre. Toutefois, chez les jeunes sujets, où la reproduction de ces éléments est très rapide, les cellules altérées peuvent être remplacées par des éléments de configuration normale, et l'opacité disparaît en même temps.

Il n'en est plus de même quand la réunion des lèvres de la plaie capsulaire exige plus de temps, soit parce que la résorption du flocon cristallinien qui l'obture s'effectue avec une extrême rapidité, comme chez les enfants très jeunes, soit parce que l'étendue de la plaie implique un travail cicatriciel plus prolongé que dans le cas précédent. Alors, à mesure que le flocon opaque se résorbe, l'humeur aqueuse arrive au contact des fibres cristalliniennes voisines de la plaie; celles-ci se gonflent, font hernie et parfois donnent lieu à la rupture de la capsule, lorsque ce gonflement est très rapide et très étendu.

C'est ainsi qu'une incision simple et étroite de la cristalloïde peut avoir pour suite la transformation cataracteuse de la totalité du cristallin, accident d'autant plus à craindre que le sujet est moins avancé en âge. Mais, aux époques moyennes de la vie, une blessure de ce genre guérit ordinairement par la production d'une cicatrice capsulaire, et celle-ci affecte, en général, la forme d'une opacité étoilée ayant pour centre le vestige de la lésion capsulaire, sous forme d'une strie blanchâtre dont le reflet provient de l'incrustation calcaire qui s'y est faite. De pareilles opacités étoilées, allant quelquefois jusqu'aux fibres mêmes du cristallin, sont susceptibles de diminuer d'étendue chez les sujets d'un âge relativement peu élevé et même jusqu'à trente ans; mais à l'âge propice au développement des caractères séniles, on voit, le plus souvent, l'opacité se propager avec lenteur aux parties environnantes, et finalement envahir tout le cristallin.

Il m'a toujours paru surprenant pourquoi la résorption de cataractes traumatiques sans lésions concomitantes des parties avoisinantes et avec ouverture d'égales dimensions varie tant quant au temps qu'elle prend pour s'effectuer. De même l'opérateur le plus expérimenté est incapable d'énumérer combien de discissions il lui faudra pour obtenir la résorption d'une cataracte zonulaire et combien de temps ce travail demandera. C'est probablement la diversité de pénétration de l'humeur aqueuse dans la substance du cristallin, son action dissociante qui rendent compte pourquoi l'on voit une fois la discission bornée à un espace étroit de la cristalloïde suffire à une dissolution complète et rapide d'une cataracte zonulaire, tandis que la même ouverture, chez un sujet du même âge et en apparence pratiquée sur le même genre de cataracte, ne produit qu'un effet absolument insuffisant en se cicatrisant.

On constate donc que l'étendue de la plaie, le temps qu'elle exige pour se cicatriser et la consistance du cristallin blessé, la nature et la durée de

l'altération consécutive à une lésion identique, sont sujets à varier notablement. S'il arrive, par exemple, qu'un enfant se blesse la cristalloïde antérieure, de manière à y produire une plaie à lambeaux renversés, tout le cristallin peut se résorber et le champ pupillaire s'offrir à l'observateur avec sa coloration noire normale. Que le même accident survienne vers la vingt-cinquième année, on verra le gonflement des masses cristalliniennes, et quelquefois le passage du noyau dans la chambre antérieure déterminer des symptômes glaucomateux. Il s'ensuivra de là une résorption moins complète et des dépôts capsulaires de diverse nature, autrement dit, une cataracte secondaire. Si le sujet dont la cristalloïde est blessée approche de la quarantaine, la résorption sera plus lente encore, puis entravée par la cicatrisation de la solution de continuité capsulaire, et le cristallin, notablement diminué de volume, présentera une altération cataracteuse très analogue à celle qu'on a désignée sous le nom d'aride-siliqueuse. Enfin, dans un âge avancé, une pareille lésion capsulaire donne souvent lieu à une opacité lentement progressive et finalement stationnaire, qui se complique fréquemment d'inflammation de l'iris avec synéchies multiples, et constitue ainsi une cataracte adhérente.

En présence d'une cataracte traumatique, il faut généralement prévoir, du côté de l'iris et des parties antérieures de la choroïde, des complications, qui sont surtout redoutables quand le traumatisme a porté sur un cristallin assez consistant, et principalement lorsqu'il l'a plus ou moins déplacé de sa position. Il est actuellement prouvé que les plus faibles déviations d'un cristallin peuvent entraîner des complications glaucomateuses par obstruction de l'angle iridien.

Un point sur lequel le praticien doit porter tout d'abord l'attention, avant d'établir son pronostic, est l'étendue de la plaie capsulaire. Il doit ensuite tenir judicieusement compte de l'âge du sujet, et aussi des conditions suivant lesquelles doivent s'effectuer le gonflement et la résorption des fibres cristalliniennes. Cela fait, il examinera les conséquences possibles d'une complication glaucomateuse, soit directe, soit indirecte et plus ou moins prolongée. Or, pour se prononcer avec quelque assurance sur ces différentes questions, il est absolument indispensable d'observer avec la plus grande attention les premiers jours qui suivent l'accident.

La cicatrisation d'une plaie de la cristalloïde s'effectue par l'excroissance de la membrane vitreuse formant un bouchon vitreux, soit comme M. Leber l'a expérimentalement établi chez les lapins par une pullulation de l'épithèle capsulaire qui s'organise en cicatrice, en même temps que les parties avoisinantes de la cristalloïde s'épaississent. Ce mode d'occlusion ne peut s'effectuer que lorsqu'il s'agit de petites plaies; mais, lorsqu'une vaste ouverture a permis aux lambeaux capsulaires de se rétracter par plissement, la plaie reste béante. L'absence d'autres complications du côté du tractus uvéal décidera alors si une résorption non interrompue et progressive aboutira à une guérison, ou si, par suite de l'introduction de germes, des complications

de cyclite faciliteront l'immigration de produits cellulaires dans le sac capsulaire et leur organisation.

Des masses fibro-plastiques peuvent aussi s'insinuer du voisinage dans l'intérieur de la capsule, s'y organiser et constituer avec les cellules immigrées et organisées un tissu fortement vasculaire, organisé à la manière de ce qui a été exposé pour les cataractes capsulaires. A cette organisation l'épithèle capsulaire prend une part active, de manière qu'on peut le voir superposé en couche épaisse au-dessus du tissu cellulaire organisé à des degrés divers (voy. fig. 165). Il arrive alors qu'on rencontre, après résorption de la majeure partie du cristallin, de larges plaques enfeutrées avec des produits inflammatoires de l'iris, qui ressemblent, comme aspect microscopique et histologique, à des cataractes capsulaires de très fortes dimensions.

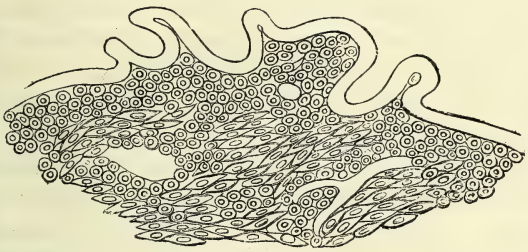

Fig. 165. — Formation de tissu cellulaire dans l'intérieur du sac capsulaire après blessure (d'après Alt).

La cataracte traumatique peut-elle résulter d'une simple commotion du cristallin, sans déplacement et bien entendu sans rupture respective aucune? Les essais de maturation qu'on a entrepris dans ces derniers temps, plaident absolument en faveur de pareille production. De même les expériences exécutées par M. Berlin, qui ébranle avec une baguette élastique l'œil de lapin, ont montré qu'il pouvait se former un trouble des masses corticales antérieures.

M. Otto Becker (*Graefe-Saemisch*, t. V, p. 275) cite une observation qui reproduit fort bien cette expérience. En dégageant la glace formant stalactites qui se trouvait placée à l'entrée d'un tunnel, un cône de glace tombe sur l'œil d'un gardien du chemin de fer, et lui produit une rupture de la choroïde pour laquelle il se présente à plusieurs reprises à la consultation, sa vision étant de suite tombée à 1/5. A partir de la troisième semaine qui suivit l'accident, on put constater l'apparition d'un trouble près du pôle antérieur du cristallin ; il resta stationnaire après avoir occupé l'étendue d'une pupille moyennement dilatée au moins pendant une année, après laquelle le malade s'est soustrait à l'observation.

Tout clinicien a occasion d'observer des cataractes unilatérales que rien n'explique comme santé générale, état circulatoire local ou général de l'individu, et que celui-ci rapporte sans hésitation à l'effet d'un choc (branche

d'arbre pendant la chasse), d'une contusion de l'œil. Ce que l'on a bien moins occasion de vérifier, c'est si pareil œil a été préalablement le siège d'aucune altération cataracteuse que l'ébranlement du cristallin n'aurait fait qu'activer; mais les observations de développement rapide de cataractes, après une contusion de l'œil, sont tellement fréquentes, que le doute que M. de Arlt (1) admet à cet égard, doit forcément surprendre. Notre maître dit : « Si des ébranlements de l'œil qui n'entraînent ni une rupture de la capsule, ni une déchirure de la zonule peuvent déterminer directement un trouble du cristallin, pour cela il ne se rencontre pas de preuves irréfutables, on ne l'admet qu'ordinairement. »

Nous pensons, d'après les recherches récentes de pathologie et d'observation clinique, qu'on est autorisé à l'admettre, et nous citons encore les observations de M. Just (3) qui constate l'apparition de la cataracte presque instantanée dans une attaque de convulsions; dans les deux cas, les yeux avaient été préalablement reconnus exempts de cataracte. Sur un enfant de huit mois qui fut examiné deux heures après l'attaque, on constate à droite une cataracte complète, à gauche commençante. Il est à noter que les parents avaient eu deux enfants avec des cataractes congénitales; mais la mère avertie par ce fait affirmait avoir vu se développer le trouble de la pupille sous ses propres yeux et sur des cristallins préalablement reconnus transparents. Du reste, la rareté de pareilles observations ne signifie rien comme preuve propre à infirmer, car il n'arrive qu'exceptionnellement qu'on ait observé attentivement les cristallins, quant à leur transparence, sur lesquels ultérieurement une opacité se développe; notre observation de cataracte zonulaire, développée et observée sur les yeux d'un enfant et confirmant la nature non congénitale de telle affection, au moins dans un certain nombre de cas, est restée aussi encore unique, et cela seulement parce que les conditions favorables à de pareilles observations doivent se présenter avec une extrême rareté.

Les blessures de la cristalloïde postérieure se rencontrent bien rarement sans que des désordres graves aient été entraînés par une lésion du corps ciliaire, la présence d'un corps étranger qui a traversé le cristallin, etc. Lorsque par hasard une blessure de la cristalloïde postérieure simple s'est produite, on constate que les changements nutritifs, la dissolution des parties herniées du cristallin, l'imbibition des parties avoisinantes, la cicatrisation ou obstruction par des masses vitreuses, s'effectue avec une extrême lenteur, rendant ainsi expérimentalement compte de la bien moins grande activité des courants nutritifs dans la région du pôle postérieur, région du siège usuel de la cataracte par inanition.

Quant au *traitement*, on peut avancer d'une manière générale qu'il importe beaucoup, dans les cas qui nous occupent, de maintenir, autant

(1) *Klinische Monatsbl.*, 1873, p. 47.
(2) Ueber die Vorletzungen des Auges, *ibid.*, p. 296.
(3) *Centralb. für Augenheilk.*, janv. 1880.

que possible, l'équilibre de la pression intra-oculaire, et de combattre son excès dès que cela est nécessaire, soit par des paracentèses, soit par l'évacuation partielle ou totale du cristallin, soit enfin par une extraction combinée à l'excision d'une large portion de l'iris. Ce conseil donné, il y a déjà dix-sept ans, le fut avant qu'on se doutât de l'importance que pouvait exercer la plus faible subluxation du cristallin comme obstruction de l'angle iridien.

Il fut donné avant qu'on songeât à l'action glaucomophile de l'atropine. Combien de fois ne s'acharnait-on pas à insister sur les instillations d'atropine, quoique les malades déclarassent formellement que leurs douleurs étaient ranimées par l'usage du collyre? La simple observation du fait comment guérissent bon nombre de blessures de la cristalloïde, avec absorption du cristallin sans intervention du médecin, aurait dû nous enseigner que la simple expectative était bien indiquée ici. Actuellement nous ne recommandons donc l'atropine que lorsque le tonus de l'œil a plutôt diminué et que ces instillations sont véritablement réclamées par l'apparition de symptômes inflammatoires du côté de l'iris, par la formation de synéchies avec la cristalloïde dilacérée. En outre, nous trouvons un puissant concours pour combattre le principal danger de la cataracte traumatique, c'est-à-dire l'apparition de symptômes glaucomateux dans l'emploi des myotiques, de l'iridectomie et de la sclérotomie.

Il arrive fréquemment que le corps vulnérant, ou une parcelle détachée de sa masse, reste dans le cristallin blessé. C'est ainsi qu'on y a observé, le plus souvent, des paillettes de fer, des éclats de capsules fulminantes (1), de pierre, de bois, de verre, etc. Les renseignements fournis par le malade et l'inspection minutieuse de l'œil blessé, au moyen de l'éclairage oblique, suffisent ordinairement pour démontrer la présence d'un corps étranger.

C'est probablement pour la cataracte traumatique sénile qu'on réservera à l'avenir, l'opération de la cataracte combinée à deux temps. L'iridectomie préalablement exécutée a pour but de combattre ou de prévenir les symptômes glaucomateux, en réservant l'extraction du cristallin à une époque où les symptômes inflammatoires sont tombés, et où la cohésion des masses corticales gonflées avec la cristalloïde elle-même, siège d'une pullulation active des cellules épithéliales, n'oppose plus un obstacle sérieux à l'évacuation du cristallin. Donc, en présence d'une cataracte gonflée, incomplète avec exagération sensible de la tension, on pratique l'iridectomie, et on laisse sortir de l'œil ce qui, sans effort, s'échappe de la cataracte spontanément. Lorsque, en dépit de l'excision de l'iris, la cataracte faiblement luxée entretient les symptômes glaucomateux, on n'attend pas, si l'emploi des myotiques ne dissipe pas promptement le danger, mais on procède de suite

(1) Voyez, à ce sujet, l'intéressant mémoire de Sichel père, *Considérations pratiques sur l'extraction des corps étrangers, et particulièrement sur celle des morceaux de capsule fulminante qui ont pénétré dans l'intérieur du globe de l'œil* (*Annales d'oculistique*, t. XIII, 1845, p. 192).

à l'extraction du cristallin, après avoir élargi la plaie, et en usant soigneusement de toutes les précautions de l'antisepticisme.

Lorsqu'en dépit de pareille extraction on voit persister le glaucome consécutif, on a alors recours à la sclérotomie, principalement sous forme de cicatrisotomie et de scléro-iritomie, si le traumatisme a donné lieu à des adhérences de l'iris vers la périphérie. La substitution persévérante des myotiques à l'emploi inconsidéré des mydriatiques, pourra ici sauver des yeux que l'on voyait se perdre, en dépit de toute habileté chirurgicale.

Le diagnostic de la présence d'un *corps étranger* dans le cristallin n'offrira guère de difficultés, si l'accident est de fraîche date et si les masses cristalliniennes avoisinant la blessure ne sont pas encore opaques. Dans le cas contraire, la présence d'un corps métallique se révèle, au bout d'un certain temps, par la coloration brune ou jaunâtre qu'il communique aux

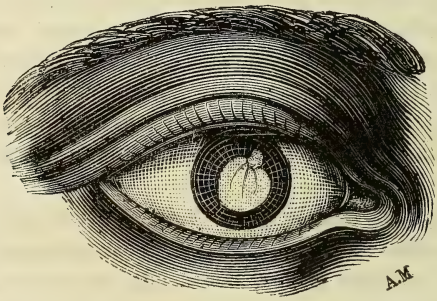

Fig. 166.

couches les plus voisines, et souvent à l'iris même. Il est urgent, dans ces cas. de bien s'assurer, par une exploration attentive du champ visuel, que la paillette de fer n'a pas traversé de part en part le cristallin et ne s'est pas logée dans le corps vitré, déterminant, lorsque son extraction n'a pas eu lieu, un décollement de la rétine, ou une désorganisation complète de ce milieu. Enfin, s'il s'agit d'un petit éclat de bois, de verre, etc., dont la présence ait échappé au premier abord, il n'est possible de l'apercevoir directement qu'après la résorption des masses opaques qui l'entourent. Bien exceptionnellement, la capsule se ferme autour d'un corps étranger qui reste dans un cristallin presque totalement transparent, comme cela arrive pour des grains de poudre, ou comme on le voit dans l'observation qui suit :

Un cas curieux de cataracte traumatique a été observé par nous en 1866 (voy. *Gaz. des hôp.*, n° 92). Il prouve que même la présence d'un corps étranger dans le cristallin n'a pas nécessairement pour effet d'entraîner un trouble total de cet organe.

Le nommé L..., âgé de vingt-deux ans, se présente le 11 juin 1865 à la consultation pour une cataracte traumatique de l'œil droit, ayant réduit les fonctions de cet organe à une simple perception quantitative de la lumière. Le malade raconte qu'à l'âge de huit ans, comme il jouait à casser des pierres sur une route, il avait senti un petit

corps lui frapper l'œil droit avec violence. Aussitôt cet organe était devenu le siège d'une inflammation peu intense et la vue s'était perdue en peu de temps. En examinant l'œil blessé à l'éclairage oblique, après une instillation d'atropine, on aperçoit sur la cornée, à 3 millimètres au-dessus du centre, une faible traînée cicatricielle large d'environ 2 millimètres. Le champ pupillaire, modérément dilaté, est le siège d'une opacité d'un blanc très éclatant, striée irrégulièrement, évidemment localisée à la surface postérieure de la capsule, qui est elle-même légèrement plissée. Comme le montre la figure 166, il existe à la partie supérieure de la pupille dilatée et près d'une synéchie située en ce point, un corps ayant la forme d'une pyramide triangulaire, de coloration grisâtre, et d'autant plus facile à reconnaître pour un éclat de pierre, qu'on distingue à sa surface un miroitement caractéristique. Il est aisé de constater que ce petit corps n'est que juxtaposé à l'iris et à la surface du cristallin ou, du moins, ne s'enfonce pas sensiblement dans son épaisseur. On procède, séance tenante, à l'extraction de ce corps étranger. Une section linéaire est pratiquée vers le bord supéro-externe de la cornée; on saisit l'éclat de pierre entre les branches d'une pince à iridectomie et, du premier coup, on l'attire au dehors. Cette manœuvre devait nécessairement déterminer un prolapsus de l'iris; c'est ce qui arriva, et l'on excise aussitôt la portion herniée. Cette iridectomie était d'autant plus légitime qu'on se proposait de profiter de la pupille artificielle ainsi

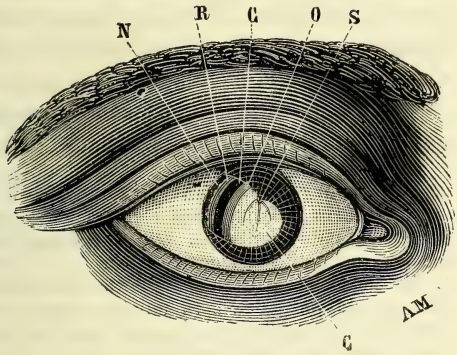

Fig. 167.

ouverte pour attaquer ultérieurement la cataracte. L'examen du corps étranger montra que c'était un petit éclat de basalte, large de 2 millimètres dans presque tous les sens. La guérison s'effectua avec beaucoup de rapidité, et, le lendemain de l'opération, le malade comptait les doigts à deux pieds de distance. Nous nous expliquons de la manière suivante l'amélioration si rapidement apportée, par cette seule opération, à l'état de la vue.

Comme le montre la figure 167, l'opacité sous-capsulaire (S) était limitée aux parties centrales du cristallin; elle se trouvait bordée, dans la nouvelle pupille, par un étroit anneau (O) de substance opaque au delà duquel le cristallin (C) avait conservé toute sa transparence. Le bord du cristallin même présentait, à l'éclairage oblique, un reflet brillant particulier (R), et cette zone transparente permit d'explorer, avec quelque difficulté il est vrai, le fond de l'œil, qui était normal. Le reflet plus haut signalé était produit par un léger plissement de la capsule, et cette disposition jointe à l'écartement exagéré (N) qui séparait le bord cristallinien des parois ciliaires, me fit supposer que le cristallin avait subi une certaine réduction de volume. Le malade fut plus tard soumis à une discission qui amena un très bon résultat.

J'ai extrait, au mois de juin 1885, un fragment de pierre long de 7 millimètres et large de 2 millimètres, qui était resté renfermé dans le sac capsulaire pendant vingt-deux ans. L'extraction ne fut suivie d'aucun symptôme irritatif et ne fut pratiquée qu'à cause du frottement pénible que la saillie de ce corps étranger avait fini par occasionner l'œil même était perdu pour la vision depuis la pénétration du corps étranger.

L'observation suivante prouve combien il est important, pour le pronostic, que le médecin sache avec certitude si le corps étranger qui a manifestement pénétré dans l'œil est resté fixé dans le cristallin, ou s'il a dépassé cet organe pour se loger plus profondément. En général, il devient alors inaccessible, à moins de faire des explorations du corps vitré avec un électro-aimant, derrière un cristallin déjà opaque, parcourant avec l'aimant le corps vitré, lorsqu'on est certain qu'il s'agit d'un fragment de fer et que la douleur que ressent le malade, en appliquant l'aimant contre l'œil, confirme cette supposition. Ces opérations, actuellement très à la mode en Allemagne, perdront beaucoup de leur vogue, comme les extractions de cysticerques, lorsqu'on aura reconnu que la sclérotique ne supporte absolument pas des incisions d'une certaine étendue, incisions qui entraînent presque toujours, par suite de leur cicatrisation avec le corps vitré, un décollement de la rétine dans un délai plus ou moins éloigné. Il y aura bien plus de chances de sauver en pareil cas *définitivement* et non provisoirement un œil, en élargissant la plaie cor-néenne, en évacuant le cristallin, et en faisant agir à travers la fossette hyaloïde fendue l'électro-aimant. C'est ainsi que nous avons extrait récemment un fragment d'acier, long de 14 millimètres, large et épais de 2 millimètres.

Malheureusement pareilles opérations ne peuvent s'exécuter sur des yeux ayant été atteints de fragments de capsule comme dans l'observation qui suit.

Une jeune femme entre dans une cour où des enfants s'amusent à faire éclater des capsules ; un petit éclat de cuivre lui saute dans l'œil droit et y détermine aussitôt un léger trouble de la vue et une faible irritation. Elle se présente le lendemain à notre clinique, où nous constatons une petite blessure de la cornée, près de son bord inférieur et interne. En arrière de cette lésion, existe une déchirure triangulaire de l'iris, étendue d'un millimètre environ, et très voisine du bord ciliaire. Après avoir dilaté la pupille, nous portons toute notre attention sur l'état du cristallin, pour tâcher de reconnaître s'il contient ou non le corps étranger. Nous y constatons, près de la circonférence et un peu au-dessus de la déchirure de l'iris, une opacité circonscrite le traversant de part en part, autant du moins que permettait d'en juger l'examen d'une partie aussi périphérique. Dans ce cas, il aurait été assurément fort difficile de déclarer, après l'inspection du cristallin, si le corps étranger y séjournait encore; mais un décollement très circonscrit de la partie interne et inférieure de la rétine démontrait péremptoirement que le corps vulnérant avait pénétré dans la profondeur de l'œil. Le pronostic fut, pour cette raison, posé très grave. Un an plus tard, nous revîmes la malade, qui avait en vain cherché du secours chez plusieurs de nos confrères ; la rétine s'était presque complètement décollée; l'opacité du cristallin n'occupait guère que le quart inférieur et interne de la lentille; mais elle tendait manifestement à se propager encore; l'œil, ramolli, commençait à se réduire dans ses diamètres ; mais, comme la malade n'accusait ni douleurs, ni irritation sympathique de l'œil sain, nous nous en tînmes à l'expectative.

On rencontre parfois dans des cristallins qu'on croit atteints de cataracte spontanée, un corps étranger, et, lorsqu'on a pratiqué l'extraction, une petite perforation de l'iris nous indique le passage de ce corps étranger. Toute attention, donc, doit être portée sur l'intégrité de l'iris, lorsqu'on explore une cataracte unilatérale qu'on soupçonne pouvoir résulter d'un traumatisme. J'ai vu des cas où le trou iridien coïncidait avec une blessure de la cornée qui se dissimulait absolument dans le limbe conjonctival. La cicatrisation de la cristalloïde antérieure se forme d'autant plus aisément

que l'iris s'y accole : le trou iridien apparaît alors seulement lorsqu'on en dégage le cristallin par l'extraction. Il est de même démontré que le corps étranger a pu pénétrer à travers la sclérotique et la cristalloïde postérieure.

Il arrive quelquefois qu'un corps étranger, s'étant logé dans le cristallin, reste un certain temps comme enkysté dans les masses cataractées, puis, quand celles-ci sont résorbées, tombe dans la chambre antérieure, où il devient très accessible à l'extraction. J'ai extrait un fragment de capsule qui s'échappa de la capsule six ans après le traumatisme et amena alors, par sa présence dans la partie la plus déclive de la chambre antérieure, des phénomènes irritatifs très douloureux. Aussi faut-il, quand on soupçonne la présence d'un tel corps, ne pas trop se hâter d'intervenir, à condition cependant qu'il n'existe pas de gonflement trop considérable des couches cristalliniennes voisines et une irritation trop vive de l'iris. Si l'on se décide à opérer, l'extraction à faible lambeau combinée est le procédé qui convient généralement le mieux. Du reste, il faut que le chirurgien s'efforce de faire sortir d'emblée tout le cristallin ou conduise très habilement la curette dans les masses corticales ramollies, en arrière du corps vulnérant, pour éviter qu'il ne tombe dans des parties de l'œil moins accessibles aux instruments. Ces manœuvres délicates sont encore bien plus difficiles, si l'on n'attend pas qu'un certain degré de ramollissement se soit opéré dans le cristallin.

On nous permettra de mentionner ici, parmi les corps étrangers du cristallin, certains entozoaires dont la présence n'a, jusqu'à présent, été généralement constatée dans cet organe que par des recherches microscopiques (1). Ces entozoaires sont : 1° la *Filaria oculi humani*, dont Nordmann et Gescheidt ont trouvé six cas sur cinq sujets. Le premier de ces auteurs observa une fois une filaire vivante, longue de 11 millimètres, dans un cristallin cataracté appartenant à une femme ; 2° le *Monostoma lentis*, dont Nordmann trouva huit vivants, de $0^{mm},2$ de longueur, dans le cristallin d'une femme avancée en âge ; 3° le *Distoma ophthalmobium*, de Diesing, observé par Gescheidt et de Ammon sur quatre individus, mesurant de $0^{mm},5$ à 1 millimètre, dans le cristallin d'un enfant de neuf ans qui, né avec une cataracte lenticulaire, avait succombé dans le marasme ; 4° le *cysticerque*, observé par de Græfe (2) dans un cristallin cataracté, mais il

(1) Consultez v. Nordmann, *Microsc. Beiträge zur Naturgeschichte der wirbellosen* Thiere, H. I, S. 7, et H. II, S. 9, 1832 ; Gescheidt, *Die Entozoen des Auges*, *Zeitschrift für Ophthalm.* von Ammon, Bd III, S. 75 et 405, 1833 ; Leukart, *Die menschlichen Parasiten*, Lif. 3, et *Klinische Monatsblätter*, p. 86, 1863 (*Annales d'oculistique*, 1864, t. LII, p. 183).

(2) Mme G..., âgée de quarante-deux ans, se présente en novembre 1864, à la clinique de Berlin ; elle est atteinte d'une cataracte corticale molle de l'œil gauche avec des synéchies postérieures isolées, décoloration de l'iris et légère rétraction de la périphérie de cette membrane. La perception lumineuse n'est pas très précise, la projection et les phosphènes ne laissent rien à désirer. Au dire de la malade, cette cataracte s'était développée au mois de juin avec de légers symptômes inflammatoires et était devenue complète dans l'espace de trois semaines. Le diagnostic est porté irido-cyclite avec altération du corps vitré et cataracte secondaire. C'est sur les instances de la malade et à l'apparition de nouvelles douleurs qu'on se décide à l'opération. On pratique avec le coute

reste très douteux si le cysticerque ne se trouvait pas en arrière dans le corps vitré, ou entre le cristallin et le corps vitré décollé.

G. — *Cataracte secondaire* (*Régénération du cristallin*).

On désigne sous le nom de cataractes secondaires les opacités qui occupent, d'une manière permanente, le champ pupillaire, après que le cristallin en a été extrait, en majeure partie, ou qu'il y a été abandonné à la résorption à la suite d'une opération spéciale. Ces opacités reconnaissent trois causes principales. Elles peuvent résulter : 1° de la rétention (résorption incomplète) des éléments du cristallin, que ces derniers aient subi ou non la transformation cataracteuse; 2° elles peuvent provenir d'une hypergenèse des cellules épithéliales qui tapissent la capsule, de fibres cristalliniennes incomplètement développées, et de dépôts vitreux, anciens ou récents; 3° enfin, elles ont pour cause l'augmentation ou la consolidation de produits morbides déposés sur les lambeaux de la capsule ou sur la membrane hyaloïde, et qui proviennent des parties antérieures du tractus uvéal. Lorsqu'il s'agit exclusivement des produits et des changements de surface de la capsule même, nous désignons la cataracte comme *simple*, contrairement à celle composée en partie avec des produits inflammatoires des tissus environnants et qu'on regarde alors comme *compliquée*.

1° Lorsqu'on donne issue à une portion variable du cristallin par une ouverture pratiquée à l'œil, ou lorsqu'on en détermine la résorption, en donnant, pendant un temps suffisant, accès à l'humeur aqueuse, ce qu'il reste des éléments cristalliniens peut échapper à la dissolution, prendre un état stationnaire et constituer ainsi une cataracte secondaire. Dès à présent, nous devons dire qu'à part l'extraction du cristallin dans sa capsule intacte (ou l'abaissement pratiqué, s'il était possible, dans les mêmes conditions), presque toute opération de cataracte est suivie d'une cataracte secondaire. Il suffit, pour s'en convaincre, d'observer à l'ophthalmoscope un grand nombre d'opérés chez lesquels on a préalablement dilaté la pupille. Mais ces cata-

lancéolaire une large incision en haut, on excise une grande portion de l'iris, et après ouverture de la capsule, on fait sortir les masses corticales en entre-bâillant les lèvres de la plaie au moyen d'une curette. La quantité normale du cristallin paraissait évacuée, et pourtant le champ pupillaire restait occupé par une masse globuleuse, blanchâtre, dont les contours étaient marqués par un léger épanchement de sang. En faisant de douces pressions, comme pour évacuer les masses corticales retenues, il s'en échappa une petite quantité, et avec elles une vésicule transparente de 6 millimètres de diamètre, munie d'une tête aplatie blanchâtre. Le microscope confirma qu'il s'agissait d'un cysticerque celluleux. Une fois la vésicule évacuée, le champ pupillaire ne se montre occupé que par de fines membranes jaunâtres qui paraissent juxtaposées à la capsule postérieure. Au moyen d'un petit crochet, on les dilacère en commun avec la capsule postérieure, et il s'échappe une petite quantité de corps vitré ramolli et jaunâtre, et l'on obtient dans le champ pupillaire un espace relativement libre, ce qui fait supposer que les masses opaques occupaient de préférence les parties antérieures du corps vitré (*Arch. für Ophthalmologie*, Bd XII, A. 2, S. 191).

ractes secondaires ne présentent d'intérêt pratique que lorsqu'elles occupent les parties centrales du champ pupillaire, et ne restent pas limitées aux régions équatoriales de la cristalloïde.

Lorsque, par une déchirure étendue de la capsule, le cristallin s'est échappé de l'œil, et que son passage a contribué, comme il arrive souvent, à augmenter la dilacération de la cristalloïde, les lambeaux irréguliers de cette membrane se rétractent, en enveloppant dans leurs plis ce qu'il est resté dans l'œil d'éléments du cristallin, à savoir, des cellules épithéliales, des dépôts capsulaires et des fibres cristalliniennes, atteintes ou non de transformation cataracteuse.

Pour bien comprendre le mécanisme de la formation d'une cataracte *capsulaire simple*, il est nécessaire de connaître les trois points capitaux qui jouent le principal rôle dans la constitution et la conformation de pareilles cataractes, et qui sont : 1° la *forme que prend une plaie de la cristalloïde et ses lambeaux;* 2° la *position qu'occupent, après la sortie du cristallin, les feuillets dilacérés de la capsule antérieure et la cristalloïde postérieure dans un œil sans chambre antérieure;* 3° la *situation de la cristalloïde après formation de la chambre antérieure.*

1° *Quelle forme prend une plaie chirurgicale de la cristalloïde antérieure?* — On a longtemps discuté si, vu la grande élasticité qu'on supposait à la cristalloïde antérieure et qu'on comparait à celle de la membrane de Descemet, les lambeaux qu'on formait avec un instrument tranchant se renversaient en dehors ou en dedans, jusqu'à ce qu'on fût renseigné par les expériences de MM. Gayat et Becker sur ce fait que le pouvoir élastique de la cristalloïde se borne à un simple retrait, qui a pour effet de plisser les parties avoisinantes de la cristalloïde touchant la plaie, et d'agrandir celle-ci. Les trois instruments dont on se sert pour attaquer la capsule antérieure sont des aiguilles (droites ou falciformes), une petite lancette implantée verticalement au support qu'on désigne sous le nom de kystitome et des pinces cystitomes.

La plaie qu'on fait avec un simple trait d'une aiguille donne lieu à une fente qui s'élargit par le retrait de la capsule et s'agrandit par le passage du cristallin. Lorsqu'on a exécuté cette incision sur une grande étendue dans une pupille fortement dilatée, il est, pour deux raisons, difficile de changer la forme de cette boutonnière : tout d'abord, parce que la cristalloïde plissée en agrandissant la plaie manque de résistance lorsqu'on implante l'aiguille sur un des bords de la plaie, et en second lieu parce qu'en voulant exécuter le mouvement pour porter une section en croix sur la première exécutée, on tombe soit directement, soit indirectement dans la plaie première, par ce manque de tension de la cristalloïde rétractée, et alors les mouvements de bascule avec l'aiguille n'ont d'autre effet que celui que produit le cristallin en sortant, c'est-à-dire d'agrandir la boutonnière. En expérimentant sur des animaux, on peut aisément se rendre compte qu'avec une aiguille ou une

faux, on ne réussit qu'à produire une fente d'une étendue et largeur variables, suivant qu'on a ajouté au mouvement d'incision un effort dans l'intention d'attaquer les parties latérales à cette première plaie.

Les choses se passent d'une manière analogue avec le kystitome. Lorsqu'on a implanté sur une pupille dilatée la faucille dans la cristalloïde et qu'on la ramène jusqu'au bord opposé de la pupille, ou jusque vers l'équateur du cristallin (en faisant un procédé combiné), on forme une ouverture triangulaire à angles aigus, triangle d'autant plus ouvert que l'excursion du kystitome a été plus grande et a permis au lambeau triangulaire que ramène le kystitome, de se plisser davantage, ainsi qu'aux parties dont s'est détaché ce triangle.

Les nouvelles manœvres avec le kystitome réintroduit n'ont aussi pas d'autre effet que d'agrandir cette plaie triangulaire soit en refoulant le lambeau, soit en élargissant les plaies latérales, mais on ne réussit pas à entamer de nouveau la cristalloïde sur les parties latérales. Qu'il en est ainsi, les expériences le démontrent clairement, car il faut déjà une certaine tension de la capsule pour permettre l'implantation du kystitome, qui laisse souvent plusieurs empreintes, dénotant le glissement de l'instrument ayant fait une vaine tentative pour entrer, empreintes ayant l'aspect d'éraillures faites sur le verre avec un diamant (O. Becker). Une fois que la capsule, par une ouverture triangulaire, a perdu sa tension, il sera absolument impossible au kystitome d'y mordre. Les opérations pratiquées à l'éclairage oblique avec un foyer électrique intense, permettent de confirmer facilement notre manière de voir.

La méthode de l'avenir consistera évidemment à *enlever la cristalloïde antérieure au moyen de la pince-cystitome*, telle que nous l'avons indiqué il y a plus de quinze ans. Avec ces pinces, dont les cystitomes s'engrènent latéralement, on exerce une légère pression sur la cristalloïde, après avoir écarté les branches, et on réussit ainsi à enlever suivant le degré de cet écartement (que la largeur de la pupille détermine) un lambeau quadrangulaire de la cristalloïde. Il nous est actuellement possible, grâce à cet instrument, d'extraire des lambeaux mesurant, après les avoir bien étalés, de 3 à 5 millimètres de large sur 6 à 7 millimètres de long, et cela sans avoir excisé préalablement l'iris. M. Foerster a réussi de même à emporter d'après notre méthode de très grands lambeaux capsulaires; mais sa manœuvre avec des pinces à pupilles à griffes inférieures serait absolument inexécutable avec conservation d'une pupille ronde, c'est-à-dire pour l'extraction simple, tandis que notre pince-cystitome se prête aisément pour pareil procédé. Il est inutile d'insister sur les avantages de cette ablation de la presque totalité de la capsule munie d'épithèle qui remplace en quelque sorte l'extraction du cristallin dans sa capsule, en prévenant les cataractes secondaires.

La manière dont sort le cristallin aura certainement une influence sur l'agrandissement de la plaie en boutonnière, en triangle ou quadrangulaire (avec la pince-cystitome), faite à la cristalloïde antérieure et sur la cicatrisation ultérieure de la plaie. A-t-on pratiqué une fente verticale, celle-ci

s'élargira par le passage d'un noyau, quelque peu volumineux, presque vers l'équateur, et la rétraction latérale de la cristalloïde permettra qu'après la contraction pupillaire le champ pupillaire puisse, le nettoyage habituel pratiqué, paraître absolument libre et la fossette hyaloïde à nu. A-t-on placé la plaie en fente de façon qu'elle coure parallèlement à l'équateur du cristallin, alors la sortie du noyau agrandira encore suivant son volume plus ou moins considérable une plaie insuffisante à son passage ; mais les lèvres de la plaie s'approcheront ici bien plus que dans l'incision précédente, attendu que les deux feuillets exécutent un mouvement de retrait dans le même sens qui ne les éloigne donc pas l'un de l'autre. C'est donc aussi ici que la pénétration de l'humeur aqueuse dans le sac capsulaire est le moins prolongée, la résorption par suite la moins active et la formation de cataractes secondaires la plus fréquente.

Les plaies en fente de la cristalloïde ont l'inconvénient de se cicatriser plus rapidement en retenant un plus grand nombre d'éléments cristalliniens ; mais elles ont le très grand avantage de ne pas se prêter à l'interposition d'un lambeau capsulaire dans la plaie cornéenne.

Lorsque le passage d'un noyau volumineux a élargi la plaie triangulaire d'une cristalloïde entr'ouverte avec le cystitome, alors les extrémités des sections vont atteindre les parties équatoriales de la capsule. Le lambeau triangulaire se renverse au moment où la cataracte franchit la plaie et reste souvent pincé dans celle-ci, quand on a pratiqué un procédé combiné. Dans le procédé simple, le retour de l'iris dans la plaie est le plus sûr moyen de la réposition de ce lambeau, dont la présence est si préjudiciable pour une guérison régulière. Une interposition d'un lambeau capsulaire n'est possible que lorsqu'après une ressortie de l'humeur aqueuse la pupille s'est transportée vers l'endroit par lequel ce liquide s'échappe. Un très grand avantage de la plaie capsulaire triangulaire, surtout lorsqu'elle empiète jusque vers l'équateur, est que l'humeur aqueuse pénètre longtemps dans le sac capsulaire et peut y exercer son action dissolvante. La plaie quadrangulaire que donnent les pinces-cystitomes l'emporte évidemment sur les deux genres précédents de plaies, tant comme facilité de sortie du noyau, comme pénétration prolongée de l'humeur aqueuse dans le sac capsulaire, et enfin comme garantie de tout pincement capsulaire dans la plaie.

2° *Quelle position occupent les feuillets capsulaires tant que, après la sortie du cristallin, la chambre antérieure ne s'est pas fermée?* — L'iris et la capsule postérieure étant mis en contact avec la cornée, on comprend que les lèvres de la cristalloïde se trouvent toucher la cristalloïde postérieure et cela quelque genre de plaie que l'on ait pratiqué ; en outre les parties lésées de la cristalloïde viennent s'adosser directement à l'iris contre lequel elles sont poussées par le corps vitré qui fait bomber la capsule postérieure en avant. Deux effets se produisent invariablement par un retard prolongé dans le rétablissement de la chambre antérieure : une agglutina-

tion rapide et une occlusion prompte du sac capsulaire dans ses parties équatoriales au moins et la formation de synéchies de la cristalloïde blessée avec l'iris. Cette fermeture devient insignifiante, c'est-à-dire réduit le sac capsulaire à une rigole des plus étroites si l'on a enlevé avec les pinces-cystitomes un très grand lambeau, dont les parties avoisinantes restées dans l'œil se rétractent encore. S'agit-il d'un procédé combiné, la capsule antérieure peut de même s'agglutiner à la plaie de la cornée sans avoir besoin de s'interposer.

La formation d'une cataracte simple et compliquée est donc favorisée par un retard dans le rétablissement de la chambre antérieure et par les conditions plus ou moins favorables pour la fermeture de la plaie capsulaire par agglutination de ses lèvres. Un prompt rétablissement de la chambre antérieure reste donc un des desiderata d'une méthode opératoire.

3° *La chambre antérieure formée, quelle place occupe la cristalloïde?* — A mesure que l'humeur aqueuse s'accumule, la cristalloïde postérieure est repoussée en arrière ainsi que les lambeaux de la capsule antérieure adossés à l'iris. Le tout avec les masses cristalliniennes sera refoulé de façon à se trouver dans un plan vertical à l'axe antéro-postérieur de l'œil et situé, lorsqu'aucune adhérence ne s'est produite, ni pendant le contact des lèvres des lambeaux capsulaires avec l'iris, ni avec la plaie cornéenne, à une certaine distance du plan postérieur de l'iris de façon que la zonule ne remonte plus vers la cornée, mais forme, elle aussi, avec les procès ciliaires, un angle presque droit permettant à l'iris un tremblotement excessif de toute sa surface pendant les mouvements de l'œil.

Pendant cette période s'opère alors généralement la cicatrisation des lèvres de la cristalloïde antérieure avec la postérieure en emprisonnant alors définitivement du cristallin, ce qui ne s'est pas échappé de l'œil et ce qui n'a pu subir l'action dissolvante de l'humeur aqueuse. Cette agglutination s'opère à la fois par la pullulation de masses vitreuses ainsi que par l'organisation des cellules épithéliales restées intactes sur les parties de capsule antérieure. En général, un bourrelet circulaire d'autant plus épais sera resté ainsi dans l'œil, que l'on aura ouvert moins largement l'œil et la capsule, qu'on aura opéré une cataracte moins avancée et qu'on aura insisté moins sur une évacuation des masses corticales retenues dans le sac capsulaire. On aura donc aussi d'autant plus à constater la continuation des changements pathologiques comme altérations capsulaires, reproduction imparfaite des fibres, pullulation de masses vitreuses, que l'on aura, par une ouverture incomplète de la capsule et un dégagement moindre des parties qui lui sont adhérentes, facilité l'occlusion prématurée du sac capsulaire. C'est là le résultat ordinaire des opérations expérimentales faites sur les animaux pour démontrer la régénération du cristallin extrait.

Mais, lorsqu'on a même évacué en totalité le cristallin après une ouverture aussi vaste que possible de la cristalloïde antérieure, que ses lambeaux ré-

tractés en s'agglutinant ne contiennent que vers les parties équatoriales de la cristalloïde postérieure quelques vestiges cellulaires entre les verrucosités vitreuses qu'elle renferme, la cristalloïde postérieure ne devient pas moins le siège d'altérations qui peuvent retirer une quotité assez sensible sur le chiffre de l'acuité visuelle obtenu tout d'abord par cette extraction parfaite. En changeant sa concavité contre une position plane, la cristalloïde postérieure subit déjà une diminution d'étendue de surface qui se dénote par un plissement que nous révèle l'éclairage électrique peu de jours après l'opération; mais à ce plissement purement mécanique s'ajoute une véritable rétraction de la cristalloïde qui tend la zonule et peut même exercer un changement de courbure de la cornée, démontrable au moyen de la kératoscopie pratiquée avant et après une capsulotomie.

Lorsque pareille cristalloïde a formé de nombreux plis qui, comme direction, correspondent à l'empreinte physiologique de la zonule, on constate aussi en général que sa transparence a quelque peu souffert. En l'examinant avec un grossissement d'une forte loupe à un éclairage intense, on la trouve souvent saupoudrée de fins cristaux et non seulement plissée, mais ondulée par suite probablement d'un épaississement verruqueux. Les malades instruits peuvent aisément observer ces altérations, qui s'opèrent sur leur capsule postérieure, par l'étude entoptique de leur œil, et suivre ainsi la déperdition progressive de leur vision si parfaite immédiatement après l'extraction. L'opérateur de son côté peut chiffrer exactement combien ce plissement capsulaire, son effet de rétraction, ses dépôts sur la cristalloïde ont réduit de l'acuité en ramenant la vision par une discission à son degré antérieur.

Il ne faudrait de ce qui précède pourtant pas conclure que toute extraction, même la mieux réussie, doive forcément aboutir à pareilles altérations marquées de la capsule postérieure, et que forcément donc le chiffre d'acuité d'une extraction qui n'a pas été pratiquée en débarrassant le champ pupillaire de la cristalloïde doit subir une déperdition sensible de vision, que seul l'âge avancé auquel on opère les malades ne permet pas de contrôler toujours. J'ai opéré des malades, il y a quinze et vingt ans, chez lesquels la vision n'a pas décru d'une façon sensible, mais on avait eu affaire à des malades avec un corps vitré absolument physiologique. Il est, à notre avis, plus que probable que des changements séniles dans ce milieu, un mouvement de retrait facilitent singulièrement le plissement et les dépôts sur la cristalloïde après une extraction suivie d'une guérison parfaite.

La *cataracte secondaire compliquée* se développe surtout lorsque des symptômes inflammatoires se sont pendant la guérison déclarés dans la partie antérieure du tractus uvéal, et qu'il y a eu réunion des lambeaux capsulaires avec l'iris et la pénétration de produits inflammatoires dans le sac capsulaire incomplètement ouvert et vidé. L'irritation inflammatoire se communique alors à la cristalloïde antérieure, et la cataracte secondaire résulte d'une hypergenèse active de la couche épithéliale capsulaire, survenant parfois même après l'évacuation de tous les éléments fibrillaires du cristallin. On a signalé,

dans certaines formes de cataracte demi-molle (compliquées, assez souvent, d'inflammation des parties antérieures du tractus uvéal), une hypergenèse si active de la couche épithéliale en question, qu'elle se hérissait de véritables papilles, saillantes du côté des masses corticales ramollies. Après l'ouverture de la cristalloïde, ces dernières s'en détachent facilement et sortent de l'œil; mais il n'en est pas de même de cet épais stratum de cellules, dont la repullulation s'active généralement sous l'action de l'humeur aqueuse qui le baigne. Le plus souvent, cette hypergenèse s'arrête dès qu'une substance vitreuse de nouvelle formation vient agglutiner les lambeaux de la capsule; car alors ces amas de cellules épithéliales sont isolés des parties environnantes, de la même façon que les masses corticales retenues dans l'œil opéré.

Il n'est d'ailleurs pas nécessaire que l'hypergenèse de la couche épithéliale sous-capsulaire ait toujours préexisté; elle débute parfois au moment même où, le cristallin étant sorti de l'œil, l'humeur aqueuse se met au contact de ce stratum cellulaire adhérent à la capsule. La cataracte secondaire qui survient en pareil cas se développe donc peu de temps après l'opération (de Graefe, Schweigger), quoiqu'elle puisse échapper encore, à cette époque, à l'investigation. En effet, cet état ne se révèle ordinairement à l'observateur que quand, après l'agglutination des lambeaux capsulaires, l'hypergenèse s'est arrêtée, et quand les cellules, après le rétablissement des courants endo-exosmotiques, tombent, comme c'est le cas général, en dégénérescence graisseuse, et s'encroûtent de cristaux de cholestérine, de carbonate et de phosphate de chaux.

Si l'on se rappelle encore que bien souvent la capsule était, avant l'opération, le siège d'épaississements vitreux qui, accrus bientôt par l'influence de l'irritation dont s'accompagne l'hypergenèse cellulaire, emprisonnent une partie des cellules pullulées et souvent en grande partie immigrées du dehors, on s'expliquera facilement la variété des images qu'on aperçoit au microscope lorsqu'on étudie cette forme de cataracte secondaire compliquée.

Une des causes les plus communes de cataracte secondaire réside dans l'épanchement des divers produits morbides qui, après l'opération, encombrent souvent le champ pupillaire et proviennent de l'iris, enflammé pendant la période de cicatrisation. L'inflammation iridienne affecte tantôt la forme séreuse (lymphangite) et tantôt la forme plastique. A mesure qu'augmentent l'irritation des parties antérieures du tractus uvéal et la quantité des produits morbides épanchés, le champ pupillaire se rétrécit graduellement et il se forme une synéchie postérieure plus ou moins étendue. Bientôt, le champ pupillaire plus étroit contient des dépôts pigmentaires qui ne sont autre chose que les cellules de l'uvée détachées ou leur contenu entraîné, postérieurement à la destruction de leur membrane d'enveloppe, par les courants endo-exosmotiques, entre les feuillets de la cristalloïde.

Lorsque l'inflammation est vive et qu'elle s'étend jusqu'aux parties antérieures de la choroïde, d'épaisses exsudations se déposent sur la zonule

de Zinn et la fossette hyaloïde, de telle sorte que l'iris, la capsule et les divers produits inflammatoires dont ses lambeaux sont recouverts, enfin des dépôts vitreux d'ancienne et de nouvelle formation, constituent, par leur ensemble, un diaphragme épais dont la résistance est quelquefois considérable, en raison de la cohésion qui unit ses éléments divers, et qui sépare l'œil en deux cavités distinctes. Généralement, il résulte de cette disposition anomale une modification marquée de la pression intra-oculaire, bientôt suivie de troubles circulatoires manifestes dans les membranes profondes, d'une altération avancée de la nutrition du corps vitré, et, finalement, d'une phthisie progressive et lente de l'organe malade. Celle-ci ne s'accompagne généralement que de symptômes inflammatoires peu accusés, et affecte une marche irrégulièrement intermittente. Cette variété de cataracte secondaire n'oppose donc pas seulement beaucoup d'obstacles au passage des rayons lumineux; elle compromet plus ou moins sérieusement l'œil qui en est le siège et le congénère lorsque l'inflammation affecte le caractère de la lymphangite infectieuse.

La cataracte secondaire compliquée est de beaucoup la plus fréquente, car au fond il faut déclarer toute cataracte secondaire compliquée lorsque des adhérences s'y sont formées entre l'iris et le diaphragme capsulaire, adhérences qui se produisent cinq fois sur six cas. Au point de vue clinique, nous ne parlons de cataractes secondaires simples ou compliquées que lorsque le champ pupillaire redevient le sujet d'opacités portant de nouveau préjudice à la vision; nous ne désignons cette cataracte comme compliquée que lorsqu'une réunion très solide s'est établie entre l'iris et la cristalloïde, qui, elle, soit par les changements de sa couche épithéliale, soit par l'organisation de cellules immigrées, affecte les formes les plus diverses, nous rappelant la cataracte capsulaire.

Lorsqu'on se demande quelles sont les causes les plus fréquentes de la formation de pareille cataracte secondaire compliquée, on doit reconnaître qu'elles ne résident, ni dans la constitution du sujet, ni dans celle de l'œil même, mais qu'elles sont *purement mécaniques;* ce sont les enclavements capsulaires et iridiens qu'il faut principalement signaler ici. L'irritation du sac capsulaire est surtout déterminée par une agglutination, ou un pincement d'un lambeau capsulaire dans la plaie cornéenne, ainsi que par la migration directe des éléments cellulaires de la plaie dans le sac capsulaire. Le contact immédiat d'un sac capsulaire largement ouvert avec la plaie, *surtout lorsque ce contact se prolonge par la lenteur dans la formation de la chambre antérieure,* est une cause des plus prospères pour la formation de la cataracte secondaire compliquée. On peut en dire autant des enclavements qui font ultérieurement subir à la capsule un retrait analogue à celui qui se produit dans la cicatrice cornéenne. Ce retrait est si sensible, que l'on voit du côté opposé à la plaie le bourrelet de la cataracte secondaire se dégager et s'écarter sensiblement de la zonule, de façon à donner lieu à un élargissement considérable du canal de Petit, ou pour mieux dire à la for-

mation d'un décollement antérieur du corps vitré. Ce retrait progressif peut entraîner la formation ultérieure d'un décollement de la rétine et nous rend compte des poussées d'irritation ainsi que des fluctuations de pression auxquelles pareils yeux sont soumis pendant une durée de temps qui se prolonge bien au delà de la période habituelle de la cicatrisation.

Les procédés combinés d'extraction présentent incontestablement, en facilitant le contact de la cristalloïde et son pincement dans la plaie cornéenne, une infériorité sensible sur les extractions simples, quoique ces derniers procédés nous exposent peut-être plus à des accolements de l'iris à la plaie ainsi qu'à des pincements et enclavements de cette membrane, qui devient alors le siège d'une inflammation locale; celle-ci n'a nulle tendance à se propager au sac capsulaire. Il ne faut pas non plus oublier que les interpositions de la capsule dans la plaie et le contact direct de l'ouverture du sac capsulaire facilitent la migration cellulaire provenant non seulement de la plaie cornéenne, mais même, dans les premiers jours après l'opération, du sac conjonctival.

Notre thérapeutique n'a qu'à gagner si l'on insiste sur ce fait irréfutable que les influences diathésiques ne jouent absolument aucun rôle dans la production d'une cataracte secondaire et que même les troubles nutritifs de l'œil opéré, tels qu'on doit forcément les supposer lorsqu'on opère sur un œil atteint de décollement de la rétine, de vastes choroïdites atrophiques, etc., ne peuvent être accusés comme favorisant la cataracte secondaire compliquée.

Que faut-il entendre par régénération ou reproduction d'un cristallin extrait? En parlant de la cataracte secondaire compliquée, nous avons insisté sur ce fait, qu'il peut se produire des altérations de la cristalloïde absolument identiques sous le microscope à la cataracte capsulaire et cela sans que l'œil ait présenté, avant l'extraction, rien qui ressemblât à un changement morbide de la capsule. Ce fait seul prouve déjà que l'enlèvement du cristallin n'arrête pas les changements nutritifs et générateurs de la couche épithéliale du cristallin. Plus on aura donc laissé intacte dans l'œil cette couche, plus on aura opéré sur un sujet jeune dont la couche épithéliale ne remplit pas seulement le rôle reproducteur, mais générateur des éléments cristalliniens, plus on rencontrera dans l'œil une portion du cristallin, qui par son aspect et même ses qualités histologiques rappelle la constitution des parties enlevées et fait croire à une véritable reproduction. Les expériences de Gayat, Millot, etc., ne prouvent qu'une chose, c'est que plus on laisse par une extraction incomplète (à laquelle seule se prêtent les animaux, car par de vastes incisions on vide la majeure partie de l'œil), plus on retrouve d'éléments de nouvelle formation et qui peuvent jusqu'à un certain point simuler la reproduction, surtout si l'animal qui servait à l'expérience n'avait pas atteint la fin de sa croissance. Chez l'homme jeune de pareilles conditions peuvent se présenter à la suite d'un traumatisme.

Mais il n'en sera certainement pas ainsi après l'extraction d'une cataracte.

Cela est d'autant plus vrai qu'on a extrait une cataracte régressive avec destruction ou atrophie plus ou moins étendue de la couche épithéliale. Ce qu'on retrouve alors comme vestiges du cristallin n'est constitué que par les parties retenues dans l'œil mêlées à des produits vitreux (des verrucosités) de la lame vitreuse. A-t-on au contraire extrait un cristallin en voie de transformation cataracteuse, avec conservation non seulement de la couche épithéliale, mais à une période de la transformation où une abondante production de cellules vésiculeuses s'effectue, alors cette production se continuera encore après l'enlèvement du noyau du cristallin, et si une quantité plus ou moins notable de parties non cataractées de fibres a échappé à l'extraction, alors l'on pourra rencontrer à la dissection de pareil œil, ce que Vrolik a le premier été frappé d'observer : « Plaçant dans de l'esprit-de-vin l'œil d'une femme opérée onze ans auparavant par Büchner, il vit apparaître à l'endroit où normalement se trouve situé le cristallin, et qui lui avait paru vide, un anneau irrégulier d'épaisseur variable, s'amincissant vers le centre où seulement se trouvait non teintée de blanc la partie de la capsule qui avait été attaquée par l'aiguille. »

Les travaux ultérieurement entrepris par Textor, Le Roy d'Étiolles, Gayat, Millot, etc., n'ont pu établir qu'un fait, c'est que l'enlèvement du noyau et des parties qui l'avoisinent n'arrête pas jusqu'à un certain point les mouvements nutritifs et reproductifs de la matrice du cristallin, et cela d'autant moins que la prompte fermeture de la plaie qui a livré passage au noyau a permis une action dissolvante moins prolongée à l'humeur aqueuse. Ce qui peut alors être pris pour une reproduction n'est qu'une continuation de fonctions vitales, d'autant plus actives que le sujet livré à l'expérience a été plus jeune.

ARTICLE IV

ANOMALIES CONGÉNITALES DU CRISTALLIN. — DIFFÉRENTES VARIÉTÉS DE CATARACTE CONGÉNITALE.

Parmi les anomalies congénitales du cristallin, celle qu'on rencontre le plus fréquemment est un défaut de transparence occupant une partie ou la totalité de cet organe. De beaucoup plus fréquentes sont les cataractes partielles ou celles qui peu de temps après la naissance se complètent ; nous les rangeons d'après leur fréquence clinique en :

1° *Cataracte zonulaire, stratifiée* (*Schichtstaar de Ed. de Jaeger*). *Cataracte périnucléolaire.* — Notre regretté ami Ed. de Jaeger définissait le premier cette cataracte partielle de la manière suivante : « Elle apparaît comme une opacité faiblement grisâtre, presque transparente, nettement délimitée, parfaitement uniforme et arrondie au bord, d'une étendue de 1,5 à 2'''

placée au milieu d'un système lenticulaire normal. » A cette description classique ce qu'il faut retrancher c'est le terme « parfaitement uniforme », car il y a peu de cataractes zonulaires qui ne présentent pas un certain dessin rappelant l'étoile cristallinienne et ne montrent pas vers le pôle antérieur une accentuation de coloris. Mais abstraction faite de ces nombreuses variantes, la superposition des deux couches opaques qui viennent à la rencontre vers le bord équatorial de l'opacité fait que ce bord doit forcément s'accentuer davantage et enlever l'uniformité du coloris grisâtre. Ce qui frappe dans l'exploration d'un œil à pupille dilatée atteint de cette variété de cataracte, c'est que plus l'étendue de la zone opaque est notable, plus le feuillet opaque antérieur se trouve écarté du postérieur par un noyau d'épaisseur plus considérable, et plus aussi une dégradation de la teinte s'opérera contrairement à ce qui a lieu pour les cataractes nucléolaires, vers les parties voisines du pôle antérieur; cette dégradation nous frapperait encore bien plus si une augmentation dans l'opacité de la couche antérieure ne se rencontrait pas assez fréquemment au voisinage du pôle antérieur.

Il est rare que plusieurs couches voisines soient envahies sur un même cristallin par l'altération cataracteuse, en restant séparées par des couches transparentes, ou que l'opacité vers les pôles du cristallin aille très près de la capsule. Suivant de Graefe (1), la transformation cataracteuse des couches opaques serait parfois assez prononcée pour en déterminer la liquéfaction complète. Nous n'avons, en ce qui concerne notre expérience personnelle sur ce sujet, jamais rencontré pareille chose. Tout ce que nous pouvons avancer, c'est que quand nous avons vu certains de nos confrères tenter l'extraction linéaire de pareilles cataractes et que nous l'avons exécutée nous-même en pareilles circonstances, elles nous ont paru présenter la consistance normale du cristallin, et cela même pour les parties opaques qui avaient un indice de réfraction plus notable que les parties transparentes avoisinantes. Un fait que nous croyons absolument erroné, c'est que les cataractes zonulaires surgiraient sur des cristallins à volume moins considérable (Liebreich). Les nombreuses recherches pratiques sur pareilles cataractes contredisent ce fait, aussi bien que les opérations de pupille artificielle permettant de mesurer l'écart du bord cristallinien avec le bord cornéen et de comparer le diamètre cornéen avec celui d'un cristallin à dimensions normales.

Cette variété de cataracte qui, suivant quelques auteurs (E. Müller) (2), serait plus fréquente dans certains pays que dans les autres, est observée depuis longtemps; mais on manquait de connaissances précises sur sa nature et sur le siège qu'elle occupe. Ainsi Arlt, dans son excellent traité, décrit cette forme de cataracte, auparavant dessinée par de Ammon, sous le nom de *cataracte nucléolaire et stationnaire des jeunes sujets*. C'est

(1) *Archiv für Ophthal.*, T. I, A. 2, P. 235.
(2) *Ibid.*, T. II, A. 2, P. 166.

Ed. de Jaeger (1) qui a, le premier, assigné à cette forme d'altération cristallinienne le nom de *cataracte zonulaire*, qui lui convient parfaitement et donne de son siège une idée très juste.

L'opacité occupe généralement, dans le champ pupillaire dilaté, une étendue qui varie entre 3 et 6 millimètres. Elle affecte, presque toujours, la forme d'un disque très régulier, pourvu çà et là de petites dentelures et dont le centre est ordinairement occupé par une petite plaque d'un blanc éclatant, parfois entourée d'un nombre variable de cercles blanchâtres concentriques. Lorsqu'il se trouve dans la partie transparente des opacités allant jusqu'à l'équateur, elles sont formées par des filets placés à cheval sur la zone opaque. Ces petites branches à califourchon peuvent rester ainsi stationnaires pendant des années et leur présence n'implique nullement une marche progressive de la cataracte. L'éclairage oblique permet à l'observateur de saisir deux particularités importantes, très aptes à le renseigner sur le siège de l'altération lenticulaire. Il montre, en premier lieu, que le disque opaque est évidemment convexe en avant, n'est pas exactement juxtaposé à la capsule, mais en reste éloigné d'une distance variable; en second lieu, qu'il est possible, lorsqu'on éclaire les parties profondes du cristallin, de recevoir de la couche postérieure un reflet senblable provenant d'une surface concave. Ce reflet est diffus, et est renvoyé au travers du noyau transparent et de l'opacité antérieure.

A l'examen ophthalmoscopique, on constate que le fond de l'œil apparaît avec toute sa netteté au travers de parties périphériques du cristallin demeurées transparentes. Le disque opaque ainsi éclairé se montre d'un rouge brunâtre, plus foncé vers le bord qu'au centre même, au travers duquel on peut, dans une certaine limite, apercevoir encore le fond de l'œil.

Lorsque le malade dirige obliquement le regard, la coloration rouge spéciale des parties centrales du disque tend à se dissiper, et toute l'opacité prend alors une teinte foncée uniforme. Les sujets eux-mêmes perçoivent souvent, quand leur pupille est dilatée, une image endoptique de cette opacité, qui leur apparaît alors sous l'aspect d'une plaque arrondie et opaque, moins foncée au centre qu'à la périphérie.

La cataracte zonulaire est, dans le plus grand nombre de cas, congénitale, ou tout au moins date de la première enfance. M. O. Becker penche visiblement vers l'origine exclusivement congénitale de la cataracte zonulaire et dit dans sa monographie: « Les cas décrits de cataracte zonulaire qu'on prétend s'être développés pendant la vie extra-utérine, se laissent à la rigueur ramener à la forme congénitale, celle-ci ayant été pendant l'enfance excessivement ténue. » Cette explication est inadmissible, car rien n'est plus aisé que de se renseigner sur les plus faibles opacités du cristallin avec le miroir plan, surtout chez les jeunes sujets, à pupille dilatée et à éclairage si vif du fond de l'œil. Cette question d'origine est difficile à élucider; car, dans

(1) *Ueber Staar u. Staaroperationen.* Wien, 1854, S. 17.

la plupart des cas, la cataracte zonulaire ne se présente à l'observation du médecin que lorsqu'elle provoque un trouble sensible de la fonction visuelle, c'est-à-dire à une époque où le sujet qui en est atteint est obligé de faire usage de ses yeux avec une certaine assiduité. Toutefois, il faut convenir que dans la pupille contractée des enfants nouveau-nés la teinte faiblement grisâtre que présente cette cataracte, à l'éclairage ordinaire, échappe aisément à l'observation de l'entourage. Tout en admettant l'opinion qui considère cette cataracte comme étant presque toujours déclarée à la naissance, ou comme se développant dans les premières années de la vie, il faut néanmoins accepter comme authentiques les cas où l'on a constaté la formation de cette altération cristallinienne zonulaire sur des yeux anciennement pris d'iritis ou de luxation du cristallin (de Graefe), et même dans des cas où rien ne pouvait expliquer cette altération.

Il nous a été donné d'observer un remarquable exemple de ce genre. Un confrère brésilien, le docteur Martins, m'amena, au mois d'août 1866, sa petite-nièce, âgée de neuf ans, qui se plaignait sur l'œil gauche que la vue diminuait. L'examen de l'œil montra qu'il s'agissait d'une cataracte zonulaire où l'opacité était bien plus nettement prononcée dans les couches contiguës à la surface postérieure du noyau que dans les couches antérieures. Le disque opaque avait un diamètre de 4 1/2 à 5 millimètres, les parties équatoriales étaient tout à fait transparentes, à l'exception d'un seul filet fin dirigé directement en bas. Sur les instances de notre confrère, j'examinai l'œil droit avec le plus grand soin, et j'ai pu affirmer que le cristallin ne présentait pas la moindre opacité. Dix mois après, je revis l'enfant; la cataracte zonulaire s'était complétée du côté gauche, en ce sens que les couches périnucléaires paraissaient plus uniformément opacifiées. Mais à mon très grand étonnement, je constatai alors sur l'œil droit, qui ne présentait aucun trouble visuel, le développement d'une cataracte zonulaire. Autour du noyau parfaitement transparent et dans la direction des secteurs du cristallin, s'étaient développées trois opacités que je ne saurais mieux comparer qu'à trois fleurs de lis (héraldiques), dont les extrémités allaient en s'amincissant vers les pôles du cristallin, qui eux-mêmes étaient complètement libres. L'enfant fut soumise à une iridectomie du côté gauche, au mois de juillet 1867. L'opacité périnucléaire a pris une teinte plus accusée et les parents ont parfaitement remarqué ce changement. Du côté droit, j'ai simplement constaté que les trois figures s'étaient un peu agrandies et paraissaient ainsi plus rapprochées. L'acuité de la vue continue à être parfaite sur cet œil; la santé générale de l'enfant avait toujours été excellente. Il ne reste aucun doute ici que le cristallin droit, exploré minutieusement avec le miroir plan, n'avait présenté aucune trace d'opacité chez cette enfant, qui jusqu'à l'âge de neuf ans avait joui d'une vue parfaite.

C'est ici le moment d'insister sur ce fait qu'on rencontre des cataractes zonulaires ébauchées qui ne se présentent que sous forme d'un simple filet

grisâtre, occupant l'emplacement du bord d'une cataracte zonulaire ordinaire; le filet peut rester absolument stationnaire.

Si nous devons assigner à la cataracte zonulaire un caractère propre en la déclarant *stationnaire*, c'est cependant avec une restriction. Il est juste de dire que, chez certains sujets, cette règle peut, exceptionnellement, ne pas se réaliser, d'où le risque, pour le médecin, d'une erreur de pronostic sérieuse. On n'est en droit de se prononcer avec certitude sur la stabilité de cette cataracte que quand les parties périphériques transparentes du cristallin possèdent une diaphanéité complète, ou, tout au plus, montrent çà et là de petites stries opaques et très étroites, qui ne se prolongent pas vers l'équateur du cristallin. Si, au contraire, les parties transparentes de la lentille sont traversées par un certain nombre de stries grisâtres de quelque largeur, où sont le siège d'un pointillé grossier, le sujet est, à coup sûr, menacé d'une cataracte complète, surtout quand il approche de l'âge propice au développement des opacités cristalliniennes.

L'importance de ce diagnostic se conçoit sans peine, attendu qu'elle repose sur la nécessité de conformer le procédé opératoire à la nature spéciale de la cataracte observée. Ajoutons que la cataracte zonulaire est souvent compliquée d'une myopie assez prononcée (myopie d'un degré faible d'après O. Becker); cette myopie peut être acquise, car les sujets atteints de cette variété de cataracte doivent rapprocher de leurs yeux les objets fins sur lesquels se porte leur attention, et accommoder pour de très courtes distances, en raison de l'affaiblissement d'éclairage déterminé par leur cataracte. Au reste, contrairement à l'opinion de quelques auteurs (de Graefe), nous avons constaté chez plusieurs sujets affectés de cataracte zonulaire la présence d'un staphylôme postérieur étendu, mais stationnaire. L'accommodation semble réduite chez les sujets atteints de cataracte zonulaire, leur cristallin étant moins flexible.

Au point de vue de l'*étiologie* de cette variété de cataracte, nous devons faire remarquer que Arlt en a signalé la coïncidence fréquente avec les affections convulsives et une conformation hydrocéphalique du crâne. M. Horner, tout en confirmant ce fait, et en constatant la simultanéité du développement de la cataracte zonulaire avec l'existence de certaines altérations des méninges, insiste encore sur la coïncidence de la cataracte zonulaire avec l'arrêt de développement de l'émail dentaire qui donne aux dents leur aspect caractéristique dans le rachitisme (1).

La cataracte zonulaire est presque toujours double et se rencontre souvent dans des familles de cataractés; il ne saurait aussi être réfuté que les enfants présentant pareilles cataractes sont rarement robustes, et en questionnant les parents on reçoit fréquemment la réponse que les enfants ont eu des con-

(1) Consulter : *Zur Lehre von Schichstaar Inaugural Dissertation* von Sophus Davidsen. Zürich, 1865. — *De la cataracte zonulaire et de son traitement*, par M. Galigny de Bonneval, thèse de Paris, 1865.

vulsions. Ce fait aurait été avéré 48 fois sur 65 cas observés par Arlt et Horner; mais combien d'enfants, lorsqu'ils sont chétifs et affectés de maladies héréditaires spécifiques, n'ont-ils pas de mouvements convulsifs pendant les premières années de leur vie, et combien la cataracte zonulaire est pourtant rare comparativement à cette fréquence. L'idée d'un déplacement du noyau (qui chez l'enfant n'existe pas) par rapport aux parties périphériques, tel que de Arlt l'admet pendant l'acte convulsif, n'est pas admissible, attendu que les couches du cristallin présentent chez l'enfant une confusion en quelque sorte uniforme. Il est bien plus probable que les accès convulsifs persistent pendant un certain temps et produisent ce que le déplacement du cristallin provoque parfois, c'est-à-dire un arrêt dans le développement d'une couche du cristallin.

Cet arrêt serait provoqué pendant la vie intra-utérine par des causes inconnues, mais se reproduisant, d'après M. Horner, aussi sur les dents. Voici d'après notre excellent confrère ce qui s'observerait : « En regardant attentivement une incisive, nous voyons que sur une belle dent l'émail se perd progressivement vers le col de la dent; l'émail est luisant, lisse et présente à l'éclairage oblique un brillant satiné. Ce reflet satiné provient de la présence d'un système de rainures transversales ténues qui contournent en forme d'anneau la surface dentaire. Plus une dent est incomplètement formée, moins la surface de l'émail présente ce reflet cireux, parfait, et nous nous rendons compte, en examinant plus attentivement, que cela résulte de l'écart plus notable et de la plus grande profondeur qu'acquièrent les rainures transversales. Celles-ci peuvent être d'une telle finesse et tellement entassées, qu'il faut recourir à la loupe pour les différencier, et par contre elles peuvent devenir de plus en plus grossières et marquantes au point qu'elles n'échappent même pas au regard inattentif. Chez les rachitiques, il se présente justement une anomalie facile à constater. Les dents ont une forme plus grossière et épaisse.

» Au lieu de dents élégantes en biseaux nous avons des maillets cubiques et difformes. Pourtant dans certains cas la conformation peut en général se rapprocher de la forme idéale. Ce qu'il y a de plus intéressant, c'est l'écart de la surface de la dent; l'émail, au lieu de se perdre progressivement vers le col, s'arrête le plus souvent sur un bord boursouflé. Les rainures susmentionnées se trouvent accentuées de la façon la plus marquante. Quelquefois nous avons rencontré, particulièrement vers le tranchant de la dent, au lieu d'une rainure, une série de trous arrondis, rangés dans une même ligne et ayant l'air d'avoir été faits au burin. Le corps de la dent même se termine vers son tranchant par un bord arrondi. La réunion de la plaque d'émail linguale et labiale se continue au delà du corps dentaire par une ligne irrégulière et dentelée. Dans quelques cas extrêmes l'émail manque sur des parties même étendues d'une manière complète et cela généralement de telle façon que la partie dénudée correspond à l'emplacement d'une énorme rainure transversale, tandis que dans d'autres points il est soulevé en onde,

qui paraît comme étanchée vers le tranchant. L'os dentaire dénudé apparaît par suite du contact avec l'atmosphère chaude et humide de la cavité buccale sous une couleur brune qui tranche avec l'émail. Cette anomalie de conformation n'atteint (le plus souvent) d'une façon caractéristique que quelques dents, et celles qui sont attaquées ne le sont que jusqu'à un certain point. »

Une corrélation des nerfs ciliaires avec les nerfs alvéolaires a été établie par la démonstration de la réduction d'amplitude d'accommodation qui concorde avec des névralgies dentaires (Schmidt-Rimpler). Il serait donc d'autant plus possible que, pendant la vie intra-utérine, cette corrélation puisse être la cause d'un trouble nutritif simultané, que suivant M. J. Arnold, il est établi que pour la formation de l'émail dentaire, ainsi que pour le cristallin, le feuillet cornéen qui est destiné à leur formation, se laisse diviser chez le veau non comme cela a lieu, pour la *cutis*, en deux feuillets, mais en trois couches.

Il est indéniable qu'il y a concordance entre les dents rachitiques, la cataracte zonulaire et le rachitisme; mais il n'est pas moins certain que les dents à aspect sus-décrit (par Horner) se rencontrent aussi chez des sujets qui ne présentent aucun autre symptôme de rachitisme ; de même que nous avons vu des personnes avec des cataractes zonulaires présentant les dents les plus superbes et une constitution parfaite.

Si nous résumons ce que l'étude clinique nous a enseigné, nous dirons :

1° Que la cataracte zonulaire est probablement congénitale dans la très grande majorité des cas. Nous avons vu un enfant de huit jours atteint de cataracte zonulaire ; O. Becker, un de quinze semaines. En général, ces observations sont déjà bien exceptionnelles et l'on ne voit guère d'enfants amenés à la consultation avant la deuxième année pour une cataracte zonulaire.

2° Il est indéniable que la cataracte zonulaire peut se produire sur un cristallin transparent, plus ou moins complètement développé, notre observation en est la preuve, de même que le fait constaté par d'autres observateurs qui ont vu la cataracte zonulaire se développer sur des cristallins luxés.

3° Il est admis que la cataracte zonulaire présente une tendance à se compléter, lorsque l'individu atteint l'âge propice pour la cataracte sénile ; mais il n'existe guère dans la littérature une observation probante de pareille transformation, et nous ne l'avons nous-même jamais observée, bien que nous ayons rencontré des sujets atteints de cataracte zonulaire avec intégrité parfaite de la région équatoriale, de l'âge de quarante à soixante dix ans.

Le *traitement* de cette forme particulière de cataracte réclame une attention particulière et dépend essentiellement de l'étendue que présente la zone opaque et de la pureté de l'anneau équatorial transparent. Chaque fois que l'emploi des mydriatiques, en particulier de ceux qui, comme l'homatropine et la cocaïne, influent peu sur l'accommodation, met à nu une large partie transparente du bord cristallinien, et donne ainsi une amélioration mar-

quée de la vue, aucun praticien expérimenté ne songera à enlever le cristallin, et à mettre le sujet (presque toujours fort jeune) dans la nécessité de se servir toute sa vie de lunettes, en lui fermant, lorsqu'il s'agit de personnes peu aisées, la plupart des carrières.

On recourra, en pareil cas, à la formation d'une pupille artificielle, et actuellement, grâce à l'emploi de la cocaïne, on pourra avec beaucoup d'avantage établir pareille pupille par une simple iritomie. Craint-on les manœuvres des pinces-ciseaux devant les parties du cristallin qu'on veut conserver intactes? alors on pratiquera la sphinctérectomie (voy. p. 398). Lorsqu'on a affaire à un individu avec haut degré de myopie, on peut, afin de lui faciliter la vision de loin, sans avoir recours à la correction optique, le rendre aphakique par extraction du cristallin d'un côté et lui permettre de l'autre la vision de près par la pupille artificielle qu'on lui pratiquera. Ce haut degré d'anisométropie qu'on établit ainsi volontairement est souvent fort précieux aux malades chez lesquels leur position sociale interdit tout usage de verres.

Le mode d'extraction qui nous paraît le seul indiqué pour la cataracte zonulaire (à bord transparent très étroit) est l'extraction combinée à lambeau de 4 millimètres. Il ne faut ici, ni ménager la grandeur de la section, ni l'excision de l'iris, si l'on veut obtenir une évacuation assez complète du cristallin, dont les masses transparentes nous ont presque toujours présenté un état de viscosité qui en rendait l'expulsion particulièrement laborieuse. Une discission devra aussi souvent compléter la cure pour obtenir une bonne acuité visuelle. Il paraîtrait, d'après cette expérience, indiqué de faire l'extraction de ces cataractes dans leur capsule non entamée, ainsi qu'on l'a conseillé (Horner); mais qui oserait affirmer pouvoir, chez les enfants, dont il s'agit presque toujours, exécuter pareille extraction, sans une perte du corps vitré, en pareil cas d'une consistance particulière?

Même les faibles hernies de ce milieu entravent singulièrement une guérison prompte et nette et laissent toujours planer sur l'avenir de ces jeunes sujets un nuage par la menace d'un décollement rétinien, que la rétraction de la cicatrice du corps vitré avec décollement progressif de ce milieu fait courir au malade. Inutile de dire que se voyant forcé d'entamer pour ces raisons la cristalloïde, et se voyant contraint à un nettoyage méticuleux des parties transparentes du cristallin, on ne pourra guère songer à employer un procédé d'extraction simple.

2°. *Cataracte congénitale complète.* — Nous rencontrons trois variétés de cataracte que nous désignons comme congénitales, parce que nous les observons sur des sujets très jeunes dont les parents affirment avoir vu les pupilles troubles depuis la naissance des enfants. Ces *cataractes juvéniles* peuvent être *a.* absolument liquides ou molles, *b.* elles peuvent être nucléolaires et *c.* régressives, soit capsulo-lenticulaires, soit complètement aridi-siliqueuses.

a. La *cataracte juvénile liquide et molle* se présente sous forme d'une vésicule de la grandeur du cristallin, correspondant à l'âge de l'individu, et remplie d'une émulsion cristalline allant d'une densité laiteuse à celle de l'amidon très dilué. Cette cataracte est ordinairement double. Anatomiquement, on retrouve les mêmes altérations que dans les cataractes molles non congénitales : pas de couche épithéliale morbide sur la cristalloïde postérieure, agglomération en plusieurs couches de cellules épithéliales sous la cristalloïde antérieure, facilitant la formation de cataractes capsulaires, lorsqu'on laisse longtemps ces cataractes non opérées. Une exploration attentive de la coloration et du dessin de ces cataractes est absolument nécessaire pour ne pas les confondre avec la forme suivante de cataracte nucléolaire. La cataracte molle, lorsque le contenu n'est pas devenu liquide (lactée), présente même chez les jeunes enfants un dessin qui rappelle la déhiscence cristallinienne et reproduit vers le centre une indication de l'étoile triangulaire.

Lorsque le contenu se trouve absolument fluide, on reconnaît, surtout quand le sujet se tient debout pendant l'examen, une accentuation sensible de coloration vers les parties inférieures et équatoriales (*Graefe-Saemisch*, t. V, p. 217).

L'observation de M. O. Becker, où une cataracte zonulaire observée chez un enfant de quatorze mois présenta onze semaines plus tard une fluidité absolue des masses corticales antérieurement transparentes, dans lesquelles le noyau entouré de la zone opaque nageait avec sa surface antérieure devenue supérieure, est chose absolument exceptionnelle, car les cataractes molles et liquéfiées juvéniles ont juste comme caractère particulier l'absence de toute partie centrale plus résistante que les régions équatoriales. C'est à se demander si l'on n'avait pas eu plutôt affaire à une des formes de cataracte avec noyau qu'on rencontre exceptionnellement chez les enfants, et qui est :

b. La cataracte nucléolaire congénitale. — L'attention des cliniciens fut appelée surtout par M. Alfred Graefe (1) et plus tard par M. Just (2) sur cette forme que d'autres praticiens avaient aussi observée (Mooren, Panas, l'auteur), et avec lesquelles on a fait une connaissance généralement assez fâcheuse en les prenant pour des cataractes molles pouvant être avantageusement attaquées par la discission. L'aiguille, qui pénètre déjà difficilement à travers la capsule de pareille cataracte, s'implante alors dans le noyau résistant, et si une subluxation avec ses conséquences fâcheuses n'est pas survenue, on reconnaît au moins promptement l'inefficacité du procédé opératoire employé, et même répété à plusieurs reprises. L'extraction à laquelle

(1) *Ueber congenitalen harten Kernstaar* (*Bersicht der Heidelb. opth. Gesellschaft.*, 1879, p. 25).

(2) *Kernstaare im Kindesalter Centralb. f. Augenheilkunde*, janv. 1880).

on est alors forcé de recourir démontre qu'il s'agit d'une cataracte correspondant comme consistance à un sujet de cinquante ans révolus.

Cette cataracte dont le volume est équivalent à celui d'une lentille, correspondant à l'âge du sujet (à moins d'avoir un diamètre antéro-postérieur moins fort), présente une consistance cireuse s'accusant surtout vers son centre qui est composé d'une masse particulièrement sèche. La totalité du cristallin est d'une coloration uniforme, gris blanchâtre, et lorsqu'on dilate la pupille on voit cette couleur se dégrader vers l'équateur et prendre son maximum d'intensité vers les parties centrales les plus épaisses du cristallin. C'est cette déperdition de couleur sur un cristallin, ne montrant aucun dessin se rapportant à sa structure anatomique, aucune figure indiquant une altération capsulaire, qui permet de poser le diagnostic. Lorsque les parents affirment généralement que cette forme de cataracte ne s'est développée qu'après la naissance, le germe en a été pourtant déposé dans la vie utérine; du reste, nous avons opéré sur de tout jeunes enfants pareilles cataractes, ces enfants n'ayant que quelques semaines; de même M. Just relate sept extractions pratiquées sur quatre enfants de sept à quinze mois.

D'après M. O. Becker, l'évolution de ces cataractes serait due tout d'abord à la formation d'une cataracte capsulaire avec adhérence du cristallin et réunion à la capsule. Le cristallin, au lieu de se résorber, s'imbiberait d'une substance coagulable et présenterait alors cette masse homogène et cireuse. Ce qui est certain, c'est que ce genre de cataracte, ainsi que le fait aussi observer M. Alfred Graefe, ne montre ordinairement (1) rien des changements habituels de la cataracte capsulaire. A l'incision la capsule, il est vrai, offre plus de résistance; mais la couche sous-capsulaire ne fait voir aucun épaississement par plaques, aucun dessin particulier, et ces cataractes restent stationnaires sans montrer des phases régressives de desséchement plus notable; elles ne se transforment jamais dans la troisième variété.

c. Cataracte aridi-siliqueuse congénitale. — La liquéfaction après ramollissement du cristallin peut déjà s'opérer pendant la vie intra-utérine et après résorption des parties liquides; l'enfant naîtra avec un cristallin réduit aux feuillets de la cristalloïde ne renfermant que quelques débris et résidus du cristallin absorbé. Lorsque la liquéfaction atteint un cristallin infantile, il l'atteint dans sa totalité; il ne se borne pas, comme chez les vieillards, aux couches corticales. Les observations de cataractes morgagniennes chez les enfants (Janin, Arlt) nous paraissent d'autant moins compréhensibles que l'on ne peut chez de tout jeunes enfants établir aucune différence entre les masses corticales et le noyau; il ne pourrait donc être question ici que d'une liquéfaction allant progressivement de la surface vers

(1) J'ai une seule fois chez un petit garçon de Caracas (Venezuela) enlevé de larges plaques capsulaires, avant de pratiquer l'extraction des noyaux cireux, très volumineux. Cet enfant âgé de cinq ans serait, suivant le dire des parents, venu au monde atteint de cataracte teintée en blanc vers la partie centrale de la pupille.

le centre, et n'attaquant que couche par couche du cristallin, en sorte que par hasard on aurait attaqué un pareil cristallin au moment du début de sa transformation cataracteuse.

La cataracte aridi-siliqueuse peut affecter, suivant que la résorption après liquéfaction s'est développée sur un cristallin plus ou moins complètement développé, des variétés sensibles de forme. Sur des yeux microphthalmiques (atteints de nystagmus), on peut observer des cataractes membraneuses qui, après dilatation de la pupille, n'occupent qu'une partie centrale restreinte se réunissant par des filets soit à l'iris, soit au corps ciliaire, filets qui représentent la zonule épaissie et enroulée en divers endroits. Ces cataractes montrent un plissement notable de la capsule, et sur la surface postérieure de la cristalloïde postésieure existent souvent des vestiges de l'artère hyaloïde (Wilde) avec vaisseaux embryonnaires. L'étendue de ces cataractes est souvent si peu considérables que leur extraction ou dilacération peut être évitée par la formation d'une simple pupille artificielle.

Dans une autre variété de cataracte aridi-siliqueuse congénitale, on voit la cataracte occuper toute l'étendue d'une pupille, qui se dilate difficilement à cause des adhérences de la cataracte avec elle. Ces cataractes montrent encore une certaine épaisseur, et cela surtout lorsqu'elles se trouvent, ainsi que cela arrive fréquemment, doublées par les résidus d'une membrane pupillaire incomplètement absorbée. Entre les feuillets plissés de la cataracte, on ne rencontre ordinairement plus rien qui correspondrait à des éléments normaux du cristallin, mais bien un tissu rappelant le tissu cellulaire comme aspect et étant analogue à celui de la cataracte capsulaire (pyramidale). Il va sans dire que des cataractes aridi-siliqueuses, mais alors pures sans dépôts de membranes pupillaires, ou de vestiges d'artère hyaloïde peuvent résulter de la transformation d'une cataracte juvénile ramollie.

Il nous reste à citer quelques formes congénitales de cataracte qui méritent, à cause de leur extrême rareté, plutôt leur mention dans une monographie que dans un traité clinique. Ce sont : la *cataracte fusiforme*. Lorsqu'on a occasion d'observer beaucoup de cataractes zonulaires, on peut rencontrer des cas où, sur les pôles antérieurs et postérieurs de la zone opaque, il se greffe une opacité qui donne alors à la totalité des parties opaques la forme d'une toupie. On rencontre de même des sujets chez lesquels cette opacité, passant du pôle antérieur au pôle postérieur, se combine seulement avec un vestige de la cataracte zonulaire entourant dans une pupille dilatée comme une auréole de saint le noyau. Enfin il se présente, d'après Knies (1), une opacité traversant de part en part le cristallin suivant son axe antéro-postérieur. Au centre, qui est transparent, l'opacité se répand sous forme de clochette à l'entour des parties transparentes. Vers les pôles antérieurs et postérieurs on voit parfois s'étaler l'opacité en plaquettes, parfois avec une

(1) *Ueber den Spindelstaar u. die Accomodation bei demselben* (*Archiv. f. Ophthal.*, t. XXIII, p. 320).

légère dépression de la capsule. Comme ces cataractes partielles et stationnaires se rencontrent surtout sur certains sujets dans des familles où d'autres variétés de cataractes se sont présentées (cataractes zonulaires), et comme elles paraissent héréditaires, on est porté à les considérer comme un arrêt de développement.

La *cataracte polaire antérieure et postérieure* peut résulter du développement incomplet d'une cataracte fusiforme ayant laissé les parties centrales du cristallin non envahies. Nous avons déjà parlé des opacités siégeant vers les pôles antérieur et postérieur du cristallin qui se rapportent, elles, soit à la persistance de la membrane pupillaire, soit à celle de l'artère hyaloïdienne.

Parmi les anomalies congénitales du cristallin, nous devons encore citer les *malformations* qui sont le *coloboma cristallinien*, le *lenticonus* et l'*ectopie cristallinienne*.

1° Le *coloboma lenticulaire* ne s'observe que dans les cas où à la suite d'une fermeture tardive de la fente oculaire, il est survenu un arrêt dans le développement de la choroïde et de l'iris, et que comparativement avec le coloboma de cette membrane, il y a eu arrêt dans le développement du corps vitré, d'une partie de son enveloppe et par suite de la zonule. On ne rencontre jamais cette déformation du cristallin, signalée par de Arlt, que lorsque le manque de développement porte sur l'anneau ciliaire, c'est-à-dire lorsque le coloboma choroïdien, des plus accusés, se confond avec celui de l'iris; au contraire, le cristallin montre un bord équatorial absolument régulier lorsqu'il existe un coloboma isolé de l'iris ou de la choroïde. C'est donc dans les cas de coloboma les plus prononcés du tractus uvéal, combinés toujours à un certain degré de microphthalmie que nous avons pu rencontrer sur le bord du cristallin une incurvation dont le sommet se trouve dirigé exactement dans l'axe du coloboma choroïdien et iridien. Dans les colobomas de la choroïde qui n'atteignent même pas le corps ciliaire on peut, à travers le coloboma de l'iris, se rendre compte que le cristallin ne présente même pas le moindre élargissement du contour qu'il montre près de son bord par la réflexion totale de la lumière.

2° Une difformité du cristallin rappelant le kératocone et désignée comme *lenticonus* a été observée deux fois (Webster, Placido). L'absence complète de toute opacité, ni du côté de la cornée, ni de la cristalloïde antérieure, exclut toute idée d'une confusion avec la cataracte pyramide, le cône proéminant comme élevure absolument transparente dans la chambre antérieure. L'anomalie paraît congénitale, quoique dans le cas observé par Placido, à la clinique de M. Van der Laan, ce trouble visuel ne fût constaté qu'à l'âge de la puberté. Il faudrait bien se garder de confondre avec un lenticone la différence de réfraction notable qui se produit parfois comme symptôme prodromique de la cataracte, entre le noyau et les masses corticales et qui à l'exploration avec le miroir plan donne absolument les ombres du kératocone et simule un changement de courbure du cristallin. Pour le

diagnostic l'exploration des reflets capsulaires antérieurs est donc indispensable, afin de se convaincre que l'on a affaire à une véritable procidence anormale de la surface cristallinienne à travers le champ pupillaire.

On ne devrait pas non plus ranger dans le lenticone des changements de courbure de la surface postérieure du cristallin coïncidant avec la persistance plus ou moins complète de l'artère hyaloïde et la formation d'une cataracte polaire postérieure. Dans le cas de M. Webster il est fait justement mention d'un trouble ponctué d'une petite cataracte polaire postérieure du cristallin. M. Otto Becker décrit dans son ouvrage (p. 125) l'œil d'un lapin dont la surface postérieure présentait, en présence d'une artère hyaloïde persistante, une procidence conique, qui sous la cristalloïde intacte proéminait dans le corps vitré et y reconnaît un arrêt, de développement et un manque de jonction des fibres. Sera-t-il permis de conclure de ce fait à ce qui a été observé chez l'homme?

3° Il a déjà été question des déplacements congénitaux (p. 813) du cristallin, qu'on a si improprement désignés comme *ectopies*. Cette anomalie doit aussi se rattacher comme le coloboma cristallinien à un arrêt dans le développement de la zonule, et se rencontrer dans le cas où le cercle choroïdien montre un manque congénital. Il est bien connu que sans coloboma iridien nous pouvons avoir des colobomas centraux, situés à une assez grande distance du nerf optique. Il est probable que le coloboma peut même se développer dans une région antérieure de la choroïde et coïncider avec un coloboma du corps vitré et de la zonule. Il est de fait que presque toujours l'ectopie cristallinienne coïncide avec un déplacement congénital de la pupille, une corectopie. L'anomalie congénitale du corps vitré me paraît aussi expliquer, jusqu'à un certain point, pourquoi l'ectopie cristallinienne se transforme si aisément en une véritable luxation de la lentille. L'examen histologique d'une ectopie cristallinienne n'a pas encore été fait; elle se présente presque toujours en haut et latéralement. Jusqu'à présent on n'a non plus connu une luxation congénitale du cristallin dans le corps vitré, ni une aphakie congénitale, outre celle qui concorde avec un certain degré de buphthalmie, résultant d'une destruction intra-utérine de la cornée avec sortie du cristallin.

ARTICLE V

FRÉQUENCE DE LA CATARACTE EN GÉNÉRAL ET DES INFLUENCES PROFESSIONNELLES QUI PRÉDISPOSENT A LA PRODUCTION DE LA CATARACTE

Nous avons longuement insisté, dans l'article qui a pour objet l'étiologie de la cataracte, sur la diversité des causes générales et locales sous l'influence desquelles peut se développer un trouble de transparence du cristallin. Il nous reste pourtant à examiner s'il n'existe pas des conditions professionnelles hygiéniques et climatériques qui constituent des causes pré-

disposantes de cette altération cristallinienne. On a autrefois admis que, parmi les personnes atteintes de cataracte, on comptait beaucoup plus d'hommes que de femmes, et ceci aurait été d'autant plus surprenant que, la durée moyenne de la vie étant à peu près aussi longue pour ce sexe que pour le nôtre, il devrait présenter un aussi grand nombre d'altérations séniles du cristallin. Nos statistiques prouvent que le nombre des femmes cataractées est plus considérable, à part la cataracte traumatique à laquelle les professions qu'ils exercent exposent beaucoup plus les hommes. Certaines professions viriles, et les conditions défavorables où sont placés ceux qui les remplissent, doivent exercer quelque influence sur la production de la cataracte. A ce sujet, nous dirons, comme l'a fait Wenzel (1), que « les personnes qui sont exposées à un feu vif, comme les forgerons, les serruriers, les verriers et autres ouvriers de ce genre », sont plus sujettes à la cataracte que les autres. De tout temps, on s'est accordé à accuser ces différents métiers d'exercer sur le cristallin une action nuisible, soit par la réverbération d'une lumière très intense, soit par l'action directe du foyer calorifique sur le globe de l'œil. Mais Furnari (2) objecte à cette croyance que, si elle était fondée, dans les pays chauds (en Algérie, par exemple) la cataracte devrait être très fréquente, ce qu'il nie pour sa part.

Nous sommes, quant à nous, loin d'attribuer les inconvénients qu'on rattache communément à l'exercice des professions susdites, au séjour dans un climat torride, ou à l'action prolongée d'une lumière vive et d'une chaleur royonnante intense. Ce qui nous paraît favoriser, dans ces circonstances, le développement de la cataracte, ce sont bien plutôt les abondantes déperditions d'eau qui se font par la peau, sous l'influence prolongée d'une haute température et d'un violent exercice musculaire. C'est ainsi que la cataracte s'observe si souvent dans les régions intertropicales, chez les personnes surmenées, au milieu même de la saison la plus chaude. A l'appui de cette opinion, nous citerons la fréquence relative de la cataracte chez les habitants de la campagne, où cette particularité ne paraît pas se rattacher uniquement à l'insuffisance de l'alimentation. D'ailleurs, parmi ces derniers, les vignerons, que le travail au soleil et sur un sol échauffé expose à des transpirations prolongées, sont peut-être ceux qui sont le plus souvent atteints. Il est à regretter que nous ne trouvions actuellement aucune indication statistique sur cette matière dans la littérature médicale des pays équatoriaux, et que nous soyons réduits à nous en tenir là-dessus à des indications aussi peu précises (3).

(1) *Traité de la cataracte.* Paris, 1806, p. 5.

(2) *De la prétendue influence des climats sur la production de la cataracte ou de l'innocuité de la réverbération directe de la lumière sur les milieux réfringents de l'œil* (*Annales d'oculistique*, t. XIII, 1845, p. 158).

(3) Ainsi, le docteur Sigaut, médecin de l'empereur du Brésil, publiait, en 1845, les lignes suivantes : « La fréquence de la cataracte sous l'influence d'une lumière trop abondamment répandue dans l'atmosphère n'a rien qui doive étonner dans les latitudes équatoriales. » (*Annal. d'oculist.*, t. XIII, p. 167.)

Nous ne pensons pas devoir, comme M. de Hasner (1), considérer la multiplicité des traumatismes propres à certaines professions comme capable d'expliquer la fréquence des cataractes qui s'y observent, surtout relativement à ceux des métiers où l'on travaille près d'un grand foyer de chaleur. En effet, chez les verriers, où ces traumatismes sont évidemment très rares, la fréquence de la cataracte semble cependant constatée. Il serait à désirer, à ce propos, que l'on réunît en corps les faits épars où l'action d'une chaleur intense quelque peu prolongée a été reconnue comme ayant donné lieu à la formation d'une cataracte (2).

Parmi les professions dans lesquelles la cataracte s'observe avec une certaine fréquence, de manière à confirmer l'influence que nous attribuons à une diminution de la proportion d'eau contenue dans les sucs parenchymateux, nous signalerons celles des mineurs employés à l'exploitation du sel gemme (Pologne). On est tout naturellement porté à admettre, relativement à ces faits, l'action spéciale du chlorure de sodium ; car les ouvriers attachés aux autres mines et soumis à des conditions hygiéniques presque identiques ne présentent pas la même particularité.

Nous voudrions appeler l'attention sur un dernier point non encore mis à l'étude, à savoir si certains états de réfringence de l'œil n'auraient pas une influence prédisposante au développement de la cataracte, comme, par exemple, des degrés avancés d'hypermétropie où une tension prolongée de l'accommodation, accompagnée d'un rétrécissement de l'espace périlenticulaire, est nécessaire, lorsque les sujets en question exercent un état qui les force à s'adapter constamment pour des objets très rapprochés. Comme il semble en outre prouvé que, pendant la contraction du muscle ciliaire, destinée à augmenter la convexité du cristallin, la quantité de sang qui afflue dans les parties antérieures du tractus uvéal se trouve diminuée, il en résulte que, tant que dure cette contraction, les matériaux de nutrition n'arrivent plus aussi abondamment dans ces parties, et que ce phénomène doit, à la longue, retentir sur la nutrition du cristallin lui-même. Des statistiques viendront peut-être plus tard jeter quelque jour sur cette obscure question de l'étiologie de la cataracte, et nous éclairer, en même temps, sur la prédisposition que l'hérédité détermine manifestement, dans un certain nombre de cas.

Même dans l'ouvrage si étendu de M. Otto Becker les données géographiques sur la répartition de la cataracte ne sont représentées que par un

(1) *Entwurf einer anatomischen Begründung der Augenkrankheiten.* Prag., 1847, et *Prager Vierteljahrschrift*, Jahrg., VIII, 1851.

(2) Froriep rapporte un cas dans lequel un plâtrier descendu dans un four encore chaud en serait remonté avec une cataracte double et complète.

Fronmüller raconte qu'un monsieur assis, dans un café, près d'une croisée qui donnait passage aux rayons solaires, accuse tout à coup une très violente douleur dans l'œil tourné vers la fenêtre, et l'on y remarque ultérieurement une cataracte qui s'est développée très rapidement. On examine avec soin la fenêtre près de laquelle se trouvait le malade, et on y voit une large bulle qui, agissant comme lentille, avait concentré les rayons lumineux sur l'œil affecté ultérieurement de cataracte.

tableau dressé sur 13 290 malades (1) observés dans les années 1872-74 à notre clinique, et un semblable travail fait à la clinique de M. Horner sur un chiffre de 5000 malades. A la suite de ces deux tableaux nous en plaçons un troisième dressé par M. Esmerian sur le modèle de notre premier tableau, mais portant sur un nombre triple, c'est-à-dire de 40000 malades. On voit par la comparaison, comment change de suite le nombre proportionnel qui, pour les maladies cristalliniennes en général, tombe de 16,5 pour 100 à 12,09 pour 100. Une comparaison absolue entre nos tableaux et celui de M. Horner ne peut pas être établie, par la raison que, contrairement à M. Horner, nous n'avons pas cru devoir comprendre, parmi les maladies proprement dites du cristallin, des luxations et ectopies.

(1) Voy. *Graefe-Saemisch*, IV, p. 470.

Tableau de 5000 malades (clinique de Zurich)

		0/0 de tous les malades	0/0 des affections du cristallin	0/0 de toutes les cataractes
Cataractes séniles	180	3,6	50,0	51,57
Cataractes acquises de jeunes sujets	14	0,28	3,9	4,01
Cataractes congénitales	23	0,46	6,4	6,59
Cataractes traumatiques	36	0,72	10,0	10,31
Cataractes consécutives	96	1,92	26,6	27,50
Total de cataractes	349	6,98	97,0	
Luxations congénitales	»	»	»	
Luxations spontanées	7	0,14	1,94	
Luxations traumatiques	4	0,08	1,06	
Total des luxations	11	0,22	3,0	
Total des affections du cristallin	360	7,2		

Tableau de 13 290 malades (clinique du docteur de Wecker)

		TOTAL	HOMMES	FEMMES	1-12 mois	2-10 ans	11-20 ans	21-30 ans	31-40 ans	41-50 ans	51-60 ans	61-70 ans	71-80 ans	81-90 ans		
(a) 1942	Cat. sénile complète	659	288	371					3	16 19	57 84	117 141	81 111	17 13		
	Cat. sénile incomplète...	1252	507	745				4 7	14 20	39 53	140 250	189 246	118 151	21 14		14,4 0/0
	Cat. Morgagnienne.....	10	6	4					2	1 2	3 2					83 0/0
	Cat. mixte	11	3	8				1	1 2	1 2	1 3					
(b) 36	Cat. molle.....	32	17	15			3 2	13 7	1 6							1,9 0/0
(c) 59	Cat. congén. totale.....	32	17	15	6 6	3 4	5 3	2 2		1						
	Cat. congén. partielle (zonulaire).....	20	15	5	2	7 2	5	3		1						2,5 0/0
	Cat. pyramidale.....	7	5	2		1	2 2		2							
(d) 103	Cat. traumatique.....	86	76	10		11 1	19 6	15	9 1	13 1	8	1 1				
	Cat. secondaire.....	17	7	10		2			1	1	2 3	3 2	1 2			4,4 0/0
(e) 133	Cat. diabétique.....	16	6	10				1	1		5 5	4				
	Cat. avec irido-choroïd..	68	27	41		1	4 1	3 2	5 7	4 6	4 9	5 9	2 6			
	Cat. polaire postérieure..	55	36	19			4 4	7 3	8 4	3 2	7 6	8				
	Cat. capsulo-lenticulaire	4	2	2					2		2					7,9 0/0
	Cat. glaucomateuse.....	19	7	12			1		1	1	3 4	1 5	3			
	Cat. avec décol. rétin...	21	10	11			2	4	2	1 2	2 1	3 2	1	1		
		2309	1029	1280	14	32	63	74	92	169	501	737	476	66		16,5 0/0

(a) Cat. sénile. — (b) Cat. juvén. — (c) Cat. congén. — (d) Cat. traumat. — (e) Cat. compliquée.

Tableau de 40 000 malades (clinique du docteur de Wecker)

		TOTAL	HOMMES	FEMMES	1-12 mois	2-10 ans	11-20 ans	21-30 ans	31-40 ans	41-50 ans	51-60 ans	61-70 ans	71-80 ans	81-90 ans	91-100 ans	
(a) 3951	Cat. sénile complète.....	1785	827	958				10 4	15 3	46 70	187 208	342 390	202 243	23 20	2	9,9 0/0
	Cat. sénile incomplète....	2140	839	1301			2 4	15 18	32 47	81 115	223 411	297 443	161 237	28 26		
	Cat. Morgagnienne.....	15	8	7					2	1 2	3 4	1	1	1		
	Cat. mixte.....	11	3	8				1	1 2	1 2	1 3					
(b) 50	Cat. molle.....	50	25	25	1		5 3	15 12	4 8			1 1				0,1 0/0
(c) 125	Cat. congénitale totale....	36	19	17	6 7	4 5	6 3	2 2		1						0,3 0/0
	Cat. congénitale partielle (zonulaire).....	79	51	28	1 5	21 11	14 7	6 3	6 1	3 1						
	Cat. pyramidale.....	10	7	3		2	3 3		2							
(d) 371	Cat. traumatique.....	308	246	62		27 16	50 20	57 7	50 6	36 5	18 3	7 2	1 3			0,9 0/0
	Cat. secondaire.....	63	28	35		1 2	1	1 1	3 1	4 3	4 5	12 10	2 9	3	1	
(e) 342	Cat. diabétique.....	16	6	10				1	1		5 5	4				0,8 0/0
	Cat. avec irido-choroïd...	106	49	57		2 1	4 3	6 3	8 9	8 8	7 12	11 14	3 7			
	Cat. polaire postérieure..	85	54	31		1	7 4	8 4	9 7	7 6	11 8	10 2	1			
	Cat. capsulo-lenticulaire..	10	4	6			1	2 1	2	2 1	1					
	Cat. glaucomateuse.....	39	13	26				2	1	2	5 8	2 7	4 6			
	Cat. avec décol. rétin....	86	42	44			3	1 5	6 7	6 7	12 7	10 10	4 7	1		
		4839	2221	2618	20	93	145	187	253	418	1151	1576	891	102	3	12,09 0/0

(a) Cat. sénile. — (b) Cat juvén. — (c) Cat. congénit. — (d) Cat. traumat. — (e) Cat. compliquée.

ARTICLE VI

DIAGNOSTIC DES DIFFÉRENTES VARIÉTÉS DE CATARACTE, DE LEUR NATURE, DE LEUR MARCHE, DES TROUBLES FONCTIONNELS QU'ELLES ENTRAÎNENT ET DE LEURS COMPLICATIONS.

Si l'on ouvre un des anciens traités de maladies des yeux, on y trouve, presque toujours, un chapitre fort long consacré au diagnostic différentiel de la cataracte et des troubles visuels qu'elle détermine, comparés à ceux qui résultent d'altérations profondes de l'œil, avec amblyopie ou amaurose. La précision des moyens d'exploration que nous possédons aujourd'hui a permis de refaire foncièrement cette partie de l'ophthalmologie. Il n'est guère possible de méconnaître actuellement l'existence d'un trouble de transparence dans le cristallin, et il est facile d'en localiser le siège.

Mais comme tout perfectionnement qui devient généralement la source de nouveaux abus, cette précision du diagnostic différentiel des variétés de cataracte a engendré des excès regrettables, et les résultats de l'examen ophthalmoscopique ont, plus d'une fois, troublé la sécurité des personnes qui n'auraient jamais été amenées à s'inquiéter d'un défaut de transparence de leur cristallin. En effet, comme on le constate sur bon nombre de vieillards, les masses corticales présentent souvent, vers les parties équatoriales du cristallin, des opacités stationnaires qui n'ont rien de commun avec les altérations fonctionnelles, les progrès de leur presbytie pour lesquelles les malades viennent consulter le médecin, et qui, par une méprise fâcheuse, sont fréquemment confondues avec des cataractes progressives ayant pour terme la cécité.

Un point important du diagnostic de la cataracte sénile consiste donc à savoir quelles sont les opacités des parties équatoriales qui menacent d'envahir la totalité du cristallin, et à quelle époque probable cette évolution pathologique sera complète. Pas un praticien fréquemment consulté sur la marche présumable d'une cataracte n'ignore que le pronostic est, en pareil cas, hérissé de difficultés, et qu'il s'expose souvent, en répondant avec trop de précision, à des erreurs grossières. Toutefois, nous possédons quelques signes qui nous permettent d'annoncer qu'une opacité de nature sénile, et située vers l'équateur du cristallin, doit ou non se propager au reste de cet organe pour constituer une cataracte complète. Il faut, en premier lieu, examiner si cette opacité équatoriale envoie vers les pôles du cristallin des stries rayonnantes qui s'avancent fortement dans cette direction ; en second lieu, voir si ces stries présentent ou non une certaine largeur ; enfin, rechercher s'il existe dans les masses corticales et en discontinuité avec le bour-

relet équatorial opaque (qui est presque toujours un anneau complet), de petites plaques opaques irrégulières, au voisinage des parties centrales de la lentille (1).

Lorsque l'examen à l'ophthalmoscope ou à l'éclairage latéral révèle simultanément la présence de ces trois caractères, tout porte à croire que le sujet est atteint d'une cataracte progressive, qui se complétera d'autant plus rapidement que les stries rayonnantes sont plus larges, plus épaisses, et partant plus voisines de la cristalloïde. En général, le pronostic du temps auquel une cataracte doit atteindre sa maturité est assez difficile pour qu'il soit prudent de ne se prononcer sur ce point qu'en termes assez vagues, et de ne jamais assigner à cette limite une époque précise. Il est donc indiqué, lorsqu'un malade insiste pour savoir à quelle époque sa cataracte deviendra complète, de le prévenir que la marche de la transformation de la cataracte est absolument irrégulière et se soustrait à toute prédiction précise. Néanmoins il est bon de connaître à cet égard quelques règles fondamentales d'après lesquelles il est possible de se diriger.

On peut avancer que tous les troubles de transparence du cristallin qui proviennent d'un ramollissement de ses éléments constituants envahissent bien plus tôt la presque totalité de la lentille que ceux dans lesquels prédomine la sclérose des fibres cristalliniennes. Or comme, en général, le ramollissement du cristallin est en rapport avec la consistance que présentent, au début de l'altération, les éléments de cet organe, et par suite avec l'âge du sujet, on peut dire hardiment que l'opacité du cristallin tend à se généraliser d'autant plus vite que le sujet est moins avancé en âge et que ses fonctions de nutrition s'accomplissent avec plus d'activité. Néanmoins, ces considérations ne sont pas applicables à toutes les formes de cataracte, et il en est deux qui se dérobent à cette règle, savoir : la cataracte zonulaire et la cataracte pointillée. L'une peut rester stationnaire pendant toute la durée de l'existence ; la seconde affecte, même chez de jeunes sujets, une marche extrêmement lente.

Il existe encore un moyen d'apprécier approximativement l'époque à laquelle une cataracte sera complète ; il consiste à savoir si la transformation cataracteuse a débuté par les parties du cristallin les moins consistantes ou les a secondairement envahies, c'est-à-dire si elle occupe déjà en partie les couches sous-jacentes à la capsule. S'il en est ainsi, on peut ordinairement pronostiquer une marche rapide de l'altération, tandis qu'on reste nécessairement dans l'incertitude lorsqu'on a affaire à une simple sclérose du noyau ou à une altération cataracteuse des couches corticales voisines de ce dernier. Pour ce motif, on observe, en général, une évolution très

(1) Pour de pareilles recherches, il est utile de dilater artificiellement la pupille et il est bon de se servir, pour explorer l'œil, de l'ophthalmoscope plan et de l'éclairage oblique. La dilatation passagère que nous donne la cocaïne peut être avantageusement utilisée en pareil cas, ou bien l'on a recours à l'homatropine, dont l'action, comme dilatation et réduction de l'accommodation, est aussi très transitoire.

rapide dans la cataracte des jeunes sujets, et particulièrement des enfants, où la transformation cataracteuse débute souvent par les couches cristalliniennes superficielles; tandis que, chez les vieillards, la cataracte dure, noire exige presque toujours, pour devenir complète, un temps fort long.

Nous venons de dire que nos moyens d'exploration nous permettent de diagnostiquer et de déterminer très exactement, dans sa nature, toute espèce de trouble de transparence du cristallin; mais il n'est pas aussi facile, dans les cas compliqués, de faire avec une égale précision la part que prennent au trouble fonctionnel l'altération du cristallin et l'affection plus ou moins complexe qui s'y trouve adjointe.

Le diagnostic est donc surtout embarrassant lorsque l'opacité du cristallin est assez étendue pour s'opposer à l'examen ophthalmoscopique du fond de l'œil. Il est indispensable en pareil cas d'apprécier, le plus soigneusement qu'il est possible, de quel effet doit être l'opacité cristallinienne, eu égard aux caractères qu'elle présente, et de rechercher si le défaut fonctionnel qu'elle est, à elle seule, capable de déterminer, est inférieur à celui que le malade accuse. Un excellent moyen de contrôle du trouble qu'occasionne la présence d'opacités encore peu développées du cristallin par la vision du malade, est de se rendre compte par soi-même du trouble qu'elles jettent sur la netteté de l'image ophthalmoscopique, et souvent nous pouvons conclure ici, en l'absence d'une altération du fond de l'œil, lorsque le malade accuse une déperdition disproportionnée de sa vue avec celle que devrait occasionner le trouble de ses cristallins, à une intoxication que la présence d'un scotome central pour les couleurs confirme. Ce que nous avons dit des opacités de la cornée s'applique, jusqu'à un certain point, à celles qui siègent dans le cristallin.

Celles-ci troublent d'autant plus l'exercice de la vue qu'elles avoisinent de plus près les parties centrales du champ pupillaire, qu'elles sont plus étendues, et enfin qu'elles sont moins épaisses, et partant diffusent davantage les rayons lumineux qui les traversent. Ces cataractes incomplètes et à demi translucides occasionnent au malade des éblouissements très incommodes qui ajoutent à la diminution d'éclairage de l'image rétinienne un défaut de netteté de ses contours. Toutefois, ce phénomène est bien moins prononcé dans les opacités du cristallin que dans celles de la cornée, attendu que les premières sont fréquemment périphériques, et que la contraction de la pupille remédie alors d'elle-même à cet inconvénient, en excluant du champ pupillaire les parties semi-transparentes du cristallin.

Ce ne sont pas là les seuls troubles fonctionnels qui puissent produire les opacités cristalliniennes incomplètes: car, contrairement à ce qu'on observe pour la cornée, l'altération de transparence qui occupe certaines parties du cristallin s'accompagne assez souvent d'un changement de consistance des couches contiguës encore transparentes, changement qui a pour effet de donner aux différents secteurs du cristallin un indice de réfraction différent

(Knapp) (1). Il faut ici surtout distinguer entre trouble par exclusion de la lumière et par déviation. L'astigmatisme irrégulier, la polyopie peuvent entrer pour une part plus large dans le trouble de l'image que son assombrissement. Donc, pour le contrôle de l'influence de ces deux facteurs, l'examen du fond de l'œil doit encore être possible; seule l'exploration du cristallin ne suffit pas. Les rayons lumineux qui traversent ces cristallins ne se réunissent donc pas tous sur la rétine, mais bien, à des distances variables, en avant ou en arrière de cette membrane. Il en résulte parfois, dans certaines cataractes commençantes, une diplopie ou une polyopie très marquée et susceptible de se manifester directement, dans quelques cas rares, à l'observateur pendant l'examen ophthalmoscopique.

Si l'on admet ce changement de consistance partiel d'un cristallin en voie de transformation cataracteuse, changement à l'appui duquel vient l'anatomie pathologique, rien n'empêche d'accepter aussi une modification de courbure des surfaces cristalliniennes qui en altère l'uniformité et rend en outre compte des symptômes d'astigmatisme irrégulier qui s'observent chez certains sujets.

De ce qui précède on doit conclure que de faibles opacités du cristallin peuvent, en se combinant à des changements de consistance et de courbure de cet organe, déterminer une série de phénomènes très complexes et si intimement confondus qu'on ait souvent de la peine à interpréter séparément leurs effets. Le changement de réfraction du cristallin, surtout l'apparition d'une myopie qui annule une partie de la presbytie, fait sur lequel Critchett a récemment encore attiré l'attention, était déjà connu de Ph. de Walther (2), qui signale une augmentation notable de vision chez les personnes menacées de cataracte peu de temps avant de perdre la vue, et qui déclare que pendant l'évolution de la cataracte des personnes qui n'ont pas été myopes le deviennent, ce que Scarpa rapporte dans son traité à une augmentation de courbure du cristallin. Nous avons pu contrôler pendant plusieurs années une augmentation progressive de la myopie et nous bien rendre compte qu'elle ne se rapportait certainement pas à l'explication qu'en donne Arlt, qui ne veut l'admettre que lorsqu'il existait une opacité centrale telle du cristallin qu'elle excluait le passage des rayons qui ne pénétraient que par les parties latérales. On peut aisément se convaincre que ce sont justement les cataractés qui deviennent myopes, dont l'acuité visuelle n'a pas encore sensiblement baissé, attendu que les parties centrales de leurs cristallins conservent un assez haut degré de transparence.

En général, les troubles visuels qu'accusent les personnes au début du développement de la cataracte concernent surtout la vision de loin, et le chiffre de l'acuité visuelle doit déjà avoir sensiblement baissé pour que les plaintes se manifestent pour la vision de près. Il est, du reste, excessive-

(1) *Klin. Monatsbl.*, 1864, p. 308.
(2) *V. Walthers u. v. Ammon Journal*, t. V, H. 2. Cataractologie.

ment difficile de vouloir par l'exploration ophthalmoscopique, par la plus ou moins grande netteté de l'image du fond de l'œil, conclure sur le degré de vision que le malade a conservé, et l'on fera toujours bien de ne pas émettre une opinion avant l'examen fonctionnel.

En général, toutes les opacités centrales ou celles voisines des pôles du cristallin occasionnent des troubles qui s'accentuent d'autant plus qu'une vive lumière active la contraction pupillaire et que l'opacité par son épaisseur exclut une quantité plus notable de rayons destinés à pénétrer dans l'œil. Aussi, chez les sujets atteints de cataracte zonulaire, la vision est sensiblement meilleure lorsque à un très jeune âge la couche opaque très ténue ne tamise que la lumière qu'elle exclut en grande partie lorsque la couche périnucléaire cataractée s'est davantage condensée. Un très sensible embarras en résulte alors chez ces personnes pour circuler en plein soleil, et voici aussi la raison pour laquelle on opère si souvent des personnes approchant de la vingtaine, dont la vision, pour une cataracte zonulaire stationnaire, ne devient très défectueuse qu'à cette époque.

La diminution de l'amplitude d'accommodation que pareils sujets présentent n'entre pour rien dans leurs plaintes, car le degré toujours assez élevé de leur myopie les dispense d'efforts sensibles d'adaptation pour le travail de près. De même la réduction de l'amplitude d'accommodation, si elle concorde en réalité avec un changement de transparence du cristallin sénile, n'est d'aucune importance pratique ; d'une part, le chiffre dont disposent les vieillards comme amplitude d'accommodation est excessivement faible, de manière qu'un accroissement insolite de leur presbytie ne les frappe pas (ainsi que cela arrive pourtant pour le simple presbyte), et d'autre part la myopie acquise masque encore cette réduction progressive si elle existait réellement.

Les *mouches volantes* ont été signalées comme signe précurseur de la cataracte déjà par les anciens auteurs, et des malades les accusent avec précision lorsque déjà un œil a été cataracté, au moment de l'évolution de la cataracte sur le congénère. L'examen entoptique permet aux malades d'en préciser la forme et l'augmentation de nombre ; mais on a grandement tort d'y initier les malades, qui finissent par laisser absorber leur attention par des examens réitérés à chaque moment et par la confection de dessins qu'ils apportent au médecin, ce qui ne leur permet souvent pas de jouir en paix d'une vue qui peut rester encore de longues années plus que suffisante.

Il a déjà été question de la *polyopie* causée par la déhiscence du cristallin dont les secteurs acquièrent un indice de réfraction différent, polyopie qui peut aussi résulter d'une véritable action prismatique d'un des secteurs ; il est absolument insolite que la présence d'une cataracte capsulaire adhérente donne lieu à l'apparition de l'image de Purkinge, comme le pensait Ruete (t. I, p. 227), par le fait que la cataracte capsulaire fortement éclairée agirait comme un foyer de lumière projetant l'ombre de l'arbre

vasculaire, à l'instar de ce que nous faisons dans l'expérience lorsque nous concentrons avec une loupe la lumière d'une flamme latéralement sur un des côtés de la sclérotique.

Une fois la vision distincte abolie, même pour les gros objets, la *sensibilité quantitative pour la lumière persiste dans toute l'étendue du champ visuel*, et il est indispensable de savoir jusqu'à quel point la cataracte est susceptible d'altérer cette perception lumineuse sans que l'observateur ait à soupçonner la présence d'une complication concomitante. Pour résoudre cette importante question de pratique, le moyen le plus simple et le plus expéditif consiste à se servir, pour l'examen fonctionnel, d'une lampe dont on puisse faire varier l'intensité d'éclairage, en abaissant à volonté la flamme, et à procéder à cette exploration dans une pièce sombre et spacieuse (1). Un malade atteint de cataracte complète, mais simple, doit distinguer la lumière à la distance de 5 à 6 mètres, et reconnaître si l'on cache ou non avec la main la flamme d'une lampe dont on a baissé la mèche. Ce même malade, fixant les yeux droit devant lui, doit apercevoir, dans toutes les directions de son champ visuel, une petite flamme qu'on y promène à quelques pieds de lui, et signaler alternativement la lumière et l'obscurité, suivant qu'on laisse passer ou qu'on intercepte avec la main les rayons lumineux. Dans l'examen du champ visuel, l'attention doit se concentrer sur le degré d'intégrité de sa partie supérieure, car c'est le plus souvent en bas que siègent les décollements de la rétine. A notre clinique on se sert, pour l'exploration de la périphérie du champ visuel, d'une bougie qu'on tient à 1 mètre de distance du malade, et qu'on cache alternativement pendant que le malade exécute des mouvements d'extrême adduction, abduction, relèvement et abaissement de l'œil. On peut de même explorer l'œil dans ces positions, le malade étant assis devant l'explorateur, qui projette avec le miroir ophthalmoscopique la flamme sur la sclérotique mise à jour par ces déplacements de l'œil.

Les résultats de cet examen peuvent néanmoins induire le médecin en erreur, dans un petit nombre de cas, car il arrive que le malade indique, par suite de la dispersion de la lumière au travers de son cristallin opaque, une sensation lumineuse au moment où la majeure partie des rayons éclairants tombe sur une portion (décollée) de sa rétine ayant encore conservé un grand degré de sensibilité, c'est-à-dire n'étant décollée que depuis peu de temps; mais, le plus souvent, l'incertitude, le manque d'assurance du malade interrogé sur la direction et l'intensité de l'éclairage, ainsi que les données anamnestiques qu'il fournit et l'état de tension de son œil, suffisent amplement à renseigner le médecin sur la simplicité ou la complexité de l'altération qu'il observe.

On aura bien entendu soin de mettre une certaine uniformité dans le

(1) Voyez de Graefe, *Archiv für Ophthalmologie*, Bd I, A. 1, S. 328, et *ibid.*, Bd I., A. 2, S. 357.

degré d'éclairage qui sert pour l'exploration, en se servant de la même lampe ou de bougies d'égale valeur. Du reste, il suffit de placer le malade le dos tourné contre la fenêtre, et de le prier d'indiquer la direction de la main, dont la face dorsale est dirigée contre l'œil cataracté, suivant les diverses positions que nous lui faisons prendre; il indiquera nettement les déplacements successifs, de même que nous sommes aptes à le faire avec les paupières fermées lorsqu'on explore dans de pareilles conditions notre propre champ visuel. Le pouvoir de projection n'a donc nullement souffert chez les personnes atteintes de cataracte, le cristallin opaque n'agit donc ici que comme l'abaissement de la paupière sur un œil sain. Aussi l'expression de la conservation seule de la *perception quantitative* de la lumière n'est-elle nullement d'une précision parfaite, le cataracté doit juger aussi de la qualité de la lumière (comme couleur) et de l'étendue ainsi que de la position de l'objet éclairé.

Cet examen fonctionnel, bien exécuté, l'emporte de beaucoup sur le mode d'exploration qui consiste à rechercher les phosphènes; car cette dernière méthode, suffisante pour éclairer l'observateur sur la persistance ou la disparition de la sensibilité rétinienne, est tout à fait impropre à lui faire connaître le *degré* de conservation de cette sensibilité. Au contraire, en éloignant du sujet la source lumineuse qui sert à l'examen et en diminuant ainsi graduellement l'intensité de l'éclairage, on arrive à constater, d'une manière certaine, si la sensibilité spéciale de la rétine est obtuse ou bien conservée, et, en quelque sorte, physiologique (1). En outre, les pressions qu'on exerce sur la sclérotique, dans le but de provoquer des phosphènes, déterminent très souvent un ébranlement d'une certaine étendue et susceptible de donner lieu à une sensation lumineuse partant des parties voisines du point exploré, alors que celui-ci même est insensible, par exemple, à la suite d'un décollement rétinien partiel et très circonscrit (2).

Il serait à désirer qu'on trouvât, pour apprécier la sensibilité de la rétine sur les sujets cataractés, des moyens encore plus précis que l'examen fonctionnel auquel on procède avec une lampe; mais l'instrument de de Graefe (3), destiné à doser avec exactitude la quantité de lumière employée pour cet examen, n'a pas fourni, dans la pratique, les avantages que la théorie permettait d'en attendre; aussi a-t-on repris, pour cette exploration, l'habitude

(1) Lorsque, comme dans les cataractes mûres, il existe une diffusion complète de la lumière, l'intensité d'éclairage du fond de l'œil est en raison inverse du carré de la distance qui sépare la source lumineuse de l'œil cataracté.

(2) Nous nous appuyons, dans cette critique, sur des observations recueillies chez ceux de nos confrères où ce mode d'exploration a été ou est mis exclusivement en usage et d'après lesquelles on avait reconnu, après l'issue de la cataracte, la présence de décollements rétiniens méconnus avant l'opération.

(3) L'appareil représente une chambre noire dans laquelle la lumière d'une bougie de valeur lumineuse constante projette sa lumière sur une plaque de verre dépoli, dont on peut, au moyen d'une vis à crémaillère, découvrir un losange de grandeur différente, que le malade fixe.

d'employer une simple lampe ou une bougie, qui donne des résultats assez satisfaisants lorsqu'on y est exercé.

Il est probable qu'on arrivera, quelque jour, à mieux connaître les altérations du fond de l'œil qui s'associent le plus souvent, en tant que causes prédisposantes, à la production de la cataracte; mais nous devons nous restreindre actuellement à signaler celles qui constituent des complications capables de mettre, plus ou moins directement, l'œil en danger, pendant ou après l'opération; ou de s'opposer à l'accomplissement de ses fonctions, quand une fois on a supprimé l'obstacle mécanique qui empêchait le passage des rayons lumineux. Nous diviserons ces complications en deux grandes catégories, comprenant : la première, les divers états morbides du tractus uvéal et les affections qui en dérivent; l'autre, les états pathologiques du nerf optique et de la rétine.

Si l'on considère combien sont fréquentes les maladies choroïdiennes qui s'accompagnent d'un trouble de transparence du cristallin, on conçoit qu'un praticien prudent porte, tout d'abord, son attention sur ce point, dès qu'il se présente à lui un sujet atteint de cataracte, et surtout quand l'âge de ce dernier est au-dessous de la période où se montrent les cataractes séniles. Il importe beaucoup, dans les cas de cataracte commençante, de soumettre à un examen très minutieux les parties périphériques de la choroïde, auxquelles l'ophthalmoscope donne accès après la dilatation de la pupille, et d'explorer surtout le corps vitré. Lorsque l'étendue des parties cataractées s'oppose à cette exploration, on doit y suppléer, autant que possible, en fixant toute son attention sur l'état de l'iris et de son bord libre, où peuvent exister des adhérences, et sur la sensibilité de cette membrane.

L'examen portera aussi sur les dimensions de la chambre antérieure, sur l'ampleur des vaisseaux ciliaires antérieurs, et principalement sur le degré de consistance du globe oculaire.

On fera suivre cette exploration d'un examen anamnestique, en insistant principalement, dans cet interrogatoire, sur l'état de réfringence que présentait l'œil cataracté; pour savoir, par exemple, s'il était atteint de myopie et si cette myopie était progressive, ce qui ferait soupçonner une choroïdite atrophique à marche croissante ou la présence d'un scotome central par suite de la localisation de pareille choroïdite sur la macule (1); un ramollissement du corps vitré, un décollement de celui-ci et de la rétine, etc. On questionnera en outre le malade, dans le but de savoir s'il a été tourmenté par l'apparition de phosphènes, d'arcs-en-ciel autour des flammes; si la décroissance de la vue a été rapide et si elle s'est accompagnée d'une sensation gravative ou de faibles douleurs ciliaires dans la région sus-orbitaire. En pareil cas, lorsque le globe de l'œil est dur au toucher,

(1) Il n'est pas possible de déterminer, par l'exploration du champ visuel, la présence chez un cataracté d'un scotome d'une faible étendue; c'est pour cette raison que les renseignements que de forts myopes nous fournissent, sur la persistance ou l'absence de leur vision centrale présentent pour le médecin un intérêt capital.

la chambre antérieure rétrécie, les vaisseaux ciliaires antérieurs dilatés, le médecin doit songer à la coexistence d'un glaucome chronique simple qui réclamerait impérieusement une iridectomie préparatoire pour l'extraction.

L'existence d'une maladie du nerf optique, soit primitive (inflammatoire), soit consécutive (atrophique), se révèle bien plus facilement à l'examen fonctionnel qu'à l'inspection directe de l'œil. Ce dernier mode d'exploration est principalement indiqué dans le but de constater les altérations de nutrition des parties équatoriales et antérieures du tractus uvéal, altérations qui, lorsqu'elles existent, peuvent jusqu'à un certain point compromettre le succès de l'opération, sans pour cela se rendre manifestes pendant l'examen fonctionnel de l'œil cataracté. Lorsque, au contraire, c'est le nerf optique et la rétine qui sont altérés dans leur constitution, c'est surtout par l'examen fonctionnel qu'on arrive à s'en apercevoir. L'atrophie du nerf optique, au début, lorsqu'elle complique une cataracte, pourrait se manifester par le défaut de sensibilité qui se révèle dans la perception des couleurs (Bénédict, Schelske), quand on montre au sujet la flamme d'une lampe en arrière de verres diversement colorés.

Nous ne nous arrêterons pas aux affections générales de l'organisme qui peuvent constituer des complications de la cataracte, regardées comme fâcheuses au point de vue du traitement. Parmi ces dernières, le marasme précoce, accompagné d'une émaciation considérable, d'une atrophie marquée du coussinet graisseux de l'orbite, d'un amaigrissement et d'une sécheresse exagérés du tégument externe, n'est, à notre avis, pas plus redoutable qu'une vieillesse très avancée. On est bien revenu sur l'influence constitutionnelle que l'on peut presque négliger lorsqu'elle ne se complique pas de changements dans l'état de la conjonctive et des paupières. Actuellement que nous savons que c'est l'infection que l'opérateur a surtout à redouter, il ne se préoccupera de l'état constitutionnel du sujet qu'autant que cet état peut priver l'opéré d'un repos nécessaire pour la cicatrisation et indirectement fournir les matériaux d'infection pour la plaie.

Quand il existe une cataracte chez une personne relativement jeune, et quand l'inspection de l'œil et l'examen des antécédents héréditaires et individuels n'apprennent rien sur la cause probable de cette anomalie, nous recommandons, dans tous ces cas, d'analyser l'urine du malade, en suspicion d'une modification diabétique.

La complication la plus redoutable d'une cataracte observée chez des sujets entre cinquante et soixante ans est celle qui résulte du glaucome, et principalement du glaucome hémorrhagique. Rien de plus facile que de reconnaître cette complication lorsqu'elle se présente sous la forme irritative, mais aussi rien de plus difficile que de soupçonner seulement la présence d'une forme hémorrhagique à son début sur un œil cataracté, où le champ visuel n'a subi aucun rétrécissement, et où la vision n'a pas encore sensiblement souffert. Ce sont les abondantes hémorrhagies qui, après une

perte sensible du corps vitré, nous révèlent trop tard cette complication que seule un peu d'exagération de la pression, ne dépassant pas beaucoup l'état physiologique, ne nous permettait pas de prévoir.

ARTICLE VII

TRAITEMENT DE LA CATARACTE EN GÉNÉRAL

A. — *Traitement médical.*

L'aversion que les malades ont, de tout temps, témoignée contre l'intervention chirurgicale, et les instances qu'ils ne manquent guère de faire, auprès du médecin, pour qu'il tente de les guérir sans opération, sont la cause des nombreux essais pratiqués en vue de dissoudre la cataracte. Chez un grand nombre, cette aversion se dissipera par l'assurance qu'on peut donner aux malades de pouvoir exécuter, grâce à l'emploi de la cocaïne, une extraction simple sans la moindre douleur. Les méprises de diagnostic, excusables à une époque où les moyens d'exploration étaient encore imparfaits, soutinrent, quelque temps, de vaines espérances en persuadant aux auteurs de ces tentatives qu'ils avaient trouvé le moyen de détruire des opacités cristalliniennes par un traitement général, seul ou associé à l'emploi de différents topiques. Le charlatanisme a tiré parti de cette erreur, en entretenant sciemment de pareilles méprises et en excitant avec avidité le faux espoir conçu par les malades. Tous les praticiens qui exercent dans les grands centres n'ont que trop souvent l'occasion de vérifier l'authenticité de ces faits regrettables, mais qui, fort heureusement, trouvent un terrain d'exploitation de plus en plus restreint.

Si, négligeant ce fâcheux côté de la question, nous recherchons quelles espèces d'opacités cristalliniennes sont susceptibles de disparaître d'elles-mêmes et sans opération, nous trouvons dans cette catégorie : 1° de faibles opacités disséminées, qu'on observe parfois à la suite d'irido-choroïdite, et qui tiennent probablement à des altérations morbides de la couche épithéliale intra-capsulaire; 2° de légers troubles occupant la superficie du cristallin et consécutifs à une blessure circonscrite de la capsule : ces troubles résident eux-mêmes, en majeure partie, dans la couche épithéliale, diminuent avec le temps et disparaissent même dans certains cas; 3° peut-être aussi des troubles peu avancés du cristallin, chez des diabétiques dont l'état général s'améliore d'une manière sensible. Il est vrai qu'on peut objecter aux cas observés par des médecins généraux (Seegen, Gerhardt), qui ont vu, avec la diminution du diabète, une augmentation de vue, et, inversement, que l'exploration du cristallin n'a pas été exécutée avec toute la précision voulue. Le peu d'altérations anatomiques que présente un cristallin au début d'un trouble déjà assez marqué pour l'observateur,

altérations qui peuvent simplement consister dans une déhiscence avec interposition du liquide nutricier entre les fibres, et l'idée acceptée que ces altérations reposent sur un état de santé général modifiable par la diète et un traitement général, laissent bien concevoir l'espoir de pareilles guérisons.

Ce qui est indiscutable, c'est le fait de Ed. de Jäger (1) [voyez aussi les cas de M. Brettauer (2)], qui, parmi plusieurs malades, cite particulièrement deux disparitions de troubles du cristallin, dont l'un siégeait dans les couches corticales antérieures, l'autre dans celles avoisinant le pôle postérieur; mais il s'agissait de personnes jeunes, d'un homme de vingt-cinq ans, tenu quatre ans en observation, et d'une femme de quarante-deux ans dont le cas fut suivi pendant douze ans. Quoique notre ami insistât à cette occasion sur ce que jamais pareil fait n'avait pu être constaté par lui pour une véritable cataracte sénile, il déclara lui-même que les troubles de ses propres cristallins, qui se développèrent chez lui à l'âge de soixante-deux ans, furent arrêtés, grâce à un traitement approprié, que, chose fort curieuse, il ne révéla à aucune des personnes de son entourage, et sur lequel j'ai moi-même vainement cherché à me renseigner auprès de ses enfants.

Ce que nous avons observé sur deux vieillards atteints de cataracte morgagnienne chez lesquels une attaque de glaucome nécessita l'iridectomie (voy. p. 702), et chez lesquels toute la partie liquide de la cataracte se résorba dans une capsule non lésée par l'opération, nous fait présumer que, dans des conditions de ramollissement très étendu d'une majeure partie du cristallin, une guérison spontanée peut exceptionnellement se présenter, et que les observations de quelques auteurs dignes de confiance (Warnatz) ne doivent pas être rejetées. Ainsi la monographie de M. O. Becker (p. 309) renferme une observation communiquée par M. Brettauer, où l'on constata, chez un homme qui, à l'âge de trente-cinq ans, fut opéré d'une cataracte liquide de l'œil droit, la disparition presque complète de la cataracte sur le gauche, notée douze ans après, lorsque le malade vint pour faire changer son verre à cataracte. Le sac capsulaire ne renfermait pas, comme chez nos malades, un petit noyau transparent, mais une masse gélatineuse garnie de cristaux de cholestérine. Avec un verre + 6, la vision était presque un demi.

Reprendre pour ces cas, lorsque le malade se refuse absolument à une intervention chirurgicale, non les essais stériles de Tavignot avec l'huile phosphorée, mais l'emploi des courants continus auxquels on veut reconnaître une action résolvante aussi puissante, serait justifié d'autant plus qu'on a revendiqué encore récemment pour leur emploi la disparition de faibles opacités dans le cristallin et un arrêt dans l'évolution de la transformation cataracteuse. Pour ce qui concerne cette dernière supposition, rien ne prouve que notre thérapeutique soit incapable de se montrer active, quoique l'illusion soit ici bien facile, car il est démontré que des altérations séniles, surtout lorsqu'elles se présen-

(1) *Spontane Heilung von Trübungen in der menschlihcen Linse* (*Zeitschr. f. prakt. Heilk.*, nos 31 et 32, 1861).

(2) Congrès d'Heidelberg, séance de 1885.

tent sous forme de gérontoxon, peuvent exister depuis quinze et vingt ans sans progresser. Nous voyons des malades avec des feuilles de consultations portant le diagnostic de cataracte commençante, qui affirment n'avoir, depuis un semblable espace de temps, subi la moindre réduction dans l'acuité de leur vision, trop élevée pour avoir eu besoin de leur annoncer une déperdition à laquelle ils n'assistent souvent pas.

A part la résorption de cataractes en majeure partie émulsionnées, quel est celui qui, connaissant la nature des altérations pathologiques qui constituent la cataracte, pourrait accepter que les fibres du cristallin étant une fois détruites, leur membrane d'enveloppe disparue et leur contenu émulsionné, ces éléments soient susceptibles de recouvrer leur intégrité et, par suite, leur transparence (1)? On en pourra dire autant du ratatinement des fibres cristalliniennes et de leur ratatinement dans la sclérose du noyau qui, constituant l'état extrême des modifications séniles, n'est certes pas plus propre à se dissiper que les autres altérations séniles de l'organisme humain. Ajoutons encore qu'au surplus, pour rendre à un pareil cristallin sa transparence, il faudrait posséder des moyens de modifier avec beaucoup d'énergie la nutrition de cet organe, c'est-à-dire la circulation des parties antérieures du tractus uvéal qui, ainsi activée, procurerait peut-être à la lentille des matériaux de nutrition plus abondants.

Pour atteindre ce but, les évacutions d'humeur aqueuse, fréquemment répétées par une ouverture périphérique de la cornée, telles que les ont conseillées déjà en 1729 Hecquet et en 1740 de Villards, évacuations que M. Sperino a reprises (2), nous paraissent encore les tentatives les plus rationnelles. Malheureusement cette méthode a trois défauts signalés : elle est *fort peu efficace*, très lente à agir, et constitue elle-même un mode d'intervention chirurgicale auquel répugnent de se soumettre les personnes qui ne veulent pas d'opération. Tels sont les motifs de la froideur que cette méthode a rencontrée dans le public et dans le corps médical, en dépit des résultats fort curieux signalés par M. Sperino, et que grâce à l'emploi de la cocaïne on pourrait de nouveau reprendre dans le but de mieux connaître les conditions physiologiques de nutrition du cristallin. Il est vrai pourtant que les déplacements du cristallin à la suite de chaque ponction, les manœuvres d'évacuation, le maintien des paupières écartées constituent une sorte de massage des masses corticales qui auraient ici le résultat opposé à ce qu'on poursuit actuellement en Allemagne.

Nous faisons grâce au lecteur de l'histoire des traitements de cataracte qui ont pris pour base certaines préparations d'iode et de mercure aux-

(1) Il faudrait, pour cela, que la régénération de la presque totalité des éléments du cristallin puisse se faire. On comprend encore de pareilles espérances, lorsque le développement de l'opacité est à son début et ne consiste pas encore dans la destruction des fibres, mais dans un simple écart de certaines couches périnucléolaires, par suite d'un retrait irrégulier du noyau.

(2) *Études cliniques sur l'évacuation répétée de l'humeur aqueuse dans les maladies des yeux*. Turin, 1862, p. 421.

quelles on a faussement attribué la vertu d'arrêter les progrès de la maladie ou de la guérir; nous n'insisterons pas davantage sur l'usage hypodermique de l'ammoniaque que l'on emploie encore aujourd'hui. Les progrès quotidiens que fait la science dans la connaissance de la diversité des altérations qui privent le cristallin de sa transparence, et la lumière qui doit en rejaillir de plus en plus chaque jour sur l'étiologie de la cataracte, auront bientôt, nous pouvons l'espérer, raison de ces vaines prétentions.

Le nombre de cas cités de guérison de cataracte par luxation spontanée est considérable; aussi, à chaque opérateur répandu sera-t-il arrivé que le malade s'est soustrait ainsi à l'opération de son second œil. Lorsque la trémulation de l'iris annonce déjà la possibilité de pareille guérison spontanée, on pourra la hâter par un massage méthodique de l'œil, préférable à la proposition d'exercices gymnastiques (par sauts) que Siebecker et Hung ont recommandés et auxquels l'âge des malades ne se prête guère convenablement.

Dans un autre ordre de faits, à peine observés, le gonflement du cristallin, dans la période d'état de sa transformation cataracteuse, fut assez puissant pour rompre la capsule et permettre ainsi la résorption de la lentille, ou, comme dans l'observation de Gibson, par un coup donné sur l'œil atteint d'une cataracte laiteuse et congénitale.

B. — *Traitement chirurgical de la cataracte.*

On chercherait en vain, dans cet exposé, une description complète de tous les procédés mis en usage dans le traitement chirurgical de la cataracte. Nous croyons bien faire en laissant tomber dans l'oubli les méthodes reconnues aujourd'hui pour dangereuses, et heureusement remplacées par des opérations nouvelles et rationnelles.

Dans cette étude nous nous efforcerons, autant que possible, de procéder du simple au composé, c'est-à-dire des opérations les plus faciles à celles qui sont plus complexes et plus délicates d'exécution. Nous nous attacherons aussi, avec le plus grand soin, à ce que le lecteur trouve ici les indications qui relient chaque procédé opératoire et l'espèce de cataracte à laquelle il est destiné, en se basant surtout sur l'opportunité pratique d'une opération suivant l'âge et la position sociale du malade.

ARTICLE VIII

DISCISSION, *kératonyxis* (κέρας, corne, d'où *cornea*, et νύττω, je ponctionne). DILACÉRATION.

A. — *Discission simple.*

Cette opération que, d'après Anagnostakis (*Contribution à l'hist. de la chirurgie ocul.*), Galien aurait déjà exécutée sur des cataractes liquides en

se reprenant à diverses fois, fut surtout exécutée et expérimentée par Richter (1) (1773) et Beer (2) (1783); elle n'a été réellement érigée en méthode qu'en 1797 par Conradi (3), chirurgien de Nordheim (Hanovre). Plus tard ce procédé fut expérimenté par Buchorn (4), et en 1811 vulgarisé par C. J. M. Langenbeck (5), qui, dès cette époque, eut recours à la dilatation artificielle de la pupille par la belladone. La *dilacération* de la cataracte fut surtout introduite dans la chirurgie oculaire par Fréd. Jaeger, qui s'efforça, sur des cristallins réduits spontanément ou par traumatisme, de livrer un passage au corps vitré à travers une ouverture centrale pratiquée dans pareilles cataractes aridi-siliqueuses.

La discission reçut une importante modification dont l'auteur est de Graefe (6), le premier qui d'ailleurs se soit attaché à préciser aussi exactement que possible les véritables indications de cette méthode opératoire, en enseignant que le gonflement consécutif des masses cristalliniennes dépend de la consistance de la cataracte et du degré de maturité qu'elle a atteint, tandis que la résorption de ces mêmes masses est d'autant plus rapide que l'âge du sujet est moins avancé et que l'intégrité des membranes enveloppantes de l'œil est mieux conservée.

Plus le sujet est jeune, plus aussi l'imbibition du cristallin suit de près la ponction; dans ces conditions, le gonflement est très marqué et la résorption rapide, si toutefois l'œil échappe aux complications glaucomateuses; si, au contraire, le sujet est âgé, une ouverture capsulaire, même étendue, ne détermine qu'une imbibition et un gonflement modérés des masses corticales périphériques; d'où il résulte que ces dernières restent en partie, ainsi que le noyau de la cataracte, inaptes à se résorber. A part cela, toute cataracte d'une certaine consistance expose l'opérateur à la déplacer et à déterminer par pareille subluxation des phénomènes glaucomateux.

Il reste donc là deux conditions défavorables à l'accomplissement régulier des effets de la discission, effets qui consistent, à l'état normal, dans une résorption complète de la substance cristallinienne sans altération de transparence de la capsule.

En résumé, les suites naturelles de la discission peuvent être entravées : 1° par une succession trop rapide des phases de l'imbibition et du gonflement du cristallin, s'accompagnant d'une augmentation fâcheuse de la pression intra-oculaire ainsi que de phénomènes inflammatoires localisés dans les parties antérieures du tractus uvéal; 2° par une lenteur exagérée ou un arrêt absolu de la résorption du cristallin, reconnaissant pour cause l'excès

(1) *Von der Ausziehung des grauen Staares.* Gœttingen, 1773.
(2) *Praktische Beobachtungen über den grauen Staar u. die Hornhaut.* Wien, 1792.
(3) *Arnemann's Magazin für die Wundarzneikunst,* 1797.
(4) *De Keratonyxide.* Halæ, 1806.
(5) *Prüfung der Keratonyxis.* Gœttingen, 1811.
(6) *Archiv für Ophthalmologie,* 1859, t. V, A. 1, S. 173.

de consistance de cet organe, atteint d'une sclérose très avancée. Tandis qu'il est possible d'éluder le premier de ces obstacles, en proportionnant rigoureusement l'ouverture de la cristalloïde au degré d'imbibition du cris tallin qu'on croit pouvoir être toléré par l'œil, et surtout en évitant de dévier le cristallin par une pénétration trop profonde dans cet organe, on trouve dans le second, c'est-à-dire dans une consistance trop considérable de la cataracte, une contre-indication formelle du procédé opératoire qui nous occupe.

C'est sur ces considérations que reposent les indications de la discission simple. Il est donc permis de l'employer :

1° Comme méthode générale, chez les enfants en bas âge atteints d'une cataracte tout à fait molle et chez lesquels le gonflement des masses cataractées n'est pas à craindre, attendu que la résorption s'effectue, à cette époque de la vie, avec une rapidité prodigieuse. Ici aussi les subluxations s'observent à la suite de l'opération lorsqu'on a fait une confusion entre une cataracte molle et une cataracte nucléolaire congénitale (voy. p. 909);

2° Dans les cas de cataracte stratifiée, où l'opacité est trop étendue pour qu'on puisse y remédier par une simple pupille artificielle : encore faut-il en ce cas que les sujets n'aient pas dépassé l'âge de quinze à vingt ans;

3° Dans les cataractes secondaires très peu épaisses.

Les instruments nécessaires pour l'opération sont : un petit écarteur, une pince à fixation et une aiguille à discission de Bowman (fig. 168) (1).

Pour pouvoir véritablement suivre avec une extrême précision tous les mouvements de l'aiguille, on doit se servir pour la discission constamment de l'éclairage oblique, et l'emploi de la lumière électrique rend ici d'incontestables services.



Fig. 168

Après avoir instillé dans l'œil, à différentes reprises, la veille de l'opération et quelques heures avant qu'on l'exécute, quelques gouttes d'une solution d'atropine, et après avoir bien cocaïnisé l'œil ou avoir administré un anesthésique (2), s'il s'agit d'un enfant, on charge un

(1) Cette aiguille (*stop-needle*) doit être fort étroite, de telle sorte que son tranchant ne dépasse pas 1 millimètre et que son col ferme hermétiquement la plaie et empêche l'humeur aqueuse de s'échapper, accident qui occasionnerait nécessairement la propulsion du cristallin vers la face postérieure de la cornée et rendrait impraticable la discission de la cristalloïde. Cette même aiguille porte un arrêt grâce auquel un opérateur inexpérimenté ne risque pas de l'enfoncer trop profondément.

(2) Tandis qu'actuellement la nécessité des anesthésiques peut être contestée pour toute opération oculaire (l'énucléation exceptée) lorsqu'il s'agit d'adultes, il est certain qu'on ne saurait faire aucune objection sérieuse à l'emploi d'un aussi précieux adjuvant, lorsqu'on opère de très petits enfants. Nous le croyons fort utile et même indispensable dans toutes les opérations oculaires qui se pratiquent sur les très jeunes enfants. Quant au cas où nous avons besoin de l'anesthésie, nous préférons, de beaucoup, au chloroforme, l'éther pur et administré suivant la méthode américaine.

aide d'écarter avec les doigts les paupières ou l'on maintient avec l'écarteur les paupières du malade couché. L'opérateur est toujours placé derrière le malade couché (chose surprenante on trouve, encore dans la *Chirurgie opératoire* de Arlt [*Græfe Saemisch*, t. III, p. 320], l'opinion « qu'on opère le plus exactement lorsqu'on se trouve assis devant le malade, placé un peu plus bas pour qu'on puisse observer l'aiguille d'en haut ») ; on saisit ensuite avec les pinces un pli conjonctival, au voisinage du bord de la cornée; puis on enfonce l'aiguille dans la chambre antérieure perpendiculairement à la surface cornéenne.

Le tranchant de l'instrument doit correspondre à l'un des rayons de cette membrane, et il convient de faire la ponction dans le quart supérieur et externe de la cornée lorsqu'on opère l'œil droit, et supéro-interne lorsqu'il s'agit de l'œil gauche, en un point correspondant au bord d'une pupille moyennement dilatée, ou, ce qui revient à peu près au même, au milieu du rayon.

Aussitôt que le tranchant de l'aiguille a dépassé la cornée, ce que révèle à l'opérateur la sensation d'une résistance vaincue, on abaisse le manche de l'instrument de manière à diriger son tranchant vers la partie inférieure du champ pupillaire dilaté, et l'on pratique sur la cristalloïde une simple incision dont l'étendue doit varier selon la rapidité probable de la résorption, ou, autrement dit, selon le degré d'imbibition et de gonflement que l'on veut provoquer dans les masses cristalliniennes. Lorsqu'on abaisse le tranchant de l'aiguille, en le rapprochant de son point d'immergence, il est nécessaire de retirer, en partie, de la plaie le col de l'instrument; car on se propose uniquement d'inciser la cristalloïde, en suivant la convexité antérieure qu'elle présente. En négligeant cette précaution, on s'exposerait à enfoncer assez profondément l'aiguille dans la substance du cristallin, et l'on se priverait ainsi, en provoquant l'imbibition des parties centrales de cet organe, du moyen de proportionner le gonflement de sa substance à l'étendue de l'incision capsulaire. La pénétration trop profonde dans le cristallin a, en outre, le très grand inconvénient d'exposer à le subluxer lorsque la consistance du cristallin est quelque peu prononcée.

S'il suffit, dans un cas donné, d'inciser la cristalloïde par une section unique, on retire l'aiguille dans la direction suivant laquelle on l'a fait pénétrer, en même temps qu'on détend la pince à fixation et qu'on lâche les paupières ; si l'on pense au contraire qu'une incision capsulaire simple ne puisse suffire, on dévie l'aiguille avant de la retirer, pour la mettre horizontalement et pratiquer une incision cruciale. Il a été dit (p. 893) combien il est difficile d'exécuter, une fois la cristalloïde distendue, une nouvelle section en sens inverse de celle primitivement pratiquée, et sur laquelle l'attention de l'opérateur doit se concentrer pour bien l'exécuter. Le gonflement du cristallin suffit quelquefois pour agrandir encore cette ouverture et pour permettre au noyau de tomber dans la chambre antérieure; aussi des discissions très larges ne doivent-elles être exécutées qu'avec réserve,

sauf sur les yeux où l'on n'a pas à craindre une pareille issue, c'est-à-dire lorsque, après une ou plusieurs discissions déjà pratiquées, il s'est résorbé une grande partie des masses cristalliniennes. Il est donc très prudent de se borner, pour la première discission d'une cataracte, à une simple incision de 3 millimètres de longueur, quitte à revenir à l'opération trois ou quatre semaines plus tard.

Actuellement, où grâce à un excellent éclairage nous pouvons bien borner l'incision à la cristalloïde même et éviter les subluxations, nous craignons bien moins d'ouvrir largement la capsule, afin d'éviter de revenir trop souvent à l'opération. Aussi à l'exemple du conseil que M. Prouff (1) a récemment donné de faire la discission avec le cystotome, introduit à travers une très étroite ouverture cornéenne, dans les cas de cataractes secondaires pourrait-on étendre ce procédé opératoire à la discission des cataractes des jeunes sujets.

Quant à ce qui concerne l'époque où il convient de réitérer la discission, il est important de ne la faire qu'après la disparition complète de l'injection périkératique qui accompagne ordinairement la résorption des masses cristalliniennes; lorsqu'on s'est assuré, au moyen de l'éclairage oblique, qu'il n'existe plus à la superficie de la lentille aucun flocon de masses opaques; enfin, lorsqu'on est en droit de supposer, consécutivement à cet examen, que l'ouverture capsulaire s'est obturée par l'intermédiaire d'une substance vitreuse. Si le cristallin a diminué de volume consécutivement à plusieurs ouvertures pratiquées à son enveloppe, il devient permis d'attaquer avec plus de sécurité sa substance même, au moyen du tranchant de l'aiguille.

Chez les enfants, la résorption de la lentille s'opère généralement après une, deux ou, au plus, trois discissions capsulaires : tandis qu'il nous a fallu autrefois, chez des personnes d'un certain âge (quarante à cinquante ans), même après une iridectomie, de six à huit ponctions pour obtenir le même résultat (voy. *Discission combinée*). On conçoit sans peine combien ces différences font varier l'époque de la guérison; et, en effet, cette dernière, qui survient chez les enfants en quatre ou six semaines, réclame autant de mois et plus pour se faire chez les adultes. Ce seul fait suffit pour renoncer à la discission dès qu'un malade a dépassé vingt-huit à trente ans.

Le *pansement* (2) consiste à instiller une goutte de la solution d'atropine dans l'œil opéré, et à appliquer sur l'œil opéré le bandeau compressif qu'on laisse vingt-quatre heures, pendant lesquelles le malade fait bien de garder le repos au lit. Le troisième jour, on remplace le bandeau par un carreau

(1) *Revue clinique d'oculistique*, 1885, p. 89.

(2) Il est bien entendu que la méthode antiseptique sera rigoureusement suivie, même pour ces opérations en apparence les moins vulnérantes, qu'on lavera soigneusement les paupières et la conjonctive (si l'on ne se sert pas de cocaïne à laquelle on a ajouté du sublimé) avec la ouate salicylique trempée dans une solution de sublimé (au 6000e), et qu'on fera, dans toute sa rigueur, le pansement antiseptique dont il sera question à l'occasion de l'extraction.

de soie flottant et l'on instille, à plusieurs reprises, quelques gouttes de la solution d'atropine. Il importe de bien surveiller l'usage de ce mydriatique pendant tout le temps que dure la résorption du cristallin. Non seulement chez les tout jeunes enfants il faut être réservé dans l'emploi de ce moyen, de crainte d'intoxication, mais même chez eux la possibilité de stimuler un état glaucomateux ne doit jamais être perdue de vue.

Les *accidents* auxquels expose la discission simple résultent, presque tous, de faibles subluxations qu'on imprime au cristallin pendant que l'on pratique la section capsulaire et du manque d'attention qu'on a apporté au retrait de l'aiguille lorsqu'elle vient se rapprocher de son point de pénétration. On est bien revenu de la crainte de l'irritation de l'iris par les masses corticales gonflées, ainsi que de la présence d'une grande partie des flocons cristalliniens dans la chambre antérieure, qu'on peut parfois voir remplie ainsi à moitié, sans que la tension se soit en rien exagérée et sans que l'œil présente la moindre irritation périkératique. Ce qu'il ne faut pas perdre de vue, c'est la possibilité d'une obstruction de l'angle iridien, et celle-ci peut résulter non seulement d'une subluxation, mais aussi d'un excès d'étendue de l'ouverture capsulaire qui permet au noyau de tomber dans la chambre antérieure et peut ainsi donner lieu à une augmentation de tension suffisante pour rendre l'évacuation des masses cristalliniennes indispensable par une section linéaire. Pour échapper à cette complication, il est donc prudent de commencer toujours par une discission en quelque sorte exploratrice, surtout dans les cas de cataracte stratifiée, où telle est l'inconstance des rapports qui rattachent le gonflement des fibres cristalliniennes transparentes à l'étendue de la plaie capsulaire, que les praticiens les plus expérimentés sont quelquefois mis en défaut.

On n'a guère à redouter d'accidents pendant l'exécution même de la discission simple, à la condition toutefois de ne jamais opérer qu'après avoir artificiellement provoqué une forte dilatation de la pupille. Si, ayant pris cette précaution, on a soin de maintenir constamment l'aiguille à 1 millimètre ou 1 millimètre et demi du bord de l'iris, il n'est pas possible de blesser cette membrane ou de la détacher de son insertion durant les mouvements qu'on imprime à l'instrument.

Dans quelques cas rares, on a observé une suppuration qui, partant de la plaie cornéenne, s'était propagée à une partie ou à la totalité de la cornée. Nous croyons devoir toujours attribuer un aussi déplorable accident à un défaut de propreté des instruments mis en usage, qu'on a négligé de laisser tremper pendant quelque temps dans le bain d'alcool absolu d'abord et ensuite dans le bain phéniqué, ainsi qu'à l'abstention d'une désinfection préalable des paupières et du sac conjonctival et lacrymal.

De Graefe (*Archiv*, t. IX, A. 2, p. 42) a le premier proposé de donner issue à une portion de la cataracte liquide par l'ouverture de la cornée qui a livré passage à l'aiguille à discission. Cette modification complétée par l'emploi d'une aiguille suffisamment large pour permettre l'introduction du cystitome (Prouff) serait donc exclusivement

réservée aux cataractes liquides ou molles, lorsqu'elles existent chez des sujets à la cornée desquels on hésite à faire une plaie aussi étendue que celle qu'exige l'extraction simple. Il est vrai que, chez de très jeunes enfants, il peut être désavantageux de pratiquer une section linéaire, même étroite, car on comprend facilement que les efforts prolongés que ces petits malades exercent au milieu de leurs cris soient capables, dans certains cas, d'entr'ouvrir les lèvres de la plaie et d'occasionner un prolapsus de l'iris.

Néanmoins, chez les jeunes sujets, une simple discission a parfois exceptionnellement l'inconvénient d'irriter l'iris et la surface postérieure de la cornée, par l'abondance de la substance cristallinienne liquide qui tombe, d'un seul coup, dans la chambre antérieure. On veut avoir vu, dans ces circonstances, survenir des formes d'iritis séreuses dans lesquelles les produits morbides, en se déposant sur la cristalloïde, ont eu pour effet d'altérer le résultat définitif de l'opération. Ces sortes de cataracte liquide s'observent assez souvent à l'état congénital ou dans les premières années de la vie, et diminuent quelquefois assez sensiblement de volume pour qu'il ne reste plus qu'une mince couche liquide entre les feuillets de la capsule. La pupille apparaît, dans ces conditions, d'un gris clair uniforme, interrompu, çà et là, par un pointillé fin qui avance jusque dans le plan de la pupille, situé lui-même à une distance remarquable de la surface postérieure de la cornée.

Dans le traitement de pareilles cataractes, la discission a dû paraître, à priori, la méthode opératoire par excellence, en raison du peu d'énergie nécessaire dans le travail de résorption. D'autre part, il n'est pas aussi aisé d'appliquer à cette variété de cataracte l'extraction linéaire simple, attendu qu'en pratiquant cette opération, le chirurgien est exposé à ouvrir à la fois, avec le cystitome, les deux feuillets de la capsule, et à provoquer ainsi un prolapsus rapide du corps vitré qui refoule en arrière de l'iris le contenu de la cristalloïde et, en le refoulant contre l'angle iridien, provoque des accidents glaucomateux. C'est pour échapper à cet inconvénient en même temps qu'à l'irritation que certains opérateurs craignent de voir exercée par la présence de l'émulsion cristallinienne dans la chambre antérieure, qu'ils ont conseillé de recourir à cette modification de la discission simple.

Pour cette opération, il faut disposer d'une aiguille à discission de Bowman, plus large que celle que nous avons fait dessiner figure 168, mais dont le collet soit assez fort pour empêcher l'écoulement de l'humeur aqueuse. La ponction et la division de la capsule doivent s'exécuter comme dans la discission simple, avec cette différence qu'on enfonce le tranchant de l'aiguille perpendiculairement au rayon de la cornée, et non dans la direction de celui-ci. Au moment de retirer l'instrument, on le place dans une direction horizontale, de manière qu'une de ses faces s'applique contre la surface postérieure de la cornée, et qu'on puisse, avec l'autre, exercer une douce pression sur la lèvre externe de la petite plaie. De cette manière, on donne issue et à l'humeur aqueuse et à une portion ou à la totalité du cristallin liquéfié.

Si cette manœuvre n'a pas réussi à amener l'évacuation d'une portion suffisante de la cataracte, il faut entr'ouvrir, une seconde fois, la plaie, au moyen d'un stylet ou de notre spatule en caoutchouc, tout en prenant la précaution d'attendre que l'humeur aqueuse se soit reproduite en assez grande quantité pour entraîner au dehors une nouvelle portion de l'émulsion cataracteuse. Du reste, il suffit de donner issue aux parties les plus fluides de la cataracte, et l'on peut abandonner à la résorption les masses grumeleuses que leur consistance retient dans la chambre antérieure. Lorsqu'on a affaire à des cataractes réduites et très fluides, il sera évidemment préférable de se servir de cette même aiguille introduite comme une lance à iridectomie et de procéder à l'ouverture de la capsule avec le cystitome ou des pinces-cystitomes à mouvement d'écart restreint (Liebrich pour les pinces à pupille).

Les avantages de cette modification résident en ce que : 1° on conserve, pendant la discission ou l'ablation de la cristalloïde antérieure, les dimensions de la chambre antérieure; 2° l'étroitesse de la plaie permet la rétention de l'humeur aqueuse, à mesure qu'elle se reproduit, et fournit ainsi le moyen d'évacuer, à plusieurs reprises, une nouvelle quantité de l'émulsion cristallinienne suspendue dans ce liquide.

B. — *Discission combinée* (1).

En excisant préalablement une portion de la partie supérieure de l'iris, on a pensé élargir sensiblement le cadre des cas qu'il convient de soumettre à une opération aussi exempte de dangers qu'est généralement considérée (2) la discission, entre des mains habiles. En appliquant cette modification, on a principalement eu en vue de restreindre le nombre des points de contact des masses cristalliniennes gonflées avec l'iris et de prévenir la contraction que l'irritation consécutive de cette membrane détermine dans son sphincter, et dont le premier effet est de réduire, d'une manière très fâcheuse, l'étendue du champ pupillaire. En outre, et c'est là surtout le point important à considérer, l'iridectomie préserve, jusqu'à un certain point, l'œil des complications glaucomateuses (3) qui peuvent naître d'une imbibition et d'un gonflement trop rapides du cristallin ainsi que de la moindre subluxation, principalement dans les cas où l'on pratique l'opération sur des sujets d'un certain âge dont la sclérotique a notablement perdu de son élasticité, et où toute obstruction quelque peu étendue du cercle de filtration retentit d'une façon des plus fâcheuses sur la pression intra-oculaire.

L'iridectomie doit être faite trois ou quatre semaines avant la première discission, et intéresser une portion de l'iris située en haut, assez large et étendue jusqu'au bord adhérent de cette membrane. Il est nécessaire d'exciser l'iris très exactement au niveau de la plaie scléroticale, afin de prévenir tout enclavement de son tissu et d'empêcher ainsi que, d'une part l'angle

(1) Nous avons proposé en 1867 d'appeler toutes les opérations de cataracte auxquelles on a ajouté la section de l'iris opérations *combinées*, pour remplacer l'expression vague et insignifiante d'opérations *modifiées*. Notre maître et ami de Graefe, auquel nous avions fait connaître cette intention, nous écrivit à cette époque les lignes suivantes : « Je serais, moi personnellement, tout à fait d'accord avec votre proposition de remplacer l'expression *modifiée* par le mot *combinée*, à la condition que cela soit bien accueilli. Je trouve surtout que, pour la langue française, l'expression est de beaucoup la meilleure. » Cette proposition, tout d'abord recueillie dans les *Annales d'oculistique* mêmes, où elle avait été faite avec une hospitalité peu écossaise, est actuellement tellement reçue, qu'on a oublié même de la part de qui elle était venue.

(2) La discission ne jouit de cette réputation, à notre avis usurpée, que parce qu'on la pratique relativement assez rarement; si l'on était à même de réunir le résultat de quelques centaines de discissions, on se convaincrait promptement que les suppurations sont pour ce procédé tout aussi fréquentes qu'avec l'extraction, et que des discissions pour lesquelles l'on n'a pas suffisamment ménagé le corps vitré (le feuillet des masses cataractées n'étant plus très épais) peuvent être suivies momentanément d'accidents glaucomateux, et après un certain laps de temps de décollement rétinien.

(3) L'iridectomie préalable n'est pourtant pas une garantie absolue contre les accidents glaucomateux; nous avons opéré, en 1866, un banquier, âgé de cinquante-six ans, d'une cataracte ponctuée, par le procédé de la discission combinée. A la quatrième discission, lorsqu'une grande partie du cristallin était déjà résorbée, éclata soudain un glaucome irritatif chronique que ni paracentèses ni aucun autre traitement ne purent enrayer dans sa marche destructive. Un an après, nous avons opéré l'autre œil par extraction à lambeau combinée, et le résultat fut excellent.

iridien ne soit partiellement obstrué, le champ pupillaire ne se réduise dans ses dimensions ; d'autre part, que l'irritation de la plaie ne se prolonge, entretenue par l'état d'exagération faible de tension dans lequel se trouve l'œil pendant la résorption du cristallin.

La discission se pratique d'après les règles ci-dessus énoncées ; toutefois, nous croyons devoir indiquer ici une précaution dont nous n'avons eu jusqu'ici qu'à nous louer, en recommandant de n'attaquer la cristalloïde, aux premières opérations, qu'à sa partie supérieure, c'est-à-dire dans le champ de la nouvelle pupille. En limitant d'abord les incisions capsulaires à cette région, on évite davantage les chances d'une luxation du noyau dans la chambre antérieure et l'on régularise sensiblement la marche de la résorption. Dès qu'une portion assez étendue de la substance du cristallin se trouve ainsi résorbée, il y a certainement moins d'inconvénients à attaquer la capsule dans une plus grande longueur vers le bord inférieur de la pupille dilatée.

La discission modifiée, actuellement fort peu mise en pratique, est principalement applicable aux formes de cataracte suivantes :

1° A la cataracte zonulaire, chez les sujets au-dessus de quinze à vingt ans ;

2° A la cataracte double et incomplète, chez les sujets qui ont dépassé la vingtaine ;

3° A la cataracte demi-molle avec adhérences de l'iris, lorsqu'on a des motifs de pratiquer ce procédé, de préférence à l'extraction combinée.

Comme du reste toute opération en deux temps tend à disparaître de la chirurgie oculaire, il en sera ainsi surtout pour la discission combinée, dont les indications ne se rencontreront probablement que pour un certain nombre de cataractes zonulaires.

La discission de la cristalloïde postérieure par la sclérotique que nous trouvons encore décrite dans la monographie de Arlt (*Graefe-Saemisch*, t. III) ne mérite plus guère qu'une mention historique.

C. — *Discission avec deux aiguilles, dilacération*

(*Two needles operation* de Bowmann) (1).

Dilacération. — Cette méthode est réservée aux cataractes sensiblement réduites dans leurs dimensions (consécutivement à un traumatisme ou à une opération), cataractes qui se présentent, tantôt sous la forme appelée aridi-siliqueuse, tantôt comme cataractes secondaires. On observe, dans la

(1) *Medical Times and Gazette*, 30 oct. 1852, et *Annales d'oculistique*, t. XXIX, 1853, p. 293

première série de cas, une couche opaque mince, comprise entre les deux feuillets capsulaires très rapprochés l'un de l'autre ; dans la seconde, une opacité moins épaisse encore, formée ordinairement, dans sa plus grande étendue, par les feuillets de la cristalloïde devenus le siège de divers dépôts. On ne songera à attaquer ces diverses formes de cataractes par la dilacération qu'autant qu'elles ne présentent pas de nombreuses adhérences avec l'iris et que la pupille se dilate facilement. Dès que pareilles opacités, même très minces, se trouvent sur bien des points de leur circonférence attachées à l'iris, on aura soin d'éviter toute traction sur la partie adhérente du tractus uvéal, ainsi que cela est inévitable par un procédé de dilacération, et l'on aura recours aux procédés de capsulotomie simple ou à la capsulo-iritomie.

Il y a peu de temps encore, on tentait presque toujours d'extraire les opacités, soit par la cornée, soit par la sclérotique, et, pour cela, on a imaginé nombre de pinces, de serrefelles, etc. En agissant ainsi, on partait évidemment d'un principe complètement faux ; car on supposait à tort qu'il fallait, pour rétablir d'une manière très satisfaisante les fonctions de l'œil, débarrasser le champ pupillaire de la presque totalité des produits morbides qui s'opposent alors au passage des rayons lumineux. On sait aujourd'hui qu'on obtient une excellente vision si l'on arrive à débarrasser complètement, et d'une manière permanente, dans une portion même très petite de son étendue, le champ pupillaire des opacités qui l'encombrent. Or l'éclairage oblique seul peut apprendre à l'opérateur s'il a ou non réussi.

C'est donc bien à tort qu'on expose un malade à des dangers assez sérieux, en le soumettant à une opération d'extraction, lorsqu'on peut y suppléer au moyen d'une méthode aussi simple que la dilacération, et surtout lorsqu'il n'existe dans la pupille qu'un vestige de la capsule qui n'est pas gênant pour la vue dès qu'on l'aura troué d'une façon permanente même seulement dans une étendue excessivement restreinte. Ajoutons que nous sommes, quant à nous, très hostile à toute extraction de cataracte secondaire (aridi-siliqueuse), sachant que cette variété s'accompagne presque constamment d'adhérences avec les parties antérieures du tractus uvéal, et que l'on ne saurait guère l'extraire sans produire sur cette membrane des tiraillements plus ou moins irritants, à moins de les détacher préalablement avec un couteau-aiguille comme le fait Bowman, ou avec une fine faux ainsi que nous l'avons parfois pratiqué, lorsqu'il s'agissait non seulement de rendre la vue, mais de faire disparaître une défiguration que la cataracte d'un blanc très intense provoquait chez de jeunes sujets. A part ces cas exceptionnels, on réussit presque toujours à dilacérer les cataractes de cette espèce avec deux aiguilles, et, s'il existe un rétrécissement du champ pupillaire assez prononcé pour empêcher le chirurgien de les mouvoir librement, on recourra à la capsulo-iritomie.

Quant à tenter l'extraction de ces cataractes, nous n'y serions amené que dans le cas où un examen attentif nous aurait montré l'opacité presque

dépourvue d'adhérences, vacillant dans le champ pupillaire, comme il arrive quelquefois pour certaines cataractes aridi-siliqueuses fortement réduites en volume. En pareille circonstance, des pinces très fines, droites ou courbes et à dents inférieures, ou nos pinces-cystitomes, nous paraissent de beaucoup préférables aux instruments plus complexes imaginés pour les remplacer (serretelles).

On procède à l'opération au moyen de deux aiguilles à discission très fines et l'on choisit pour points d'introduction les milieux des rayons qui divisent en deux parties égales les quarts supérieurs, l'opérateur se trouvant toujours placé derrière le malade couché, le champ opératoire éclairé à l'éclairage oblique et (si possible) électrique.

La pupille étant dilatée et l'œil bien cocaïnisé, on fixe passagèrement (après avoir placé l'écarteur) au moyen de la pince et on commence par enfoncer l'aiguille tenue de la main gauche, dont on se sert alors (abandonnant la pince à fixation) pour fixer l'œil, en dirigeant sa pointe vers le milieu de la pupille. Une fois la seconde aiguille introduite de la même manière, on réunit les pointes des instruments pour les pousser dans la partie centrale de l'opacité ; puis, les écartant simultanément, on déchire et refoule vers les bords interne et externe de la pupille les lambeaux du feuillet opaque dilacéré. Si alors, ramenant les deux pointes vers le centre du champ pupillaire, on s'aperçoit que l'ouverture produite dans le premier temps de l'opération soit suffisamment large, on peut s'en tenir là et retirer les aiguilles. Si, au contraire, on remarque que les lambeaux du feuillet capsulaire reviennent sur eux-mêmes et tendent à fermer l'ouverture pratiquée, on doit essayer de nouveau, mais avec prudence, la dilacération de ces lambeaux et la destruction des adhérences qui les retiennent au bord de la pupille. Dans ce but, nous conseillons, non seulement de fixer constamment l'œil avec l'aiguille tenue de la main gauche; mais encore, au besoin, de fixer avec la pointe du même instrument le lambeau capsulaire qu'on se propose de déchirer avec l'autre aiguille. Comme l'on n'est pas toujours certain de ressaisir avec l'aiguille un des lambeaux, il est prudent de ne pas exécuter le mouvement de dilacération à la fois avec les deux aiguilles, mais de se servir de celle tenue dans la main gauche à la fois comme fixateur de l'œil et de la cristalloïde.

Tout l'avantage de cette opération nous semble résider dans ce fait qu'elle permet d'immobiliser avec une aiguille la mince opacité capsulaire que l'on attaque avec l'autre ; tandis que la discission de ce genre de cataractes avec une seule aiguille échoue trop souvent, même entre les mains les plus expérimentées, à cause de la mobilité de l'opacité et de la facilité avec laquelle, étant en partie dégagée, elle se renverse et reprend sa position primitive, dès qu'on l'abandonne à elle-même.

Pour que cette opération conserve tous ses avantages, il est en outre nécessaire que l'on tienne les deux aiguilles pendant toute l'opération le moins possible verticalement à l'œil et qu'elles occupent la position des

aiguilles employées pour tricoter; car seulement par cette position des instruments on évitera de trop léser le corps vitré, en y pénétrant trop profondément; comme toute blessure du corps vitré, celle-ci non plus n'est pas négligeable, car nous avons vu suivre de pareilles discissions, imprudemment exécutées, de décollement de la rétine, consécutif à un décollement traumatique du corps vitré, amené par les manœuvres de la discission.

L'expérience seule peut apprendre au chirurgien jusqu'à quel point il lui est permis d'attaquer impunément des adhérences capsulo-pupillaires, avec deux instruments introduits dans l'œil. D'ailleurs, il importe uniquement d'obtenir une ouverture centrale dans la pupille, et il est bon, dans les cas douteux, de ne point rechercher, aux dépens de la sécurité du malade, le plaisir d'un succès éclatant, au point de vue de l'aspect extérieur.

C'est par discission avec deux aiguilles que nous avons opéré le regretté Wurtz, ancien doyen honoraire de la Faculté de médecine de Paris, chez lequel existait une cataracte traumatique, datant de plusieurs années et fortement réduite en dimension. Le résultat a été très satisfaisant sous tous les rapports, quoique l'iris fût, sur plusieurs points, adhérent à la cataracte, et que le défaut de dilatation pupillaire qui en résultait gênât beaucoup le maniement des aiguilles.

ARTICLE IX

EXTRACTION LINÉAIRE SIMPLE

On peut poser en principe, pour toute opération de cataracte :

1° Que l'ouverture pratiquée à l'œil doit être exactement en rapport avec la consistance du cristallin opaque, afin que les bords de la plaie soient préservés, autant que possible, de frottements et de tiraillements nuisibles, pendant l'issue de la lentille ;

2° Qu'on peut espérer la résorption d'un cristallin laissé, en partie ou en totalité, dans l'œil, et mis en contact direct avec l'humeur aqueuse, quand la consistance du noyau ne dépasse pas certaines limites, quand l'âge du sujet est propice à cette résorption et quand aucun vice survenu dans la constitution anatomique de l'œil (par exemple, un défaut d'élasticité de la sclérotique) n'y met d'obstacle sérieux en déterminant des complications glaucomateuses ultérieures.

Ces axiomes énoncés, nous pouvons dire que l'extraction linéaire simple ne convient que pour trois variétés de cataractes, à savoir :

A. La cataracte entièrement molle ;

B. La cataracte ramollie qui succède, chez les jeunes sujets, à une blessure de la cristalloïde ;

C. La cataracte des jeunes sujets ramollie artificiellement, au moyen d'une large discission préalable de la capsule.

La plupart des auteurs rangent encore parmi les cataractes opérables par une simple section linéaire les cataractes aridi-siliqueuses, spontanées ou traumatiques, et les cataractes secondaires. Nous avons fait connaître (art. *Discission*) les motifs pour lesquels nous nous refusons formellement à accepter ces indications.

Les dangers qui résident dans l'ouverture d'une plaie oculaire trop large ont inspiré de bonne heure, à nombre de praticiens, le désir de restreindre, autant que possible, l'étendue de l'ouverture par laquelle doit sortir le cristallin opaque. Mais ils ont été bientôt arrêtés dans cette voie par les difficultés qui naissent directement d'une pareille modification, et portant principalement sur le temps de l'opération dans lequel on évacue la cataracte, ainsi que par les graves symptômes d'irritation qui surviennent, presque toujours, lorsque cette évacuation est très incomplète ou trop laborieuse.

On conçoit ainsi que l'extraction linéaire n'ait pu entrer dans la pratique qu'à une époque où les moyens d'exploration étaient assez perfectionnés pour éclairer l'observateur sur la consistance exacte de chaque variété de cataracte. Nous aurons occasion, dans une note historique qui terminera l'extraction linéaire combinée, d'exposer les phases qu'a parcourues l'extraction de la cataracte par une section linéaire.

C'est certainement un grand mérite de de Graefe (1) d'avoir assigné à l'extraction linéaire son véritable terrain, en en restreignant l'usage aux cataractes entièrement molles. Celles-ci s'observent presque uniquement sur les sujets qui n'ont pas dépassé l'âge de vingt-cinq ans. Encore faut-il, à cette limite, que les masses corticales soient cataractées jusqu'au voisinage de la capsule, pour qu'elles s'en dégagent sans difficulté, et est-il indispensable que les masses opaques n'aient pas encore subi la métamorphose régressive pendant laquelle elles s'attachent de nouveau à la cristalloïde en augmentant de consistance.

Il serait donc faux de dire que les cataractes des jeunes sujets sont toutes opérables par extraction linéaire simple, car il faut excepter de cette règle les cataractes stratifiées, les cataractes nucléolaires et les cataractes régressives (aridi-siliqueuses).

Fig. 169.

La modification imaginée par Gibson de faire précéder l'extraction d'une discission, pourrait, à la rigueur, multiplier les indications de cette méthode, si toutefois la grande déchirure de la capsule qu'il avait coutume de pratiquer était reconnue inoffensive, d'après le genre de cataracte à opérer, et si, après une telle ouverture, le cristallin qui renferme un noyau dur se ramollissait en totalité, ce qui est contraire à l'observation.

Les instruments nécessaires pour l'extraction linéaire simple sont : une pince à fixation; un large couteau lancéolaire droit (fig. 169); un cystitome

(1) *Archiv für Ophthalmologie*, 1855, t. I, A. 2, p. 224.

de de Graefe (fig. 170), muni d'une curette de Daviel ; des ciseaux coudés ; des pinces à pupille ou mieux des pinces-ciseaux, pour le cas où il faudrait exciser un prolapsus iridien (1).



Fig. 170.

Fig. 171.

Les divers temps de cette opération s'exécutent de la manière suivante (2).

Le malade ayant la pupille dilatée, au moyen d'une forte solution d'atropine, et étant couché (3), on lui instille à diverses

(1) Au fur et à mesure des progrès du diagnostic ophthalmologique, les praticiens se sont, de plus en plus, attachés à écarter de la thérapeutique chirurgicale tout ce qu'elle pouvait présenter d'incertain et de chanceux. C'est pour ce motif qu'ils ont répandu l'usage des instruments de fixation. Le petit nombre d'opérateurs qui, par une recherche d élégance exagérée, se sont refusés, souvent au détriment du malade, à se servir de ces instruments, les ont repris depuis que l'emploi de la cocaïne a rendu la fixation en saisissant la conjonctive non douloureuse. On leur a fait le reproche d'encombrer le champ d'opération, d'irriter l'œil localement, d'exposer cet organe à une compression, et d'empêcher le chirurgien de concentrer toute son attention sur l'instrument qu'il dirige. Mais tous ces inconvénients, futiles en eux-mêmes, ne sont rien, si l'on considère quelle sécurité donne à l'opérateur l'immobilité de l'œil. La meilleure méthode pour fixer cet organe est évidemment celle qui consiste à le maintenir au moyen d'une pince à râteau qui saisit, non seulement la conjonctive, mais encore le tissu sous-conjonctival. La main qui porte cette pince doit prendre au voisinage de l'œil un appui solide et s'abstenir soigneusement d'exercer sur cet organe la moindre pression. Toutefois la fixation devient impraticable quand l'œil a été ouvert par une large section à lambeau, alors qu'il faut, de toute nécessité, éviter d'exciter en aucune façon les contractions des muscles de l'œil ; aussi ne fixe-t-on plus, pour l'extraction à lambeau, que jusqu'au moment de faire la contre-ponction.

(2) Consultez les thèses intitulées : *De l'opération de la cataracte par l'extraction linéaire*, par M. Mauduy (Paris, 1863), et *De l'extraction linéaire*, par M. E. Bauzon (Paris, 1864).

(3) Comme la plupart des ophthalmologistes, nous opérons toujours sur le malade couché. Quoiqu'il soit généralement accepté que les opérations oculaires exécutées de cette façon offrent plus de difficultés, cette condition est néanmoins très avantageuse pour le succès de l'opération. En premier lieu, le malade est plus tranquille couché qu'assis ; il est aussi plus facile de fixer la tête entre deux petits coussinets qu'on meut au moyen d'une vis ou qu'on fixe solidement contre un coussin résistant en la maintenant entre deux mains, qu'en l'adossant au dossier d'un siège ou à la poitrine de l'aide lui-même. Ajoutons que le premier venu peut alors remplir cet office. En outre, s'il survient un accident, tel qu'un prolapsus du corps vitré, il est fort désagréable d'avoir à changer tout à coup la position du malade, pour l'étendre horizontalement, ce qui est alors indispensable. Mais l'avantage le plus réel que nous revendiquons pour le décubitus dorsal, c'est qu'il permet au chirurgien de se placer en arrière du malade, s'il opère l'œil droit, et d'exécuter ainsi toutes les opérations de la main droite. En effet, tout en tenant compte des différences individuelles d'habileté manuelle, la main droite est toujours la plus sûre et celle dont on se sert le plus volontiers lorsqu'on dépouille toute affectation puérile d'ambidextérité. Nous admettons peut-être ici une seule exception à l'égard de l'extraction linéaire combinée de de Graefe ou à lambeau. Si l'on prend l'habitude, ce qui est facile, d'exécuter la section sur l'œil gauche avec la main gauche, on peut accomplir tous les autres temps de l'opération avec la main droite, en se plaçant, comme pour l'autre œil, derrière le malade, ce qui est plus avantageux que de changer de position pendant l'opération. Quand on opère un malade couché, on doit le faire sur un lit disposé de manière à n'embarrasser aucun mouvement (lit de sangle), ou

reprises de la cocaïne combinée au sublimé, et, après avoir bien désinfecté les paupières, on les écarte soit avec des écarteurs, soit, chez des malades raisonnables et bien anesthésiés, avec les doigts.

Premier temps. — On saisit avec les pinces un pli conjonctival, en dedans du bord interne de la cornée, et l'on traverse cette membrane presque perpendiculairement à sa surface, au milieu de son rayon transversal externe, ou, comme l'indique de Graefe, à 2 millimètres de distance de l'anneau sclérotical. Dès que la pointe du couteau a pénétré dans la chambre antérieure, on abaisse le manche de l'instrument de manière à diriger son plan parallèlement à celui de l'iris; puis on le pousse jusqu'à ce que sa pointe atteigne le bord opposé de la cornée, pour donner à la plaie externe une étendue de 5 à 6 millimètres.

Avant de retirer le couteau, on abaisse encore le manche, afin de rapprocher sa pointe de la membrane de Descemet, à mesure que l'écoulement de l'humeur aqueuse s'effectue avec plus de rapidité. Si l'on a des motifs de supposer alors que la section n'est pas suffisamment large, on agrandit la plaie, en prolongeant la section de la cornée pendant le retrait de l'instrument, et l'on s'attache à égaliser les lèvres profondes et superficielles de l'ouverture, en dirigeant, dans ce mouvement, la pointe de la lance soit vers le rebord orbitaire supérieur, soit vers l'inférieur, selon que l'on agrandit la partie supérieure ou la partie inférieure de la section. Lorsqu'on a pris l'habitude de pareil mode d'agrandissement de la plaie, on peut exécuter de très larges sections, d'après le procédé de Streatfield, même avec un couteau très peu large.

En effet, lorsqu'on se contente de retirer directement le couteau, il est évident que l'ouverture interne de la cornée est d'autant inférieure à l'externe que les deux tranchants du couteau lancéolaire employé s'écartent sous un plus grand angle, et que l'instrument a pénétré plus obliquement. Ajoutons que cette obliquité exerce encore une influence notable sur la distance qui sépare les lèvres profondes de la plaie cornéenne de ses lèvres superficielles et du bord de la cornée.

mieux encore sur un fauteuil pliant muni des petits coussins sus-mentionnés, assez haut pour qu'on n'ait pas besoin de trop se baisser, et placé dans un éclairage aussi favorable que possible. Pour cela, il faut approcher le lit d'une croisée, vers laquelle on tourne le côté sur lequel on opère. Il est bon que la lumière tombe, s'il se peut, des carreaux les plus élevés, ce qu'on obtient en couvrant les inférieurs d'un rideau blanc peu épais. On agit ainsi pour se prémunir contre l'incommodité des reflets cornéens qui s'opposent souvent à ce qu'on suive du regard l'extrémité des instruments introduits dans la chambre antérieure. Enfin, il importe de placer le lit de telle sorte que l'opérateur ne se porte pas ombre à lui-même avec la main qui conduit les instruments. L'emploi de la lumière électrique, dont nous avons introduit l'usage en chirurgie oculaire, nous libère de bien des servitudes que nous imposait jusqu'alors l'éclairage naturel. Actuellement, nous pouvons opérer à toute heure de la journée, en toute saison, et les opérations exécutées avec un bon éclairage électrique sont plus aisément faites qu'avec un jour quelque peu défectueux.

Second temps. — Il consiste à ouvrir la capsule. Tout en maintenant l'œil fixé, on introduit dans la plaie un cystitome, que l'on enfonce en déprimant doucement la lèvre externe de la section, et que l'on conduit le long de la face postérieure de la cornée. Dès que l'extrémité de l'instrument a pénétré à un demi-millimètre du bord interne de la pupille, on lui imprime un quart de rotation destiné à conduire son tranchant contre la capsule et on l'attire vers le bord externe de la pupille, en prenant bien soin de ne pas s'en approcher à plus d'un demi-millimètre. Cela fait, on tient le cystitome à plat, on l'applique contre la face postérieure de la cornée et on le retire de manière que le tranchant quitte le dernier la plaie, de même qu'il y a pénétré le dernier.

En général, dans les cataractes molles des jeunes sujets, pour lesquelles cette méthode trouve sa véritable indication, le champ pupillaire est naturellement assez large et s'accroît assez, dès que le cystitome a ouvert une voie aux masses cristalliniennes ramollies, pour qu'on ne coure aucun danger de blesser l'iris. Du reste, cette membrane est garantie, d'un côté, par la lèvre interne de la section; et, dans le cas même où elle formerait un prolapsus étendu, par suite d'une évacuation trop rapide de l'humeur aqueuse ou d'une position vicieuse (trop périphérique) de la plaie, il serait facile d'éviter de la blesser, en rasant le prolapsus avec le dos de l'instrument.

Troisième temps. — Il consiste à donner issue au cristallin ramolli. Dans ce but, ayant abandonné les pinces à fixation, et retiré l'écarteur qu'on avait placé, on soulève doucement de la main gauche la paupière supérieure; on confie à un aide le soin d'immobiliser la paupière inférieure en l'appliquant avec modération contre le globe de l'œil, et l'on appuie légèrement le dos de la curette de Daviel contre la partie de la cornée comprise entre la section externe et l'anneau sclérotical. Exerçant alors sur cet instrument une très faible pression, on entre-bâille la plaie, de manière à permettre à l'émulsion cristallinienne de s'échapper par cette ouverture.

Pendant ce temps de l'opération, nous conseillons de ne soulever la paupière que juste assez pour ne pas entraver les mouvements de la curette, et pour surveiller l'évacuation de la cataracte. Si cette dernière montre quelque difficulté à s'épancher au dehors, il est bon de favoriser sa sortie en exerçant sur l'œil, en même temps qu'on tient écartées les lèvres de la plaie, de faibles pressions et des frictions douces, à travers la paupière supérieure légèrement soulevée. Le seul soin que l'assistant doive prendre, durant ce temps de l'opération, consiste à maintenir la paupière inférieure de telle manière que, sous l'influence des pressions exercées par le chirurgien sur l'œil opéré, cet organe ne puisse se porter en bas. Si l'on ne disposait pas d'un aide accoutumé à ce genre d'assistance, il vaudrait mieux procéder à l'écartement des paupières avec l'index et le pouce de la

main gauche, tandis qu'on placerait la curette dans la position ci-dessus indiquée (1).

En général, l'émulsion cristallinienne s'échappe de la plaie en un seul jet, et la pupille apparaît aussitôt avec sa coloration noire. Lorsque pourtant une portion de la cataracte est retenue dans l'œil, nous ne mettons aucune précipitation à en provoquer la sortie immédiatement au moyen de la curette, et nous préférons patienter quelques minutes. Nous promenons alors légèrement la pulpe du doigt sur la paupière supérieure abaissée, afin de ramasser les masses cristalliniennes dans le champ pupillaire et de permettre à l'humeur aqueuse de les imprégner au fur et à mesure qu'elle s'accumule dans la chambre antérieure, pour les entraîner ensuite avec elle, lorsqu'on lui ouvre de nouveau un passage.

L'introduction de la curette de Daviel dans la chambre antérieure est le plus souvent superflue, si le diagnostic a été exact, c'est-à-dire si la cataracte ne présente ni noyau consistant, ni masses cristalliniennes incomplètement adhérentes à la cristalloïde. On sait d'ailleurs que la rétention d'une faible partie de la cataracte ramollie est sans inconvénient sur l'issue finale de l'opération, attendu que, chez les jeunes sujets, la résorption s'en opère avec une rapidité remarquable.

Les *accidents* qui peuvent survenir dans le cours de l'opération elle-même sont peu nombreux. Ils consistent dans un prolapsus de l'iris ou du corps vitré. Il nous semble inutile de mettre les praticiens en garde contre la possibilité de ne pas ouvrir la chambre antérieure du tout ou à très grande distance du point de pénétration du couteau, en imprimant à celui-ci une direction défectueuse, car un tel résultat ne peut être que l'effet d'une maladresse insigne. La faute contraire, c'est-à-dire celle que l'on pourra commettre en poussant directement la pointe de la lame à travers la cristalloïde antérieure, ne doit pas avoir de conséquences regrettables. On prend soin de la réparer en retirant, sans retard, le couteau et en achevant l'opération en un seul temps.

Pour que l'iris fasse hernie dans la plaie, il faut généralement que le chirurgien ait méconnu la nécessité d'éloigner suffisamment la section externe de l'anneau sclérotical, ou que le malade, en contractant les muscles de l'œil, ait rapidement évacué la chambre antérieure, au moment du retrait de l'instrument tranchant. La cocaïnisation de l'œil garantit du reste beaucoup des prolapsus intempestifs.

Nous avons déjà dit qu'il est inutile de se préoccuper du prolapsus, tandis qu'on procède à l'ouverture de la capsule, aussi bien qu'au moment où l'on donne issue aux masses cristalliniennes. Une fois la cataracte sortie, le pro-

(1) La véritable habileté de l'opérateur consiste évidemment à pouvoir, dans une circonstance donnée, suppléer par lui-même, autant que possible, à l'imperfection de son assistance; car c'est assurément une preuve d'infériorité que de perdre une partie de son assurance et de sa tranquillité d'esprit lorsqu'on vient à opérer en dehors des conditions de parfaite assistance et de commodité complète auxquelles on s'est accoutumé.

lapsus rentre généralement de lui-même, aussitôt qu'on excite les contractions de l'iris, en exerçant, à travers la paupière supérieure, des frottements doux sur le globe de l'œil. Si néanmoins ces tentatives échouaient et qu'on ne réussît pas davantage à réduire la hernie de l'iris en s'aidant directement du dos de la curette de Daviel ou de la spatule de caoutchouc, il nous semble qu'on ne doit pas hésiter à pratiquer l'excision du lambeau hernié, pour éviter que, restant enclavé dans la plaie, il ne devienne la source d'un danger permanent. Ordinairement, toutefois, lorsque la position de la plaie n'est pas trop périphérique, les manœuvres de réduction employées sont suivies de succès et ne peuvent avoir, au pis-aller, que l'inconvénient de favoriser la production d'une synéchie antérieure, au voisinage de la lèvre interne de l'incision, qu'on évitera encore le plus souvent en instillant immédiatement une ou deux gouttes d'une solution d'ésérine (5 centigrammes pour 10 grammes).

Le corps vitré peut, lui aussi, faire hernie pendant qu'on procède à l'ouverture de la capsule, soit que la cataracte étant, dans un cas exceptionnel, extrêmement mince, on la traverse, de part en part, avec le cystitome, soit que cet accident résulte uniquement d'un maniement inhabile de l'instrument mis en usage sur un cristallin d'une consistance non convenable pour l'extraction linéaire. Il arrive plus fréquemment encore que ce prolapsus soit provoqué, au moment de l'issue du cristallin, par une contraction énergique des muscles de l'œil ou par une pression maladroite exercée sur cet organe.

Les inconvénients d'une hernie du corps vitré sont de deux sortes. En premier lieu, cet organe, en formant prolapsus, refoule l'émulsion cataracteuse et en entrave, jusqu'à un certain point, l'écoulement. Il peut même arriver, en pareille circonstance, que le prolapsus ait pour effet de faire paraître immédiatement la pupille d'un noir foncé, pour y laisser apercevoir, un ou deux jours après, des opacités cristalliniennes abondantes, refoulées ou dissimulées en arrière de l'iris, au moment même de l'opération.

En second lieu, l'enclavement d'une portion du corps vitré dans la plaie, qui persiste ordinairement plusieurs jours, sous l'aspect d'un mucus blanchâtre, irrite les lèvres de la section, et donne lieu à une cicatrice assez apparente, au lieu de la traînée presque imperceptible qui succède ordinairement à une extraction linéaire non suivie de complications, traînée que l'on n'aperçoit que lorsqu'on examine l'œil très attentivement à l'éclairage oblique. Lorsque la guérison, en pareil cas, a eu lieu avec des phénomènes persistants d'irritation, sous l'influence d'un enclavement capsulaire qui a accompagné le prolapsus du corps vitré, on verra persister une traînée cicatricielle qui se prolongera de la plaie cornéenne cicatrisée jusque dans la pupille en la déviant plus ou moins.

Signalons, à côté de ces accidents, la possibilité d'une erreur de diagnostic, surtout chez les tout jeunes enfants, en vertu de laquelle on aurait méconnu l'existence dans la cataracte d'un noyau consistant de moyenne grandeur,

situé dans le champ pupillaire. Si pareille chose nous arrivait, nous ne croirions pas devoir suivre le conseil donné par M. Zehender, dans son excellent traité, d'abandonner ce noyau à la résorption. Il nous semble bien plus expéditif et moins dangereux d'agrandir la section à l'aide des ciseaux coudés, d'exciser au besoin une portion de l'iris, et de faire, par une pression convenable exercée sur le bord interne de la cornée avec la curette de Critchett, échapper le noyau, ou, en cas d'insuccès de pareille manœuvre, évacuer le noyau avec cette curette. On échappera ainsi aux inconvénients que la rétention du noyau détermine presque toujours, et l'on évitera une seconde opération qui, autrement, deviendrait urgente. Mais, en général, on n'aura pas commis d'autre confusion que celle d'une cataracte nucléolaire congénitale à noyau de consistance cireuse, avec la cataracte molle qu'on espérait rencontrer, et, en pareil cas, une fragmentation avec la curette de Daviel (d'après Desmarres) peut encore assez facilement s'exécuter, si l'on craint l'introduction d'une large curette qui expose plus facilement à la rupture de la fossette hyaloïdienne.

Lorsqu'il existe, dans le champ de la pupille, une opacité capsulaire, il est bon d'introduire par l'ouverture cornéenne de fines pinces courbes pour en pratiquer l'extraction. Il faut avouer, il est vrai, que cette manœuvre expose parfois à un prolapsus du corps vitré; mais cet accident n'a rien de grave, lorsque l'évacuation préalable du cristallin s'est opérée. Actuellement nous enlevons ces plaques capsulaires avec les pinces-cystitomes.

Le *pansement* se fait au moyen du bandeau compressif. Il faut l'appliquer, comme il s'agit généralement d'enfants peu dociles, sur les deux yeux, afin de procurer à ces organes un repos complet, et le faire avec un soin tout spécial sur les enfants, dont l'agitation et les cris seraient capables, dans le cas contraire, de déterminer un prolapsus de l'iris. Quelquefois, pourtant, les petits enfants se tiennent plus tranquilles en leur laissant sur l'œil une bande, surtout si celui-ci jouit encore d'un certain degré de vision.

Les pièces nécessaires pour ce pansement, dont nous faisons usage après toute opération de cataracte, sont : 1° deux petites rondelles boratées, destinées à protéger les paupières, rondelles qu'on a trempées dans une solution de sublimé (40 centigrammes pour 1 litre); 2° de la ouate salicylée ou hygroscopique, qu'on étale soigneusement, afin de garantir l'entrée de l'air à côté de la rondelle collée sur l'œil, et pour bien remplir le creux formé par l'arcade sourcilière et la pommette de la joue, de manière que sur aucun point le bandeau n'exerce une véritable pression, mais ne soit en réalité que contentif. Il ne faudrait pas s'illusionner et penser que l'œil supporte un temps même peu prolongé une véritable pression, qui devient rapidement intolérable; 3° une bande de flanelle large de 4 à 5 centimètres et longue de 4 à 5 mètres (1).

(1) Voy., pour l'usage du bandeau compressif : Sichel (*Gaz. des hôpitaux*, n° 54, 1853, et *Iconographie*, pl. XIV, fig. 9); de Graefe; Zehender (*Handbuch der Augenheilkunde*,

Après avoir instillé une goutte de la solution d'ésérine dans l'œil opéré, lorsqu'une tendance au prolapsus iridien s'était manifestée pendant l'opération, on recouvre les yeux avec les rondelles boratées; puis, ayant comblé très exactement avec la ouate le creux orbito-nasal, tout en s'assurant, à diverses reprises, avec le plat de la main, qu'il n'existe aucune inégalité dans la répartition de la ouate, on fixe le tout avec le bandeau roulé en forme de binocle, que l'on assujettit, en dernier lieu, avec quelques épingles. Il convient de faire passer les obliques ascendants (au nombre de trois) sur l'œil opéré (nous n'opérons jamais à la fois les deux yeux atteints de cataracte liquide). On évite, dans les pansements actuellement mis en usage, toutes pièces non désinfectées, et, parmi celles-ci, figure surtout la charpie, le plus souvent d'une provenance fort douteuse, ainsi que les rondelles de toile, fabriquées le plus souvent avec des chemises et des mouchoirs.

La tranquillité que ce pansement procure au malade et la sécurité qu'il donne au médecin, annulent, sans contestation, le reproche qu'on lui a adressé à tort, d'échauffer la tête et l'œil, et de causer la rétention des larmes et de la sécrétion conjonctivale. Nous avons, quant à nous, la pleine conviction que la faible augmentation de la chaleur locale occasionnée par le bandeau ne peut exercer sur la cicatrisation de la plaie qu'une influence très salutaire, alors que l'application du froid serait, en pareille circonstance, bien plutôt défavorable. Même dans les très fortes chaleurs, nous n'avons guère vu d'inconvénients à l'usage du bandeau de flanelle, qu'on peut du reste alors remplacer par une bande de toile ou de gaze phéniquée.

Quant à la rétention des larmes, qu'on accuse le bandeau compressif d'occasionner, nous nous contenterons de faire remarquer que ce mode de pansement réduit presque à rien la sécrétion lacrymale, en immobilisant les paupières, et que, dans les cas où il ne survient pas de complications, on trouve le bandeau sec, vingt-quatre heures après son application. Ajoutons que si les larmes sont sécrétées assez abondamment, consécutivement à une irritation quelconque de l'œil opéré, ce liquide est absorbé par les pièces de pansement, et que si la même cause détermine un afflux exagéré de la sécré-

Erlangen, 1861, p. 425, et *Archiv für Ophthalmologie*, t. IX, A. 2, S. 111). De Graefe préfère une bande dont le tiers moyen soit de coton tricoté; il en donne pour raison que la chaleur qu'il produit est plus agréable au malade, et que cette portion du bandeau qui tombe justement sur l'œil est moins sujette à glisser, attendu que ce chirurgien, lorsqu'il faisait usage du bandeau compressif, l'employait à l'état de monocle simple. Les imitateurs aveugles du grand maître, et leur nombre est considérable, ont fidèlement adopté ce genre de bandeau, et ne se sont même pas encore affranchis des petites rondelles de charpie superposées. Un usage de près de vingt-cinq ans de la simple bande en flanelle nous a enseigné que toute autre pièce de pansement est rendue au moins superflue et que nous échangeons contre un unique morceau de bande long de 40 centimètres, et muni aux extrémités de deux rubans qu'on croise sur le front, lorsqu'il s'agit, dans un cas de sécrétion conjonctivale, de renouveler très souvent le pansement. En pareil cas, on supprime aussi les rondelles, et l'on ne place sur l'œil opéré qu'une petite galette de ouate trempée préalablement dans la solution de sublimé, et qu'on remplace dès qu'on la trouve maculée de sécrétion.

tion conjonctivale, on élude l'inconvénient qui pourrait en résulter, en renouvelant l'appareil plusieurs fois dans le cours de la journée.

Nous avons coutume de lever le bandeau compressif vingt-quatre heures après l'opération, d'en prolonger l'usage trois jours encore, et de le remplacer, au bout de ce temps, par un carreau flottant de soie noire maintenu au-devant de l'œil, en recommandant au malade de tenir, autant que possible, les yeux doucement fermés jusqu'à ce que toute irritation de l'organe opéré se soit dissipée. En général, l'exploration de l'œil opéré ne se fait que le troisième ou quatrième jour; le malade garde le lit pendant ce temps et peut sortir le cinquième ou sixième, les yeux protégés par des lunettes à verres bombés.

Les *modifications* apportées, daus ces dernières années, au manuel de l'extraction linéaire simple, sont de deux ordres. Les premières, applicables aux cataractes tout à fait liquides, ont pour objet de restreindre au minimum les dimensions de la plaie; les secondes, tout au contraire imaginées dans le but d'adapter la méthode linéaire à l'extraction des cataractes à noyau, consistent essentiellement dans un élargissement de la section combiné à l'excision d'une portion de l'iris. Nous ne nous occuperons ici que de la première de ces modifications, nous réservant de traiter de la seconde dans un article spécial.

C'est surtout en Angleterre (Teale, Bowman) et en Belgique (Coppez) que les chirurgiens ont remis en vigueur un ancien procédé de l'opération de la cataracte molle, par succion ou aspiration de l'émulsion cristallinienne. En France, Laugier (1) a fait construire, en 1847, une aiguille à succion destinée à remettre en expérience l'aspiration des cataractes molles, dont l'idée remonte, à ce qu'il paraît, aux Persans, qui l'avaient transmis aux Arabes.

M. Bowman a donné à son appareil la forme d'une curette qui aboutit à un petit corps de pompe aspirante avantageusement modifié, quant aux détails de construction (fig. 172). On introduit cet instrument après avoir pratiqué dans la cornée une étroite section linéaire et ouvert la cristalloïde, à moins cependant qu'on n'ait préalablement opéré cette déchirure de la capsule dans le but de compléter la liquéfaction du cristallin.

Le meilleur instrument de succion est incontestablement celui de M. Teale, consistant dans une curette creuse semblable à celle ajustée à la pompe de Bowman, aboutissant comme celle-ci à un petit ajutage de verre (dont M. Coppez (2) a avantageusement réduit l'excès de longueur), mais munie à l'autre extrémité d'un tuyau de caoutchouc avec embouchure, permettant, en le plaçant dans la bouche, d'aspirer les parties liquides. Afin de disposer d'un instrument qui ne puisse avoir qu'un pouvoir aspirateur d'une force très modérée (telle qu'on en faisait usage pour l'aspiration du liquide sous-rétinien), nous avons fait construire un petit instrument basé sur le principe des

(1) *Annales d'oculistique*, t. XVII, p. 29.

(2) Voy. *De l'opération de la cataracte molle par aspiration*, par le docteur Coppez et Note sur *les procédés opératoires à employer pour la cataracte molle*, par le docteur Redard (*Bulletin de la Soc. franç. d'ophthalm.*, 1885, p. 145 et 172).

compte-gouttes usuels. Avec les instruments de Teale et de Bowman on n'a aucun contrôle précis sur la force et la rapidité de succion qu'on exerce, et il faut évidemment attribuer à une action trop brusque les phénomènes d'irritation assez vifs et les ruptures vasculaires qu'on a observés après des opérations de succion. Notre petit aspirateur (fig. 173, A et C) se recommande, comparativement à l'instrument de Bowman, par un prix peu élevé et par la très grande facilité du maniement. Le doigt indicateur, appuyé sur la membrane élastique, régularise parfaitement l'aspiration. Il sera encore question de cet appareil (B) à l'occasion du décollement de la rétine.

Ce qui me paraît avoir surtout engagé les opérateurs à se servir de cette méthode, c'est le brio de pareilles opérations exécutées dans un amphithéâtre, ce dont est dépourvu l'échappement spontané des masses corticales. Le principal avantage que présente l'emploi de la pompe de Bowman, de l'aspirateur de Teale et du nôtre (fig. 173) consiste donc dans la possibilité de donner à la plaie de la cornée des dimensions fort restreintes, d'obtenir, dans certains cas spéciaux, une évacuation plus complète du cristallin; enfin de permettre au chirurgien qui opère en public de montrer à ses élèves une méthode très élégante et d'exécution facile.

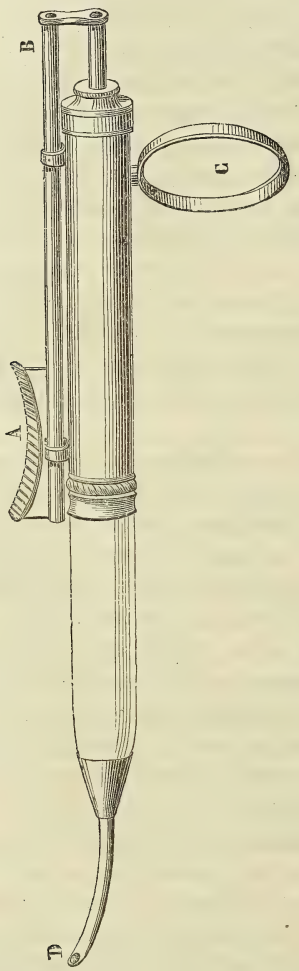

Fig. 172.

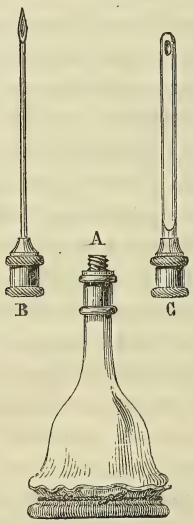

Fig. 173.

172. — A et C. Point d'appui du pouce et de l'index. — B. Pièce mobile rattachée au piston et communiquant à ce dernier les mouvements qu'elle reçoit de l'impulsion du pouce. — D. Ouverture de la canule en forme de curette.

Sur des yeux fortement cocaïnisés et sur lesquels on trouve par la réduction sensible de tension quelques difficultés pour l'évacuation des mèches corticales ramollies, l'aspiration, qui alors a perdu beaucoup de ses inconvénients, peut être avantageusement mise en action. Il en pourra être de

même pour certaines cataractes traumatiques dans lesquelles l'agglutination de la capsule à l'iris et à la cicatrice cornéenne peut rendre l'échappement des masses cristalliniennes difficultueux, tandis que l'aspirateur peut aller les puiser dans le sac capsulaire même sur un œil peu tranquille et mal anesthésié par la cocaïne.

Il faut ici faire remarquer que l'aspiration pratiquée dans l'œil à tension quelque peu exagérée, peut n'être pas sans une influence fort fâcheuse sur la circulation des membranes profondes de cet organe; qu'on doit opérer cette aspiration avec une extrême lenteur, et, par une pression modérée de la pulpe du doigt sur le globe de l'œil, tâcher de contre-balancer les effets fâcheux de l'aspiration. On sait quelle modification apporte déjà à la circulation l'évacuation de la chambre antérieure, en diminuant plus ou moins subitement la pression intra-oculaire.

En résumé, la méthode de succion de MM. Bowman et Teale, que M. Coppez vient à nouveau de recommander chaleureusement, nous semble offrir certains inconvénients. Si, par exemple, il existe, à coup sûr, une cataracte ramollie en totalité, rien de plus facile que de lui donner issue par une ouverture cornéenne égale en dimensions à celle qu'il faut pratiquer pour l'introduction de la canule. Si pourtant cette manière de procéder laissait dans l'œil une petite portion de cristallin ramolli, que l'on fût parvenu sans peine à aspirer avec la pompe ou l'aspirateur dessinés plus haut, nous n'y voyons aucun inconvénient, tant est facile la résorption de cette substance à l'âge où s'observe la cataracte entièrement liquide et lorsqu'il ne s'agit pas de cataractes traumatiques. Du reste, on ne craint actuellement plus de pratiquer une plaie un peu plus ou un peu moins étendue, car toutes ces plaies doivent être soigneusement préservées de l'infection, seul et unique danger. Toutefois, sur de tout petits enfants indociles, cette réduction de la plaie a quelque importance au point de vue d'un prolapsus iridien, plus aisé à s'établir à travers une plaie plus étendue, et l'on peut défendre les plaies étroites que réclame l'emploi des instruments à succion.

Fig. 174.

Nous croyons encore en pareil cas pouvoir proposer de substituer à ces instruments, pour la cataracte absolument *liquide*, une simple aiguille à rainure, analogue, quant au principe de sa construction, au couteau imaginé par Walker et à l'aiguille de Buzzi (1), pour la cataracte complètement molle (voy. fig. 174), et que l'on introduirait de la même manière que le couteau lancéolaire dans le premier temps de l'extraction linéaire simple, en prenant soin de l'enfoncer du premier coup en arrière de la capsule antérieure, et de rapprocher progressivement sa pointe de la face postérieure de la cornée, au fur et à mesure de l'écoulement de

(1) Voy. *Annales d'oculistique*, 1849, t. XXI, p. 261.

l'humeur aqueuse et de l'émulsion cristallinienne mélangées. Il est entendu toutefois que ce procédé, aussi bien que toute méthode de succion, est exclusivement applicable aux cas où le diagnostic n'hésite pas à proclamer la cataracte absolument molle. L'extraction de ces cataractes au moyen de l'aiguille à rainure que nous venons d'indiquer se rapproche beaucoup, d'ailleurs, de la discission de de Graefe, telle que nous l'avons exposée dans la note qui termine l'article précédent.

Nous avons surtout mentionné ces diverses méthodes dont l'emploi est fort restreint, afin d'indiquer à ceux qui désirent entreprendre pareilles opérations la voie déjà parcourue.

ARTICLE X

EXTRACTION LINÉAIRE COMBINÉE (1)

La sécurité que trouve le chirurgien dans une section linéaire, soit pendant, soit après l'opération, opposée au danger qui réside, comparativement à celle-ci, dans l'établissement d'une très large plaie, comme dans l'ancienne extraction à lambeau, a naturellement éveillé chez les praticiens le désir d'agrandir, autant que possible, le cadre de l'extraction linéaire, pour y comprendre les cas où la cataracte présente une certaine consistance, c'est-à-dire est pourvue d'un noyau plus ou moins volumineux.

Le problème à résoudre consistait à savoir si la contusion de la plaie et des autres parties que le noyau doit traverser pour arriver au dehors, contusion inévitable en raison de la réduction en largeur et par suite du manque d'entre-bâillement de la section, ainsi qu'un nettoyage toujours plus ou moins laborieux, offriraient assez peu d'inconvénients pour qu'il fût permis de renoncer aux avantages manifestes que procure, à cet égard, une large plaie à lambeau, dans le but d'éluder les dangers primitifs et secondaires que l'on sait être attachés à l'existence d'une ouverture de l'œil aussi étendue.

De Graefe, en combinant avec l'extraction linéaire l'excision de l'iris et en reculant autant que le permettait l'insertion de cette membrane la section qui devenait ainsi tangentielle à la cornée, a évidemment atteint la dernière limite de l'élargissement des cas que peut embrasser l'extraction linéaire.

(1) Pour ceux qui auraient l'intention d'appeler l'opération de de Graefe, dont il sera question dans cet article, *extraction linéaire sclérotícale*, nous opposerons les paroles suivantes de de Graefe, extraites du *Compte rendu du Congrès international de* 1867, p. 101 : « Si le nom d'extraction scléroticale prenait le dessus, il ne faudrait pas oublier, même pour ceux qui font la plaie aussi périphériquement que possible, que ce nom renferme une inexactitude. Analysez anatomiquement la section que vous faites, et vous trouverez que la plaie intérieure, dans une grande partie de son étendue, et avec elle une bonne partie du canal de la plaie, tombe dans le tissu de la cornée. Cette partie l'emportera même de beaucoup sur celle qui tombe dans la sclérotique, si vous suivez la pratique de M. Critchett et d'autres analogues. » De l'aveu de de Graefe lui-même, on voit combien sa section externe était placée en dehors de la partie transparente de la cornée et combien la lèvre interne de pareille plaie devait avoisiner l'angle iridien pour que son emplacement (soit cornéen, soit sclérotical) puisse prêter à discussion.

L'idée de l'auteur était que son procédé deviendrait le procédé général pour toute opération de cataracte sénile, et remplacerait complètement l'extraction à lambeau, comme elle l'a en réalité fait pendant un certain temps et chez la majorité des ophthalmologistes, quoique aucun procédé n'ait été exécuté dans la pureté que son auteur lui revendiquait aussi peu de fois. On s'est écarté de suite de la linéarité de la section, qui, d'après notre maître, était la vraie découverte de son procédé; personne ne fait guère plus le procédé pur tel que nous l'exposons dans l'intérêt historique, mais on a pris l'habitude d'appeler toute extraction à lambeau plus ou moins élevé et combinée à l'iridectomie : procédé *de Graefe* (1).

Un exposé historique ajouté à cet article nous dispensera de parler des différents procédés d'extraction linéaire qui ont été mis en pratique. Sans contredit, l'opération de de Graefe l'emporte de beaucoup sur les autres procédés, et nous sommes d'autant plus en droit d'affirmer ce fait que les divers auteurs (Waldau, Critchett, Bowman) ont eux-mêmes renoncé à leurs procédés pour adopter celui du chirurgien de Berlin.

Les instruments nécessaires pour l'extraction linéaire combinée sont:

1° Une pince à fixation de Waldau;

2° Des écarteurs à ressort qui se recourbent sur la tempe ou s'appliquent sur le nez;

3° Un couteau de de Graefe long et effilé (fig. 175), tranchant sur un côté, soigneusement arrondi sur l'autre, et d'une certaine épaisseur, afin de pouvoir aisément retenir l'humeur aqueuse pendant son passage à travers la chambre antérieure;

Fig. 175.

4° Des pinces à pupille droites ordinaires, ou des pinces droites beaucoup plus petites, comme en employait de Graefe;

5° Une paire de ciseaux fins et coudés à pointes émoussées (fig. 176);

6° Un cystitome recourbé (fig. 177);

(1) Jusqu'où va ce fétichisme résulte bien de cette appréciation de notre manière d'opérer, nous qui, même en exécutant un procédé *combiné*, n'avons jamais réduit notre lambeau à une hauteur moindre de 3 millimètres, en n'entamant, depuis plus de dix ans, jamais la sclérotique. « M. de Wecker, qui a essayé dernièrement de la faire revivre (l'extraction à lambeau) à l'aide de quelques modifications (petit lambeau périphérique et instillations fréquentes d'ésérine) est revenu à la fin au procédé de Graefe comme méthode générale de l'extraction de la cataracte. » (Meyer, 1880, p. 456.) N'oublions pas que notre maître (voir plus loin sa lettre), n'admet lui-même pour sa propre section, qu'une hauteur de 1 millimètre à peine, mais dans l'intérêt de sa cause ses adulateurs rangent dans la section de Graefe des lambeaux de 3 à 4 millimètres de hauteur, lorsqu'on exécute simultanément une iridectomie. Si de Graefe était encore celui qui eût institué le premier la vulgarisation des procédés combinés, on comprendrait que le souvenir du grand maître fasse substituer son nom à celui du procédé combiné; mais, comme il n'en est pas ainsi, il faudra bien se résigner dans quelque temps à reconnaître que du véritable procédé de de Graefe il ne subsiste, ainsi que nous l'avions le premier prédit, que le couteau.

7° Une curette de caoutchouc (fig. 178) (1).

Premier temps de l'opération. — Après avoir placé l'écarteur, on fixe le globe de l'œil, on saisit la conjonctive *très exactement* (2) près du bord inférieur de la cornée, au-dessous de son diamètre vertical, et l'on tire l'œil en bas. Le couteau étroit, dont le tranchant est dirigé en haut et le plat en

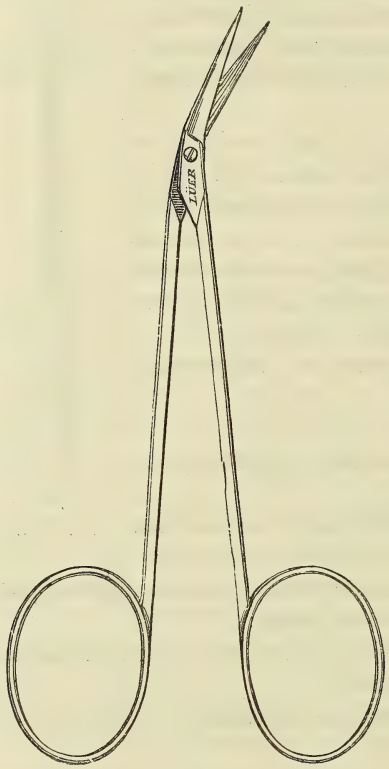

Fig. 176.

Fig. 177.

Fig. 178.

avant, pénètre alors à travers le point A de la figure 179, de manière à arriver aussi périphériquement que possible dans la chambre antérieure. La pointe du couteau n'est pas immédiatement dirigée vers le lieu de la contre-ponction B; mais pour bien calculer la distance de ce point de contre-ponction et par suite la longueur de la section, on fait pénétrer le couteau

(1) Dans les premiers temps que de Graefe exécutait son extraction, il se servait, pour la sortie du noyau, constamment d'un crochet recourbé (voy. plus loin).

(2) Il est, comme on le verra pour l'évacuation du cristallin, indispensable de bien choisir le point de fixation, pour donner une direction convenable aux tractions exercées sur l'œil; du reste, plus que dans tout autre procédé, il faut, pour les suites régulières de l'opération, suivre de point en point toutes les indications que nous donnons ici.

dans la chambre antérieure de 7 à 8 millimètres, en se dirigeant vers un point *c* (fig. 179); alors on ramène le couteau à la position horizontale, et la pointe ayant disparu vers le limbe conjonctival, on exécute la contre-ponction. Aussitôt la conjonctive se soulève par la sortie de l'humeur aqueuse sous forme d'une vésicule, et, sans s'occuper de cette saillie, on termine la section en dirigeant le tranchant en avant par un mouvement excursif de

Fig. 179.

va-et-vient. La conjonctive se détache ordinairement lorsque le couteau a traversé la sclérotique, et, pour ne pas faire un lambeau conjonctival trop grand, on doit, en retirant l'instrument, diriger son tranchant en avant ou même un peu en bas (1).

Il est difficile d'assigner à la section des limites exactes, vu que, suivant la consistance de la cataracte, elle doit, d'après son auteur, varier d'empla-

(1) Nous admettons comme connu qu'une section linéaire n'est exécutable sur une sphère régulière qu'à la condition que la ponction et la contre-ponction se trouvent dans un méridien de la sphère, et que le plan de l'instrument tranchant ne quitte pas un instant le plan de ce méridien. On voit donc que pareille chose n'est pas exécutable sur l'œil. Par conséquent, il s'agit, dans toutes les sections soi-disant linéaires (à l'exception de celle de Küchler), de sections à lambeau très peu élevé. Mais ce que la section de de Graefe a véritablement d'original, c'est qu'en l'exécutant avec un instrument étroit, il est possible, en inclinant diversement le tranchant du couteau, de donner aux sections externe et interne des rapports très différents, ce qui ne peut se faire avec un couteau ancéolaire ou un couteau à cataracte ordinaire. Ainsi, en comparant les figures 180 et

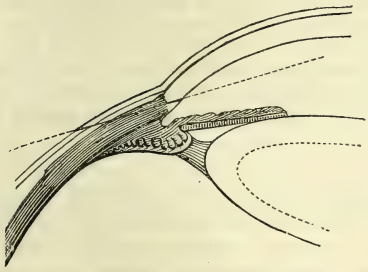

Fig. 180.

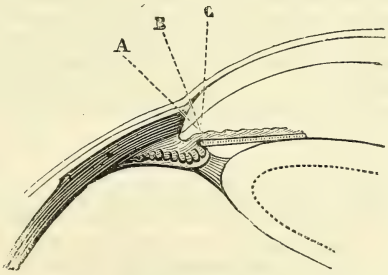

Fig. 181.

181, on verra que dans la figure 180, la section faite avec un couteau lancéolaire ou à cataracte de Beer (section de Jacobson), la distance entre la section externe et interne est nécessairement grande, et que les ouvertures interne et externe se trouvent placées dans des secteurs de la sphère qui se coupent sous un angle encore assez considérable. Dans le dessin 181, on voit que la section A (section de de Graefe), tout en ayant sa lèvre externe dans la sclérotique, a un parcours bien plus direct à travers les enveloppes de l'œil, et à mesure que les sections B (Arlt) et C (Critchett) se dirigent de plus en plus en avant, on arrive à placer les ouvertures externe et interne dans un seul et même plan parallèle au méridien horizontal de l'œil. Comme le montre la figure 181,

cement et d'étendue. Il faut, en général, que la ponction A se trouve à 1 millimètre de distance du bord cornéen et à 1 millimètre et demi d'une ligne horizontale et tangentielle au sommet de la cornée. Suivant les différences qui existent physiologiquement dans le diamètre de cette membrane, la section externe mesure, lorsque la ponction a été faite symétriquement, de 9 à 10 millimètres. Lorsqu'il s'agit de cataractes dures et volumineuses, on peut abaisser les points de ponction et contre-ponction, et l'on arrive, en se tenant pourtant à égale distance du bord de la cornée, à donner aisément à la portion externe la dimension du diamètre de cette membrane. Bien entendu qu'alors la section perd de plus en plus les caractères d'une section linéaire, caractères qui, au point de vue géométrique, ne peuvent être accordés rigoureusement à la première, vu qu'il s'agit d'un lambeau qui, d'après de Graefe (voy. sa lettre publiée dans notre *Chirurgie oculaire*), ne devrait mesurer que de 2/3 à 3/4 de millimètre de hauteur.

Voici un passage important de cette lettre : « La hauteur de la section, c'est là toute la procédure (*die ganze Procedur*). Elle acquiert la même importance comme partie intégrante de l'opération que l'étendue de la section; et autant que nous jugeons qu'une section de 1''' est moins blessante qu'une de 5''', autant nous pensons aussi qu'il y a une énorme différence entre une hauteur de lambeau de 1 millimètre ou de 5 millimètres... *Je crois que la linéarité approximative de la plaie reste toujours encore la chose essentielle de la méthode actuelle,* et que l'on ne saurait pas plus ranger la section que j'exécute dans les sections à lambeau de faible hauteur qu'on ne l'a antérieurement fait pour les incisions de l'iridectomie exécutées avec le couteau lancéolaire. » On le voit clairement, ce que de Graefe refuse lui-même de lui appartenir comme propre, est justement ce que ses successeurs lui octroient quand même. Ce qui a évidemment aussi contribué à faire passer sous l'étiquette « d'extraction de de Graefe » nombre de procédés que lui aurait regardés comme hérétiques, c'est que de Graefe ne savait même pas exactement décrire son procédé sans se servir d'un dessin, et si la simplicité est le cachet de la vérité, on peut bien avouer que cette section si difficile à définir manquait absolument de pareil attribut. De Arlt indiquait le point de pénétration dessiné par de Graefe comme situé à 2 millimètres au-dessous de la tangente passant par le sommet de la cornée. Arrivé dans la chambre antérieure, le tranchant du couteau étant dirigé en haut, et son bord mousse exactement en bas, on ramène la pointe du couteau, non pas directement vers la tempe, mais, afin de se faire un jugement exact sur la longueur à donner à la section, on conduit la pointe dans la direction du centre de la pupille jusqu'à ce que le couteau ait

a section tend alors à prendre de plus en plus les caractères d'une section linéaire. Les avantages et les désavantages ressortent pleinement de l'inspection des figures 180 et 181 : tout est à l'avantage d'une sortie plus facile du cristallin, lorsque la plaie ne orme pas un canal allongé (fig. 181) et que les sections externe et interne sont superposées; mais tout est aussi au désavantage d'une protection moins sûre du corps vitré et d'une coaptation moins rigoureuse par *rétraction* des enveloppes, lorsqu'il n'existe plus de lèvres internes de la plaie, mais que la section traverse directement la sclérotique et la cornée. L'école de Vienne exécuta, dès le début de la vulgarisation du procédé de de Graefe, la section, de façon que le sommet du petit lambeau concorde avec le sommet de la cornée, que par conséquent les extrémités de la section *externe* courent seules dans la sclérotique. Au contraire, la section *externe* de de Graefe aboutit complètement dans la sclérotique, vu qu'il donne au plan du couteau une direction telle, qu'il serait dirigé vers le centre de la sphère idéale de la cornée. Une section tout à fait opposée fut celle de Critchett, qui tourna le couteau directement en avant, de telle sorte que la plaie tombe presque tout à fait dans la cornée. Il va sans dire que dans les sections cornéennes, il n'y a pas de lambeau conjonctival.

pénétré de 7 à 8 millimètres dans la chambre antérieure (voy. fig. 179). C'est alors qu'on donne à l'instrument une direction horizontale, et, après avoir vu disparaître derrière le bord interne de la cornée sa pointe, on fait ressortir celle-ci en un endroit symétriquement placé à la ponction en dehors du bord cornéen interne (en B, fig. 179). On voit combien le vague de pareille description laissait de liberté pour faire rentrer dans le giron de la section de de Graefe nombre d'incisions qui n'avaient absolument rien à faire avec elle attendu qu'elles n'atteignaient pas l'idéal de linéarité (au maximum, 3/4 de millimètre de hauteur), et ne se trouvaient pas, comme la section du maître, entièrement placées comme lèvre externe de plaie, dans la partie non transparente de la cornée.

Deuxième temps. — Après avoir retiré le couteau, on passe un tampon de ouate imbibé de la solution de sublimé sur la plaie pour enlever le sang ; on ne procède à l'excision de l'iris que quand l'écoulement sanguin es complètement arrêté, ce qui peut prendre un certain temps lorsqu'on a fait un large lambeau conjonctival et que la section a fortement intéressé le canal de Schlemm. Ce nettoyage a encore l'avantage de compléter le prolapsus de l'iris qui fait saillie dans toute l'étendue de la plaie. On confie la pince à un aide qui tire l'œil en bas. Si un lambeau conjonctival a été formé, on a soin de le replier sur la cornée avec la pince, afin de mettre à jour le prolapsus iridien dans toute son étendue. On saisit alors l'iris, on développe en haut et en avant toute la partie herniée par une traction modérée, et on l'excise aussi exactement que possible. Si après cette excision on s'apercevait que, en donnant les deux coups de ciseaux, on ne s'était pas suffisamment rapproché des angles de la plaie, il faudrait compléter ce second temps par une nouvelle excision dans les points désignés, et cela pour éviter des enclavements iridiens fâcheux et rendre le champ pupillaire aussi libre que possible.

De Graefe s'efforçait, pendant cette excision, de la rendre aussi complète que possible par une traction exercée sur l'iris. La forme de la pupille était alors, lorsque la rentrée des parties non entamées s'effectuait bien, celle d'un cône à très large base. Combien on songeait peu à une réduction de l'iris, c'est ce que montrent péremptoirement les dessins publiés par de Graefe lui-même et ses élèves ; mais, comme on ne manquait pas d'avertissements sur les grands inconvénients des pincements de l'iris dans les angles de la plaie, on conseillait cette énorme excision comme garantie d'une bonne opération. Cette excision exacte paraît encore hanter l'esprit de certain élève du maître, qui, chose bien pratique, recommande l'anesthésie de l'iris par une injection d'une goutte de cocaïne dans la chambre antérieure, l'analgésie du prolapsus au moyen d'une aspersion directe ne lui paraissant pas permettre de suivre à la lettre, pour l'excision de l'iris, les règles du grand maître.

Troisième temps. — L'écoulement du sang qui suit l'excision de l'iris n'apporte pas d'entraves à l'opération, lorsqu'on a eu soin d'attirer suffisamment cette membrane au dehors et d'éviter une dialyse de la partie herniée pendant la section. Si toutefois l'épanchement de sang dans la chambre antérieure était assez considérable, il serait urgent de le faire écouler en entre-bâillant légèrement la plaie avec une curette de Daviel ou une spatule. L'opérateur reprend alors les pinces à fixer, et il introduit à plat le kystitome recourbé (fig. 177), en soulevant doucement la lèvre antérieure de la plaie ; il le conduit prudemment le long de la surface postérieure de la cor-

née jusqu'au voisinage du bord pupillaire inférieur. Arrivé là, on tourne le tranchant vers la cristalloïde et on l'incise le long du bord interne de l'ouverture pupillaire jusqu'à l'équateur du cristallin. On répète la même manœuvre le long du bord externe, afin d'arriver à ouvrir la capsule sous la forme d'un lambeau triangulaire étendu. Sur des malades tranquilles, on peut compléter l'ouverture en faisant glisser le kystitome le long de l'équateur du cristallin parallèlement à la plaie. Il faut se servir, pour ce temps de l'opération, d'un kystitome à tranchant très peu élevé, et proportionner exactement l'inclinaison qu'on donne au tranchant à l'épaisseur des masses corticales. S'il s'agit de cataractes régressives, il ne peut que trop aisément arriver que, faute d'un maniement très exact du kystitome, on accroche le noyau et qu'on luxe le cristallin. Lorsqu'on a affaire à des opacités capsulaires ou à une cristalloïde très résistante (condensation des masses corticales), on peut avoir recours, pour une dilacération étendue de la capsule qui est indispensable pour l'évacuation régulière du cristallin, à un petit crochet aigu ou aux pinces à pupille à griffes inférieures, ou mieux à une pince cystitome.

Un des grands inconvénients de la vraie section de de Graefe était d'embarrasser souvent l'opérateur par l'écoulement prolongé de sang qui remplissait la chambre antérieure et retardait l'ouverture exacte de la capsule. Beaucoup d'opérateurs ont, pour cette raison, déjà modifié l'emplacement de leur section.

Quatrième temps. — On applique le dos convexe de la curette de caoutchouc (fig. 178) sur le bord inférieur de la cornée, afin de faire entre-bâiller la plaie par une très légère pression, et de s'assurer que l'équateur du cristallin s'y présente. Cela fait, on tourne le bord supérieur de la curette contre la surface de la cornée, et l'on promène successivement ce bord de la partie inférieure de la cornée vers son milieu. Une légère pression exercée ainsi avec le dos de l'instrument sur la cornée, et très exactement proportionnée au mouvement de déplacement du cristallin, doit en quelque sorte accompagner le bord inférieur de la cataracte jusqu'à ce que celle-ci soit remontée vers le diamètre horizontal de la cornée ; le cristallin s'échappe alors spontanément, ou sa sortie peut être encore facilitée par une curette de Daviel appliquée par un aide contre son bord interne, une fois que les deux tiers de la cataracte ont dépassé la plaie. Cette manœuvre de refoulement du cristallin dispense très avantageusement de tout instrument de traction, et dispose moins à une déchirure de l'hyaloïde que les anciennes manœuvres, qui consistaient à exercer la pression au moyen de la pince à fixation et à faire entre-bâiller la plaie en déprimant la lèvre supérieure au moyen d'une curette. La combinaison du mouvement de refoulement susdécrit avec un entre-bâillement de la plaie par un aide ne présente généralement pas d'avantages et expose plus à une déchirure de l'hyaloïde. On combine les deux manœuvres lorsque le cristallin s'est un peu luxé ; l'aide déprime alors la lèvre supérieure avec la curette de Daviel, et l'opérateur

exerce la pression avec la curette en caoutchouc dans le sens opportun pour ramener le cristallin dans une bonne voie de sortie, et, pour ne pas encore compléter la subluxation, l'aide oppose pendant cette manœuvre une dépression convenable de la lèvre supérieure de la plaie. Dès que la sortie du cristallin a été opérée, on retire aussitôt les pinces et l'écarteur.

Cinquième temps. — Après avoir laissé reposer quelques instants le malade, et, par de douces frictions sur la paupière, réuni autant que possible les masses corticales dans le champ pupillaire, on procède à leur évacuation en faisant regarder le malade en bas, et en écartant très doucement les lèvres de la plaie au moyen de la paupière supérieure relevée, tandis qu'à travers l'inférieure on repousse vers la plaie toutes les parties opaques. Au besoin, on répète cette manœuvre à plusieurs reprises, tout en laissant se reproduire l'humeur aqueuse, pour faciliter la sortie des masses corticales. *Lorsque le champ pupillaire apparaît tout à fait noir*, on attend encore quelques instants, on évacue de nouveau l'humeur aqueuse, parfois mêlée d'un peu de sang, pour nettoyer complètement les bords de la plaie; puis on réapplique avec soin le lambeau conjonctival.

Pansement. — On place le bandeau compressif sur les deux yeux. On lève ce bandeau vingt-quatre heures après l'opération et de Graefe instillait ordinairement de l'atropine le deuxième ou troisième jour; ce chirurgien levait le pansement six heures après l'opération, mais nous nous décidions d'autant moins à troubler le repos du malade pendant les premières vingt-quatre heures, qu'il n'accusait aucune sensibilité dans l'œil opéré et que ce changement de bandeau est toujours un peu pénible. Le bandeau est renouvelé toutes les vingt-quatre heures et remplacé le troisième ou quatrième jour par un carré de soie flottant. Le malade ne reste couché que quarante-huit heures, et au besoin même vingt-quatre heures seulement. Ordinairement, vers la fin de la deuxième semaine, on permet une sortie, en ayant soin de faire porter des lunettes fumées au malade.

ACCIDENTS ET SUITES DE L'OPÉRATION

a. *Accidents.* — La *section* peut présenter quelques difficultés, surtout les premières fois qu'on pratique cette opération. Il peut arriver que, pendant que le couteau traverse la chambre antérieure, on accroche l'iris, et qu'en poussant imprudemment l'instrument on produise une dialyse, d'où un écoulement de sang qui gênerait singulièrement l'opérateur. C'est ici l'occasion d'insister sur la nécessité de conduire le couteau et de faire la section avec une extrême lenteur, ce qui permet alors de le retirer un peu pour le faire changer de position, lorsque, par exemple, il s'est engagé dans l'iris ou qu'on a choisi le point de contre-ponction trop en avant dans la cornée ou trop en arrière dans la sclérotique. Un très faible mouvement de

retrait du couteau détermine un écoulement d'humeur aqueuse si minime sous la conjonctive, qu'on n'a pas pour cela à craindre le transport de l'iris au-devant du tranchant de l'instrument (1).

Il peut arriver que la section soit trop peu étendue, qu'elle tombe trop dans la cornée ; nous conseillons alors, avant de procéder à l'iridectomie, d'élargir la plaie au moyen de ciseaux coudés, et de ne pas remettre cet élargissement après l'ouverture de la cristalloïde, car un prolapsus du corps vitré devient alors de plus en plus imminent.

Si la section est trop large et que la lèvre externe soit entièrement dans la sclérotique, on est d'abord beaucoup plus gêné par l'écoulement sanguin, ce qui apporte un retard pénible à l'opération. Comme ici toute pression mal dirigée sur le globe doit être évitée avec le plus grand soin, nous conseillons en pareille circonstance de ne pas remettre à l'aide la pince à fixer pendant le deuxième temps de l'opération, mais de lui faire plutôt couper l'iris. Inutile de dire que les manœuvres d'expulsion facilitées, du reste, par la largeur de la section, nécessitent ici une attention toute particulière et qu'on fait toujours bien de retirer après la section de l'iris écarteur et pince à fixation.

Fig. 182.

Nous ne nous arrêtons pas aux accidents qui peuvent survenir pendant l'excision de l'iris et l'ouverture de la cristalloïde, pour arriver immédiatement à celui qui peut se présenter le plus aisément pendant la sortie du cristallin, c'est-à-dire le *prolapsus du corps vitré.* De Graefe avoue lui-même avoir eu, dans la première série de ses opérations, une perte de corps vitré sur huit cas ; un semblable accident s'est présenté chez M. Arlt une fois sur sept cas, dans notre propre pratique (pendant les trente premières opérations) une sur six, et chez M. Knapp une fois sur quatre. Plus tard, de Graefe affirma qu'il n'a plus eu de perte de corps vitré qu'une fois sur vingt-cinq et même cinquante cas. Cette diminution dans la fréquence de la perte du corps vitré s'explique par le fait que de Graefe lui-même avait abandonné les sections très périphériques, et dont l'emplacement dans la partie non transparente de la cornée avait absolument quelque chose d'effrayant.

La perte du corps vitré peut se présenter avant l'excision de l'iris et l'expulsion du cristallin, ce qui constitue alors un accident très inquiétant. Ordinairement il survient pendant une manœuvre mal dirigée du kystitome ; nous conseillons alors, non d'avoir recours au crochet recourbé de de Graefe (2) pour faire sortir le cristallin, vu que le maniement de cet instrument de-

(1) L'étendue qu'on peut donner au retrait du couteau se voit par le fait suivant : M. Mooren (*Ophthalm. Beobachtungen*, p. 236) s'aperçoit, après la contre-ponction, que le tranchant du couteau, au lieu de regarder en haut, est tourné en bas. Ce chirurgien retire alors complètement le couteau pour le réintroduire. On peut même exécuter cette manœuvre en ne faisant sortir le couteau qu'à moitié.

(2) Dans les premiers temps que de Graefe exécutait son extraction, il se servait pour la sortie du noyau constamment d'un crochet recourbé (fig. 182).

mande un exercice qu'on a trop rarement l'occasion de faire, mais d'introduire tout de suite derrière le cristallin une curette de Critchett, et de faire aussitôt l'extraction de la cataracte.

Le prolapsus du corps vitré qui se produit immédiatement après la sortie du cristallin est certainement moins important; mais il rend presque impossible l'évacuation complète des masses corticales, car le nombre des cas où, malgré un prolapsus du corps vitré, on pourrait, suivant le conseil de de Graefe, ramener par de douces pressions les masses corticales dans le champ pupillaire et les faire sortir en même temps qu'une petite quantité du corps vitré, sera certainement bien limité.

On s'explique la fréquence de l'accident dont nous parlons, si l'on jette un coup d'œil sur la figure 180 (p. 957), qui représentent l'emplacement des sections Graefe, Arlt, Critchett, et sur la section figure 189 (p. 972), qui donne l'emplacement du cristallin après la sortie de l'humeur aqueuse. En calculant les diamètres de la cornée et du cristallin, on verra que ce dernier, étant exactement appliqué contre la surface postérieure de la cornée, et n'ayant pas subi de déplacement, la section interne devient, dans le cas le plus favorable, tangentielle au bord supérieur du cristallin. Si la section a été exécutée périphériquement (de Graefe, Knapp), elle reste même à une distance évidemment très minime au-dessus du bord supérieur du cristallin. L'iris étant donc excisé, c'est la zonule qui, pendant l'ouverture de la cristalloïde, et jusqu'au moment où l'équateur du cristallin s'est engagé dans la section, supporte à elle seule la pression et retient le corps vitré. Ce n'est donc que grâce seulement au peu de tendance de la plaie à s'entr'ouvrir spontanément, et à la coaptation exacte de ses bords aussitôt que cesse toute pression anomale, que l'issue du corps vitré devient moins fréquente. D'un autre côté, ces réflexions engagent de nouveau à insister sur la nécessité qu'il y a de suivre *à la lettre* les divers temps de l'opération, et surtout celui de la sortie du cristallin, en disposant d'une grande habileté opératoire et de malades tranquilles ou anesthésiés, si l'on veut arriver à une statistique aussi heureuse que celle que présente de Graefe.

b. *Suite de l'opération.* — Ce qui a évidemment beaucoup contribué à répandre l'opération de de Graefe, c'est la facilité merveilleuse avec laquelle se guérissent les yeux sur lesquels le dégagement du cristallin a été aisé et où tous les temps de l'opération se sont passés régulièrement. D'un autre côté, il est pour nous un fait certain, c'est que, tandis que le procédé combiné de Jacobson, ainsi que celui de de Graefe, réduit de plus de moitié le nombre des suppurations, grâce à une coaptation plus exacte de la plaie rendue ainsi moins apte à être infectée, la pureté des résultats opératoires a souffert et les ophthalmies sympathiques inconnues des anciens ont fait leur triste apparition dans la pratique ophthalmologique, fait que nous discuterons tout à l'heure.

La guérison s'effectue habituellement dans cette opération avec une très

grande facilité, pour ce qui concerne la réunion de la plaie, et les accidents provenant de ce côté se montrent très promptement. Il est bien rare que le troisième jour de l'opération étant écoulé, on ait encore la suppuration par infection à redouter. Parmi ces accidents tardifs et rares, il faut avant tout signaler des hémorrhagies dans la chambre antérieure, qui peuvent se répéter à des intervalles plus ou moins rapprochés.

La complication la plus fréquente qui peut suivre l'extraction linéaire combinée consiste dans le développement d'une iritis, ou irido-choroïdite, qui, à leur début, présentent les caractères mixtes de la forme séreuse et plastique. Après que l'inflammation a persisté de six à huit jours, le caractère des inflammations plastiques se dessine de plus en plus nettement, et l'éclaircissement de l'humeur aqueuse, de même que la disparition des dépôts sur la membrane de Descemet, permettent bientôt de juger si le résultat ordinaire de cette inflammation se développera ou non, c'est-à-dire s'il surviendra une occlusion pupillaire complète, ou si l'on aura simplement affaire à des dépôts plus ou moins considérables dans le champ pupillaire avec synéchies postérieures multiples. Le plus souvent, pour ne pas dire toujours, ces irido-choroïdites résultent d'un enclavement capsulaire ou iridien.

Combien, pour des opérateurs malheureux, la constitution du sujet n'a-t-elle pas dû, en pareil cas, expliquer un accident purement local et mécanique, et nous croyons devoir encore insister sur la nécessité de ne pas pronostiquer trop favorablement des cas qui, passant par les phases d'une irido-choroïdite, ont été suivis d'une occlusion *complète* de la pupille. Nous avons l'entière conviction que les opérations secondaires, consistant dans l'incision de l'iris, donnent ici, lorsqu'on prend soin de surveiller ses malades, des résultats bien moins favorables que dans l'occlusion pupillaire ayant suivi une extraction à travers une section moins périphérique, où l'œil n'a pas, pendant de longs mois, passé par des inflammations qui ont oblitéré non seulement les ouvertures pupillaires naturelle et artificielle, mais les a même fait dévier de leur emplacement normal jusqu'à les confondre avec la cicatrice de l'incision scléro-cornéenne. Je comprends donc fort bien que des opérateurs qui ont suivi à la lettre les prescriptions de de Graefe pour ce qui concerne son opération, aient pu dire que dans le cours ultérieur l'occlusion du trou pupillaire formé par simple incision, se ferme généralement par une croûte de tissu cellulaire (*Traité* de Michel, p. 387). L'iritomie *simple* ne peut en réalité plus rien faire, ou peu de chose, sur des yeux pareillement désorganisés, mais ces désorganisations fréquentes, lorsque des irido-choroïdites se sont développées après des opérations pures de de Graefe, sont heureusement fort rares après les extractions à lambeau et surtout celles non combinées qui fournissent une garantie contre les enclavements capsulaires si désastreux.

Quel est le chiffre des résultats opératoires d'après la méthode opératoire de de Graefe? Lorsqu'on prend dans la statistique la moitié des cas qui ont nécessité une opération secondaire, comme devant être rangés après un

certain laps de temps parmi les insuccès complets, nous arrivons, en compulsant les chiffres, au résultat suivant :

De Graefe (*Klinische Monatsbl.*, t. VI, p. 17) signale 90,4 pour 100 de résultats immédiats, 2,8 pour 100 de pertes immédiates et 6,8 pour 100 de résultats incomplets.

De Arlt indique 5 à 5 1/2 pour 100 de perte immédiate ; 10 pour 100 de cas qui nécessitent une opération secondaire, dont cinq (suivant nous) se classent finalement parmi les pertes complètes.

On voit donc qu'il n'obtient que 85 pour 100 de résultats immédiats, e 90 pour 100 de résultats définitifs. Nous avons fait fort peu d'opérations pures de de Graefe, attendu que nous adoptâmes presque de suite après l'introduction de sa méthode, un lambeau de 2 millimètres de hauteur, à extrémités sclérales. Sur 1107 opérations pratiquées depuis janvier 1869 à décembre 1874, notre statistique nous donne 2,2 pour 100 de suppurations et 4,27 pour 100 d'occlusions pupillaires. On voit qu'entre la statistique de de Graefe et la nôtre, la différence ne porte que sur les irido-choroïdites consécutives.

Parmi les suites de l'extraction linéaire combinée, nous devons ranger les petits prolapsus de l'iris qui se font vers les angles de la plaie ; cet accident est, de l'aveu de de Graefe lui-même, inévitable, car, comme il dit, malgré tous les soins qu'on peut apporter à bien exciser l'iris, « il n'est pas possible d'éviter toujours, et surtout dans des yeux relativement durs, l'enclavement de l'iris ». Même ceux qui, comme nous, ont apporté tant de soin dans la réduction de l'iris par l'introduction de l'ésérine et les manœuvres avec la spatule de caoutchouc, doivent reconnaître la vérité de ce fait, qui plaide si éloquemment contre un emplacement trop périphérique de la section.

Lorsque cette membrane se prend dans les angles de la plaie, elle a pour résultat immédiat une dilatation incomplète de la pupille par l'atropine, une rétention sous l'iris des masses corticales dans la partie opposée à la section, ce qui prédispose à l'apparition des phénomènes irritatifs. Mais les conséquences fâcheuses du prolapsus de l'iris se montrent bien plus pendant la période de cicatrisation qui se prolonge et laisse l'œil bien plus longtemps sensible. En outre, la pupille change de forme d'une façon très défavorable pour la vision, en ce qu'elle constitue un arc de moins en moins élevé, à mesure que la rétraction cicatricielle s'opère, ou même que de petits staphylômes se développent près des angles de la plaie. Nécessairement la pupille, en se déplaçant, quitte les parties centrales de la cornée les mieux disposées pour la vision, et se transporte vers des parties plus périphériques et d'autant moins aptes à une vision nette, que leur courbure a subi un changement plus ou moins sensible. Un astigmatisme considérable en est la conséquence nécessaire.

Lorsqu'on explore attentivement à l'éclairage pareils yeux, on peut aisément se convaincre que l'enclavement de l'iris n'est pas exclusivement

en jeu, mais que c'est surtout la capsule soudée à l'iris qui s'est enclavée et l'attire vers la cicatrice. Ces enclavements capsulaires que M. Horner a surtout signalés comme un principal danger pour la transmission d'une irritation prolongée sur l'œil congénère, explique aussi la persistance de l'inflammation. L'iris tiraillé seul vers les angles finit, après un temps plus ou moins long, par s'atrophier et par ne plus transmettre aucune traction sur les parties avoisinantes. Mais il n'en est pas ainsi lorsque la capsule soudée en plan sur une large surface de la portion opposée de l'iris vient par sa propre rétraction, ainsi que par celle de la cicatrice, attirer le diaphragme iridien vers les parties anciennement incisées.

HISTORIQUE

Comme auteurs de la section linéaire, il faut regarder Saint-Yves (1707) et Pourfour du Petit (1708), qui, il faut le dire, ne se servirent de ce procédé que pour extraire des cristallins tombés dans la chambre antérieure ou des débris de cataracte. C'est à tort qu'on a prétendu que Siegward, Palucci et Wardrop auraient fait des extractions linéaires, lorsqu'il ne s'agit que d'incisions à lambeau peu élevé et plus ou moins anguleux. A partir du milieu du siècle dernier, l'extraction à lambeau introduite par Daviel fut donc la méthode générale, et ce n'est qu'au commencement de ce siècle que Gibson (1811) tenta de généraliser une incision linéaire pour extraire des cataractes molles ou ramollies par une discission préalable. Gibson ponctionna la cornée à une ligne de distance de son bord avec un couteau à cataracte, et donna à la plaie, en enfonçant l'instrument, une étendue de 3 lignes. Travers (1814) fit quelques années après sortir, par une extraction linéaire (*quater section*), des cataractes qu'il avait préalablement luxées et incomplètement broyées en pénétrant avec une aiguille, séance tenante, à travers la sclérotique. Plus tard il attaqua par le même procédé des cataractes molles et demi-molles, sans lésion préalable, en se servant du couteau pour l'ouverture de la capsule et en réservant les cataractes dures pour l'extraction à lambeau. Indépendamment de Gibson, Frédéric Jäger (1812) recommande son extraction partielle pour les cataractes capsulaires, opération qui avait été, dans un cas isolé, faite dans le même but par Palucci. C'est Fr. Jäger et Gibson qui donnèrent à ce mode d'extraction le nom de linéaire.

Vers le milieu de ce siècle, Desmarres (1) tenta de répandre l'extraction linéaire pour des cataractes consistantes, en essayant de broyer, au moyen de la curette de Daviel, le noyau contre la surface postérieure de la cornée. C'est ce procédé un peu brutal, et le plus souvent suivi d'accidents sérieux, qui eut, nous le pensons, l'avantage d'inspirer à de Graefe l'idée (2) de combiner l'iridectomie à l'incision linéaire.

Cet auteur y fut conduit en réfléchissant que la portion de l'iris contiguë à la plaie était justement ce qui s'opposait à l'introduction de la curette en arrière du noyau, et que, d'ailleurs, ce temps de l'opération devait être constamment suivi de la contusion de cette membrane en ce même point, surtout lorsqu'on s'attachait, à l'exemple de Desmarres, à pratiquer le broiement de la cataracte. Nous avons déjà insisté (p. 958) sur ce que de Graefe revendique hautement, pour son opération, la qualité de linéaire : « La hauteur dépasse ordinairement à peine 2/3 à 3/4 de millimètre, *mais jamais 1 millimètre*, ce qui, sur une section de 10 à $10^{mm},5$, est assez insignifiant. » Dans la lettre que de Graefe nous adressa (voy. *Chirurgie oculaire*, p. 33), notre maître s'exprime ainsi sur la naissance de son procédé : « A mon avis, ce que la nouvelle méthode offre de neuf, c'est qu'elle représente la conclusion d'études qui me sont *propres*, aidées, sous bien des rapports, par d'autres travaux, sans que pour cela elles cessent de m'appartenir. Ces études avaient pour but la réduction de la hauteur du lambeau, pour principe la recherche d'une linéarité aussi grande que possible, tout en donnant à la section les

(1) *Clinique européenne*, 1859, n° 8.
(2) *Archiv für Ophthalmologie*, t. V, A. 1, S. 161.

dimensions nécessaires pour la sortie facile du cristallin. Ces recherches m'engagèrent à me rapprocher de la périphérie, parce que, pour la réalisation de ces principes, on ne trouve les conditions géométriques nécessaires que dans le bord sclérotical (*Scleralbord*). La pensée qu'en ce point, pour des raisons anatomiques, la cicatrisation s'obtiendrait plus aisément, était loin de moi; aussi n'a-t-elle *historiquement* contribué en rien à la technique de l'opération. Mais je ne me suis pas moins réjoui de ce que cette idée que Jacobson a poursuivie avec tant de mérite ait été, dans la méthode actuelle, respectée. Je ne doute pas non plus que l'on aurait pu arriver, par un autre chemin, à la nouvelle méthode (que Jacobson a lui-même adoptée, ainsi que vous pouvez le voir dans les *Archives*), et vous lirez probablement bientôt un petit travail de moi sur ce sujet. Mais l'*histoire* ne demande pas comment on aurait pu arriver à une chose, mais bien comment on y est arrivé, et, sous ce rapport, je dois toujours placer en première ligne la poursuite stricte du principe de la linéarité. L'emplacement périphérique étant la conséquence forcée du *postulatum* géométrique, l'*iridectomie* la condition *sine qua non*, en partie aussi parce que la guérison impliquait d'autant plus forcément un prolapsus iridien que la plaie occupait un emplacement plus périphérique. »

On le voit clairement, la poursuite des avantages d'une bonne coaptation, d'une absence d'entre-bâillement spontané des sections linéaires, ainsi que l'école de Paris avait maintes fois mis de Graefe à même de le constater, lorsqu'il vit des yeux malmenés par le procédé de broiement se guérir sans suppuration, le poussaient à soustraire à l'extraction à lambeau la grande majorité des cataractes pour les faire rentrer dans le giron de l'extraction linéaire. Lorsqu'on voit avec quel acharnement notre maître revendique, pour son opération, le principe de la linéarité, on ne comprend guère comment la plupart de ses successeurs s'obstinent à ranger dans sa méthode ce qu'il aurait été le premier à répudier. C'est donc bien en tête de l'extraction *linéaire* que le nom de de Graefe doit figurer dans l'histoire de l'opération de la cataracte, de même que celui de Daviel pour l'extraction à lambeau.

De Graefe a tout d'abord apporté à l'extraction linéaire simple les modifications suivantes :

1° Il fit la section tout près du bord de la cornée, du côté de la tempe, comme s'il se proposait de pratiquer une iridectomie. La section comprenait un quart de la circonférence de la cornée, et, pour ce motif, était exécutée avec un large couteau lancéolaire. Il agrandit, au reste, la section, en élevant ou en abaissant la pointe du couteau, au moment où il le retirait.

2° Dans le second temps, il excisa une portion de l'iris qui n'occupait pas toute l'étendue de la section, et ne dépassa guère son tiers moyen.

3° Le troisième temps consiste à ouvrir la capsule avec le kystitome, en prenant soin de diviser cette membrane dans toute l'étendue comprise entre le bord de la pupille et la lèvre interne de la plaie cornéenne. On alla alors avec le kystitome jusqu'au voisinage de l'équateur du cristallin, protégé lui-même par la lèvre interne de la plaie de la cornée. L'opérateur ne dut rien faire sans être certain d'avoir divisé largement la capsule, ce qu'il reconnut à une dilatation assez brusque de la pupille, au moment où les masses corticales ramollies s'échappent de l'ouverture capsulaire.

4° Le quatrième et dernier temps de l'opération consista à saisir le noyau au moyen d'une curette de Daviel, plus large que celle dont on fait habituellement usage et plus tranchante à son extrémité. On fit glisser cet instrument dans l'épaisseur des masses corticales postérieures, en arrière du noyau, jusqu'au delà de son pôle postérieur; puis on en abaissa légèrement le manche, afin d'appliquer doucement la curette contre le noyau.

On reconnaîtra sans peine que cette méthode d'extraction à curette n'est pas sans participer aux reproches adressés au violent procédé par broiement de Desmarres; M. Waldau (Schuft) (1) y apporta des modifications en changeant la forme de la curette, pour lui permettre de saisir le noyau avec plus de facilité, et tenta, pour sa part, d'éliminer de l'extraction linéaire modifiée les manœuvres irritantes et dangereuses qui avaient pour objet, avant lui, de broyer la portion consistante de la cataracte, avant ou pendant l'extraction.

Nous donnons (fig. 183 et 184) le dessin des curettes les moins volumineuses de M. Waldau, vues de face et de profil. Elles sont d'argent malléable, ce qui permet de les courber

(1) *Die Auslöfflung des Staares, ein neues Verfahren*, von Dr Schuft. Berlin, in-8°, 1860.

à volonté. Elles ont toutes des dimensions excessives, et n'auraient jamais dû entrer dans la pratique.

La section de M. Waldau est située du côté de la tempe et distante du bord cornéen de 1 millimètre. Du reste, ce chirurgien n'a pas modifié les trois premiers temps de l'opération de de Graefe. Le changement qu'il y fit subir a exclusivement rapport au mode de maniement de la curette. Il introduisit cette dernière dans la plaie, à peu près perpendiculairement à sa direction, et la fit glisser dans les masses corticales postérieures, en arrière du noyau, qu'il embrassa aussitôt dans sa presque totalité. Cela fait, il plaça la curette dans une direction horizontale qu'il ne dépassa point, afin de ne pas comprimer le noyau contre la cornée; en effet, la résistance de cette membrane suffit amplement à maintenir dans la cuiller le noyau de la cataracte et à l'empêcher de la quitter, lorsqu'on l'attire hors de l'œil. Si l'on a soin d'observer toutes ces précautions, et si l'on donne à la plaie de la cornée une longueur suffisante, le noyau peut être extrait en totalité, sans subir la moindre fragmentation, comme il arrive si facilement avec la curette de Daviel, usitée par M. de Graefe.

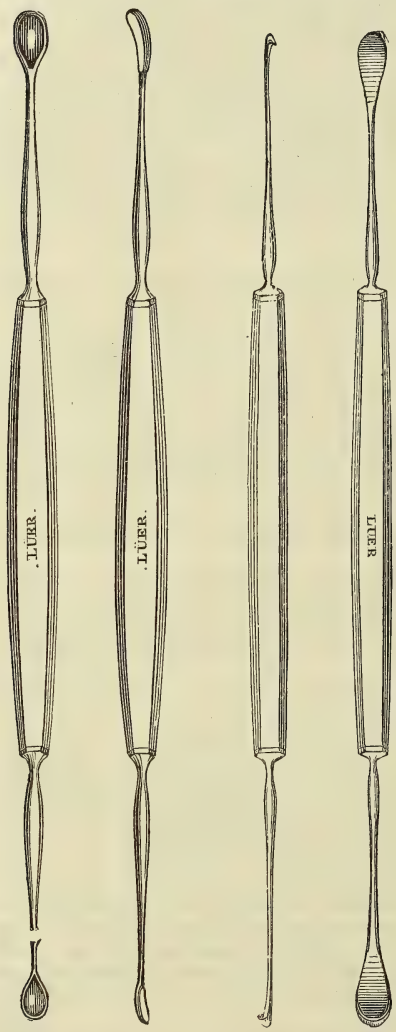

Fig. 183, 184, 185, 186.

Ce simple exposé suffit à montrer que la modification imaginée par M. Waldau a principalement pour but de diminuer les violences exercées contre les membranes antérieures de l'œil, pendant l'extraction du noyau; mais on conçoit en même temps que l'augmentation de volume apportée à la curette et la nécessité de l'introduire plus profondément que celle de Daviel, soient la source de nouveaux dangers, en menaçant de comprimer la portion de l'iris opposée à la plaie de la cornée, entre la face postérieure de cette membrane et le noyau, lorsqu'on attire ce dernier au dehors.

Ces considérations ont démontré l'opportunité de modifications nouvelles dans l'appareil instrumental et le mode opératoire, et c'est à Critchett (1) et Bowman (2) qu'elles reviennent.

Ces ingénieux chirurgiens donnèrent à la plaie de la cornée des dimensions plus considérables et y introduisirent des curettes bien moins épaisses que celles de M. Waldau. Comme on le voit (fig. 185 et 186), l'instrument de Critchett est complètement plat et n'a de rebord qu'à son extrémité, pour fixer le noyau au moment de l'extraire. Comme le couteau de de Graefe, il a survécu à l'opération pour laquelle il était destiné, et cette curette est évidemment une des meilleures que renfermera toujours l'arsenal ophthalmologique.

(1) Voy. *Annales d'oculistique*, t. LII, p. 115.
(2) *Ophthalm. Hosp. Rep.*, t. IV, p. 337.

Les temps de l'opération de Critchett et Bowman ne diffèrent pas notablement de ceux que nous venons de décrire; toutefois ces chirurgiens se servaient, pour la section, d'un couteau lancéolaire coudé (fig. 187) qu'ils introduisaient au bord de la cornée même et à l'extrémité supérieure du diamètre vertical de cette membrane. Ils opéraient ainsi dans le but de dissimuler en arrière de la paupière supérieure la pupille artificielle qu'ils pratiquaient. Cette manière de procéder réduit presque à rien les désavantages que l'agrandissement de la pupille peut présenter au point de vue fonctionnel; mais, d'un autre côté, elle soulève des difficultés pratiques assez sérieuses, en forçant l'opérateur à n'employer que des instruments courbes.

Fig. 187.

Le couteau ayant pénétré jusqu'à son coude, à travers le bord supérieur de la cornée, de manière à sectionner, comme dans le procédé primitif, le demi-quart de la circonférence de cette membrane, Critchett, après l'avoir retiré, introduisit par la plaie, si le noyau est volumineux, l une des branches des petits ciseaux (fig. 176, p. 956), au moyen desquels il agrandit la plaie. Cette ouverture coupe alors un peu plus du tiers de la circonférence cornéenne, se rapproche d'une section à lambeau de faible dimension, et présente, au delà des points extrêmes de l'incision linéaire, des angles obtus très ouverts.

L'excision de l'iris, l'ouverture de la capsule (M. Bowman insiste sur une ouverture aussi complète que possible de la cristalloïde), le maniement de la curette, à laquelle on devait imprimer au préalable une courbure qui permettait d'éviter la rencontre du bord orbitaire supérieur, s'exécutaient absolument comme dans le procédé de M. Waldau. On évitait donc avec soin toute fragmentation du noyau et toute compression exagérée de ce dernier contre la face postérieure de la cornée. Au reste, il est facile de surveiller, dans les moindres détails, l'accomplissement des précautions ci-dessus indiquées, attendu que l'ouverture, relativement restreinte, de l'œil, permet, aussi bien que dans les procédés de de Graefe et Waldau, de faire maintenir les paupières au moyen d'écarteurs et de fixer le globe oculaire pendant toute la durée de l'opération.

Nous ne citons que pour mémoire le procédé d'aberration de Küchler, qui seul fait une véritable section linéaire à travers le diamètre horizontal de la cornée et celui de Notta, qui détache en ligne droite le tiers supérieur du tiers moyen de la cornée.

C'est à peu près à l'époque où le perfectionnement de l'extraction linéaire fut poursuivi avec tant de zèle par nos confrères anglais, que M. Jacobson publia ses remarquables travaux sur l'extraction à lambeau combinée, en insistant sur les avantages d'une section scléroticale comparativement aux sections pratiquées jusqu'alors dans la cornée. Le désir d'échapper aux inconvénients d'une large pupille pratiquée en bas, d'utiliser les avantages incontestables d'une section présentant la plus grande linéarité possible, de profiter des perfectionnements apportés à l'extraction linéaire par Critchett et Bowman, fit concevoir à de Graefe l'idée de son extraction linéaire combinée, opération qui présentait sur l'extraction à grand lambeau l'avantage de pouvoir permettre pendant tous les temps de l'opération l'emploi de l'écarteur et de la pince à fixation et avait sur les extractions linéaires combinées usitées jusqu'alors, celui de pouvoir se passer des instruments à traction.

Le chemin qui a été fait depuis et qui a fait complètement renoncer à cet idéal de linéarité de section, n'a certainement pas été infructueusement parcouru, mais il ne l'a pas été non plus sans que les malades aient laissé un nombre considérable de victimes sur ce champ de bataille tout pacifique pourtant; car il ne faut pas oublier que du temps des extractions linéaires à curettes les résultats des opérations obtenus immédiatement étaient descendus à 72 pour 100 de 85 pour 100 qu'avaient eus de bons opérateurs avec l'extraction à lambeau. Aussi l'expérience n'est-elle plus à refaire à jamais. Nous ne doutons pas un moment que l'extraction linéaire combinée de de Graefe, qui a eu un si grand retentissement, qu'actuellement encore elle

figure nominativement en tête de la plupart des statistiques publiées dans les rapports cliniques, sera prochainement rangée dans la partie historique de la chirurgie oculaire. Du reste, avec la pureté de son principe, cette opération, même par son auteur, n'a été exécutée que fort peu souvent, et actuellement, la plupart des opérateurs, faisant l'extraction à faible lambeau, affublent leur procédé du nom de de Graefe, dès qu'ils le combinent à une excision de l'iris.

ARTICLE XI

EXTRACTION A GRAND LAMBEAU

Nous débutons par la description à *grand* lambeau, ainsi qu'elle a été généralement pratiquée jusqu'à il y a vingt-cinq ans, telle que nous l'avons vu exécuter par nos maîtres : les Jäger, Arlt, de Graefe, les Sichel et Desmarres, et comme elle était sortie de la grande école de Vienne fondée par Beer, après avoir subi jusqu'au début de ce siècle encore de nombreuses variantes au point de vue de l'exécution et de l'instrumentation. La partie historique, ajoutée à cet article, nous permettra de suivre, depuis l'inventeur de la méthode, c'est-à-dire depuis Daviel, les phases parcourues jusqu'à l'époque de son délaissement presque complet en faveur de la section linéaire combinée de de Graefe, et les modifications ultérieures de cette méthode qui, peu à peu, ont conduit à un lambeau d'une hauteur de plus en plus élevée, pour arriver finalement au procédé tiers, à l'extraction à petit lambeau.

Dans le mode de description de l'extraction à grand lambeau, nous aurons à nous occuper de trois différentes méthodes, qui sont : A. l'extraction à lambeau simple; B. l'extraction à lambeau combinée; C. l'extraction à lambeau combinée, sans ouverture de la cristalloïde.

Fig. 188.

A. — EXTRACTION A GRAND LAMBEAU SIMPLE.

Les instruments nécessaires pour cette opération sont :

Une pince à fixation ;

Un couteau à cataracte à tranchant droit (ancien modèle de Beer), ou courbe (fig. 188) (comme celui de White Cooper et comme ceux que M. Zehender (1) a proposés);

Un couteau mousse droit;

Un kystitome;

Des pinces à pupille;

(1) Nous renvoyons, pour la démonstration des avantages qui résultent de l'emploi d'un couteau à tranchant convexe, à un article fort judicieux que M. Zehender a publié dans son journal (*Klinische Monatsblätter*, t. II, p. 73).

Des ciseaux à branches courbes ou des pinces-ciseaux;

Un fort crochet pointu pour saisir la cataracte en cas de luxation du cristallin, crochet très avantageusement remplacé par la curette de Critchett (fig. 186).

Premier temps de l'opération. — Le malade étant couché, on bande celui des yeux qui ne doit pas être opéré, et faisant fixer solidement par un assistant la tête du patient, on confie à l'aide l'écartement des paupières. La paupière supérieure doit être maintenue de telle sorte que son cartilage tarse soit refoulé sous le rebord orbitaire, et que son bord ciliaire soit fixé près de ce rebord osseux par la pulpe du doigt indicateur.

Dans cette position, la paupière ne peut ni descendre ni basculer autour de son axe horizontal; d'ailleurs le médius de la même main, en appliquant l'orbiculaire contre le bord supéro-externe de l'orbite, résiste aux contractions involontaires auxquelles ce muscle est si sujet. Un bon aide doit s'appliquer soigneusement à n'exercer aucune pression contre le globe de l'œil lui-même, soit de la main droite, soit de la gauche, avec laquelle il abaisse et maintient la paupière inférieure, en appliquant l'extrémité du doigt sur le bord ciliaire de cette dernière.

Cela fait, l'opérateur saisit avec les pinces à fixation un pli de la conjonctive voisin du bord interne de la cornée, et situé soit au-dessus, soit au-dessous du point où il doit faire la contre-ponction, suivant qu'il pratique la kératotomie inférieure ou supérieure. Les dimensions du lambeau doivent être constantes ; car l'extraction à lambeau n'est, à proprement parler, applicable qu'aux cataractes séniles dont le noyau dépasse de beaucoup en volume les masses corticales opaques.

Il convient de faire le lambeau, si l'on s'en veut tenir à l'ancienne méthode, dans la cornée même (Richter, Beer, Arlt, Desmarres), en lui donnant les dimensions de la moitié ou un peu plus de la moitié (Beer, Desmarres) de cette membrane. Pour cela, on pousse le dos du couteau dans la direction du diamètre horizontal, aux extrémités duquel on fait ainsi la ponction et la contre-ponction, *en deçà* du limbe conjonctival et tout près de lui. Si au contraire on adhère à la méthode de Jacobson, d'après laquelle on porte la section plus périphériquement, on pénètre, en dehors du limbe conjonctival, à 1/2 millimètre de la jonction de la cornée avec la sclérotique, en tenant l'instrument parallèle au diamètre cornéen horizontal et à 1 millimètre au-dessus ou au-dessous de ce dernier. Toute la section tombe ici dans la partie non transparente de la cornée.

Cet emplacement périphérique de la plaie a, comme on le voit figure 189, pour avantage principal de faciliter la sortie de la cataracte en se prêtant à une fort bonne coaptation; car, si l'on fait la section soit en B, soit en C, l'axe du cristallin qui, une fois l'humeur aqueuse écoulée, vient s'appliquer contre la cornée, doit, au moment où cet organe sort de l'œil, occuper la position BB′ ou CC′. Consécutivement, le bord du cristallin opposé à la section se renverse d'autant plus en arrière que le sommet de cette section est plus près du centre de la cornée. Or, pendant ce mouvement de bascule du cristallin, la zonule de Zinn est exposée à se rompre, d'où s'ensuit une hernie du corps vitré. Si, au

contraire, la section (A) est tangentielle au limbe conjonctival (voy. fig. 189), le cristallin, chassé en avant, n'a en quelque sorte, pour sortir, qu'à exécuter un mouvement de glissement, attendu que l'axe (XX) vertical de cet organe tombe à peu près dans la plaie. D'ailleurs, l'issue de la cataracte est encore bien plus facile après l'excision d'une portion (ED) de l'iris (fig. 189). Si l'on tient compte de l'épaisseur de la cornée, on remarque que dans les cas où la cataracte est dure et volumineuse, la largeur de la plaie interne n'est suffisante qu'à la condition que l'externe soit tout à fait périphérique. En effet, les points d'immergence du couteau dans la chambre antérieure étant éloignés tous deux d'un millimètre des points où le couteau a pénétré dans la cornée et en est sorti, on comprend que, si ces derniers ont été choisis à un millimètre, par exemple, en dedans du bord cornéen, l'ouverture de la chambre antérieure ne doive commencer à chaque extrémité de la section qu'à 2 millimètres en deçà de la ligne de jonction de la cornée avec la sclérotique. Si nous déduisons maintenant ces 4 millimètres de la longueur moyenne du diamètre horizontal de la cornée, qui est de 12 millimètres, il ne reste plus que 8 millimètres pour la longueur de l'ouverture interne, au travers de laquelle doit passer, dans certains cas, un cristallin dont le diamètre mesure jusqu'à 8 millimètres et plus. En pareille circonstance, il faudrait, comme on peut en juger par la considération précédente, une section très périphérique, c'est-à-dire exactement située à la jonction de la cornée avec la sclérotique, et ayant pour base le diamètre horizontal de la cornée. On pensait autrefois avec M. Jacobson qu'il existait dans cette situation de la section, en raison de la vascularité que présente cette région comparativement aux parties moins périphériques. des conditions de cicatrisation plus favorables. Ce qui a conduit à cette supposition, c'est qu'en réalité les conditions d'une greffe rapide sont favorisées parce que les lambeaux s'appliquent d'autant mieux, qu'ils s'éloignent davantage par leur sommet du centre de la cornée. Dans les mensurations que M. Steffan a publiées (*Erfahrungen und Studien über Staaroperationen*, 1876, p. 18), cet auteur donne des résultats qui, sans comporter autant de détails, étaient contenus dans cette note.

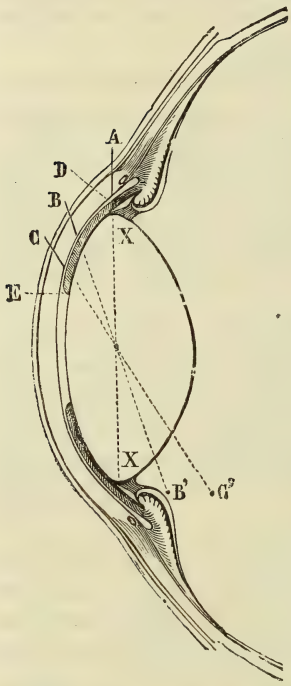

Fig. 189.

Si l'on veut se reporter encore une fois à notre figure 189, on se rendra aisément compte que des sections qui tombent éloignées du sommet en B et C dans la cornée même donneraient en quelque sorte presque fatalement une issue du corps vitré, consécutivement au fort mouvement de bascule qu'exécuterait un cristallin dur, noir; car la zonule ne se prêterait pas à une extension équivalente de X à C (fig. 189), attendu que jusqu'au moment du dégagement du cristallin de sa capsule la partie équatoriale de la capsule se transporte avec la zonule vers le point de sortie de la cataracte. Et c'est aussi ce qui arrive lorsqu'on veut extraire une cataracte formant un corps solide, une cataracte noire, à travers une section médiane. Ce qui permet que pareilles sections réussissent en beaucoup de cas, c'est que l'emplacement qu'elles occupent correspond au sommet du noyau, souvent peu volumineux, et qui seul fait un mouvement de bascule en se décortiquant.

On saisit le couteau de la main droite, de manière à appliquer la pulpe du médius et de l'index écartés sur la face postérieure du manche, tandis que celle du pouce s'applique à la face antérieure, dans l'intervalle des deux doigts précédents. Les deux autres faces du manche doivent rester libres de tout contact avec la main. L'annulaire et le petit doigt, que l'on peut replier

vers la paume de la main, serviront, soit isolément, soit ensemble, comme de point d'appui, en s'appliquant sur l'os de la pommette.

C'est seulement en se conformant à ces principes d'une rigueur, au premier abord, un peu pédantesque, que l'on obtient une sûreté d'action parfaite dans l'exécution de tous les mouvements que l'on imprime aux instruments avec le pouce, l'index et le médius, en laissant le corps de la main dans une immobilité aussi complète que possible.

C'est la kératotomie inférieure que nous décrirons, en nous réservant de dire plus loin quelques mots de la kératotomie supérieure.

Avant de pratiquer la section, on présente le couteau à l'œil, ou, en d'autres termes, on mesure le lambeau de telle sorte que le dos de l'instrument se trouve exactement dans le diamètre horizontal de la cornée ou un peu au-dessus (Beer). Après quoi, on enfonce la pointe dans cette membrane à son point de jonction avec la sclérotique ou à 1/2 millimètre en dedans de cette jonction. On peut, en commençant la section, diriger le couteau parallèlement à l'iris, ou le faire pénétrer d'abord perpendiculairement à la surface de la cornée, et ne le mettre parallèlement à l'iris que lorsque la sensation d'une résistance vaincue indique que sa pointe est arrivée dans la chambre antérieure (Arlt).

Ceux qui ne sont pas encore très familiarisés avec ce genre d'opération doivent s'en tenir au premier mode d'introduction du couteau; car ils s'exposeraient, en agissant autrement, à exercer sur l'œil, pendant le renversement du manche, une pression qui aurait pour résultat l'évacuation d'une partie de l'humeur aqueuse, et rendrait fort embarrassant l'achèvement de la section, sans blessure de l'iris. Il est d'ailleurs évident que la plaie doit être plus régulière, si l'on traverse la cornée dans un seul plan, attendu qu'il n'est pas possible, dans le cas inverse, de faire la contre-ponction de la même manière que la ponction. Aussi, lorsqu'on ponctionne la cornée perpendiculairement à sa surface, tout en augmentant faiblement l'étendue de la plaie interne, on la rend un peu irrégulière, car une de ses extrémités est moins distante du point de ponction que l'autre du point de contre-ponction, ce qui peut, ainsi que nous le verrons plus haut, présenter certains avantages.

Avant qu'on eût adopté le bandeau compressif pour le pansement des yeux opérés de cataracte (en agglutinant les paupières avec de simples bandelettes de taffetas), il y avait incontestablement de l'avantage à faire la section à la partie supérieure de la cornée, où la coaptation des lèvres de la plaie est, à coup sûr, favorisée par la pression de la paupière supérieure abaissée. Il y a plus, même sous le bandeau compressif, le lambeau inférieur se cicatrise un peu moins rapidement que le supérieur. Mais, si l'on considère combien l'exécution du premier est plus aisée, combien elle exige moins de perfection dans l'assistance, et facilite le dégagement de la cataracte en permettant de s'aider, pour faire sortir les masses corticales, de pressions douces, exercées au moyen de la paupière supérieure à peine soulevée, on ne doit pas, au contraire, hésiter un instant à recommander la kératotomie inférieure à ceux qui opèrent peu souvent et ne disposent pas d'aides exercés. Ajoutons que, s'il survient une suppuration partielle du lambeau, elle est moins grave dans ce cas que dans le précédent, où la position de la plaie permet de la panser bien plus aisément. De même, s'il se fait un prolapsus de l'iris, la pupille est

déviée en haut, et ainsi masquée par la paupière supérieure, quand la cataracte a été extraite par en haut. Nous sommes, quant à nous, persuadé que le prolapsus du corps vitré se fait plus souvent, chez des opérateurs peu exercés, après la kératotomie supérieure qu'après l'inférieure, en raison de la facilité avec laquelle se renverse le lambeau que donne la première, surtout dans les conditions d'écartement forcé des paupières, sans lesquelles il est impossible de pratiquer cette opération. En opérant sur la partie inférieure de la cornée, il n'est au contraire besoin d'écarter largement ces voiles membraneux qu'au moment même où le tranchant du couteau traverse la chambre antérieure. La kératotomie supérieure est incontestablement préférable pour les cas où il s'agit d'un œil très proéminent; car, dans cette circonstance, on observe, faute d'avoir taillé le lambeau avec un soin très minutieux, une coaptation imparfaite des lèvres de la plaie, dont la supérieure est refoulée en haut et irritée par la paupière inférieure. La querelle pour et contre la section supérieure est actuellement résolue, après l'introduction de l'antisepticisme et de la cocaïne, en ce sens que des opérateurs habiles et bien aidés préfèrent opérer en haut : les conditions de bonne coaptation de la plaie et la garantie contre l'infection étant largement une compensation pour les plus grandes difficultés d'exécution pendant l'opération. Incontestablement aussi, un opérateur peu soigneux se trouve, pour ce qui regarde les guérisons irrégulières, mieux placé avec une section inférieure; car, une fois la plaie devenue le siège d'une infection, il sera infiniment plus facile d'en faire le pansement direct (grattage, cautérisation ignée, etc.) lorsque la section est dirigée en bas et aisément mise à jour, que lorsqu'elle se trouve recouverte par la paupière supérieure promptement œdématiée, et ne permettant que très difficilement de découvrir la partie supérieure de la cornée.

Le couteau ayant pénétré dans la chambre antérieure, l'opérateur en pousse la pointe, en ayant soin de la tenir constamment dans le diamètre horizontal, et en s'efforçant de tenir le plan du couteau aussi exactement que possible parallèle à celui de l'iris.

Si l'on observe attentivement cette double règle de conduite, la pointe du couteau doit exactement sortir en un point symétrique du point de ponction à l'union de la cornée avec la sclérotique. Il est indispensable de traverser lentement la chambre antérieure avec le couteau, jusqu'au moment de la contre-ponction; mais, aussitôt que celle-ci est faite, il faut que le mouvement du couteau s'exécute avec rapidité, et que les doigts qui le poussent ne se ralentissent qu'après la section d'une portion de la cornée assez étendue pour que la totalité du tranchant ait quitté la chambre antérieure et se soit engagée dans le tissu cornéen (1).

Cela fait, on dépose les pinces à fixation, et l'on achève le lambeau en y mettant le moins de précipitation possible. On profite, pour le faire, du calme qui succède généralement, chez le malade, au saisissement déterminé par le premier attouchement de l'œil. Pendant ce temps de l'opération,

(1) Le nombre des opérateurs qui ont encore manié le large couteau à cataracte de Beer diminue de plus en plus et la génération actuelle ne s'est exclusivement servie que des couteaux étroits introduits par de Graefe. Lorsque, peu de temps après leur introduction, je me suis permis de prédire que seul cet instrument survivrait à l'opération du grand maître, j'ai implicitement compris que c'est à lui qu'on devait, par cette introduction, une façon de sectionner toute sorte de lambeau de la cornée aisément, avec calme et réflexion, au lieu d'être forcé de prendre, comme avec les larges couteaux, une fois le point de contre-ponction choisi, son élan et d'aller, en poussant le couteau en avant, à l'aveuglette. Cette introduction du couteau étroit ne se compare donc pas à une simple modification instrumentale, plus ou moins utile, mais représente un véritable changement de système dans le mode usuel des kératotomies. (Voy. ci-après, *Sections planes et normales.*)

on peut adresser au patient quelques paroles rassurantes, en lui faisant entendre que tout se passe à souhait, et qu'il suffira de quelques instants de tranquillité pour en finir avec l'opération.

On achève la section en poussant constamment la pointe de l'instrument dans sa direction première, en ayant soin toutefois d'en renverser le manche vers la tempe, si la pointe menaçait de blesser le nez. Durant ce mouvement de bascule du manche, il est important de n'exercer sur le plat du couteau que le moins de pression possible.

Un peu avant que l'achèvement du lambeau soit complet, c'est-à-dire lorsqu'il ne reste plus en avant du tranchant qu'une faible bride de tissu, l'aide chargé du maintien de la paupière supérieure la laisse retomber sans précipitation sur le dos du couteau, et se contente d'abaisser un peu l'inférieure du côté de la joue. L'opérateur retire alors le couteau, dont il dirige le fil en avant, et porte aussitôt le pouce de la main gauche, posée sur le front du malade, sur la paupière supérieure abaissée, qu'il maintient doucement dans cette position. En même temps il recommande au patient de tenir les yeux fermés, avec aussi peu de contraction des paupières que s'il voulait sommeiller. Dans le cas où l'on aurait pratiqué la section en haut, l'aide devrait appliquer toute son attention à ne laisser retomber la paupière supérieure qu'après que le lambeau, exactement appliqué, se serait partiellement caché sous cette dernière, de telle sorte qu'on n'ait pas à craindre de le voir se renverser (1).

Le meilleur moyen d'obtenir un lambeau très régulier consiste à pousser en avant le couteau soigneusement maintenu dans un plan parallèle à celui de l'iris, jusqu'à ce qu'on ait à peu près terminé la section, et de n'employer le mouvement de retrait du tranchant que pour couper la mince bride membraneuse qui retient encore le lambeau à la sclérotique. Il est vrai que, pour ne pas blesser alors la racine du nez, il est nécessaire de renverser vers la tempe, à une ou plusieurs reprises, le manche de l'instrument, précaution qu'il est difficile, sans une certaine habitude, d'observer sans exercer sur le globe de l'œil une pression qui aurait pour effet de permettre l'écoulement de l'humeur aqueuse. Or cet accident est fâcheux lorsqu'il survient avant que la totalité du tranchant ait quitté la chambre antérieure; car il donne lieu à une hernie de l'iris qui expose l'opérateur à intéresser cette membrane, sans qu'il puisse en général l'éviter, se conformât-il au conseil de Beer, en appliquant directement la pulpe du doigt indicateur sur la face antérieure et inférieure de la cornée, pour y exercer une pression modérée et y faire des frictions douces.

Si l'on remarque, au moment d'achever la section, que le malade con-

(1) Une pareille opération n'est donc exécutable qu'avec un aide exercé; tandis que l'on peut, à la rigueur, pratiquer la kératotomie inférieure avec l'assistance d'une personne peu expérimentée, en lui confiant le soin de retenir la paupière supérieure avec un élévateur peu volumineux, que l'on retire immédiatement après avoir déposé la pince à fixation, et lorsque le couteau a pénétré assez avant pour qu'il suffise à fixer l'œil solidement.

tracte trop énergiquement les muscles de l'œil, et s'il a fait preuve, en dépit de la cocaïnisation, d'une grande excitabilité lorsqu'on lui écartait les paupières et qu'on lui saisissait l'œil avec les pinces, il convient de ménager, d'après le conseil de Desmarres (qui joignait à son cystitome un couteau mousse), au sommet du lambeau un petit pont de tissu cornéen, en retirant doucement le couteau, dans le plan suivant lequel il a parcouru la chambre antérieure. En agissant ainsi, on a pour objet : 1° de laisser au malade le temps de se calmer avant qu'on procède à un débridement et à une détente aussi prononcés de l'œil ; 2° de se réserver la possibilité de pratiquer la section de la capsule, cette manœuvre si délicate, sur un œil qui ne soit pas ouvert trop largement, et que l'on puisse encore, si l'indocilité du patient l'exige absolument, immobiliser avec des pinces.

Le *second temps* de l'opération consiste à ouvrir la capsule, acte auquel on ne doit jamais procéder avant d'avoir laissé au malade quelques instants de repos, en lui réitérant l'assurance qu'il suffira d'un temps très court pour achever l'extraction de la cataracte. Il ne faut pas oublier que, à partir de l'achèvement de la section, le pouce gauche de l'opérateur n'a pas cessé de maintenir la paupière supérieure doucement appliquée. Après avoir bien essuyé le bord des paupières, il engage son aide à attirer légèrement, sans aucune pression sur l'œil, la paupière inférieure en bas, tandis que lui-même relève doucement la supérieure, tout prêt à la laisser de nouveau retomber, au premier clignement énergique, à la première contraction musculaire un peu forte tentée par le malade.

Quand la section a été pratiquée en un seul temps, on introduit le kystitome sous le lambeau, dans une direction à peu près horizontale, en écartant aussi faiblement que possible les lèvres de la plaie, à l'ouverture de laquelle on présente d'abord le col du kystitome, qui entraîne à sa suite, vers le champ pupillaire, de dedans en dehors, la petite lame qui y est associée. Cette dernière reste ainsi, pendant toute la durée de ce mouvement, appliquée à plat contre la face postérieure du lambeau, remonte, sans quitter cette direction, vers le champ pupillaire, et, quand elle avoisine d'un demi-millimètre le bord supérieur de la pupille, on imprime entre les doigts, au manche qui la supporte, un quart de rotation qui a pour effet de tourner son bord tranchant vers la capsule. C'est dans cette position qu'on retire l'instrument, dans la direction même de son axe, jusqu'à un demi-millimètre de distance du bord pupillaire opposé, et l'on ouvre ainsi la capsule par une simple section. Cette incision linéaire suffit, en général, pour que le cristallin qui la traverse en détermine la déchirure sous forme de lambeaux triangulaires ; mais, si l'on juge nécessaire et possible d'ouvrir plus largement la cristalloïde, et principalement si le patient est très calme, remettant le kystitome à plat, on le porte une seconde fois, le long de la face postérieure du lambeau, vers le bord pupillaire supérieur, et l'on procède à une nouvelle section de la capsule, au moyen d'une incision que l'on met, s'il est possible, en croix avec la première. On retire le kystitome à plat et

de telle sorte que le dos de l'instrument quitte le premier la plaie, sans en écarter notablement les bords.

L'ouverture de la capsule se révèle ordinairement par une légère propulsion du cristallin en avant, propulsion qui a pour effet de dilater plus ou moins sensiblement la pupille et d'entr'ouvrir légèrement la section cornéenne. Le maniement du kystitome est évidemment l'un des points les plus délicats de l'extraction à grand lambeau; car, une fois que la section est complètement terminée, il n'y a plus moyen de fixer l'œil, et l'on est forcé de suivre dans tous ses mouvements cet organe, que le patient, en dépit de toutes les exhortations, est quelquefois incapable de tenir un seul instant immobile.

C'est aussi pendant ce temps de l'opération que se manifestent, d'une manière souvent très embarrassante pour l'opérateur, les inconvénients de la kératotomie supérieure. Dans certains cas, en effet, le malade, malgré les exercices préalables auxquels on a pu le soumettre, ne réussit en aucune façon à diriger l'œil en bas, et, dès que l'on tente de soulever la paupière supérieure assez haut pour permettre l'introduction du cystitome, on est arrêté par un clignement tellement énergique, que l'on se voit souvent contraint de laisser retomber la paupière, au risque de renverser le lambeau. C'est de cette manière qu'on n'arrive parfois, même sur des yeux cocaïnisés, à pratiquer la section de la cristalloïde qu'après bien des tentatives infructueuses et des manœuvres pénibles, en saisissant, pour ainsi dire au vol, l'instant favorable.

Les précautions les plus importantes qu'il faut observer dans le maniement du cystitome consistent :

1° A ne pas blesser l'iris et à ne pas détacher cette membrane de ses insertions, en l'accrochant au passage. Le plus sûr moyen d'éviter ce regrettable accident est d'écarter les lèvres de la plaie par une douce pression du col du cystitome, et d'empêcher que le plat de l'instrument ne quitte la face postérieure de la cornée avant qu'on en ait engagé le tranchant dans le champ de la pupille.

2° Il importe de ne jamais pousser le col du cystitome dans les angles de la section, d'après le dessin reproduit dans plusieurs traités réputés classiques, et cela pour éviter de contusionner inutilement ces parties, et d'y entraîner des produits de sécrétion et ces particules étrangères qui adhèrent si facilement aux instruments, fussent-ils nettoyés et désinfectés avec un soin minutieux.

3° Enfin, pendant les mouvements que l'on imprime au cystitome pour ouvrir la capsule, il faut bien se garder d'en redresser le manche et le tenir plutôt faiblement incliné en bas; car c'est la cristalloïde seule qu'il faut diviser, et cette membrane présente, en s'adossant à la face postérieure de la cornée, un plan convexe en avant. Faute de se conformer à ce conseil, on s'expose à pousser le cystitome dans la substance du cristallin et à luxer cet organe. D'ailleurs, il n'est possible de diviser la capsule suivant les règles

de l'art, c'est-à-dire sans soulever le lambeau et sans donner à l'air un large accès, qu'en tenant le manche du cystitome faiblement abaissé pendant les mouvements qu'on lui fait subir.

Dans les cas où l'on procède en deux fois à la section de la cornée, on introduit le cystitome avant de diviser le pont terminal du lambeau, par le côté externe de la section, de la même manière que si l'on avait affaire à une extraction linéaire simple, en ne perdant pas un instant de vue la position des angles de cette ouverture partielle, afin de maintenir constamment le cystitome à égale distance de l'un et de l'autre, pour ne pas les tirailler inutilement.

Le *troisième temps* de l'opération est celui dans lequel on procède à l'évacuation de la cataracte. On le fait précéder de l'achèvement de la section dans les cas où l'on n'a pas terminé du premier coup cette dernière, en ménageant un pont de tissu cornéen, au sommet du lambeau. Pour cela, on introduit entre les lèvres de la plaie, écartées au moyen d'une douce pression, un couteau mousse droit, en le poussant le long de la surface postérieure de la cornée dans la partie la plus déclive de la plaie. Nous conseillons d'achever cette dernière le plus lentement possible, car, à ce moment même, la cataracte peut sortir avec beaucoup de rapidité, n'étant plus retenue dans l'œil par la cristalloïde préalablement dilacérée.

Lorsque, au contraire, on a terminé la section en un seul temps, lorsque la plaie se trouve être large, et dans les cas où la pupille présentait une dilatation satisfaisante immédiatement avant l'écoulement de l'humeur aqueuse, l'opérateur n'a plus qu'à relever la paupière supérieure, en priant le malade de porter le regard en haut, pour que la cataracte s'échappe de l'œil. Cette évacuation, pour ainsi dire spontanée, s'annonce par une dilatation notable de la pupille, qui se distend principalement dans la direction de son diamètre horizontal. Dès que cette dilatation apparaît, le chirurgien doit cesser rigoureusement toute pression sur le globe oculaire, écarter lui-même les deux paupières et charger l'aide de faciliter, au moyen d'une curette ordinaire, le dégagement du cristallin aussitôt que son plus grand diamètre aura dépassé la section.

Si cependant la contraction spontanée des muscles droits était impuissante à expulser, à elle seule, la cataracte, l'opérateur n'aurait qu'à exercer, au travers de la paupière supérieure relevée, de douces pressions sur le bord correspondant du cristallin, par l'intermédiaire du bord supérieur de la cornée, tout en se servant de la paupière inférieure pour donner à l'œil un point d'appui, en l'appliquant contre la sclérotique.

Le bord inférieur du cristallin se présente alors dans la plaie, et l'opérateur se tient prêt à cesser toute pression sur l'œil, au cas où cet organe serait, de la part du patient, le siège d'un effort ou d'un mouvement brusque. Si ces manœuvres n'avaient pas pour effet immédiat de donner à la cataracte une issue facile, il serait bon de rechercher si leur insuccès ne serait pas déterminé par l'absence d'une ouverture capsulaire suffisante, et, pour s'en

assurer, de réintroduire le cystitome. Les pressions exercées au travers des paupières, sur le globe de l'œil, n'en doivent pas moins se faire toujours avec une extrême modération. Un bon moyen de les contrôler consiste à observer l'effet qu'elles produisent sur la dilatation de la pupille, dilatation qui, nous l'avons vu, est le signe précurseur de la présentation du bord cristallinien dans cette ouverture.

Il est préférable d'exercer ces pressions sur le bord supérieur de la cornée indirectement, c'est-à-dire au travers de la paupière, que directement et à l'aide de la curette de Daviel, dont l'emploi nécessite toujours un écartement un peu forcé des paupières. Aussitôt que le noyau du cristallin s'est échappé de l'œil, ainsi qu'une portion considérable des masses corticales cataractées, l'opérateur applique la face palmaire du pouce sur la paupière supérieure abaissée, et l'y maintient quelques instants; après quoi il exerce, en tous sens, sur ce voile membraneux, de légers frottements, afin d'amener les contractions de l'iris, d'éviter ainsi le prolapsus de cette membrane dans la plaie, et de rassembler, autant que possible, dans la pupille, les masses corticales restées dans l'œil et refoulées en arrière de l'iris. Ordinairement en effet, une portion variable de ces dernières a été retenue dans l'œil par le sphincter contracté, et quelques minutes de repos permettent à l'humeur aqueuse de se reproduire en quantité suffisante pour les délayer et en faciliter l'évacuation. Il ne reste, pour produire cette sortie, qu'à diriger ces masses vers le sommet du lambeau, au moyen de douces pressions exercées de haut en bas sur l'œil, à travers la paupière supérieure. Il est assez rare qu'on soit obligé de procéder à la recherche de ces débris du cristallin, en introduisant la curette de Daviel dans le champ pupillaire; en général, cet instrument ne sert qu'au nettoyage de la plaie.

Pour que la guérison s'effectue avec toute la rapidité désirable, il est nécessaire de débarrasser, autant qu'on le peut, la pupille des masses corticales détachées du noyau. Aussi, un chirurgien consciencieux ne doit-il jamais répugner à prolonger, s'il le faut, l'opération, en attendant, à différentes reprises, la reproduction de l'humeur aqueuse, grâce à laquelle il lui devient ordinairement possible de nettoyer complètement le champ pupillaire.

La pupille n'apparaît avec sa coloration noir foncé qu'à la condition que toutes les masses corticales aient abandonné la capsule et que le feuillet antérieur de cette membrane se soit consécutivement rétracté, du centre à la périphérie; or ceci n'arrive que quand la cristalloïde antérieure est dépouillée de toute substance agglutinante, c'est-à-dire ne contient plus d'éléments cristalliniens incomplètement cataractés.

Si les tentatives recommandées avec tant d'insistance, dans le but de nettoyer le champ pupillaire, restaient sans résultat, on pourrait les renouveler au moyen de curettes ou à l'aide de fines pinces pupillaires, avec lesquelles on saisirait alors la capsule lorsque celle-ci se montre épaissie, en s'efforçant de l'extraire, en partie ou en totalité. On arrive ainsi à entraîner avec

elle les éléments du cristallin qui y adhèrent encore. Mais, hâtons-nous de le dire, cette manœuvre, outre qu'elle exige une extrême délicatesse, expose l'opérateur, quand il n'a pas affaire à une cataracte capsulo-lenticulaire, à voir la première traction des pinces suivie d'un prolapsus du corps vitré, dont le moindre inconvénient serait de s'opposer absolument à de nouvelles tentatives de nettoyage du champ pupillaire. Aussi conseillons-nous de n'introduire les pinces dans la plaie, quand on a reconnu une opacité capsulaire, que lorsque, en dépit d'essais réitérés, on ne parvient point à donner au champ pupillaire toute la netteté qu'exige le succès immédiat et absolu de l'opération, ou enfin lorsqu'on a bien cocaïnisé l'œil et qu'on a affaire à un sujet fort docile et capable de supporter avec calme des attouchements répétés de l'œil.

Quelquefois, tout en prenant les précautions indiquées et en poussant les tentatives jusqu'à introduire à plusieurs reprises le cystitome dans l'œil, on ne parvient point sans recourir aux pinces-cystitomes à faire exécuter au cristallin le faible mouvement de bascule qui doit avoir pour effet de présenter son bord à l'ouverture de la plaie. En pareille circonstance, il serait téméraire de forcer l'évacuation de la cataracte par des pressions exagérées, car il pourrait s'ensuivre une luxation du cristallin et un prolapsus du corps vitré. Il est de beaucoup préférable de procéder, sans plus tarder, à l'excision d'une portion de l'iris, comprenant toute la largeur de cette membrane, de son bord libre à son bord adhérent. Cette iridectomie est, en général, suivie d'une issue facile de la cataracte. Si cependant cette dernière résistait encore, retenue par des synéchies, il serait indiqué de réintroduire le cystitome pour diviser la capsule antérieure au voisinage du cercle équatorial du cristallin, et de tenter l'extraction du noyau avec la curette de Critchett, lorsqu'on n'y arrive pas par une pression modérée exercée sur le bord opposé de la plaie cornéenne.

Des pressions maladroites exercées sur l'œil, par l'opérateur ou son aide, après l'achèvement du lambeau, ou une contraction spasmodique des muscles de l'œil survenue à ce moment même, peuvent être immédiatement suivies d'une luxation du cristallin et d'un prolapsus du corps vitré. Cet accident met le chirurgien dans une position des plus critiques, car s'il essaye, par des pressions convenablement dirigées, de ramener la cataracte dans une position favorable à son évacuation, il ne réussit ordinairement qu'à augmenter la procidence du corps vitré. Dans cette occurrence, nous conseillons d'introduire sans retard la curette de Critchett, de la porter, dans un mouvement rapide, en arrière de la lentille, et d'extraire celle-ci encore contenue dans sa capsule, en retirant l'instrument dès qu'on suppose que son bord a dépassé le pôle postérieur du cristallin, et après en avoir replacé le manche horizontalement et dans une direction telle qu'il correspond au milieu de la base du lambeau. Cette manœuvre est suivie de l'évacuation du cristallin, dans sa totalité, à la condition que la section ait assez d'étendue pour le permettre. D'ailleurs, on peut l'exécuter sans

soulever fortement la paupière supérieure, lorsque la section a été pratiquée en bas.

A la vérité, la conservation du sphincter de l'iris constitue un obstacle à l'introduction de la curette; mais, en général, le prolapsus du corps vitré, qui se fait en sens inverse du déplacement du cristallin, refoule en arrière le bord libre de l'iris et facilite ainsi le glissement de l'instrument en arrière de la cataracte luxée. Nous avons observé, dans notre pratique personnelle et dans celle de plusieurs de nos confrères, que cet usage de la curette offre beaucoup moins de dangers et fournit des résultats beaucoup plus certains que l'emploi d'un crochet fort et pointu. Aussi est-il préférable de renoncer à l'emploi de cet instrument. Pour en faire usage, on l'introduit à plat dans la plaie, en déviant faiblement sa pointe vers la membrane de Descemet; puis, dès qu'il a atteint le champ pupillaire, on le fait glisser derrière le cristallin luxé, que l'on embroche par sa face postérieure et que l'on attire au dehors. Ces manœuvres sont plus périlleuses que les premières, car elles exigent un écartement de la plaie beaucoup plus considérable augmentent ainsi le prolapsus du corps vitré et exposent l'œil à de graves dangers, dans le cas où la consistance du noyau serait assez faible pour qu'il pût se fragmenter, au moment où le crochet pénètre dans son épaisseur.

Le *quatrième et dernier temps* de l'opération consiste à débarrasser avec un soin minutieux la plaie cornéenne et le cul-de-sac conjonctival des débris de cataracte qui peuvent s'y être arrêtés. En même temps, on s'assure d'une coaptation du lambeau aussi parfaite que possible.

Après avoir donné issue au noyau et aux masses corticales, nous avions coutume d'attendre quelques instants la reproduction d'une partie de l'humeur aqueuse, et, écartant faiblement alors les lèvres de la plaie, nous y déterminons un courant de liquide assez rapide pour entraîner ces débris. Lorsque la coaptation du bord du lambeau paraît insuffisante, et qu'on a quelque motif de supposer que cette application vicieuse des lèvres de la plaie est déterminée par l'interposition, entre ces dernières, d'un débris de cataracte ou d'une languette de tissu conjonctival, on peut glisser sans crainte la curette de Daviel dans la section, en dirigeant du côté du nez sa concavité, faiblement déviée en haut, et en la promenant le plus légèrement possible d'une extrémité à l'autre de la plaie. L'opérateur achève ce temps de l'opération en soulevant un peu la paupière supérieure, qu'il faut laisser retomber à la moindre contraction un peu vive des muscles de l'œil, ou au premier mouvement de cet organe.

En cas de prolapsus de l'iris, il suffit, en général, pour y porter remède, d'exciter la contraction du sphincter iridien par les douces frictions conseillées plus haut. Si ce moyen reste insuffisant, on essayera de réduire le prolapsus à l'aide de la curette de Daviel ou de la spatule. Lorsque ces tentatives échouent, en raison de la saillie que fait le corps vitré lorsqu'il refoule l'iris devant lui, nous n'hésitons pas à exciser la portion de cette membrane

qui se présente dans la plaie. On risque, il est vrai, de provoquer ainsi un léger prolapsus du corps vitré sous-jacent, mais on y gagne une coaptation plus exacte du lambeau et, par suite, une cicatrisation plus régulière et plus rapide.

Le chirurgien, après s'être assuré que le lambeau s'adapte rigoureusement au bord inférieur de la section, peut alors, en garantissant l'œil d'un jour trop vif avec la paume de la main, contrôler l'état fonctionnel de l'œil à l'aide de quelques objets présentés au malade, les doigts qu'on lui fait compter, ou d'un verre à demi plein d'eau sur lequel on le prie d'indiquer à quelle hauteur s'élève le liquide. L'avantage principal de ces essais réside en ce qu'ils réussissent, mieux que tous les discours, à rassurer l'opéré et à lui donner la force morale nécessaire pour subir, sans découragement, une immobilité rigoureuse et prolongée pendant plusieurs jours.

Le *pansement* consiste dans l'application du bandeau compressif. S'il ne survient aucun accident, il convient de le laisser en place pendant vingt-quatre ou quarante-huit heures. Nous n'exigeons du malade un repos absolu que durant les vingt-quatre heures qui suivent immédiatement l'opération. Au bout de ce temps, nous l'asseyons sur son lit pendant quinze ou trente minutes. Après la seconde application du pansement, précédée elle-même de l'instillation de quelques gouttes d'atropine entre les paupières, lorsque la pupille renferme des masses corticales, nous permettons de le placer, à différentes reprises, sur son séant. Pendant les premiers jours qui suivent l'opération, toute nourriture qui nécessite des mouvements de mastication un peu forts sera évitée avec soin. L'usage du bandeau compressif, appliqué sur les deux yeux à la fois, doit être continué pendant au moins cinq à six jours, et, le quatrième ou le cinquième, nous laissons le malade, dans les cas ordinaires, une ou deux heures hors de son lit; enfin nous remplaçons ce pansement par un carré de soie noire flottant au-devant de l'œil opéré, que doivent encore protéger des lunettes fumées lorsqu'il s'expose au jour, et c'est dans le cours de la troisième semaine que nous avions coutume d'accorder au malade sa première sortie.

Ayant lu ce qui précède sur notre manière d'agir relativement à nos opérés de cataracte, on voit, en la comparant à celle que professe, dans son traité et sa monographie (Graefe-Saemisch), notre excellent maître Arlt, combien on était moins sévère avec nos malades qu'avec ceux de Vienne, et pourtant on a encore bien, depuis, diminué les privations imposées aux opérés, surtout lorsqu'ils sont très âgés; nous croyons pouvoir rapporter à l'usage constant que nous faisons du bandeau compressif la rapidité que nous observons ordinairement dans nos guérisons, et l'inutilité de soins consécutifs plus minutieux et plus prolongés que ceux que nous venons d'indiquer. Il est certain que ce mode de pansement procure à l'organe opéré un repos bien plus complet que les bandelettes de taffetas d'Angleterre du reste presque absolument abandonnées, dont la dessiccation et le racornissement irritent sensiblement la peau et excitent le malade à des clignements répétés.

Ajoutons que la position climatérique de Paris, le mode d'alimentation et la tonicité du régime que nous prescrivons à nos opérés peuvent bien être invoqués aussi pour rendre compte de la rapidité avec laquelle s'opère la cicatrisation, dans la plupart des cas qui nous passent sous les yeux.

B. — Extraction a grand lambeau combinée.

L'idée de faciliter l'extraction de la cataracte par l'excision d'une partie de l'iris n'est pas nouvelle ; mais au début cette modification fut le domaine exclusif d'une variété de cataracte, et paraît n'avoir été appliquée que dans les cas où des adhérences unissaient le cristallin au bord pupillaire ou à la face postérieure de l'iris (cataracte adhérente).

Tous les chirurgiens qui ont eu l'occasion d'opérer un nombre assez élevé de cataractes par extraction à lambeau, et qui se sont attachés à étudier soigneusement le mode de cicatrisation de la plaie, sont certainement arrivés à conclure que, dans la plupart des cas, les obstacles qui s'opposent à la guérison ne prennent pas leur point de départ du fait de la lésion cornéenne elle-même. Il est relativement rare que, par suite d'une infection, la plaie suppure lorsque les lèvres de la plaie se trouvent très exactement coaptées. Les principaux obstacles à la régularité de la guérison sont tantôt dans l'interposition de l'iris, tantôt dans celle de la cristalloïde munie de sa couche épithéliale.

Il va sans dire que la condition indispensable d'une cicatrisation normale par première intention réside dans une exacte coaptation du lambeau de la cornée, et il peut exister dans la rétractilité de la substance cornéenne une cause rare de coaptation défectueuse ; mais on recherchait autrefois bien plus les raisons d'une application vicieuse des lèvres de la plaie, par suite du gonflement brusque des masses retenues derrière l'iris, et le refoulement de l'iris vers l'angle iridien suivi d'augmentation de la pression intra-oculaire, qui écarte les lèvres de la plaie consécutivement à cette tension exagérée. Encore tout récemment, M. Jacobson revendique la plus rigoureuse coaptation de la plaie, par suite d'une plus grande facilité d'ouverture de la cristalloïde et une plus parfaite propreté dans l'évacuation des masses corticales pour les opérations exécutées avec excision préparatoire de l'iris. Quant à ce qui concerne la plus grande fréquence d'interposition d'éléments étrangers entre les lèvres de la plaie lorsqu'on fait un procédé combiné, nous aurons à y revenir. Il nous importe ici seulement de faire connaître le courant d'idées qui a conduit à généraliser les extractions combinées.

Dès l'année 1856, de Graefe (1) écrivait ce qui suit : « Si quelqu'un avait l'idée d'ouvrir, quelques semaines avant l'extraction, une pupille artificielle en haut, comme cela m'a été proposé plus d'une fois, je n'y trouverais, quant à moi, rien à dire, si ce n'est que cette précaution serait su-

(1) *Archiv für Opthalmologie*, t. II, A. 2, S. 298.

perflue dans la plupart des cas... » Cette proposition, très probablement faite de vive voix à l'auteur de cette réflexion, par M. Mooren (1), fut livrée, quelques années plus tard (1862), à la publicité par ce chirurgien lui-même. Il conseillait d'ouvrir une pupille artificielle en haut, quinze jours avant la kératotomie : 1° dans tous les cas où le sujet présentait un marasme sénile profond, où il serait sujet à des congestions de la tête, où enfin il lui serait impossible, pour une raison ou pour une autre, de s'aliter pendant un certain temps ; 2° si la pupille réagissait mal à l'action dilatante de l'atropine, et si, par exemple, le retrait de l'iris consécutif à l'instillation de ce mydriatique ne mesurait que le tiers de sa largeur ; 3° si la cataracte présentait un noyau peu volumineux, entouré de masses corticales abondantes.

En analysant le travail de M. Mooren dans les *Annales d'oculistique* (avril 1862), tout en admettant ces propositions, nous nous sommes demandé s'il ne serait pas préférable « de réunir ces deux opérations en un seul temps, en pratiquant l'iridectomie avant de terminer la section du lambeau qu'on fait pour extraire la cataracte. On laisserait une bride assez large pour que la fixation du globe pût être continuée ; on exciserait alors une partie de l'iris, on ouvrirait la capsule, et, après avoir terminé la section, on ferait sortir le cristallin ». Cette proposition a été réalisée, un an plus tard, et érigée en méthode par M. Jacobson (2), avec cette différence toutefois que ce chirurgien excise l'iris après la sortie du cristallin, en faisant porter l'excision sur la partie de cette membrane que le passage de la cataracte a le plus contusionnée. M. Jacobson donna à cette pupille artificielle une grande étendue et attaqua presque toute la largeur de l'iris, de son bord libre à son bord adhérent ; car il tailla son lambeau cornéen dans le plan même du limbe conjonctival.

Quant aux résultats qui fournit l'extraction *combinée* avec iridectomie, préalable ou simultanée, on n'avait à déplorer que la perte immédiate de deux yeux sur cent ; tandis que, d'après les statistiques les plus consciencieuses, l'extraction *ordinaire* donne, pour cent cas, dix insuccès complets et immédiats, et environ un même nombre où une opération corrective devient nécessaire (cataracte secondaire, occlusion de la pupille) (3). On était donc parfaitement autorisé à se demander si, même au risque de

(1) *Die verminderten Gefahren einer Hornhautvereiterung bei der Staar-Extraction.* Berlin, 1862.

(2) *Ein neues u. gefahrloses Operations-Vevrfahren zur Heilung des grauen Staares.* Berlin, 1863.

(3) Voici le résultat que l'opération de Jacobson nous a donné sur un chiffre de 142 : 3 pour 100 de perte immédiate, 8 pour 100 nécessitant une opération secondaire qui a rendu à 4 seulement une vue suffisante pour se conduire : ce qui donne 89 cas de succès immédiats sur 100. Il y aurait donc pour les résultats immédiats, entre l'extraction *simple* et l'extraction *combinée*, une différence de 9 pour 100. Notre statistique diffère de celle de M. Jacobson en ce sens que nous avons eu bien plus souvent à regretter des occlusions consécutives de la pupille en dépit de l'iridectomie, accident dont il n'est guère fait mention dans le mémoire de Jacobson.

prendre « une précaution superflue », on ne ferait pas bien, pour conserver la vue à huit ou neuf cataractés sur cent, d'employer, dans tous les cas, l'extraction à lambeau combinée.

Cette généralisation, l'infection n'étant pas encore reconnue comme unique cause de la suppuration, s'imposait d'autant plus aisément que ceux qui ont opéré un très grand nombre de cataractes savaient parfaitement que l'expérience la plus consommée était souvent déjouée, et que tel perdait l'œil à la suite d'une extraction très habilement pratiquée, sans que son état général et les conditions hygiéniques où il se trouvait pussent rendre compte de cette malheureuse issue. Nous croyions donc nous-même qu'il fallait entièrement déplacer le terrain de la question, c'est-à-dire rechercher si les avantages que possède une pupille ronde, petite et contractile sur une pupille échancrée, plus large et presque immobile, étaient assez grands pour qu'on abandonnât les cataractes aux chances d'une opération manifestement, à pareille époque, plus dangereuse que l'extraction à lambeau combinée.

Lorsque, suivant la méthode de M. Mooren, on pratique, quelque temps avant l'extraction, une pupille artificielle en haut, et que le coloboma de l'iris se trouve ainsi masqué par la paupière supérieure, les inconvénients de l'iridectomie sont presque nuls. Si, au contraire, à la manière de M. Jacobson, on fait l'iridectomie en bas, on ne prévient pas les éblouissements auxquels cette opération expose ceux qui la subissent; les cercles de diffusion qui se produisent, en deçà et au delà de la distance focale de l'appareil dioptrique corrigé au moyen de verres, deviennent plus incommodes, excitent les opérés à déplacer plus souvent leurs lunettes, et augmentent les difficultés de l'orientation (de Graefe) (1).

Cette méthode combinée, que nous étions loin de présumer comme sans défauts, nous parut cependant indiquée dans tous les cas où il s'agit avant tout de rendre la vue, sans beaucoup se préoccuper d'en perdre un degré d'acuité représenté par un chiffre très faible, et sans accorder grande importance aux légers éblouissements qui peuvent survenir après son exécution.

Nous la regardions, par exemple, comme étant la méthode générale à suivre dans tous les services d'hôpitaux et de cliniques, où l'on ne soumet ordinairement à l'opération de la cataracte sénile que des sujets dont la position sociale ne permet pas qu'on risque, en les opérant, d'abandonner une seule chance de succès, puisque, en les plongeant à jamais dans la cécité, on s'expose à augmenter leur misère et la tristesse de leur situation. Dans la pratique privée, au contraire, le chirurgien conserva, jusqu'à un certain point, le droit de choisir, entre les deux procédés, celui qui lui semblait mieux en rapport avec le cas spécial auquel il avait affaire. Toutefois, en faisant cette concession aux partisans de l'extraction simple, nous doutions for-

(1) Voyez la discussion qui a eu lieu au congrès de Heildelberg (*Klinische Monatsblätter*, sep.-déc. 1864, et *Annales d'oculistique*, août 1865).

tement qu'un médecin pût assez oublier ses propres intérêts pour négliger, dans une opération à la réussite de laquelle sa réputation est intéressée, d'employer sans hésitation la méthode qui avait fourni, jusqu'alors, le plus beau chiffre de succès, et qu'il était, pour ce motif, en droit de considérer comme la moins aléatoire (1).

Pour ce qui regarde le mode d'exécution de l'extraction à lambeau modifiée, il est prouvé que l'excision d'une portion supérieure de l'iris, pratiquée un certain temps avant l'extraction, est de beaucoup préférable à une iridectomie inférieure, faite simultanément avec l'extraction. C'est la seule règle de conduite qu'on suivait dans les cas où le malade ne possédait plus qu'un seul œil et où la dureté de la cataracte faisait redouter l'extraction linéaire combinée de de Graefe. Seulement l'intervalle de huit à quinze jours qui, suivant M. Mooren, devait s'écouler entre l'iridectomie et l'extraction, nous parut insuffisant, et l'on espaçait les deux opérations d'au moins quatre semaines, afin de ne point accumuler dans un temps trop restreint les actions traumatiques que l'œil devait supporter.

Il faut bien s'avouer qu'on trouverait aujourd'hui peu de malades qui consentiraient à se soumettre à une opération purement préparatoire, en laissant reculer d'un mois l'époque de celle qui doit leur rendre le jour. Toutefois, nous avions coutume de proposer l'iridectomie à ceux de nos cataractés dont l'opacité cristallinienne est encore incomplète et entourée, à la périphérie, d'une zone transparente assez large, et chez lesquels cette opération préliminaire retarde encore les progrès de la cécité qu'ils ont tant de peine à supporter.

Si l'opération de M. Jacobson avait pu facilement s'exécuter par kératotomie supérieure, elle eût présenté, certes, beaucoup d'avantages sur celle de M. Mooren. Mais malheureusement la difficulté d'exciser en haut un lambeau de l'iris, sur un œil si largement ouvert, est telle qu'on y avait définitivement renoncé. D'un autre côté, en ménageant un pont cornéen suffisamment large pour pouvoir, sans danger, fixer l'œil pendant l'iridectomie, qu'il faut alors pratiquer immédiatement avant l'achèvement du lambeau, on est tellement gêné par l'écoulement du sang, lorsqu'on veut ouvrir la capsule et évacuer complètement la cataracte, que cette manière d'agir est beaucoup trop périlleuse.

Lors donc qu'on est forcé de faire l'iridectomie en même temps que l'ex-

(1) Voici la note qui fut écrite par moi en 1869 au sujet du choix des procédés combinés : « Nous sommes personnellement tout à fait de l'avis de M. de Hasner (voy. *Die neuste Phase der Staaroperation*, Prag, 1868) que le véritable progrès d'une opération de cataracte ne peut pas être trouvé dans un procédé qui laisse une mutilation plus considérable que la simple opération classique de Daviel. Ce raisonnement est tout à fait juste lorsqu'on se place sur le terrain de la vraie chirurgie, c'est-à-dire de la chirurgie conservatrice. Mais, si l'on consulte exclusivement l'intérêt du malade, qui doit *seul* décider en pareil cas, il va sans dire que les opérations combinées garderont un droit de cité incontestable jusqu'au moment où apparaîtra un procédé simple qui donnera les mêmes résultats que les extractions combinées. » On verra par la suite que ce moment de revenir pour un très grand nombre des cas à l'extraction simple est arrivé actuellement.

traction, le plus sage était de pratiquer en bas la section de la cornée et l'excision de l'iris. Contrairement à l'habitude de M. Jacobson, nous nous contentions d'exciser un lambeau iridien qui ne dépasse pas 2 millimètres en largeur, bien qu'il occupât toute l'étendue de l'iris comprise entre son bord libre et son bord adhérent.

Dans l'opération de M. Jacobson, la section était placée à un millimètre au-dessous du diamètre horizontal, et à un demi-millimètre de la partie transparente de la cornée, que M. Jacobson qualifie de limbe conjonctival. De fait, toute la section tombait dans la partie non transparente de la cornée.

La section de la cornée étant achevée, on conduisait la pince le long de la surface postérieure du lambeau en évitant de le soulever ; puis, quand les extrémités de ses branches avaient atteint le bord pupillaire, on les laissait s'écarter de 2 millimètres environ, on attirait l'iris au dehors et, le soulevant légèrement, on coupait cette membrane assez près des pinces, mais cependant de manière à obtenir un coloboma assez périphérique. *Le moment de l'opération qu'il convient de choisir pour faire l'iridectomie nous semblait être celui qui succède à l'achèvement du lambeau*, et cela en vertu des considérations suivantes : il est bien plus facile d'exciser l'iris lorsque ce voile membraneux est encore appliqué à la surface convexe du cristallin, que lorsqu'il n'a plus d'autre point d'appui que le corps vitré bombé en avant et tellement mobile qu'il se déprime et fuit devant la pince (1). D'un autre côté, l'iridectomie a, nous le croyons, pour objet principal de *prévenir* les tiraillements de l'iris et non, comme le pensait M. Jacobson, d'enlever la partie la plus contusionnée de cette membrane. Ajoutons que l'évacuation d'un cristallin volumineux détermine le tiraillement du sphincter tout entier, sans ménager celles de ses parties sur lesquelles l'excision ne porte pas.

A la vérité, le sang qui s'écoule après l'iridectomie peut, en masquant la pupille, embarrasser l'opérateur au moment où il veut ouvrir la capsule ; mais de légères pressions exécutées sur l'œil, à l'aide de la paupière supérieure, suffisent, en général, pour favoriser l'écoulement de ce liquide ; et dans les cas où la chambre antérieure ne se viderait pas de la totalité du sang qu'elle contient, on n'aurait qu'à conduire le tranchant du cystitome vers le centre de la cornée et à diviser la cristalloïde en suivant exactement la direction selon laquelle on a fait la nouvelle pupille.

Nous pratiquions ordinairement l'iridectomie après avoir complètement achevé le lambeau, et ce n'est que dans les cas où le malade, peu tranquille, contractait violemment les muscles de l'œil, que nous laissions une bride au sommet de la section, pour faire l'iridectomie en dedans et en bas. Du reste, si l'on opérait sur un sujet soumis aux inhalations du chloroforme (ou, ce qui vaut bien mieux encore, de l'éther) et amené à une résolution musculaire complète, nous conseillions toujours de faire le lambeau en un seul temps.

(1) Cette considération tombe lorsqu'il s'agit d'un œil bien cocaïnisé.

C. — Extraction a grand lambeau combinée sans ouverture de la cristalloïde.

Les personnes qui observent avec une attention réfléchie les résultats fournis par les différentes méthodes d'extraction de la cataracte sénile, n'ont pas manqué de s'apercevoir que la plupart des insuccès ont pour causes essentielles la rétention d'éléments capsulaires cristalliniens dans l'œil, et les transformations qui les atteignent, en même temps que la cristalloïde se trouve souvent pincée, dans les procédés combinés, entre les lèvres de la plaie.

Richter (1), en 1773, conseillait déjà l'ablation du cristallin dans sa capsule, et il y procédait en exerçant sur l'œil une douce pression, après l'achèvement de la plaie. D'ailleurs, cet auteur recommande de cesser ces tentatives, dès qu'on éprouve de la part du cristallin une résistance telle qu'il faille, pour la vaincre, un effort assez énergique. En 1790, Beer reprit cette méthode, et indiqua d'extraire le cristallin dans sa capsule en la piquant avec la lance à cataracte, de manière à ébranler, à rompre ses attaches et à l'enlever ensuite facilement, quelquefois même à la pointe de l'instrument. Cette proposition souleva les plus vives discussions, et ceux qui y donnèrent suite ne s'en louèrent, à ce qu'il semble, que médiocrement.

Un certain temps s'écoula ensuite avant que la question fût reprise par Christiaen (1845), qui, pour arriver à l'extraction du cristallin dans sa capsule, conseille d'exercer sur l'œil les pressions nécessaires, avant même que le couteau ait achevé la section. « S'il arrive, dit l'auteur, que le cristallin reste en place au moment de l'achèvement de la section de la cornée (ce qui est extraordinaire, lorsqu'on suit la conduite que j'ai indiquée), je laisse à l'œil un temps de repos; puis, soulevant la paupière supérieure et abaissant l'inférieure, en usant de précautions convenables, je porte le plat de la curette sur la partie supérieure du globe, et, par quelques mouvements compressifs, y amène la sortie de la lentille. »

Quelques années plus tard, les mêmes tentatives furent renouvelées par MM. Moyne, à Naples, et Sperino, à Turin. M. Sperino a bien voulu nous faire la communication suivante : « L'extraction de la cataracte, sans division de la capsule, que je pratique depuis longtemps avec succès, ne diffère du procédé ordinaire que par l'absence du deuxième temps de l'opération (discission de la capsule). Comme je l'ai écrit, dans le mémoire publié dans le *Compte rendu du Congrès de Bruxelles*, on exerce, par secousses très légères, une douce pression à l'aide de la curette de Daviel appliquée sur la sclérotique, à l'opposé de la partie sectionnée de la cornée, et à l'aide de deux doigts qui compriment légèrement le globe oculaire à travers la paupière. L'œil étant ainsi comprimé doucement dans son tiers antérieur, le cristallin bascule peu à peu, et si le malade ne contracte pas trop fortement

(1) Voyez la Bibliographie.

les muscles de l'œil, il sort souvent sans une goutte d'humeur vitrée. Jamais je n'ai vu se perdre une quantité d'humeur vitrée plus forte que celle que je voyais s'écouler, dans certains cas, alors que j'ouvrais encore la capsule. Dans les cataractes molles, la capsule, toujours plus ou moins amincie, se déchire souvent quand le cristallin traverse l'ouverture pupillaire ; mais généralement elle sort aussi, en grande quantité, avec le cristallin. Aussi ne vois-je jamais de cataractes secondaires chez mes opérés. »

L'extraction du cristallin dans sa capsule a été combinée à l'extraction à lambeau modifiée par notre regretté ami, Alexandre Pagenstecher (de Wiesbaden), qui d'abord, comme on peut en juger par un court exposé de cette méthode, inclus dans le traité de M. Zehender (p. 464), en restreignait l'usage à un nombre de cas limité. Pagenstecher, après avoir pratiqué une large iridectomie, procédait, comme on l'a fait connaître dans un mémoire ultérieur, à l'évacuation du cristallin complet, en introduisant derrière lui une curette très large (fig. 190 et 191).

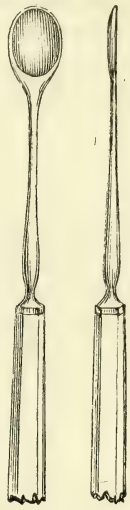

Fig. 190 et 191.

Cet instrument, d'un volume vraiment excessif (1), trouvait un maniement encore possible lorsque notre ami se servait du large lambeau ; mais plus tard, en adoptant, comme le fit aussi son frère, M. Herm. Pagenstecher, la section de de Graefe, l'introduction de la curette fut réellement un procédé par trop blessant. Aussi ai-je vu mon ami ne se servir de cette curette principalement que pour abaisser la lèvre supérieure et postérieure de la plaie et ne l'introduire que partiellement lorsque le cristallin, renfermé dans sa capsule, se présentait dans la plaie.

Avant la communication de Pagenstecher, nous avions aussi, dans notre clinique, adopté en partie cette méthode. Nous nous contentons d'exposer ici notre manière de procéder et les résultats que nous en avons obtenus.

Nous commencions par soumettre le malade aux inhalations d'éther, car nous préférions cet anesthésique au chloroforme, en raison du peu de durée et d'intensité, quelquefois même de l'absence complète de la période d'excitation qui suit son administration par la méthode américaine. Une résolution musculaire complète nous parut une condition très favorable aux succès de ce mode d'extraction.

Nous pratiquions, en un seul temps, la section du lambeau qui intéresse très exactement la moitié inférieure de la cornée. Cette section terminée, nous recommencions, pendant quelques instants, les inhalations d'éther, en maintenant l'œil opéré doucement fermé, au moyen d'une boulette de charpie

(1) La curette de Pagenstecher nous sert actuellement pour l'exentération et est pour ce genre d'opération certainement l'instrument le plus approprié.

et de la paume de la main. Nous ne poursuivions l'opération, par l'excision d'une portion de l'iris (large de 2 millimètres), qu'après nous être assuré que le sommeil du sujet était aussi profond qu'au moment de la section cornéenne.

Nous introduisions alors notre curette ronde et très plate (fig. 192 et 193), derrière la face postérieure du cristallin. La curette pénétrait d'abord assez perpendiculairement; mais, dès qu'elle était arrivée derrière le bord inférieur de la lentille, nous abaissions le manche et nous la faisions avancer jusqu'à ce que le centre de la cuiller corresponde au pôle postérieur du cristallin. Pendant cette introduction, le doigt qui soulevait la paupière s'opposait par une douce pression exercée sur le bord supérieur de la cornée, à ce que le cristallin puisse se luxer en haut. Par une traction horizontale, on faisait sortir la cataracte; mais en même temps le doigt indicateur abaissait progressivement la paupière soulevée, de manière à maintenir le cristallin en quelque sorte dans la curette et à éviter qu'il ne puisse s'échapper latéralement. Dès que le cristallin avait dépassé la plaie par son diamètre, l'aide se tenait prêt à l'attirer au dehors avec la curette de Daviel.

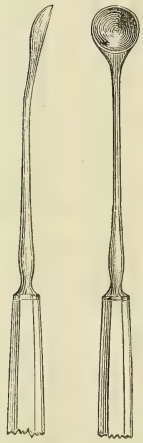

Fig. 192 et 193.

Alex. Pagenstecher faisait, avant d'avoir adopté la section de de Graefe, ainsi que nous avons pu nous en convaincre sur quelques opérés à notre clinique, une incision qui restait presque dans toute son étendue à un millimètre de distance du bord cornéen, dans la sclérotique, puis il faisait l'iridectomie très large, et dégageait la cataracte avec sa curette, à laquelle il imprimait, en la retirant, un léger mouvement d'obliquité vers un des angles de la plaie.

La première statistique publiée par Alex. Pagenstecher porte sur 63 cas, dont il retire 11 où il s'agissait de cataractes compliquées (iridochoroïdites, occlusion de la pupille, glaucome, etc.); il reste donc 52 yeux, dont 2 furent perdus par suppuration du corps vitré; 20 pouvaient lire le n° 1; 9, le n° 2; 12, le n° 5; 2, le n° 8; 3, le n° 16, et 4, qui ne sachant pas lire, comptaient les doigts à 20 pieds de distance. Sur 19 malades chez lesquels on chiffrait l'acuité, 6 fois, S = 1. Alex. Pagenstecher insiste sur un fait particulier, c'est qu'aucun de ses malades n'a nécessité une opération secondaire. Nous pouvons dire la même chose de nos malades. Il ne parle que de 4 cas sur 62 où des opacités étendues du corps vitré se sont développées; tandis qu'ordinairement les faibles opacités qu'on y observe disparaissent de la quatrième à la sixième semaine.

Notre propre statistique porte sur 66 cas, dont 1 perte par suppuration partielle de la cornée et phthisie consécutive (1), 1 par glaucome avec hémor-

(1) Le malade, âgé de soixante-dix-sept ans, avait été opéré séance tenante sur les deux yeux; du côté droit tout se passa bien; mais du côté gauche la section avait intéressé la cornée dans presque toute sa longueur, la capsule du cristallin s'était déchirée au moment de la sortie, et la contusion de la plaie, ainsi que la rétention d'une partie des masses corticales, fut très probablement la cause de cet accident.

rhagies intra-oculaires réitérées, 2 par opacités membraneuses du corps vitré, et 2 par décollement rétinien consécutif. Des autres malades, 45 obtinrent une vue très bonne; 15, une vue moins bonne, mais suffisante pour les conduire et vaquer à leurs occupations.

La statistique de notre regretté ami ainsi que la nôtre, prouvent combien l'œil est susceptible de supporter un traumatisme violent et de conserver une bonne acuité visuelle. Ce qui à jamais empêchera pareil procédé de se généraliser, est la nécessité où l'on se trouve d'introduire dans l'œil des instruments de traction pour enlever le cristallin, et ce fait qu'on ne peut jamais répondre même de la réussite du procédé quant à ce qui concerne l'intégrité de la capsule, car nous devons faire remarquer que dans notre statistique, sur les 66 cas, il est arrivé 15 fois que la cristalloïde s'est rompue au moment de la sortie du cristallin, et que chez ces malades la guérison a été beaucoup plus laborieuse et le résultat visuel moins satisfaisant.

Plus le sujet est avancé en âge et plus la cataracte est ancienne (régressive), moins la zonule résiste et moins il y a de danger pour la rupture de la capsule. Les cataractes à plaque capsulaire et plissement des parties équatoriales de la capsule sont celles qui se préparent à la luxation spontanée et par suite aussi à l'extraction dans leur capsule ; par contre, les cataractes à masses corticales très molles et arrivées exactement à maturité sont celles qui opposent le plus de difficultés pour l'extraction capsulaire complète. Sur des cataractes corticales commençantes, et sur des cataractes dont les masses corticales sont absolument ramollies (cataracte de Morgagni), la résistance de la capsule se prête mieux à l'opération.

Ce qui nous a le plus impressionné dans le procédé opératoire dont nous traitons, et ce qui nous a empêché de poursuivre avec l'ardeur première l'exécution d'un mode opératoire si rationnel, ce sont les deux observations de décollement et trois cas où des hémorrhagies très tardives ont amené deux fois le développement d'opacités nombreuses qui ont occupé tout le corps vitré, et un autre accident cité plus haut, la perte de l'œil par complication glaucomateuse. Les travaux d'Iwanoff sur le décollement du corps vitré pendant l'extraction et consécutivement à une perte de ce milieu, ont confirmé les craintes que l'observation clinique nous avait suggérées. Actuellement nous savons mieux encore combien les cicatrices du corps vitré, adhérentes à une blessure de la coque oculaire, sont menaçantes pour ce qui concerne un décollement ultérieur de la rétine. Aussi tous les efforts pour vulgariser une opération qui portera le traumatisme nécessaire pour l'enlèvement du cristallin en arrière de la fossette hyaloïdienne, ou qui ne nécessitera simplement que la rupture de celle-ci, resteront mort-nés.

Tous ceux qui ont fait l'extraction totale, en faisant la section dans le limbe sclérotico-cornéen, avouent que, dans le cas où l'opération a marché sans la moindre complication, la guérison se fait avec une merveilleuse rapidité, n'occasionne pas la moindre irritabilité de l'œil et donne une acuité excellente. Mais chez d'autres, où la perte du corps vitré, ordinaire-

ment insignifiante, a été un peu plus forte, ou chez lesquels la capsule s'est déchirée au moment d'attirer la cataracte au dehors, on voit se développer des opacités du corps vitré étendues, de véritables cicatrices de cette humeur; les yeux sont prédisposés à des hémorrhagies intra-oculaires, et, comme nous le pensons, sous la menace constante d'un décollement rétinien ultérieur.

Le premier malade chez lequel nous avons observé ce fait était un cocher âgé de soixante-six ans; il avait été opéré en 1866 sans anesthésie, et avait, au moment de la sortie du cristallin, pressé démesurément; la perte du corps vitré avait par conséquent été plus forte; mais le malade quitta la clinique quatre semaines après, et, quoique le corps vitré fût, surtout dans la partie inférieure et près de la plaie, le siège de nombreuses opacités floconneuses, il lisait le n° 8 de Jæger. Je revis le malade trois mois après, et fus péniblement surpris de voir qu'il ne comptait plus les doigts avec cet œil; toute la partie inférieure de la rétine était décollée et l'épanchement sous-rétinien ne diminua pas sensiblement après une ponction pratiquée au moyen d'un couteau lancéolaire. Le malade fut un an plus tard opéré à l'autre œil, avec un succès complet, par le procédé de Jacobson, mais cette fois avec anesthésie.

Le second malade, opéré en 1867, était un pharmacien âgé de soixante-deux ans, atteint d'une cataracte capsulo-lenticulaire régressive. Le malade, docile, ne perdit pas de corps vitré au moment de l'évacuation du cristallin avec la curette; mais avant le pansement une contraction maladroite du sujet fit échapper une insignifiante partie du corps vitré au moment où l'on soulevait la paupière pour inspecter la plaie. La guérison marcha avec beaucoup de rapidité. Le malade vint me trouver le vingtième jour; il lisait le n° 4 de Jæger et le corps vitré n'était le siège que de quelques minces opacités filamenteuses; le vingt-cinquième jour je fus appelé chez lui en toute hâte. Le malade, qui s'était fait la barbe le matin, avait éternué à deux reprises avec beaucoup de violence et s'était aperçu, à son grand effroi, que la vue avait disparu presque subitement sur l'œil opéré. Je constatai un décollement qui dépassait en dedans la moitié antérieure de la rétine.

M. Knapp a fait publier par son assistant M. Bergmann une statistique qui ne porte que sur treize cas; nous croyons pouvoir nous dispenser d'y insister, vu qu'évidemment le procédé opératoire était défectueux; M. Knapp fit sortir les cristallins à travers une section pratiquée en haut avec le couteau de de Graefe sur des malades non anesthésiés, et observa sur ces treize cas sept déchirures de la capsule. Pourtant ses conclusions relativement à l'application du procédé, suivant la nature de la cataracte, ne diffèrent guère de celles que nous avons données plus haut.

Nous exposons le procédé des frères Pagenstecher tel qu'il a été publié dans leur monographie pour l'extraction du cristallin dans la capsule, et on verra si la lecture du procédé et des résultats a quelque chose de séduisant.

Après avoir écarté, *aussi largement que possible*, les paupières au moyen d'un écarteur d'une adaptation différente pour chaque œil et fixé *solidement* le globe près du bord inférieur de la cornée, on exécute la section de de Graefe en s'efforçant d'obtenir que le milieu de la plaie tombe exactement au-dessus du point de fixation, et en ayant bien soin de faire un lambeau conjonctival. L'opérateur excise alors un *large* lambeau iridien, « pénétrant pour ainsi dire avec les branches des ciseaux dans les angles de la section ». Cette manœuvre est indispensable pour éviter *autant que possible* un enclavement de l'iris (auquel on n'échapperait guère, car les manœuvres de réduction restent sans succès une fois la rupture de la fossette hyaloïde opérée, accident qui accompagne presque toujours la sortie du cristallin, sans pourtant qu'il soit nécessaire qu'il y ait issue du corps vitré sur la plaie). On s'efforce alors d'engager le cristallin dans la section par un abaissement de la lèvre postérieure de la plaie au moyen d'une curette plate « en faisant exécuter au globe oculaire successivement une forte rotation en bas ». Très souvent le cristallin ne se présentant pas encore dans la plaie, on se trouve forcé de glisser derrière lui avec la curette plate jusqu'à ce que son bord embrasse la circonférence inférieure. Ces tentatives d'extraire le cristallin intact dans la capsule échouent, suivant l'aveu des auteurs, 21,7 pour 100 de fois, c'est-à-dire une fois sur cinq malades, 5 à 7 pertes absolues et immédiates, 20 pour 100 ne recouvrant la vision que de manière à compter les doigts jusqu'à 1 à 2 pieds de distance sont donc incapables de se conduire. On le voit, on redescend aux 72 pour 100 de résultats complets et immédiats que les extractions avec curette avaient fournis aux confrères anglais, et on s'écarte sensiblement des 85 pour 100 de résultats immédiats que donnait l'extraction simple à grand lambeau.

Nous disons donc, en terminant, que ce procédé opératoire procure des résultats merveilleux comme acuité visuelle, mais qu'il pèche sous deux rapports : l'opérateur, quelque exercé qu'il soit, ne peut jamais affirmer qu'il exécutera régulièrement le procédé (sans déchirure de la capsule); et, sur un chiffre à la vérité restreint, la lésion du corps vitré fait courir à l'organe opéré des dangers sérieux, à une époque où les procédés par extraction, n'ayant pas intéressé ce milieu, ont cessé d'exercer une influence nuisible. Les tentatives si heureuses d'enlever la presque totalité de la capsule antérieure avec des pinces-cystitome auront, nous pensons, le résultat de faire ranger l'extraction du cristallin dans sa capsule dans l'annexe suivante.

HISTORIQUE

Au commencement du siècle dernier, on croyait encore généralement que la cataracte consistait dans une sorte de pellicule située au-devant du cristallin et non dans une altération de cet organe lui-même; aussi en pratiquant l'opération de l'abaissement, qui remonte aux temps les plus reculés, croyait-on attaquer cette pellicule et non le cris-

tallin, que l'on considérait alors comme absolument indispensable à l'accomplissement de la fonction visuelle.

Quelques extractions de cristallins abaissés et remontés, ou déplacés par une luxation spontanée (Saint-Yves, Pourfour du Petit), apprirent enfin que l'opération de l'abaissement avait, en réalité, pour effet de débarrasser le champ pupillaire du cristallin troublé dans sa transparence, et non d'une opacité juxtaposée à cet organe. C'est en 1705 que Brisseau fils (1) présenta à l'Académie des sciences un mémoire dans lequel, s'appuyant sur l'autopsie d'un œil cataracté, il conclut que le siège de la cataracte était le cristallin, et que cet organe, tout en remplissant un rôle des plus importants dans l'exercice de la vue, n'est pas cependant indispensable à l'accomplissement de cette précieuse fonction. Maîtrejean avait bien, grâce à des autopsies exécutées en 1691, localisé dans le cristallin le siège de la cataracte; mais il ne publia ses résultats dans son traité que deux années après la publication du mémoire de Brisseau.

Quoiqu'on possédât, dès cette époque, la notion exacte du siège anatomique de la cataracte, il fut bien rare qu'on y portât remède au moyen de l'extraction (Freytag, Heister, Taylor, etc.) (2), et l'on peut dire que Daviel l'érigea, le premier, en méthode et en devint le véritable vulgarisateur. En 1752, il avait déjà opéré par extraction 206 cataractes, dont 182 suivies, à ce qu'il assure, de succès (3).

Daviel est né le 11 août 1696 à La Barre, en Normandie. Après avoir fait ses études à Rouen et à Paris, il se rendit, en 1719, à Marseille, où il fut chargé du cours d'anatomie et de chirurgie à l'École de médecine de cette ville. Ce n'est qu'âgé de trente-deux ans qu'il se livra exclusivement à l'ophthalmologie et se fixa, à cinquante ans, à Paris. Trois années après, il fut nommé oculiste du roi. Il est vrai qu'à l'instar de ce que firent Freity, Saint-Yves (1707), Du Petel (1708), Duddel (1729), etc., Daviel enleva en 1743 un cristallin par extraction cornéenne, qui était remonté après avoir été abaissé, et qu'il répéta cette opération sur un autre malade deux ans après; mais ce n'est qu'à l'âge de cinquante-quatre ans, qu'à l'occasion d'un voyage qu'il fit, appelé par S. A. S. Mme la princesse palatine de Deux-Ponts, à Manheim, « qu'il prit, ainsi qu'il l'écrit, la résolution de ne plus désormais opérer la cataracte que par l'extraction du cristallin ». C'est dans une lettre du médecin du prince Remon de Vermale, adressée au médecin particulier du roi, Chicoyneau, que les trois opérations pratiquées par Daviel à Manheim furent décrites. Cette lettre, datée du 25 novembre 1750 (parue en dissertation à Paris, en 1751), constitue donc la première annonce du procédé de Daviel. Lorsque, en novembre 1752, Daviel fit sa présentation à l'Académie, intitulée : *Sur une nouvelle méthode de guérir la cataracte par l'extraction du cristallin*, travail qui n'apparut que dans le tome II des *Mémoires de l'Académie de chirurgie* de 1753, il cite, au point de vue de la fixation de priorité, la lettre susmentionnée. Ce qui a conduit Daviel à son idée, c'est la délivrance des douleurs qu'occasionnait si souvent le cristallin abaissé en remontant lorsqu'on l'enlevait par extraction. Après avoir fait encore une extraction, sur la demande du roi Ferdinand II, en Espagne, et être allé en Bavière soigner le prince Clément, il chercha vainement aux eaux de Bourbonne à remettre sa santé délabrée; il allait consulter à Genève Tronchet, lorsqu'il succomba dans cette ville en 1762. Il fut enterré près de la frontière suisse, en France, au grand Sacconex, devenu plus tard suisse et où, sur l'initiative du docteur Haltenhoff, les ophthalmologistes suisses viennent de lui élever un monument.

Guérin reproduit, quelques années après la mort de Daviel (en 1769), sa façon d'opérer, telle que celui-ci l'avait présentée à l'Académie royale de chirurgie; il n'avait donc pas eu connaissance d'une modification que Daviel aurait ultérieurement fait subir à son procédé. « Je prépare, dit Daviel dans son mémoire adressé en 1752 à l'Académie, le malade suivant la manière ordinaire et connue; le jour déterminé pour l'opération, je dispose l'appareil, qui consiste en bandeaux, compresses, petits morceaux de linge, emplâtre de diapalme de figure ovale, petites éponges, morceaux de coton en rame, de l'eau chaude et du vin.

(1) Voyez la BIBLIOGRAPHIE.

(2) Albin (1695) soutient que de son vivant déjà des oculistes ambulants firent l'extraction par la cornée.

(3) Les recherches que l'Académie fit faire à Reims fournirent le résultat suivant : sur 34 opérés par extraction, 17 présentèrent un résultat complet, 8 un succès moyen, et 9 perdirent complètement la vue.

» Les instruments que j'emploie sont une aiguille pointue, tranchante et demi-courbée, ayant la forme d'une lancette, destinée à faire la première ouverture ; une aiguille mousse, tranchante et aussi demi-recourbée, pour agrandir la même ouverture ; deux paires de ciseaux courbes, convexes, une petite spatule d'or, d'argent ou d'acier légèrement recourbée, pour relever la cornée. Une autre petite aiguille pointue et tranchante des deux côtés, pour ouvrir la membrane qui recouvre antérieurement le cristallin ; une petite curette d'or, d'argent ou d'acier pour faciliter quelquefois l'issue du cristallin, ou tirer les fragments de ce corps lorsqu'il en est resté dans le trou de la prunelle ; une petite pincette pour emporter les portions de membrane qui pourraient se présenter.

» Tous ces instruments seront rangés par ordre sur une assiette, et remis entre les mains d'un élève, qui aura soin de les donner au chirurgien, selon qu'il en aura besoin.

» Tout étant ainsi disposé, le malade sera placé dans une chambre médiocrement éclairée, afin que le trop grand jour ne fasse pas rétrécir la prunelle et ne pénètre pas dans l'œil avec trop de force après l'opération, ce qui pourrait l'offusquer.

» Le malade sera assis sur une chaise un peu basse ou sur un tabouret ; celui qui opère s'assiéra devant le malade sur une chaise plus élevée que lui et vis-à-vis, afin qu'en opérant il appuie ses coudes sur ses genoux ; il couvrira l'autre œil avec un bandeau, ensuite de quoi un élève, placé derrière le malade, posera une main sur le front, en allongeant deux doigts sur la paupière, et l'autre main sous le menton.

» Le chirurgien baisse la paupière inférieure, et, prenant la première aiguille, la plonge dans la chambre antérieure près de la sclérotique, évitant cependant de blesser l'iris, et la porte jusqu'au-dessus de la prunelle ; il la retire ensuite doucement pour prendre l'aiguille mousse, avec laquelle il agrandira l'incision commencée, en portant cette aiguille à droite et à gauche, pour ouvrir la cornée en forme de croissant, suivant sa rondeur ; mais, comme la cornée se trouve alors un peu lâche, le chirurgien prendra des ciseaux courbes, convexes, dont il introduira la branche mousse entre cette membrane et l'iris, et achèvera la section tant d'un côté que de l'autre, afin de la porter de chaque côté un peu au-dessus de la prunelle (1). On observera que la courbure des ciseaux doit regarder le globe, et que, par rapport à leur courbure sur le plat, il en faut deux paires pour s'accommoder à la rondeur de la cornée, d'un côté et de l'autre.

» Le chirurgien prend ensuite la petite spatule, avec laquelle il relève doucement la partie de la cornée qui a été coupée, et incise, avec la petite aiguille pointue et tranchante, la membrane du cristallin. Quelquefois, il faut couper cette membrane circulairement et l'emporter en entier, si elle était épaisse et ridée, de peur qu'elle ne bouche la prunelle ; et alors cette membrane étant bien coupée, on peut l'emporter avec les petites pincettes.

» Après avoir coupé la membrane qui enveloppe le cristallin, on aura soin de porter la petite spatule entre ce corps et l'iris, pour détacher absolument la cataracte et faciliter son issue. On laisse ensuite tomber la calotte de la cornée pour achever l'opération.

» C'est alors que le chirurgien a besoin de toute sa prudence, puisqu'il s'agit de tirer le voile qui cachait la lumière. Il faut pour cela presser le globe de l'œil sans le fatiguer ; par là on évite la rupture de la membrane postérieure du cristallin qui sert de digue et qui empêche la sortie de l'humeur vitrée. On voit avec plaisir la prunelle s'élargir peu à peu, et le cristallin, ayant une fois présenté son biseau, glisse doucement dans la chambre antérieure et de là sur la joue. »

Il serait fastidieux d'énumérer toutes les modifications de forme du lambeau et des instruments destinés à l'exécuter qui furent imaginées après Daviel jusqu'à la fin du

(1) Il est curieux de voir comment l'on enseigne de nos jours encore l'histoire aux élèves ; voici une description récente donnée dans le *Progrès médical* (11 nov. 1885, d'après une leçon clinique) : « Il (Daviel) pratiquait au moyen d'un couteau triangulaire une ponction et une *contre-ponction* (!) dans la cornée à quelque distance de la sclérotique, et taillait un lambeau suffisant. Puis laissant l'iris intact, il introduisait à travers la plaie, dans la pupille, une lance en fer qui n'était qu'une aiguille à cataracte pour ouvrir la capsule du cristallin. Il terminait en faisant sortir la cataracte par des pressions convenables. » Comme cette description, dont le style indique suffisamment l'auteur, nous donne une image saisissante de la façon de procéder de l'immortel maître !

dix-huitième siècle. Il suffit d'indiquer les modifications essentielles que subit sa méthode pendant un siècle, c'est-à-dire jusqu'à 1862, le centenaire du grand chirurgien.

Richter donna à la section une direction oblique, et l'exécuta, le plus souvent, en dehors et en bas. Il se servait d'un couteau assez analogue, pour la forme, à une lancette allongée, pourvue d'un côté mousse jusqu'à 3 millimètres de sa pointe, où il devenait tranchant. Wenzel enfonçait cet instrument à travers la cornée et achevait la section en continuant à la pousser dans la direction qu'il lui avait donnée. Le lambeau qu'il taillait ainsi comprenait un peu plus de la moitié de la cornée ; mais, si l'on se reporte au dessin que Wenzel présente dans son traité, on reconnaît que ce même lambeau était bien moins périphérique que celui de Daviel, et, partant, moins étendu.

Jusqu'à cette époque, les opérations de cataracte par extraction et les perfectionnements qui y furent apportés s'exécutèrent presque exclusivement en France et notamment à Paris. C'est à ce moment que l'Allemagne, s'emparant de cette méthode, y apporta des améliorations remarquables. A.-G. Richter (1771) fut le premier à préciser les indications de l'extraction. Il modifia les instruments en imaginant un couteau plus large que celui de Wenzel, et grâce auquel le médecin pouvait, en le poussant au travers de la cornée, achever la section sans perdre d'humeur aqueuse et sans blesser l'iris. Richter recommande déjà d'extraire, s'il est possible, la cataracte dans sa capsule, pour éviter les cataractes secondaires.

Après Richter, c'est évidemment Beer (1792-1817) qui a le plus perfectionné l'extraction à lambeau, et l'on peut dire que, pendant un demi-siècle, on n'a changé que fort peu de chose à ses modifications, pour ce qui concerne du moins l'extraction à lambeau simple (1). Il donna au couteau à cataracte la forme qu'il affectait, à peu de chose près, encore il y a vingt ans; conseilla de faire, de préférence, la section dans la moitié inférieure du bord de la cornée, et indiqua avec beaucoup de soin toutes les précautions grâce auxquelles l'humeur aqueuse ne s'écoule qu'au moment où l'on retire l'instrument.

En lisant la précieuse description donnée par cet auteur dans son traité, on ne saurait se défendre d'un mouvement de surprise en considérant combien la plupart de ses successeurs (2) sont restés au-dessous de la clarté et de la justesse d'exposition par lesquelles il se distingue. Ajoutons que Beer, lui aussi, montra une prédilection marquée pour l'extraction de la cataracte encore contenue dans sa capsule.

Daviel, Wenzel et Richter avaient eu le grand mérite de propager l'extraction de la cataracte, en repoussant l'opération irrationnelle et dangereuse de l'abaissement que Wilburg (1785) essaya néanmoins, après eux, de remettre en vogue. Par bonheur, la précision que Beer apporta dans le manuel opératoire de l'extraction vint, très à propos, neutraliser ces fâcheuses tentatives.

Depuis le commencement de ce siècle, l'extraction est donc, parmi les chirurgiens de bonne foi et d'expérience consommée, la meilleure méthode d'opérer la cataracte, tandis que se restreint, de plus en plus, le nombre de cas où l'abaissement leur paraît indiqué. Il y a plus, un des principaux mérites de la chirurgie oculaire nous semble résider dans les tendances qu'elle manifeste, un siècle écoulé après la présentation du mémoire de Daviel, à abandonner complètement l'abaissement comme une opération irrationnelle et pleine de dangers.

Depuis Beer, il est vrai, on n'a pas manqué de sentir l'urgence de se prémunir, autant que possible, contre les dangers que présente, même entre des mains habiles, l'extraction de la cataracte par une ouverture aussi large que celle de la section à grand lambeau comprenant la moitié (et plus) de la cornée. Nous passerons sous silence les tentatives de Conradi, de Buchhorn et de Langenbeck, qui, en propageant la discission, ont soustrait un certain nombre de cataractes à l'extraction à lambeau; nous ne nous étendrons pas davantage sur les perfectionnements apportés par de Graefe à l'extraction linéaire simple, afin de mieux insister sur les modifications introduites dans le procédé de l'extraction à lambeau elle-même, dans le but d'en restreindre les dangers.

Ces modifications portent sur trois points essentiels. Elles ont pour objet: 1° de diminuer, comme le fit Critchett, l'étendue de la section, tout en la rapprochant, pour la forme, d'une incision linéaire; 2° de ménager au cristallin une issue plus com-

(1) Voyez à cet égard plus loin le tableau de M. Stellwag de Carion.

(2) Une des meilleures descriptions du manuel opératoire est certainement celle que M. de Arlt a donnée dans son traité.

plète et plus facile, au moyen d'une pupille artificielle pratiquée quelques semaines avant l'opération principale, comme le fit M. Mooren, ou bien associée à l'extraction même, d'après le procédé de M. Jacobson, et comme de Graefe l'avait indiqué le premier, sans pour cela l'ériger en méthode; 3° de placer toutes les sections à lambeau plus ou moins élevé, autant que possible, en dehors du tissu cornéen transparent, au point de jonction de cette membrane avec la sclérotique. Cette modification revient à M. Jacobson; de Graefe l'a suivi dans cette voie.

D'après ce qui précède, il est aisé de reconnaître que les dernières améliorations imaginées dans le dessein d'écarter de l'extraction à lambeau ordinaire les dangers inhérents à son exécution, ont moins pour but de diminuer les dimensions d'étendue de l'ouverture cornéenne que de lui assigner un emplacement plus favorable et par la réduction en hauteur du lambeau, d'empêcher un entre-bâillement de la plaie par déplacement du lambeau. On s'efforça par une meilleure coaptation et par l'absence d'un écartement spontané des lèvres de la plaie, sous l'influence du déplacement de l'œil, de rendre les suppurations moins fréquentes; tout en ne se rendant pas compte que l'infection jouait ici le rôle capital, on se rapprochait par cette meilleure coaptation du but proposé.

Ceux qui ont, comme l'auteur, débuté par l'opération à grand lambeau et ont parcouru toutes les phases de l'extraction depuis un quart de siècle, savent que les uniques préoccupations des opérateurs de ce temps étaient : 1° de délivrer l'exécution de l'opération de toute incertitude, d'avoir un emplacement et une étendue de plaie tels que pendant toute l'opération on pût se servir d'écarteurs et de pinces à fixation; 2° d'obtenir une plaie à lèvres constamment coaptées de façon à assurer le plus complètement possible la réunion par première intention, car c'est au manque de cette coaptation parfaite et constante qu'on attribuait la suppuration, ce qu'on considérait alors comme la réunion par seconde intention.

C'est ainsi qu'on s'écartait peu à peu de l'extraction à grand lambeau pour aboutir finalement à l'extraction linéaire de de Graefe, qui réfuta catégoriquement toute ressemblance de son procédé avec une section à hauteur de lambeau quelque peu accusée (voy. p. 967).

Les adhérents aux procédés classiques à lambeau (et parmi eux de Hasner doit être particulièrement cité) devinrent de plus en plus rares; la sécurité d'exécution d'une opération faite sur un œil constamment fixé, la réduction incontestable des pertes immédiates, firent accepter à toute la nouvelle génération d'ophthalmologistes une opération évidemment moins parfaite, parce qu'elle impliquait l'excision de l'iris, parce qu'elle nécessitait constamment une certaine toilette, parce qu'elle donnait rarement une guérison sans adhérences de l'iris avec les lèvres de la plaie et avec les lambeaux de la capsule.

On ne tarda pas aussi, par le nombre de cas de guérisons impures, par le retentissement que l'opération avait parfois sur l'œil congénère, à reconnaître qu'on était allé un peu loin en poursuivant dans l'extrême linéarité de section, la coaptation de la plaie la plus parfaite, que dans cette poursuite on avait dû se rapprocher trop de l'angle iridien et se résigner, pour ne pas avoir par cette opération périphérique de très fréquents enclavements de l'iris, à en exciser un lambeau vraiment excessif. Les magnifiques résultats de l'extraction à grand lambeau, comparativement à ceux d'une parfaite réussite par l'opération de de Graefe pouvaient, pour le moment, être oubliés, parce qu'on tenait compte du plus grand nombre de guérisons, de la plus grande sécurité et des nombreux sacrifices imposés à l'opérateur (comme habileté et sang-froid) et à l'opéré (comme soins consécutifs).

J'ai exprimé (*Ann. d'Ocul.*, juillet-août 1885) l'impression que ces différentes phases parcourues ont laissée dans mon esprit de la façon suivante :

Ma carrière ophthalmologique, à partir de mes études commencées à Vienne en 1855, comprend une période de trente années. De 1855 à 1865, j'ai vu pratiquer ou j'ai pratiqué moi-même les sections classiques à lambeau cornéen, en observant attentivement le mode de guérison des malades. Dans le second décennaire, l'extraction linéaire combinée a été plus ou moins purement exécutée par moi sur une très vaste échelle. Enfin, dans ces dix dernières années, l'extraction à lambeau, dans sa forme simple ou combinée, a de nouveau repris rang dans ma pratique.

De 1855 à 1865, la préoccupation principale était la suppuration, les prolapsus de l'iris

et l'occlusion pupillaire ; les cataractes secondaires ne jouaient dans les succès du praticien qu'un rôle absolument secondaire. Pendant la période comprise entre 1865 et 1875, on se trouva singulièrement soulagé par la réduction des suppurations de 10 à 2 ou 3 pour 100, mais que de plaintes à entendre des malades, que de guérisons chèrement achetées ! N'oublions pas que c'est à cette période que nous devons la résurrection de l'iritomie et l'opération de la capsulotomie, dont l'extraction linéaire préparait les matériaux.

Deux considérations ont remis les choses en ordre, c'est-à-dire ont fait choisir, comme en toute chose, pour vrai le juste milieu entre l'extraction à grand lambeau et l'opération linéaire combinée. La première fut les dangers reconnus pour une trop grande périphéricité de la section et la répugnance de ces vastes iridectomies que pareilles sections réclamaient. On fit donc d'après de Graefe « un retour vers de fâcheux errements », et l'on renonça à la linéarité parfaite pour adopter, comme je le proposais déjà en 1869, un lambeau de 2 millimètres de hauteur, revendiquant pour ce lambeau l'avantage de ne pas empiéter par son sommet dans la partie non transparente de la cornée : seules, les extrémités s'y trouvaient placées à un millimètre du bord cornéen. En outre, cette moindre périphéricité permit de ne pas exciser l'iris dans une si vaste étendue, de ne pas tant mutiler l'œil. Je revendiquais en outre avec raison que la section de ce petit lambeau représentait une plaie de $11^{mm},4891$ comparativement aux 10 millimètres de la section de Graefe et permettait une sortie plus facile que celle de notre maître, pour les cataractes volumineuses.

Cette hauteur du lambeau fut peu à peu adoptée, tout en s'identifiant avec la section de de Graefe, mais une fois entré dans cette voie d'abandon de la linéarité, on se renseigna bien vite cliniquement sur ce fait qu'on pouvait élever la hauteur du lambeau à 3 et même à 4 millimètres sans abandonner la sécurité du manuel opératoire, comme écartement des paupières et fixation de l'œil, et on acquit la conviction qu'un lambeau de 4 millimètres, pourvu qu'il tombât exactement à la limite cornéenne, jouissait du même pouvoir de coaptation que la section linéaire. La démonstration fut vite faite que la suppuration n'était pas plus fréquente (sinon moindre) qu'avec la section linéaire (voy. plus loin l'exposé des causes de la suppuration).

Procédés de maturation de la cataracte.

Jusqu'à nos jours, tous les opérateurs qui pratiquèrent l'extraction à lambeau de la cataracte crurent devoir prendre pour règle de ne jamais l'exécuter avant la maturité parfaite de l'opacité cristallinienne. Pour eux, en effet, sans cette condition, on ne pouvait espérer d'avoir, chose essentielle, une sortie d'emblée de la cataracte ou du moins que, tous les éléments de la lentille se détachant de leur membrane d'enveloppe, on obtînt une complète évacuation de la cataracte.

Mais comment préciser, au juste, l'époque à laquelle le dégagement des couches cristalliniennes juxtaposées à la capsule doit s'opérer le plus facilement? D'après les recherches anatomiques, le moment le plus propice est celui du dégonflement des masses corticales sans qu'ayant dépassé ce degré de maturité leur consistance augmente de nouveau trop, et qu'elles deviennent cassantes. D'un autre côté, il n'est pas indispensable que les couches corticales aient subi, en totalité, la transformation émulsive pour qu'elles se détachent aisément de la cristalloïde. Il suffit que, sur un grand nombre de points, cette altération ait gagné la surface interne de la capsule, pour que les parties intermédiaires encore partiellement transparentes, mais en voie de transformation cataracteuse, se détachent facilement de la cristalloïde. Cependant il importe aussi que ces parties intermédiaires non émulsionnées n'occupent pas une grande superficie, mais qu'elles soient isolées et interrompues par de nombreux foyers de substance cristallinienne ramollie.

Dans le but de régulariser ces transformations cataracteuses des couches corticales externes et d'en faciliter le dégagement, de Graefe (*Archiv für Ophthalmologie*, t. X, A. 2, S. 209) et Mannhardt (*Klinische Monatsblätter für Augenheilkunde*, 1864, p. 408) avaient tenté d'intervenir activement, en pratiquant comme l'avait fait Gibson pour l'extraction linéaire, une ouverture à la capsule plusieurs jours avant l'extraction à lambeau. Cette manière d'agir aurait encore l'avantage, suivant de Graefe, d'ouvrir à l'humeur aqueuse un accès vers les cellules épithéliales qui tapissent la face interne de la

cristalloïde antérieure, souvent en voie d'hypergenèse, d'amener ainsi la prolifération de ces éléments à son summum, avant l'extraction même de la cataracte, et d'éviter ainsi les accidents que cette évolution cellulaire pourrait déterminer si elle atteignait son maximum d'énergie après l'opération définitive, c'est-à-dire à une époque où l'œil est bien moins à même de la supporter.

Cette hypothèse, qui ne s'appuie pas, il est vrai, sur des recherches directes, semblait néanmoins confirmée par des nécropsies faites sur des opérés de cataracte ayant subi, depuis peu, l'extraction ordinaire et par les résultats qu'a fournis l'exécution d'une ouverture capsulaire avant l'extraction. Après cette opération préliminaire, en effet, l'évacuation du cristallin et de la couche épithéliale sous-capsulaire ayant été très complète, la guérison aurait été plus rapide et l'acuité de la vue plus considérable.

Enfin, l'une des raisons les plus sérieuses pour lesquelles on se soit décidé à faire précéder l'extraction de la cataracte d'une ouverture de la capsule, c'est qu'il devient possible d'avancer, par ce procédé, la maturité des cataractes, lorsque, étant doubles et présentant une marche extrêmement lente, elles deviennent insupportables au sujet qui en est atteint.

Ces tentatives de maturation du cristallin, peu pratiquées, ont été reprises par M. Fœrster, qui, se basant sur le fait que la pupille artificielle préparatoire hâtait souvent la maturation du cristallin, propose d'exécuter l'opération de la cataracte à temps espacés ; de pratiquer tout d'abord une pupille artificielle préparatoire, et, l'excision de l'iris achevée, de la faire suivre d'une malaxation à travers la cornée du cristallin qui s'y trouve juxtaposé par l'évacuation de l'humeur aqueuse. Cette malaxation est faite avec la curette en caoutchouc et d'une façon analogue aux mouvements qu'on exécute pour la réduction des extrémités du sphincter de l'iris. De fait, le déplacement des éléments cristalliniens cataractés sur ceux qui ne le sont pas encore a pour effet de hâter la transformation cataracteuse; mais, lorsqu'on ne met pas une certaine modération d'action, il peut aussi en résulter un gonflement démesuré du cristallin et des phénomènes d'iritis et d'irido-chroïdites. Le fait de la possibilité de mûrir par malaxation prudente la cataracte sans aucun accident n'est pas moins établi ; mais la question pratique se pose pour savoir si l'on trouvera des malades disposés à des opérations à temps espacés, avec la perspective que la première opération doit leur retirer une partie de vision, sans garantie *absolue* que la seconde leur restituera cette partie. D'un autre côté, reste à savoir si une extraction combinée à large ouverture ne dispense pas complètement de toutes ces procédures compliquées et énervantes pour les malades, ainsi que cela est notre avis.

Si l'on considère qu'à l'âge auquel sont arrivées la plupart de ces personnes, il n'est pas indifférent de perdre quelques années dans une attente pénible, on doit donc se féliciter de posséder un moyen grâce auquel, comme nous l'avons déjà vérifié, on puisse hâter la guérison, tout en diminuant les dangers du traitement chirurgical. Depuis que l'extraction linéaire combinée de de Graefe s'est répandue, lui-même et une partie de ses élèves ont adopté ce mode opératoire pour les cataractes incomplètes, mais déjà assez avancées. L'extraction à lambeau simple et combinée permet d'attaquer même des cataractes encore peu développées, lorsqu'on a soin d'ouvrir un passage tel au cristallin qu'il n'y ait pas ou presque pas de toilette ultérieure à faire.

L'extraction à lambeau combinée et à temps espacés se pratique donc actuellement assez rarement, même depuis la publication du procédé de M. Fœrster. Lorsqu'on veut exécuter pareilles opérations de maturation, une iridectomie supérieure doit toujours précéder de quelques semaines la discission de la capsule. On exécute ensuite cette dernière avec une aiguille de Bowman, en donnant à l'incision la forme cruciale et en ayant toujours soin de maintenir le tranchant de l'instrument à un millimètre au moins du bord de la pupille et de l'équateur du cristallin. Il importe de ne procéder à cette discission capsulaire qu'avec un éclairage très favorable, et d'éviter que l'aiguille ne pénètre dans l'épaisseur même du cristallin, ce qui pourrait être suivi d'une luxation de cet organe. On laisse ensuite s'écouler huit à douze jours entre cette ouverture de la capsule et l'extraction.

La section pourrait, suivant de Graefe, avoir, dans ce cas, des dimensions un peu plus faibles que dans l'extraction ordinaire. Nous nous sommes déjà prononcé, à ce sujet, sur notre préférence à donner au lambeau des dimensions invariables, lorsqu'il s'agit d'extraire des cataractes séniles dures; car nous n'osons pas trop compter encore sur la facilité que la division préalable de la capsule apporte, à ce qu'on assure, au dégage-

ment du cristallin. Il faut donc pratiquer la section comprenant le tiers de la circonférence de la cornée et au besoin un peu plus, en prenant le soin d'achever le lambeau le plus lentement possible, et en profitant, pour cela, d'un moment où le patient ne contracte pas les muscles de l'œil. Cette précaution est importante, attendu qu'à l'instant même où l'on termine la section, le cristallin peut sortir brusquement.

Lorsqu'on exécute le procédé de Fœrster, on pratique aussi la pupille artificielle en haut, on exécute les mouvements de malaxation du cristallin avec la curette de caoutchouc à travers la cornée et on s'abstient bien de vouloir, comme cela a été proposé, exécuter avec des instruments mousses un massage direct à travers la capsule qui pourrait facilement entraîner soit une ruptnre de la capsule, soit une subluxation du cristallin. M. Fœrster et ses imitateurs (peu nombreux, du reste) pratiquent l'extraction ultérieure quelques semaines après à travers une section plus ou moins linéaire et se privent ainsi encore de l'avantage d'une sortie d'emblée que donne la section à lambeau. Aussi leur arrive-t-il encore facilement d'avoir à engager leurs malades à une troisième opération : celle de la cataracte secondaire, pour obtenir un résultat visuel absolument satisfaisant.

ARTICLE XII

EXTRACTION SIMPLE A PETIT LAMBEAU (*Procédé de l'auteur*).

Nous avons exposé, avec toutes les minuties de détails, les divers procédés d'extraction à *grand* lambeau usités jusqu'à il y a un quart de siècle, afin qu'on puisse, par la comparaison, bien comprendre le chemin parcouru dans l'opération la plus importante de la chirurgie oculaire, et bien saisir les avantages réels retirés de cette période de transition que nous venons de parcourir et sur lesquels il est nécessaire d'insister.

Les anciens, avec leur grand lambeau cornéen, qui, au moindre déplacement de l'œil, tendait à s'entre-bâiller, ou, au plus léger frottement intempestif sur les paupières, à se déplacer, auraient pu disposer de nos connaissances actuelles sur l'infection et de nos moyens antiseptiques, qu'ils n'auraient jamais atteint le progrès auquel nous sommes arrivés, et dont personne ne voudrait se dessaisir de gaieté de cœur par un retour pur et simple aux anciens procédés. Ceux-ci, en effet, à part leurs dangers directs pour l'œil, offraient encore le très grand inconvénient d'imposer aux malades, pour la plupart des vieillards, un repos des plus pénibles et souvent préjudiciable à leur santé. Donc à retourner au grand lambeau cornéen, personne de sensé n'y songera.

Une coaptation plus parfaite des plaies ne pouvait être obtenue qu'en réduisant la hauteur du lambeau comparativement à sa base, ce qui devait nécessairement porter préjudice à l'entre-bâillement que réclame une sortie facile du cristallin, à moins qu'on n'agrandisse en proportion la base du lambeau. Aussi, à mesure qu'on voulut entrer davantage dans cette voie, s'achemina-t-on vers la *linéarité* de la section; en d'autres termes, on réduisit à un minimum la hauteur du lambeau, en transformant progressivement la ligne courbe de la plaie en une ligne plus ou moins droite; mais on étendit nécessairement de plus en plus la base de ce lambeau insignifiant,

au point qu'elle devait forcément quitter la région transparente de la cornée pour tomber dans la sclérotique. Qui voudrait nier que le lambeau de Jacobson, peu élevé comparativement à sa large base, et surtout si on le compare à l'ancien lambeau, ne se coaptait pas avec son contour situé en entier dans les parties non transparentes de la cornée, infiniment mieux que l'ancien lambeau de Beer? Se trouvera-t-il quelqu'un pour contester que, de toutes les sections anciennes, offrant une moindre tendance à l'entre-bâillement spontané de ses lèvres, celle qui atteint le mieux ce but est la section linéaire de de Graefe, tangentielle, par son milieu seulement, au sommet de la cornée transparente?

Incontestablement ces sections, surtout celle de de Graefe, réalisent donc au plus haut degré les avantages d'une bonne coaptation et d'une parfaite occlusion après l'opération, et cependant les voilà toutes deux abandonnées et bien à jamais. Ces sections n'auront servi qu'à montrer la voie dans laquelle il était nécessaire d'entrer; mais, comme on s'était trop avancé, il fallut forcément revenir sur ses pas. De pareilles sections impliquèrent, en effet, deux obligations qu'on signalera à l'avenir comme des écueils à éviter à tout prix; ce sont : d'entamer la partie non transparente de la cornée, autrement dit d'empiéter sur l'angle iridien, et de contraindre les opérateurs à faire de très larges iridectomies pour obvier aux enclavements des parties non sectionnées de l'iris dans les angles de cette plaie si périphérique.

Pourtant, dans l'histoire de l'extraction, le mérite qu'ont acquis à Jacobson et à de Graefe leurs efforts pour obtenir une plus grande coaptation de la plaie, reste inscrit pour toujours. Il est prouvé, en effet, que c'est bien à partir de leurs modifications apportées à l'extraction que la suppuration et la destruction par panophthalmite des yeux opérés ont été réduites de 10 à 5 et même à 3 pour 100. Qu'importe que nos connaissances actuelles nous aient prouvé que le raisonnement par lequel on expliquait cette diminution des suppurations était erroné, que ce n'est nullement en déplaçant la section dans un terrain plus vasculaire, plus apte à la cicatrisation, que ce résultat heureux a été acquis, mais bien parce que l'infection devait avoir moins de prise sur une plaie exactement coaptée? Qu'importe encore qu'on ait reconnu plus tard qu'à égale coaptation les plaies franchement cornéennes se ferment, grâce à l'insinuation de l'épithélium bourgeonnant bien plus promptement que celles voisines de la sclérotique et situées dans les parties non transparentes de la cornée, de telle façon que l'avantage reste ici aux sections qui n'empiètent nullement sur la région cornéenne non transparente?

Après les efforts faits par Jacobson et de Graefe, les opérateurs avaient donc ressenti un véritable soulagement relativement à la crainte de voir se perdre, par suppression instantanée, le succès de leurs opérations; mais ils avaient aussi, en même temps, perdu cette pureté des résultats heureux que donnaient les anciennes méthodes. Les irido-choroïdites traînantes étaient plus fréquentes que chez les anciens opérateurs; la promptitude de ces insuccès était bien moins apparente, mais on les reconnut comme étant

plus aptes à provoquer une irritation sympathique, c'est-à-dire qu'on avait établi une plaie voisine du corps ciliaire, dont la cicatrisation, longue à obtenir, devait faciliter la transmission de l'inflammation à l'autre œil.

Nos connaissances actuelles sur la migration de l'inflammation le long des voies lymphatiques du tractus uvéal et des espaces inter-vaginaux des gaines, nous expliquent qu'en nous rapprochant de ces voies lymphatiques, qui aboutissent à l'angue iridien et au tissu trabéculaire péricornéen, qu'en établissant ici, par l'interposition d'un lambeau iridien ou capsulaire une voie longtemps libre au passage d'éléments infectieux (de micro-organismes), nous tombons dans des conditions qui prédisposent infiniment plus aux ophthalmies migratrices que si nous formons, à une certaine distance de l'angle iridien, en pleine cornée transparente, une plaie promptement fermée sans interposition d'aucun élément voisin. On comprend donc ainsi que les anciennes extractions simples, tout en fournissant des accolements fréquents de l'iris à la plaie située loin des espaces lymphatiques, ne donnaient presque jamais lieu à une ophthalmie migratrice.

Ce qui est indiscutable, c'est que l'apparition des ophthalmies dites sympathiques, la migration d'une ophthalmie traumatique d'un œil à l'autre, concordent avec l'introduction des sections périphériques et des procédés combinés. On peut donc, sans être prophète, annoncer la disparition de ces accidents, si l'on renonce, comme on a commencé à le faire, *aux sections périphériques et à l'excision de l'iris et des prolapsus qui peuvent se produire après une extraction simple.*

Les nombreuses extractions simples que nous pratiquons de nouveau actuellement nous permettent de bien établir la différence notable qui existe entre les opérés par extraction simple et ceux qui ont subi l'extraction combinée, et cette comparaison nous est d'autant plus facile que constamment un certain nombre de ces derniers se trouvent parmi les premiers. Lorsqu'une extraction simple s'est effectuée et guérie sans la moindre irritation du côté de l'iris, deux choses nous frappent : d'abord la grande profondeur de la chambre antérieure, et d'autre part, le tremblotement de l'iris *qui comprend toute son attache périphérique.*

Examinons-nous un œil qui, en l'absence également de toute irritation, s'est guéri après une extraction combinée, nous pouvons de même rencontrer une chambre antérieure profonde, mais cette profondeur n'est pas aussi uniforme; elle se réduit sensiblement, à mesure que nous explorons des parties plus rapprochées de la cicatrice. Sur cet œil aussi l'iris tremblote, mais ce tremblotement cesse lorsque le regard se porte vers les portions périphériques, voisines du coloboma. Il y a donc réduction de la chambre antérieure et plus grande fixité de l'iris près de la cicatrice cornéenne sur l'œil qui a subi l'extraction combinée. A quoi attribuer cette différence relativement à l'œil qui a passé par l'extraction simple?

Evidemment, lorsqu'on entame le sphincter de l'iris, sur une étendue si minime qu'elle soit, on empêche que les parties périphériques de l'iris, qui

correspondent à la portion excisée du sphincter, ne suivent l'impulsion que la contraction de ce muscle leur imprime physiologiquement. Il en est de même des parties avoisinantes et périphériques qui se trouvent correspondre aux extrémités du sphincter iridien sectionné. Ces parties flottent donc plus ou moins inertes, suivant la propulsion du corps vitré qui tend à les accoler contre la cornée et la lèvre interne de la section. Lorsque la chambre antérieure se rétablit par l'accumulation de l'humeur aqueuse, le sphincter iridien, surtout s'il est stimulé par l'ésérine, ramène et tend les parties périphériques de l'iris vers l'axe antéro-postérieur de l'œil, et un *dégagement uniforme de l'angle iridien* s'effectue si l'iris a été conservé intact.

Qu'arrive-t-il lorsque au contraire le sphincter se trouve sectionné? L'humeur aqueuse s'accumulant et la chambre antérieure étant ainsi reconstituée, la traction du sphincter mutilé n'opère exclusivement que sur les parties périphériques de l'iris soumises à son action, action à laquelle échappent, bien entendu, le moignon iridien voisin de la section cornéenne et les parties périphériques de l'iris contiguës à ce moignon. La chambre antérieure ne s'établit donc *pas uniformément* comme dans une extraction simple, mais elle se montre de moins en moins profonde en se rapprochant de la plaie cicatrisée, et l'angle iridien s'efface à mesure qu'on examine les parties voisines de la cicatrice. Cet effacement est dû à l'agglutination du moignon contre la lèvre interne de la section, agglutination que l'humeur aqueuse seule ne peut faire disparaître par son accumulation progressive, mais dont la traction du sphincter aurait triomphé.

C'est bien pénétrés de cette difficulté d'éviter les accolements du moignon de l'iris à la plaie, que certains opérateurs (de Graefe, Knapp) exécutaient et exécutent la manœuvre de Bowman pour la formation de la pupille artificielle, en pratiquant sur l'iris fortement attiré au dehors, d'abord une iritomie, puis une iridodialyse et enfin l'excision de la portion de l'iris ainsi dégagée de sa périphérie. Mais échappent-ils pour cela à l'agglutination des parties voisines du coloboma à la section interne? Les dissections démontrent péremptoirement que l'angle iridien se trouve oblitéré dans la presque totalité des cas sur les points de la section qui sont contigus aux côtés du coloboma iridien. Il doit en être ainsi, si nous nous en rapportons à ce que nous venons d'exposer sur le rétablissement irrégulier de la chambre antérieure dans l'extraction combinée (à temps non espacés).

Il est bien entendu que, à part ces simples agglutinations, on a très fréquemment de véritables pincements du moignon de l'iris ou des parties contiguës au moignon, dans la plaie; mais il en sera surtout question lorsque l'on parlera des enclavements iridiens consécutifs à l'extraction simple.

Ce que nous avons surtout voulu établir comme différence entre la cicatrice d'une extraction simple à guérison absolument normale et celle d'une extraction combinée également guérie normalement, c'est que, dans le premier cas, la lèvre interne de la cicatrice avoisine un angle iridien normal

(agrandi par les dimensions de la chambre antérieure et la position de l'iris), tandis que, dans le second, nous voyons la lèvre interne de la cicatrice correspondre à un espace réduit ou oblitéré de l'angle iridien. Pour l'extraction simple, le mode de cicatrisation et la cicatrice établie correspondent donc à une *intégrité parfaite de la zone de filtration péricornéenne* et à des *rapports intacts des espaces lymphatiques avec le dehors.* Dans le mode de cicatrisation, aussi bien qu'après l'établissement de la cicatrice d'une extraction combinée, une certaine perturbation est imprimée au système de filtration de l'œil et à la communication des voies lymphatiques avec le dehors.

C'est surtout sur ce dernier point que j'appelle l'attention, à savoir que l'accolement et l'enclavement du moignon de l'iris et des extrémités du coloboma donnent lieu à une communication plus directe des voies lymphatiques intra-oculaires *avec le dehors* et facilitent la propagation de germes dans l'œil, en un mot établissent ainsi une *cicatrice à migration.* Au contraire, par la formation d'une cicatrice dense et solide située dans la trame même de la cornée, telle que la fournit une extraction simple régulièrement guérie, nous n'avons pas à redouter d'amener une perturbation dans la filtration, ni de faciliter l'appel des germes du dehors. C'est ainsi que l'on peut prédire que les opérateurs qui n'établiront que des cicatrices avec intégrité parfaite de l'angle iridien sur toute sa circonférence, ne seront jamais exposés à avoir à déplorer une ophthalmie migratrice.

La question se pose donc actuellement ainsi : sommes-nous à même dès aujourd'hui de réaliser ce programme en entier? Un grand pas a déjà été fait par la démonstration du fait que l'excision de l'iris, loin de constituer un avantage pour la guérison des yeux soumis à l'extraction (ainsi que de Graefe l'enseignait dans l'intérêt de sa section, qui ne pouvait se passer d'une large excision de l'iris), est au contraire un désavantage. J'ai déjà, en 1875, fait ressortir combien la conservation de l'iris était une garantie contre les enclavements capsulaires, j'ai insisté sur la tendance à contrarier la propagation des suppurations et des infections dans l'intérieur de l'œil que fournissait l'intégrité de l'iris. Actuellement, je m'efforce de démontrer que la conservation du sphincter et sa stimulation par l'ésérine nous offrent une garantie pour obtenir un *dégagement complet de l'angle iridien* et pour éviter la *formation de cicatrices à migration.*

En suivant attentivement l'évolution de l'opération de la cataracte dans ces derniers temps, chacun a pu constater qu'après être arrivé, avec de Graefe, au maximum de périphéricité de la section, on a bien vite reconnu qu'on était allé trop loin. Aussi tous les opérateurs qui avaient adopté le procédé du grand maître sont-ils revenus sur leurs pas, et ont-ils plus ou moins repris les sections placées dans la partie transparente de la cornée. Pourtant les opérateurs dont les sections ne sont plus périphériques, et qui pratiquent des plaies dont aucune des extrémités ne tombe dans la sclérotique, voient néanmoins, en se tenant aux procédés combinés, éclater de

temps en temps chez leurs opérés des ophthalmies sympathiques. Ce seul fait d'observation clinique nous enseigne qu'il ne suffit pas, pour chasser à jamais cet accident, désastreux pour le malade et la réputation de l'opérateur, de renoncer, comme nombre de chirurgiens prudents l'ont déjà fait, aux sections périphériques, mais qu'il faut aussi, autant que possible, abandonner l'excision de l'iris.

J'ai dû me résigner, il y a quelques années, à recourir souvent encore aux procédés combinés ; mais j'espère que nous sommes entrés, grâce aux progrès accomplis dans ces derniers temps, dans une période où nous devrons définitivement renoncer à l'excision de l'iris comme procédé général et usuel, en faisant ainsi une opération moins mutilante, et conséquemment plus parfaite, et qui, surtout, ne menacera plus de porter préjudice à la vision de l'œil congénère.

L'emploi de l'ésérine, introduit par moi dans l'extraction, ne m'avait pas donné une garantie suffisante contre les prolapsus et les enclavements ultérieurs de l'iris. Actuellement, la combinaison de l'anesthésie par la cocaïne avec les instillations d'ésérine (1) et l'agglutination de la plaie au moyen de

(1) La combinaison de la cocaïne avec l'ésérine, ou pour mieux dire l'action de l'ésérine sur un œil cocaïnisé nous paraît digne de toute attention. Connaissant l'effet mydriatique de la cocaïne sur la pupille, son pouvoir (du reste fort restreint) de réduire l'accommodation, il n'y avait rien de surprenant que, combiné à la cocaïne, on obtînt des effets bien plus notables que par l'emploi seul des mydriatiques classiques. Il ne pouvait donc pas nous surprendre de lire que M. Ad. Weber (*Rev. gén. d'ophthalm.*, t. III, p. 434) « obtint par la cocaïne une dilatation bien plus considérable encore, et qu'à l'aide de la combinaison indiquée des deux médicaments, il a vu céder des adhérences du bord pupillaire qui avaient résisté pendant des semaines à l'emploi de l'atropine seule ».

Au contraire, la cocaïne paraissait, sous le rapport de son action sur le sphincter de l'iris et le muscle ciliaire, l'antipode de l'ésérine ; elle ne partageait donc avec le myotique que la faculté de réduire la pression et de diminuer la sécrétion conjonctivale. Ce qui nous rassurait sur la crainte de voir contre-balancer l'action si précieuse du myotique, c'était que la dilatation produite par la cocaïne sur la pupille disparaissait sous l'influence de la lumière et de l'accommodation. Grande fut donc notre surprise, lorsque nous apprîmes, par des expériences sur des sujets sains, que la combinaison de la cocaïne avec l'ésérine (peut-être à cause de la faible anesthésie que produit la première sur l'iris et le corps ciliaire) livre en quelque sorte le sphincter pupillaire et le muscle ciliaire à la merci de l'ésérine. Il est bien entendu que la combinaison dans la réduction de la tension intra-oculaire peut jouer aussi un certain rôle dans es effets obtenus. Ainsi, lorsque chez des emmétropes on instille tout d'abord dans un œil de la cocaïne (à 5 pour 100); puis, après avoir attendu les deux minutes nécessaires pour produire l'anesthésie, simultanément dans les deux yeux un collyre d'ésérine (à 5 centigrammes pour 10), on voit, sur l'œil préalablement cocaïnisé, apparaître une myopie de 6 à 8 dioptries, tandis que le spasme ciliaire ne provoque sur l'autre œil qu'une myopie de 1 à 2 dioptries, suivant les sujets. Cette même observation a été aussi faite, indépendamment de la nôtre, par M. Ad. Weber, qui insiste sur les inconvénients que pareille combinaison peut avoir pour le contrôle de la réfraction chez les conscrits capables de se rendre myopes de 6 à 8 dioptries pendant le temps qu'ils passent au conseil de revision.

Il nous a paru que le spasme ainsi que le myosis persistaient plus longtemps sur l'œil cocaïnisé ; mais nous n'avons pas eu un contrôle suffisant à ce sujet. Ce qui nous intéresse le plus ici, c'est que nous trouvons encore chez nos opérés de cataracte, vingt-quatre heures après une unique instillation d'ésérine, la pupille fortement contractée, et que l'iris, sur des yeux sensiblement détendus par la combinaison des deux médicaments, a infiniment moins de tendance à se porter vers la plaie ; en sorte que la cocaïne assure à l'ésérine

l'iodoforme, nous permettent, dans la très grande majorité des cas, de faire des extractions simples. Grâce à l'anesthésie à laquelle Koller (1) a attaché son nom, nous évitons les contractions si fâcheuses des muscles de l'œil, la projection de l'iris dans la plaie et son pincement dans les angles de la section ; enfin nous obtenons, en cas de prolapsus, une réduction aisée. En outre l'iris, en partie par l'action de la cocaïne, reste sous une influence prolongée de l'ésérine, et l'occlusion de la plaie par l'iodoforme nous garantit en partie des écoulements de l'humeur aqueuse, qui sont si préjudiciables au maintien de l'iris laissé intact dans l'œil.

Fig. 194.

Voici comment nous procédons actuellement pour l'extraction de la cataracte.

Les instruments dont je me sers sont :

1° Un couteau de moitié moins large que celui de de Graefe (2) (voy. fig. 194) ;

une puissance d'action que nous n'avions pas pu atteindre par l'emploi seul du myotique, avantage des plus précieux dans une opération aussi importante que celle de la cataracte.

Quoique nous ayons déjà employé sur des centaines d'opérés (14-1500) la cocaïne, nous n'avons rencontré aucun des inconvénients que l'on a signalés de l'usage de cet alcaloïde, principalement pour l'extraction de la cataracte (voy. Bunge, *Klin. Monatsbl.*, t. XXIII, sept. 1883, p. 402). Les exfoliations de l'épithèle cornéen, les kératites vésiculeuses et diffuses, persistantes, doivent, à notre avis, être attribuées à l'emploi intempestif d'un médicament instillé un quart d'heure et même une demi-heure tous les cinq minutes dans l'œil, tandis que nous ne faisons que deux ou trois instillations de deux à cinq minutes avant l'opération, dose absolument suffisante.

(1) *Ueber die Verwendung des Cocain zur Anesthesirung am Auze* (*Wien. med Wochenschr.*, nos 43 et 44, 1884).

(2) Lorsqu'il y a dix ans je fis un retour franc vers le lambeau, je pensais que, pour éviter les rencontres fâcheuses avec l'iris, il était préférable d'élargir le couteau du grand maître et d'en choisir un d'une largeur double ; mais je ne reconnus que trop tôt que pareils couteaux sont d'un maniement bien plus difficile, tant pour pénétrer verticalement dans la chambre antérieure que pour choisir la contre-ponction. L'humeur aqueuse bien retenue, on peut manœuvrer à sa guise dans la chambre antérieure avec un couteau étroit, et, en dépit de son étroitesse, il n'y a aucun danger que l'iris se porte au-devant de son tranchant. Ainsi qu'on l'a sans doute observé, on recherche de préférence des couteaux usés, très étroits; mais alors ils ont perdu en longueur et en solidité ; c'est pour cette raison qu'en dépit des objections qui m'ont été faites par les couteliers, j'ai fait faire des couteaux qui, à mesure qu'on s'approche du talon, ont une épaisseur égale à leur largeur, c'est-à-dire un millimètre seulement dans les deux sens. Ces couteaux offrent beaucoup de résistance, ne plient pas et retiennent merveilleusement l'humeur aqueuse. L'augmentation de frottement qu'occasionne leur épaisseur est insignifiante et largement compensée par l'aisance de leur maniement pour pénétrer dans l'œil et cheminer dans la chambre antérieure. En réalité, c'est précisément là le couteau que de Graefe désirait posséder, mais qu'on se refusait à lui fabriquer (« parce que cela *ne peut pas* couper et *doit* s'user après quelques repassages »). Feu Luër se plaisait à raconter que, lorsque de Graefe était venu lui commander son couteau, il lui avait dit : « Ce que je regarderais comme l'idéal d'un couteau serait que vous pussiez me rendre tranchant un côté d'un fil d'acier. » C'est à vrai dire à un fil d'acier aiguisé par un côté que ressemble notre couteau étroit près de son talon.

2° Une pince à fixation, dont les extrémités sont garnies de petites plaques de caoutchouc (fig. 197);

3° Le simple kystitome ou les pinces-kystitomes (1);

4° La spatule en caoutchouc;

5° Un petit tampon en caoutchouc (fig. 196) pour l'application de l'iodoforme.

Les instruments qui, en prévision des éventualités, baignent après avoir séjourné quelque temps dans un bain d'alcool absolu, en outre, dans le bain à 2 1/2 pour 100 d'acide carbolique, sont les pinces à pupille, les pinces-ciseaux, les ciseaux coudés (pour élargir au besoin le lambeau), les curettes de Daviel et de Critchett réunies au même manche, la curette en caoutchouc de de Graefe, ainsi qu'un petit écarteur pouvant s'appliquer du côté du nez.



Fig. 195. Fig. 196. Fig. 197.

La *préparation* que subit le malade est la suivante : On instille, cinq minutes, puis encore trois minutes avant de commencer, quelques gouttes d'une solution de chlorhydrate de cocaïne, en ayant soin de bien laisser couler le collyre sur la partie supérieure de la cornée, et de maintenir la solution dans l'œil, le malade étant déjà couché sur le fauteuil d'opération. Le collyre dont je me sers est le même qu'emploie M. Sattler. En voici la formule :

Chlorhydrate de cocaïne.	50 centigrammes.
Sublimé corrosif.	2 milligrammes.
Eau distillée	10 grammes.

Comme je fais usage d'un collyre aseptique, je ne lave plus la conjonctive; mais, avant d'opérer, je nettoie à diverses reprises le bord des paupières,

(1) Les pinces-kystitomes (fig. 195) qui nous servaient dans les cas d'épaississement de la capsule, ou lorsque nous désirons enlever un lambeau de la capsule transparente, sont actuellement d'un usage général pour toutes les extractions. Elles sont une modification de notre ancienne pince-kystitome, dont les pointes étaient dirigées en bas, au lieu de s'emboîter, comme dans les nouvelles, sur les côtés internes des pinces.

ainsi que celles-ci et le voisinage de l'œil, en me servant d'un tampon de ouate salicylée trempé dans la solution borico-salicylique (à 4 pour 100 d'acide borique et 1 pour 100 d'acide salicylique) ou de sublimé, solution dont on imprègne également les rondelles qui serviront ultérieurement pour les pansements.

Premier temps. — Après avoir bien séché, au moyen d'un peu de ouate salicylée, la paupière du malade, l'assistant, dont les mains ont été soigneusement désinfectées, relève la paupière supérieure, manœuvre qui se trouve sensiblement facilitée par l'écartement spontané des paupières que provoque l'anesthésie conjonctivale. Je saisis alors, avec la pince à mors en caoutchouc, un pli conjonctival près de l'extrémité inférieure du diamètre vertical de la cornée. Cette fixation suffit pour tenir écartée la paupière inférieure. Dès que je suis sur le point de terminer le lambeau, je dépose la pince à fixation, et l'aide écarte très légèrement la paupière inférieure, tandis que je me charge moi-même de relever la supérieure, jusqu'à complet achèvement de la section.

En pratiquant la section, on s'efforce de détacher aussi exactement que possible le tiers supérieur de la cornée, en pénétrant verticalement près de la jonction scléro-cornéenne, en conduisant lentement le couteau parallèlement à l'iris, pour choisir d'une façon très exacte son point de contre-ponction, et en évitant d'empiéter vers les côtés, ou sur la partie non transparente de la cornée, ou sur le limbe conjonctival. On obtient ainsi, sans écoulement de sang, un lambeau d'une régularité et d'une coaptation parfaites.

Il reste à étudier encore si les sections à surface lisse (celles qu'on obtient en poussant d'un trait le couteau en avant) ne se prêtent pas moins bien à une agglutination rapide et définitive que les sections obtenues par un mouvement de scie et présentant un engrenage à la surface des parties coupées (voy. Masselon, *Précis d'opthalmologie chirurgicale*, p. 62, 1886). Il nous a paru que les sections absolument lisses donnent lieu à une formation plus laborieuse de la chambre antérieure et prédisposent ensuite davantage aux prolapsus. Voici du reste comment M. Masselon s'exprime à cet égard :

« Une importante modification a été encore apportée dans le mode de détachement du lambeau cornéen, dans le but d'obtenir une plaie qui, par sa nature, s'accole d'elle-même et favorise un prompt rétablissement de la chambre antérieure, de façon à mettre ainsi l'opérateur à l'abri de la fâcheuse éventualité d'une hernie de l'iris, dans les cas où on veut conserver intacte cette membrane. Sacrifiant toute prétention à l'élégance dans la conduite du couteau, on exécute lentement la section, qui conserve comme direction générale celle d'un plan passant sur la limite de la cornée transparente, par un va-et-vient répété du couteau dont la lame est très légèrement dirigée tantôt en avant, tantôt en arrière de ce plan, suivant qu'on pousse ou qu'on retire le couteau, dont on fait agir simultanément le talon et l'extrémité. Il en résulte, quoique la section semble former une ligne parfaitement régulière, une légère dentelure de ses lèvres. Ce fin engrenage permet d'obtenir immédiatement une agglomération des bords de la plaie, qui s'oppose à l'issue de l'iris en attendant la cicatrisation. »

Deuxième temps. — Lorsque l'achèvement du lambeau s'est lentement

effectué, avec une détente progressive de la tension à mesure que l'humeur aqueuse s'est écoulée, le malade n'ayant ressenti aucune douleur pendant la section, ni fait conséquemment aucun effort, l'iris ne se projette généralement pas dans la plaie; s'il en est autrement, on procède à l'ouverture de la capsule sans s'en préoccuper, en profitant du prolapsus iridien pour ouvrir plus largement la cristalloïde antérieure ou en refoulant l'iris avec les pinces-cystitomes.

Cette ouverture capsulaire se fait ordinairement avec les pinces-cystitomes ou le simple kystitome, l'opérateur étant aussi, pour l'œil gauche, placé derrière le malade, ce qui lui permet de relever plus aisément la paupière supérieure, tandis que l'aide écarte au besoin l'inférieure. Mais nous devons faire observer que les malades cocaïnisés tiennent souvent les paupières plutôt trop ouvertes, ainsi que M. Koller l'a du reste signalé (1).

La conservation d'une pupille ronde ne porte aucun obstacle à l'emploi des pinces-cystitomes avec lesquelles on peut enlever un très large lambeau capsulaire; car la portion de la capsule saisie se détache jusque vers la périphérie et l'iris ne se prend pas entre les branches des pinces, ou, s'il s'est trouvé saisi par elles, il s'en dégage de suite lorsque le lambeau capsulaire est amené au dehors. Il est évident que les pinces pupillaires à griffes inférieures ne permettent pas en pareille circonstance cette manœuvre.

Troisième temps. — Je procède à la sortie du cristallin au moyen d'une douce pression exercée avec la paupière inférieure, ou mieux encore avec la curette en caoutchouc, sur le bord inférieur de la cornée, en même temps qu'avec la paupière supérieure je déprime très faiblement la lèvre supérieure de la plaie. Dès que le cristallin s'est décoiffé de l'iris, on cesse toute pression, et l'on se contente, jusqu'à la sortie complète de la cataracte, de tenir les paupières légèrement écartées.

Avant de procéder à la toilette, on instille une goutte d'un collyre d'ésérine à 5 centigrammes pour 10. Cette toilette, incontestablement rendue plus difficile par la conservation de l'iris, sera effectuée sans se préoccuper du prolapsus qu'on doit forcément produire à plusieurs reprises, lorsqu'il s'agit de chasser de l'œil des masses corticales mûres, ou non encore complètement opacifiées, ou bien des fragments d'une cataracte régressive et desséchée. Au contraire, si la cataracte est mûre et résistante, la toilette est nulle.

La réduction de l'iris s'opère ensuite, soit sous la simple influence d'une friction légère exercée avec la paupière supérieure, soit en ayant recours à la spatule. Ce n'est que dans les cas où un excès de pression, constaté avant l'opération et se maintenant par exception après l'expulsion du cristallin, tend visiblement à projeter de nouveau hors de la plaie l'iris qui avait été réduit, que je procède à l'excision d'une partie de cette mem-

(1) *Loc. cit.*

brane. A cet effet, l'aide relève la paupière, et tient l'œil fixé un instant si l'on a affaire à un malade remuant et indocile en dépit de l'anesthésie oculaire.

Le plus souvent l'assistant se borne à écarter seulement les deux paupières et on enlève un lambeau des parties avoisinantes du sphincter iridien. On a soin de ne pas tirer sur l'iris, ni de le pincer fortement, car c'est principalement la traction des parties adhérentes et périphériques de l'iris qui est sensible. Nos malades nous affirment une parfaite insensibilité, même lorsqu'on a enlevé une petite portion de l'iris. L'introduction de la cocaïne dans la chambre antérieure est donc au moins superflue.

L'iris étant réduit et le champ pupillaire bien noir, on procède à l'examen visuel et aussitôt on pratique le masticage de la plaie avec l'iodoforme. A cet effet, je retire du bain d'acide carbolique le petit tampon de caoutchouc que j'enfonce dans la poudre d'iodoforme. L'instrument chargé de cette poudre, je recouvre toutes les parties de la section d'une couche d'iodoforme de 1 millimètre d'épaisseur. On peut aussi d'avance faire une petite pâte d'iodoforme avec la solution phéniquée ou de sublimé et étaler cette pâte sur la plaie. Ce masticage opéré, je recouvre bien la cornée avec la paupière supérieure, et, si la sensibilité conjonctivale est déjà assez réveillée pour que le malade serre à ce moment vivement les paupières, je m'assure encore une dernière fois que la pupille se montre contractée et bien ronde.

Sans débarrasser alors la fente palpébrale de l'excès d'iodoforme, j'applique la rondelle boratée (trempée dans une solution de sublimé à 40 centigrammes pour un litre), et j'asperge cette rondelle de quelques gouttes du collyre d'ésérine, terminant le pansement avec de la ouate salicylée. On a soin, pendant ce pansement, de bien coller, avec la ouate, tout l'alentour de la rondelle, et de ne pas accumuler de la ouate au-devant de l'œil même, afin que la pression du bandeau soit bien supportée. Ce premier pansement reste environ dix-huit heures en place; il est alors remplacé sans inspection de l'œil, et les pansements sont ainsi renouvelés toutes les douze heures. C'est seulement le troisième ou plutôt le quatrième jour que l'on fait le premier examen, à moins cependant que l'opéré n'ait accusé quelque douleur. On cesse tout pansement le sixième jour, et l'on procède alors à des instillations d'atropine, si la présence de masses corticales le réclame, ou à l'emploi combiné de l'atropine et de la cocaïne au besoin.

Nous voilà, en nous servant de ce genre d'extraction simple, loin du procédé de de Graefe et de ses imitateurs, dans la poursuite de la linéarité des plaies; mais, d'un autre côté, la distance qui nous sépare de l'ancienne méthode de Daviel est encore plus considérable, ainsi que le montre un coup d'œil jeté sur les trois sections représentées figure 198 (sections de Daviel, de de Graefe et la nôtre).

La vrai mérite de Daviel consiste à avoir introduit l'extraction comme méthode courante, et l'on ne saurait mieux préciser ce bienfait que ne

l'a fait, il y a déjà cent vingt-cinq ans, Guérin (1), lorsqu'il dit, à propos de l'introduction de cette opération : « M. Meri l'avait seulement proposée; à M. Daviel était réservée la gloire d'en faire une méthode générale et de la mettre en pratique dans tous les cas (2). » Mais là se borne aussi ce mérite, car on ne peut raisonnablement plus parler du procédé opératoire de Daviel, dont il ne reste actuellement que la curette (de même qu'il ne subsiste de l'opération de de Graefe que le couteau). Du moment où il eut érigé l'extraction en méthode, il lui fallut bien livrer un passage au cristallin, et, pour cela, tailler un lambeau sur le corps sphérique représenté par le globe oculaire; l'idée d'obliger un corps dur et lenticulaire comme le cristallin à traverser une section plus ou moins linéaire ne pouvait être que le produit d'une déduction théorique.

Un coup d'œil jeté sur la figure 198 démontre que nous entamons juste la région de la cornée que Daviel respectait avec son énorme lambeau. Ce déta-

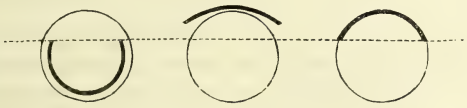

Fig. 198.

chement d'un lambeau cornéen, situé très exactement dans la jonction de la partie transparente de la cornée de la sclérotique, et comprenant une hauteur de 3 à 4 millimètres, a été adopté, sous la dénomination de *section de Wecker*, par nombre de confrères. D'après une récente communication de M. Panas (3) au Congrès de chirurgie, « nous saurions qu'un lambeau périphérique comprenant le tiers supérieur de la cornée, tel qu'il était tracé par Critchett et Bowmann, peut suffire à la rigueur ». J'avoue franchement que je ne le savais pas et je crois que beaucoup d'ophthalmologistes doivent ne pas savoir non plus que Critchett et Bowmann aient indiqué le détachement exact du tiers supérieur de la cornée comme genre de section (4).

(1) *Traité des maladies des yeux*, par Guérin, Lyon, 1769.

(2) Quelques lignes plus haut, Gnérin, après avoir dit un mot des précurseurs de Daviel, fait cette judicieuse réflexion : « Mais tout est successif dans les sciences : la plupart des artistes fameux ne mériteraient pas nos éloges si leurs prédécesseurs n'avaient défriché le terrain, et ne les avaient mis en état d'exécuter ce que nous admirons de leurs ouvrages. »

(3) *Arch. d'ophthalmol.*, V, p. 301.

(4) L'assurance avec laquelle il a été affirmé que le détachement exact du tiers supérieur de la cornée reviendrait, comme procédé opératoire, à nos confrères anglais, m'a engagé à faire une petite enquête qui me permît de me prononcer avec non moins d'assurance sur cet objet.

Il est connu que Critchett père opérait de deux manières : s'il croyait le malade plus exposé aux dangers de la suppuration, il faisait une section linéaire dans le genre de celle de de Graefe, à extrémités sclérales et à sommet cornéen (voy. plus loin le tableau de M. Stell-

Dès à présent, je voudrais faire connaître quelles sont, à mon avis, les modifications ultérieures à apporter à l'extraction de la cataracte. Disposant peut-être de moyens d'anesthésie locale plus puissants que la cocaïne, ainsi que de procédés d'agglutination meilleurs que celui fourni par l'iodoforme, on n'hésitera pas (comme nous le faisons du reste assez souvent actuellement) à faire descendre la section un peu plus bas vers le diamètre horizontal de la cornée, afin d'obtenir un entre-bâillement plus étendu de la plaie, et par suite une sortie d'emblée plus aisée de la cataracte, de façon à éviter autant que possible et le plus souvent les nettoyages de la pupille.

Les inconvénients d'une moins bonne coaptation seraient alors annulés d'abord, pendant l'opération, par une anesthésie locale complète qui ne porterait plus exclusivement sur la superficie du globe oculaire, et, en second lieu, après l'opération, par une occlusion plus solide de la plaie au moyen d'une substance agglutinante aseptique.

wag de Carion); mais lorsque ce grand opérateur pensait que la suppuration n'était guère à redouter, il exécutait le procédé de Lebrun, qu'il désignait sous la dénomination de procédé *belge* ou de Warlomont (*). Un grand lambeau à limite scléro-cornéenne n'a jamais été adopté par Critchett père comme un procédé lui appartenant en propre. En outre, il se rendait parfaitement compte qu'en faisant choix de la section linéaire et non du lambeau cornéen, il échappait davantage aux suppurations, mais tout en s'exposant dans une plus grande mesure aux irido-choroïdites consécutives.

Comme notre célèbre confrère Bowman n'a rien publié dans ces dernières années concernant l'opération de la cataracte, un certain doute aurait pu me rester sur ce qu'il avait coutume de faire ; je l'ai donc prié de vouloir bien me renseigner directement à cet égard. Je donne la réponse dans l'original, afin qu'aucune erreur ne puisse être commise en ce qui concerne la traduction que j'y ai ajoutée.

" *Joldwynds Dorking*, Jul. 28 1885. My dear de Wecker, I am here away from the means of reference to books, but I *readily* reply to your questions as well as I can. I do not remember that I ever made a great point of the section for extraction of cataract being *exactly* 1/3 of the sclero-corneal margin, neither more nor less ; but certainly that was about what it amounted to in a large number of cases. The extent of the incision *varied* according to ones conception of what the size and bulk, hardness or softness of the lens was likely to prove in the particular case, the *principale* beeng to make incision *quite large enough* but not *needlessly large*, to admit of the lens emerging without undue pression and draggins, or the risk of having fragments of ist margin broken of in its passage. I speak of extraction without iridectomy and without scoop. I myself generaly prefered the incision to run in near the corneal margin, but I was in the habit for many years of trying various methods from extreme marginal to more or less far intracorneal ones.

" Mr Anderson Critchett would tell you what his father practised in the later years of his practice, when I rarely witnessed his operations, as we had left Moorfields.

" In very recent years I am sorry to say that I have found it impossible to follow with exactitude the literature of the subject, but I have lost none of the keen interest I always took in the determination of the best methods of practice and I enjoice to think that man so able as yourself and others are still elucidating them for the advantage of all man.

" Believe me, etc.
" W. Bowman. "

« Mon cher de Wecker, je suis ici loin des moyens de me reporter aux livres, mais je réponds tout de suite à vos questions aussi bien que cela m'est possible. Je ne me rappelle

(*) Cette confusion de noms constitue une erreur historique sur laquelle M. Warlomont s'est encore expliqué dernièrement (voy. *Ann. d'ocul.*, t. XCVIII, p. 295-296.)

On pourra donc à la rigueur, bien que ce terme soit peu net à l'esprit, parler d'un détachement des 2/5 de la cornée (Panas), mais le *détachement exact du tiers supérieur de la cornée*, sans y comprendre le limbe conjonctival, n'en restera pas moins, en chirurgie oculaire, une définition simple, pratique, et, nous voulons l'espérer, destinée à devenir classique.

Tous nos efforts doivent porter en outre sur l'élimination de la capsule antérieure du champ pupillaire. La disposition de la capsule postérieure, qui fait simultanément fonction d'enveloppe du corps vitré, exclut la possibilité de pratiquer dans la très grande majorité des cas l'extraction du cristallin dans sa capsule, sans entamer forcément le corps vitré même, et sans *étendre* d'une façon fâcheuse le traumatisme, que nous nous efforçons de restreindre le plus possible par l'abandon de l'iridectomie.

La question qui se pose ici est de savoir si nous parviendrons toujours, grâce à une instrumentation plus parfaite et en acquérant une habileté plus grande, à enlever *pendant* l'opération la cristalloïde antérieure, ou si nous exercerons suffisamment de prestige sur nos opérés pour leur faire comprendre qu'un résultat visuel parfait ne peut être obtenu que si l'on *fait*

pas avoir jamais attaché une grande importance à la question de savoir si, dans l'extraction, la section devait *comprendre exactement un tiers*, ou plus ou moins, de la cornée le long du bord, mais certainement cela était ce qu'elle mesurait dans un grand nombre de cas. Les dimensions de l'incision *variaient* suivant l'idée qu'on se faisait sur le genre et la grandeur de la cataracte ; dans le cas où la dureté ou la mollesse de celle-ci étaient à démontrer, ce qui était *essentiel*, c'était de faire l'incision *juste assez large*, mais *non inutilement large*, pour permettre que le cristallin s'échappât sans pression ni contusion impropres, et sans fragmentation de son bord se détachant pendant le passage de la lentille. Je parle d'extractions sans iridectomie et sans l'emploi d'instruments à traction. Personnellement, je préférais en général que la section courût dans un endroit voisin du bord cornéen, mais, depuis nombre d'années, j'avais pris l'habitude d'essayer différentes méthodes d'extraction variant entre celles qui étaient extrêmement marginales et celles qui s'étendaient plus ou moins loin dans la cornée même.

» M. Anderson Critchett pourra dire quelle était la coutume de son père dans les dernières années de sa pratique, alors que je n'étais plus que rarement témoin de ses opérations, attendu que nous avions quitté Moorfields.

» Dans ces derniers temps, j'avoue à regret que j'ai trouvé impossible de suivre avec exactitude la littérature à ce sujet, mais je n'ai rien perdu du vif intérêt que j'ai toujours pris à la détermination de la meilleure méthode pour la pratique, et je me réjouis à l'idée que des hommes aussi aptes que vous et d'autres travaillent encore à élucider ce point pour l'avantage de tout le monde.

» W. Bowman. »

D'après la lettre de M. Bowman, on voit que notre éminent confrère est essentiellement éclectique, contrairement à nous qui avons recommandé une section unique, ne devant jamais être réduite, mais qui pourrait au besoin, pour des cataractes dures (noires), être portée de 1/3 à 2/5 du diamètre cornéen. Les erreurs de diagnostic étant trop faciles à commettre en ce qui concerne la consistance du cristallin, nous avons pensé et nous pensons encore actuellement qu'un certain excès de grandeur n'offrait aucun inconvénient, tandis que le défaut contraire, qui se présente si aisément par suit d'une erreur d'appréciation dans la consistance de la cataracte, pouvait avoir les conséquences les plus fâcheuses. On voit que M. Bowman s'efforce aussi d'éliminer de l'opération autant que possible le temps de la toilette et d'obtenir, par suite d'une ampleur suffisante donnée à la section, la sortie d'emblée du cristallin.

suivre de près (à un intervalle de quinze à vingt jours) l'extraction d'une discission de la cristalloïde antérieure.

C'est de cette façon que se perpétueront peut-être les *opérations en deux temps*, la première donnant la vue et la seconde la rendant parfaite ; mais on regardera comme un curieux souvenir des errements de notre thérapeutique, les opérations à deux temps dans lesquelles le premier consistait à pratiquer une iridectomie, qui devait garantir d'une suppuration dont le malade ne courait les véritables risques (dans de moins bonnes conditions encore l'iridectomie faite) qu'à la deuxième opération, ou à exciser l'iris dans le but de malaxer le cristallin et d'aveugler tout d'abord le malade, sans garantie *absolue* que la seconde opération lui rendra ce que lui a retiré la première. Qui oserait nier que l'avenir ne soit aux procédés qui donneront de plus en plus de vision, en mutilant l'œil de moins en moins?

D'un autre côté, c'est aussi se faire illusion que de croire qu'on renoncera complètement aux procédés combinés dont les avantages pratiques seront démontrés pour un certain nombre de cas dans l'article suivant.

ARTICLE XIII

Extraction combinée a petit lambeau.

(*Procédé de l'auteur.*)

A mesure que l'opération de de Graefe, exécutée avec plus ou moins de pureté, avait gagné du terrain, les procédés combinés l'avaient emporté sur les procédés simples. C'est moins la persuasion dans laquelle on était d'une action antiphlogistique de l'excision de l'iris, que la dure nécessité, qui obligeait à enlever un lambeau iridien lorsqu'on voulait faire des extractions à sections périphériques et à entre-bâillement fort restreint. A mesure qu'on s'écartait de la périphéricité des sections et de la linéarité, qu'on revenait au lambeau permettant un entre-bâillement plus sensible des lèvres de la plaie et par suite un pincement moindre de l'iris au moment du passage du cristallin, on tâchait aussi de secouer ce joug mal supporté, de généraliser la combinaison de l'iridectomie avec l'extraction de la cataracte. Les procédés de Liebreich et de Lebrun ont été des tentatives peu couronnées de succès vers cette libération, et il fallait un retour franc vers la section à lambeau pour soustraire un nombre supérieur de cas à l'extraction combinée. Il y a une dizaine d'années que nous pensions avoir franchi complètement la période des procédés combinés ; mais il fallait bien se convaincre, comme nous le sommes encore actuellement, que la généralisation *absolue* des procédés simples n'était pas pratique et profitable chez tous les malades.

Ce qui avait contribué à nous engager davantage dans la voie des extrac-

tions combinées, c'était le danger que nous pensions faire courir à nos opérés par extraction simple au point de vue des complications glaucomateuses, dans le cas où la pupille ne se trouvait pas absolument centrale et ronde, mais présentait une légère déviation que nous devions rapporter à un accolement de l'iris à la plaie, avec suppression consécutive de l'angle iridien dans une étendue variable. En effet, quelques malades ayant présenté simultanément une minime déviation de la pupille et des symptômes de glaucome, nous en avions conclu que c'était au désir de leur conserver une pupille ronde qu'il fallait attribuer cette complication ; mais il nous faut reconnaître que, précisément dans ces derniers temps, nous avons observé plusieurs cas de glaucome chez des opérés offrant une excision tout à fait correcte de l'iris, sans le moindre enclavement ou accollement du diaphragme iridien à la plaie.

De semblables faits devaient ébranler quelque peu notre confiance dans la garantie absolue des procédés combinés contre toute complication glaucomateuse ; mais il restait encore, pour nous retenir contre toute tendance à un emploi très étendu des procédés simples, trois considérations puissantes :

1° Les réductions de l'iris, si pénibles parfois, chez des malades dont les yeux présentaient une tension élevée, ou qui avaient fait accroître cette tension par leur indocilité pendant l'opération ;

2° L'inquiétude dont on était poursuivi, même si l'on avait réussi à obtenir une exacte et parfaite réduction de l'iris, lorsque ces malades ne conservaient pas un repos absolu et déplaçaient aisément leur pansement.

3° La difficulté, incontestablement plus grande, de faire sortir toutes les masses corticales, principalement pour des cataractes non absolument mûres.

Le seul concours de l'ésérine, instillée immédiatement avant et après l'extraction, ne nous avait pas donné une sécurité complète chez les malades à tension exagérée, ou manquant de docilité, et l'on avait d'autant plus volontiers sacrifié un petit lambeau d'iris, que, non seulement la sécurité semblait être plus grande pour l'opéré, mais encore pour la raison que, si l'on comparait les acuités visuelles rendues après extraction simple ou combinée, la balance penchait manifestement du côté du second mode opératoire.

Actuellement l'anesthésie locale, la combinaison de l'ésérine à l'action de la cocaïne, le pansement à l'iodoforme, ont de nouveau fait reprendre à notre clinique le dessus à l'extraction simple, mais on a acquis la conviction qu'il ne s'agissait pas ici d'une question de principe, mais d'une affaire purement pratique et qu'on devait probablement réserver de 25 à 30 pour 100 de cataractes à l'extraction combinée à petit lambeau ; ce sont principalement :

1° Les malades indociles et incapables, par suite de leur santé, de rester dans un repos complet au moins pendant quarante-huit heures ;

2° Les cataractes non mûres où l'on devait prévoir un nettoyage quelque peu laborieux.

Nous nous résignons dans ces cas à faire un procédé combiné, quoique nous ayons la conviction que, prédisposant davantage aux enclavements capsulaires et iridiens, on puisse parfois voir éclater chez ces opérés une ophthalmie sympathique.

Lorsque, le premier (1), je donnais le conseil, il y a plus de dix ans, de revenir franchement à la section à lambeau et à l'extraction simple, j'avais déjà éliminé les prétendus avantages de l'excision de l'iris au point de vue antiphlogistique, et indiqué, comme la preuve en est établie aujourd'hui, que *toute* complication *immédiate* après l'extraction était constamment due à une infection de la plaie, en sorte que l'excision de l'iris ne pouvait avoir ici aucune action. J'insistais sur la propreté (2) que la conservation de l'iris assurait à la lèvre interne de la section, sur la garantie qu'elle donnait contre les enclavements de la capsule et, par suite, contre l'irritation sympathique de l'autre œil. Actuellement, j'insisterai encore davantage sur cette question de propreté de la plaie interne et, d'après les nouveaux travaux de Knies, Leber et Deutschmann, sur l'influence qu'elle peut exercer pour prévenir l'ophthalmie sympathique. Je pense que les *infections* et l'*ophthalmie migratrice* (Deutschmann) sont favorisées par l'excision de l'iris, amenant un contact direct de l'angle iridien avec le sac capsulaire. Personne ne pourra nier que les ophthalmies sympathiques, presque inconnues au temps des Daviel, Wenzel, Beer, Sichel et Desmarres, n'aient fait leur triste apparition que depuis, d'après Jacobson et de Graefe, on a poussé davantage la section vers la région scléroticale, et qu'on s'est rapproché de plus en plus de l'angle iridien, mis en outre à découvert par l'excision de l'iris, généralisée comme méthode opératoire.

A l'observation irréfutable que l'ophthalmie sympathique était en quelque sorte chose inconnue pour ceux qui opéraient dans la cornée et sans iridectomie, on objecte le fait que les anciens opérateurs voyaient s'éliminer par suppuration les cas qui pouvaient présenter de fâcheuses conséquences chez nos opérés d'aujourd'hui. De fait, on reconnaît que, chez les anciens, il se perdait par suppuration 10 pour 100 d'yeux; mais il est aussi connu que

(1) Les tentatives de MM. Panas et Galezowski de reprendre l'extraction simple sont postérieures de plus de sept ans, ce qui n'a pas empêché M. Galezowski, lors de la présentation de ses disques de gélatine destinés à cacheter la plaie cornéenne, d'affirmer que c'est lui qui, le premier, a fait retour au procédé « français ». Il est vrai que lors de notre présentation à l'Académie des sciences en 1875, nous ne faisions pas de notre tentative une question politique et c'est bien à tort que M. Adamuk m'a reproché à cette époque d'être revenu au procédé à lambeau pour flatter les Français, qui eux-mêmes semblaient avoir complètement oublié Daviel.

(2) Voici comment je m'exprimais : « N'a-t-on pas, dans ces derniers temps, apporté la plus grande attention à la propreté de la plaie extérieure de l'œil, afin de la préserver autant que possible de tout contact avec des matières infectantes et des éléments de migration? Paraît-il illogique de revendiquer pour les lèvres de la plaie qui sont dirigées vers la chambre antérieure ces mêmes soins de propreté ? »

10 autres cas sur 100 devaient être classés comme non-succès, par suite d'irido-choroïdite avec phthisie consécutive plus ou moins prompte et d'un degré variable. En dépit de ces 10 pour 100 de résultats défavorables, qu'aucun opérateur moderne ne voudrait endosser dans ses propres statistiques, jamais on ne voit figurer l'ophthalmie sympathique, tandis qu'actuellement, alors que les plus sincères statisticiens ne signalent au maximum que de 6 à 8 pour 100 d'insuccès par irido-choroïdite, il n'existe pas d'opérateur quelque peu occupé qui n'ait, de temps à autre, des ophthalmies sympathiques des plus désolantes à enregistrer. Que serait-ce si une enquête forçait les cartons dans lesquels dorment la plupart de ces observations écœurantes?

Le fait d'après lequel les ophthalmies sympathiques ne se rencontrent que chez les opérés par un procédé combiné à section périphérique, nous force à rebrousser chemin et à abandonner à la fois les sections trop périphériques et l'excision de l'iris, dès le moment que nous disposons de moyens propres à nous assurer la conquête des 10 pour 100 de succès en plus que nous avons incontestablement obtenus, grâce aux perfectionnements apportés dans ces derniers temps à l'extraction de la cataracte (1). Car de nos jours, quel que soit l'opérateur (à peu d'exceptions malheureuses près), les suppurations se sont réduites à 5 pour 100, et les pertes par phthisie progressive à 5 autres cas sur 100. Il a donc été réalisé un réel progrès, auquel personne ne voudrait renoncer, en se laissant aller à un retour pur et simple à l'extraction à grand lambeau sans iridectomie, avec toute la négligence et la malpropreté des anciens pansements.

Ici, en connaissance parfaite de cause, à savoir que seule l'infection de la plaie peut intervenir, l'utilité de l'iridectomie ne saurait être discutée qu'à un seul point de vue, c'est-à-dire comme moyen de faciliter une sortie plus complète du cristallin, et, par suite, d'obtenir une coaptation plus exacte de la plaie. Lorsqu'il s'agit de cataractes qui se décortiquent en totalité (mûres et dures), cette question ne peut même pas être agitée, à moins qu'il ne se soit produit une interposition ou enclavement de l'iris. Abstraction de ces considérations purement mécaniques, la question de la suppuration par infection de la plaie n'est, d'aucune façon, influencée par l'excision d'un lambeau de l'iris, et, ce que l'on pourrait soutenir dans ce cas, c'est que

(1) Jusqu'à quel point, même chez les défenseurs les plus enthousiastes de l'extraction linéaire et de l'extraction à temps espacés (iridectomie préparatoire), la confiance dans le maintien de ce genre d'opération se trouve ébranlée, cela ressort du passage suivant, extrait du récent travail de M. Jacobson (*Arch. f. Ophthalm.*, t. XXXIII, 2, 274) : « L'extraction périphérique (linéaire) a rempli son but, de réduire le nombre des victimes (insuccès) et a refoulé avec raison au second plan la découverte brillante de Daviel. *En arrivât-on à prouver qu'en raison du traitement employé actuellement, et soi-disant antiseptique, l'ancienne section à lambeau sans iridectomie perd ses dangers, qu'on serait indubitablement forcé d'y revenir.* » Non, ce n'est pas à l'*ancien* lambeau, mais au lambeau *moderne* sans iridectomie qu'on reviendra, de même que nous prouverons que « la découverte brillante » de Daviel consistait à généraliser l'extraction et non à faire un lambeau, tout ce qu'il y avait de moins pratique.

l'excision de l'iris est plutôt nuisible qu'utile, en ce sens que l'on agrandit l'étendue d'une plaie susceptible de s'infecter en sectionnant le diaphragme iridien, et qu'on ouvre aux masses infectantes un chemin plus direct vers la capsule du cristallin, le corps ciliaire et les espaces lymphatiques intra-choroïdiens.

Si l'on considère l'état de nos connaissances actuelles quant à l'infection des plaies, le choix d'un procédé combiné est donc plutôt préjudiciable que favorable, et, si nous avons réussi à obtenir de 5 à 9 pour 100 de suppurations en moins, tout clinicien émérite rapportera sans hésitation cet avantage à d'autres causes qui résultent *d'une meilleure coaptation de la plaie, se cicatrisant plus promptement et se prêtant d'autant moins à l'infection qu'on éloigne celle-ci par des procédés de propreté et d'antisepticisme.*

Ces préliminaires, quant à l'action de l'iridectomie dans l'extraction à petit lambeau, étaient bien indispensables pour comprendre que les seules considérations qui nous engagent actuellement à conserver encore, dans un certain nombre de cas, l'excision de l'iris, sont de nature absolument mécanique, et sont inspirées, pour la première indication, d'éviter, chez des sujets indociles, ne pouvant tenir le repos nécessaire des premières quarante-huit heures, un prolapsus de l'iris, qui, sans faire courir, il est vrai, des dangers sérieux pour le rétablissement de la vision, implique toujours une guérison fort traînante (1), fort ennuyeuse, surtout dans un établissement où l'on tient à une évacuation rapide des malades.

La plus grande facilité de nettoyage, qu'on peut incontestablement rendre plus complet, lorsque l'évacuation présente des difficultés sur un œil dont on pratique l'excision d'une portion de l'iris, explique pourquoi on préfère cette excision comme méthode lorsqu'il s'agit d'enlever des cataractes incomplètes. C'est encore cette seule considération d'un nettoyage plus complet

(1) Il est intéressant de savoir comment les anciens appréciaient les dangers de l'extraction et de quelle façon ils agissaient pour les combattre pendant et après l'opération. Voici ce que Guérin dit à ce sujet : « M. Daviel ne se livra pas à l'enthousiasme qu'excite la nouveauté ; il ne se déguisa pas les défauts qui se dérobent aux yeux d'un inventeur, et que les lumières que donne la pratique ne mettent qu'à la longue en évidence.

» M. Daviel convient que cette opération n'est point sans quelque accident ; en effet, il peut arriver : 1° effusion d'une partie de l'humeur vitrée ; 2° l'iris peut être blessé ; 3° cette membrane peut encore sortir par l'ouverture de la cornée et former staphylôme. Ces légers accidents peuvent-ils être mis en parallèle avec ceux qui accompagnent l'abattement du cristallin ? 1° L'effusion d'une partie de l'humeur vitrée n'entraîne pas avec elle la perte de la vue ; il faut cependant chercher à éviter cet accident en faisant la moindre compression possible sur le globe ; 2° la blessure de l'iris n'est pas dangereuse, et, s'il en résulte une effusion de sang, il s'écoule par l'ouverture faite à la cornée ; 3° quand l'iris forme staphylôme, si c'est au moment de l'opération, et tant qu'il n'a point formé d'adhérence, il sera aisé de le réduire ; s'il en est contracté, on viendra à bout de le dissiper avec les collyres dessiccatifs, et il n'en résultera qu'une difformité dans la prunelle. »

On voit qu'il n'est question ni des difficultés de réduction de l'iris avec une plaie aussi grande, ni de l'ablation des prolapsus ultérieurs.

qu'invoquent, pour justifier l'extraction combinée en deux temps, les rares défenseurs (Jacobson) de ce procédé illogique.

Voici les conseils pratiques donnés quant à l'emploi de l'extraction combinée dans notre dernier travail concernant ce sujet :

A. Il faut tout d'abord rayer pour cet emploi le très grand nombre de cataractes séniles dures et complètes ou régressives qui, avec une section suffisamment large, sortent d'emblée de l'œil et sans fragmentation aucune de leurs masses corticales.

Il peut en être autrement d'un chiffre encore assez notable de cataractes séniles complètes à masses corticales mollasses, visqueuses (cataractes de sujets de moins de soixante ans, cataractes *chez* les diabétiques). Même en pratiquant une large section, une couche plus ou moins épaisse reste accolée à la cristalloïde et nécessite un dégagement par frottement et une malaxation avec l'humeur aqueuse. Ici, pour ne pas chasser, à de trop fréquentes reprises, l'iris hors de la plaie, et pour éviter de voir les masses déjà détachées de la capsule s'entasser dans le sac que l'iris hernié incomplètement forme lorsqu'on n'ose exagérer la pression exercée sur le globe de l'œil, on peut être contraint d'exciser une portion de l'iris; mais, dans ce cas, on fera l'iridectomie *pendant* qu'on procède à la toilette et qu'on la complète; on l'exécutera sans fixation de l'œil et en se contentant d'exciser une portion restreinte du sphincter iridien.

Nous conseillons de ne pas faire l'iridectomie *avant* l'ouverture de la capsule, parce qu'on ne peut diagnostiquer d'avance cet état de viscosité des masses corticales et leur agglutination à la capsule. Aisément on confond cet état avec un ramollissement plus ou moins avancé des masses corticales. Or, dans cette dernière forme de cataracte, même avec une large section, la contraction du sphincter a aussi pour effet de détacher du noyau la majeure partie des masses corticales mollasses qui l'entourent; mais ici le nettoyage est des plus faciles, et, même avec une intégrité parfaite de l'iris et une pupille peu dilatée, on arrive promptement à une évacuation complète des masses corticales; aussi regretterait-on alors d'avoir fait une excision de l'iris qui ne serait nullement justifiée par les besoins de la toilette.

Nous pouvons répéter la même chose pour ce qui concerne l'extraction des *cataractes incomplètes*. Le manque de transformation cataracteuse d'une certaine quantité de masses corticales n'implique nullement un nettoyage forcément laborieux, car n'oublions pas ici que les cataractes qui tardent beaucoup à devenir complètes sont précisément des cataractes consistantes. Que de fois n'ai-je pas montré aux médecins et élèves qui assistent aux opérations qu'on peut faire sortir d'emblée des cristallins dans leur totalité, bien qu'ils soient encore assez transparents pour permettre 1/15 et même 1/10 d'acuité visuelle (1). Donc, encore ici l'on ne pratiquera l'excision qu'*après* qu'on se sera assuré que la cataracte incomplète se comporte à l'instar des cataractes visqueuses, et qu'une toilette prolongée est nécessaire; mais on aurait tort de poser en principe que toute cataracte incomplète réclame impérieusement un procédé combiné.

B. La seconde indication pour pratiquer un procédé combiné de préférence à l'extraction simple, résulte de l'exagération de la tension que l'exploration révèle en palpant les yeux. Ici encore je pense qu'on ne doit pas d'avance vouloir prendre une décision sur

(1) M. Jacobson (*Archiv.* t. XXX, p. 266 et t. XXXI, p. 301) accuse « les confrères qui, pour toutes les cataractes non mûres et entraînant un trouble visuel les rendant propres à l'opération, se flattent d'obtenir par *leur* prodédé des résultats purs, » de faire de la « réclame ». Va pour la réclame, mais, comme nous ne la faisons que dans la littérature médicale et qu'elle n'a jusqu'ici entraîné que la conviction de notre estimé confrère M. Alf. Graefe, notre ombrageux collègue de Kœnigsberg nous concédera du moins qu'il ne s'agit jusqu'à présent que d'une réclame inoffensive et peu productive.

M. Jacobson ajoute : « C'est contre les adversaires qui croient avoir vaincu le procédé de maturation des cataractes par l'excellence de leur méthode opératoire que sont dirigées mes attaques. » Je ne sache pas avoir jamais dit autre chose que ceci, à savoir que, pour pouvoir extraire des cataractes non mûres, il fallait faire de *larges* sections. Je vais actuellement encore plus loin, je prétends qu'en faisant une large section, on n'a même pas besoin, pour certaines cataractes non mûres, d'un procédé combiné. L'extraction la plus simple suffit donc et les faits sont là pour le démontrer; ni les raisonnements théoriques, ni les insinuations, quelles qu'elles soient, ne feront pas que ce qui est vrai cesse de l'être.

le choix du procédé à exécuter. Ceux qui ont bien attentivement palpé des centaines d'yeux avant de pratiquer l'extraction seront de l'avis qu'ici se révèle bien le grand inconvénient de ne pouvoir discerner, dans la dureté ressentie par les doigts explorateurs, ce qui revient à une augmentation de tension et ce qui est la conséquence d'un manque d'élasticité de la sclérotique. On peut voir en effet, après la section pratiquée sur des yeux qui présentaient au toucher un excès de dureté,un affaissement en cupule de la cornée des plus notables, en même temps que l'iris se rejette avec le cristallin dans un véritable creux dont les bords sont formés par la sclérotique rigide. Depuis l'emploi de la cocaïne, cet affaissement extrême de la cornée et de l'iris s'accuse encore davantage. Pourquoi dans ces cas exciser l'iris ?

On réservera donc cette excision pour les cas où, l'incision achevée, on aura constaté que l'excès de tension que nous avait révélé l'exploration pratiquée avant l'opération persiste jusqu'à un certain degré, et se dénote par une projection notable de l'iris et par la difficulté de réduire cette membrane simplement avec le dos du kystitome, ou, le prolapsus étant une fois réduit, par une tendance à se reproduire que montre une déviation de la pupille, quelque minime qu'elle soit.

A-t-on reconnu par un examen ophthalmoscopique antérieur aux troubles du cristallin, ou par d'autres symptômes indéniables (exploration du champ visuel) qu'il existe en réalité une complication glaucomateuse, alors on ne se contentera même plus d'un procédé combiné, on aura recours à des opérations espacées, et c'est probablement là la seule indication qui persistera pour faire des extractions à temps successifs (iridectomie préalable), abstraction faite toutefois des iridectomies exécutées dans un but optique, lorsqu'il s'agit d'opacités circonscrites et centrales du cristallin, iridectomies qui sont alors pratiquées longtemps avant l'extraction du cristallin.

C. Reste enfin la dernière indication, l'indocilité du malade. Il est encore indéniable qu'on doit imposer aux opérés à extraction simple et à lambeau un peu plus de calme qu'à ceux qui sont soumis à l'extraction combinée. On pourra donc faire plus d'extractions simples dans la clientèle privée que dans les services de clinique. On fera aussi plus d'extractions simples, et cela en général pour toutes les classes de malades, pendant l'hiver et les saisons fraîches que pendant les mois de juin à septembre, où il est difficile, à cause de la chaleur, d'obtenir un repos convenable pendant les premières nuits qui suivent l'opération. Contrairement à ce qui a été avancé, je ne pense pas, d'après ce que j'ai observé, qu'un état glaucomateux transitoire doive être accusé comme cause de production des prolapsus qui surviennent le troisième ou le quatrième jour. Chez presque tous nos malades, on a pu constater un manque de tranquillité suffisante ou une grave imprudence. Les prolapsus ne se sont jamais produits sur des sujets ayant observé un repos parfait pendant les premiers jours qui suivaient l'opération.

Actuellement, il est donc encore impossible de dire, même en faisant un choix bien judicieux des malades pour les extractions simples, si l'on aura 4, 6, 8 ou même 10 pour 100 de prolapsus. Il est plus que probable que, même dans les conditions favorables d'un triage exact, on aura toujours un certain nombre (3 à 4 pour 100) de prolapsus à regretter ; mais que ceux qui sont les partisans les plus acharnés de très vastes excisions de l'iris veuillent bien confesser combien pour cent de véritables prolapsus de l'iris ils constatent vers les extrémités de la section. Ici intervient alors en réalité la question d'une augmentation de pression intra-oculaire pendant la cicatrisation, et l'on arrivera avec le temps à éliminer tout à fait ces cas que l'on réservera pour des opérations espacées.

Si nous résumons ce qui fait principalement l'objet de cette seconde communication sur l'extraction et ce que nous regardons comme un progrès vers la solution définitive de cette grave question, nous insisterons surtout sur l'importance qu'il y a à prendre son temps pour décider de l'opportunité de l'excision de l'iris, et à ne pas se buter à l'emploi d'une seule méthode opératoire. L'usage de la cocaïne nous permettant actuellement de nous passer de tout écarteur et de toute fixation dès que la contre-ponction est faite, nous pouvons réfléchir avec une parfaite tranquillité d'esprit à ce que nous avons à faire pendant chaque acte de l'opération, la section restant d'ailleurs la même, qu'on doive faire une opération simple ou combinée.

On pratiquera l'excision de l'iris *immédiatement après la section*, chez les malades que l'on aura des raisons de croire indociles et auxquels on ne voudra pas imposer un repos trop complet pendant trois ou quatre jours. On fera de même cette excision chez tous ceux dont on aura plus ou moins de motifs de se *défier*. L'excision sera exécutée *comme*

dernier temps lorsqu'il s'agira de cataractes incomplètes ou de cataractes visqueuses réclamant une toilette prolongée; enfin, on fera encore l'excision *terminale* lorsque la difficulté dans la réduction de l'iris (dans le maintien d'une pupille absolument ronde) fera craindre la présence d'une exagération de tension qui prédisposerait l'opéré au prolapsus.

En faisant ainsi, *avant et pendant l'opération même*, un choix raisonné des cas, et en ne se résignant pas trop à contre-cœur à pratiquer des iridectomies qu'on s'était autrefois tant empressé de vanter comme une panacée contre tout danger que pouvait entraîner l'extraction, on finira peu à peu par accroître le nombre des opérations par extraction simple et à éviter toute tare que leur infligerait un prolapsus. Ainsi se trouvera atteint le vrai desideratum en chirurgie oculaire : le maximum de sécurité pour l'opéré et le maximum de tranquillité pour l'opérateur.

Le procédé opératoire ne diffère de celui qui a été exposé dans l'article précédent que par l'adjonction de l'iridectomie.

Premier temps. — Après avoir fait relever par l'aide la paupière supérieure et fixé l'œil près de l'extrémité inférieure du diamètre vertical de la cornée, on taille le lambeau, comprenant exactement le tiers supérieur de la cornée. Cette grandeur du lambeau est urgente pour toutes les cataractes très dures et pour toutes celles qui n'ont pas atteint une maturité complète. La réduction à une hauteur de 3 millimètres seulement du lambeau (voy. *Chirurgie oculaire*, p. 55) n'est recommandable que pour les cas de cataractes à masses corticales mollasses et épaisses, et sur des individus chez lesquels on redoute une hauteur de lambeau plus considérable à cause de la pression que présentent certains yeux cataractés. Ce lambeau, de 3, le plus souvent de 4 millimètres de hauteur, sera taillé de façon que son sommet soit tangentiel au bord inférieur du limbe conjonctival sans nécessiter, par conséquent, la formation d'un lambeau conjonctival. Le masticage de la plaie avec l'iodoforme ayant donné les avantages que nous revendiquons avec raison pour le lambeau conjonctival comme moyen d'agglutination, on y renoncera d'autant plus volontiers qu'une plaie non saignante et moins périphérique rend l'exécution du deuxième temps de l'opération bien plus facile.

Deuxième temps. — L'excision de l'iris, que comprend ce temps de l'opération, sera exécutée différemment, suivant qu'on la pratique dans le but de se faciliter un nettoyage plus complet ou d'éviter un prolapsus ultérieur. Dans le premier cas, il suffit de saisir avec les pinces l'iris près de son sphincter (lorsque le prolapsus ne s'est pas produit), et d'en enlever avec les pinces-ciseaux une petite portion (constituant une sphinctérectomie un peu plus complète que d'habitude), de façon à donner ultérieurement à la pupille la forme de bombe enflammée ou celle d'un trou de serrure de *sûreté*. Au contraire, en prévision d'un prolapsus iridien, on excise l'iris par deux sections des pinces-ciseaux en enlevant une partie du diaphragme iridien, jusque vers sa périphérie (trou de serrure *ordinaire*).

Troisième temps. — On incise soigneusement la capsule avec le cystitome, ou, ce qui est de beaucoup préférable, sur des malades tranquilles

bien cocaïnisés, on en enlève une partie avec les pinces-cystitomes (voy. fig. 195, p. 1007), et l'on a soin que l'ouverture capsulaire s'étende, surtout pour les cataractes non complètement mûres, jusque vers la partie équatoriale du cristallin.

Quatrième temps. — On procède à l'évacuation du cristallin en exerçant, avec notre petite spatule ou la curette en caoutchouc, une douce pression, de manière à ramener l'équateur du cristallin dans la section, et à pousser celui-ci progressivement dehors. Il est utile d'exécuter (ainsi que nous le faisons toujours) tous les temps de l'opération sans l'écarteur et de ne nous servir de la pince à fixation que pendant le temps nécessaire à exécuter la contre-ponction. Il convient sur des malades peu tranquilles de réinstiller une goutte de cocaïne, et, après avoir attendu deux minutes, de procéder, après achèvement de la section et avant d'exciser l'iris, à l'évacuation du cristallin par une douce pression exercée sur la cornée, dirigée par le malade en bas; l'opérateur est alors à même d'abaisser instantanément la paupière supérieure, lorsque la moindre complication se présente.

La *toilette* que réclame presque toujours ce procédé opératoire consiste dans une évacuation aussi complète que possible, de toutes les masses corticales opaques et transparentes, évacuation qu'on contrôle le mieux en se servant de l'éclairage latéral avec la lumière électrique. Le champ pupillaire une fois devenu absolument noir, on a besoin, non seulement de porter un soin particulier sur la réduction de l'iris, mais de s'efforcer d'enlever le lambeau capsulaire, qui aurait pu s'interposer entre les lèvres de la plaie, dans le cas où l'on n'a pas emporté un lambeau avec les pinces-cystitomes. Lorsque cette procédure, exécutée avec une pince à nettoyage (sans griffes), ne réussit pas, il faut opérer la reposition du lambeau capsulaire avec la spatule. Le masticage de la plaie termine l'opération.

ARTICLE XIV

PROCÉDÉS DE WEBER, DE ED. DE JAEGER, DE LEBRUN, DE LIEBREICH, ETC.

Il nous reste, pour être complet, à citer un certain nombre de procédés qui n'ont guère trouvé une application plus étendue que dans la sphère d'action de leurs auteurs respectifs.

Procédé de Weber.

Comme Santerelli (1) l'avait déjà inauguré vers la fin du siècle dernier, M. Ad. Weber (2) a fait construire un couteau creux destiné à donner, par son

(1) *Ricerche per facilitare il cateterismo e l'estrazione della cataracte.* Vienna, 1795.
(2) *Archiv f. Ophthalm.*, t. XIII, p. 187.

introduction dans l'œil, à la section de de Graefe une configuration et une étendue absolument équivalentes au volume présumé de la cataracte. Les variations que présente le cristallin qui se cataracte (se gonfle et se ratatine) ou a été cataracté depuis un certain temps montrent bien combien cette prétention était peu justifiée. Ce couteau courbe, en forme de coin, est poussé à la base de la cornée sur un œil dans lequel on a préalablement, pendant un ou deux jours, instillé de l'atropine pour dilater au maximum la pupille et pour diminuer, ainsi qu'on le pensait naguère, la pression intra-oculaire.

Nous avons déjà dit ailleurs que les lances sont des instruments absolument défectueux au point de vue de la coutellerie, et qu'il est indiqué d'en restreindre l'usage à un minimum possible. De l'avis de M. Weber même, la confection exacte des lances creuses prodigieusement larges est aussi difficile que l'entretien de leur tranchant en bon état; il en est de même de leur introduction exacte pour amener la pointe au côté opposé de la cornée, sur le bord de laquelle chemine l'instrument. La moindre déviation dans la direction fausse le calcul subtil de la grandeur que l'on veut obtenir par la forme du couteau, et quelle différence n'existe-t-il pas là, comme facilité de maniement, comparativement à la conduction de nos couteaux de moitié largeur de ceux de de Graefe (voy. fig. 194, p. 1006)? De même la plus légère irrégularité dans le mode d'expulsion du cristallin, qui se fait par le refoulement avec une cuillère *ad hoc*, de la lèvre postérieure de la plaie, en même temps qu'une pression est exercée avec la pince à fixation, peut encore faire manquer le résultat.

Ce procédé (que son auteur continue à exécuter) ressemble bien à une variation qu'un virtuose aime à exécuter pour montrer son habileté sur un instrument qui n'a plus de secrets pour lui, mais qui, en dehors de cela, ne paraît présenter aucun avantage sérieux et beaucoup d'inconvénients entre les mains même les plus habiles, lorsqu'on ne se trouve pas rompu à son exécution. Aussi de Arlt (1), tout en restant très enthousiaste pour les avantages théoriques du procédé, en raconte de la manière suivante les résultats pratiques que lui a fournis cette méthode : « De même que j'ai, à partir de Pâques 1866, pratiqué toutes les extractions (non propres pour la discission) suivant le procédé de de Graefe, de même aussi j'ai, après Pâques 1872, opéré pendant un certain temps (jusqu'au mois d'août) tous les cas convenables par l'extraction d'après la méthode de Weber, et cela avec des instruments qu'il m'avait fait parvenir sur ma demande. Je crois avoir fidèlement exécuté cette dernière opération, si ce n'est que pour l'ouvertue de la capsule (que M. Weber exécute avec un cystitome à deux crochets superposés), je ne me suis servi, ainsi que je l'ai fait du reste également pour le procédé de de Graefe, que du crochet iridien pointu, et qu'en outre j'ai exécuté la section presque exclusivement en haut (à l'exception de sept cas), parce que je me proposais de faire l'iridectomie (du reste M. Weber fait très souvent son procédé combiné). Pendant un certain temps, j'obtins de si favorables résultats que je regrettais de n'avoir pas déjà, antérieurement, expérimenté cette méthode (Notons que c'était pendant la période d'apprentissage de M. de Arlt). Alors survinrent cinq cas de perte complète, dont deux avec panophthalmie, et ce qui me rebuta encore plus, c'est qu'un grand nombre de malades (16) n'obtinrent qu'un résultat qui ne pouvait promettre une chance pour le rétablissement de la vision qu'à la suite d'une opération secondaire. Après avoir opéré ainsi 88 yeux, je retournai à l'extraction linéaire périphérique, et celle-ci, depuis que je porte mes soins

(1) *Graefe-Saemisch*, t. III, p. 313.

moins sur la linéarité de la section que sur une exacte excision de l'iris et une bonne coaptation du lambeau conjonctival, m'a donné des résultats de beaucoup supérieurs. Les chiffres publiés par Driver (1), relatant 88 pour 100 de guérisons, 6 pour 100 de demi-succès et 6 pour 100 de pertes, mais surtout la plus grande facilité dans la section (aveu qui prouve que de Arlt était tout à fait maître du procédé), me déterminèrent à retourner encore une fois, en juin 1873, à cette méthode, mais sur sept cas il n'y eut que six guérisons et un œil se perdit par suppuration.

Procédé de Jaeger.

Ed. de Jaeger (2) exécutait sa section creuse non avec une lance, mais avec un couteau en forme de bistouri creux différent pour chaque œil droit ou gauche. Ce couteau, plus long que celui de Beer, a 33 à 35 millimètres de longueur sur 5,5 à 6,5 de largeur. Il présente une forme cylindrique à rayon de 6 à 7 millimètres pour le côté concave et 5 millimètres pour le côté convexe. Le couteau étant placé, la face concave en avant, on fait la ponction à peu près dans le point où nous plaçons celle de l'extraction combinée, c'est-à-dire à 3,5 millimètres au-dessous du sommet de la cornée. Au lieu de cheminer, comme nous le faisons, dans la jonction scléro-cornéenne, de Jaeger engageait l'instrument à 2,5 millimètres de la partie transparente de la cornée dans la sclérotique, obtenant ainsi une plaie très considérable comme étendue, mais aussi très périphérique. Après affaissement de l'œil, cette plaie mesurait, d'après Jaeger, 12 millimètres.

Ces sections périphériques sont déjà condamnées par la nécessité dans laquelle on se trouve placé d'exciser une vaste portion de l'iris afin d'éviter les pincements si fâcheux de l'iris dans les extrémités de la section, mais actuellement nous savons que les sections sclérales guérissent lentement, donnent lieu à un astigmatisme cornéen notable et surtout, en se rapprochant de l'angle iridien, mis à découvert par l'excision de l'iris, prêtent à l'ophthalmie migratrice par infection, autrement dit provoquent plus facilement que toute autre section l'ophthalmie sympathique. On peut dire que, sous ce rapport, toute section qui ne tombe même que par ses extrémités dans la sclérotique doit être soigneusement bannie de la chirurgie oculaire. Il en est ainsi du procédé suivant.

Procédé de Liebreich (3).

Son auteur, pour échapper à la nécessité d'exciser l'iris, abaissa encore davantage la section de de Graefe que Critchett avait déjà descendue dans la cornée même, mais en laissant comme ses devanciers les extrémités de la section dans la sclérotique à 1 millimètre du bord de la cornée. Ponction

(1) *Archiv f. Ophthalm.*, XVIII, 2, p. 200.

(2) *Der Hohlschnitt.* Vienne, in-8°, p. 23, 1873.

(3) *Eine neue Methode der Cataractoperation.* Berlin, 1872, et *Saint-Thomas Hosp. Rep.*, t. II, p. 259.

et contre-ponction sont situées de 1,5 à 2 millimètres *au-dessous* du diamètre horizontal de la cornée. Le tranchant du couteau de de Graefe est dirigé en bas, et pour obtenir une section courbe l'instrument forme pendant toute sa conduite un angle de 45 degrés (voy. fig. 210, p. 1029).

Procédé de Lebrun, etc.

M. Lebrun (1) désigne sa méthode d'extraction sous le nom d'extraction *à petit lambeau médian*. M. Warlomont la nomme *procédé belge* (procédé *neutre* au point de vue politique). Il a sur les procédés sus-décrits le très grand avantage que les extrémités des sections tombent non dans la sclérotique, mais dans la jonction scléro-cornéenne. Son emplacement en haut peut à la rigueur masquer un déplacement pupillaire, suite d'un enclavement accidentel, mais n'a certainement pas l'avantage de dissimuler la déformation cornéenne ou, pour mieux s'exprimer, l'astigmatisme que la cicatrisation d'un pareil lambeau non très exactement coapté peut entraîner.

Suivant M. Warlomont, on introduit, pour faire la section belge (voy. p. 1029, fig. 209), « le couteau au bord de la cornée (couteau de de Graefe de moyenne largeur), à 1 millimètre au-dessous de son diamètre transversal, le tranchant étant tourné en haut et légèrement en avant, de manière que le plan de l'instrument fasse avec celui de l'iris un angle de 20 à 30 degrés. L'instrument est alors poussé horizontalement et doit sortir en un point correspondant. Cela fait, au moyen de quelques mouvements de scie imprimés au couteau, de façon à lui faire parcourir insensiblement un arc de cercle en avant, on achève la section en sortant à peu près perpendiculairement à la cornée vers l'union du tiers supérieur avec le tiers moyen de cette membrane, ou un peu plus haut. Pour en arriver à donner au lambeau une courbure régulière, il faut, dans ce temps de l'opération, se garder d'attaquer la cornée de ses deux côtés à la fois ; au contraire, relever le couteau par des mouvements alternatifs légers, tantôt du côté de la pointe, tantôt du côté du talon (2). »

On a pu lire dans le *Compte rendu de la Société ophthalmologique française* (année 1885, p. 169) la description d'un petit lambeau médian analogue mais placé à 2 millimètres au-dessus du diamètre horizontal, et à 2 millimètres au-dessous du limbe conjonctival. Dans le *Progrès médical* (14 novembre 1885), M. Galezowski décrit son procédé de la façon suivante : « En 1882, pour éviter ces inconvénients (de l'iridectomie), je suis revenu aux principes de la méthode opératoire française en y introduisant des modifications qui la rendent plus facilement applicable.... Je fais une ponction et une contre-ponction dans le limbe scléro-cornéen à la jonction du tiers supérieur et des deux tiers inférieurs de la cornée. J'obtiens ainsi une base de lambeau suffisante, puis je taille un lambeau semi-elliptique dont le som-

(1) Compte rendu du *Congrès de Londres*, 1872, annexes, p. 217.
(2) *Annales d'ocul.*, t. LXXI, p. 19.

met est à 2 millimètres du rebord cornéen supérieur. » Si l'on considère que le diamètre ordinaire de la cornée n'a que 12 millimètres, ce lambeau n'aura que 2 millimètres de hautenr et sera donc sensiblement semblable à celui du procédé belge ou plus encore à celui du procédé de Liebreich (p. 1029, fig. 210), sans extrémités empiétant sur la partie non transparente de la cornée.

Ces sections peu élevées s'entre-bâillant à peine ne sont applicables que dans les cas où il s'agit d'une cataracte mollasse à noyau de petite dimension. Nous-même exécutons pareil procédé chez des sujets de vingt à quarante ans, lorsque l'extraction linéaire simple ne peut plus trouver son application; mais pour la cataracte sénile à large noyau pareille section est absolument impropre, et cela d'autant plus qu'on ne peut guère, vu l'emplacement du lambeau, obvier, par une excision quelque peu large de l'iris, aux pincements et à la contusion très accusés que l'iris subit au passage du cristallin près des extrémités de la section. Je défie même l'opérateur le plus habile de sortir une cataracte, très volumineuse (noire), à travers une plaie dont les lèvres s'entre-bâillent aussi peu et on peut voir plus haut (p. 1013) que nous conseillons de détacher pour ces cataractes les 2/5 de la cornée.

Le seul avantage que ces sections peu élevées et situées en pleine cornée présentent, c'est de donner moins facilement lieu à des prolapsus de l'iris qu'une section d'égale dimension située plus périphériquement; aussi peut-on, comme nous venons de le dire, utiliser ces sections lorsqu'on n'a pas affaire à un cristallin de dimensions telles qu'il doive, pour se présenter dans la plaie, faire un mouvement de bascule sensible et réclamer un entre-bâillement marqué de la plaie pendant sa sortie. Comme méthode générale, ces sections médianes présentent incontestablement trop d'inconvénients pour être adoptées, car la cataracte sénile à large et épais noyau est celle qui l'emporte sensiblement sur toutes les autres comme nombre. Pour les cas où nous recommandons la section belge (devenue depuis polonaise), nous avons aussi pu vérifier « que l'issue du cristallin s'opère avec une extrême facilité ; qu'il suffit d'exercer une légère pression sur le globe immédiatement au-dessous de la cornée avec une curette ou à travers la paupière inférieure au moyen du doigt ». Mais, lorsqu'on force à travers pareille section le passage d'une cataracte dure, on pourra se rendre aisément compte de ce qu'il faut accepter de l'affirmation d'après laquelle l'iritis et les enclavements de l'iris dans les extrémités de la section sont peu fréquents parce que « l'iris a été à peine touché » (Warlomont).

On pourra aussi se convaincre si par pareil procédé il n'y a ni irido-choroïdite, ni ophthalmie sympathique à craindre, en lisant la critique que fait du procédé belge M. Warlomont, qui rejette actuellement loin de lui la paternité de cette section à faible entre-bâillement. « En nos mains — maladroites sans doute — le procédé à petit lambeau médian nous a donné dès l'abord de si piètres résultats; elle a donné dans celles de l'inventeur — est-ce pour la même raison? — des pupilles si fréquemment adhérentes

— six ou sept fois sur dix cas, survenus dans les opérations pratiquées sous nos yeux, par une condescendance bienveillante dont à la rigueur il pourrait nous être demandé compte, — que nous n'avons pas tardé à la répudier complètement ne pouvant la renier. Aujourd'hui nous nous ferions scrupule de ne pas dire toute notre pensée : *il n'y a pas de plus mauvais procédé* » (*Ann. d'ocul.*, mai-juin 1885, p. 296).

Cet anathème est certainement justifié lorsqu'on veut *généraliser* les sections à faible entre-bâillement, au lieu de les réserver exclusivement pour les cas relativement rares de cataractes à très petit noyau et abondantes en masses corticales, mollasses ou liquides. La vulgaire cataracte sénile dure, à grand noyau, de beaucoup la plus fréquente, réclame une section *à entre-bâillement facile*, et son passage ne lui sera pas facilité en cheminant à travers une section plutôt allemande que française, belge ou polonaise, si ces sections ne jouissent pas de cette qualité indispensable. Ce qui ne saurait être nié, c'est que l'ancienne section française possédait cette qualité d'un entre-bâillement *franc* au plus haut degré et qu'elle l'a perdu à mesure qu'elle s'est faite allemande, belge ou polonaise.

On trouve ci-joint (p. 1028 et 1029) une reproduction d'un tableau du dernier ouvrage du professeur Stellwag de Carion (1). Ce tableau nous représente les diverses sections principales indiquées depuis Daviel. Le double contour des cornées circonscrit la cornée transparente et le limbe conjonctival et permet de saisir facilement de combien les diverses sections empiètent sur les parties transparentes ou non transparentes de la cornée. On reconnaît par un coup d'œil jeté sur ce tableau instantanément les ouvertures à entre-bâillement plus ou moins aisé. En retournant le dessin de la section de Beer, on a la représentation des sections de Sichel et de Desmarres qui faisaient un lambeau supérieur, comprenant, pour ce dernier, un détachement partiel du limbe conjonctival, qu'ultérieurement M. Hasner d'Arlha a chaudement recommandé de son côté. La section qui porte le nom de M. Stellwag de Carion, usitée à la clinique de Vienne, est la nôtre (2), avec la modification que nous avons conseillée d'abaisser les points de ponction et de contre-ponction vers le diamètre horizontal (ainsi que l'indique le pointillé) et d'arriver de cette façon au détachement des deux cinquièmes de la circonférence au lieu du tiers, en aboutissant à une section cornéenne que, le cas échéant, emploie aussi M. Panas (voy. p. 1013) pour les cataractes volumineuses.

(1) *Neue Abhandlungen aus dem Gebiete der Prakt. Augenheilkunde* von Karl Stellwag von Carion. Wien, 1886, p. 214 et 215.

(2) « Depuis plusieurs années, dit M. Stellwag de Carion, on pratique à ma clinique exclusivement la *section plane de Wecker, en y apportant les modifications commandées par les circonstances. Cette section suit dans toute sa longueur aussi exactement que possible la limite sclero-cornéenne, c'est-à-dire le bord du limbe conjonctival; ponction et contre-ponction sont placées plus haut ou plus bas suivant le volume présumable de la cataracte à extraire, par conséquent suivant les besoins d'une plaie en arc plus court ou plus long* » (*loc. cit.*, p. 216).

Fig. 199.

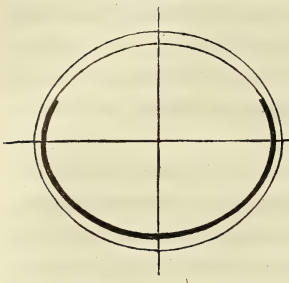

Daviel
1752

Fig. 200.

Pallucci
1752

Fig. 201.

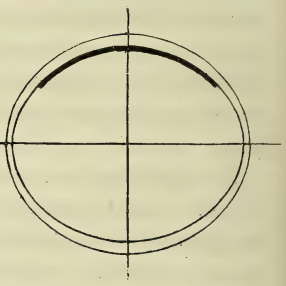

Santerelli
1795

Fig. 202.

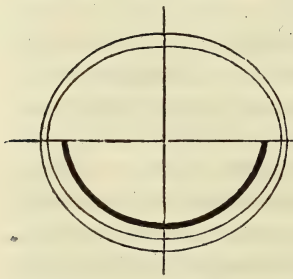

A. G. Richter
1773

Fig. 203.

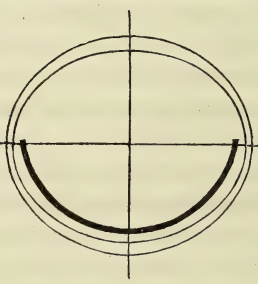

Beer
1817

Fig. 204.

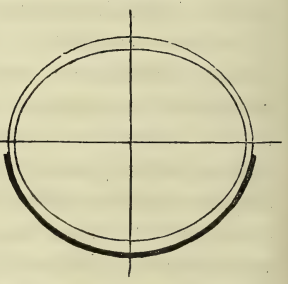

Jacobson
1863

Fig. 205.

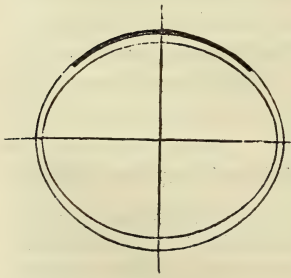

Critchett
1864

Fig. 206.

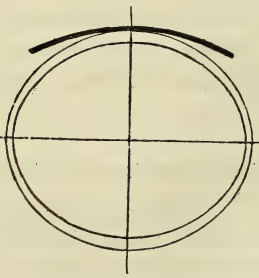

Graefe
1865

Fig. 207.

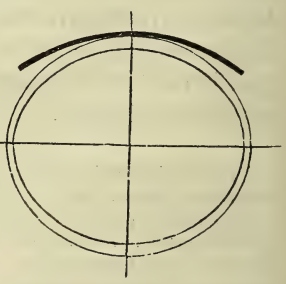

Graefe
1867

Fig. 208.

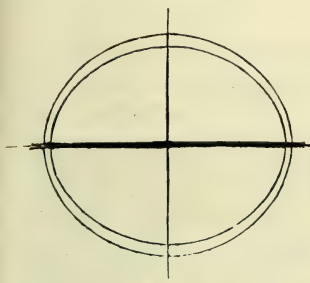

Küchler
1868

Fig. 209.

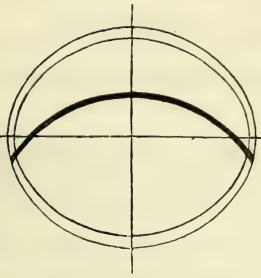

Lebrun
1872

Fig. 210.

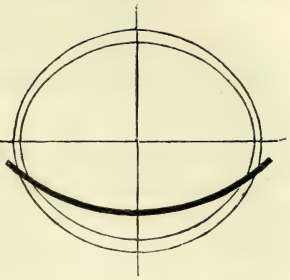

Liebreich
1872

Fig. 211.

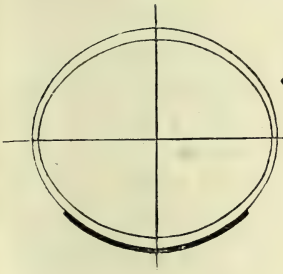

Ad. Weber
1867

Fig. 212.

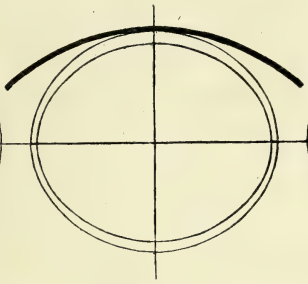

Ed. Jaeger
1873

Fig. 213.

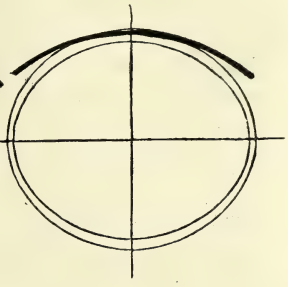

Arlt
1874

Fig. 214.

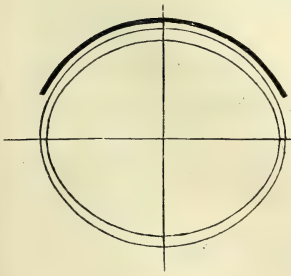

Horner
1884

Fig. 215.

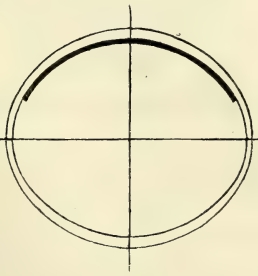

Wecker
1875

Fig. 216.

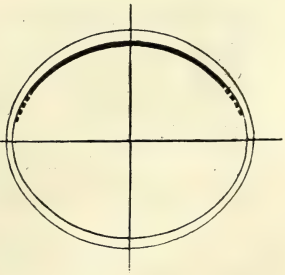

Stellwag
1886

ARTICLE XV

LES SECTIONS PLANES ET NORMALES (à pic).

La section que M. Stellwag de Carion désigne (fig. 213) comme section de Arlt est sensiblement notre section à lambeau de deux millimètres de hauteur, que nous avons déjà décrite en 1869 et dont nous avons donné le dessin et le calcul dans le *relevé statistique* de notre clinique pour 1872 (1). Nous avons défini cette section comme comprenant un lambeau de 2 millimètres de hauteur dont le sommet concorde avec l'extrémité supérieure du diamètre cornéen vertical et dont les extrémités sont placées à 1 millimètre en dehors du bord transparent de la cornée. Voici maintenant la description donnée par M. de Arlt (*Graefe-Saemisch*, t. III, p. 294, 1874) : « Si l'on s'imagine sur les extrémités du diamètre horizontal deux verticales (tangentes), les points de ponction et de contre-ponction doivent tomber exactement derrière ces verticales et seront donc écartés à peu près de 12 millimètres. Le point où le diamètre vertical de la base cornéenne toucherait la sclérotique est le point sur lequel doit être dirigé le tranchant du couteau en traversant la cornée et la sclérotique. Nous l'appellerons *sommet de la base cornéenne*. Les points de ponction et de contre-ponction, réunis par une ligne droite, doivent, de la largeur du tranchant du couteau, être pris au-dessous de la tangente de ce sommet, et par conséquent tomber dans la sclérotique ; évidemment ils sont donc placés derrière le plan de la base cornéenne, tandis que le centre de la section se trouve dans ce plan qui est même situé un peu en avant de ce sommet. Il en résulte que le couteau,

(1) Le maximum d'étendue de la section de de Graefe (sur une cornée de 12 millimètres) est de 10 millimètres ; celle dont il s'agit donne, suivant le calcul qui suit, $11^{mm},4891$, c'est-à-dire à très peu de chose près $11^{mm}1/2$ et représente la corde d'un arc dont le rayon mesure exactement $9^{mm}1/4$. En étudiant la figure 217 qui représente une cornée de 12 millimètres, les données sont les suivantes :

Fig. 217.

$$OB = 6^{mm} \quad OC = 7^{mm} \quad OE = 4^{mm}$$

on trouve :

$$\overline{CE}^2 = \overline{CO}^2 - \overline{OE}^2$$

$$\overline{CE}^2 = 7^2 - 4^2$$

$$CE = \sqrt{33} \text{ et } CD = 2\sqrt{33} \text{ ou } 11^{mm},4891 ;$$

Soient maintenant R le centre de la circonférence qui passe en CBD, X le rayon de cette circonférence, on aura :

$$\overline{CR}^2 = \overline{CE}^2 + \overline{ER}^2$$

ou

$$X^2 = \overline{CE}^2 + (X - BE)^2 = \overline{CE}^2 + X^2 - 2\,BE.\,X + \overline{BE}^2$$

$$\overline{CE}^2 + \overline{BE}^2 = 2\,BE.X$$

$$X = \frac{33 + 4}{4} = 9^{mm},25$$

représenté comme plan, doit recevoir une faible inclinaison vers la base de la cornée (son tranchant étant tourné un peu en avant) principalement au moment de couper. »

Voici ce qu'est devenue en 1874 notre définition si simple du petit lambeau de 2 millimètres de hauteur à sommet cornéen et à extrémités situées à 1 millimètre en dehors du bord de la cornée, et nous nous demandons comment quelqu'un aurait pu exécuter cette section sans incliner le tranchant du couteau en avant, en coupant sur une sphère à parois d'une certaine épaisseur. Car une fois le couteau de 2 millimètres de largeur (qui nous servait alors pour mesurer la hauteur du lambeau) ressorti, il se trouvait dépasser de beaucoup le sommet de la cornée après sa pénétration à travers les parois du globe oculaire épaisses de 1 millimètre. Forcément, pour sortir au sommet de la cornée, cette inclinaison se trouvait commandée sans avoir besoin de parler de base cornéenne, de plan situé plus en arrière, etc.

Ce qu'il nous importe d'examiner ici, c'est la raison pour laquelle nous revenons à parler de ces sections à extrémités sclérales et sommet cornéen. C'est avec justice en effet que M. Stellwag de Carion observe que les sections à faible lambeau, qu'il désigne comme section de Arlt, sont celles qui donnent la plus grande facilité de sortie à la cataracte, parce que leur lèvre interne contourne l'angle iridien. Aussi ceux qui, comme nous, ont fait de très nombreuses opérations de ce genre avaient parfaitement la sensation dans les doigts de tomber dans cette encoignure et de n'avoir, pour achever le lambeau, qu'une résistance bien moindre à vaincre que lorsqu'ils avaient, contre la règle, trop incliné le couteau en avant ou en arrière.

Comme nous, M. Stellwag de Carion insiste sur l'importance de l'emploi de couteaux très étroits, et « dit *que la tâche de réunir les avantages de l'ancienne section à lambeau avec ceux de la section linéaire est résolue dans ces sections à lambeau périphérique et que la clé pour résoudre pareil problème se trouve dans le couteau étroit de de Graefe.* » Et pourtant notre confrère de Vienne arrive à conseiller d'abandonner, comme nous l'avons fait depuis longtemps, les sections normales pour les sections planes exécutées avec le couteau étroit.

Un coup d'œil jeté sur les figures 180 et 181 (p. 957) indique de suite la différence qui existe entre les sections planes qu'on obtient avec les couteaux lancéolaires et les anciens couteaux triangulaires à cataracte, et celles qu'on forme par l'inclinaison plus ou moins en avant du tranchant du couteau étroit. Les intéressants dessins qu'on trouve dans le récent ouvrage de M. Stellwag de Carion, concernant l'ouverture interne de ces diverses sections, démontrent clairement que pour les sections périphériques à arc très faible (voy. fig. 205, 206, 207, 209 et 210), le couteau étroit fait une section interne presque linéaire par l'inclinaison du tranchant en avant. Du reste, cela se comprend facilement : la ligne courbe s'efface à mesure qu'elle se trouve tracée sur une surface creuse à rayon moindre que la surface convexe. Forcément donc il en résulte pour l'ouverture interne de pareilles

sections encore une réduction fort préjudiciable pour leur faculté d'entre-bâillement, dont la faible courbure en arc de la section externe simulait encore une certaine amplitude.

Règle générale, les sections conserveront d'autant plus leur aptitude à l'entre-bâillement que le contour de la section interne se rapprochera davantage du demi-cercle et se trouvera écarté dans la plus faible mesure du contour en arc le plus ouvert possible de la section externe. Le maximum d'entre-bâillement donnera une section à lambeau très régulièrement exécutée qui comprend la moitié de la cornée, dont la section interne contourne l'angle iridien et dont la lèvre externe court exactement à une distance telle du bord cornéen dans la sclérotique que l'exige l'épaisseur de l'enveloppe de l'œil traversée par le couteau étroit, c'est-à-dire 1 millimètre à peu près. On ne réduit pas sensiblement la base de la section, mais bien la hauteur du lambeau, si comme pour une section comme la nôtre (de 1869) ou celle de Arlt on place les extrémités de la section aussi dans la sclérotique et qu'on s'efforce de placer toute l'étendue de la section interne dans l'angle iridien, à un demi-millimètre du ligament pectiné. Pour y arriver, l'emploi et une conduction exacte du couteau étroit sont indispensables. Ces sections ne jouissent pas du maximum d'entre-bâillement, bien entendu, par suite de la sensible réduction de hauteur du lambeau, mais permettent néanmoins une sortie aisée de cataractes volumineuses.

Cette section était la section normale (à pic) la mieux disposée, donnant lieu à une ouverture interne à entre-bâillement suffisant et qui n'empiétait pas démesurément dans la sclérotique.

Pourquoi l'avons-nous alors abandonnée? Pour les mêmes raisons qu'énumère contre cette section M. Stellwag de Carion. « Pour la section de Arlt, dit notre confrère, l'ouverture interne de la plaie tombe dans toute son étendue à proximité de l'insertion du ligament pectiné. Lorsque le cristallin avance après l'écoulement de l'humeur aqueuse (voy. note, fig. 189, p. 972) et après l'ouverture de la capsule, ce n'est pas le bord supérieur de la cataracte nucléolaire qui s'adosse à cette section interne, mais bien la portion correspondante de la *capsule postérieure* avec la zonule. Pendant les manœuvres de la sortie du cristallin, ces parties sont poussées par le corps vitré dans la plaie et *repoussent* le bord du noyau de la cataracte plutôt que *de l'y amener, car la résultante de toutes les forces effectives d'expulsion* se dirige, après ouverture de la chambre, vers l'endroit de moindre résistance, c'est-à-dire en haut et en avant, par conséquent *dans le sens du canal de la section* et ne trouve pas ici une lèvre de la plaie postérieure large et capable de résister pour de là être détournée *vers le noyau de la cataracte.* »

Il résulte de cette disposition une plus grande facilité de sortie du corps vitré, pendant l'accouchement du cristallin et pendant la toilette, d'où la nécessité de laisser parfois, crainte d'une rupture de la zonule, des masses corticales dans l'œil. Nous avons trop longuement insisté sur la plus grande facilité des pincements de l'iris et de la capsule dans les sections périphé-

riques et normales pour y revenir ; mais ces diverses sections à pic facilitent certainement la formation des cicatrices à migration, et celui qui lui est resté fidèle a donc encore actuellement à déplorer 1 pour 100 d'ophthalmies sympathiques.

Des considérations purement pratiques nous ont donc forcé à revenir aux sections planes ; pour cela, il était absolument urgent, si l'on voulait garantir par la lèvre interne la zonule, de quitter la partie non transparente de la cornée et pour avoir un entre-bâillement qui équivalait à celui de notre ancienne section et la dépassait encore, d'agrandir l'arc, c'est-à-dire de revenir à des sections planes de hauteur d'arc de 3 à 4 millimètres et plus. Pour pouvoir, suivant les besoins, augmenter dans une proportion voulue et bien déterminée la hauteur du lambeau, il fallait une ligne précise de démarcation, et celle-ci nous est fournie par le bord de la cornée transparente et ceux qui nous ont suivi dans cette voie peuvent dire avec M. Stellwag de Carion : « Cette section plane offre *l'avantage inappréciable que ponction et contre-ponction occupent le bord interne du lambeau conjonctival, ce tracé nettement visible pouvant être placé à volonté plus haut ou plus bas, sans que ni l'emplacement ni l'exécution de la section perde quelque chose de sa simplicité.* »

En faisant suivre très exactement cette ligne de direction au couteau étroit qui chemine dans ce tracé avec son tranchant, on aura une section plane dont la lèvre interne sera distante de la lèvre externe de l'équivalence de l'épaisseur de la cornée, c'est-à-dire de 1 millimètre à peu près, mais circonscrira un arc parallèle à celui que donne la section externe.

Il m'a paru nécessaire de bien montrer *comment* et pourquoi on est arrivé *progressivement*, après avoir, avec de Graefe, adopté les sections normales périphériques, à la section plane à courbure de hauteur exactement déterminée et suivant les besoins aisément déterminable. Ce sont tout d'abord la pratique, les enseignements souvent pénibles qu'elle a fournis, qui nous ont donné les allures d'une versatilité qui n'était au fond qu'apparente, mais qui nous a aussi conduit à un résultat que *la démonstration théorique* ne devait pas *défendre*, mais forcément *confirmer* (1).

(1) Lorsque je commençais, en 1875, à faire mes premières opérations à lambeau exact du tiers supérieur de la cornée, j'ai été souvent en butte aux démonstrations de confrères qui voulaient me prouver par le calcul l'insuffisance d'ouverture de la section interne. Leur démontrant alors pratiquement l'extrême facilité de sortie des cataractes par pareille section, je leur disais qu'ils me rappelaient l'histoire de plusieurs mathématiciens occupés à calculer en bas d'un escalier pourquoi, à cause de sa largeur, une table qu'on devait monter ne pouvait passer. Arrivés à la fin de leurs calculs concluant à l'impossibilité de pareil transport, les ouvriers avaient monté la table.

APPENDICE

ABAISSEMENT DU CRISTALLIN

Nous avons le premier pris la résolution de ranger l'abaissement du cristallin dans la partie historique de l'opération de la cataracte, et cela à une époque où il existait encore quelques chirurgiens qui usaient de ce moyen irrationnel. Leur chiffre s'est peu à peu réduit au point qu'une simple mention du procédé suffira à l'avenir.

La pensée de chasser du champ pupillaire une cataracte dure, en l'immergeant dans un milieu tel que le corps vitré, où, loin de se dissoudre, elle peut agir à la manière des corps étrangers, est démontrée actuellement si peu rationnelle (1), que nous hésiterions à décrire cette méthode de traitement, si, en dépit des fâcheux résultats qu'elle a si souvent donnés, elle n'avait cependant rendu la vue dans un certain nombre de cas. Voici pourquoi nous donnons ici un court exposé de ce procédé.

Les méthodes de discission et d'extraction ont été si ingénieusement modifiées, que nous ne croyons pas qu'une seule considération de quelque valeur puisse aujourd'hui déterminer un chirurgien consciencieux et au courant de la science à pratiquer l'abaissement même comme méthode exceptionnelle.

Si les tristes conséquences de l'*abaissement* ne tardaient pas plus à apparaître que les accidents consécutifs à l'extraction, il est certain que cette méthode serait depuis longtemps déjà jugée et complètement délaissée. Mais, malheureusement, l'inflammation des membranes profondes ne se déclarant, en général, qu'après le traitement, il est facile de persuader au patient qu'elle est indépendante de l'opération. Que l'on interroge les opérés par abaissement, quelques années après l'application de cette vicieuse méthode, la moitié d'entre eux déclareront avoir, de nouveau, perdu l'usage de la vue.

L'abaissement peut s'exécuter de trois manières différentes : la méthode la plus ancienne consiste à traverser la sclérotique avec une aiguille, à porter cette dernière sur le bord supérieur de la cataracte, et à l'abaisser de telle sorte que son plan antérieur corresponde environ aux procès ciliaires. Dans un autre procédé indiqué par Willburg (1785), on renverse le cristallin en appliquant l'aiguille à plat sur sa surface antérieure. Le bord supérieur du cristallin devient alors postérieur; sa surface antérieure, supérieure, et son bord inférieur, antérieur.

En 1803, Scarpa modifia cette méthode en déplaçant en bas et en dehors la cataracte renversée, de manière à lui faire occuper l'espace compris entre les muscles droit externe et droit inférieur, sa surface antérieure étant dirigée en dedans et en haut.

L'abaissement n'est praticable qu'à la condition que la cataracte présente une résistance suffisante pour que la majeure partie des masses corticales restant adhérente au noyau puisse obéir au mouvement que lui imprime l'aiguille. S'il n'en était pas ainsi, on pratiquerait, contre son gré, le *broiement* de la cataracte, méthode justement délaissée.

Il est rare que le cristallin ait atteint une densité assez élevée pour que l'on puisse enfoncer dans le corps vitré la presque totalité de cet organe. On n'y réussit que quand la cataracte a dépassé depuis longtemps l'époque de sa maturité et quand les masses corticales ont subi dans leur ensemble une transformation régressive complète.

Les instruments nécessaires à l'exécution de l'abaissement sont : 1° une pince à fixation; 2° une aiguille faiblement courbée sur le plat, de 1 millimètre de largeur, et mesurant, entre la pointe et le collet, de 3 à 4 millimètres.

Le malade, ayant la pupille dilatée, s'assied devant l'opérateur, qui, après avoir fait écarter les paupières, saisit avec des pinces un pli de la conjonctive, près du bord interne de la cornée. Il enfonce ensuite l'aiguille, tournée en haut par sa convexité, dans la sclérotique, à 4 millimètres du bord cornéen et à 2 millimètres au-dessous du diamètre horizontal de l'œil. Au moment où l'instrument pénètre, il doit occuper une

(1) Il n'est pas moins vrai que c'est l'abaissement qui représente la *guérison spontanée* de la cataracte, mais ici la cataracte glisse entre choroïde et corps vitré, préalablement décollé, elle ne *plonge* pas dans ce milieu même.

direction perpendiculaire au plan tangent à la sclérotique par le point de ponction, et ses bords tranchants doivent regarder directement vers les pôles antérieur et postérieur de l'œil. De cette manière, l'aiguille entre dans la direction des nerfs et des vaisseaux assez loin de la cornée pour ne pas blesser la portion la plus épaisse du corps ciliaire et pourtant assez près du limbe cornéen pour tomber facilement entre l'iris et la cristalloïde, au voisinage de son bord.

Dès que l'aiguille a traversé la sclérotique jusqu'à son collet, on dirige en avant sa face convexe et, faisant basculer son manche du côté de l'oreille autant qu'il est nécessaire, on dirige sa pointe entre le bord pupillaire et la capsule, de manière à raser l'iris avec le plat de l'instrument.

Il faut avoir soin de ne pas exagérer ce mouvement de bascule, de crainte de blesser l'iris, accident qui s'annonce immédiatement par un mouvement de propulsion de cette membrane, et prévient ainsi l'opérateur de la nécessité de retirer un peu l'aiguille pour corriger sa direction. Du reste, il faut toujours opérer avec beaucoup de lenteur au moment où l'on porte l'instrument au-devant de la capsule; car on sait aujourd'hui que, dans ce trajet, l'aiguille traverse le bord du cristallin, et que, pour atteindre la face antérieure de cet organe, elle doit, en quelque sorte, soulever l'iris, exactement appliqué sur cette face. Le prétendu passage de l'instrument à travers la chambre postérieure est tout à fait illusoire, puisque, d'après les anatomistes les plus compétents, cette dernière existe à peine. Ce que l'aiguille traverse, ce sont les masses corticales les plus équatoriales; d'où il résulte que, dans toute direction différente de celle que nous venons d'indiquer, l'instrument pénètre, ou bien dans l'iris, au voisinage de son insertion, ou bien dans le noyau du cristallin, qui peut être ainsi luxé dans la chambre antérieure.

On pousse la pointe de l'aiguille, mise à plat sur la capsule antérieure, vers la partie médiane de cette dernière; puis, l'ayant porté à 1 millimètre du bord interne de la pupille dilatée, on s'en sert comme d'un levier, soit, d'après Willburg, pour renverser purement et simplement la cataracte, soit, suivant Scarpa, pour la renverser et l'abaisser en dedans et en bas. Quelques auteurs (M. Arlt) veulent que la pointe de l'aiguille, parcourant le milieu de la pupille, soit poussée sous une faible inclinaison en haut, jusqu'à l'insertion de la zonule, près du bord interne du cristallin. Mais, si la dilatation de la pupille n'a pas été portée à l'extrême, la pointe de l'instrument doit alors glisser de nouveau en arrière de l'iris, ce qui complique nécessairement l'exécution du procédé opératoire.

Dans l'abaissement du cristallin par la méthode de Scarpa, le manche de l'aiguille qui, une fois appliquée à la surface du cristallin, ne doit plus glisser dans la plaie sclérotícale, est incliné vers un plan qui coupe celui de l'iris sous un angle d'environ 120 degrés. Ce déplacement s'exécutera très lentement et le plus légèrement possible, et l'opérateur veillera, avec le plus grand soin, à ce que le cristallin ne puisse faire un mouvement de bascule qui le porte dans la chambre antérieure. En outre, il se gardera bien d'exagérer le mouvement du manche de l'aiguille, de crainte de pousser la cataracte contre les membranes internes de l'œil.

Une fois le cristallin déplacé du champ pupillaire, on maintient quelques instants l'instrument dans la position qu'on lui a donnée; puis on ramène le manche de l'aiguille dans la direction de l'oreille pour qu'elle se porte par sa convexité vers les procès ciliaires, et l'on se tient prêt à la ramener, une seconde fois, dans la pupille, pour le cas où l'on verrait la cataracte remonter. S'il n'en est pas ainsi, il ne reste plus qu'à retirer l'aiguille exactement dans la direction suivant laquelle on l'a poussée.

De crainte que l'instrument, ayant été conduit trop profondément dans l'épaisseur de la cataracte, n'entraîne cette dernière au moment où on la retire vers les membranes enveloppantes de l'œil, il est prudent d'imprimer alors à l'aiguille, pour la dégager, de faibles mouvements de circumduction.

Lorsqu'il reste dans la pupille des lambeaux de capsule auxquels adhèrent des fragments de masses corticales opaques, il est nécessaire, avant de retirer l'aiguille, d'en tenter le déplacement ou, au moins, la dilacération.

Si l'on considère que l'aiguille à abaissement pénètre toujours dans la substance même du cristallin, on reconnaîtra sans peine qu'il ne faut pas espérer déplacer cet organe en entier, dans sa capsule intacte, à moins que la cataracte ne soit, avant l'opération, notablement réduite dans ses dimensions. Mais, en ayant soin d'appliquer sur cette membrane le plat de l'instrument, on réussira bien mieux à déchirer et à déplacer

la cristalloïde dans une grande étendue, que si l'on essayait de la diviser avec le tranchant de l'aiguille avant d'abaisser la cataracte. Rosas (1), qui en donnait le conseil, a partagé son opération en six temps : 1° introduction de l'aiguille; 2° propulsion de sa pointe vers le bord interne de la pupille; 3° division de la capsule antérieure; 4° réclinaison du cristallin; 5° division de la capsule postérieure, de la membrane vitreuse et de la fossette hyaloïde; 6° retrait de l'aiguille.

Nous comprenons, à la rigueur, qu'on puisse, après avoir porté l'instrument au-devant de la cristalloïde antérieure, avoir l'idée de diviser cette membrane, surtout quand des synéchies postérieures y attachent le bord de la pupille. Mais que pensait Rosas de la résistance des membranes vitreuses pour s'imaginer qu'il fallait, après avoir, par un effort assez intense, déplacé le cristallin, remettre l'aiguille dans le champ pupillaire pour diviser la cristalloïde postérieure et l'hyaloïde?

Lorsque le cristallin, par un mouvement de bascule accidentel, est tombé dans la chambre antérieure ou s'est dévié latéralemenl, de telle sorte qu'on ne réussisse point à l'abaisser, on a donné le conseil de piquer la cataracte, d'arrière en avant, avec la pointe de l'aiguille, et de l'enfoncer dans le corps vitré; mais nul ne fournit un moyen sûr de dégager alors l'instrument sans risquer d'attirer, dans ce second mouvement, la cataracte vers les membranes enveloppantes, accident sur la gravité duquel tous les auteurs sont d'accord.

Ce simple aperçu doit suffire, à ce qu'il nous semble, pour montrer combien l'abaissement, même entre mains habiles, est loin de fournir les garanties d'exécution précise et sûre. Cette imperfection tient, on le voit, à l'impossibilité dans laquelle est le chirurgien de contrôler, *de visu*, l'effet des mouvements qu'il imprime à l'aiguille en dehors du champ pupillaire.

ARTICLE XVI

DES ACCIDENTS QUI PEUVENT SURVENIR PENDANT L'OPÉRATION A LAMBEAU ET DES MOYENS D'Y PORTER REMÈDE

A. *Mauvaise exécution du lambeau.* — Il est certain que la section d'un lambeau très régulier, large et bien périphérique, est d'une exécution difficile pour un opérateur peu expérimenté. Cette difficulté est d'autant plus marquée qu'il se sert d'un couteau large et d'ancien modèle (triangulaire). Car avec un pareil instrument il faut que l'opérateur ait calculé les dimensions de sa section, au moment de faire la ponction et la contre-ponction, et pousse le couteau jusqu'à ce que le tranchant quitte de nouveau la chambre antérieure, la section s'exécutant ainsi avec une grande promptitude. L'emploi des couteaux très étroits a de beaucoup restreint ces difficultés, car ces couteaux retenant l'humeur aqueuse permettent après la ponction de choisir tranquillement son point de contre-ponction, de conduire avec une très grande quiétude le couteau avec son tranchant à travers la chambre antérieure, surtout sur des malades bien cocaïnisés. Pourtant n'est-il pas rare, qu'aux premières opérations de ce genre que pratique un jeune chirurgien, le lambeau présente des dimensions insuffisantes, et qu'il s'ensuive, non seulement de grandes difficultés dans l'évacuation de la cataracte, mais encore des contusions fâcheuses de l'iris et des lèvres de la plaie, au moment où s'opère la sortie du cristallin. Ce qui avec une section

(1) *Handbuch der Augenheilkunde*, 1830, Bd III, p. 296.

trop étroite, est surtout à craindre pour un opérateur peu expérimenté, c'est que, voulant forcer la sortie de la cataracte et n'ayant pas encore acquis la sensibilité des doigts suffisante pour savoir jusqu'où on peut impunément aller avec la pression exercée sur un œil plus ou moins largement ouvert, il produise une subluxation du cristallin avec issue du corps vitré.

Cette faute d'exécution dans la section du lambeau peut résulter de ce que l'opérateur, tout en ayant terminé convenablement le point de ponction, ait imprimé à l'instrument, en le poussant dans la chambre antérieure, une direction vicieuse.

Tantôt, négligeant de maintenir le plat du couteau parallèle à l'iris, en l'inclinant vers la face postérieure de la cornée, il fait la contre-ponction en un point asymétrique par rapport à la ponction et plus rapproché du centre de la cornée ; tantôt, il a bien observé les rapports du plan du couteau avec l'iris, mais sans diriger la pointe de l'instrument suivant une ligne parallèle au diamètre horizontal de la cornée, et de telle sorte que le dos du couteau fasse avec ce dernier un angle variable. Tantôt enfin, évitant ces deux fautes, il a négligé, après la contre-ponction, de maintenir le couteau dans un plan parallèle à l'iris, d'où il résulte que, le tournant vers lui, comme il arrive le plus souvent, il taille un lambeau dont le sommet s'écarte plus ou moins de la jonction de la sclérotique avec la cornée et se rapproche du centre de cette dernière. Quoique, dans ce cas, l'ouverture de la chambre antérieure puisse avoir, à sa base, l'étendue que nécessite une section bien faite, cette ouverture s'entr'ouvre mal et le cristallin doit, pour s'y engager, exécuter un fort mouvement de bascule.

Il n'arrive plus guère qu'en se conformant au conseil de fixer toujours l'œil anesthésié pour l'opération de la cataracte, on fasse la ponction en un point assez mal choisi (trop éloigné, par exemple, du rebord cornéen) pour qu'on soit contraint de retirer l'instrument et, à cause de l'écoulement de l'humeur aqueuse, obligé de remettre l'opération après la cicatrisation de cette plaie insignifiante. Lorsque la ponction occupe une position convenable relativement au bord de la cornée, mais vicieuse dans ses rapports avec le diamètre horizontal de cette membrane, il faut bien se garder de retirer le couteau et de permettre ainsi l'écoulement de l'humeur aqueuse, car il suffit de relever ou d'abaisser la pointe de l'instrument pour faire la contre-ponction en un point symétrique de la ponction, par rapport à un diamètre quelconque de la cornée.

Il peut encore arriver qu'au moment où la pointe du couteau parcourt la chambre antérieure, on l'incline en arrière de manière à faire la contre-ponction dans la sclérotique et à ouvrir ainsi l'œil trop largement. Le même accident résulte aussi d'une inclinaison du plan du couteau en arrière, alors que, la ponction et la contre-ponction étant bien faites, on procède à la section du lambeau ; mais on remédie aussi facilement à l'une et à l'autre de ces fautes, si, les reconnaissant à temps, on corrige à propos la direction du plan de l'instrument, en en inclinant le tranchant vers soi. Quant à retirer alors

un peu le couteau pour mieux choisir le siège de la contre-ponction, il ne faut s'y décider que dans les cas où l'on exécute l'opération avec des couteaux étroits comme ceux de de Graefe et le nôtre. Un faible retrait de l'instrument ne donne alors lieu qu'à un écoulement insignifiant d'humeur aqueuse. S'est-on servi d'un large couteau? alors on ne le retire que lorsque la contre-ponction a été pratiquée assez loin dans la sclérotique pour que l'on puisse craindre, en poursuivant la section, d'intéresser le corps ciliaire en même temps que l'iris, et de provoquer ainsi un prolapsus immédiat d'humeur vitrée.

En effet, ce mouvement de retrait d'un large instrument donne nécessairement lieu à un écoulement variable d'humeur aqueuse, et peut, en conséquence, être suivi d'une blessure plus ou moins étendue de l'iris, surtout si le malade favorise, par des contractions musculaires, cette issue de liquide. Toutefois un tel accident, s'il survient, serait loin d'avoir les mêmes inconvénients que la pratique conseillée autrefois, en pareille circonstance, et qui consisterait à renoncer momentanément à l'opération plutôt que d'achever la section, toutes les fois que la ponction ou la contre-ponction serait immédiatement suivie d'un écoulement de l'humeur aqueuse assez abondant pour que l'on soit contraint d'exciser toute la portion de l'iris qui se place au-devant du tranchant. En se conformant à ce conseil peu intelligent, le chirurgien aurait, presque toujours, la consolation de ne pas voir sa responsabilité engagée, une seconde fois, sur le même malade.

Les inconvénients d'une plaie trop étendue sont presque nuls; car c'est de peu d'importance que la cicatrisation soit un peu plus difficile dans la sclérotique que dans les parties de la cornée qui l'avoisinent. Le principal reproche qu'on puisse faire à une section qui, par une extrémité, occupe la sclérotique en un point asymétrique de l'autre, c'est qu'une pareille disposition de la plaie peut, jusqu'à un certain point, favoriser la production d'un prolapsus iridien, si la coaptation immédiate des bords de la section ne se fait pas d'une manière satisfaisante. Encore a-t-on, en ce cas, la ressource de pratiquer une large iridectomie préventive.

Les inconvénients d'une section trop peu étendue sont bien plus sérieux, en raison de la difficulté de sortie du cristallin, et de la peine qu'on éprouve à évacuer la totalité de la cataracte. Si la section, trop étroite, occupe cependant la périphérie de la cornée, on procède à son élargissement à l'aide des ciseaux coudés; les ciseaux courbés sur le plat que Daviel a imaginés dans ce but, ne sont plus en usage. Les ciseaux coudés sont bien plus faciles à manier qu'un couteau mousse droit, devant lequel l'œil fuit et se soustrait par un mouvement de rotation, et dont l'action nécessite une certaine pression, assurément périlleuse pour un organe si largement ouvert. Richter avait déjà avec raison traité de préjugé l'opinion qui regarde les sections pratiquées avec les ciseaux comme plus exposées à la suppuration que celles qu'on a faites avec un couteau. Il va sans dire que, malgré ces avantages, le maniement des ciseaux exige une certaine délicatesse, et que si un opé-

rateur peu expérimenté s'est aperçu à temps de l'insuffisance de la section, il fera bien de ménager au sommet du lambeau une bride assez large pour lui permettre de continuer la fixation de l'œil pendant l'agrandissement de la plaie, et de réinstiller de la cocaïne avant de procéder à cet élargissement.

Si l'étroitesse de la section résulte de ce que les points de ponction et de contre-ponction ont été choisis trop près du centre de la cornée, il est impossible d'y remédier par l'instrument tranchant. Nous conseillons, en pareille circonstance, pour faciliter le dégagement de la cataracte, de changer aussitôt de procédé opératoire, en se comportant, pour le reste de l'opération, comme si l'on avait à faire l'extraction linéaire combinée, et en se servant au besoin et sans vouloir forcer la pression exercée sur l'œil, de la curette de Critchett pour l'extraction du noyau.

B. L'*écoulement prématuré de l'humeur aqueuse* a, nous l'avons dit, l'inconvénient d'exposer le chirurgien à blesser l'iris avec le tranchant du couteau. Cet accident survient d'autant plus sûrement que l'évacuation de l'humeur aqueuse a suivi de plus près la ponction. On l'observe dans les opérations exécutées par des mains encore inexpérimentées, et au moment où le chirurgien place horizontalement le couteau, après l'avoir introduit dans une direction perpendiculaire à la surface de la cornée. Il en est de même si l'opérateur, ayant trop approché de l'iris la pointe de l'instrument, y imprime instinctivement, pour ne pas blesser cette membrane, un mouvement de retrait, au lieu de changer simplement l'inclinaison du manche.

Lorsque l'iris s'est transporté, après l'évacuation partielle ou totale de la chambre antérieure, au-devant du tranchant du couteau, on réussit quelquefois à détourner cette membrane, à l'aide de douces pressions exercées sur la cornée, avec la pulpe de l'index. Mais, le plus souvent, on ne peut éviter l'excision d'un lambeau iridien plus ou moins étendu, et, dans le cas même où l'on a réussi à éviter cette excision directe, on se voit ordinairement contraint de la faire, pour ne pas laisser dans l'œil la portion de l'iris éraillée ou fenêtrée par le tranchant. Il faut donc, après l'écoulement prématuré de l'humeur aqueuse, soit régulariser la pupille artificielle accidentelle, souvent séparée de la pupille normale par une bride de tissu iridien qu'on incise avec les pinces-ciseaux lorsqu'elle est peu large, soit dans le cas contraire l'exciser. Lorsque la blessure accidentelle de l'iris survient pendant une kératotomie supérieure, elle peut avoir encore pour inconvénient de remplir plus ou moins de sang la chambre antérieure et de gêner ainsi, d'une manière désagréable, l'exécution des temps suivants de l'opération.

C. Le *renversement du lambeau* n'est dangereux que lorsqu'il se répète à plusieurs reprises pendant l'opération, en favorisant ainsi la hernie du corps vitré, et lorsque le lambeau cornéen a été, par ce fait, assez fortement plié pour qu'il se prête mal à une coaptation exacte. Le frottement d'un lambeau contre une paupière qu'on n'a pas pris soin de bien désinfecter préalable-

ment, présente encore un danger d'infection sérieux. Cet accident n'est d'ailleurs à craindre que dans la kératotomie supérieure, lorsqu'on ne dispose pas d'un aide exercé ou que le malade est très indocile. Le chirurgien doit, en pareil cas, s'attacher par-dessus tout à régulariser la coaptation du lambeau, avant de procéder au pansemeut de l'œil, et ici le bandeau compressif rend d'excellents services, en combattant très efficacement la tendance que l'on observe seulement pour de trop grands lambeaux de la cornée à se renverser d'eux-mêmes, sous les paupières simplement rapprochées avec des bandelettes de taffetas. Cet accident est surtout à craindre lorsque le plissement de la cornée a déterminé la production d'une traînée grisâtre à la base du lambeau.

D. *Accidents qui peuvent survenir pendant l'excision de l'iris, dans l'extraction à lambeau combinée.* — Si le malade ne tient pas l'œil dans une immobilité presque absolue, pendant ce temps de l'opération si délicat, l'opérateur est menacé de produire une dialyse variable de l'iris, immédiatement suivie d'un épanchement sanguin considérable dans l'œil. On devait donc avant l'emploi de la cocaïne s'estimer heureux si l'on disposait d'un aide intelligent auquel on pouvait confier la fixation pendant l'excision de l'iris ou auquel on laissait le soin d'exciser l'iris, tandis que, soulevant de la main gauche la paupière supérieure, on attire un lambeau iridien hors de la plaie, en se tenant toujours prêt à lâcher les pinces, au premier soupçon d'un mouvement brusque du malade. Si l'on ne dispose pas d'une bonne assistance, il est bien préférable de ménager, au sommet du lambeau, une bride cornéenne assez large pour que l'on puisse, sans crainte alors, confier à l'aide la fixation du globe de l'œil, et procéder soi-même à l'iridectomie.

E. *Insuffisance de l'ouverture capsulaire.* — Cet accident survient principalement lorsque la capsule a augmenté de consistance, en s'épaississant par la superposition de dépôts, ce qui arrive surtout dans les cas de cataracte régressive. En pareil cas, on se sert de pinces-cystitomes ou l'on procède à l'ouverture périphérique de la capsule et on ne porte pas inutilement le cystitome sur la plaque capsulaire. La capsule peut encore échapper au tranchant du cystitome, lorsque le malade, peu docile, est incapable de tenir son œil immobile pendant ce temps délicat de l'opération. Quand l'augmentation survenue dans la résistance de la capsule est un obstacle à l'incision de cette membrane, on peut, aussitôt après l'introduction des pinces-cystitomes ou du simple cystitome, exercer une douce pression sur la partie de l'œil opposée à la section, pression qui a le double avantage de refouler un peu le cristallin en avant et d'élargir ainsi le champ pupillaire, et, en second lieu, de pousser contre le tranchant ou les extrémités de la pince-cystitome la membrane qui doit être divisée ou saisie. Il est bien difficile d'indiquer jusqu'à quel point le chirurgien, sûr d'avoir divisé la capsule, peut pousser les pressions qu'il exerce ainsi sur l'œil pour en chasser le cristal-

lin; l'expérience seule en donnera la mesure. M. Sperino (1) a exprimé l'opinion qu'assez fréquemment la déchirure de la cristalloïde est le résultat, non du contact de la capsule avec le cystitome, mais bien des pressions exercées sur l'œil pour chasser le cristallin de sa membrane d'enveloppe; cette assertion n'est exacte que quand le cristallin a très peu de consistance. La possibilité de rompre les adhérences du cristallin avec la zonule et d'extraire le cristallin dans sa capsule, prouve déjà suffisamment que ce n'est pas la pression de l'opérateur qui peut rompre une cristalloïde normale, encore moins celle épaissie dans la cataracte régressive. Si dans un cas donné le cristallin n'avait aucune tendance à sortir de l'œil, même après avoir tenté à plusieurs reprises l'ouverture de la cristalloïde au moyen des pinces-cystitomes ou d'un petit crochet, nous conseillons de pratiquer une iridectomie et de procéder à l'ouverture de la capsule près de l'équateur, où elle offre généralement bien moins de résistance, et, lorsque cette manœuvre échoue, d'introduire la curette de Critchett et de procéder alors à l'extraction du cristallin dans sa capsule.

F. *Prolapsus du corps vitré.* — Lorsque, par des pressions exagérées ou sous l'impulsion d'un mouvement brusque opéré par le malade, il s'est fait une hernie du corps vitré, avant que le cristallin se soit présenté dans la plaie, on doit se conformer aux indications que nous avons mentionnées à propos du dégagement de la cataracte. Le prolapsus est bien moins redoutable lorsqu'il succède à l'issue du cristallin. On peut alors, en effet, empêcher, par l'occlusion de l'œil, une perte considérable de ce milieu, aussitôt que l'on s'est assuré que le lambeau est assez exactement appliqué et que l'iris ne fait pas hernie dans la plaie. Dans ce dernier cas, il faudrait exercer avec le pouce droit de doux frottements sur la paupière supérieure, maintenue abaissée et faiblement tendue par l'index de la main droite, dans le but d'exciter la contraction de l'iris et de déterminer ainsi le retrait du prolapsus.

On n'osera guère dans un cas de prolapsus qui se produit en pareil cas sur un œil très largement ouvert, procéder à l'excision de la partie prolabée, excision rendue d'autant plus difficile, que le corps vitré qui se projette, rend la saisie de l'iris très difficile.

C'est principalement dans des cas semblables que le bandeau compressif agit d'une façon très favorable, en facilitant bien mieux que tout autre mode de pansement, la coaptation des lèvres de la plaie, tenues écartées par le corps vitré hernié. En outre, la douce compression que ce bandeau exerce sur l'organe opéré combat, partiellement au moins, la tendance aux hémorrhagies intra-oculaires qui constituent l'une des suites les plus fâcheuses des prolapsus assez volumineux du corps vitré. On aura soin de ne pas renouveler en pareil cas le bandeau avant quarante-huit heures (à moins que le

(1) Voyez *Compte rendu du congrès d'ophthalmologie de Bruxelles*, Paris, 1858, p. 458.

malade ne se plaigne) ou de le laisser en cas de perte notable du corps vitré jusqu'au quatrième et cinquième jour sans enlever le premier pansement. On ne procédera pas (sans urgence absolue) non plus à une inspection minutieuse de la plaie avant le cinquième ou sixième jour, et parfois même plus tard, ayant soin de laisser porter le bandeau huit, dix et même quinze jours, suivant la gravité qu'a présentée la perte du corps vitré.

Du reste, une perte modérée de ce milieu n'a d'autres inconvénients que ceux de s'opposer ordinairement à l'évacuation complète de tous les débris de la cataracte, de déterminer une cicatrice plus apparente, de laisser pendant plusieurs semaines des opacités filamenteuses dans ce milieu, de dévier faiblement la pupille vers le sommet de la section. Ce déplacement peut résulter d'un léger enclavement de l'iris dans la lèvre interne de la plaie ou être déterminé par le déplacement du bord papillaire par un lambeau capsulaire.

Parfois il est facile de se rendre compte que c'est une bride cicatricielle formée par le corps vitré lui-même qui, en se rattachant à la cicatrice, repousse l'iris en arrière et déforme la pupille. Ce qui rend si fâcheuse toute perte du corps vitré, quelque minime qu'elle soit, c'est que même après une guérison des plus satisfaisantes, cet accident laisse planer sur l'opéré la menace d'un décollement de la rétine, attendu que le corps vitré ne s'échappe pas de la coque oculaire sans un décollement partiel de son segment postérieur des membranes enveloppantes (Iwanoff). C'est aussi pour cette raison qu'on doit regarder comme un véritable progrès que la réduction en hauteur du lambeau, l'abandon des écarteurs et l'usage de la cocaïne ont presque fait disparaître cet accident, autrefois assez fréquent (1). On juge avec raison des conditions favorables d'un opérateur comme choix de procédé, comme assistance et comme habileté personnelle, suivant la fréquence des prolapsus du corps vitré qui se présentent pendant ses opérations de cataracte ; et jouissant actuellement du concours si précieux de l'anesthésie locale, on peut hardiment soutenir qu'un procédé opératoire est à abandonner lorsque entre des mains exercées, il expose plus de 2 pour 100 de malades à subir la perte du corps vitré.

La position horizontale, dans laquelle nous conseillons de placer le patient pour l'opération de la cataracte, diminue la fréquence des pertes abondantes de corps vitré, et ce n'est pas dans les lois de la pesanteur qu'il faut en chercher la cause, mais bien dans la détente musculaire générale qui se fait chez les personnes couchées. L'emploi des anesthésiques et notamment de l'éther, en augmentant cette résolution, diminue encore de beaucoup les chances de hernie du corps vitré. Le nombre des opérateurs qui, de peur

(1) Grâce à l'emploi de la cocaïne, on peut actuellement faire des centaines d'extractions sans avoir une seule perte du corps vitré à déplorer, mais cela à la condition de ne plus se servir (ainsi que cela se pratique à notre clinique), ni d'écarteur ni de pinces à fixation une fois la contre-ponction terminée.

d'une perte du corps vitré, se décideront à donner le chloroforme ou l'éther lorsqu'il s'agit de faire un procédé d'extraction simple, absolument indolore, sur un œil bien cocaïnisé sera certainement très restreint.

G. *Accidents rares de l'extraction à lambeau.* — On prétend qu'il ait pu arriver, au moment même de la ponction, qu'en transportant brusquement le couteau, d'abord perpendiculaire à la surface cornéenne, puis parallèlement à la surface de l'iris, on ait cassé la pointe de l'instrument, qui serait tombée alors dans la chambre antérieure. Le même accident a été signalé au moment de la contre-ponction, si l'on se sert d'un instrument trop faible. Jamais il ne m'est arrivé d'assister à cet accident, de voir se casser la pointe du couteau, de même qu'il doit aussi être excessivement rare que la pointe du couteau se recourbe, au moment où l'on pratique la contre-ponction, et que l'instrument devienne, par ce seul fait, tout aussi impropre à faire cette dernière que s'il avait perdu sa pointe. Il serait indispensable, en pareil cas, d'exécuter la contre-ponction avec un autre couteau à cataracte, comme nous l'avons vu faire quelquefois avec une rare habileté par Sichel père, sans pourtant avoir été autrement persuadé de la nécessité de cette manœuvre que de vouloir éblouir son entourage. Cette manière d'agir, assez délicate, est, lorsqu'il y a nécessité absolue, évidemment de beaucoup préférable à celle que l'on trouve conseillée dans les traités, et qui consiste à porter toute son attention sur l'évacuation de la pointe cassée, sans se préoccuper, pour l'instant, de la sortie du cristallin cataracté.

Il est beaucoup plus aisé, en effet, de donner un semblable conseil que de le mettre à exécution, et il est bien plus facile de procéder à l'extraction de la pointe, lorsqu'on a largement ouvert l'œil par une section à lambeau qu'au travers d'une section linéaire bien plus étroite, comme celle qui existe après le retrait du couteau.

L'introduction de l'air dans l'intérieur de l'œil avait été autrefois regardée comme un accident redoutable (Beer). Quoique actuellement nous nous voyions vivre dans une atmosphère chargée de microbes et qu'en théorie l'introduction d'une bulle d'air dans la chambre antérieure doit forcément, suivant le courant des idées actuelles, transporter un nombre considérable de germes dans l'œil, il est prouvé que la présence d'une certaine quantité d'air dans la chambre antérieure, que l'humeur aqueuse finit en s'accumulant par chasser promptement, ne présente aucun inconvénient. Cette introduction d'air est constante pour toutes les opérations où l'on veut enlever avec les pinces-cystitomes ou pinces à griffes inférieures un lambeau capsulaire, car une bulle d'air suit immédiatement le mouvement de pression des pinces contre la cristalloïde (à moins de pousser par une pression exercée sur le globe de l'œil, la cristalloïde vers les pinces-cystitomes) ; l'air s'échappe alors de suite pendant les mouvements de pression faits pour évacuer la cataracte. Lorsque l'air s'étant introduit après la sortie de la cata-

racte, on ne réussit pas à le faire sortir par une douce pression, il est absolument indiqué de laisser les bulles d'air et de ne pas s'exposer, par une pression prolongée, à entraîner un accident infiniment plus préjudiciable.

Parfois la cornée s'enfonce (et cela arrive bien plus souvent en cocaïnisant les yeux), se déprime en forme d'entonnoir, et la plaie se coapte de telle sorte que l'air s'insinue sous la cornée avec une extrême facilité. Il faut attendre alors, en exerçant sur l'œil une douce compression, qu'une partie de l'humeur aqueuse se soit reproduite, pour pouvoir donner issue à cet air de la manière usitée pour l'évacuation des masses corticales. Mais il serait inutile de temporiser à l'excès, si l'on remarquait que la reproduction de l'humeur aqueuse ne favorisât point la sortie de l'air et améliorât notablement la coaptation de la plaie. On se contenterait alors de serrer un peu plus fortement le bandeau compressif, pour corriger le défaut de cette coaptation. Nous n'approuvons pas le conseil que Arlt (1) donne, du reste assez timidement, d'ouvrir la membrane hyaloïde et de provoquer une hernie du corps vitré, afin d'obtenir une coaptation plus parfaite du lambeau.

Ces ponctions, dont on ne peut jamais prévoir les conséquences, ont été déjà pratiquées par Ad. Schmidt (2); elles furent plus tard reprises par Rivaud-Landrau (*Ann. d'ocul.*, t. XIX, p. 54), qui fit construire à cet effet le cystitome, que l'on attribua plus tard à de Graefe. Un grand partisan de cette méthode fut de Hasner, qui pouvait revendiquer pour cette procédure l'avantage de l'élimination des discissions ultérieures et une augmentation sensible du chiffre de l'acuité visuelle. Pourtant, pour quiconque pratique les extractions simples, personne ne se résignera pour cela à s'exposer, par la ponction de la fossette hyaloïde, à un plus grand danger pour ce qui concerne les enclavements et prolapsus de l'iris.

Nous nous contenterons de mentionner ici la blessure de la conjonctive et des paupières, qui, en amenant un écoulement de sang quelquefois assez abondant, gêne l'exécution de l'opération et déroute un chirurgien peu expérimenté.

L'un des accidents les plus fâcheux qui puissent se présenter dans le cours de l'extraction à lambeau, c'est la coaptation vicieuse de ce dernier. Le plus souvent, elle résulte, non de ce qu'on a manqué à tailler ce lambeau assez régulièrement, mais bien plutôt de ce qu'on n'a pas réussi à évacuer complètement la cataracte.

En procédant à un nettoyage prudent, on peut sensiblement favoriser la coaptation des lambeaux, mais il faut avant tout se renseigner par le toucher que ce manque de coaptation ne provient pas d'une augmentation de la tension; que l'œil n'est pas devenu dur sous le doigt, car alors toute tentative de nettoyage amènerait forcément l'apparition de l'accident le plus redoutable que nous signalons en dernier lieu. En effet, il arrive que, pen-

(1) *Die Krankheiten des Auges*, B. II, S. 317, et *Graefe-Saemisch*, t. III, p. 273.
(2) *Prager med. Wochenschrift*, 1864.

dant les manœuvres de la toilette, on voit l'iris remonter vers la plaie, puis se soulever, et, lorsque l'on palpe le globe oculaire, on le sent durcir sous le doigt. La moindre pression exercée sur l'œil donne lieu alors à une perte redoutable du corps vitré. Aussi, en pareil cas, est-il indiqué de placer de suite le bandeau après avoir versé entre la fente des paupières non entr'ouvertes quelques gouttes d'ésérine.

Il arrive que, pendant le masticage avec l'iodoforme, une quantité assez notable de cette substance s'insinue dans la chambre antérieure, et qu'on ne puisse réussir à la chasser dehors. Nous n'avons pas observé le moindre inconvénient de la présence pendant huit à dix jours de cet antiseptique dans la chambre antérieure, qui disparaît généralement le troisième ou quatrième jour. Qu'il ne soit pourtant pas dit qu'un opérateur ne doit pas porter tous ses soins à éviter l'introduction d'éléments étrangers dans la chambre antérieure, sachant surtout, comme nous l'avons fait observer en premier lieu, que la cristalloïde ouverte est un endroit merveilleusement apte pour cuver les germes. Aussi les opérations ne doivent-elles être faites qu'avec des instruments désinfectés et retirés d'un bain désinfectant. Ils ne doivent glisser que sur des parties avoisinantes de la plaie désinfectée (conjonctive et paupières), et, en règle générale, on ne doit, pour une opération de cataracte, introduire qu'un nombre minime d'instruments.

Cela ne justifie pourtant pas que l'on se serve, comme l'avaient déjà fait Wenzel et Warner, du couteau à cataracte pour ouvrir en passant la capsule. L'ouverture de la capsule est un acte opératoire beaucoup trop important et délicat pour qu'on l'exécute sur son passage avec la pointe du couteau, dont la partie engagée dans la cornée doit alors forcément contusionner le tissu cornéen, et donner facilement lieu à un écoulement de l'humeur aqueuse. Une extraction simple ne nécessite que l'introduction de deux instruments dans l'intérieur de l'œil, le couteau et les pinces-cystitomes ou le cystitome; et, en réalité, si nous comparons la fréquence de nos suppurations avec ceux qui se flattent de n'avoir besoin que d'en introduire un seul et unique, le couteau, nous pourrions en tirer cette conclusion, que l'infection de l'œil ne se fait que fort rarement par le transport direct de germes dans l'œil, car avec notre introduction double en nombre d'instruments, nous réussissons à avoir moitié moins de suppurations en comparaison de ceux qui se servent uniquement du couteau.

On recommande actuellement de laver la chambre antérieure en y injectant de très faibles solutions de sublimé ou de biiodure d'hydrargyre (eau, 1000 gr.; alcool, 20 gr.; biiod., $0^{gr},05$) (Panas). Ces lavages, plus ou moins virtuels, réclament l'introduction d'une canule de seringue. Les canules (1) étant d'un nettoyage des plus difficiles à surveiller, nous craignons bien que par ce procédé de désinfection on n'introduise plus souvent des

(1) Un instrument très commode pour ces lavages est notre petit aspirateur (fig. 173, p. 952) que M. Simi recommande aussi à cet effet (*Bollettino d'Oculistica*, VIII, 4, p. 100).

germes qu'on n'en évacue de l'œil, germes qui du reste n'y peuvent pénétrer avec des instruments d'une propreté absolue, ayant plongé pendant quelque temps dans le bain d'alcool absolu pour rentrer dans le bain phéniqué.

L'accident le plus formidable que l'on puisse observer dans l'extraction à lambeau (de même que par des sections linéaires), c'est qu'après la sortie du cristallin il se produise une hémorrhagie intra-oculaire tellement abondante qu'elle finisse peu à peu par expulser complètement le corps vitré. Cet accident est heureusement fort rare, et n'a été observé que sur des yeux ayant des tendances manifestes au glaucome ou chez des personnes hémophiles. L'attention a été de nouveau attirée sur ce fait, que Wenzel fils, en 1779, avait déjà signalé, par M. Warlomont, qui semblait considérer cet accident comme presque ignoré par les auteurs. Habituellement il suit la sortie du cristallin accompagnée d'une issue plus ou moins considérable du corps vitré; mais nous l'avons aussi observé sur des malades qui n'avaient pas présenté d'accident pendant l'opération, mais chez lesquels on avait noté une coaptation vicieuse de la plaie, et qui, sous le bandeau compressif, ont été pris d'une hémorrhagie des plus abondantes accompagnée de douleurs atroces. Il se produit ici absolument la même chose qu'on observe en opérant le glaucome hémorrhagique, où la section et l'iridectomie achevées, le cristallin est poussé à travers la plaie, suivi du corps vitré et d'un flot de sang. En voici trois exemples :

J'ai opéré le 31 juillet 1882 Mme la comtesse B., âgée de quatre-viugt-dix ans, qui avait subi par nous l'extraction combinée de l'œil gauche un mois auparavant avec un succès parfait, par le même procédé sur l'œil droit. L'opération avait été faite à dix heures du matin, s'était passée sans le moindre accident, l'épreuve visuelle avait été tout à fait satisfaisante. Cette dame fut prise à une heure de la nuit, après avoir déplacé son pansement, d'une hémorrhagie si abondante que l'oreiller en fut inondé. Cet œil devint légèrement phthisique avec conservation de la cornée réduite dans ses dimensions. Ce que ce cas présentait de particulier, c'est que l'hémorrhagie survint quinze heures après l'opération et ne fut accompagnée d'aucun vomissement.

Nous avons observé chez un prêtre espagnol, âgé de soixante-neuf ans, opéré en août 1882, à Biarritz, de l'œil droit, après une extraction combinée des plus régulières donnant une épreuve visuelle excellente, une hémorrhagie qui survint simultanément avec des vomissements, une demi-heure après l'application du bandeau. Cette hémorrhagie, d'abord assez intense, inondant toutes les parties du pansement et maculant le lit, persista à un très faible degré pendant trois jours consécutifs. L'œil se guérit néanmoins sans laisser une déformation apparente, mais sans perception lumineuse, tout le corps vitré se trouvant remplacé par une masse opaque d'aspect grisâtre que l'on distinguait lorsqu'on examinait à l'éclairage oblique les parties antérieures. Ce pauvre malade avait perdu son autre œil à la suite d'un abaissement pratiqué dans son pays, et nous avions uniquement attribué l'iridochoroïdite glaucomateuse qu'avait présentée cet œil, ainsi que le glaucome absolu qui en résultait, au procédé opératoire mis en usage.

Au mois de mai 1884 fut opéré par extraction combinée M. R. Bey de Smyrne, âgé de soixante et onze ans, sur l'œil droit. Immédiatement après la sortie d'un cristallin très volumineux, il s'échappa une petite quantité du corps vitré, pas assez notable toutefois pour ne pas permettre de procéder à l'examen visuel (la pupille étant complètement libre de toutes masses corticales) et on appliqua comme de coutume le bandeau compressif. Deux heures après l'opération, on m'annonça que le malade avait été soudain pris de vomissements et qu'il s'échappait sous le bandeau une certaine quantité de sang. Cette

hé orrhagie se prolongea pendant quarante-huit heures et, ayant chassé tout le restant du corps vitré, entraîna une phthisie partielle de l'œil, c'est-à-dire une rétraction et un enfoncement très notable de la plaie avec renversement partiel du bord supérieur de la cornée, restée transparente. Aussi chez ce malade, l'œil gauche se trouvait atteint d'un glaucome absolu (à forme non irritative) qui s'était développé à la suite d'un abaissement pratiqué en Turquie.

D'après les observations qui précèdent, on fait bien de ne pas absolument rapporter à un mode défectueux du procédé opératoire la perte d'un œil préalablement opéré, et, lorsque cet œil présente des phénomènes glaucomateux manifestes, il faut être sur ses gardes pour le pronostic de l'œil qui reste à opérer et choisir un procédé combiné et à deux temps. Ce n'est qu'après en avoir donné l'exemple que d'autres confrères, imitant l'abnégation de M. Warlomont, ont publié une énumération de cas les uns plus attristants que les autres. Pour ce qui nous concerne, les huit cas que nous avons eu occasion d'observer sur un chiffre de 3000 extractions compulsées (et dont nous venons de relater les plus intéressants) se sont tous terminés par une perte absolue de la vision, mais sans destruction même de la cornée, et parfois sans phthisie bien prononcée. Jamais nous n'avons vu suivre ce redoutable accident d'une suppuration, comme on a soutenu récemment que c'était la règle.

ARTICLE XVII

SOINS A DONNER AUX OPÉRÉS DE CATARACTE PAR EXTRACTION ET MOYENS DE REMÉDIER AUX ACCIDENTS QUI PEUVENT SUIVRE CETTE OPÉRATION

Après toute extraction à lambeau, et surtout à grand lambeau, l'œil est si largement ouvert qu'il est urgent de procurer à cet organe un repos complet, pendant quelques jours, pour permettre à la cicatrisation de se faire sans entrave. Or, nous l'avons déjà dit ailleurs, le meilleur moyen d'immobiliser les yeux consiste à les maintenir fermés à l'aide du bandeau compressif, tandis qu'on prescrit au patient de garder, pendant quelques jours, le décubitus dorsal. Le premier jour, le malade doit rester étendu sur le dos; il n'existe qu'un petit nombre de circonstances où l'on soit obligé de le faire coucher sur le flanc, du côté opposé à celui de l'œil opéré. Grâce à l'emploi du bandeau compressif, il est superflu de mettre une garde-malade à demeure au chevet de l'opéré, comme on était autrefois contraint de le faire. La seule précaution qu'il faille prendre consiste à attacher faiblement, pour la nuit, les mains du malade à la barre de son lit, de telle sorte qu'il ne puisse, pendant le sommeil ou au réveil, les porter à ses yeux par un mouvement brusque et irréfléchi.

Si, pendant les premières heures qui suivent l'opération, le malade accuse des douleurs dans l'œil opéré, il ne faut pas y attacher beaucoup d'importance. Ces douleurs peuvent même persister pendant dix à douze heures sans présenter aucun danger.

Quant au régime alimentaire, il se composera, les premiers jours, de mets liquides d'une température peu élevée, qu'il est prudent d'administrer, pendant les quarante-huit heures qui suivent l'extraction, en se contentant de soulever légèrement la tête du patient; tandis qu'il est permis, au delà de ce terme, de l'asseoir sur son lit pour le repas. Il serait téméraire de modifier à l'excès le régime accoutumé des opérés, surtout lorsqu'ils ont un âge avancé; nous conseillons, par exemple, de ne point les priver de vin, lorsqu'ils en boivent habituellement. On est aujourd'hui bien revenu de l'opinion qui condamnait les cataractes à un régime débilitant, pour les préparer à l'extraction; on se contente maintenant de leur donner, à la veille de l'opération, un léger purgatif, pour leur permettre de garder aussi rigoureusement que possible le décubitus dorsal, pendant les premiers jours qui suivent. Nous espérons qu'on abandonnera bientôt aussi l'usage d'un sévère régime, après l'extraction de la cataracte. M. Braun, (de Moscou), a observé, dans la statistique de ses opérations d'extraction, un revirement des plus favorables, depuis qu'il a pris le parti de donner à ses malades, aussitôt après l'opération, 30 ou 40 grammes d'eau-de-vie ou de vin de Xérès (1).

Tous nos opérés pauvres sont soumis, dès le deuxième jour, au régime de nourriture ordinaire avec leur ration habituelle de vin, et nous avons surtout soin chez les alcooliques de leur faire donner une certaine quantité d'eau-de-vie les premiers jours après l'opération, afin de n'avoir pas la désagréable surprise de les voir pris de *delirium*, avec une surexcitation extrême.

On n'a pas oublié la préparation directe qu'on faisait subir à l'œil par des instillations d'atropine que l'on faisait, à deux ou trois reprises, la veille de l'opération et le matin même de ce jour. Nos confrères anglais ont prétendu, avec raison, qu'on s'expose ainsi à blesser plus aisément l'iris, par l'effet de l'accroissement en épaisseur qui survient dans cette membrane, lorsque la pupille se dilate fortement. Quoique, après l'écoulement de l'humeur aqueuse, la dilatation de la pupille diminue sensiblement, il n'en est pas moins vrai que le rétrécissement de cet orifice est moindre lorsqu'on a préalablement instillé dans l'œil une solution mydriatique que quand on s'est abstenu de cette précaution. Ajoutons que la dilatation pupillaire reparaît, au moins en partie, dès que l'humeur aqueuse est reproduite. C'est cette dilatation qu'on recherchait autrefois, pensant que le contact des masses corticales retenues dans l'œil avec l'iris constituait une des principales sources d'irritation. Rien n'empêchait d'ailleurs d'instiller quelques gouttes de la solution d'atropine, immédiatement après l'extraction de la cataracte, car nous avons acquis la conviction intime que l'atropine n'exerce dans ces circonstances aucune action irritante sur l'iris, comme quelques auteurs l'ont prétendu, et longtemps nous avons suivi cette règle d'inonder l'œil avec une solution d'atropine. Mais on reconnut peu à peu l'effet fâcheux de l'atropine, qui, en refoulant l'iris vers la périphérie de la cornée, donnait bien plus facilement lieu à des enclavements de l'iris; on se convainquit de l'absolue inutilité de ces instillations lorsque le champ pupillaire se trouvait libre de masses corticales, et on se rendit bientôt aussi compte du danger que ces instillations avaient sur des yeux prédisposés aux phénomènes glaucomateux. C'est il y a dix ans (1875) que je recommandai de remplacer l'atropine par de l'ésérine, comme moyen de retenir l'iris dans l'œil pour permettre d'en éviter l'excision partielle, pour réduire la sécrétion conjonctivale, etc. C'est à partir de ce moment que l'ésérine fit son entrée dans la thérapeutique oculaire, non seulement comme adjuvant dans l'extraction, mais comme remède contre les affections cornéennes et glaucomateuses, car son emploi avait été jusqu'alors, excepté

(1) *Archiv für Ophthalm.*, t. XI, A. 1, S. 200.

comme palliatif dans certains cas de mydriase, presque nul. Les instillations préparatoires d'ésérine, que certains confrères anglais et américains font encore actuellement, ne sont plus mises en usage à notre clinique, parce que nous leur avons reconnu l'inconvénient de rendre l'ouverture de la capsule et aussi le décoiffement de la cataracte plus difficile. M. Nettleschip (*Saint-Thomas Hosp. Rep.*, t. XIII) les a abandonnées comme encourageant les saignements de l'iris. Nous faisons ces instillations immédiatement après la sortie de la cataracte et nous les répétons avant de placer le bandeau, lorsque nous avons constaté une certaine tendance de l'iris à se porter vers la plaie ou un défaut de coaptation exacte de celle-ci, que nous attribuons à une exagération de tension. Les instillations d'ésérine ne sont reprises pendant les pansements que lorsque l'iris s'interpose dans la plaie ou que simplement le lambeau tend à se soulever un peu. Il a déjà été question (p. 1007) de la préparation de l'œil comme anesthésie et désinfection.

Dans le but de procurer une nuit tranquille à l'opéré, souvent encore en proie à l'agitation qu'a produite chez lui la crainte de l'opération, nous avons l'habitude de lui administrer, le soir, 3 grammes de chloral, à l'emploi duquel nous revenons quelquefois deux ou trois nuits de suite (1).

Pour n'omettre aucune des précautions qu'exige une opération aussi délicate, on pourrait, à la rigueur, éprouver, quelques jours à l'avance, la tolérance du sujet pour ce narcotique : on serait sûr de prévenir ainsi les vomissements si fâcheux qui suivent, dans certains cas, l'administration la plus prudente du chloral, ainsi qu'un état fâcheux d'excitation provoquée chez certains malades par une dose insuffisante de chloral.

La réunion des lèvres de la plaie débute par la surface de la plaie dans laquelle vient s'insinuer l'épithélium (voy. p. 210 de ce volume, la coupe de M. Alt, où tous les détails histologiques de cette cicatrisation se trouvent indiqués), tandis que la cicatrisation des membranes de Descemet et de Bowman ne s'effectue qu'en dernier lieu. Lorsque la section a été faite dans la sclérotique, la cicatrisation débute par le tissu conjonctival, puis elle se fait dans les parties les plus profondes de la sclérotique et se termine par des parties médianes. Au bout de vingt-quatre ou de quarante-huit heures, cette réunion s'est produite, pour la cornée, quoique la cicatrice soit encore dépourvue de solidité et réclame rigoureusement la conservation du bandeau compressif. Pour la sclérotique, la réunion complète s'effectue avec un peu plus de lenteur, mais la coaptation est très accélérée par la réunion rapide du lambeau conjonctival et sous le lambeau même de la conjonctive.

Au point de vue clinique, la réunion des plaies pratiquées pour l'extraction a été surtout étudiée par M. Jacobson; on voit dans les parties non recouvertes par la conjonctive et situées sur les côtés d'un lambeau placé près de la jonction des parties transparentes avec les parties opaques de la cornée, tout d'abord la partie opaque se vasculariser, présenter ainsi une

(1) La formule dont nous nous servons est la suivante :

Hydrate de chloral		3 grammes.
Sirop de gomme	ãã.	15 —
Sirop d'écorces d'oranges amères		
Eau distillée		30 —

Prendre en deux fois.

hyperhémie sensible de tous ses vaisseaux, à laquelle se joint de suite un halo de la partie contiguë et transparente de la lèvre opposée du lambeau, halo qu'on a désigné comme kératite traumatique marginale. Cette infiltration grisâtre, d'étendue variable suivant l'intensité de la contusion que la cornée a subie au moment du passage du couteau de la cataracte et pendant le massage nécessaire pour la toilette, peut empiéter sur presque un tiers de la cornée sans que pour cela aucun danger en résulte pour l'œil opéré, et cette infiltration absolument indolore ne doit jamais tirer sur le jaune, ni jamais se concentrer vers la limite de la section pour présenter cette absolue innocuité (1); ce qui le caractérise, en outre, c'est que de ce halo partent des stries verticales qui de largeur différente et en nombre variable s'étendent vers les parties transparentes et y pénètrent çà et là. Ce n'est que lorsqu'une plus violente réaction du côté de l'iris se produit que l'on voit les stries verticales s'anastomoser par de fines branches dirigées en sens horizontal.

On a très probablement à tort désigné cette infiltration, ou mieux cette rétention de lymphe avec dilatation des espaces qui charrient le suc nutricier, comme « kératite striée » (Heymann); elle est absolument inoffensive, et ne résulte certainement pas d'une immigration cellulaire provenant de la coupe de la plaie même, agglutinée de suite et bouchée du côté de sa surface par l'épithèle pullulé. Il s'agit d'une rétention de la lymphe et non d'une imbibition de liquide ou d'éléments formés, qui se seraient insinués dans les espaces sectionnés, car ces espaces ont été réduits comme calibre par la compression de l'instrument tranchant, par la rétraction du tissu même, et, enfin, ils sont de suite bouchés par le mode d'agglutination des lèvres de la plaie.

Nous n'avons observé sur nos opérés (et le nombre en a été considérable), pendant qu'on avait encore cette curiosité préjudiciable pour les opérés, de suivre, à l'éclairage oblique, toutes les six à douze heures, ce qui se passait au point de vue de la guérison, ni des dessins irréguliers et grisâtres en discontinuité avec le halo marginal, ou même complètement isolés sur la cornée, que l'on a pris pour des éclats de surface de la cornée et de son épithèle, ni les éliminations en plaques ou en lambeaux de l'épithèle, que le chirurgien de Koenigsberg décrit avec abondance de détails; mais il est certain que le massage prolongé que nécessite une toilette laborieuse, peut laisser immédiatement après l'opération une ou plusieurs défectuosités du revêtement épithélial de la cornée, qui prennent, pendant la période de réparation, une teinte grisâtre très passagère.

Ces changements d'aspect dans la transparence de la cornée se dissipent d'autant plus rapidement qu'après une prompte formation de la chambre antérieure, la courbure de la cornée se rapproche de son état normal; mais ils persistent d'autant plus longtemps qu'un écoulement répété de l'humeur

(1) C'est cette kératite traumatique qu'on veut avoir vue s'accentuer sensiblement et donner lieu à une opacité définitive sur des yeux fortement cocaïnés (Alf. Graefe).

aqueuse donne lieu à un affaissement cornéen ou même à un enfoncement passager ou à un plissement de cette membrane. En pareil cas, toute la cornée peut, par suite d'un véritable plissement de la couche épithéliale, prendre une teinte grisâtre, mais d'une durée passagère.

Il est bien moins question, dans ces derniers temps où l'on sait que c'est l'infection qui constitue le danger essentiel pour la guérison de la plaie, du *collapsus* cornéen, du *retrait* du tissu de la cornée. Quoiqu'il existe évidemment des différences notables, comme épaisseur de cornée, comme rétablissement de la *vis a tergo*, autrement de la tension intra-oculaire, il est un fait avéré que même les cornées les plus amincies et affaissées, que les yeux les plus mous, ceux qui ont subi une perte de corps vitré même considérable, se remplissent promptement, pourvu qu'il s'agisse d'une plaie nette, sans interposition d'éléments étrangers. Un autre fait d'observation clinique, c'est que la greffe des lèvres de la section peut, sans inconvénient, être retardée pendant plusieurs jours (cinq à six), soit par une réouverture réitérée, soit par une coaptation vicieuse, sans que l'œil soit menacé dans son existence, pourvu que l'infection en soit soigneusement écartée pendant cette période si propice à l'inoculation.

Les dangers qui résident dans les efforts violents de toux et d'éternuement (1), en menaçant de rompre une cicatrice récente, ne sont pas à craindre tant que l'œil est sous le bandeau compressif; ils s'éloignent d'ailleurs rapidement, huit ou dix jours après l'opération. Ce sont surtout les attouchements directs des doigts maculés, au moment du réveil, qui constituent une menace pour la plaie pendant les premiers temps qui s'écoulent après l'opération.

Tandis que, dans les cas où tout s'est bien passé, le chirurgien peut, en général, être tranquille sur la cicatrisation de la plaie, quatre ou cinq jours après l'extraction, l'iris reste la source de dangers qui quelquefois n'apparaissent qu'au bout de huit à quinze jours. Nous conseillons de lever le bandeau dès le surlendemain et de faire, en présence de masses corticales, des instillations d'atropine, à partir du quatrième jour et alors chaque fois qu'on renouvelle le pansement, pour en continuer l'usage durant quelques semaines encore, lorsque des symptômes d'iritis apparaissent; mais on s'en abstient en l'absence de tout symptôme irritatif, et surtout lorsqu'on a extrait un large lambeau capsulaire ou enlevé la cataracte sans ouvrir sa capsule.

Si, les suites de l'opération ayant été régulières et les trois ou quatre premiers jours s'étant écoulés sans accident, le malade accuse une constipation persistante, déterminée par un changement forcé de régime, il convient de la combattre à l'aide d'un léger purgatif (30 grammes d'huile de ricin, un

(1) Pour combattre l'envie d'éternuer, M. Arlt conseille au malade d'appliquer fortement la face palmaire du pouce sur la muqueuse palatine, tout en arrière des incisives supérieures et au niveau du trou incisif.

cachet de rhubarbe de 80 centigrammes à 1 gramme), en vue de prévenir de violents efforts musculaires, au moment de la première défécation.

Quand les opérés sont très avancés en âge, il devient dangereux d'exiger qu'ils prolongent le décubitus sur le dos, et ce n'est peut-être pas impunément qu'on les y retiendrait plus de un ou deux jours. Nous croyons qu'on s'est plu à exagérer, sans raison suffisante, les soins à donner aux opérés de cataracte, et qu'il faut attribuer au changement introduit dans leurs habitudes, à un âge très avancé, la terminaison funeste observée après certaines opérations d'extraction, si inoffensives en elles-mêmes pour la santé générale.

Le temps apportera très probablement encore de très sensibles modifications dans les soins qu'on réclamera des opérés de cataracte comme tranquillité et repos. Je suis tout porté à attribuer à des violences exercées *directement* sur l'iris les accidents après l'extraction et non à des efforts plus ou moins violents. Ne voyons-nous pas que l'œil reste le plus souvent absolument intact après des vomissements les plus violents; n'observons-nous pas des guérisons des plus régulières sur des malades qui n'ont gardé nullement le repos réglementaire? J'ai opéré un chanteur ambulant qui, immédiatement après, a repris ses tournées dans les cours de Paris, venant se présenter seulement toutes les vingt-quatre heures pour les pansements de son œil, qui se cicatrisa de la manière la plus régulière. J'ai, à diverses reprises, opéré des concierges qui n'ont nullement interrompu leur pénible métier de tirer le cordon dans des maisons à très nombreux habitants. Il est arrivé récemment qu'un opéré s'est, à l'insu des gardes, absenté de la clinique immédiatement après l'opération et a fait une promenade de deux heures pour dissiper la douleur de son opération, sans que l'iris se soit projeté dans la plaie et sans que son opération ait présenté la moindre irrégularité comme guérison. Ces faits prouvent au moins surabondamment une chose: c'est qu'il ne faut pas exagérer les soins de tranquillité, surtout chez des personnes âgées chez lesquelles cette exagération peut être préjudiciable, et que toute notre attention doit se porter sur un pansement exact auquel l'opéré ne puisse toucher.

A quelles règles faut-il se conformer quand la cicatrisation ne suit pas une marche régulière?

Nous avons dit plus haut que, pendant les premières heures qui suivent l'extraction, le malade accuse la plupart du temps, dans l'œil, une sensation de pesanteur ou même de douleurs. Si cette sensibilité se prolonge jusqu'au commencement de la soirée, nous administrons le narcotique un peu plus tôt qu'à l'ordinaire, pour provoquer le sommeil qui est, en pareille circonstance, le meilleur remède, ou nous avons tout de suite recours à une injection de morphine à la tempe. Dans le cas où, pendant la soirée, il survient un larmoiement abondant du côté opéré, et où le patient indique une forte sensation de chaleur sous le bandeau compressif, de Graefe (1) voulait qu'on levât l'appareil et que l'on pratiquât une saignée, en même temps qu'on donnait à l'intérieur de 50 à 80 centigrammes de calomel ou de nitre. Nous sommes loin de partager cette manière de voir; car, outre que nous considérons les déplétions sanguines comme plus funestes que salutaires pour la cicatrisation, nous nous garderions bien d'enlever aux opérés la sécurité

(1) Voyez la lettre publiée dans le *Traité* de M. Zehender, 2e édit., Erlangen, 1861, p. 429, et les soins à donner aux opérés par extraction linéaire (*Archiv.*, t. XIX, A. I, p. 185).

dont ils ont si grand besoin, en leur montrant quelques heures après l'extraction que quelque chose d'insolite se passe du côté de leur œil opéré.

Si le sommeil ne vient pas mettre un terme à la sensation de cuisson ou aux douleurs que le malade éprouve, nous nous contentons de renouveler le bandeau pour la nuit et de faire une seconde injection de morphine avant de lui donner sa potion de chloral. Lorsque, le lendemain, le malade continue à se plaindre de son œil, il est indispensable de soumettre cet organe à un examen très attentif. La flamme d'une simple bougie suffit alors pour l'éclairage latéral, dont on se trouve si bien en pareille circonstance. Si alors on remarque que la coaptation du lambeau soit défectueuse, et que son bord prenne une légère teinte d'un blanc jaunâtre avoisiné d'une teinte grise qui s'étend sur une grande partie de la cornée, on a tout lieu de craindre le développement d'un abcès arciforme. Le doute peut encore ici exister entre une infection de la plaie et la présence d'une simple kératite traumatique; mais ce qui nous guide ici avec une sûreté presque parfaite, c'est la sécrétion conjonctivale. En l'absence de toute sécrétion on peut, lorsqu'on pense avoir affaire à une simple contusion de la plaie et à une coaptation imparfaite, forcer la coaptation en appliquant le bandeau compressif serré.

Nous sommes absolument revenu de la coutume adoptée à la clinique de notre maître de Graefe, de placer cet appareil sur un œil dont les paupières commencent à se tuméfier et qui devient le siège d'une sécrétion muco-purulente. On soutenait qu'en pareil cas c'était le moyen le plus efficace, en prenant la précaution de renouveler le bandeau de trois heures en trois heures, jusqu'à ce que la sécrétion ait manifestement diminué, tout en instillant, à chaque pansement, quelques gouttes d'atropine entre les paupières.

Pour nous, les deux signes cardinaux d'un danger comme infection sont la douleur et la sécrétion conjonctivale; dès que cette dernière se trouve quelque peu accusée, on remplace le bandeau compressif par une très légère petite bande qui maintient sur l'œil un tampon de ouate salicylée trempé dans la solution de sublimé et qu'on renouvelle à chaque instant dès qu'il se trouve taché de sécrétion. Dès le lendemain de l'opération, si l'examen de l'œil démontre que la tuméfaction de la paupière, tendue et luisante, le chémosis conjonctival et la sécrétion muco-purulente, dont le produit s'accumule dans le grand angle de l'œil, résultent d'une suppuration localisée au niveau des lèvres de la plaie, et qu'une suppuration diffuse tend à s'établir, qu'enfin l'humeur aqueuse se trouble et devient jaunâtre, nous attaquons directement la plaie en procédant à une irrigation (au moyen d'un irrigateur très fin); ce nettoyage est répété toutes les heures ou toutes les deux heures avec la solution de sublimé en tâchant que le jet fin, mais d'une certaine violence, entraîne les parties infectantes et détruise les micro-organismes, ou mieux empêche leur pullulation. En même temps on s'oppose à la diapédèse par des instillations réitérées d'une solution de salicylate d'ésérine (5 centigrammes dans 10 grammes) ou de salicylate de pilocarpine (20 centigrammes pour 10 grammes). Ces irrigations, qu'on peut

alors étendre à la chambre antérieure, ainsi que le pansement au sublimé nous paraissent plus avantageux que le traitement direct de la plaie par le grattage avec la cuillère tranchante, comme M. Horner l'a exposé au congrès de Londres (1881), ou avec la cautérisation opérée au moyen de la galvanocaustie, ainsi que le recommande M. Abadie. Les grattages sont d'autant moins aisés d'exécution qu'on a à opérer sur un lambeau situé en haut, qu'il est presque impossible de bien mettre à nu sans se servir d'écarteur mal supporté sur des paupières déjà fortement tuméfiées. A part cela, le grattage d'un lambeau de dimensions notables ne peut s'effectuer (lorsqu'on veut le faire efficacement) qu'avec une certaine pression, pour laquelle j'avoue que le courage m'a toujours manqué, de crainte d'ouvrir largement de nouveau l'œil et de donner, par une sortie partielle du corps vitré, une tournure encore bien moins rassurante à pareille guérison déjà fort compromise. La même crainte est justifiée pour l'emploi énergique du galvanocautère.

La galvanocaustie est un moyen dont personne ne contestera l'efficacité, mais qu'aussi personne ne proposera dans sa clientèle privée, tellement ce moyen effraye l'entourage et répugne au malade, qui craint le moindre attouchement de son œil opéré. C'est donc un remède de clinique ou d'hôpital qu'on impose au patient. En outre, la cautérisation ne pourra avoir un effet salutaire que dans les cas où l'on s'est décidé à intervenir contre une infiltration marginale très circonscrite, bornée à la cornée, ne se propageant pas en languette, ni sur le restant de la cornée, ni dans la chambre antérieure vers le champ pupillaire, ce qui montrerait que l'infection a gagné le sac capsulaire.

On jugera des effets de pareilles cautérisations lorsque la chambre antérieure se rétablit, que l'humeur aqueuse s'éclaircit et que l'iris prend un aspect normal; au contraire, lorsqu'en dépit des cautérisations la chambre antérieure ne se forme pas et que le champ pupillaire conserve, malgré la couleur normale de l'iris, un aspect blanchâtre, on arrête la propagation de la suppuration vers le restant de la cornée, mais on n'empêche nullement une phthisie lente de l'œil de se développer. La galvanocaustie n'a plus de raison d'être pour les cas où l'infection a envahi la totalité du sac capsulaire, ce que l'on reconnaît par la coloration jaunâtre de tout le champ pupillaire, ainsi que par la teinte louche de l'humeur aqueuse et la décoloration de l'iris. A ce moment déjà la perception lumineuse est sensiblement réduite ou déjà complètement abolie (1).

La suppuration du lambeau ne se déclare ordinairement que trente-six à quarante-huit heures après l'opération et se propage moins facilement et plus lentement à l'intérieur de l'œil lorsqu'on a pratiqué un procédé simple, où tout d'abord l'iris se projette entre les lèvres du lambeau infecté et forme

(1) L'énucléation d'yeux atteints de cataracte traumatique, arrivés à ce degré d'inflammation, nous a fréquemment donné la preuve qu'une chorio-rétinite purulente entoure déjà par une vaste zone l'entrée du nerf optique, et donne le signal à une ténonite ou capsulite suppurée. Que peut dans ce cas la cautérisation de la plaie et même du sac capsulaire?

un certain obstacle à l'envahissement de l'intérieur de l'œil par l'infection. Cette propagation se fait avec bien plus de promptitude à l'issue des procédés combinés et surtout à section périphérique. On ne dit rien de nouveau à ceux qui ont quelque temps opéré par le procédé pur de de Graefe en avançant que les infections se déclaraient ici parfois après douze heures, et que quarante-huit heures après l'opération la panophthalmie se trouvait nettement dessinée. Chacun sait aussi que les deux premiers jours passés sans avoir vu éclater pareils accidents redoutables on n'avait plus rien à craindre du côté de la suppuration, tandis qu'avec les extractions à lambeau, évidemment d'une coaptation moins intime et présentant plus de facilité pour une rupture de la cicatrice à peine ébauchée, l'infection reste un péril à redouter jusqu'au quatrième et cinquième jour. J'ai même observé, après le huitième jour, des malades qui, atteints d'otorrhée suppurative, s'étaient inoculé l'œil opéré. Mais cela ne veut pas dire qu'en usant du pansement antiseptique on ait plus de suppuration avec l'extraction à lambeau qu'avec la section linéaire. Nous soutenons qu'avec le détachement du tiers de la circonférence cornéenne nous avons moins de suppuration que jamais nous ne pouvions l'obtenir avec la section de de Graefe plus ou moins purement exécutée.

Dans un travail récent, M. de Arlt (*Archiv.*, t. XXXI, 3, 1), qui indique pourtant sur 477 opérés de sa clientèle privée (de 1866 à 1885) 5 ophthalmies sympathiques, c'est-à-dire plus de 1 pour 100, soutient néanmoins la section linéaire; notre maître dit : « Mais s'il est possible d'éviter les suites, concernant l'ophthalmie sympathique, après une extraction linéaire périphérique (comment, M. de Arlt ne le dit pas), celle-ci reste certainement *en avantage vis-à-vis de la section en arc*, la section à lambeau. La suppuration de la cornée n'a pas pu être évitée avec la section à lambeau même après une opération irréprochable ». D'après ce qui précède, elle l'aurait donc été complètement après la section linéaire périphérique. M. de Arlt ajoute que mes données sur la fréquence de la suppuration après l'emploi de la méthode antiseptique (et même antérieurement) réclament une confirmation. Je puis affirmer à mon vénéré maître qu'après avoir fait pendant dix ans près de 3000 extractions à lambeau et après avoir comparé le nombre des suppurations de ce chiffre de malades avec celui qu'il signale lui-même et que j'ai vu personnellement en pratiquant des sections linéaires, je me passerai absolument de toute confirmation. Je trouve le fait que les sections à petit lambeau ne suppurent pas plus (sinon moins) que les sections linéaires et périphériques, tellement indiscutable, que je crois cette confirmation, au moins pour ce qui me concerne personnellement, absolument superflue.

En règle générale, il faut distinguer lorsque la plaie suppure entre *inoculation médiate* et *inoculation immédiate*. La première, trouvant déjà les parties internes de la plaie et du sac capsulaire plus ou moins cicatrisées agglutinées (obturées par des masses vitreuses), a infiniment plus de tendance à se borner à la cornée même, et se prête bien plus à l'intervention chirur-

gicale ainsi qu'aux moyens antiseptiques que la suppuration résultant d'une inoculation immédiate. Aussi les cliniciens redoutent-ils bien moins une infection qui se déclare le troisième ou quatrième jour, que celle qui se montre déjà au bout de vingt-quatre ou trente-six heures. Non seulement on ne peut pas se rendre compte si les matières infectantes n'ont pas été introduites au delà des lèvres de la plaie au moyen des instruments, mais aussi une substance infectante provenant des parties voisines de la plaie trouve un passage absolument libre dans le sac capsulaire, lieu pour faire cuver les germes on ne peut plus favorable.

Il est infiniment plus difficile d'arrêter la suppuration dont le caractère s'est annoncé dans les premières vingt-quatre heures par une augmentation notable de la sécrétion conjonctivale, par un chémosis presque instantané, par une teinte louche de toute l'étendue pupillaire et par de violentes douleurs oculaires et périorbitaires. On comprend d'autant plus aisément l'impuissance de notre intervention dans les cas d'inoculation immédiate que celle-ci a été directe pour le sac capsulaire par les instruments introduits dans l'œil, que l'on n'osera guère porter un moyen destructif, tel que l'anse du galvanocautère dans le sac capsulaire, même en l'y promenant dans toute son étendue, et que l'introduction de substances antiseptiques suffisamment puissantes n'est pas possible pour des raisons purement mécaniques ainsi qu'à cause de l'intolérance de l'organe même, si l'on veut employer des agents véritablement germicides.

Ces considérations nous imposent donc un soin particulier pour l'absolue propreté des instruments, qui ne doivent servir aux opérations qu'après un nettoyage minutieux (immersion prolongée dans l'alcool absolu, bain d'alcool, flambage). On doit laisser les instruments un certain temps dans un liquide désinfectant et ne s'en servir qu'en les retirant du bain antiseptique. Il est en outre urgent que l'on ne laisse pas glisser les instruments avant leur introduction dans l'œil sur les paupières ou la surface conjonctivale, en dépit de la désinfection qu'on a fait subir à l'entourage de la cornée. De même tout renversement du lambeau, tout contact de sa surface interne avec le bord palpébral sont soigneusement à éviter, afin d'échapper au plus grand danger et à celui contre lequel nous sommes le plus impuissants pour en arrêter les ravages, c'est-à-dire à l'inoculation *intra-oculaire*.

On voit dans le travail déjà cité de M. de Arlt (*Archiv.*, t. XXXI, p. 33) que l'idée qu'une suppuration n'est qu'*exclusivement la suite d'une infection* n'est pas encore généralement admise, car « les cas de perte irrémédiable, dit notre maître, par suppuration de la cornée ou par iridocyclite grave sont, comme l'expérience l'a prouvé, plus rares après l'extraction linéaire périphérique (à peu près de la moitié) qu'après l'extraction à lambeau ; que la raison en est dans la plus grande facilité d'entre-bâillement du lambeau, par conséquent que la guérison dépend, en grande partie, de la manière dont se comporte le malade après l'opération, c'est ce qui a été reconnu, soit ouver-

tement, soit par sous-entendu par tous ceux qui ont entrepris de modifier la méthode de Graefe. »

Tout d'abord cet aveu ne concerne que les suppuratious cornéennes et non les iridocyclites graves qui incontestablement sont plus fréquentes et plus désastreuses (comme le prouvent les ophthalmies migratrices) que pour le lambeau. Si maintenant les suppurations cornéennes sont plus fréquentes pour les sections à lambeau, cela ne peut se discuter que pour l'ancien grand lambeau et non pour le lambeau du tiers de la circonférence, car déjà en 1875 j'ai soutenu *que cette section ne donnait pas une suppuration en plus que l'incision linéaire périphérique*, parce qu'elle jouit d'un pouvoir de coaptation presque égal.

Évidemment M. de Arlt n'a pas encore abandonné l'idée que le manque de coaptation exacte ou le détachement par entre-bâillement du lambeau après l'opération implique une réunion par seconde intention, celle-ci alors forcément accompagnée de suppuration. Il serait temps d'en finir avec pareille interprétation surannée, car un manque de réunion immédiate de la plaie, un écart des lèvres de la section prolonge simplement les dangers d'une infection possible, dangers conjurables par une observation stricte des règles de l'antisepticisme. Ceux qui ne pratiquaient que l'extraction à grand lambeau ont eu pourtant assez souvent occasion de se convaincre que le lambeau ne suppurait pas par le seul fait de sa non-réunion par première intention. L'interposition d'un prolapsus du corps vitré, de l'iris, d'un gros caillot de sang, empêche-t-il la réunion avec intégrité de transparence plus ou moins complète du lambeau cornéen? Ce sont précisément les cas d'abondantes hémorrhagies (glaucomateuses) après l'extraction où une partie des membranes est projetée par exentération spontanée dans la plaie qui, en se guérissant après six à huit semaines sans la moindre suppuration (la cornée restant transparente), nous enseignent péremptoirement que, pour que la cornée et l'intérieur de l'œil suppurent, il faut l'introduction et l'inoculation par contact de germes infectants.

N'est-il pas connu que les yeux peuvent rester dix et quinze jours sans qu'une chambre antérieure se ferme, et M. Horner n'a-t-il pas avec raison invoqué, au dernier congrès de Londres (1881), « que la grande majorité des suppurations les plus rapides se fait après le rétablissement de la chambre antérieure, tandis que l'écoulement prolongé de l'humeur aqueuse agit d'une manière favorable » ? Évidemment il s'est alors établi une infection immédiate avec introduction de germes dans l'intérieur de l'œil, qui, à cause de la fermeture rapide de la plaie, ont pu cuver dans le sac capsulaire sans être projetés hors de l'organe par l'humeur aqueuse. N'a-t-on pas, à l'instar de ce qu'on fait après la kératotomie, proposé la réouverture de la chambre antérieure pour l'élimination des germes? C'est cette même idée qui est émise par un clinicien aussi émérite que Horner, lorsqu'il dit : « L'irrigation des lèvres de la plaie par l'écoulement constant de l'humeur aqueuse empêche la propagation d'une infection de la plaie. »

En faisant donc pour l'extraction de la cataracte une plaie qui est manifestement moins facilement et moins rapidement guérie que la section de Graefe, comme on le pratiquait pour l'ancien grand lambeau, on ne doit, avec une stricte observation de l'antisepticisme, pas avoir une seule suppuration en plus que par extraction linéaire périphérique. Les plus grands dangers résident ici exclusivement dans la prolongation de la durée de guérison et dans une inobservation de l'antisepticisme ; mais le simple raisonnement théorique dit formellement qu'avec l'observation stricte des lois de l'antisepticisme ni l'étendue d'une plaie, ni sa moindre aptitude à la coaptation ne sont des conditions préjudiciables à une guérison certaine quoique plus traînante. De même les discissions ne sont-elles pas là pour prouver que le fait de restreindre à un minimum l'étendue d'une plaie ne garantit pas l'œil d'une destruction complète par infection ?

Il nous paraît encore inadmissible d'attribuer à des changements circulatoires ou autres, comme le fait M. de Arlt (*loc. cit.*, p. 34), l'apparition de phénomènes inflammatoires qui se produisent après la réouverture de la plaie. Notre maître pose cette question : « Il est toujours encore permis de se demander s'il ne faut pas chercher à la fois le point de départ d'une inflammation violente dans les altérations qui ont été provoquées par une rupture véhémente de la plaie. » Toutes les études modernes sur les inflammations suivies de suppuration — et elles concordent parfaitement avec les faits cliniques — nous enseignent qu'il n'y a pas de suppuration sans apport de germes infectieux ; et quelle altération plus violente pourrait-il y avoir pour un œil qu'une exentération partielle, suite d'hémorrhagie? et pourtant celle-ci même n'est pas suivie de suppuration à moins d'une infection accidentelle.

Nous avons déjà insisté sur ce fait que les changements constitutionnels (diathésiques), que les divers tissus de l'œil peuvent présenter, ne peuvent pas à eux seuls fournir les éléments pour qu'une suppuration cornéenne et une panophthalmie éclatent, que les diathèses ne peuvent que *prédisposer* (fournir des liquides plus aptes) à une évolution aisée des germes infectieux provenant du dehors. Il en est de même du choc traumatique de la contusion. Les altérations et lésions qui les fournissent sont purement et simplement prédisposantes, mais n'aboutissent pas à la suppuration sans l'intervention de l'irritation que produit *seul* le germe infectant.

Aussi ne prêtons-nous une importance à l'état général des sujets, aux divers états diathésiques qu'à deux points de vue : celui d'un manque de coaptation suffisante et continue de la plaie et en second lieu à cause de la possibilité de fournir un terrain d'inoculation plus propice. *Aucune diathèse ne provoque la suppuration directe de la plaie après une extraction*, suppuration qui repose uniquement sur l'inoculation des lèvres de la section pratiquée à l'œil ou l'introduction de germes infectieux dans cet organe. Il est indiscutable qu'un sujet chez lequel l'inanition ou le marasme sénile sont portés à un très haut degré, dont le tissu cornéen très aminci se plisse, chez

lequel la pression intra-oculaire est très réduite, par conséquent chez lequel une bonne coaptation des lèvres de la plaie tarde à se produire, sera plus longtemps sous le péril d'une inoculation; mais n'est-il pas aussi parfaitement prouvé que plus chez les personnes très âgées la cataracte révèle son véritable caractère de sénilité, plus aussi on est certain, en usant des précautions de l'antisepticisme, d'obtenir une guérison satisfaisante.

Il ne saurait être question que les affections pulmonaires, que les vices cardiaques, autant qu'ils entraînent une absence suffisante de repos par des accès de toux, d'asthme, de dyspnée, peuvent retarder la cicatrisation, et par suite accroître les dispositions favorables à une inoculation; mais ayant proportionnellement répondu à l'exigence de propreté et de surveillance de pareils opérés, par des soins de pansements antiseptiques plus minutieux, on est certain aussi de ne voir influencer en rien sur l'opération de la cataracte ces perturbations pourtant si sérieuses de la santé générale.

Les diathèses rhumatismales et arthritiques peuvent avoir, la première par ses complications cardiaques, la seconde par ses altérations vasculaires généralisées (dégénérescences graisseuses de la sclérotique et des parois des vaisseaux de l'œil), une influence indirecte sur la marche de la guérison. Des hémorrhagies qui accompagnent l'opération, les iritis qui la suivent peuvent jusqu'à un certain point se trouver sous la dépendance de pareilles diathèses; mais nous nions formellement qu'une fois une extraction bien exécutée, une cataracte bien enlevée, l'œil suppure, ou l'iris s'enflamme (sans cause mécanique adjuvante) par suite du choc traumatique sous la simple influence de la diathèse dont l'opéré se trouve atteint. J'ai opéré des sujets martyrisés par le rhumatisme noueux chez lesquels on éprouvait de sérieuses difficultés pour les mettre dans une position quelque peu commode pour exécuter l'opération, tellement ils se prêtaient peu à être dépliés, et l'opération a eu les suites les plus promptes et les plus favorables. Il n'est pas rare de voir des goutteux être pris immédiatement après l'extraction de violentes attaques de goutte leur arrachant des cris de douleur et les privant de tout repos. L'inspection minutieuse de l'œil opéré ne m'a jamais révélé en pareil cas un changement que je pouvais attribuer à l'état général de santé des sujets.

Actuellement nous nous dispenserions de faire examiner les urines autrement que dans un but d'étude clinique, pour pouvoir contrôler les assertions émises par les auteurs, tellement nous avons la conviction que la glucosurie, l'oxalurie, la phosphaturie ou l'albuminurie ne peuvent exercer une influence sur la guérison des opérés de cataracte; mais nous sommes pourtant tout disposés à admettre que plus que tous autres, ces malades réclament les soins les plus minutieux de l'antisepticisme. Car nous pensons que l'humeur aqueuse, que le sac capsulaire renfermant des débris de cataracte chez un diabétique, un albuminurique ou un phosphaturique peuvent présenter des conditions chimiques telles que les germes y puisent des éléments de

nutrition plus aptes à leur évolution. D'un autre côté pareils malades ne suppurent jamais, sans l'intervention de l'inoculation.

Le *réveil des diathèses* trouve donc dans l'opération de la cataracte son plus formel démenti. Il est vrai que le choc opératoire, l'étendue de la plaie sont peu importants, comme le disent ceux qui ne sauraient nier ce fait; mais d'un autre côté le traumatisme est pour l'œil au moins aussi important qu'une des grandes opérations exécutées dans une autre région du corps, et n'a-t-on pas avec raison regardé justement l'œil et principalement la cornée comme un miroir dans lequel se reflétaient avec une merveilleuse précision les divers états diathésiques? N'est-ce pas la cornée sur laquelle on a étudié les grandes et si importantes questions de l'inflammation? Ne devrait-il pas en être aussi de même pour les changements de nutrition d'une plaie qui se manifestent sous l'influence d'une diathèse présente ou latente, mais réveillée par le traumatisme, plaie au plus haut degré importante pour la membrane qu'on attaque?

Le côté pratique de tous ces raisonnements est que notre attention doit redoubler lorsqu'il s'agit de sujets diathésiques, comme soins de propreté, et que la méthode antiseptique doit être continuée avec d'autant plus de rigueur que l'état du malade le prédispose à une coaptation moins exacte et continue de la plaie, par suite, à un retard dans la guérison. On s'abstiendra aussi d'imposer à ses opérés, pour prévenir l'influence d'une diathèse ou agir sur elle, des privations quelconques, et, lorsque des complications se présentent chez des sujets diathésiques, on ne les traitera pas moins comme étant de nature infectieuse, sans se fier sur la médication interne, qui n'aura ici presque toujours qu'une influence des moins prononcées.

Le résultat de l'extraction peut être encore plus ou moins compromis par des *iritis* ou *irido-chroïdites* consécutives au traumatisme qu'a subi l'œil. Aussi dans l'étude de ces affections nous avons fait dans ces derniers temps un progrès sensible. Comme il a été démontré que la suppuration de la plaie est la conséquence exclusive d'une infection, de même on est sur la voie de prouver que les iritis et les irido-chroïdites sont dues à des pincements directs ou indirects de l'iris dans la plaie, que l'influence des diathèses joue aussi ici un rôle absolument secondaire. Mieux que tout raisonnement, la cessation immédiate des inflammations de ce genre par des iritomies, des capsulotomies ou irito-capsulotomies, nous a donné la preuve expérimentale de l'origine de ces inflammations qu'on a vues sensiblement s'accroître lorsque par un changement dans l'emplacement de la section (devenue trop périphérique) ainsi que par l'adoption de l'iridectomie, on a augmenté les malchances de pareils enclavements.

Il est à présumer qu'on arrivera, avec le temps, à éliminer de l'extraction complètement les dangers de l'infection de la plaie, qu'on pourra comme pour l'iridectomie faire des mille extractions sans suppuration de la cornée; mais il n'est guère présumable qu'on exclura jamais les dangers d'inflammations plus ou moins étendues de la partie antérieure du tractus

uvéal, et cela parce que nous n'avons pas dans notre pouvoir de régulariser les conditions de pression pendant et après l'extraction de la cataracte. Le rôle secondaire que nous attribuons, dans la provocation de pareilles inflammations, aux diathèses se rapporte aussi à leur influence exercée sur cette pression, ainsi que sur la nature chimique de la cataracte, ayant permis une évacuation plus ou moins complète du cristallin, n'ayant pas donné lieu à une rétention d'une partie assez considérable des masses corticales du cristallin qui, par leur gonflement, refoulent les parties périphériques de l'iris vers l'angle iridien et l'obstruent dans une étendue plus ou moins complète.

Aucun clinicien n'a manqué d'observer, comme nous le faisions remarquer tout à l'heure, que la plus grande périphéricité de la section, ainsi que l'adjonction de l'iridectomie, ont augmenté sensiblement le nombre des inflammations traînantes après l'extraction. Actuellement j'ai pu encore me rendre bien compte pourquoi la plus grande périphéricité prédispose davantage aux iritis et irido-choroïdites en comparant ce qui se passe pour la guérison des extractions simples avec section cornéenne. Il est d'abord établi que plus on place la section dans la partie non transparente de la cornée, plus on réduit la hauteur de la section et on empêche par suite un entre-bâillement suffisant de la plaie pour permettre une sortie libre du cristallin, plus aussi on s'expose à des pincements de l'iris dans les angles de la section, pincements qu'on est absolument impuissant à réduire, lorsque pendant le passage du cristallin l'iris a été poussé avec violence dans les encoignures de la section, ou lorsque la pression intra-oculaire acquiert de suite après la sortie de la cataracte un degré assez élevé pour maintenir ce pincement. La traction sur les parties libres de l'iris exercée avec un stylet ou une spatule près du sphincter n'aboutit qu'à distendre l'iris, qui reprend après la cessation des manœuvres de traction son ancienne position vicieuse et reste pincé dans les angles de la section. Ce qui seul peut le dégager, c'est d'introduire vers les angles la spatule, et, en lui faisant subir un quart de rotation, d'entre-bâiller quelque peu les extrémités des lèvres de la plaie. Lorsque cette manœuvre réussit, alors on voit instantanément l'iris par la contraction de son sphincter s'échapper de l'étreinte que lui ont fait subir les extrémités de la plaie.

Ce qui différencie encore sensiblement un enclavement ou pincement de la périphérie de l'iris ou d'une partie avoisinante de son sphincter, est la *transmission du tiraillement sur les parties avoisinantes*, soit comme nerfs, soit comme voies lymphatiques. Une partie de l'iris engagée dans la plaie située périphériquement aura, à mesure que la pression augmente, tendance à se projeter davantage dans la plaie, et l'on n'a qu'à voir comment ces enclavements se comportent plusieurs mois ou même des années après l'opération, pour se rendre compte qu'ils se présentent souvent sous forme de véritables prolapsus joints à une cicatrisation vicieuse ou cystoïde. Pour compléter la partie qui s'engage progressivement entre les lèvres de la plaie

l'iris est attiré non seulement du côté de son bord libre, mais aussi du côté de son bord adhérent, et, comme la section avoisine l'angle iridien, c'est sur le corps ciliaire que porte directement cette traction. Il en est tout autrement pour un enclavement du sphincter iridien ou des parties qui l'avoisinent dans une section à lambeau peu périphérique. Ici la traction ne porte que sur la partie libre de l'iris, et cette traction s'épuise à mesure qu'elle arrive à porter sur les parties proches de l'angle iridien. Les conséquences de pareils enclavements sont aussi absolument différentes. L'iris enclavé subit une dégénérescence cystoïde et s'atrophie finalement ainsi que la partie tiraillée de l'iris située entre la plaie et son bord adhérent ; une cicatrice plate mais pigmentée, ainsi que la déviation de la pupille avec réduction de son étendue, suivant que l'enclavement était plus ou moins notable, sont les seules traces que laisse cet accident.

Combien se comportent aussi différemment les malades avec pincement d'une partie périphérique de l'iris et ceux qui présentent un enclavement des parties voisines du sphincter. Chez les premiers, les douleurs sont en quelque sorte incessantes jusqu'à ce qu'une distension de la partie pincée se soit produite ou que l'irido-choroïdite qui a été la conséquence de l'enclavement se soit épuisée, laissant une phthisie partielle ou des altérations nutritives graves de l'œil. Pour les malades avec enclavements de l'iris lorsqu'on a pratiqué un lambeau, le prolapsus se signale par une certaine douleur, mais qui se dissipe ordinairement après un ou deux jours, et l'on peut voir circuler ces malades pendant des semaines avec un prolapsus iridien notable sans accuser même la moindre gêne. Chez eux la transmission des phénomènes inflammatoires sur les parties antérieures du tractus uvéal est chose absolument exceptionnelle, et, lorsque pareils enclavements se sont produits après une sortie complète du cristallin, on peut se convaincre que pas même une synéchie avec la capsule n'a besoin de se produire sur pareil œil exempt de tout symptôme irritatif, si l'on fait abstraction de la lèvre périphérique de la section bombée par le prolapsus et quelque peu injectée.

Apprendra-t-on quelque chose de nouveau à ceux qui ont suivi le grand maître dans sa poursuite de la linéarité de la section et qui ont peu à peu rebroussé chemin vers la partie transparente de la cornée pour faire un lambeau, en leur rappelant le pénible martyrologe de nombre de malades, qui ne voyaient leurs souffrances se dissiper qu'après deux et trois mois et même davantage, laissant un œil non avec une occlusion pupillaire, mais avec une attraction telle de l'iris que nouvelle et ancienne pupilles faisaient corps avec la large cicatrice de la plaie? Combien n'a-t-on pas éprouvé de soulagement de voir ces guérisons traînantes (et le mot guérison est-il bien justifié ici ?) disparaître, l'emploi de la seringue de Pravaz se réduire à mesure qu'on renonçait à la linéarité de la section et qu'on se rapprochait des sections à lambeau cornéen !

Pour moi, il reste indiscutable que l'extraction simple à lambeau exclut presque complètement ces irido-choroïdites si affreusement pénibles et pré-

judiciables pour l'œil congénère qu'on observait après l'extraction linéaire combinée. Actuellement, si par exception nous observons encore un cas d'iritis ou d'irido-choroïdite avec douleurs qui persistent quinze jours ou trois semaines au maximum, nous pouvons facilement nous rendre compte qu'il s'agit non d'un prolapsus, mais d'un pincement d'un pli de l'iris dans la plaie ou d'un accolement du diaphragme iridien à la plaie survenue à la suite d'une rupture tardive de la cicatrice, et c'est l'ésérine et la pilocarpine qui constituent ici le moyen souverain pour combattre les douleurs et obvier aux inconvénients de pareil accident.

C'est la comparaison des accidents survenus à la suite des extractions périphériques combinées avec les extractions cornéennes simples qui nous apprend combien le manuel opératoire choisi influe sur les accidents consécutifs et combien il est facile à un opérateur malheureux dans le choix de son procédé ou dans l'exécution de celui dont il a fait le choix de s'abriter derrière le voile d'une diathèse dont il a soin d'envelopper son opéré.

La comparaison des procédés simples avec les extractions combinées a fourni aussi à celui qui les a pratiqués simultanément ou successivement une source fertile de renseignements. Nous sommes déjà éloignés de l'époque où l'excision d'une portion de l'iris était regardée comme une protection contre les inflammations que l'extraction pouvait entraîner. Actuellement on sait que les pincements de l'iris et ceux de la périphérie de ce diaphragme qui sont les plus redoutables, sont surtout fréquents pour les opérations où, suivant les conseils classiques, on tirait l'iris en dehors d'une plaie périphérique pour l'exciser jusque dans ses encoignures. C'est cette traction qui contribuait encore à entraîner l'iris dans les angles de la plaie dans lesquels les pressait davantage encore la cataracte passant à travers une section trop étroite. Un autre inconvénient, et celui-ci des plus sérieux, était qu'en se pressant aussi à travers une plaie qui entre-bâillait à peine, la cristalloïde fût entraînée et restât très fréquemment enclavée, enclavement que l'on n'observe que tout à fait exceptionnellement lorsque l'iris reste intact et double la lèvre interne, au moment du passage du cristallin. Avait-on eu le malheur d'introduire des micro-organismes avec les instruments dans l'intérieur de l'œil, c'est bien dans les angles de la section dégagés par l'excision d'une portion de l'iris qu'on les déposait au moment du passage forcé du cristallin.

Nous attribuons à ces trois causes l'apparition d'irido-choroïdites avec le caractère de la lymphangite pouvant retentir sur l'œil congénère dans les procédés combinés et surtout à section périphérique avec entre-bâillement difficile des lèvres de la plaie. Ce sont : 1° les pincements de l'iris dans ces parties périphériques, pincements pouvant même intéresser le corps ciliaire ; 2° les enclavements capsulaires, et 3° le dépôt de matières infectieuses près de l'angle iridien au voisinage duquel on a établi une plaie proche de la partie flottante du corps ciliaire.

Ces trois conditions sont à peu près évitées dans l'extraction simple à lam-

beau permettant un entre-bâillement suffisant pour une sortie aisée de la cataracte. Les pincements périphériques de l'iris sont chose absolument insolite, de même que les enclavements capsulaires. L'opérateur a-t-il déposé des micro-organismes pouvant, d'après M. Deutschmann, provoquer une ophthalmie migratrice? Ils ont toutes chances d'être enkystés dans le sac capsulaire, d'être tenus à l'écart des voies lymphatiques du tractus uvéal, dont on n'a pas entamé une partie, et de ne pas se fixer dans les encoignures de l'angle iridien.

Les rares défenseurs de l'iridectomie préparatoire ne peuvent revendiquer pour elle que la plus grande facilité de sortie de la cataracte, par suite, une évacuation plus complète avec meilleur coaptation de la plaie lorsqu'ils se sont garantis de l'enclavement capsulaire. Ces yeux opérés à temps espacés montrent aussi plus facilement un dégagement complet de l'angle iridien.

En dépit des causes mécaniques d'enclavement de l'iris, cette membrane peut aussi subir une véritable inflammation traumatique. L'*iritis traumatique* est provoquée probablement par suite de deux causes, mais dont la démonstration n'est pas encore faite. L'une est fournie par le contusionnement et le tiraillement que subit l'iris à la suite d'un passage laborieux du cristallin à travers une plaie comparativement trop étroite. L'absence complète de tout symptôme d'iritis lorsqu'une cataracte a passé en totalité et avec beaucoup de facilité à travers une large ouverture, la presque constance de symptômes d'iritis lorsqu'on se trouve en présence de conditions d'accouchement du cristallin diamétralement opposées, nous laisse présumer que le traumatisme dû au passage de la cataracte joue ici un rôle occasionnel. Il ne faut pas non plus oublier que sur des yeux où on a réussi à nettoyer complètement le champ pupillaire de tout débris cortical, ceux où ce nettoyage s'est opéré en bloc sont infiniment moins exposés à l'iritis que lorsque ce nettoyage s'est fait par des manœuvres de toilette plus ou moins délicates et prolongées.

Cette iritis éclate habituellement le deuxième jour, est simplement *adhésive*, cède à l'emploi de quelques instillations d'atropine et ne laisse comme traces que l'adhérence sur divers points du sphincter (ou du coloboma lorsque l'on a pratiqué un procédé combiné) avec la capsule, en empêchant le tremblotement du diaphragme iridien lors des mouvements de l'iris, si caractéristiques pour un œil opéré de cataracte, qui n'a pas passé par cette iritis adhésive. Que le contusionnement de l'iris joue ici un certain rôle comme étiologie, cela résulte aussi du fait d'observation suivant : Il est assez rare de voir ce tremblotement dû à l'absence de toute adhérence iridienne avec la capsule sur des opérés dont la plaie s'est prêtée difficilement à un entre-bâillement permettant un passage libre et en bloc du cristallin ; mais, à l'époque où le procédé de Graefe fut exécuté sur une très vaste échelle, ceux qui le pratiquaient purent presque oublier un signe caractéristique de l'œil opéré d'après l'ancienne méthode à grand lambeau ; on parla de l'importance insignifiante de la contraction pupillaire, parce qu'on supposait que cette contractilité devait en grande partie être abolie dans l'extraction classique à

lambeau, concluant à tort pour les résultats qu'elle donnait, suivant ce que l'on observait après l'extraction linéaire combinée.

Une inflammation généralement déjà plus importante parce qu'elle porte bien plus le caractère de l'*iris plastique* résulte probablement de la seconde cause que nous signalons, c'est-à-dire de la présence de micro-organismes non capables d'entraîner la suppuration, mais de vicier la constitution chimique de l'humeur aqueuse. On voit cette iritis surtout se produire lorsque la chambre antérieure s'établit avec beaucoup de lenteur et que des masses corticales sont restées adhérentes à la presque totalité de la cristalloïde antérieure, à peine suffisament fendue ou dilacérée pour livrer passage au noyau de la cataracte. Dans ces cas on observe de suite une tendance à une véritable exsudation plastique qui agglutine aisément l'iris d'une part avec la lèvre interne de la plaie cornéenne, d'autre part avec les lèvres de la cristalloïde. L'exsudation aboutit alors facilement à une occlusion capsulaire et pupillaire, ainsi qu'à une abolition de la chambre antérieure sur une certaine étendue, l'angle iridien étant supprimé tout le long de la section interne pratiquée à la cornée. A la suite de cette agglutination, des phénomènes glaucomateux, la propagation de l'inflammation sur le corps ciliaire avoisinant sont singulièrement facilités. Aussi les souffrances, qui dans l'iritis simple pouvaient complètement manquer, se trouvent ici constamment très prononcées.

La différence entre les yeux cataractés ayant passé par l'iritis simple ou adhésive et l'iritis plastique est notable. Chez les premiers, tout peut se borner à quelques adhérences insignifiantes, ne gênant en rien une bonne vision, ou lorsque l'inflammation a été intense et a abouti à une occlusion pupillaire, nous trouvons une chambre antérieure profonde, une pupille généralement encore éclaircissable sur quelques points et permettant au malade de compter les doigts. Dans les cas d'extraction combinée, les lèvres du coloboma se trouvent rapprochées; mais une mince pellicule représente la cataracte secondaire constituée par la capsule sur laquelle les bords du coloboma adhèrent. Il est aisé encore ici d'entamer par une iritomie ou irito-capsulotomie l'iris, et l'on est certain de rencontrer une contractilité parfaite de l'iris; on est capable de faire des pupilles absolument rondes ou ovales lorsque l'occlusion pupillaire est survenue à la suite d'une extraction simple.

Tout autrement se comportent les yeux qui ont traversé l'iritis plastique. La prompte fermeture du sac capsulaire a entravé la résorption des résidus de la cataracte, auxquels se sont ajoutés les produits d'une cristalloïde antérieure enflammée et donnant lieu à la production d'une plaque capsulaire fréquemment incrustée de sels calcaires lorsqu'un certain temps s'est écoulé depuis l'inflammation. Ici il ne s'agit plus d'une simple occlusion pupillaire par rapprochement des bords de la pupille ou de l'agglutination des côtés du coloboma, mais le plan de l'iris même s'est soudé sur la cataracte capsulaire secondaire et les bords pupillaires se sont souvent rappro-

chés au point de se toucher ou de ne laisser entre eux qu'une traînée blanchâtre qui donne déjà à la simple inspection l'idée d'une résistance notable. Ces yeux sur lesquels la simple perception lumineuse est conservée montrent constamment une notable réduction de la chambre antérieure qui, dans la grande majorité des cas, se trouve complètement abolie le long de la cicatrice laissée par l'extraction.

L'intervention chirurgicale sur pareils yeux révèle clairement la présence constante d'une cataracte secondaire d'une certaine résistance et épaisseur (plaque capsulaire) ; elle nous fait voir l'abolition de la contractilité iridienne, soit que la trame de l'iris se soit plus ou moins atrophiée, soit que soudée sur une large surface sa contractilité s'épuise vainement sur la plaque capsulaire dont elle ne peut se détacher lorsqu'on a pratiqué une incision du sphincter iridien. Cette manière de se comporter se montre encore clairement lorsque l'on s'adresse à l'ancienne méthode pour ouvrir par iridectomie une pupille artificielle. On ne réussit alors à arracher de la capsule qu'un lambeau iridien, sans entamer la cataracte secondaire elle-même, et, si une rechute d'inflammation n'a pas refermé l'ouverture donnée par l'iridectomie, il faut, pour rendre une vue quelque peu satisfaisante, attaquer par une seconde opération la cataracte secondaire à son tour. Ces yeux réclament donc ordinairement pour revenir à la vision non la simple iritomie, mais les procédés d'irito-ectomie (voy. p. 396).

La forme la plus pernicieuse d'iritis qui puisse suivre une extraction est la *forme parenchymateuse*, la *cyclite mixte, parenchymateuse et séreuse à type récalcitrant*. Déjà pour la précédente variété un observateur attentif pourra se rendre compte que les causes mécaniques, les pincements iridiens et capsulaires jouent ici un rôle prépondérant. La cause de cette dernière variété est presque exclusivement de cette nature et il faut signaler ici surtout les pincements de l'iris concernant une portion voisine de l'angle iridien dans la plaie. On peut aussi ici voir se développer peu à peu cette cyclite à forme mixte à la suite d'enclavements capsulaires rapidement suivis d'iritis plastiques.

Ce qui dénote le caractère malin de cette variété d'iritis est qu'elle se complique promptement d'une lymphangite, qu'il se forme des dépôts sur les parties déclives de la membrane de Descemet, que des masses floconneuses (parfois ressemblant au frai de grenouille) se déposent dans les parties déclives de la chambre antérieure déjà sensiblement réduite dans ses dimensions. A mesure que le champ pupillaire se rapetisse et prend une teinte blanchâtre, on voit l'iris s'accoler non seulement le long de la cicatrice, mais se bomber en avant et se mettre en contact avec la cornée. Cette réduction de la chambre antérieure à un espace restreint correspondant à l'ancienne pupille ou au coloboma pupillaire, est sensiblement facilitée sur des yeux sur lesquels un rétablissement quelque peu complet de la chambre antérieure n'a jamais eu lieu, et où seul un certain espace peu large existait du côté opposé à la plaie, entre l'iris et la cornée.

Avec les accès douloureux que présentent ces yeux, on voit fréquemment apparaître dans ce vestige de chambre antérieure une traînée d'hypopyon.

Chose assez curieuse, on ne voit guère survenir des iritis franchement purulentes à la suite de l'extraction et en dehors des panophthalmites ou suppurations partielles de la cornée. Une seule fois j'ai constaté l'apparition d'un hypopyon très notable avec iritis chez un opéré chez lequel on avait, après l'enlèvement de la cataracte, extrait une large plaque capsulaire, sans pouvoir enlever toute la cristalloïde. Cette iritis a guéri laissant un champ pupillaire absolument libre et une acuité parfaite.

Les yeux ayant passé ainsi par des alternatives de cyclite mixte récidivante finissent peu à peu par guérir, laissant le plus souvent une phthisie partielle avec perception lumineuse incomplète. Si la phthisie est peu accusée, elle se borne à un aplatissement visible de la cornée et de la sclérotique au voisinage de la cicatrice. Il n'existe généralement pas de chambre antérieure, ou elle est minime, une adhérence solide s'est produite entre la cornée et l'iris au voisinage de la section. Les opérations qu'on exécute pour rouvrir un passage aux rayons lumineux démontrent clairement que l'iris s'est attaché dans toute l'étendue de sa surface postérieure à une cataracte capsulaire d'une épaisseur notable. L'inflammation s'étant constamment ici propagée le long du corps ciliaire, souvent recouvert lui aussi de produits plastiques, on se rend aisément compte que la nutrition du corps vitré a sensiblement souffert. Ce milieu s'est rétracté, est remplacé par une couche de liquide très fluide ou le corps vitré reste en contact avec la cristalloïde, s'est rempli de produits membraneux et filamenteux qui empêchent qu'il ne s'échappe pendant les manœuvres opératoires.

Le seul procédé opératoire qui nous a donné en pareil cas encore des résultats satisfaisants est l'irito-dialyse (voy. p. 379), permettant d'enlever une très large partie de l'iris, accolée à la cataracte secondaire et les croûtes exsudatives qui le doublent, et rétablissant ainsi la chambre antérieure sur une certaine étendue. Les iridectomies, les iritomies et irito-ectomies échouent le plus souvent sur des yeux aussi profondément désorganisés (1).

Un des principaux dangers de cette cyclite mixte et récidivante est la menace qu'elle fait courir à l'œil non opéré, et ce danger nous paraît d'autant plus imminent que le lymphangite se dessine davantage avec la cyclite, que la chambre antérieure reste abolie sur une certaine étendue voisine de la plaie et que l'on se défend plus difficilement du soupçon de l'introduction de germes pendant ou immédiatement après l'opération. Ces yeux présentent ordinairement aussi un ramollissement transitoire assez accusé, laissant supposer que de temps à autre la chambre s'est vidée par un écoulement de l'humeur aqueuse à travers une fistule située dans les parties à peine cicatrisées.

(1) On a donc parfaitement raison de déclarer que les ouvertures pratiquées par iritomie se ferment presque toujours à la suite d'une nouvelle poussée de cyclite (Michel) si l'on n'a expérimenté l'opération exclusivement que sur pareils yeux.

Sans déterminer de phénomènes irritatifs graves, on observe chez certains opérés de cataracte par suite de la formation d'une cicatrice filtrante, ou plutôt *fistuleuse*, un rétablissement fort lent et tardif de la chambre antérieure qui ne peut parfois se former qu'à la quatrième ou cinquième semaine. Un emploi prolongé du bandeau est ici absolument urgent, ainsi que les soins antiseptiques, minutieux et continus, pour empêcher l'introduction dans l'œil de micro-organismes. De fait, après le cinquième jour, une pareille *cicatrice fistuleuse* ne se prête plus guère à la suppuration ; mais, lorsqu'on néglige des soins particuliers, on voit constamment se développer une forme d'iritis adhésive et la cataracte secondaire prendre un développement plus ou moins notable. La fermeture tardive de la plaie qui ne permet un rétablissement de la chambre antérieure que le septième ou le huitième jour, ne présente ordinairement, avec un pansement attentif, aucun inconvénient, et j'ai au contraire rarement observé que ces malades se plaignissent et fussent exposés à l'infection de leur plaie. Il s'établit bien plus facilement une cicatrice fistuleuse après que la chambre s'est rétablie pendant deux ou trois jours et que par suite d'un choc contre l'œil une réouverture de la plaie a eu lieu. Ces yeux sont toutefois à l'abri des phénomènes d'exagération de pression, auxquels sont si fréquemment exposés les yeux opérés de cataracte lorsqu'ils passent par une guérison irrégulière.

M. de Arlt (1) regarde ces ruptures de la plaie comme une des causes principales des cyclites et de la panophthalmie (voy. p. 1057), et pense que c'est le changement brusque dans la pression qui joue ici un rôle occasionnel principal. Notre opinion est que seule l'introduction des micro-organismes a ici une importance et non le changement de pression en général, peu accusé avec une cicatrice à peine ébauchée et très filtrante. Du reste, on n'a qu'à se rendre compte avec quelle facilité ces opérés supportent des traumatismes avérés, signalés de suite par des épanchements notables de sang dans la chambre antérieure et qui le plus souvent n'ont d'autre inconvénient que de retarder la guérison. Bien entendu, il ne s'agit pas ici de ruptures ayant entraîné par compression une sortie du corps vitré et un prolapsus de l'iris.

Les *épanchements de sang à répétition* remplissant la chambre antérieure le deuxième ou le troisième jour après l'opération, ne se rencontrent pas lorsqu'on ne place pas la section dans la partie non transparente de la cornée. Ces épanchements, si fréquemment observés après l'opération de de Graefe, présentaient, lorsqu'ils étaient abondants et surtout lorsqu'après résorption partielle ils se complétaient de nouveau, le très sérieux inconvénient de donner lieu à des iritis très traînantes et à une guérison tardive. On se rendait parfois compte que l'épanchement occupait même les couches antérieures du corps vitré. On ne peut pas accuser, comme le veut M. Knapp, une prédisposition des malades à ces épanchements, qui n'apparaissent que le

(1) *Graefe-Saemisch*, t. III, p. 287.

troisième ou le quatrième jour, attendu que nous ne les observons jamais sur des opérés à lambeau cornéeen. Ces épanchements ne se rapportent pas non plus à une tendance à la rupture des vaisseaux, comme les hémorrhagies foudroyantes qui surviennent pendant l'opération ou immédiatement après l'opération ; ils sont donc dus à un emplacement vicieux de la section placée dans le tissu trabéculaire péricornéen, le moins apte à une cicatrisation rapide. Ces hémorrhagies ont disparu avec la rentrée de la section dans la cornée même, ainsi que la *cicatrisation cystoïde* qu'on observait encore assez fréquemment sur des yeux opérés par le procédé classique de de Graefe.

Nous n'entrons pas dans les détails minutieux des altérations pathologiques que peuvent présenter les yeux ayant passé par l'extraction linéaire ou à lambeau; on peut trouver les descriptions les plus complètes dans la monographie de M. Becker (*Graefe-Saemisch*, t. V, p. 275), qui en a réuni un très grand nombre.

Ce qui nous intéresse particulièrement pour le résultat définitif de l'opération, c'est le mode de cicatrisation comme coaptation et imbrication du lambeau. La *kératoscopie* a jeté ici un jour particulier sur les changements de courbure que subit un œil, suivant le procédé par lequel il a été opéré. Il est incontestable que c'est seulement en se servant de la kératoscopie que l'on peut étudier ces questions et que l'on ne saurait discuter à cet égard avec un confrère qui n'aurait pas recours à pareil mode d'exploration (1).

Lorsqu'on dissèque un œil qui a passé par l'extraction à lambeau, on voit que la section tombe, en ne touchant pas le limbe conjonctival, à 1 ou 1,5 millimètre du bord cornéen ; la section interne reste alors distante de l'insertion iridienne de 2 à 2,5 millimètres. Dans la section linéaire, la plaie externe est tangentielle au limbe et, suivant qu'on a tourné plus ou moins promptement le couteau avec son tranchant en avant, la plaie interne reste distante de l'insertion de l'iris de 0,7 à 1 millimètre. Le renversement du tranchant en avant se trouve formellement recommandé par de Graefe, manœuvre qui ne pouvait s'exécuter avec un large couteau de Beer, mais qu'on peut encore faire en taillant un lambeau avec notre étroit couteau au moment où l'on a terminé les deux tiers de la section, se rendant bien compte qu'on pratique alors une plaie à encoche qui se prête fort bien à une exacte coaptation.

Il est évident que la section linéaire avec une superposition presque complète des lèvres internes de la plaie, de même qu'une plaie à encoche et hauteur de lambeau insignifiante se prêtent le moins au chevauchement des lèvres de la plaie, et que ce chevauchement est d'autant plus facilité que la hauteur du lambeau et la pression intra-oculaire s'accusent davantage. Comme l'œil ne se guérit jamais avec une absence complète de pression, et

(1) Nous exposons ici brièvement notre manière de procéder et transcrivons celle que M. Masselon a si clairement exposée dans sa monographie parue dans l'*Encyclopédie internationale de chirurgie*, et son *Précis d'ophthalmologie chirurgicale*.

que la pression s'établit d'autant plus que l'agglutination de la plaie s'est opérée plus complètement sur toute son étendue, il en résulte forcément, pour toute plaie en voie de cicatrisation, un chevauchement des lèvres de la plaie, chevauchement auquel se prêtent fort bien la substance agglutinante et l'épithèle qui s'insinuent entre la section.

Le chevauchement est d'autant plus accusé qu'on élève la hauteur du lambeau et que la distance entre la section externe et l'interne se trouve davantage accusée. L'extraction à lambeau est donc incontestablement inférieure comme procédé en ce qui concerne la conservation d'intégrité de courbure de la cornée, l'astigmatisme traumatique d'autant plus accusé qu'on s'éloigne de la linéarité de la section. Cet astigmatisme traumatique s'accentue encore passagèrement par une boursouflure de la cornée tout le long de la section, et qui est due à un état œdémateux transitoire. On comprend aisément qu'on peut voir s'accentuer l'astigmatisme traumatique, qui est pour toute section à lambeau de 3 à 4 millimètres de hauteur équivalent à 2 ou 3 dioptries, au point de se chiffrer par 10 et même 15 dioptries lorsque le chevauchement du lambeau a été facilité par un traumatisme ou que, sous l'influence d'une exagération de pression, le lambeau a été quelque peu soulevé par un pincement de l'iris dans la plaie.

L'astigmatisme traumatique décroît pour deux raisons : d'abord il diminue par la disparition de l'œdème cornéen précicatriciel, et cette diminution s'opère déjà dans les deux ou trois semaines qui suivent l'opération, mais aussi dans les mois suivants la rétraction de la cicatrice détermine une réduction progressive à moitié environ de cet astigmatisme traumatique. On peut donc évaluer que sur des yeux opérés par une section linéaire la guérison définitive s'opère sans astigmatisme; lorsque l'on a fait un lambeau de 2 à 4 millimètres, on verra définitivement persister, pour la très grande majorité des cas, un astigmatisme de 1 à 2 dioptries; mais, dès que la guérison s'est opérée anormalement avec une augmentation notable de pression, les chiffres de 3 à 8 dioptries ne sont pas chose inusitée.

Il est absolument urgent de connaître ce mécanisme de cicatrisation pour être prévenu qu'une correction astigmatique exacte est indispensable, et, si l'on rencontre après une extraction à lambeau un œil non astigmate, c'est qu'il présentait avant l'opération un astigmatisme tel que celui produit par l'opération l'a fait disparaître. On rencontre parfois de ces cas exceptionnels.

L'astigmatisme traumatique s'accusera d'autant plus qu'il s'est interposé entre les lèvres de la plaie une fraction de l'iris ou de la capsule (1).

Lorsqu'il est survenu, pendant la période de cicatrisation, un *prolapsus iridien*, le meilleur moyen de parer aux accidents consiste à prolonger le plus possible l'application du bandeau compressif et les instillations

(1) La supériorité des sections linéaires sur celles à lambeau en ce qui concerne la production moindre d'astigmatisme traumatique serait encore bien plus éclatante si l'astigmatisme n'était pas si fréquemment accru par les pincements de l'iris et de la capsule dans les plaies linéaires périphériques.

d'ésérine et de pilocarpine. La hernie de l'iris se ratatine alors peu à peu; mais il reste une déviation de la pupille plus ou moins marquée, et quelquefois assez grande pour que cet orifice disparaisse en grande partie en arrière de l'opacité cornéenne pigmentée qui avoisine la section.

Les ponctions, les ablations, enfin les cautérisations de la hernie iridienne au moyen du galvanocautère sont moins aptes à accélérer la marche si traînante de la cicatrisation que l'application prolongée du bandeau compressif. Aussi ce moyen est-il encore, de tous, le plus efficace contre les modifications de courbure si fâcheuses qui succèdent presque constamment à l'enclavement permanent d'une partie de l'iris dans la plaie. De Graefe conseillait, lorsque le prolapsus de l'iris est recouvert d'une couche plastique épaisse, ce qui n'arrive qu'à une époque assez éloignée de l'opération, de pratiquer l'ablation de cette hernie au moyen du couteau à cataracte. Nous nous résignons aussi parfois, pour abréger la durée traînante de la guérison, à enlever avec les pinces-ciseaux un prolapsus considérable, tout en nous rendant bien compte que les précautions de l'antisepticisme sont alors de nouveau urgentes pour empêcher une infection et les dangers de l'ophthalmie migratrice (voy. plus loin, p. 1072).

Parmi les *troubles généraux* que l'on a observés consécutivement à l'extraction de la cataracte, ou pour mieux dire au régime rigoureux auquel on avait soumis les opérés, nous signalerons essentiellement les pneumonies hypostatiques des vieillards; aussi faut-il ausculter très attentivement le sujet lorsqu'il accuse une oppression prolongée, même après qu'on l'a assis un certain temps sur son lit.

Les vomissements consécutifs à l'opération de la cataracte sont bien rares après l'extraction, quand on n'a pas trop instillé de l'ésérine. Lorsqu'ils surviennent, on les combat en administrant des lavements opiacés et en faisant prendre au malade de petits fragments de glace, de faibles doses de morphine, etc.

Un accident rare, mais très grave, observé après l'opération de la cataracte a été l'apparition d'un accès de manie (Zehender, Sichel, Magne, Borelli). Cette complication peut être mise sur le compte de l'isolement complet dans lequel on plonge le patient, en lui bandant les deux yeux et en lui imposant, pendant quelque temps, une immobilité et un repos absolus. A notre clinique ces cas ont complètement disparu depuis la suppression des instillations d'atropine. On doit donc bien rapporter à l'usage de cet alcaloïde les phénomènes produits sur des malades débiles qu'on affaiblissait en les privant d'une nourriture réconfortante et surtout de la dose d'alcool à laquelle beaucoup étaient habitués.

Afin de préserver de l'effarement qui saisit au réveil les vieillards sortis de leur milieu usuel, et placés dans une clinique, en leur tenant les deux yeux bandés, nous avons pris l'habitude de ne leur plus bander que l'œil opéré. Du reste, la plupart des malades conservent un repos bien plus complet lorsqu'on leur laisse un œil libre, ils exercent bien moins de pres-

sion sur l'organe opéré que lorsqu'ils déplacent de temps à autre (ce dont on ne peut guère les empêcher pour qu'ils accomplissent les fonctions de la vie normale) le bandeau placé sur l'œil qui jouit encore de la vue.

Il nous reste, avant de quitter cet article qui traite des accidents après l'extraction, à parler du plus redoutable, c'est-à-dire de celui qui entraîne non seulement la destruction de l'organe opéré, mais retentit par *ophthalmie migratrice* sur le congénère.

Les anciens auteurs restent absolument muets sur cet accident, de façon que de Graefe (1) a pu dire : « Jamais je n'ai vu à la suite de la suppuration d'un lambeau, des accidents se présenter sur le second œil, et cela, autant que je sache, n'a été non plus rencontré par aucun autre observateur. » Depuis cette déclaration faite il y a trente ans, M. Otto Becker soutient dans sa monographie « que quelques rares cas ont été rendus publics dans lesquels aussi après une extraction à lambeau, une ophthalmie sympathique fut observée sur l'autre œil ». De fait, lorsqu'on parcourt le tableau de 22 ophthalmies sympathiques de M. Becker, on en trouve 7 avec indications d'une extraction à lambeau, mais toutes sont postérieures à la publication des travaux de MM. Mooren et Jacobson ; dans deux des casl 'iridectomie préparatoire est indiquée, et avait été faite pour une irido-choroïdite compliquant la cataracte. Dans les 3 autres cas, il s'agit de sections périphériques avec prolapsus de l'iris. Dans aucun la méthode cornéenne pure n'a été employée. Dans l'un des cas de Critchett (2) il est expressément indiqué que le prolapsus fut touché avec du nitrate d'argent ; ce moyen occasionna de vives douleurs et une irritation continue. Trois semaines après éclata sur l'autre œil l'ophthalmie sympathique.

Rappelons ici que M. Abadie et moi nous avons récemment publié des cas d'ophthalmie migratrice survenue après l'ablation d'un prolapsus de l'iris qui suivit une abstraction combinée à petit lambeau. Ce que nous soutenons, c'est que l'ancienne extraction et l'ancienne manière d'agir de toucher le moins possible à l'iris lorsqu'il s'interposait entre la plaie, ne conduisait *jamais* à l'ophthalmie migatrice, et, s'il fallait encore une preuve, c'est qu'à mesure que l'extraction trouvait après Daviel davantage de défenseurs, on fit ressortir le grand avantage de l'extraction sur l'abaissement en ce qu'elle n'exposait pas à des irritations de l'œil non opéré, comme cela s'observait après la réclinaison du cristallin.

Lorsqu'on énuclée les yeux qui ont provoqué l'ophthalmie migatrice, on se rend facilement compte que dans plus de la moitié des cas on constate la présence d'enclavements de l'iris dans la plaie (quatre fois sur sept chez M. O. Becker), et M. de Arlt montre beaucoup de perspicacité dans son appréciation sur ces enclavements en disant : « Les guérisons avec enclavements vésiculeux de l'iris dans la plaie ne sont pas aussi nuisibles que l'at-

(1) *Archiv für Ophthalm.*, t. II, 2, p. 189.
(2) *Klinische Monatsbl.*, t. I, p. 446.

traction du sphincter vers la cicatrice, où l'on aperçoit du dehors fort peu de l'iris » (*Graefe-Saemisch*, t. V, p. 413). Il n'est pas non plus sans importance que M. O. Becker indique « qu'il ressort des observations de Critchett et Klein qu'un traitement opératoire des *prolapsus iridiens* après l'extraction, soit qn'on les touche avec le nitrate d'argent, soit qu'on les décapite à diverses reprises, doit être envisagé avec une très grande probabilité comme une seconde cause qui favorise l'apparition de l'ophthalmie sympathique ».

Ce n'est pas, comme nous l'avons déjà dit et ainsi que le défend M. Otto Becker, parce que moins d'yeux disparaissent par suppuration à la suite de l'extraction linéaire comparativement à l'extraction à lambeau, que l'ophthalmie sympathique a fait son apparition depuis l'introduction de l'extraction linéaire combinée, et déjà de simples chiffres tirés des statistiques prouvent l'inanité d'un pareil raisonnement, car, si d'après M. Noyes qui compulse 10 000 opérés, arrive à 10 pour 100 de pertes par suppuration à lambeau et à 4,8 pour 100 de pertes causées par extraction linéaire, on ne saurait admettre que la différence seule de 6 pour 100 en plus d'yeux aurait renfermé tous les cas d'ophthalmie sympathique qui, pour les anciens opérateurs, était chose inconnue.

Il ressort au contraire clairement ce fait que les sections périphériques qui ont facilité le pincement de l'iris près de son angle iridien (les déviations pupillaires sans apparition de l'iris au dehors) (de Arlt) sont une des causes prédisposantes. En second lieu, ce sont les pincements du moignon de l'iris après excision d'une portion de l'iris (l'établissement d'une cicatrice à migration) qui donnent lieu à un écart semblable des lèvres internes de la plaie, facilitant la migration de micro-organismes le long des voies lymphatiques intra et sous-choroïdiennes. En troisième lieu, il faut accuser de semblable prédisposition les enclavements de la capsule. Enfin, le traitement chirurgical d'un prolapsus iridien facilite de même l'introduction et la propagation des éléments migrateurs d'un œil à l'autre. C'est ce mode de traitement qui peut aussi, à une extraction à lambeau compliquée de prolapsus, ajouter tous les inconvénients de l'extraction linéaire, car par l'ablation ou la cautérisation réitérée, on finit par attirer la périphérie de l'iris vers la section et par mettre l'entrée des voies lymphatiques choroïdiennes en communication directe avec le dehors.

ARTICLE XVIII

QUELQUES CONSIDÉRATIONS SUR L'OPÉRATION DE LA CATARACTE ENVISAGÉE D'UNE MANIÈRE GÉNÉRALE.

1° *Faut-il opérer un œil de cataracte lorsque l'autre est complètement sain?* — De Graefe (1) avait résolu cette question par l'affirmative, à la

(1) *Transactions of the Americ. Ophthalm. Society*, 1879, p. 587.

condition toutefois que le procédé opératoire indiqué par la nature de la cataracte possède, en lui-même, toutes les garanties désirables d'un succès assuré. Il ne pouvait, en conséquence, être question pour lui que des différentes méthodes d'extraction linéaire et de discission. Actuellement, nous pouvons y ajouter l'extraction à lambeau simple ou combinée. Il y a tant d'avantages à voir des deux yeux, même sans vision binoculaire, que l'on ne saurait hésiter devant les faibles inconvénients que présente l'absence de fusion des images rétiniennes. L'expérience a prouvé que, malgré l'extrême différence que l'on établit entre deux yeux, relativement à leur réfringence, en enlevant l'un des cristallins, c'est-à-dire en privant l'œil opéré de sa faculté accommodatrice et en le rendant presque toujours fortement hypermétrope, on abolit pour cela la faculté de confondre en une seule les deux images, ou, autrement dit, la vision binoculaire, mais on les superpose et l'on néglige l'image diffuse; aussi peut-on chez pareils opérés par un moyen bien simple, à notre avis, s'assurer de la persistance de la faculté de superposer les images, après une opération de cataracte unilatérale, par l'usage du stéréoscope.

De Graefe pensait (1) que l'énorme degré d'anisométropie n'était pas, dans un certain nombre de cas, un obstacle pour la fusion des images (que nous regardons comme simplement superposées (2), d'après l'essai stéréoscopique), parce que l'établissement de la vision binoculaire lui paraissait démontré par le mouvement d'abduction ou d'adduction que l'œil opéré exécutait en plaçant alternativement devant lui un prisme à base dirigée en dehors ou tournée en dedans. Chez la plupart des opérés de cataracte sur un seul côté, avec bonne acuité visuelle sur l'autre œil, il est extrêmement difficile de provoquer par ces essais de prismes de la diplopie, car sans corriger l'aphakie, l'opéré porte toute son attention sur l'œil sain, et, après correction, il fait abstraction de l'œil à image de dimensions moindres.

Une diplopie spontanée n'existe que chez les malades qui, pendant l'évolution de la cataracte sur l'un de leurs yeux, ont été gênés par l'image trouble ou par la diffusion de la lumière sur cet œil qu'ils ont exclu par un mouvement d'adduction (hypermétropes) ou d'abduction (myopes) de la vision binoculaire. Il arrive, dans ces cas, que, surtout pour la vision de près, les opérés se plaignent d'une diplopie à laquelle on remédie facilement par le port d'un verre dépoli placé devant l'œil opéré, lorsque l'autre jouit encore d'une bonne vision, et est alors en général préféré pour la vision de près.

En résumé, nous pensons que les malades opérés de cataracte, d'un seul côté, sont privés de la vision binoculaire; mais l'œil exclu pendant la fixation

(1) *Archiv für Ophthalmologie*, Bd A. 2, p. 177.

(2) Je puis aussi, avec un œil gauche emmétrope avec V = 1 et un œil d'un myope 7 avec V = 1, aisément provoquer de la diplopie pour la vision de loin, et alors peu à peu ramener l'image distincte d'un point lumineux au centre du cercle de diffusion que me donne l'œil myope. Je superpose les images comme anisométrope sans les fusionner pour cela.

n'est pas, pour cela, dévié, et, s'il l'est, ce n'est pas d'une manière apparente. Ce déplacement est alors ordinairement si minime, qu'il ne se révèle à l'opérateur qu'en ordonnant au sujet de fixer de près un petit objet, pendant qu'il voile alternativement l'un des yeux avec un verre dépoli. Généralement, en ce cas, des prismes, placés en divers sens devant l'œil opéré, ne déterminent pas de diplopie.

Nous n'avons pas besoin de faire ressortir les avantages considérables que l'opéré tire de l'élargissement de son champ visuel et l'amélioration de son orientation. Aussi ne doit-on pas traiter cette question, s'il faut ou non opérer un œil cataracté, l'autre jouissant d'une vision parfaite, comme s'il ne s'agissait que d'une « opération d'un but cosmétique » (O. Becker, *Graefe-Saemisch*, p. 467). De fait, ce but cosmétique personne ne le négligerait lorsqu'il peut être atteint si facilement chez un sujet n'ayant pas encore la vingtaine, par l'extraction d'une cataracte molle, à travers une simple incision linéaire. Mais, abstraction faite de ces cas, on tiendra aussi avec raison compte du milieu dans lequel vit et se meut le sujet chez lequel se pose la question d'une opération unilatérale de cataracte avec vision parfaite de l'autre œil. Combien, dans des grands centres, celui qui aura un champ visuel correspondant aux deux yeux sera-t-il moins exposé aux accidents de la circulation pédestre et équestre que celui qui n'a qu'un seul œil! Combien les ouvriers, dans les manufactures à force motrice, sont-ils moins exposés avec un champ visuel de dimensions normales que lorsqu'ils n'ont que la vision d'un seul œil? Enfin, à combien de personnes n'enlève-t-on pas un poids considérable que leur occasionne la crainte constante d'être privées de la vue de leur seul œil, en leur en donnant un second même, si celui-ci ne doit, pour un certain temps ou même pour toute leur vie, n'être qu'un « œil de réserve »?

Dans tous les cas, l'opportunité de l'opération est avérée lorsque le second œil devient manifestement le siège d'une opacité cristallinienne à marche progressive. Nous croyons tout à fait irrationnel d'attendre, en pareille circonstance, pour attaquer la cataracte, que la cécité de l'autre œil soit tellement avancée que le sujet ne puisse plus se conduire. Il nous semble bien préférable de pratiquer l'opération à l'époque à laquelle le malade tombe forcément sous la dépendance de son entourage, c'est-à-dire lorsqu'il lui devient impossible de lire avec l'œil qui lui reste. En choisissant juste le moment avant que le malade se sente tomber dans cette tutelle forcée, son esprit n'est pas aussi fâcheusement affecté par la décadence progressive de sa vue; car on sait quelle influence exerce cette prostration morale sur l'état général de la santé.

2° *Faut-il, dans tous les cas, attendre la maturité de la cataracte pour procéder à l'extraction?* — Le vieux préjugé, en vertu duquel on s'est abstenu, jusque dans ces derniers temps, d'extraire tout cristallin dont les éléments n'étaient pas atteints presque totalement de transformation cata-

racteuse, a privé bien des vieillards de la joie de recouvrer la vue. Il existe, en effet, un bon nombre de cataractes séniles dont la marche est tellement lente que, vouloir attendre, pour les extraire, qu'elles soient parvenues à maturité, ce n'est rien moins que remettre à jamais l'opération. Du reste, l'extraction de la cataracte sans ouverture de la capsule, l'extraction à lambeau simple et combinée, surtout lorsqu'on ne marchande pas la grandeur du lambeau, sont des méthodes applicables aux cataractes séniles incomplètes, et l'on peut, dès à présent, avancer qu'en règle générale, tout sujet atteint de cataracte incomplète double doit être soumis à l'opération, dès que le trouble de sa vue est assez avancé pour l'empêcher de se livrer à ses occupations journalières, de lire et surtout de se conduire. (Pour ce qui concerne la maturation de la cataracte, voyez l'appendice de l'historique de l'*Extraction à lambeau*, p. 998.)

3° *Quels inconvénients y a-t-il à reculer, pour un temps plus ou moins long, l'opération de la cataracte?* — Tandis que l'expérience journalière démontre qu'un œil d'un enfant exclu de l'acte de la vision binoculaire, et qui n'est pas employé isolément, tombe, par cela même, assez rapidement dans une amblyopie marquée, alors que l'obstacle qui s'oppose à ce qu'il participe, pendant la fixation, à la vision binoculaire, ne réside pas dans un défaut de transparence de ses milieux, c'est ordinairement le contraire qui s'observe quand l'exclusion de l'œil est le résultat de la présence d'une cataracte simple sur un œil déjà complètement développé. La présence d'une cataracte sur un œil en croissance, le privant des impressions rétiniennes (autres que la lumière diffuse), rend cet œil d'autant plus amblyope que cette privation date d'une époque plus rapprochée de la naissance de l'enfant.

L'existence de l'écran opaque que constitue, en arrière de l'iris, le cristallin cataracté, chez l'adulte, et l'absence consécutive d'image rétinienne (image que l'œil n'est pas, en conséquence, contraint de supprimer par un effort instinctif), expliquent, jusqu'à un certain point, la persistance de la sensibilité de la rétine, même après un temps relativement énorme, puisqu'on l'a vue conservée après un espace de quarante et même de soixante ans (Serre, Dubois, Zehender, de Graefe, Knapp). Nous avons opéré deux cataractes dont la formation remontait chez l'un des malades à soixante-trois ans, chez l'autre à soixante-cinq ans et le résultat en a été satisfaisant. Par contre, chez les jeunes enfants atteints de cataracte congénitale double, ou sur les sujets chez lesquels les opacités cristalliniennes se sont développées dans une extrême jeunesse, le défaut fonctionnel de la rétine, coexistant avec une croissance rapide de l'œil, a les effets les plus fâcheux. Ordinairement alors, les opérations pratiquées à une époque un peu plus avancée de la vie (quinze, vingt ans) ne fournissent que des résultats fonctionnels fort peu satisfaisants.

D'ailleurs, il est bon de tenir compte aussi, dans ces derniers cas, pour interpréter ce fait exceptionnel, des altérations profondes de l'œil sous

l'influence desquelles la cataracte s'est peut-être développée, et du retentissement qu'elles doivent avoir exercé sur la sensibilité de la rétine. Il y a donc tout avantage à opérer les enfants le plus tôt possible, en négligeant les objections soulevées par plusieurs auteurs contre cette pratique, dont les dangers sont aisément prévenus par l'emploi des anesthésiques et du bandeau compressif. Avons-nous besoin d'ajouter que la règle de conduite que nous conseillons est entièrement conforme aux intérêts de l'éducation intellectuelle des jeunes sujets qui nous occupent?

4° *Doit-on, en cas de cataracte double et complète, opérer les deux yeux à la fois?* — Les principes élémentaires de la prudence indiquent assez qu'il ne faut pratiquer l'opération de la cataracte que sur un œil à la fois lorsque le second œil présente encore une vision, quelque imparfaite qu'elle soit (compte encore les doigts à $0^m,50$ ou 1 mètre); car il ne faut jamais s'exposer à priver même de ce peu de vision un malade, et les suites que présente alors la première opération et les résultats qu'elle fournit sont, pour le chirurgien, des enseignements précieux, relativement à la règle de conduite qu'il devra suivre pour la seconde. Notre ligne de conduite est alors d'opérer un seul œil et de procéder à l'opération du second lorsque quatre à cinq jours se sont écoulés, et que l'on peut déjà à peu près être certain du bon résultat de l'opération.

Actuellement que l'on est arrivé à tant de sécurité dans l'exécution de l'opération de la cataracte, on ne conserve plus les craintes d'autrefois, d'exposer son malade à perdre, d'un seul coup, tout espoir de recouvrer la vue, ce qui peut arriver après une extraction double, suivie d'accidents tout à fait indépendants de l'opération elle-même, et déterminés par une imprudence du sujet ou des personnes qui l'entourent. Nous opérons donc toutes les personnes atteintes de cataracte double absolument complète sur les deux yeux dans la même séance, leur épargnant les ennuis de deux opérations espacées. On est engagé à pareille conduite déjà par des circonstances secondaires (espace restreint, longs voyages). En outre, chaque clinicien sait combien les conditions de vision sont meilleures pour un opéré de cataracte sur les deux yeux, comparativement à ceux qui n'ont subi l'extraction que d'un seul côté. Chacun sait aussi combien sont rares les malades qui viennent, à un âge déjà avancé, se soumettre aux ennuis d'un déplacement, du décubitus dorsal pendant quelques jours, de l'émotion de l'opération pour subir l'extraction sur le second œil; il est donc, dans l'intérêt des malades même, indiqué de ne pas se fier à leur engagement formel de se soumettre à l'opération pour le second œil dans un espace de temps donné, mais de les opérer de suite sur les deux yeux, s'ils présentent tous deux les mêmes conditions de réussite, et si l'état général de santé du malade s'y prête.

Une infection sur les deux yeux ne s'observe guère, et les opérateurs les plus occupés sont justement ceux qui ne peuvent citer des cas d'un insuccès

opératoire double sur les deux yeux opérés à la fois, tandis qu'il ne leur sera guère difficile de trouver pareille mésaventure sur des malades à opérations espacées et chez lesquels on a voulu vainement utiliser l'enseignement qu'avait donné l'insuccès de l'œil premièrement opéré. On voit donc aussi de préférence pratiquer des doubles extractions dans des établissements où l'affluence des cataractés est le plus notable et où l'on est le plus sûr des soins minutieux de propreté des pansements donnés aux opérés.

ARTICLE XIX

RÉSULTATS DES OPÉRATIONS D'EXTRACTION PAR LAMBEAU, PAR SECTION LINÉAIRE PÉRIPHÉRIQUE ET PAR EXTRACTION LINÉAIRE SIMPLE

M. Otto Becker fait dans sa précieuse monographie (*loc. cit.*, p. 404), en parlant des données statistiques, la réflexion suivante : « Tant qu'on ne se sera pas entendu sur la délimitation des images cliniques qui se présentent pendant la guérison des plaies pratiquées pour l'extraction, une statistique exacte restera un pieux vœu. » A notre avis, ce n'est pas de la dénomination variée des phases anormales que parcourt la guérison que dépendra l'utilité définitive d'une statistique, mais bien de l'entente qui se sera établie dans l'exécution opératoire. Car quelle conclusion exacte peut-on tirer de statistiques comme celles que renferme la monographie de M. Otto Becker où M. Rothmond cite parmi 396 extractions à lambeau, 252 opérations normales (63 pour 100) et 144 opérations anormales (36 pour 100), sur ses 186 extractions sclérales, 123 (66,2 pour 100) d'opérations normales, et 63 (33,8 pour 100) d'opérations anormales. M. Snellen renchérit encore sur ce nombre d'opérations à éliminer d'une statistique et présente sur 209 opérations sclérales, 101 opérations normales (c'est-à-dire 48,8 pour 100) et 105 ou 52 pour 100 d'opérations anormales ; tandis que M. Knapp a, sur 300 extractions sclérales, cité 77,3 pour 100 (232) d'opérations normales et seulement 22,7 pour 100 (68) d'opérations anormales.

L'usage de l'anesthésie locale, la possibilité de faire *uniformément des ouvertures d'une grandeur suffisante et bien déterminée*, éliminera, nous le pensons, de plus en plus les cas d'opérations anormales ; on reviendra à l'uniformité des résultats des anciens, tout en ayant sensiblement réduit les revers qu'ils essuyaient. « Il va sans dire, observe M. Becker, que les guérisons impures sont plus rares pour les opérations normales que pour celles à exécution anormale, mais les tableaux démontrent le plus clairement possible que la garantie du résultat définitif n'est nullement impliquée par le cours normal d'une opération. Précisément l'excitus le plus redoutable, la suppuration de la cornée avec *phthisis bulbi* consécutif, s'observe aussi souvent pour une opération normale qu'anormale ».

Certainement, l'infection étant l'unique cause de la suppuration, elle atteindra, en l'absence des soins de propreté et d'antisepticisme nécessaires, aussi bien l'œil correctement opéré que mal opéré, mais comment vouloir juger

des *ressources de la thérapeutique chirurgicale*, tant qu'on ne pourra placer la statistique sur une base uniforme de méthode opératoire et d'exécution technique, ainsi que de soins consécutifs? Est-ce nécessaire de rappeler quelles variétés d'opérations on classe encore actuellement sous la dénomination d'extraction, d'après la méthode opératoire de de Graefe plus ou moins modifiée, ou par extraction sclérale?

Que voulons-nous déterminer par la statistique? Savoir non le nombre d'opérations de tel ou tel opérateur, ni le degré d'habileté dont il pense faire étalage, mais bien en partant d'un point de vue d'ensemble uniforme, jusqu'à quelles limites la cataracte est guérissable. Cette uniformité de base, sur laquelle doit reposer la statistique, nous fait encore actuellement défaut. Voici aussi pourquoi les tableaux que nous présentons ont plutôt un intérêt de curiosité que d'utilité pratique.

La comparaison des deux tableaux de notre maître de Arlt comprenant neuf années d'extractions à grand lambeau et huit années d'extractions avec section périphérique (voy. p. 1029, fig. 213) est fort intéressante. Ainsi l'on voit le tant pour 100 de pertes de 17,60 tomber à 10,61. Il aurait été curieux de pouvoir chiffrer de combien ce gain de 7 pour 100 a été racheté par une réduction de l'acuité visuelle, autrement dit par une diminution de la pureté des résultats, et combien le nombre de jours de séjour dans l'hôpital a été plus considérable pour les extractions périphériques que pour les extractions à grand lambeau, quoique, isolément prises, celles-là guérissent plus vite que les extractions à grand lambeau; mais la balance penche franchement en faveur de ce dernier mode opératoire par le nombre infiniment moins considérable de guérisons traînant en longueur.

Il n'est pas moins instructif, en comparant les tableaux de Arlt, Horner et le nôtre, de constater une certaine fluctuation dans le nombre des succès, et surtout des insuccès complets (suppuration), de voir des écarts en ce qui concerne l'extraction à grand lambeau de 6,82 pour 100 à 17,60 pour 100 chez M. de Arlt; chez ce même opérateur, pour les cataractes dites linéaires, des écarts de 7,27 à 13,49 pour 100; chez Horner, des différences de 2,6 à 10,4 pour 100; chez nous, de 1,7 à 6,4 pour 100. Il m'est resté inexplicable comment je n'ai pu voir réapparaître cette période heureuse de plus de quatre cents extractions exemptes de suppuration, comprenant une partie de l'année 1879, toute l'année 1880, et une partie de l'année suivante; et pourtant, depuis cette époque, on a plutôt redoublé les soins de propreté ou d'antisepticisme. On est donc forcé, lorsqu'on reste constamment avec le même personnel clinique (par conséquent les mêmes soins), lorsqu'on ne change pas de procédé opératoire, ni de méthode de pansement, d'admettre que, tout en n'établissant les statistiques qu'avec les cas de cataractes déclarées simples, il doit se glisser dans le nombre quelques cas compliqués (1),

(1) La complication porte sur des faibles degrés d'altérations des voies lacrymales, de maladies palpébrales et non des affections du fond de l'œil.

et que ce mélange inévitable et accidentel donne lieu à ces fluctuations, même chez des opérateurs que l'on peut considérer comme procédant avec une dose égale et uniforme de dextérité manuelle pour leurs opérations, et avec des soins égaux pour le traitement consécutif.

Ce qui est regrettable, c'est qu'on opère sur des chiffres de malades qui ne garantissent pas les probabilités mathématiques d'une statistique, et que les accidents qui se produisent se répètent à des intervalles tellement écartés, qu'on ne peut que difficilement grouper dans sa mémoire les circonstances analogues dans lesquelles ils se sont produits. Toutefois ces tableaux conservent une certaine valeur pour la comparaison de nos successeurs, probablement mieux partagés à cet égard.

CLINIQUE DE VIENNE (de Arlt) (1)

(Voy. fig. 203 (retournée), p. 1028).

ANNÉE	NOMBRE des yeux opérés.	CLINIQUE	OPÉRÉ PAR le Prof.	OPÉRÉ PAR l'Assist.	PARTI voyant.	Espoir de la vue par une opération secondaire.	Non-espérance de vue par une opération secondaire.	PROPORTION Succès.	PROPORTION Insuccès.
1857	104	75 Hommes Femmes 29	59 29	16 0	62 20	7 8 } 15	6 1 } 7	78,85 14,42	6,73
1858	88	52 36	34 23	18 13	43 33	5 1 } 6	4 2 } 6	86,36 6,82	6,82
1859	75	44 31	38 20	6 11	37 23	4 6 } 10	3 2 } 5	80,00 13,33	6,67
1860	71	38 33	32 31	6 2	28 27	5 4 } 9	5 2 } 7	77,46 12,68	9,86
1861	110	75 35	51 29	24 6	60 26	11 6 } 17	4 3 } 7	78,18 15,46	6,36
1862	98	65 33	54 27	11 6	50 22	6 5 } 11	9 6 } 15	73,47 11,23	15,30
1863	124	83 41	64 31	49 10	70 33	11 3 } 14	2 5 } 7	83,06 11,29	5,65
1864	103	59 44	53 38	6 6	44 39	8 4 } 12	7 1 } 8	80,58 11,65	7,77
1865	125	80 45	58 33	22 12	65 27	9 13 } 22	6 5 } 11	73,60 17,60	8,80

(1) *Graefe-Saemisch*, t. III, p. 317.

CLINIQUE DE VIENNE (de Arlt) (1)

(Voy. fig. 213, p. 1028).

ANNÉE	NOMBRE des yeux opérés.	CLINIQUE	OPÉRÉ PAR le Prof.	OPÉRÉ PAR l'Assist.	RÉSULTAT suffisant.	Avec espoir de succès par opération secondaire.		Sans espoir par opération secondaire.		PROPORTION Succès.	PROPORTION Insuccès.
1866	134	70 Hommes Femmes 64	52 37	18 27	57 53	9 7	16	4 4	8	82,09 11,94	5,97
1867	134	71 63	52 52	19 11	59 53	7 5	12	5 5	10	83,58 8,96	7,46
1868	126	66 60	52 45	14 15	57 41	5 12	17	4 7	11	77,78 13,49	8,73
1869	147	72 75	56 49	16 26	58 59	5 12	17	9 4	13	79,59 11,56	8,85
1870	129	60 69	49 48	11 21	50 55	5 10	15	5 4	9	81,40 11,63	6,97
1871	155	55 100	46 79	9 21	47 89	5 9	14	3 2	5	87,74 9,03	3,23
1872	140	46 94	37 55	9 39	44 77	2 13	15	0 4	4	86,43 10,71	2,86
1873	110	40 70	29 57	11 13	37 64	2 6	8	1 0	1	91,82 7,27	0,91
TOTAL.	1075	—	795	280	900	114		61		83,72 10,61	5,67

(1) *Graefe-Saemisch*, t. III, p. 318.

CLINIQUE DE ZÜRICH (Horner) (1)

(Voy. fig. 214, p. 1029).

ANNÉE	Nombre des malades	RÉSULTATS		PERTE		INCOMPLÈTE		COMPLÈTE	
		Nombre	p. 100	Nombre	p. 100	Nombre	p. 100	Nombre	p. 100
1866 et 1867	100	97	97,0	3	3,0	93	93,0	4	4,0
1867	13	13	100,0	—	—	12	92,3	1	7,7
1868	54	50	92,6	4	7,4	46	85,0	4	7,5
1869	44	37	84,0	7	16,0	34	77,3	3	6,8
1870	29	29	100,0	—	—	26	89,6	3	10,4
1871	72	71	98,61	1	1,39	68	94,44	3	4,17
1871/2	59	58	98,3	1	1,7	56	94,9	2	3,4
1872-1874	139	137	97,9	2	1,4	129	92,9	8	5,7
d'oct. 1874 — 1er janv. 76	91	91	100,0	—	—	82	90,1	9	9,9
1876	73	72	98,6	1	1,4	66	90,4	6	8,2
1877	85	83	97,6	2	2,4	76	89,4	7	8,2
1878	51	51	100,0	—	—	47	92,2	4	7,8
1879	62	59	95,2	3	4,8	55	88,7	4	6,5
1880	76	74	97,4	2	2,6	72	94,8	2	2,6
TOTAL de 1866—1er janv. 81	948	922	97,26	26	2,74	862	90,93	60	6,33

(1) *Die Staarextraction der ophthalm.* Klinik in Zurich 1870-1880 von Carl von Muralt. Zurich, 1881.

CLINIQUE DE PARIS (de Wecker) (1)

EXTRACTION AVEC IRIDECTOMIE

(Voy. fig. 215, p. 1029).

ANNÉE.	NOMBRE des yeux opérés.	SEXE.	RÉSULTAT satisfaisant.	Espérance de la vue par une opération secondaire.	Non-espérance de la vue par une opération secondaire.	PROPORTION Succès.	PROPORTION Insuccès.
1875	64	32 Hommes mmes 32	29 29	2 3 } 5	1 0 } 1	90,62 7,81	1,56
1876	122	47 75	46 74	1 1 } 2	0 0 } 0	98,36 1,64	0,00
1877	201	94 107	88 104	5 2 } 7	1 1 } 2	95,52 3,43	0,99
1878	248	122 126	116 120	6 6 } 12	0 0 } 0	95,16 4,8	0,00
1879	247	140 107	132 103	7 3 } 10	1 1 } 2	91,09 4,05	0,80
1880	237	128 109	127 106	1 3 } 4	0 0 } 0	98,31 1,7	0,00
1881	261	129 132	119 131	7 1 } 8	3 0 } 3	95,8 3,06	1,15
1882	269	130 139	123 136	7 2 } 9	0 1 } 1	96,28 3,34	0,37
1883	273	154 119	149 115	4 3 } 7	1 1 } 2	96,7 2,56	0,73
1884	217	113 104	106 100	3 4 } 7	4 0 } 4	94,93 3,22	1,84
1885 3 trimestres.	61	35 26	34 22	0 3 } 3	1 1 } 2	91,80 5	3,28
TOTAL	2200	1124 1076	1069 1040	43 31 } 74	12 5 } 17	95,9 3,4	0,77

(1) Tableau dressé par le docteur Esmerian.

CLINIQUE DE PARIS (de Wecker) (1)

EXTRACTION SANS IRIDECTOMIE

(Voy. fig. 215 et 216, p. 1029).

ANNÉE.	NOMBRE des yeux opérés	SEXE.	RÉSULTAT satisfaisant.	Espérance de la vue par une opération secondaire.	Non-espérance de la vue par une opération secondaire.	PROPORTION Succès.	PROPORTION Insuccès.
1875	158	75 Hommes Femmes 83	68 78	7 5 } 12	0 0 } 0	92,40	0,00
						7,[illegible]	
1876	96	58 38	52 35	5 3 } 8	1 0 } 1	90,62	1,04
						8,33	
1877	25	12 13	11 12	0 0 } 0	1 1 } 2	92,00	8,00
						0.00	
1884	47	25 22	24 20	1 2 } 3	0 0 } 0	93,60	0,00
						6,4	
1885 3 trimestres.	158	82 76	81 70	1 5 } 6	0 1 } 1	95,63	0,63
						3,8	
TOTAL	484	252 232	236 215	14 15 } 29	2 2 } 4	93,18	0,82
						6	

EXTRACTION LINÉAIRE SIMPLE.

ANNÉE.	NOMBRE des yeux opérés	SEXE	RÉSULTATS satisfaisants.	Espérance de la vue par une opération secondaire.	Non-espérance de la vue par une opération secondaire.	PROPORTION Succès.	PROPORTION Insuccès.
1875	4	0 Hommes Femmes 4	0 4				
1876	4	2 2	2 2				
1877	5	3 2	3 2				
1878	6	1 5	1 5				
1879	3	3 0	3 0				
1880	2	1 1	1 1				
1881	4	3 1	3 1				
1882	3	1 2	1 2				
1883	1	1 0	1 0				
1884	6	3 3	3 3				
1885 3 trimestres.	4	3 1	3 1				
TOTAL	42	21 21	21 21				

(1) Tableaux dressés par le docteur Esmerian.

BIBLIOGRAPHIE

1700. De la Hire. Phil. Tract. de cataracta. Parisiis, in-8.
1701. Schacher (P.-G.). Diss. de cataracta. Lipsiæ, in-8.
1706. Brisseau. Nouvelles observations sur la cataracte. Tournay, in-8.
1707. Maitrejean (Antoine). Traité des maladies des yeux. Paris, in-8.
1708. Saint-Yves. Histoire de l'Académie des sciences, p. 501.
1709. Brisseau. Traité de la cataracte et du glaucome. Paris, in-8.
1711. Lusardi. Dissertation sur l'opacité du cristallin et sur l'opération de la cataracte. Gand, in-8.
1712. Stephan. Diss. de lente cristallina ocul. hum. Lipsiæ, in-8.
— Heister. De cataracta in lente crystallina. Altorf, in-8.
— — De cataracta et de mira paralysi (*Ephemer. act. nat. cur. cent.*, 1 et 2).
1713. Gakenholz (A. Chr.). Diss. de visione per cataractam impedita. Helmst.
— Heister (L.). Tract. de cataracta, glaucomate et amaurosi. Altorf.
1714. Woolhouse (J.-Th.). Epistola inter additamenta Maitre Jeanie. Leidae.
1715. Heister. De cataracta quadam rara et singulari in dissertato oculo observata (*Ephem. Ac. nat. cur. cent.*, 4 et 5).
— Le Cerf (Ch.). Probestücke in Augenkrankheiten des Herrn Woolhouse. Iena, in-8.
— Vatir (Ch.). Diss. de suffusione oculorum. Wittetergue.
1717. Heister. Apologia systematis sui de catar. glaucom. et amaurosi contra objectiones Woolhousis et varisiensis medicorum. Lipsiae, in-8.
— Woolhouse (J.-Th.). Dissertations savantes et critiques sur la cataracte et le glaucome de plusieurs modernes. Francfort, in-8.
1718. Woolhouse. Observations sur les cataractes membraneuses (*Mémoires de Paris*).
1719. Heisterus (L.) Epistola qua sententiam suam de cataracta a cavillationibus et objectionibus quibusdam defendit atque illustrat. Act. Erudit. Lipsiæ.
1725. Heisterus (L.). Diss. de cataracta. Frivult.
1727. Petit. Dissert. sur une nouvelle méthode de faire l'opération de la cataracte (*Mém. de Lit.*, etc., III, Paris).
1729. Petit. Lettre dans laquelle il démontre que le cristallin est fort près de l'uvée et rapporte de nouvelles preuves qui concernent l'opération de la cataracte. Paris, in-8.
— Woolhouse. Dissertationes ophthalmicæ de cataracta et glaucomate. Francofurti, in-8.
1732. Petit. Réflexions sur ce que M. Hequet a fait imprimer sur les yeux. Paris, in-8.
1736. Taylor. New Treatise on the diseases of the eye. London, in-8.
1748. Daviel (Jacq.). Sur une nouvelle méthode de guérison de la cataracte par l'extraction (*Mémoires de l'Acad. de chir.*, t. II, p. 337).
— La Faye (*Ibid.*, p. 523).

1750. Palucci. Histoire de la cataracte. Paris.
1751. De Vermale. Lettres sur l'extraction du cristallin hors du globe de l'œil, imaginé par M. Daviel. Paris.
1752. Palucci. Méthode d'abattre la cataracte. Paris.
— Sigevart. Dissert. de extractione cataractæ ultro perficienda. Tubingæ.
1754. Daviel (Henri). Ergo cataractæ tutior extractio forficis ope. Parisiis.
1755. Daviel (Jacques). Traduction allemande du travail sur l'extraction de la cataracte. Altenbourg, in-8.
— La Faye. Abhandlung welche die neue Methode der operation des Staares zu machen zu verbessern dient (décrit un nouveau instrument). Altenbourg, in-8.
1757. Tenon. Thèses de cataractes. Paris.
1759. Sabatier. Theses de variis cataractam extrahendi methodis. Parisiis.
1760. Daviel (Jacques). Lettre à M. Hoin (*Mercure de France*).
1761. Ten Haaf. Korte verhandeling uspens de niuwe wyze van de cataracta to geneezen door middet van het cristalline vochtnyt het oog te neemen. Rotterdam.
1762. Demours (P.). Sur une maladie des yeux où l'on indique la véritable cause des accidents qui surviennent à l'opération bien faite de la cataracte par extraction, et l'on propose un moyen pour y remédier (*Journal de médecine*, XIV, p. 49).
1764. Taylor (J.). Lettre à MM. de l'Académie de Chir. sur l'art de rétablir la vue obscurcie par la maladie connue sous le nom de cataracte, où l'on démontre les dangereuses conséquences de l'opération de la cataracte. Paris, in-8.
1766. Jericho. Dissert. sistens modum sectionis in cataracta instituendæ. Traj. ad Rhenum.
— Richter (A.-G.). De variis extrahendi cataractum modis. Gœttingæ, in-8.
1767. Reichenbach. Cautelæ et observationes circa extractionem cataractæ. Tubing.
1768. Le Vacher. De cataracta nova ratione extrahenda (dissert.). Parisiis.
— Richter (A.-G.). Operationes aliquot quibus cataractam extraxit. Gœttingæ, in-8.
1770. Janin (J.). Lettre sur les cataractes à M. Pelletier (*Journ. de méd.*, XIV, p. 371).
1772. Janin. Mémoires et observations sur l'œil, etc. Lyon.
— Van der Steege. De suffusione method. Wenzelii et Contii extrahendi catar. Groningæ.
1773. Richter. Abhandlung von der Ausziehung des grauen Staares. Gœttingen.
1774. Hellmann. Der graue Staar u. dessen Herausnehmung. Magdeburg.
— Pellier de Quenesy. Observations sur l'extraction d'une cataracte singulière (*Journ. de méd.*, XLII, p. 79).
1775. Borthwich. Treatise upon the extraction of the crystalline lens. Edinburgh.
— De Witt. Vergleichung der verschiedenen Methoden den Staar auszuziehen. Giessen.
1779. Wentzel (Fils). Dissert. de extractione cataractæ. Paris.
1781. Demours (Ant.-Pierre). Mémoire sur l'opération de la cataracte. Paris, in-8.
— Morenheim (J.). Abhandelung vom grauen Staar. (*Wienerische Beitraege*, t. I).
— Mursinna. Vom grauen Staar u. dessen Ausziehung (*Med.-chir. Beob.*, Berlin).
1782. Petit. Remarques sur l'opération de la cataracte par extraction (*Mercure de France*, août).
1783. Butter. A new method of extracting the cataract. London.
— Pellier de Quenesy. Recueil de mémoires et d'observations sur les maladies qui attaquent l'œil. Montpellier.
1784. Marchand. Mémoire et observations sur un nouveau moyen de prévenir l'aveuglement qui a pour cause la cataracte. Nîmes, in-8.
1785. Willburg. Betrachtungen über die Operation des Staars. Nürnberg.
1786. Wentzel. Traité de la cataracte. Paris, in-8.
1790. Richter (A.-G.). Anfangsgründe des Wundarzneikunde, t. III, p. 240 (*l'Extraction*). Gœttingen, in-8.
— Rowley. Treatise on 118 principal diseases of the eyes. London.
1791. Beer (Jos. G.). Practische Beobachtungen über den grauen Staar u. die Krankheiten der Hornhaut. Wien.
— Conradi. Bemerkungen über den grauen Staar. Leipzig.

1791. YUNG. Methode den grauen Staar auszuziehen. Marburg.
1792. ASSALINI. Discorso sopra un nuovo stromento per l'estrazione della cataratta. Pavia, in-8.
— CONRADI (G. Chr.). Ein paar Worte über die Diät nach der Operation, insbesondere des grauen Staares (*Salzburger Zeitung*, t. IV, p. 318).
— PEACOCK (H.-B.). Observations on the blindness occasionated by cataracts. Schowing the practicability and superiority of a methode of cure without an operation. London, in-8.
— SIEBOLD (C.-C.). Verschiedene Starroperation Chirurgichtes Tagebuch v. Siebold. Nürnberg, in-8.
— VAN WY. Nieuwe manier van cataract on staarsnyding. Arnheim.
— WARDENBURG. Dissert. de methode catar. extrah. nova. Gottingæ.
1793. BISHOFF. A Treatise on the extraction of the cataract. London.
1795. SANTERELLI. Ricerche per facilitare il cateterismo e l'estrazione della cataratta. Viennæ.
— WARE. An Inquiry into the causes which have most commonly prevented success in the operation of extracting the cataract. London.
1797. ARNEMANN (J.). Einige Bemerkungen der Operation des Staares betreffend (*Arnemann's Magazin*, t. I, p. 340).
— BARTH. Etwas über die Ausziehung des grauen Staares für den geübten Operateur. Wien.
— BEER (G.-J.). Einge praktische Bemerkungen über des Hern doctor Conradi Vorschlag einer einfachen Methode den Staar zustechen (*Arnemann's Magazin*, t. I, p. 284).
— CONRADI. Vorschlag einer emfachen Methode den Staar zustechen (*Arnemann's Magazin*, t. I, p. 61).
— SCHIFFERLI. Abhandlung vom grauen Staar. Jena.
1799. BEER (Jos. G.). Methode den grauen Staar sammt der Capsel auszuziehen, etc. Wien.
— EARLE (James). On account of a new method of operation for the remoral of the opacity in the eye, called cataract. London, in-8.
1801. HIMLY (Ch.). Ist es rathsam die Staaroperation auf beiden Augen zugleich vorzunehmen? (*Ophthalm. Beobacht. u. Unters. Bremen*), t. I, p. 160.
— — Ueber den schwarzen Ring im Unfang des hasten Staares (*Ibid.*, p. 91).
— — Vorfall der Krystallinse ohne aeussere Ursache (*Ibid.*, p. 103).
— — Schwirgkelten bei der Wilburgischen Art den Staar niederzudrücken (*Ibid.*, p. 140).
— — Soll man den Staar nicht operien, so lange der Kranke noch mit dem anderen Auge gut sieht? (*Ibid.*, p. 148).
— — Soll man bei der Staaroperation das andere Auge verbinden (*Ibid.*, p. 154).
— JACOBI. Theor. pract. Gründe gegen die Anwendbarkeit der von Beer vorgeschlagenen Methode den gr. Staar sammt der Kapsel auszuziehen. Wien.
— SCARPA (Antonio). Saggio di osservazione e di esperienze sulle principali malattie degli occhi. Pavia.
— SCHMIDT (Jos.-Ad.). Ueber Nachstaar u. Iritis nach Staaroperationen. Wien.
— — Prüfung der von Beer bekannt gemachten Methode den grauen Staar sammt der Kapsel auszuziehen (*Loder's Journal f. Chir.*, t. III).
— WARDENBURG (J.-C.-A.). Neuigkeiten aus der Staaroperation. Goettingen, in-8.
— WARE (James). Case of a young gentleman, who recovered his sight when seven years of age, after having been deprived of it by cataracts, before he was a year old, with remarks (*Philos. Transact.*).
1802. BEER (G.-J.). Antwort auf Schmidt's Aufsatz in Loder's Journal (*Paradoxien de Mortens*, t. III).
— CARRÉ (P.-L.). Essais sur la cataracte. Paris, in-8.
— SCARPA. Traité pratique des maladies des yeux. Paris.

1802. Siebold. Ein graues Staar der sich von selbst senkte nebst kurzen Bemerkungen über die Depression (*Ophth. Biblioth.*, t. I, p. 137).
1803. Heyw. Practical observationes in surgery. London.
1805. Cooper (Samuel). Critical reflexions on several important practical points relative to the cataract. London.
1806. Buchhorn. Dissert. de keratonyxide. Hallæ.
— Guérin (J.-B.). Dissert. sur l'opération de la cataracte. Paris, in-8.
— Langenbeck (C.-J.-M.). Ueber die Staaroperation (*Biblioth. f. Chir.*, t. I).
— Wardrop. Practical observations on the mode of making the incision of the cornea for the extraction of the cataract (*Edinb. med. and surg. Journ.*, t. V, janv.).
1810. Buchhorn. De keratonyxide nova catar. aliisque oculi morbis med. meth. Magdeburg.
— Santerelli. Della cataratta. Forli, in-8.
— Walther (Th. Fr. v.). Ueber die Kranhesten der Kristallinse und über die Bildung des grauen Staares (Abhandlungen aus dem Gebiete der perakt. Medicin. Landshut, in-8.
1811. Gibson. Practical observations on the formation of an artificial pupil and on the extraction of soft and membranous cataract through a puncture of the cornea. London, 1811, and *the New Engl. Journal of Medicine and Surgery*, t. III, N. I-IV, 1819.
— Langenbeck. Prüfung der Keratonyxis, einer neuen Methode den grauen Staa durch die Hornhout zu recliniren oder zu zerstückeln. Gœttingen.
— — Zur Prüfung der Keratonyxis (*Biblioth. f. Chir.*, t. IV).
— Walther. Die Keratonyxis, eine gefahrlose Methode. Magdeburg.
1812. Jaeger (Fred.). Dissert. de keratonyxidis usu. Wien.
— Montain. Traité de la cataracte. Paris.
1814. Benedict. Monographie des Grauen Staares. Breslau.
1815. Langenbeck. Zur Prüfung der Keratonyxis (*Neue Bibl. f. Chir.*, t. I).
1816. Scarpa. Trattato delle princip. malatt. degli occhi. Pavia.
1817. Adams. A practical Inquiry into the causes of the frequent failure of the operations of depression and of the extraction of the cataract as usually performed. London.
— Beer. Lehre von den Augenkrankheiten, t. II. Wien.
1818. Langenbeck. Beschreibung seines Keratom zur Zerstücklung des Staares (*Neue Bibl. f. Chir.*, t. I).
1819. Fischer. Ueber das Verhältniss der Extraction zur Keratonyxis (*Neue Bibl. für*
— Kirchmayer. Dissert. de cataractæ extrah. methodis. Landish.
Chir.. t. III, Hanovre).
1820. Andreæ (A.). Ueber die Lehre vom grauen Staar u. die Methoden denselben zu operiren (V. *Graefe u. v. Walther's Journ.*, t. I).
— Langenbeck (C.-J.-M.) Ueber die Keratonyxis u. die Operation des granen Staars durch Verziehen der Linse u. Zerstückelung (*Neue Biblioth. für Chir. Ophthalm.*, t. II).
1821. Ammon (A. V.). Ophthalmoparacenteseos historia, etc. Götting.
— Bowen (J.). Practical observations on the removal of every species and variety of cataract by hialonysis or vitrous operation. London, in-8.
— Giorgé. Memoria sopra une nuevo strumento per operare la cataratta e per formare la pupilla artifiziale. Imola, in-8.
— Lachmann. Instrumentorum ad corneæ sectionem in cataractæ extractione perficiendam descriptio historica. Götting.
— Pacini (A.). Diss. de Keratonyxide. Lucca, in-8.
— Travers. Synopsis of the diseases of the eye and their treatment. London.
1823. Catanoso. Osservazioni cliniche sopra l'estrazione della cataratta. Messina.
— Haertelt. Dissert. extractionis cataract. præstantis, etc. Vratis.
— Jaeger (C.). Dissert. exh. fragmenta de extractione cataractæ et experimenta de prolapsu artificiali corporis vitrei. Vind.

1824. Gulrt. Ueber die Resorption der cataractösen Linsen in der vorderen Augenkammer (*Reisinger's Annalen.* Sulzbach).
— Reisinger (Fr.). Eine neue Staarnadel zur Keratonyxis (*Annalen.* Sulzbach, in-8).
1825. Pamard. De la cataracte et de son extraction par un procédé particulier. Paris, in-8.
1826. Grosheim (E. L.). Ueber Jæger's Methode der Staarextraction mittelst des Hornhautschnittes (*V. Graefe u. v. Walther's Journ.*, t. X).
1827. Backhausen (P.). Diss. de regeneratione lentis crystallinae (*Radius script. Opht. Mem.*, t. III).
— Conaud. De la cataracte et de son traitement. Thèse de Paris, in-4.
— Loudon. Short Inquiry into the principal causes of the unsuccessful termination of the extraction by the cornea, with the view of showing the superiority of Dr Jägers knife over the cataract knife of Wenzel and Beer. London.
— Lusardi. Mémoire sur la cataracte congénitale, etc. Paris.
— Parfait-Landrau. Mémoire sur un nouveau procédé à introduire dans l'opération de la cataracte. Paris, in-8.
— Ritterich. Bemerkungen über die Operation des grauen Staares (*Beitr. zur Vervollkomung der Augenheilk.* Leipzig, t. I).
1828. Ammon (A. v.). Ueber die angeborne Cataracta centralis (*Graefe u. v. Walther's Journ. f. Chir. u. Augenh.*, t. IX).
— Appiani. Dissert. de phacohymenitide. Fienni.
— Bancal. Manuel pratique de lithotritie, suivi d'un mémoire sur la cataracte (*Pavia. u. v. Graefe u. v. Walther's Journ.*, t. XXV).
— Seeliger. Uebersicht der verschiedenen Staarausziehungsmethoden, nebst pract. Belegen über die wesentl. Vorzüge des Hornhautschnittes nach oben. Wien.
— Sœmmering (W.). Beobachtungen über die organ. Veränderungen im Auge nach Staaroperationen. Francfort-sur-le-Mein.
1830. Ammon (de). Ueber den krankhaften Consens der Hornhaut, der Kystallinse u. ihrer Kapsel (*Zeitsch. f. d. Ophth.*, t. I, p. 119).
— Beck. Dissert. de cataract. central. Lipsiæ.
— Rosas. Handbuch der Augenheilkunde, t. III. Wien.
1831. Schmidt (J. A.). Von der Cataracta (*V. Ammon's Zeitschr. f. Ophth.*, t. I).
— Schœn. Ueber den Marasmus senilis der Kapsel u. Linse im menschlichen Auge (*Ibid.*).
1832. Ammon (de). Zur pathol. Anatomie der Fossa hyaloidea im menschlichen Auge (*Zeitschr. f. die Ophthalm.*, t. II, p. 338).
— Warnatz. Dissert. de cataracta nigra. Lips.
1833. Ammon (A. de). Die angeborne Cataract in path.-anat., in path. u. in operat. Hinsicht, dans son Journal, t. I. Leipzig.
— Beck. De oculorum mutationibus quæ cataractæ operationem sequuntur, observatio, adnexis, corollariis. Freib.
— Mannon (Th.). Essai sur quelques points de l'histoire de la cataracte. Thèse de Paris, in-4.
1834. Carron du Villards. Recherches pratiques sur les causes qui font échouer l'opération de la cataracte suivant les divers procédés. Paris.
1835. Warnatz. Resorptio cataractæ spontanea (*V. Ammon's Zeitschr. f. Ophthalm.*, t. V).
1836. Comperet. Sur la cataracte. Thèse de Paris.
— Ruete. Verbessertes Verfahren bei der Scleroticonyxis (*Holscher's Ann. f. gesamonte Heilk.*, t. III).
1837. Carron du Villards. Recherches médico-chirurgicales sur l'opération de la cataracte, les moyens de la rendre plus sûre et sur l'inutilité des traitements médicaux pour la guérir sans opération. Paris, in-8, p. 423.
— Sichel. Traité de l'ophthalmie, la cataracte et l'amaurose. Paris, in-8, p. 750.
1838. Beck. Ueber die Entstehung der Cataracta centralis capsularis anterior (*V. Ammon's Monatsschr. f. Augenh. u. Chir.*, II).

1838. Carron du Villards. Du déplacement du cristallin (*Ann. d'Ocul.*, t. I, p. 74).
— Furnari. Du déplacement spontané du cristallin (*Ibid.*, t. I, p. 141).
— Pauli (F.). Ueber den grauen Staar u. die Verkrümmerungen u. eine neue Heilart dieser Krankheit. Stuttg., in-8, p. 439).
— — Sublatio cataractae, eine neue Methode den grauen Staar zu operiren (*V. Ammon's Monatsschrift*, t. I, p. 37).
— Pétrequin. Nouvelles remarques sur l'opération de la cataracte par l'abaissement (*Ann. d'Ocul.*, t. I, p. 157).
— Stœber. Observations de cataractes traumatiques adressées à l'Acad. roy. de méd. de Paris (*Ann. d'Ocul.*, t. III).
1839. Bron. Traitement homœopathique de la cataracte (*Ann. d'Ocul.*, t. II, p. 218).
— — Cataracte lenticulaire guérie par le cannabis sativa (*Ibid.*, p. 181).
— Furnari. Essai sur une nouvelle méthode d'opérer la cataracte. Paris, in-8, p. 16.
— Lombard. Considérations et observations sur la guérison descataractes et des affections de la cornée transparente par une méthode résolutive, etc. Paris, in-8, p. 86.
— M. X. Quelle est l'influence qu'exerce l'opération de la cataracte sur la vie de ceux qui la subissent (*Ann. d'Ocul.*, t. I, p. 57).
— Onsenoort (Van). Déplacement du cristallin, suite d'une lésion remarquable de l'œil (*Ann. d'Ocul.*, t. II, p. 138).
— Pauli. Ein Beitrag zur Lehre von der Reproduction der Linse (*V. Ammon's Monatsschrift*, t. II, p. 84).
1840. Drouot (F.). Nouveau traité des cataractes, causes, symptômes, complications et traitement des altérations du cristallin et de la capsule, sans opérations chirurgicales. Bordeaux, in-8.
— Sichel. Méthode simple et facile de faire des cataractes artificielles (*Ann. d'Ocul.*, t. IV, p. 147).
— Stœber. Observations de cataractes traumatiques (*Ann. d'Ocul.*, t. III).
— Tyrell. A practical work on the diseases of the eye and their treatment medically, topically and by operation. London, in-8, vol. II, p. 566.
1841. Cunier. Cataracte verte (*Ann. d'Ocul.*, t. V, p. 249).
— Dittrich. Dissert. sistens conspectum caractarum in clinica et consignatione ophthalmiatrica operatorum. Prague, in-8.
— Hœring (G.). Ueber die Dislaceratio capsulæ nach Jäger (*Würt. med. Corresp.-Bl.*, n° 8).
— Lerche. Ueber die Heilwirkung des Galvanismus in einigen organischen Augenkrankheiten (cataracte) (*Zeitschr. d. V. f. Heilk. in Preussen*, n° 24).
— Malgaigne. Opinion sur la nature et le siège de la cataracte (*Ann. d'Ocul.*, t. II, p. 62).
— Sichel. De la cataracte glaucomateuse, de l'inutilité et des suites fâcheuses de son opération (*Ann. d'Ocul.*, t. V, p. 232).
— Stromeyer (L.). Das Corectom, ein neues Instrument für die künst. Pupillenbildung u. für die Extraction des angewachsenen Staares (*Allg. Zeitschr. f. Chir.*, n° 22).
1842. Benedict. Einige Bemerkungen über die Aetiologie der Cataracta, etc. Abhandl. aus dem Geb. der Augenh. Breslau, in-8.
— — Ueber die sog. Cat. nigra u. deren Prognos. Ueber Cat. gypsea, über die Behandlung der entstehenden Cataract (*Ibid.*).
— Bernard (P.). Cataracte opérée par la méthode sous-conjonctivale (*Ann. d'Ocul.*, t. VI).
— — Lettre sur la nature et le siège de la cataracte (*Ann. d'Ocul.*, t. X, p. 209).
— Blasius. Nouveau procédé de l'extraction de la cataracte (*Ann. d'Ocul.*, t. IX, p. 34), et Dissert. de cataractæ extractione adjecta nova extrahendi ratione, par van der Porten. Halæ.
— Engel. Untersuchung eines Kapselnachstaares (*Oest. med. Wochenschr.*, n° 9).
— Freund. Die Operation des grauen Staars, wie diese gegenwärtig von England's

vorzüglichsten Augenärzten ausgeführt wird (*Allg. med. Central-Ztg.*, n^es 67, 68, 69, 78 et 79).

1842. GUÉPIN (A.). Note sur la nature et la formation des cataractes (*Ann. d'Ocul.*, t. VI, p. 203).

— HŒRING (G.). Sur le siège et la nature de la cataracte (*Ibid.*, t. VIII, p. 13), et Ueber den Sitz u. die Natur des grauen Staares. Gekrönte Preisschrift. Heilbronn, 1844.

— MACKENZIE (W.). Cataracte lenticulaire, opérée par extraction. Section de la cornée au moyen d'un couteau-aiguille. Remarques sur les couteaux-aiguilles (*Ann. d'Ocul.*, t. X, p. 209).

— PÉTREQUIN (J. E.). Mémoire sur un nouveau procédé pour l'opération de la cataracte par extraction (*Ann. d'Ocul.*, t. VI, p. 193).

— SANSON. Traité de la cataracte. Paris, in-8.

— SERRE (de Montpellier). De l'opération de la cataracte sur un œil, comme moyen de rétablir la vue des deux yeux (*Ibid.*, t. VI, p. 210).

— SICHEL. Études cliniques et anatomiques sur quelques espèces peu connues de la cataracte lenticulaire (*Ann. d'Ocul.*, t. VIII, p. 127).

— STRAUCH. Mittheilungen über den Galvanismus als Mittel gegen den grauen Staar (*V. Walther's u. v. Ammon's Journ.*, t. I, St. 1).

— SZOKALSKI. Réflexions au sujet de la note de M. Guépin sur la nature et le siège de la cataracte (*Ann. d'Ocul.*, t. I), avec réponse de M. Guépin (*Ibid.*).

1843. BARBAROTTA. Guarigione spontanea di catarrata (*Osservatore med.*, n° 5).

— BOLING. Cataracte opérée sur un vieillard de cent dix ans (*American Journal*).

— BOUCHACOURT. Observations sur les concrétions calcaires dans l'œil (Pétrifications de la lentille) (*Ann. d'Ocul.*, t. X, p. 250).

— BOULOGNE (A.). Mémoire sur deux instruments nouveaux, destinés à l'extraction et à l'abaissement de la cataracte. Marseille, in-8.

— DROUOT. Des erreurs des oculistes sur la cataracte, l'amaurose et les traitements opposés à ces affections. Paris, in-8.

— DUVAL (d'Argentan). Considérations générales sur la cataracte (*Ann. d'Ocul.*, t. IX, p. 61).

— FRONMÜLLER. Sonderbare Entstehung einer Cataracte (*V. Walter's u. v. Ammon's Journ.*, t. I, St. 2).

— GERHARDT. Ueber Vorfall der Krystallinse im mensch. Auge (*Heidl. med. Ann.*, t. IX).

— GLUGE. Note sur l'ossification du cristallin (*Ann. d'Ocul.*, p. 226).

— GUÉPIN. Quelle conduite faut-il tenir dans les cataractes étroites, congénitales ou autres? Faut-il, dans l'opération de la cataracte, presser sur l'œil pour faire sortir le cristallin? Réponse à M. le docteur Rigler (*Ann. d'Ocul.*, t. X, p. 291).

— GULZ. Velpeau's Extraction des gr. Staares am rechten Augee (*Oest. med. Wochenschr.*, n° 39).

— IANS. Cataracte opérée avec succès chez une femme aveugle depuis vingt-cinq ans (*Ann. d'Ocul.*, t. X, p. 128).

— MACKENZIE. Cataracte lenticulaire opérée par extraction. Section de la cornée au moyen d'un couteau-aiguille. Remarques sur les couteaux-aiguilles (*Ann. d'Ocul.*, t. X, p. 209).

— MAGNE. De la cataracte noire (*Ann. d'Ocul.*, t. IX, p. 244).

— MAUNOIR. Mémoires sur les causes de non-succès dans l'opération de la cataracte par extraction et des moyens d'y remédier (*Ann. d'Ocul.*, t. II).

— QUADRI. Monographie de la double dépression destinée à détruire la cataracte. Paris.

— RIGLER. Note sur l'anatomie pathologique de la cataracte, à propos de la discussion survenue entre MM. Guépin et Szokolsky (*Ann. d'Ocul.*, t. X, p. 220).

— RUETE. Zur Genese der Cataract u. des Nystagmus (*V. Walther's u. v. Ammon's Journ.*, t. II, St. 4).

— SICHEL (J.). Études cliniques et anatomiques sur quelques espèces peu connues de cataracte lenticulaire (*Ann. d'Ocul.*, t. VIII, p. 169).

1843. STAFFORD. Cataracte congénitale opérée chez un sujet de vingt-trois ans (*Ann d'Ocul.*, t. X, p. 143).

— TAVIGNOT. Mémoires sur les cataractes secondaires. Paris.

— VALENTIN. Microscop. Untersuchungen zweier wiederzeugter Krystallinsen des Auges (*Henle u. Pfeufer's Zeitschr. f. rat. Med.*, t. I).

— VALLIN. Le succès de toute opération chir. dépend autant des soins qui la précèdent et de ceux qui la suivent que de l'opération elle-même; application de ce principe à la guérison de la cataracte. Paris.

1844. ABREU. Cristallin remonté et passé dans la chambre antérieure, vingt-deux mois après la dépression de la cataracte (*Ann. d'Ocul.*, t. XII, p. 36).

— — Diss. sur un nouveau procédé pour la reclinaison-dépression de la cataracte et sur les résultats obtenus dans cette opération à l'Institut ophthalmique de Bruxelles (*Ibid.*, p. 53).

— BERARD. De l'opération de la cataracte faite sur un œil sain, sans attendre que la cataracte soit formée dans l'œil opposé (*Ann. d'Ocul.*, t. XI, p. 179).

— BLASIUS. Sur une nouvelle modification apportée au couteau-aiguille pour l'extraction de la cataracte (*Ann. d'Ocul.*, t. XI, p. 135).

— DUESING. Das Krystallinsensystem des menschl. Auges in phys. u. path. Hinsicht. Berlin.

— DUVAL (d'Argentan). De la cataracte secondaire (*Ann. d'Ocul.*, t. XI, p. 5).

— FISCHER. Éclaircissement sur la relation qu'a faite Cheselden au sujet d'un jeune aveugle de quatorze ans qu'il opéra il y a près de cent vingt ans (*Ann. d'Ocul.*, t. XXX, p. 114, d'après Bericht über die Verhand. der naturf. Gesellsch. zu Basel., 1844, t. II, p. 111).

— FLECHLES. Heilung einer Cataract durch die Karlsbader Heilquellen (*Hufeland's Journ.*, mars).

— GRAND-BOULOGNE (A. de). Mémoire sur deux instruments nouveaux pour l'extraction de la cataracte (*Ann. d'Ocul.*, t. XI, p. 135).

— GUÉPIN (A.). De la réfraction de la lumière dans l'œil après l'opération de la cataracte par extraction (*Ann. d'Ocul.*, t. XI, p. 12).

— GUTHRIE (Ch. G.). Observations cliniques sur la cataracte (*Med. Times*, oct. et déc.).

— HÖRNIG (G.). Ueber den Sitz u. die Natur des grauen Staares. Eine von der Redaction der *Annales d'Oculistique* gekrönte Preisschrift. Heilbronn, in-8.

— JAEGER (Ed.). Inaug. Diss. Ueber die Behandlung des grauen Staares in der ophthalm. Klinik der Josephs-Academie. Wien.

— LUSARDI père. Réponse à cette question : Quelle est l'influence qu'exerce l'opération de la cataracte sur la vue de ceux qui la subissent? (*Ann. d'Ocul.*, t. XI, p. 145).

— MIRAULT (d'Angers). Sur la cataracte secondaire (*Ann. d'Ocul.*, t. II, p. 73).

— PAMARD. De la cataracte et de son extraction par un procédé particulier (*Ann. d'Ocul.*, t. XII, p. 149).

— SCOTT. Cataract and its treatment comprising an easy method of dividing the cornea for its extraction, etc. London (*British and foreign med. Review*, avril).

— SICHEL. Observations et considérations supplémentaires sur le glaucome et la cataracte glaucomateuse (*Ann. d'Ocul.*, t. XI, p. 157).

— — Cas rare d'ossification de la capsule cristalline dans une cataracte traumatique (*Ibid.*, p. 223).

— SILANUS. Observation d'iridérémie congénitale, compliquée de cataracte (*Ann. d'Ocul.*, t. XII, p. 43).

— SZOKOLSKI. Opération de la cataracte sur un vieillard de cent trois ans (*Ibid.*, p. 272).

— TEXTOR. De l'opération de la cataracte par kératonyxie (*Ann. d'Ocul.*, t. XI, p. 212).

— TURNBULL. Nouveau traitement de la cataracte et de quelques autres maladies des yeux, sans opérations chirurgicales; traduit de l'anglais par Lusardi père et Paul Bérard. Paris, in-8.

1845. ARLT. Zur Nosogenie des Cataract. caps. cent. anterior. u. der Catarast. pyramidalis (*Oest. med. Wochenschr.*, nos 10 et 11).

— CHRISTIAEN. De l'extraction spontanée du cristallin et de sa capsule (*Ann. d'Ocul.*, t. XIII, p. 181).

— DESMARRES. De la cataracte pigmenteuse ou uvéenne et de son diagnostic différentiel (*Journal de chirurgie* de Malgaigne, et *Annal. d'Ocul.*, t. XIII, p. 132).

— DUBOIS (de Neuchâtel). Opération de cataracte datant de quarante-quatre ans, suivie de rétablissement de la vue (*Gaz. méd.* et *Ann. d'Ocul.*, t. XIV, p. 229).

— FRERICHS. Path.-anat. u. chem. Untersuchungen über Linsenstaare (*Hann. Ann.*, nov. et déc.).

— FURNARI. De la prétendue influence des climats sur la production de la cataracte, etc. (*Ann. d'Ocul.*, t. XIII, p. 158).

— GEROLD. Ueber Cataracta natatilis u. liq. Morgagni (*Zeitschr. d. V. f. Heilk. in Preus.* et *Ann. d'Ocul.*, t. XIV, p. 145).

— GUTHRIE. On cataract and its appropriate treatment by the operation adapted for each peculiar case. London.

— ROUX. Généralités sur les deux procédés d'opération de la cataracte (*Ann. d'Ocul.*, t. XIV, p. 177).

— SERRE (de Montpellier). Opération de la cataracte selon la méthode par déplacement, faite avec succès, après soixante ans de cécité (*Ann. d'Ocul.*, t. XIV, p. 224).

— SICHEL. Études cliniques sur l'opération de la cataracte (*Gaz. des hôp.* et *Ann. d'Ocul.*, t. XIV, p. 75).

— — Considérations pratiques sur l'extraction des corps étrangers implantés dans le cristallin (*Ann. d'Ocul.*, t. XIII, p. 93).

— STRICKER. Die Krankheiten des Linsensystems nach phys. Grundsätzen. Francf.-sur-le-Mein.

— TAVIGNOT. Abaissement en masse du cristallin et de sa capsule (*Ann. d'Ocul.*, t. XIV, p. 33).

1846. ANDREAE. Grundriss der gesammten Heilkunde. Cataract. litteratur. Leipzig, t. I, p. 99-118.

— BARTHES. De la cataracte (*La Clinique de Montpellier*, fév. et août).

— FRANCE (J.). Cas d'ossification et de déplacement de la lentille cristalline (*Gaz. méd.*, n° 4, et *Ann d'Ocul.*, t. XV, p. 38).

— FRONNMÜLLER. Wiedererzeugung der Krystallinse (*v. Walther's u. v. Ammon's Journ*, t. VI, H. 2).

— GÉROLD. Elementa photometri ad curam cataractæ secund. adhibendi, etc. Magdebourg.

— GERSTER. Réascension d'une cataracte déprimée (*Med. Corresp. Bl.*).

— GOSSELIN. Recherches sur l'abaissement de la cataracte (*Arch. gén. de méd.*, janv. et fév.).

— GUÉPIN. Notes sur l'opération de la cataracte suivie de phénomènes remarquables (*Ann. d'Ocul.*, t. XIX, p. 116).

— GUERNEIRO. Compte rendu de la Clinique ophth. de M. Ansiaux pour l'année 1845; opérations (*Bull. de thérap.* et *Ann. d'Ocul.*, t. XX, p. 76).

— LAUGIER. Nouvel essai de l'opération de la cataracte par aspiration ou succion (*Ann. d'Ocul.*, t. XX, p. 28).

— LEUW (de). Versteinerung der Linse u. ihrer Kapsel (*Ztg. des V. f. Heilk. in Preussen*, n° 36).

— MALGAIGNE. Des diverses espèces de cataracte (*Ann. d'Ocul.*, t. XX, p. 234).

— MELIORI. Cataracta centralis capsularis als Bildungsfehler mit auffallender Kleinhei des Auges u. aller seiner Theile (*Oest. med. Wochenschr.*, n° 12).

— MIGUEL. Cristallin passé dans la chambre antérieure depuis un an. Emploi de la pommade de Gondret. Résorption (*Bull. de thérap.* et *Ann. d'Ocul.*. t. XV, p. 125).

— NÉLATON. Déplacement traumatique du cristallin (*Gaz. des hôp.*, n° 32).

— RAU (W.). Ueber die Behandlung des grauen Staars durch pharmaceutische Mittet (*V. Walther's u. v. Ammon's Journ.*, t. VIII, H. 3).

1846. Retius. Du galvanisme comme moyen de traitement de la cataracte (*Ann. d'Ocul.*, t. XIX, p. 3).

— Royer. Entraînement des parties antérieures du corps vitré pendant l'opération de la cataracte par abaissement (*Ibid.*, t. XX, p. 61, et *Gaz. méd.*).

— Seidel et Kanka. Bericht über die Wiener Augenklinik, etc. (*Oest Jahresb.*, t. LV-LVIII).

— Sichel. Essai préliminaire de statistique des résultats d'opérations de cataracte (*Ann. d'Ocul.*, t. XVI, p. 50).

— — De quelques accidents consécutifs à l'extraction de la cataracte et en particulier de la fonte purulente de la cornée et du globe oculaire; des moyens de prévenir ces accidents (*Bull. de thérap.* et *Ann. d'Ocul.*, t. XV, p. 128).

— — Double extraction de cataracte, suivie de non-succès complet; phthisie de l'œil droit et atrophie imminente de l'œil gauche avec oblitération de la pupille. Iridodialysis pratiquées à trois reprises, chaque fois avec succès immédiat sous le rapport de la manœuvre, non relativement à la vision. Atrophie complète de l'œil un à deux ans après l'opération (*Ann. d'Ocul.*, t. XVI).

— — De la sortie du corps vitré pendant ou après l'opération de la cataracte (*Bull. de thérap.* et *Ann. d'Ocul.*, t. XX, p. 182).

— — Lettre à M. Malgaigne, en réfutation de quelques assertions émises dans l'article qui précède (*Ibid.*, t. XX, p. 242).

— Walther. Kataractologie (*V. Walther's u. v. Ammon's Journ.*, t. V, H. 2).

— Watson. Historical and critical remarks on the operation for the cure of cataract. Edimbourg.

1847. Armati. De l'opération de la cataracte par aspiration. Revendication de priorité en faveur de M. le prof. Pecchioni de Sienne (*Ann. d'Ocul.*, t. XVII, p. 79).

— Behn et Ammon (de). Zur pathol. Anatomie des Prolapsus lentis traum. u. des Hydrops tunicæ Jacobi (*V. Walther's u. v. Ammon's Journ.*, t. VII, H. 2).

— Blanchet. Opération de la cataracte par succion (*Ann. d'Ocul.*, t. XVIII, p. 28).

— Bonnison. Remarques sur l'insuffisance de l'humeur aqueuse qui se manifeste à la suite de l'opération de la cataracte et dans quelques autres cas (*Ann. d'Ocul.*, t. XVII, p. 61 et 108).

— Buhrlen. Bemerkungen über die Cataracta capsularis sec. nach Reclination des Linsenstaars (*Würtemb. Corresp.-Bl.*, n° 19).

— Cunier. Note pour servir à l'histoire de la succion de la cataracte (*Ann. d'Ocul.*, t. XVII, p. 85).

— Guépin (de Nantes). Note sur les résultats comparatifs de l'abaissement et de l'extraction dans l'opération de la cataracte (*Ann. d'Ocul.*, t. XVII, p. 39).

— Hannover. Quelques observations sur la structure du cristallin des mammifères et de l'homme (*Ann. d'Ocul.*, t. XVII, p. 97).

— Heylen. Cataracte lentic. chez une femme de soixante-quatorze ans. Provocation de salivation dans le but de prévenir les accidents inflammatoires. Opération par abaissement. Réussite. Réflexions (*Ann. d'Ocul.*, t. XVII, p. 115).

— — Nouvelles observations tendant à prouver l'efficacité de la salivation mercurielle, comme moyen de prévenir l'inflammation consécutive à l'opération de la cataracte (*Ann. d'Ocul.*, t. XVIII, p. 127).

— Lagoguey. Du traitement des cataractes laiteuses par succion (*Gaz. méd. de Paris*, n° 47).

— Laugier. Nouvelle méthode d'opérer la cataracte ou méthode par aspiration (*Ann. d'Ocul.*, t. XVIII, p. 29).

— Magne. Note sur un couteau-aiguille, nouvel instrument pour l'opération de la cataracte (*Ibid.*, p. 111).

— — De la valeur de l'opération de la cataracte par aspiration (*Ibid.*, p. 38).

— — Cataracte capsulaire ossifiée, passée dans la chambre antérieure. Extraction (*Ibid.*, p. 271).

— Malfati. Neue Heilversuche; gelungene Vertilgung des grauen Staares durch eine excessive Heilmethode. Wien, in-8.

— Prichard. De la cataracte des jeunes gens (*Prov. Journ.*, n° 20).

1847. Rivaud-Landrau. Compte rendu de la Clinique à Lyon pendant l'année 1846 (*Ann. d'Ocul.*, t. XVIII, p. 3).
— Sichel. Recherches historiques sur l'opération par succion (*Ibid.*, p. 104).
— — De la délocation et de l'abaissement spontanés du cristallin (*Ibid.*, p. 127).
— Stricker. Staar oder Starr (*V. Walther's u. v. Ammon's Journ.*, t. VI).
— Velpeau. Emploi de la belladone après l'opération de la cataracte (*Ann. d'Ocul.*, t. XVIII, p. 279).

1848. A. G. Opération de la cataracte sur un œil sain, attendu que l'autre œil s'est affecté (*Ann. d'Ocul.*, t. XIV, p. 34).
— Cooper (W.). Remarques sur l'extraction de la cataracte (*Prov. Journ.*, juin).
— Debron. Note sur le passage du cristallin dans la chambre antérieure pendant l'opération de la cataracte par abaissement (*Ann. d'Ocul.*, t. XIV, p. 32).
— Dubois. Opération de la cataracte datant de quarante-quatre ans, suivie de rétablissement de la vue (*Ann. d'Ocul.*, t. XIV, p. 229).
— Duval. Quelques réflexions sur les premières impressions d'un aveugle-né, rendu clair-voyant, suivies de considérations sommaires sur la manière d'opérer la cataracte de naissance de différents âges (*Ann. d'Ocul.*, t. XIII, p. 97 et 241).
— Heifelder. De l'influence de la commotion de l'œil (*Ann. d'Ocul.*, t. XIII, p. 15).
— Hervey de Phégous. De l'opération de la cataracte par élévation (*Ann. d'Ocul.*, t. XII, p. 37).
— Marcus. Ueber die Nachbehaudlung bei Staaroperationen (*Casper's Wochenschr.*, n° 49).
— Neil. On the cure of cataracte with a pract. summary of the best modes of operating. London, in-8, p. 224.
— Ogis. Cat. monoc. avec strabisme interne de l'œil ; opération heureuse. Guérison (*Ann. d'Ocul.*, t. XIV, p. 134).
— — Cataracte congénitale de l'œil chez une femme de quarante et un ans, ayant perdu l'œil gauche depuis un an ; opération suivie de succès (*Ibid.*, p. 226).
— Pamard. Mémoires de chirurgie pratique, comprenant la cataracte, etc. (*Ann. d'Ocul.*, t. XIII, p. 835).
— Rau. Ueber die Behandlung des granen Staares durch pharm. Mittel (*V. Walther's u. v. Ammon's Journ.*, t. VIII, H. 3).
— Rivaud-Landrau. De la kystitomie postérieure, ou déchirement de la cristalloïde post. après l'opération de la cataracte par extraction, comme moyen d'éviter la formation des cataractes capsulaires consécutives (*Ann. d'Ocul.*, t. XIX, p. 54).
— Serre. Opération de cataracte selon la méthode par déplacement, faite avec succès après soixante ans de cécité (*Ibid.*, p. 234).
— — Des principes rationnels et des limites de la curabilité des cataractes sans opération (*Ibid.*, p. 75).
— Tavignot. Abaissement en masse du cristallin et de la capsule (*Ibid.*, p. 33).
— — Note sur les cataractes anciennes (*Gaz. méd. de Paris*).
— Vinella. Unification de la capsule du cristallin (*Ann. d'Ocul.*, t. XIV, p. 129).
— Vogel. Examen microscopique d'un cristallin opaque. (*Ibid.*, p. 29).

1849. Bayard. De la maturité des cataractes et des cataractes secondaires (*Gaz. des hôp.*, n°s 87 et 115).
— Bowman. Lectures on the parts concerneed in the operations on the eye (*Ann. d'Ocul.*, t. XIX à XXII, d'après l'anglais).
— Boyer (Lucien). De l'entraînement des parties antérieures du corps vitré pendant l'opération de la cataracte par abaissement. Mémoire lu à l'Académie de médecine, 18 juillet 1848. Paris.
— — Lettres en réponse aux observations critiques qui précèdent (*Ann. d'Ocul.*, t. XVII, p. 75).
— Buzzi. Aiguille pour la cataracte laiteuse (*Bolletino delle scienze mediche*, et *Ann. d'Ocul.*, t. XXI, p. 261).

1849. Duval. Coup d'œil sur un mémoire publié par Lucien Boyer sous le titre : De l'entraînement des parties antérieures du corps vitré pendant l'opération de la cataracte par abaissement (*Ann. d'Ocul.*, t. XXII, p. 76).

— Hasner (d'Artha). Collodium als Verbandmittel nach der Staarextraction (*Prager Vierteljahrschr.*, 3).

— Langenbeck (Max). Klinische Beiträge aus dem Gebiete der Chirurgie u. Ophthalmologie. Gœttinge.

— Pauli. Aus der Praxis u. vom Schreibtische (*Med. Corresp.-Bl. bay. Aerzte*, n° 42).

— Prichard. Manque congénital du cristallin (*Prov. Journ.*, n° 8).

— Sauveur. Statistique des sourds-muets et des aveugles de la Belgique (*Ann. d'Occul.*, t. XXII, p. 86).

— Tavignot. De l'hydropisie de la capsule du cristallin (*Ibid.*, p. 97).

— Trichenetti. Observations sur les premières impressions visuelles perçues par deux aveugles de naissance après l'opération de la cataracte (*Ibid.*, p. 76).

— Werdmüller. Einige kurze Bemerkungen über die Natur u. Entstehungsweise des aquirirten grauen Staars (*Schweiz. Cent.-Zeitschr.*, V, 1).

1850. Alquié. Tentative de guérison de cataracte sans opération (*Rev. thérap. de méd.* et *Ann. d'Ocul.*, t. XXIII, p. 177).

— Barrier. Quelques faits intéressants de clinique ophthalmologique (luxation du cristallin) (*Ann. d'Ocul.*, t. XXIV, p. 83).

— Beauclair. Recherches et expériences sur la cataracte noire et sur son diagnostic (*Ann. d'Ocul.*, t. XXIII, p. 130).

— Brodhust. On the crystalline lens and cataract. London.

— Bührig. Ueber die Operation der Cataracta (*Deutsche Klin.*, n° 38).

— Cornaz (E.). Quelques observations d'abnormités congénitales des yeux (*Ann. d'Ocul.*, t. XXIII, p. 47).

— Desmarres. Opération de la cataracte et de la pupille artificielle dans un cas de microphthalmus double (*Gaz. des hôp.*, n° 4).

— Dieterich (v.). Operation der mit dem ganzen Umfange der Iris verwachsenen Cataracta durch centrale Durchbobrung (*Med. Ztg. Russl.*, n° 20).

— — Operation mit der Iris verwachsener Cataract (*Med. Zeitg. Russland.*, n° 20).

— Dyer (Sam.). Cataracte héréditaire (*Prov. Journ.*, n° 4).

— Fronmüller. Beobachtungen aus dem Gebiete der Augenheilkunde. Fürth.

— Gosselin. Déplacement subit de capsules demeurées dans le champ de la vision lors de l'abaissement de cataractes (*Arch. gén. de méd.*, juin).

— Jünken. Ueber Staaroperationen. *Deutsche Klinik*, n° 8, et *Ann. d'Ocul.*, t. XXV, p. 188.

— Nélaton. Parallèle des divers modes opératoires dans le traitement de la cataracte (Thèse de concours, 7 fév. Paris).

— Petrequin. Recherches sur la cataracte noire et sur son diagnostic différentiel (*Ann. d'Ocul.*, t. XXIII, p. 172).

— Pilz. Zur Pathologie des Krystallinsensystems des menschl. Auges nebst pract. Bemerkungen über Staaroperationen (*Präger med. Vierteljahrschrift*, Jahrg. VII).

— Prichard. Absence congénitale du cristallin (*Ann. d'Ocul.*, t. XXIII, p. 179).

— Rivaud-Landrau. Cataracte capsulo-lenticulaire produite par la foudre (*Union médicale*).

— — De la luxation et des déplacements du cristallin par une cause traumatique (*Ann. d'Ocul.*, t. XXIV, p. 74).

— Walton. Cataracte capsulaire (*Med. Times*, janv.).

— Wilde. Ciseaux pour enlever la cristalloïde opaque et des fausses membranes (*Med. Times*, déc.).

1851. Ammon (v.). Ophthalm. Skizzen, Verdunkluagen des Orbiculus capsulo-ciliaris (*Deutsche Klinik*, n° 45).

— Ansiaux. Clinique du dispensaire ophthalm. de Liège pendant l'année 1850. Cataractes, cataractes secondaires, emploi du serretelle de Desmares; cataractes congénitales; cataractes traumatiques; cristallin pierreux (*Ann. d'Ocul.*, t. XXV, p. 63).

— Balfour (C. W.). De la luxation spontanée du cristallin (*Med. Times*, mars).

— Brodhurst. On the crystalline lens and cataract. London.

— Courserant. De la prééminence de l'extraction sur l'abaissement de la cataracte. Avantage de la kératotomie supérieure (*Ann. d'Ocul.*, t. XXVI, p. 160).

— Follin. Examen d'un œil opéré de la cataracte par extraction, quinze ans avant la mort du malade (*Ann. d'Ocul.*, t. XXV, p. 1451).

— Gerhard. Peut-on prévenir la formation d'une cataracte secondaire dans l'opération par sclèroticonyxie (*Ann. d'Ocul.*, t. XXV, p. 1851).

— Gibon (H.). On the cataracte (*Philadelph. Lancet*, n° 1).

— Hasner (d'A.). Ueber Aetiologie der Cataract (*Prag. Vierteljahrschr.*, Jg. VIII).

— — Ueber das ânat. Verhältniss der Linsenkapsel zum Glaskörper (*Deutsche Klinik*, n° 12).

— Jacob. De la cataracte (*Dubl. med. Press*, juill. et août).

— Jaeger (E.). Neuer Ophthalmostat. (*Wien., Zeitschr.*, n° 6).

— Larrey. Luxation du cristallin demeuré transparent (*Ann. d'Ocul.*, t. XXV, p. 76).

— Lebert. Anatomie, pathologie et curabilité de la cataracte (*Un. méd.* et *Ann. d'Ocul.*, t. XXVI, p. 192).

— Magne. Synchysis et cataracte pierreuse (*Un. méd.*, n° 129).

— Nélaton. Extraction de la cataracte par la kératotomie supérieure (*Gaz. des hôp.* et *Ann. d'Ocul.*, t. XXV, p. 201).

— Rivaud-Landrau. Cataracte pierreuse luxée dans la chambre antérieure (*Gaz. des Hôp.*, n° 118).

— Robert. Lésions traumatiques du cristallin et de sa capsule (*Ann. d'Ocul.*, t. XXV, p. 201).

— Ullmann. Aeusserst spät eingetretene Aufsaugung der Theile einer durch Staaroperation zerthückelten Linse (*Med. Zeitschr.*, II, n° 44).

— White-Cooper. Opération de cataracte pratiquée à un ours (*Med. Times* et *Ann. d'Ocul.*, t. XXV, p. 86).

1852. Ammon (de). Extravasation sanguine dans la capsule cristalline. Note pour servir à l'histoire de l'hémophthalmie interne et surtout des vaisseaux de nouvelle formation dans les extravasations sanguines (*Ann. d'Ocul.*, t. XXVII, p. 39).

— — (v.). Zur Genesis der Cataracta centralis pyramidalis nach Sectionsresultaten (*Deutsche Klinik*, n° 9).

— Appia. Notice sur soixante-huit opérations de cataracte (*Ann. d'Ocul.*, t. XXVII, p. 105, extr. des *Schweiz. Zeitschr.*, 1852, p. 505).

— Blot. Anatomie path. de la cataracte noire (*Gaz. méd. de Paris*, n° 26).

— Bowmann. Discission à l'aide de deux aiguilles à la fois (*Med. Times and Gaz.*, oct., et *Ann. d'Ocul.*, t. XXIX, p. 293, 1853).

— Chadwick. Luxation du cristallin sous la conjonctive (*Lancet*, avril).

— Charrière. Aiguille-pince pour l'opération de la cataracte. Réclamation (*Ann. d'Ocul.*, t. XXVIII, p. 207).

— Chassaignac. Nouveau procédé pour maintenir la glace en contact avec l'œil comme moyen de prévenir ou de combattre les inflammations des lèvres, particulièrement à la suite des opérations de cataracte (*Ann. d'Ocul.*, t. XXVII, p. 66).

— Compérat. Luxation spontanée du cristallin transparent dans la chambre antérieure. Extraction, guérison (*Un. méd.*, n° 71).

— Courserant. De la prééminence de l'extraction sur l'abaissement de la cataracte; avantages de la kératotomie supérieure (*Ann. d'Ocul.*, t. XXVIII, p. 107).

— Davaine. Examen microsc. de deux cataractes lenticulaires (*Gaz. méd. de Paris*, n° 49).

1852. Deval (Ch.). Amaurose consécutive à l'opération de la cataracte (*Bull. de thérap.*, août).
— Deville. Des cataractes congénitales. Exposé de la pratique des chirurgiens anglais et en particulier de White-Cooper (*Ann. d'Ocul.*, t. XXVIII, p. 86).
— Dubreuil. Contusion de l'œil gauche; Hémophthalmie sous-conjonctivale; luxation du cristallin (*Ann. d'Ocul.*, t. XXVIII, p. 211).
— Furnari. Nouvelle invention d'un instrument pour l'opération de la cataracte et de la pupille artificielle (*Ibid.*, p. 144).
— Jobert. Opération de la cataracte; traitement préparatoire (*Ann. d'Ocul.*, t. XXVII, p. 65).
— Kanka. Untersuchungen über den grauen Staar (*Ungar Zeitschr.*, n° 34).
— Larrey (H.). Luxation du cristallin transparent (*Gaz. méd. de Paris* et *Ann. d'Ocul.*, déc. 1851).
— Laugier. Nouvelle aiguille à lance mobile pour l'abaissement de la cataracte. Kératotome caché terminé par une lance mobile articulée pour l'extraction de la cataracte (*Ann. d'Ocul.*, t. XXVIII, p. 113).
— Oppolzer. Cataract. als Complication des Diabetes mell. (*Heller's Arch. f. phys. u. path. Chemie*, n°s 11 et 12).
— Sichel. Sur la pince-tube pour l'extraction scléroticale des cataractes capsulaires et des fausses membranes (*Ann. d'Ocul.*, t. VII, p. 142).
— Stellwag (de Carion). Statistische Beiträge zur Lehre vom Staar, etc. (*Zeitschr. Wiener Aerzte*, avril, mai et juin).
— Tavignot. Faut-il employer les collyres irritants dans les conjonctivites consécutives à l'extraction de la cataracte? (*Ann. d'Ocul.*, t. XXVIII, p. 208).
— Thompson (H.). Cataracte traumatique. Guérison spontanée (*Dubl. med. Presse*, décembre).
— White Cooper. Congenital cataract (*Med. Times and Gaz.*, juil.).
— Wilde. Cataracta Morgagni (*Med. Times and Gaz.*, oct.).
1853. Allesie. Nouveau kystitome (*Ann. d'Ocul.*, t. XXX, p. 230).
— Bechler. De dislocatione lentis cristallini. Lepseæ, in-8.
— Berghem. Cataracte guérie par un traitement médical (*Ann. d'Ocul.*, t. XXXV, p. 189 et *Ann. de la Soc. méd. d'Anvers*, p. 268).
— Bosch. De l'opacité de la capsule cristalline (*Ann. d'Ocul.*, t. XXX, p. 225).
— Burdach. Ueber die Verfettung proteinhaltiger Substanzen (der Cristallinse in der Peritonealhohle lebenter Thiere) (*Arch. de Virchow*, t. VI, p. 103).
— Cauton. Ossification du cristallin et de sa capsule (*Lancet* et *Ann. d'Ocul.*, t. XXIX, p. 51).
— Chassaignac. Cataracte corticale. Extraction, application de la glace, etc. (*Gaz. des hôp.*, 109).
— Desmartis. Cataracte liquide opérée par aspiration, description d'un nouvel aspirateur (*Revue de thérap. du Midi*, n° 9).
— Dingé. Statistique des résultats de l'opération de la cataracte pratiquée d'après les indications rationnelles. Thèse de Paris.
— Dixon. Observations de cataracte liquide de Morgagni (*The Lancet*, n° 9).
— Follin. Recherches avec un nouvel instrument optique, etc. (*Mémoires de la Société de Chirurgie*, t. III, 4).
— — Luxation sous-conjonctivale du cristallin (*Arch. général. de méd.*, p. 218, et *Ann. d'Ocul.*, t. XXXIV, p. 39).
— Gerdy. De l'emploi d'une nouvelle aiguille dans l'abaissement de la cataracte (*Ann. d'Ocul.*, t. XXVIII, p. 218).
— Guépin (de Nantes). Des cataractes de naissance et des opérations qui leur conviennent. (*Ann. d'Ocul.*, t. XXX, p. 75).
— — Connaissons-nous bien les fonctions du cristallin? (*Ann. d'Ocul.*, t. XXIX, p. 147).
— Gros. Du cristallin et de sa capsule (*Ann. d'Ocul.*, t. XXIX, p. 22).
— Herviez. Revue ophthalmologique du service de M. Petrequin, cataracte noire (*Ann. d'Ocul.*, t. XXX, p. 230).

1853. Jacob (A.). De l'opération de la cataracte pratiquée à l'aide d'une fine aiguille à coudre introduite à travers la cornée (*Ann. d'Ocul.*, t. XXIX, p. 172).
— Jenni. Inflammation de la capsule du cristallin (*Gaz. des hôp.*, n° 127).
— Kirk. Dépôts osseux dans la membrane vitreuse et le cristallin (*Monthly Journ.*, nov.)
— Kletzinski. Vergleichung der Zusammensetztung des Krystallinse u. getrockneter Cataracte (*Arch. f. phys. u. pisth. Chimie.* Zeller, p. 256).
— Lopez. Traitement médical de la cataracte par l'iodure de potassium et l'ammoniaque liquide (*El provenir medico* et *Ann. d'Ocul.*, t. XXXV, p. 118).
— Quadri. Intorno all'cornia del iridi consecutiva all estrazione anterior dell cristallino. Milan, in-8.
— Richard (A.). Des diverses espèces de cataracte et de leurs indications thérapeutiques spéciales. Thèse de Paris.
— Sichel. Serretelle pour l'extraction des cataractes capsulaires, etc. (*Ann. d'Ocul.*, t. XXVIII, mai).
— Trechtenbacher. Statistique de l'hôpital ophthalmique de Moscou, 1850-53 (*Ann. d'Ocul.*, t. XXX, p. 129).
— Trexler. Réascension de cataractes opérées à l'aiguille. (*Ann. d'Ocul.*, t. XXX, p. 100).
— Walton (Haynes). Diagnostic des cataractes commençantes chez les personnes âgées (*Med. Times and Gaz.*, oct.).
— White-Cooper. Du changement de la vue comme signe précurseur de la cataracte dure (*Assoc. med. Journ.*, nov.).
1854. Alessi. Luxation du cristallin. Cataracte capsulo-lenticulaire, etc. (*Ann. d'Ophth.*, t. II, p. 99).
— Anagnostakis. Essai sur l'exploration de la rétine (cristallin) au moyen d'un nouvel ophthalmoscope (*Ann. d'Ocul.*, t. XXXI, p. 110).
— Bowman. Leçons sur les parties intéressées dans les opérations qu'on pratique sur l'œil, etc. (*Ann. d'Ocul.*, t. XXXI, p. 7).
— Broca. Mémoire sur la cataracte capsulaire, etc. (*Arch. d'Ophth. de Jamain*, t. II, p. 184).
— Cade (A.). Mémoire pratique sur la cataracte, suivi d'un tableau synoptique des opérations de l'auteur. Montpellier, in-8.
— — De l'opportunité de l'opération de la cataracte monoculaire (*Arch. d'Ophth.*, t. III, p. 50).
— Carton. De l'opération de la cataracte par kératotomie supérieure. Thèse de Paris.
— Cornaz. Recherches statistiques sur la fréquence comparative des couleurs de l'iris (*Ann. d'Ocul.*, t. XXXI, p. 250 et 276).
— Critchett. Cataracte capsulaire congénitale (*Dubl. med. Press.* et *Ann. d'Ocul.*, t. XXXIII, p. 94, 1855).
— — De la cataracte (*Lancet*, juin).
— Deval. De la luxation du cristallin (*Bull. de thérap.*, mai).
— Donders. Cataracte inflammatoire (*Nederl. Lancet*, n° 9).
— Eichmann. Cataracta Morgagniana (*Med. Central-Zeitg.*, n° 77).
— Franchon. Étude sur la cataracte noire (*Ann. d'Ocul.*, t. XXXI, p. 161).
— Game. Cataracte congénit. opérée avec succès sur un homme de cinquante-cinq ans (*Monit. des hôp.*, juin).
— Graefe (A. v.). Ueber Staaroperationen (*Deutsche Klinik*, n°s 1, 2, 4 et 6, et *Arch. f. Ophthalm.*, Bd I, A. 1, p. 323-351).
— — Cataracte mit doppeltem biconvexem Linsenkern (*Ibid.*, p. 323).
— — Extraction einer 60 Iahre reifen Cataract (*Ibid.*, p. 326).
— — Cataracte aus phosphorsaurer Kalkerde bestehend (*Ibid.*, p. 330).
— — Fälle von Cataracta nigra mikroskopische Untersuchung eines solchen (*Ibid.*, p. 333).

1854. Graefe (A. v.). Zwei Fälle von Linsenluxation (*Arch. f. Ophthalm.*, Bd I. A. I, p. 336).
— His. Microsc. Untersuchungen eines weichen Linsenstaares bei Diabetes (*Arch. f. path. Anat.*, t. VI, p. 561).
— Jacob. Description du cristallin et de sa capsule (*Ann. d'Ocul.*, t. XXXII, p. 24)
— Jaeger (E.). Ueber Staar u. Staaroperationen. Wien, in-8.
— Lohmeyer. Beiträge zur Histologie u. Aetiologie der erworbenen Linsenstaare (*Zeitschr. f. rat. Med.*, t. V, H. 1 et 2).
— Oettingen. Observationes quædam de cataractæ operatione extractionis ope instituenda. Diss. inaug. Dorpati.
— Pamard. De l'opération de la cataracte chez les personnes très avancées en âge (*Ann. d'Ocul.*, t. XXXI, p. 224).
— Robin (Ch.). Opacité de la capsule du cristallin constatée sous le microscope (*Arch. d'Ophth.*, t. II, p. 101).
— Saez. Effet fâcheux d'un air humide et froid sur les opérés de cataracte (*Chronic. de los Hospitales Maio* et *Ann. d'Ocul.*, t. XXXV, p. 190).
— Taire. Quelques considérations sur l'opération de la cataracte par extraction (*Arch. d'Ophthalm.*, t. III, p. 111).
— Walton (Haynes). Dégénérescence crétacée du cristallin et de sa capsule dans les yeux qui ont subi une désorganisation, comme cause de douleur et d'irritation, et d'altérations morbides de l'œil sain, qui imitent l'asthénopie et menacent de cécité (*Med. Times and Gaz.*, p. 155).
1855. Ansiaux (J.). Luxation du cristallin sous la conjonctive (*Gaz. des hôp.*, n° 24).
— Arlt. Die Kristallinse u. ihre Kapsel, dans son traité. Prag, in-8.
— Critchett. Opération de cataracte adhérente chez un adulte (*Med.-chir. Transact.*, t. XXXVIII).
— — Cataracte capsulaire congénitale (*Ann. d'Ocul.*, t. XXXIII, p. 94).
— Deval. De la luxation sous-conjonctivale du cristallin (*Bull. de thérap.*, p. 451 et *Ann. d'Ocul.*, t. XXXV, p. 187).
— Doumic. De l'opération de la cataracte par kératotomie supérieure, accidents qui peuvent se présenter, statistique raisonnée, etc. (*Arch. d'Ophth. de Jamain*, t. IV, p. 209).
— — De l'opération de la cataracte par kératotomie supérieure. Thèse de Paris, in-4.
— Faber. Die Behandlung der Cataracta secundaria zu Paris (*Deutsche Klinik*, n° 51).
— France. Luxation du cristallin sous la conjonctive (*Guy's Hosp. Rep.*, 3, Sér. 1).
— Graefe (A. v.). Ueber die lineare Extraction der Linsenstaare, etc. (*Archiv. für Ophthalm.*, t. I, 2, p. 219).
— — Aberration der Augenaxe bei der Fixation bedingt durch Schiefstellung der Linse (*Ibid.*, p. 291).
— — Ein aussergew. Fall von Extraction einer in die vordere Kammer vorgefallenen verkalkten Linse (*Ibid.*, Bd II, A. 1, p. 195).
— — Fälle von spontaner Linsenluxation (*Ibid.*, p. 250).
— — Notiz über Schichtstaar (*Ibid.*, p. 273).
— — Sectionsbefund nach vorausgeg. Reclination (*Ibid.*, p. 273).
— Hayes (J.). Aiguille tranchante pour l'opération de la cataracte (*Americ. Journ.*, juill.).
— Heymann. Classification der Cataracten (*Schmidt's Jahrb.*, t. LXXXV, p. 116).
— Letenneur. Guérison spontanée d'une cataracte traumatique (*Ann. d'Ocul.*, t. XLIII, p. 50. Extrait du compte rendu de la Société médicale de la Loire-Inférieure, p. 1155).
— Magne. Mémoire sur les heureux effets de la glace appliquée immédiatement après l'opération de l'abaissement (*Gaz. méd. de Paris*, n°s 38-45).
— Malgaigne. Sur le siège et les diverses variétés de cataracte (*Rev. méd.-chir.*, janv. et févr.).
— Nélaton. Opération de cataracte, entropion, serre-fines (*Ann. d'Ocul.*, t. XXXV, p. 176).

1855. Quadri. Cataracte traumatique guérie par l'application de la belladone (*Ibid*, t. XXXIV, p. 9).
— Rau. Cataracta nigra u. angeborne Cataracte (*Arch. f. Ophthalm.*, Bd I, A. 2, p. 167-205).
— Richard (Ad.) et Robin (Ch.). De la nature des cataractes capsulaires (*Gaz. hebd.*, n° 38).
— Ritterich. Zur Staaroperation (*Deutsche Klinik*, n° 50).
— Salomon (vose). Dégénérescence graisseuse du cristallin, cas dans lequel de nombreuses opacités, ressemblant à des paillettes d'or, étaient disséminées dans le cristallin (*Assoc. méd. Journ.*, et *Ann. d'Ocul.*, t. XLIII, p. 127).
— Sichel. Mémoire sur la cataracte noire (*Arch. d'Ophth.*, t. IV, p. 31).
— — Cataracte, in Iconographie ophthalmologique.
— Taylor. Corps amylacés dans le cristallin (*Lancet*, p. 242).
— Testelin. Notes sur quelques points de la structure du cristallin et de sa capsule, à l'état normal et à l'état pathologique (*Ann. d'Ocul.*, t. XXXIV, p. 100, et t. XXXV, p. 61).
— Walton (H.). Cataracte noire (*Assoc. Journ.*, déc.).
— — Luxation spontanée du cristallin (*Med. Times and Gaz.*, déc.).
— Warlomont. Quelques mots sur la pratique ophthalmique des chirurgiens de Londres (*De l'extraction de la cataracte*) (*Ann. d'Ocul.*, XXXIV, p. 7).
1856. Critchett (G.). De la facilité de l'extraction de la cataracte dans certains cas de pupille artificielle (*Lancet*, 25 juin, et *Gaz. des hôp.*, n° 115).
— Desmarres et Robin (Ch.). Structure de la cataracte ponctuée (*Gaz. des hôp.*, n° 64).
— Desmarres. Extraction linéaire d'une cataracte traumatique chez un enfant. Guérison en 24 heures (*Ibid.*, n° 76).
— Graefe (A. v.). Wie Kranke, deren eines Auge am Staar operirt ist, sehen, etc. (*Arch. f. Ophthalm.*, Bd II, A. 2, p. 177).
— Hugé. De la cataracte secondaire et de son extraction par la sclérotique. Thèse de Strasbourg.
— Joseph. Bemerkungen über krankhafte Vorgänge an den Augen Cholorakranker. (*Günsb. Zeitschr. f. klin. Med.*, t. VII).
— Mueller (E.). Cataracta nigra (*Arch. für Ophthal.*, Bd II, A. 2, p. 164).
— — Schichtstaar (*Ibid.*, p. 166).
— Peruzzi. Cataracte capsulaire guérie par un traitement mercuriel (*Ann. d'Ocul.*, t. XLIII, p. 35).
— Robin. Anatomie pathologique des cataractes en général (*Arch. d'Ophth.*, t. V).
— Salomon (Vose). Extraction des cataractes traumatiques récentes comme moyen de diagnostic (*Assoc. méd. Journ.*, avril).
— — D'un signe caractéristique des cataractes dures (*Ibid.*, juin).
— Spielmann. De la cataracte. Thèse de Strasbourg.
— Stellwag (v. Carion). Ein Fall von Ektopie der normwidrig kleinen Krystallinse (*Wien. Wochenbl.*, n°s 49 et 50).
— Tavignot. Nouvelle méthode d'opération de la cataracte par débridement (*Bullet. de l'Acad. des Sciences*, 19 mai).
— Wedl. Untersuchung einer getrübten Kristallinse (*Zeitschr. d. Ges. d. Wien. Aerzte*, n° 47).
1858. Castorani. De l'étiologie de la cataracte (*Gaz. des hôp.*, n° 82, et *Gaz. hebd.*, n° 86).
— Cooper (White). Des luxations du cristallin (*Med. Times and Gaz.*, 2 janv.).
— Desmarres. Opération des cataractes capsulo-lenticulaires adhérentes (*Gaz. des hôp.*, n° 106).
— Dixon. Abnormal position of the crystalline lense occuring in for members of the same family (*Ophthalm. Hosp. Rep.*, 1).
— Fenner (C. S.) De la cataracte (*Amer. med.-chir. Rev.*, sept.).

1858. Foerster. Zur pathologischen anatomie der Cataract (*Arch. f. Ophthalm.*, t. III, 2. p. 187).
— Geissler. Zur Lehre vom grauen Staar (*Schmidt's Jahrb.*, t. C, p. 249).
— Graefe (A. v.). Ueber Verkleinerung des Linsensystems und Erhaltung der Transparenz (*Arch. f. Ophthal.*, t. III, 2. p. 876).
— — Ueber die Entstehung des Schichtaars an dislocirten Linsen (*Ibid.*, p. 272).
— — Beobachtungen einer partiellen Dislocation der Linse unter der Conjunctiva durch ein Trauma (*Ibidem*, p. 365).
— — Ueber die Iridectomie bei späterer Verschiebung der Krystallinse (*Arch. f. Ophthalm.*, t. IV, 2, p. 210).
— — Ueber die mit Diabetes millilus vorkommenden Schstörungen (*Ibid.*, p. 230).
— — Verklebung der vorderer Linsenkapsel mit Membrane Decemeti u. Bemerkungen über gewisse Formen von Nachstaar (*Ibid.*, p. 241).
— Hulke. Observations on the growth of the crystaline lens and on the formation of capsular opacities (*Ophth. Hosp. Rep.*, t. I, p. 182).
— Jordan (T. Furneaux). Rapports de la cataracte avec les maladies du cœur (*Brit. Rev.*, avril).
— Kœberlé. De la cataracte pyramidale (*Gaz. de Strasb,*, n° 5).
— Kuenhorn. De cataracta aquæ inopia effecta. Gryphiæ, in-8.
— Kunde. Ueber künstiche Cataract (*Zeitschrift für Wissenschaft. Zoologie*, t. VIII, p. 466).
— Mahieux. Luxation spontanée du cristallin, utilité de l'atropine pour le réduire (*Monit. des hôp.*, avril, et *Bull. de thérap.*, juin).
— Martin. On the operations for cataract among the natives of India (*Ophth. Hosp. Rep.*, I, p. 161).
— Mueller (H.). Ueber die anatomischen Verhältnisse des Kapselstaares (*Arch. f. Ophthalm.*, Bd III, A. 1, p. 55).
— — Ueber den Sitz des Kapselstaares und Mittheilung neuer Fälle (*Verhandl. der phys. med. Ges. zu Würzb.*, t. VIII).
— — Untersuchungen über die Glaslinse des Auges, etc. (*Arch. f. Ophthalm.*, t. III, 2, p. 187).
— Nélaton. Cataracte double (trémulente) (*Un. méd.*, n° 78).
— Prichard. Anatomie, physiologie et maladies de la membrane pupillaire. Étiologie de la cataracte capsulaire centrale, traduit de l'anglais par M. Doumic (*Union méd.*, n°s 126 et 128).
— Salomon(Vose). The reclination of cataract with two needles (*Ophth. Hosp. Rep.* II, p. 218).
— — Cas de cataractes unilatérales, influence de l'opération sur la vision (*Brit. med. Journ.*, 17 avril).
— Sichel et Robin (Ch.). De la cataracte noire (*Gaz. méd. de Paris*, n° 51).
— Streatfield. Cataract first affects the right or left eye (*Ophth. Hosp. Rep.*).
— — Statistics of cataract (*Ophth. Hosp. Rep.*, I).
— — Six cases of cataract in one family (*Ibid.*, p. 104).
— Taylor (R.). De la cataracte suivie de remarques sur l'anatomie et la physiologie du cristallin (*Med. Times and Gaz.*, mai).
— Valenciennes et Frémy. Recherches sur la nature du cristallin dans la série animale (*Bull. de l'Acad. des Sciences*, Paris).
— Valez. Des cataractes artificielles (*Journ. de Brux.*, juin).
— Williams De la cataracte zonulaire (*Amer. med.-chir. Rev.*, sept.).
1859. Arlt. Ueber Cataracta (*Spitalszeitg.*, n° 1).
— Bayard. Traitement de la cataracte par la galvanocaustique (*Gaz. des hôp.*, n° 140).
— Bonafos-Lazermes. De la cataracte (*Journ. de Toulouse*, juill.).
— Caffe. Traitement médical de la cataracte (*Gaz. des hôp.*, n° 8).
— Chassaignac. Résorption de l'iris et du cristallin (*France méd.*, et *Ann. d'Ocul.*, t. XLIII, p. 194).

1859. CONSTADE. Recherches pour servir à l'histoire pathologique de la cataracte et de son traitement. Thèse de Strasbourg.
— DECHAMBRE. De la cataracte diabétique (*Gaz. hebd.*, n° 51).
— DESMARRES. Curette avec cystitome pour l'extraction linéaire de la cataracte (*Gaz. des hôp.*, n° 121).
— FRANCE. The cataract in association with diabetes (*Ophth. Hosp. Rep.*, n° 6, p. 272).
— — On the use of forceps in extraction of cataract (*Ibid.*, n° 7, p. 20).
— GRAEFE (A. de). Ueber die Schstörung bei Diabetie (*Deutsche Klinik*, p. 104).
— GUÉPIN. Traitement médical de la cataracte (*Bull. de thérap.*, févr.).
— HILDIGE (J. H.). Hémorrhagie après l'opération de la cataracte (*Lancet*, 12 sept.).
— HULKE. Rupture of the eyeball with escape of the lens, etc. (*Ophth. Hosp. Rep.* n° 6, p. 292).
— JAEGER (E.). Fall von Katarakt (*Wien Zeitschr.*, n° 31).
— JOSEPH (G.). Dislocation eines kataraktösen Linsensystems in Folge von Einwirkung von Atropin-Einträuflung (*Günzb. Zeitschr.*, n°s 5 et 6).
— LAURENCE (Z.). Luxation traumatique du cristallin (*Med. Times and Gaz.*, 5 mars).
— LOEWENHARDT. Procédé pour l'extraction de la cataracte (*Gaz. hebd.*, n° 7, et *Ann. d'Ocul.*, t. XLIII, p. 194).
— ROBIN (Ch.). De l'anatomie des diverses formes de cataracte (*Bull. de l'Acad.*, XXIV, p. 843).
— ROHRER (J. S.). Cataracte congénitale, opération; guérison (*Am. méd.-chir. Rev.*, janv.).
— VAN DOMMELEN. Guérison médicale de la cataracte (*Nederl. Tijdsch.*, juin).
— WALDHAUER. Cataracta centralis (*Rigaer Beiträge z. Heilk.*, IV, p. 100).
— WALTON. Cataracte; position anormale de l'iris et du cristallin; diabète, opération, succès (*Med. Times and Gaz.*, 12 nov.).
— WEBER (C. O.). Vorfall der Linse u. Einheilung eines Wimperhaares in die vordere Angenkamer (*Med. Cent.-Zeitg.*, n° 5).
— ZEPERNIK. Maletemate de cataracta. Thèse de Dorpat, in-8.
1860. AMMON (de). Acyclitis, irideremia et hemiphakia congenita (*Nova acta Acad. Caes. Leop. Carol.*, t. XXVII, et *Ann. d'Ocul.*, t. XLIII, p. 282).
— BLANC. Questions cliniques relatives à la cataracte (*Gaz. hebd.*, n° 36).
— BUISSON. Histoire d'un aliéné aveugle qui, après avoir subi l'opération de la cataracte, a recouvré à la fois la vue et la raison (*Montpellier méd.*, nov.).
— CORNUTY. De la paracentèse de l'œil. Phlegmon à la suite des opérations de cataracte (*Ann. d'Ocul.*, t. XLIV, p. 92).
— COURSERANT. Cataracte, nouveau procédé d'extraction (*Soc. de méd. prat.*, juin, et *Ann. d'Ocul.*, t. XLIV, p. 246).
— DESMARRES fils. Amblyopie avec signes de nyctalopie par agénésie incomplète du cristallin, observée chez trois frères (*Monit. des sciences méd.*, n° 1138, et *Ann. d'Ocul.*, t. XLV, p. 196).
— — Extraktion voluminöser Kataracten durch den Linearschnitt (*Allg. Wien. med. Zeit.*, n° 27).
— FANO. Luxation sous-conjonctivale du cristallin (*Gaz. des hôp.*, n° 152).
— GOSSELIN. Repos absolu des paupières et du globe de l'œil après l'opération de la cataracte (*Gaz. des hôp.*, n° 165).
— GRAEFFE (A. v.) et SCHWEIGGER. Cataracta traumatica u. chronische Choroïditis durch einen fremden Körper in der Linse bedingt (*Arch. f. Ophthalm.*, Bd VI, p. 134).
— — Ueber die Vorzüge eines von Dr Schuft erfundenen Löffels bei der Linearextraction (*Arch. f. Ophthalm.*, Bd. VI, A. 2, p. 155).
— HESSER. Faserschichtenstaar (*Zeitschr. d. Ges. d. Aerzte zu Wien*, n° 23).
— HOGG (J.). Luxation du cristallin dans la chambre antérieure par suite d'un éternûment prolongé, extraction, guérison (*Lancet*, juin).

1860. Just. Eigenthümlicher Kapselstaar, etc., u. hinterer Polarstaar (*Oest. Zeitschr. f. prakt. Heilk.*, n° 30).
— Küchler (H.). Die Umlegung des grauen Staares durch die Sehnenhaut, ihre Gefahren u. die Mittel denselben vorzubeugen (*Deutsche Klinik*, n°s 31-33).
— Leport. Guide pratique pour bien exécuter, bien réussir et mener à bonne fin l'opération de la cataracte par extraction supérieure. Paris, in-8.
— — Fourche à deux branches pour la fixation de l'œil, dans les opérations de la cataracte par extraction (Paris et Rouen, in-8, et *Ann. d'Ocul.*, t. XLIV, p. 247).
— Mitchell. De la cataracte diabétique, expériences physiologiques (*Gaz. hebd.*, n° 48).
— — On the production of cataract (*Am. Journ. of med. sc.*).
— — Cataractbildung durch Injection von Zuckerlösung ins subsutane Zellgewebe (*Oest. Zeitsch. f. prakt. Heilk.*, n° 39).
— Muller (H.). Nachträge zum Kapselstaar (*Verhandl. der Würzb. phys.-med. Ges.*, t. X).
— Quaglino. Luxation spontanée du cristallin, etc. (*Giorn. d'Opthalm. Ital.*, et *Bull. de thérap.*, avril).
— Richardson. Ueber künstliche Cataraktbildung (*Oest. Zeitzch. f. prakt. Heilk.*, n 45).
— — Synthesis de la cataracte (*Journ. de Physiol.*, oct., p. 615).
— Richet. Œil atteint de cataracte double, dite polaire, développée dans la capsule antérieure et la lentille cristalline, avec rayonnement sur la face postérieure du cristallin (*Gaz. des hôp.*, p. 321, et *Ann. d'Ocul.*, t. XLIV, p. 146).
— Schartow (E.). Historia operation. ad cataractæ lenticularis saccartionem spectantum (*Diss. Gryph.*, in-8).
— Schuft. Die Auslöffelung des Staares. Ein neues Verfahren. Berlin, in-8.
— Sichel. Du céphalostat,' appareil servant à fixer la tête pendant les opérations de cataracte qu'on pratique chez les enfants (*Bull. de thér.*, LIX, p. 14, et *Ann. d'Ocul.*, t. XLIV, p. 149).
— — Extraction de la cataracte (*Gaz. des hôp.*, n°s 20 et 32).
— Squere (W. J.). De la cataracte et de son traitement chirurgical (*Brit. med. Journ.*, septembre 15 et 22).
— Teisser. Luxation du cristallin dans la chambre antérieure à la suite d'une opération (*Rev. de thérap. méd.-chir.*, n° 11).
— Viol. Zuckergehalt des grauen Staares bei Diabetes (*Med. Cent.-Zeitg.*, n° 51).
— Wilson. Dislocation of the lens (*Ophthal. Hosp. Rep.*, n° 13, p. 65).
— Weber (C. O.). Ueber den Bau des Glaskoerpers, etc. (*Arch. de Virchow*, XIX, p. 367).
1861. Cade (Am.). Cataracte congénitale double opérée à l'âge de dix-huit ans (*Bull. de thérap.*, juin).
— Critchett. Pratical observations upon congenital cataract (*Opth. Hosp. Rep.*, n° 14, p. 137, et n° 15, p. 153).
— Demarquay. Kératotomie supérieure, procédé sous-conjonctival, kératotomie supérieure et iridectomie (*Gaz. des hôp.*, n° 53).
— Fano. Sur la sortie prématurée du noyau du cristallin dans la cataracte molle opérée par extraction (*Gaz. des hôp.*, p. 394).
— Ficher. De la luxation spontanée du cristallin (*Arch. gén. de méd.*, janv.).
— France. Observations de cataracte diabétique (*Med. Times and Gaz.*, 9 mars).
— Giraud-Teulon. Des mouvements de décentralisation latérale de l'appareil cristallinien pour satisfaire à l'unité de la vision binoculaire, tant lors de l'intervention des prismes ou des lunettes que dans certains cas pathologiques (*Ann. d'Ocul.*, t. XLV, p. 113).
— Gouriel. Résorption lente et progressive du cristallin, daltonisme ; des diverses méthodes du scléronyxis (*Gaz. des hôp.*, n° 113, et *Ann. d'Ocul.*, t. XLV, p. 166).
— Heddaeus. Partieller Schichstaar (*Arch. f. Ophthalm.*, t. VIII, 1, p. 315).
— Heymann. Spontane Freibeweglichkeit der Linse (*Zeitsch. der Ges. f. Natur- und Heilk.* Dresden).

1861. HULKE. Cases of soft cataract treated by Gibon's operation, with remarks (*Ophth. Hosp. Rep.*, n° 15, p. 339).
— JAEGER (E. v.). Spontane Heilung von Trübungen in der menschl. Linse (*Oest. Zeitsch. f. prakt. Heilk.*, n°s 31 et 32).
— LÉCORCHÉ. De la cataracte diabétique (*Arch. gén. de méd.*, mai).
— MUELLER (E.). Beitrag zur Lehre der spontanen Linsenluxation (*Arch. f. Ophthalm.*, t. VIII, 1, p. 106).
— PAGENSTECHER. Die Verlagerung der Pupille durch Iridodesis (*Arch. f. Ophthalm.*, t. VIII, A. 1, p. 192).
— PEACHY (H. D.). Guérison spontanée d'une cataracte (*Amer. med.-chir. Rev.*, mars, p. 317).
— PRAULT. Operation des grauen Staares bei einem zwölfjährigen Knaben (*Allg. Wiener med. Zeitg.*, n° 37).
— POLAND. On the use of forceps in extraction of cataract. France's method (*Ophth. Hosp. Rep.*, t. III, p. 268).
— QUADRI (A.). Note sur un cas de traitement de la cataracte sans opération (*Ann. d'Ocul.*, t. XLVI, p. 212).
— RITTER. Folgen der Reclination u. Discision (*Arch. f. Ophth.*, t. VIII, p. 1, et *Ann. d'Ocul.*, t. XLV, p. 323).
— RIVAUD-LANDRAU. Statistique d'opérations de cataracte (*Gaz. méd. de Lyon*, p. 450).
— SAEMISCH. Zur Operation der Kataract (*Würzb. med. Zeitschr.*, t. II, p. 272).
— SCHWEIGER. Ueber die Entsthung des Kapselstaars (*Arch. f. Ophthalm.*, t. VIII, 1, p. 227).
— SERRES. Opération modifiée de la cataracte (*Gaz. hebd.*, n° 38).
— SICHEL. Matériaux pour servir à l'étude anatomique de l'ophthalmie périodique et de la cataracte du cheval (*Ann. d'Ocul.*, t. XLVI, p. 11).
— SWAIN. Case of cataract and diabetes (*Ophth. Hosp. Rep.*, t. III, p. 661).
— TEDESCHI. Nouveau procédé pour opérer l'extraction de la cataracte (*Un. méd.*, avril).
— WILDE. Congenital diseases and malformations of the dioptric media (*Dubl. quart. Journ.*, n° 61, févr.).
— ZEHENDER. Die Krankheiten des Linsensystems. Handbuch der Augenheilkunde. Erlangen.
1862. ALESSI. Cause de la cataracte chez les paysans des bords du Don (*Ann. d'Ocul.*, t. XLVII, p. 30).
— — Résultats des opérations de cataracte et relation d'un cas d'extraction dans lequel la pointe du kératome s'est brisée dans la cornée (*Ibid.*, p. 35).
— — Un aveugle-né, sourd-muet, guéri de la cécité congénitale (*Ibid.*, p. 112).
— BROWNE. Observation de cataracte (*Dubl. Journ.*, mai).
— — Cataracte congénitale (*Ibid.*, nov.).
— CHAUSIT (A.). Luxation sous-conjonctivale du cristallin (*Gaz. des hôp.*, n° 101).
— COURSERANT. Incision de l'iris dans la kératotomie supérieure (*Gaz. des hôp.*, n° 132).
— DESORMEAUX. Blessure du cristallin (*Ibid.*).
— GERARDI. Ueber Staaroperationen auf dem Lande (*Wien. med. Halle*, n° 40).
— GRÆFE (A. de). Cystoide Vernarbung bei Iridectomie wegen Glaucom (*Arch. f. Ophthalm.*, t. VIII, 2, p. 263).
— HART (E.). Deux cas de cataracte et extraction par la section inférieure, etc. (*Lancet*, 5 avril, oct. et nov.).
— HULME. Luxation du cristallin, avec transformation cataracteuse chez neuf membres d'une même famille (*Lancet*, 23 déc.).
— JAMAIN (A.). Du broiement de la cataracte (*Gaz. des hôp.*, n° 18).
— LANNE. Pince-aiguille à cataracte (*Gaz. des hôp.*, fév., et *Ann. d'Ocul.*, t. XLVIII, p. 109).
— MEIER (Ignaz). Die Kriebel-Krankheit als Ursache der Staarbildung (*Wien. Wochensch.*, n° 47, 1861, et *Archiv f. Ophthalm.*, t. VIII, A. 2, p. 120).

1862. Mooren. Die verminderten Gefahren einer Hornhautvereiterung bei der Staarextraction. Berlin, in-8.
— Nélaton. Cataracte double, extraction linéaire (*Gaz. des hôp.*, n° 145).
— Rivaud-Landran. Statistiques d'opérations de la cataracte (2317) (*Ann. d'Ocul.*, t. XLVII, p. 35).
— Smith (G.). De l'abaissement de la cataracte aux Indes (*Edinb. med. Journ.*, p. 701, févr.).
— Sperino. Études cliniques sur l'évacuation répétée de l'humeur aqueuse, etc. Turin, in-8.
— Stoeber. Cataracte diabétique, extraction linéaire (*Gaz. de Strasb.*, n°s 5 et 6).
— Swain. Case of cataract and diabetes (*Ophth. Hosp. Rep.*, n° 17, p. 331).
— Tetzer (Max). Ueber Katarakta (*Allg. Wien. med. Zeit.*, n°s 1-4).
— Whalton (H.). Opération pour la résorption de la cataracte dure (*Lancet*, 14 avril).
— — De la discission de la cataracte (*Brit. med. Journ.*, 7 juin).
1863. Becker (F. J. v.). Untersuchungen über den Bau der Linse bei den Menschen u. Wirbelthieren (*Arch. f. Ophthalm.*, t. IX, A. 2, p. 1).
— — (Otto). Frunction der Ciliarfortsätze (*Wien. med. Jahrb.*).
— Bolling A. Pope. A case of lammelar cataract (*Ophth. Hos. Rep.*, n° 18, p. 79).
— Borelli. Nouveau cas de délire nostalgique consécutif à l'opération de la cataracte (*Giorn. d'Ophthalm. Ital.*).
— Bouisson. D'un cas particulier de diabète avec cataracte double (*Montpellier méd.*, janv.).
— Carter (Rob.). Les nouveaux procédés d'extraction de la cataracte (*Med. Times and Gaz.*, 24 oct.).
— Eberhardt. Mémoire sur la cataracte lamellaire. Nantes, in-8, p. 15 (*Gaz. des hôp.*, n° 64).
— Froebelius. Kataractbildung durch vier Generationen einer Familie hindurch (*Petersb. med. Zeitschr.*, n°s 8 et 9).
— Graefe (A. v.). Extraction bei marastischem Auge, umschriebene Suppuration (*Klin. Monatsbl.*, avril, juin).
— — Ueber die Zweckmässigkeit einer breiten Discisionsnadel bei Operation flüssiger Cataracten (*Ibid.*, p. 43).
— — Ueber den Druckverband bei Augenkrankheiten (*Ibid.*, p. 111).
— Hart (E.). Cas d'extraction et de discission de cataracte (*Lancet*, 11, 13 mars, et 16 avril).
— Hays. Remarks on cataract (*Amer. Journ. of. med. sc.*, juillet).
— Hildrige. Sur le traitement de la cataracte par l'évacuation fréquente de l'humeur aqueuse (*Gaz. méd. de Paris*, p. 507).
— Jacobson. Ein neues u. gefahrloses Operationsverfahren zur Heilung des grauen Staares. Berlin, in-8.
— Knapp. Erfolgreiche Pupillenbildung bei einer durch einen Stoss disloc. Linse (*Klin. Monatsbl.*, avril).
— — Beiderseitige Linearextraction eines diabetischen Staares (*Klin. Monatsbl.*, p. 158, et *Ann. d'Ocul.*, t. LI, p. 50).
— Lanne. Délire nerveux à la suite de l'opération de la cataracte (*Gaz. des hôp.*, n° 57).
— Laugier. Luxation du cristallin dans la chambre ant. (*Gaz. des hôp.*, n° 87).
— Laurence. Irrigation après l'extraction de la cataracte (*Brit. med. Journ.*, juillet).
— Magne. Délire après l'opération de la cataracte (*Bullet. de thérap.*, 30 mai).
— Masen. Cataracte traumatique, etc. (*Bull. de la Soc. de méd. de Gand*, mars).
— Mauduy. De l'opération de la cataracte par extraction linéaire. Thèse de Paris.
— Quaglino. Sulla cura medica della cataratta et sugli effecti della parencentesi corneale repetuta, etc. (*Ann. univ. di med.*, Milano, t. CLXXXI).
— Saint-Ildephont. Traitement de la cataracte sans opération (*Revue de thérap.*, n° 15, p. 402).

1863. SCHIRMER. Ueber spontane Luxation durchsichtiger Linsen (*Greifswalder Beitr.*, t. I, p. 77).
— SICHEL. Sur une espèce particulière de délire sénile, qui survient quelquefois après l'extraction de la cataracte (*Union méd.*, janvier).
— WARLOMONT. Cas de mort à la suite d'une opération de la cataracte par discission (*Ann. d'Ocul.*, t. II, p. 239).
— WECKER. Iridesis in einem Fall von doppelter Linsenluxation (*Klin. Monatsbl.*, mars).
1864. ARLT. Verkalkte Linse. Glaskörperblutung (*Klin. Monat.*, p. 364).
— BADER. Two cases of deabetic cataract (*Ophth. Hosp. Rep.*, t. V, p. 228).
— BAUZON. De l'extraction linéaire. Thèse de Paris.
— BLESSIG. Vergleichende Casuistik der einfachen u. der mit Iridectomie verbundenen Staarextraction (*Petersb. med. Zeitschr.*, n° 3).
— CRITCHETT. A case of congenital cataract treated by iridesis which some modifications were introduced in the operation (*Ophth. Hosp. Rep.*, n° 19, p. 150).
— — Description d'un nouvel instrument pour l'extraction de la cataracte (*Lancet* et *Ann. d'Ocul.*, t. LI, p. 44).
— — De l'extraction de la cataracte au moyen de la curette (*Ann. d'Ocul.*, et *Klin. Monatsbl.*, p. 349).
— FRŒBELIUS. Fälle von Staarextraktion mit einem Vorschlage zur Modification derselben (*Petersb. med. Zeitschr.*, p. 28).
— GRAEFE (A. v.). Ueber die Kapseleröffnung als Voract der Staarextraction, nebst Bemerkungen über die Wahl des Operationstermins (*Klin. Monatsbl.*, p. 209).
— HART (E.). De la cataracte au point de vue du diagnostic et du traitement (*Lancet*, 15 avril).
— HASNER (d'A.). Ueber die Glaskörperpunktion bei der Extraktion des Staares (*Wien. med. Wochenschr.*, n° 42).
— HUNT. Ossification du cristallin (*Am. Journ.*, juillet, p. 94).
— JACOBSON. Zur Lehre der Cataract-Extraction mit Lappenschnitt (*Arch. f. Ophthalm.*, t. X, A. 2, p. 78).
— — Ueber die Kataraktoperation mit Lappenschnitt (*Ibid.*, t. IX, A. 2, p. 147).
— — Ueber Katarackt-Extraction (*Klin. Monatsbl.*, p. 330).
— JARJAVAY. Cataracte capsulaire secondaire (*Gaz. des hôp.*, n° 12).
— JOUON. Note sur les cataractes stratifiées et sur leur traitement. Nantes, in-8, p. 11.
— KNAPP. Ueber die Behandlung des grauen Staares (*Zweiter Jahresb. Heidelberg*).
— LAWSON. Traumatic cataract produced without rupture of the external coats of the eye (*Ophthalm. Hosp. Rep.*, n° 19, p. 79).
— LAWSON (G.). De la cataracte congénitale (*Brit. med. Journ.*, 9 juillet).
— LEUCKART. Ueber die Parasiten der menschlichen Linse (*Klin. Monatsbl.*, p. 86).
— MANHARDT. Ueber Extraction unreifer Cataracten (*Ibid.*, p. 408).
— MARTIN (E.). De l'opération de la cataracte et du procédé opératoire de réclinaison par la cornée ou kératonyxis. Paris, in-8, p. 38.
— MASSOL (A.). Nouvelle méthode de traitement à suivre après l'opération de la cataracte. Paris, in-8, p. 16.
— MATIOLLI (G. B.). Studii che conducono alla possibilita delle guarizione delle cataratte incipiente immature dei giovani, col ridurle a cataratte traumatiche e farle assorbire a mezzo della paracentesi oculare. Venezia, in-8, p. 14.
— MELCHIOR. Sur le développement de la cataracte dans le diabète (*Ann. d'Ocul.*, t. LI, p. 262).
— PRIDGIN TEALE. A suction-curette for extraction of soft cataract (*Ophthalm. Hosp. Rep.*, n° 19, p. 197).
— RYDEL (Luc.). Stationärer Kernstaar oder Schichtstaar (*Wien. med. Halle*, n°s 7, 8, 9, 10, 11, 13, 15 et 16).
— SERVAIS. Observation de cataracte produite par la foudre (*Recueil de Mémoires de méd.*, p. 229).

1864. SICHEL. Ueber Druckverband nach Staaroperationen (*Deutsche Klinik*, n° 4).
— SINGER (Mat.). Zwei Fälle von Pyramidenstaar. (*Wien. med. Halle*, n°s 14-16, 19 et 20).
— TAYLOR (Ch.). De l'extraction de la cataracte (*Brit. med. Journ.*, 12 nov.).
— WALTON (H.). Cas de cataracte (*Brit. med. Journ.*, 7 mai).
— WECKER et DELACROIX (H.). Luxation du cristallin cataracté, oblitération de la pupille, etc. (*Gaz. des hôp.*, n° 8).
— ZEHENDER. Ueber die zweckmässigste Schneideform der zur Lappenschnitt-Extraction dienenden Messer (*Klin. Monatsbl.*, p. 73).
1865 BENCE-JONES. Proceedings of the Royal institution of Great Britain (résorption de carbonate de lithium par le cristallin, t. IV, n° 42).
— BERLIN. Zur Statistik der Jacobson'schen Extractionsmethode (*Würtemb. Corresp. Bl.*, n° 19).
— BESSAC (J.-M.). Études sur l'étiologie de la cataracte. Thèse de Paris, in-4, p. 37.
— BONNEVAL (Galigny de). De la cataracte zonulaire et de son traitement. Thèse de Paris, in-4.
— BOWMAN. On extraction of cataract by a traction-instrument with iridectomy; with remarks of capsular obstructions and their treatment (*Ophthalm. Hosp. Rep.*, p. 332).
— BRAUN. Beitrag zur Heilung des harten Staares (*Arch. f. Ophthal.*, t. IX, A. 1, p. 200).
— CRITCHETT. On the removal of the cataract by the scoop-method, or the method by traction (*Ophth. Hosp. Rep.*, t. IV, p. 315).
— GALEZOWSKI. Luxation du cristallin sous la conjonctive et de l'issue du corps vitré pendant l'opération de la cataracte par extraction (*Ann. d'Ocul.*, t. LIII, p. 196).
— GRAEFE (A. v.). Remarks on traumatic cataract (*Berl. klin. Wochenschr.*, et *Ophth. Review.*, n° 6, p. 137).
— — Ueber modificirte Linearextraction (*Arch. f. Ophthalm.*, t. X, A. 3, p. 1).
— GUERSANT (P.). De la cataracte chez les enfants (*Bullet. de thérap.*, 15 févr.).
— HOLMES. Observation de cataracte pyramidale (*Am. Journ. of Ophthalm.*, t. II, p. 145)
— JACOBSON. Ueber die Zulässigkeit des Chloroforms bei Staarextractionen (*Arch. f. Ophth.*, t. XI, A. 1, p. 114).
— KRUSE (H.). Ueber Kataraktbildung (*Zeitschr. f. rat. Med.*, t. XXIV, p. 261).
— KÜCHLER. Ueber die Form der Staarmesser; über Nachbehandlung nach der Staaroperation (*Deutsche Klin.*, n°s 39, 41 et 43).
— LAURENCE (Z.). De l'extraction de la cataracte d'après Mooren (*Brit. med. Journ.*, 11 févr.).
— LAWSON (F.). A case of dislocation of the lens into the anterior chamber; excessive pain two years after the injury and loss of sight; extraction of the lens followed by immediate posterior hemorrhage (*Ophth. Hosp. Rep.*, t. IV, p. 379).
— MOERS. Beiträge zur pathol. Anatomie der Linse nach Versuchen an Thieren (*Arch. de Virchow*, t. XXX, p. 45).
— MOON. Observation sur l'extraction linéaire d'une cataracte molle, suivie d'un décollement de la rétine (*Ann. d'Ocul.*, t. LIII, p. 256).
— PAGENSTECHER (C.). Ueber Verletzungen der Linsenkapsel. (*Klin. Monatsbl.*, t. IV, p. 71).
— PRIÉ. Observations de cataracte. Paris, in-8 p. 11.
— SALOMON (Vose). Annular synechia and cataract, etc. (*Ophth. Rev.*, n° 5, p. 28).
— SOPHUS DAVIDSEN. Zur Lehre vom Schichtstaar. Inaug. Diss. Zürich.
— STEFFAN. Traumatische Luxation der Linse mit Kataraktbildung (*Klin. Monastbl.*, p. 164).
— SZOKALSKY. Cristallin luxé sous la conjonctive (*Ann. d'Ocul.*, t. LIV, p. 212).
— TAYLOR. Cinq cas de cataracte traités par l'extraction suivant la méthode de Mooren, (*Ann. d'Ocul.*, t. LIII, p. 258).
— ULLERSBERGER. Kleine Mittheilung für die Geschichte der Operation des grauen Staares (*Arch. f. Ophthalm.*, t. XI, A. 2, p. 266).

1865. WALTON (H.). Observations de cataracte (*Med. Times and Gaz.*, 8 avril).
— WECKER. Extraction de la cataracte sans ouverture de la cristalloïde (*Gaz. hebd.*, n° 30).
— — De l'étiologie de la cataracte (*Ann. d'Ocul.*, t. LIV, p. 16).
— — Luxation du cristallin et cataracte reconnues malgré l'oblitération de la pupille à travers l'iris atrophié (*Gaz. des hôp.*, p. 29, et *Ann. d'Ocul.*, t. LIV, p. 125).
— ZEHENDER. Ueber Staarmesserformen (*Klin. Monatsbl.*, t. III, p. 122).
1866. ADAMS (Mat.). The modern methods of dealing with cataract (*Brit. med. Journ.*, 13 janv.).
— ARGUILLO (Marcello). De l'opération de la cataracte, par l'extraction linéaire. Thèse de Paris, in-4, p. 36.
— ARLT. Ueber v. Graefe's Linearextraction der Kataracte (*Wien. med. Wochenschrift*, n° 24).
— BORELLI. Osservazione di doppia cataratta molle risanata rapidamente coll' estrazione lineare (*Giorn. d'Oft. Ital.*, t. IX, p. 180).
— BOUYER. Cataracte traumatique avec synéchie postérieure (*Gaz. des hôp.*, n° 118).
— BOWMAN. Cases of malformed, misplaced and dislocated lenses, in some of which glaucomatous symptomes were developed (*Ophth. Hosp. Rep.*, t. V, p. 1).
— CLASSEN. Ueber Staaroperationen (*Deutsche Klin.*, n° 43).
— COWELL (G.). Two cases of traumatic cataract possessing some interesting points of diagnostic (*Ophth. Hosp. Rep.*, V, p. 131).
— DESMARRES (Al.). Des applications de l'iridectomie au traitement de la cataracte. Thèse in-4, p. 95.
— DYER. Fracture of the lens of one eye and of the anterior capsule of both eyes from death by violent hanging (*Transact. of the Am. Ophth. Soc. Boston*, juin).
— FANO. De l'opération de la cataracte (*Gaz. des hôp.*, n° 124).
— FOLLIN. Des diverses méthodes opératoires de la cataracte (*Arch. gén. de méd.*, févr., p. 212).
— — Luxation congénitale du cristallin (*Gaz. des hôp.*, n° 20).
— GRAEFE (A. v.). Nachträgliche Bemerkungen über die modificirte Linearextraction (*Arch. f. Ophth.*, t. XII, A. 1, p. 150).
— — Cysticercus in der Linse (*Ibid.*, t. XII, A. 2, p. 191).
— HART (E.). Clinical lectures on cataract with reference to improved methods of diagnosis and treatment (*Lancet*, 21 mai).
— HASNER (d'A.). Klinische Vorträge über Augenheilkunde, 3 Ab. Die Krankheiten des Linsensystems. Prag, in-8, p. 106.
— HIRSCHMANN. Luxatio lentis spontanea (*Klin. Monatsbl.*, t. IV, p. 98).
— HUTCHINSON. Cataracte in childhood fully developed in one eye. Operation on one eye at the age of fifteen. No sight obtained owing to atrophic changes in optic nerve. Pupil of this eye very active (*Ophth. Hosp. Rep.*, V, p. 126).
— IWANOFF. Beitrag zur pathologischen Anatomie des Hornhant und Linsenepithels. Pagenstecher's Klin. Beobachtungen, III, p. 126.
— KEAND (Mc.). Case of extraction of soft cataract in both eyes by suction (*Brit. med. Journ.*, 30 juin).
— KÜCHLER. Ueber Extraktion des Staares (*Deutsche Klin.*, n°s 37-39).
— LUCA (Dom.). De l'extraction de la cataracte capsulaire et capsulo-lenticulaire (*Il Morgagni*, n°s 2 et 3).
— MARTIN (Em.). De l'extraction de la cataracte dure au moyen de la curette-érigne (*Gaz. des hôp.*, n° 9).
— MATRION (G.). Des indications de l'opération de la cataracte et du choix de la méthode opératoire. Thèse de Paris, in-4, p. 70.
— MEKEAND. Extraction des cataractes molles par succion (*Brit. med. Journ.*, 30 juin).
— MONTE (Michele de). Nota sull'inflammazione del cristallino e della sua capsula (*Il Morgagni*, I).
— NEWMAN. Spontaneous rupture of film of capsule three months after extraction of lens (*Ophth. Hosp. Rep.*, V, p. 228).

1866. NEWMAN. Operations for solution of senile cataracts commenced at an early period without allowing the cataract to regress (*Ophth. Hosp. Rep.*, V, p. 329).

— PAGENSTECHER. Ueber die Extraction des grauen Staares bei uneröfneter Kapsel durch den Scleralschnitt. Klinische Beobachtungen aus der Augenheilanstalt zu Wiesbaden. Klin. Beobachtungen, t. III, p. 1.

— PAIKRT (A.). Luxation u. Fraktur der Linse in Folge von Verletzung. (*Allg. mil. ärzt. Zeitg.*, n° 4).

— SAMELSON. A case of pyramidal cataract with microscopic examination (by prof. C. Schweigger) of the lens after extraction (*Ophth. Hosp. Rep.*, t. V, p. 48).

— — A. v. Graefe's modificirte Linearextraction (*Deut. Klinik*, n° 7).

— SICHEL. Du mode opératoire qui convient le mieux aux cataractes capsulaires centrales et capsulo-lenticulaires centrales, etc. (*Bull. de thér.*, 15 sept.).

— TESTELIN. Luxation sous-conjonctivale du cristallin (*Gaz. hebd.*, n° 31).

— TILLAUX. Luxation sous-conjonctivale du cristallin (*Gaz. des hôp.*, n° 127).

— VITRAC (E.). Étude sur le traitement de la cataracte par discission. Thèse de Paris, in-4, p. 52.

— WALTON (Hynes). Black cataract (*Brit. med. Journ.*, 27 janvier).

— WELLS. Lectures on cataract and the modern operations for its treatment (*Med. Times and Gaz.*, 27 oct., 10 nov., 8 déc. et 22 déc.).

— WINDSOR et LITTLE (Th.). Cases of flap-extraction of cataract under chloroform (*Ophth. Rev.*, n° 8, p. 365).

1867. BERGMANN. Ueber die Entfernung des grauen Staars mit der Kapsel (*Arch. f. Ophthalm.*, Bd XIII, A. 2, p. 383).

— BUSINELLI. Caduta del nucleo del cristallino nella camera anteriore sette anni dopo l'operazione di cataratta per abbassamento, etc. (*Giorn. d'Oftalm. Ital.*, t. X, p. 153).

— GOUSSET. Cas remarquable de luxation spontanée du cristallin et de sa capsule dans la chambre antérieure (*Gaz. des hôp.*, n° 48).

— GRAEFE (A. v.). Notiz über Linsenentbindung bei der modificirten Linearextraction u. vereinzelte Bemerkungen über das Verfahren (*Arch. f. Ophth.*, t. XIII, 2, p. 549).

— HŒRING (F.). Die modificirte Graefe'sche Linearextraction (*Wurtemb. med. Corresp. Bl.*, n° 24).

— KÄMPF. Traumatische Kataracte mit fremdem Körper in der Linse (*Oest. Zeitschr. f. prakt. Heilk.*, n° 9).

— KNAPP. Bericht über hundert Staarextractionen nach der neuen v. Graefe'schen Methode ausgeführt (*Arch. f. Ophth.*, t. XIII, A. 1, p. 85).

— — Metastatische Choroïdalis (*Arch. f. Ophth.* t. XIII).

— KÜCHLER. Ueber die Querextraction des Staars (*Memorabilien*, XII, 1).

— LEUDIGER-FORMONTEL. Cataracte double chez un enfant de quatre ans, etc. (*Un. méd.*, n° 66).

— LIEBREICH. Du diagnostic de la cataracte et de l'appréciation des méthodes opératoires applicables à ses différentes formes (*Nouveau dictionn. de méd.*, t. VI, et *Ann. d'Ocul.*, t. LVII, p. 103).

— LITTLE. Cases of flap-extraction, etc. (*Ophthalm. Rev.*, p. 398).

— LUCÉ (L. de). Résorption d'une cataracte traumatique (*Bull. de thérap.*, 15 déc., p. 507).

— MACKNALARA (C.). Linear extraction of the lens (*Ophth. Rev.*, n° 11, p. 371).

— MAGNI. De la cataracte, son diagnostic et son traitement (*Riv. clin.*, VI, 2).

— MEYER (Ed.). Du nouveau procédé de M. de Graefe pour l'extraction de la cataracte (*Un. méd.*, n°s 99 et 101).

— MILLOT. Mémoire sur la régénération du cristallin (*Bull. de l'Acad. des sc.*, 28 janv. et *Gaz. des hôp.*, n° 6).

— MONOYER. Une extraction de la cataracte dans un cas de luxation spontanée et d'opacification du cristallin (*Gaz. méd. de Strasb.*, n° 14).

— PAOLI (C.). Del metodo operativo preferibili in vari casi di cataratta. Firenze, in-8.

1867. Pirès. De l'opération de la cataracte par l'extraction linéaire scléroticale. Thèse de Paris, in-8, p. 86.
— Quaglino. On scleronyxis (*Ophthalm. Rev.*, n° 12, p. 371).
— Reiffer. Cataracte capsulaire, extraction (*Gaz. des hôp.*, n° 42).
— Rydel et Becker (O.). Spontane Aufhellung von Cataracta traumatica; cataracta capsularis centralis anterior mit cataracta nuclearis, zwei seltene Staarformen (Voy. *Bericht über die Augenklinik der Wiener Universität*. Vienne, in-8).
— Steffan. Erfahrungen u. Studien über die Staaroperation. Erlangen, in-8, p. 62
— Simi (A.). Supra imo scritto des. c. s. Prof. Cesare Paoli, etc. Lucca, in-8, p. 9.
— Tavignot. Traitement de la cataracte par l'extraction directe. Nouveau procédé (*Abeille méd.*, n° 48).
— Terson. De la cataracte. Analyse, critique et indications des anciens et nouveaux procédés opératoires. Toulouse, in-8, p. 79.
— Walton (H.). Extraction de la capsule opaque après la perte du cristallin (*Brit. med. Journ.*, 2 févr.).
— Watson (Spencer). Cas de cataracte traumatique (*Med. Times and Gaz.*, 11 mai).
— Weber (Ad.). Die normale Linsenentbindung der modificirten Linearextraction gewidmet (*Arch. f. Ophthalm.*, t. XIII, 1, p. 549).
— Wels (Sœlberg). Lectures on cataract and the modern operations for its treatment (*Med. Times and Gaz.*, 23 et 30 mars).
— Williams (H. W.). Remarks on the use of a suture to close the corneal wound after removal of cataract by flap-extraction (*Ophth. Hosp. Rep.*, t. VI, p. 28).
— Windsor (Th.). A new operation for cataract (*Ophthalm. Rev.*, p. 251).
1868. Agnew. 20 cas d'extraction de cataracte avec iridectomie et emploi de la curette (*Med. and surg. Rep.*, Jan., p. 67).
— Bell (C.). Trois cas de cataractes adhérentes dans la même famille. Guérison par l'opération (*Edinb. Med. Journ.*, p. 1063).
— Caldorini (G.). Del contatto dell' iride colla lente cristallina nello occhi umano con tavola litografica. Torino, in-8, p. 23.
— Chennevies. Luxation spontanée du cristallin (*Gaz. des Hôp.*, 132).
— Foucher. Leçons sur la cataracte, Paris, in-8, p. 287.
— Graefe (A. v.). Ueber v. Hasner's Kritik der Linearextraction (*Klin. Monatsbl.*, t. VI, p. 1).
— Graefe (A. de). Ueber das Verfahren des peripheren Linearschnittes (*Archiv f. Ophthalm.*, t. XIV, p. 106).
— — Ueber Linearextraction (*Klin. Monatsbl.*, t. VI, p. 326).
— Hasner (d'Artha). Die nueste Phase der Staaroperation. Prag, in-8, p. 15.
— Heymann. Ophthalmologisches aus dem Jahre 1867 Staaroperationen. Leipzig, in-8, p. 52.
— Hœring. Ueber Linearextraction (*Klin. Monatsbl.*, p. 331).
— Hogg. De la guérison de la cataracte sans opération (*Lancet*, 12 mars).
— Hutchinson. De la cataracte pyramidale et particulièrement de son étiologie (*Ophthalm. Hosp. Rep.*, VI, p. 136).
— Knapp. Bericht über hundert Staaroperationen (*Arch. f. Ophthalm.*, t. XIV, p. 285).
— Kuchler. Die Querextraction des grauen Staares der Erwachsenen. Erlangen, in-8, p. 37.
— Mannhardt. Cataractoperation (*Archiv. f. Ophthalm.*, t. XIV, 5, p. 26).
— Roberts (Aff.). Cas de cataracte double (*Med. Times and Gaz.*, 28 mars).
— Rothmund. Ueber Cataracten in Verbindung mit einer eigenthumliche Hautdegeneration (*Arch. f. Ophthalm*, t. XIV, p. 159).
— Sichel. Historische Notiz über die Operation des grauen Staares durch die Methode des Aussaugung oder Aspiration (*Arch. f. Ophthalm.*, t. XIV, 3, p. 1).
— Tavignot. Du traitement de la cataracte sans opération (*Journ. de Brux.*, déc.).
— Taylor (Ad.). De l'extraction de la cataracte (*Brit. med. Journ.*, nov. et déc.).
— Taylor (C.). Cas d'extractions linéaires (*Edinb. med. Journ.*, XIV, p. 58).

1868. Wecker. Des nouveaux procédés opératoires de la cataracte; parallèle et critique (*Ann. d'Ocul.*, t. LIX, mars et avril, et Paris, in-8, p. 19).
— Wilde and Wilson. Cataracte pyramidale et extractions de cataracte (*Brit. med. Journ.*, 31 oct., p. 470).
— Wolfe (J. R.). On improved methods of extraction of the cataract (*Lancet*, 11 avril).
1869. Barbour. Cataracte (*Philadelph. med. and surg. Reports*, t. XXI, p. 231).
— Bleesig. Bericht über die in den Jahren 1864-68 in der Petersburger Augenheilanstalt ausgeführten Staaroperationen (*Petersb. med. Zeitschr.*, t. XV, p. 145).
— Colsmann. Beiderseitige Linsenverschiebung durch acussere Gewalt (*Kl. Monatsbl.*, t. VII, p. 48).
— Dantone. Beiträge zur Extraction des grauen Staares. Erlangen, in-8, p. 85.
— Davis. Dislocation du cristallin (*St. Louis med. and surg. Journ.*, t. VI, p. 38).
— Galezowski. De l'extraction de la cataracte (*Gaz. des hôp.*, p. 86).
— Gioppi. Expériences sur la guérison de la cataracte par l'huile phosphorée. Exposition d'une nouvelle méthode d'extraction (*Giornale d'Ophthalm. Italiano*, fasc. I, et *Ann. d'Ocul.*, t. LXIV, p. 251).
— Gouvea. Ueber Entstehung der Glaskörperablösung nach Glaskörperverlust (*Arch. f. Ophthalm.*, t. XVI, p. 214).
— Hirsch. Ein Wort zur Geschichte der Cataractoperationen im Alterthum (*Klin. Monatsbl*, VII, p. 282).
— Hœring. Reponirte Luxation der Linse (*Klin. Monatsbl.*).
— Hutchinson. Chemical notes on pyramidal cataracte with speculations as to their cause (*Ophth. Hosp. Rep.*, t. V, p. 136).
— Iwanoff. Befund eines extrahirten Auges (*In. sympath. Gesichtsstörungen de Mooren*, p. 168).
— — Anatomische Befunde an relinirten u. extrahirten Augen (*Arch. f. Ophthalm.*, t. XVI, p. 35 à 45).
— Knapp. Staaroperationen nach der peripher-linearen Extraction (*Arch. f. Augen u. Ohrenh.*, t. I, p. 44).
— Matiolli. Cas de luxation sous-conjonctivale du cristallin, sénile contusion du bulbe (*Giorn. d'Ophth. Italiano*, Tosc., et *Ann. d'Ocul.*, t. LXIV, p. 254).
— Monte (Michele del). De l'opération de la cataracte dure par extraction (*Morgagni*, t. XI, p. 824).
— Nagel. Collyres de quinine dans les suppurations de la cornée consécutives à l'extraction (*Compte rendu de la Soc. d'Ophth. de Heidelberg* et *Ann. d'Ocul.*, t. LXIII, p. 199).
— Noyes (H.). Opération de la cataracte avec occlusion pupillaire (*Ophth. Hosp. Rep.*, t. VI, p. 209).
— — Couteau à cataracte (*Transact. of the Americ. ophth. Soc.*, p. 51).
— — Luxation du cristallin dans le corps vitré et ensuite dans la chambre antérieure (*Arch. f. Augen u. Ohrenheilk.*, t. I, p. 154).
— Oglesby. Enlèvement complet de l'iris pendant une opération de cataracte (*Ophth. Hosp. Rep.*, t. VI, p. 269).
— Reuss et Woinow. Ueber Corneal-Astigmatismus und Staaroperationen. Wien, in-8.
— Stephan. Weitere Erfahrungen über die Staaroperation u. klinische Erfahrungen u. Studien der Jahre 1867-69. Erlangen, in-8, p. 72.
— Stricker (W.). Zur Geschichte der Augenheilkunde (*Arch. de Virchow*, t. XLVIII, p. 519).
— Tavignot. Huile phosphorée contre la cataracte (*Presse méd.*, t. XXI, 3, p. 26).
— Taylor. Further observations upon an improved instrument of extraction in cases of cataract (*Ophth. Hosp. Rep.*, VI, p. 197).
— Turner. Cataracte avec complications (*Philadelph. med. and surg. Rep.*, t. XX, p. 61).
— Ullersperger. Spontane Heilung von Cataract (*Wien. med. Presse*, p. 48).
— Wagner. Fremdkörper in der Linse (*Klin. Monatsbl.*, p. 15).
— Williams. De l'extraction de la cataracte chez les adultes. Suture de la plaie (*Transact. of the Am. ophth. Soc.*, p. 30).

1869. WILLIAMS. Ueber Staarextraction (*Arch. f. Augen u. Ohrenheilk.*, t. I, p. 9).
— WOLFE. Cataract extraction (*Glasgow med. Journ.*, p. 82).
— WOYNOW. Mensurations ophthalmométriques du cristallin (*Compte rendu de la Soc. ophth. de Heidelberg* et *Ann. d'Ocul.*, t. LXIII, p. 285).
1870. BECKER (F. de). Fall af Morgagnis. Starr (*Oversyt of Fuiska velensk Soc.*, XII, 2, p. 57).
— — Modification de la conduction du couteau pendant l'extraction linéaire (*Ibid.*, p. 55).
— — Hémorrhagie quatorze jours après l'extraction (*Ibid.*, p. 59).
— BLODIG (K.). Ueber die Dislocationen der Linse (*Wien. med. Press*, XI, 44).
— BLUMENFELD (Mich.). Zur Frage über den traumatischen Staar. Diss. inaug. Moskou, in-8.
— BRIBOSIA. Contribution à l'opération de la cataracte par extraction linéaire modifiée (*Bullet. de l'Acad. roy. de méd. de Belgique*, p. 875).
— CHARTERIS. Cases of extractions of cataract the Glasgow eye Infirmery (*Glaskow med. Jorn.*, II, 3, p. 481).
— COPPES. Cataracte double opérée par extraction linéaire modifiée (*Presse méd.*, t. XXII, p. 14).
— DELAGARDE (Philippe Chilwell). On extraction of cataract (*St-Barth. Hosp. Rep.*, VII, p. 56).
— FENOGLIO. Sugli ultimi metodi di estrazione lineare della catarratta. Padova, in-8.
— FÖRSTER. Ueber die peripherien Linearchnitt der Staaroperation (27 *Jahresber. der Gesellsch f. vaterl. cultur*, p. 220).
— GERLACH. Traumatischer Staar, künstlich erzeugt (*Jahresb. der therap. zu Hanover*, p. 101).
— GIOPPO (C. A.). Sulla expulsione totale dell' apperato capsulo lenticulare (*Gaz. med. it. Ven.* et *Gion. d'Oft.*, XII, p. 171).
— GIRAUD-TEULON. Opération de cataracte (*Soc. de Chir.*, 16 mars, et *Ann. d'Ocul.*, t. LV, p. 69).
— GRADENIGO (P.). Nueve felici prove del metode de extrazione delle cataratte, etc. (*Giorn. ven. di sc. med.*, t. XII, p. 38 et 323).
— GRAEFE (A. de). Briefliche Mitheilungen über den peripheren Linearschnitt (*Klin. Monatsbl.*, VIII, p. 1).
— HYADES. Des méthodes générales d'opération de la cataracte, en particulier de l'extraction linéaire simple. Thèse de Montpellier, in-4.
— JEFFRIES (Jon.). Criticism on two cases of double spontaneous dislocation of the lense (*Bost. med. and surg. Journ.*, 27 janv.).
— KNAPP (H.). Remarks on some practical points concerning cataract extraction (*Transact. of the Am. Ophth. Soc.*, p. 143).
— LALOR (James). Remarks on dislocation of the lens, with notis of a case (*Trans. of the med. and phys. Soc. of Bombay*).
— MOURTON. De la luxation sous-conjonctivale du cristallin (*Rec. de mém. de méd. mil.*, 3e série, XXIV, p. 414).
— PERRIN (Ch.). Sur la cataracte diabétique (*Soc. de chir.*, 5 janv., et *Gaz. des hôp.*, p. 63 et 70).
— REULING. Ablösung der Choroidea in Folge von Cataractoperation mit Glaskörperverlust (*Arch. f. Aug. u. Ohrenhk.*, t. I, 2, p. 186).
— SCHEISS-GEMUSEUS. Eintritt der ganzen Linse in die vordere Kammer nach Discision. Spontane Resorption ohne Dehisceuz (*Klin. Monatsbl.*, p. 215).
— — Cataract mit Glaskörperverflüssigung. Versuch der Extraction, nachherige Discision (*Ibid.*, p. 217).
— SOKOLOFF (S.). Comparaison entre les diverses méthodes d'extraction, Thèse inaug., Petersb, in-8 (en russe).
— STEFFAN. Offene Zugeständnisse au v. Graefe's peripheren Linearschnitt (*Klin. Monastbl.*, VIII, p. 90).

1870. STILLING (J.). Ein Aphorismus über den Erfolg der neueren Staaroperationsmethoden (*Klin. Monatsbl.*, p. 97).

— STOKES (W.). On Extraction of cataract, by the modified linear method of prof. A. v. Graefe (*Med. Press and Circular*, March).

— SYLVESTER (J. H.). Observations on the extraction of two hundered cataracts by various methods with brief notes on each case (*Transact. of the med. and phys. Soc. of Bombay*).

— TAYLOR (Ch. Bell). Observations on the improved method of cataract extraction with illustration cases (*Lancet*, p. 581 et 614).

— — Notes on cataract extraction from Berlin, Wiesbaden and Utrecht, with a brief account of the authors improved method of operating (*Brit. med. Journ.*, 17 March, p. 261).

— THIRY. Examen critique du procédé d'opération de cataracte par extraction linéaire modifiée (*Presse méd. belge*, 41).

— WALDENSTROEM (J. A.). Quand faut-il opérer la cataracte sénile dure? (*Upsale lakonforenings förh*, t. IV, p. 495; *Nordekt med. Arch.*, n° 11, t. II).

— WALTON (Haynes). Lectures on cataract (*Med. Times and Gaz.*, p. 3-749).

— WILLIAMS. Two cases of double spontanees dislocations of the lens (*Boston, med. and surg. Journ.*, 6 Jan.).

— WILSON (Henry). On extraction of cataract by von Graefe's method, etc. (*Dublin quart. Journ.*, t. XLXIX, p. 306).

1871. BERTHOLD (E.). Totales Iridochoroidealstaphylom, etc., cataracta congenita capsularis posterior (*Arch. f. Ophthalm.*, t. XVIII, p. 169).

— BROCKMANN (E. F.). Twenty two cases of cataract operated upon by the method known as the modified linear extraction (*v. Graefe's operation. Madras monthly Journ. of med. Sc.*, sept.).

— CANSTATT. Briefliche Mittheilung betreffend einer Idee zur operativen Heilung des grauen Staares (*Klin. Monatsbl.*, p. 131).

— CARBONE (Fr.). Manuale chirurgica della cataratta. Torino, in-8.

— CARTER (H. Brudnell). On the period of operations in senile catarat (*The Pract.*, March, p. 188).

— CRISP. Speciments of cataract and of opacities of the cornea in the lower animals (*Transact. of the path. Sc.*, t. VII, p. 100).

— DEL MONTE (M.). Osservazioni e note clinische, p. 75 et 82.

— DERBY (Hasket). Modern operation for cataract (*Boston med. and surg. Journ.*, juin).

— — Graefe's operation and statistics modificated (*Ibid.*, n° 23).

— — The prognosis of cataract and the rules by whith it is formed (*Ibid.*, 6 avril).

— DROGNAT-LANDRÉ (Ch.). De l'extraction de la cataracte. Thèse de Montpellier, in-4.

— FALKE. Grauer Staar bei einem Pferde (*Wochensch. f. Thierheilk.*, 31).

— FORLARINI (Carlo). Studio sperimentale sulla fachcte (communicazione preventive) (*Ann. di Ottalm.*, p. 40).

— — Studio sperimentale sulla inflammatione del cristallino (*Ibid.*, p. 145).

— GALEZOWSKI (X.). Sur le nouveau procédé de l'extraction de la cataracte appelé extraction latérale (*Gaz. des Hôp.*, p. 142).

— GOSETTI (Fr.). Sulla cura successiva alla operazione della cataratta (*Gaz. med. Ital.*, n° 30).

— GOTTI (V.). Descrizione di alcuna modificazioni di strumenti, fatti del prof. Magni (*Rivista clinca*, p. 241).

— HEYMANN. Ueber Cataractextraction mit der Nadelpincette (*Arch. f. Ophthalm.*, t. XII, p. 342).

— HOGG (J.). Cataract its treatment by semilunar cornical incision (*Med. Times and Gaz.*, p. 600 et 630).

— HOLMES (E. L.). Statistical report of cataract (*The Chicago med. Journ.*, sept.).

— HUTCHINSON (J.). Pyramidal cataract (*Ophth. Hosp. Rep.*, p. 39 et 41).

1871. Hutchinson (J.). Mydriasis and cataract in infancy in connectto with syphilis; subsequent disloc. of the lens in the vitreous. Excision of the globe (*Ophth. Hosp. Rep.*, p. 42).
— — Congentival cataract with myopie and deafness (*Ibid.*, p. 43).
— Jeaffreson (C. S.). On removal of catarac with a table of twenty-two cases (*Lancet*, p. 394).
— Jeaffries (H. Joy.). Cataract operation (*Boston med. and surg. Journ.*, n° 1).
— — Case of congenital malposition of the lens in each eye (*Ophth. Hosp. Rep.*, VIII, p. 186).
— Hasner (de). Ueber die Staaroperation (*Prager Vierteljahrschr.*, t. CX, p. 73).
— Keller. Ueber Graefe's periphere Linearextraction der Cataract (*Wien. med. Press*, p. 1167 et 1199).
— — Fall von Dislocation der Linse am rechten Auge (*Ibid.*, p. 46).
— Koller. Luxatio lentis e trammate oculi dextri (*Bericht der Rudolphstiftung vom Jahre*, 1870).
— Liebreich (H.). One new method of extraction of cataract (*Med. Times and Gaz.*, p. 67).
— Lense (G.). Operazione di cataracta in un vecchio ottogonerio. Brescia, in-8.
— Lindner. Luxation der Linse zwischer Sclera u. Bindchautsack (*Oest. Zeitsch. f. prakt. Heilkunde*, 24).
— Loring. An astigmatic glaes for cataract patients with remarks on the statistics of vision in cataract operations (*Transact. of the Am. Ophth. Soc.*, p. 108).
— — Some remarks on cataract (*Bost. med. and surg. Journ.*, 12 oct.).
— Magnamara (C. H.). Return of cataract operations. Linear method of extraction from January to december 1871, lettre adressée à M. Swanzy (*Nagel's Jahresbericht*, p. 72).
— Manfredi (N.). Due casi di luxazione del cristallino a contribuzione della teorea sul mecanismo dell' accommodazione (*Ann. di Ottalm.*, p. 189).
— Mazzei. Lettre à propos de l'extraction de la cataracte (*Ann. d'Ocul.*, t. LXII, p. 189).
— Motta (C.). Del trattamento chirurgico della cataratta (*La nueva Lig. med.*, 24, Agosto).
— Naquard (V.). Étude sur les luxations du cristallin. Thèse de Paris, in-4, p. 37.
— Oettingen (de). Die Ophthalmol. Klinik Dorpats Dorpat, in-8.
— Oppermann. Quelques mots sur l'extraction linéaire de la cataracte. Montpellier, in-8.
— Pagenstecher (H.). Extraction de la cataracte sans ouverture de la capsule (*Ann. d'Ocul.*, t. LXVI, p. 126).
— Perrin. Procédé de destruction de la capsule du cristallin dans l'opération de la cataracte (*Gaz. des hôp.*, p. 543).
— Roosa (John). Cases of cataract (*Med. Record.*, t. VI, p. 272).
— — Case of traumatic cataract (*Ibid.*, t. VII, p. 144).
— Schiess. Angeborner Linsendefeet (*Klin. Monatsbl.*, p. 99).
— Secondi (R.). Relazione di centoventi operazioni di catarratta senile eseguite col metode lineare periferico (*Ann. di Ottalm.*, p. 342).
— Seely (W.). Remarks on the after treatment of cataract operations (*The Cincinnati Med. Rep.*, Aug.).
— Tavignot. Nouveau mémoire relatif au traitement de la cataracte par le phosphore (*Acad. des Sc.*, 7 août, et *Gaz. des Hôp.*, p. 467).
— Terson. Résultats de l'extraction linéaire de la cataracte (*Rev. méd. de Toulouse* et *Gaz. méd.*, p. 581).
— Taylor (Ch. Bell). On extraction of cataract by a peripheral section of the iris without injuring the pupil (*Lancet*, p. 634 et 802).
— Trespe. Grauer Staar in Folge von Erschütterung plötzlich enstauden (*Mittheilungen der Thierärztt. Praxis in Preussen*, p. 152).
— Umé. De l'extraction de la cataracte à travers la cornée ou par kératonyxis (*Arch. méd. Belges*, août).

1871. WATERS (G.). Reports of ophthalmic practice in the Gowajas Ichanghier Hospital (*Ind. med. Gaz.*).
— WATSON (Spencer). A case of traumatic dislocation of the crystalline lens into the anterior chamber (*The Practitioner*, nov., p. 271).
— — Traumatic dislocation of the lens. — Congenital desplacement of both lenses (*Lancet*, p. 639, et *Med. Times and Gaz.*, p. 661).
— WESTHOFF (C. H.). De operatie der senile Cataract. Utrecht, in-8, p. 70.
— WILSON (Henry). Report on one hundred extractions by the peripheral linear section (*Dub. quat. Journ. of med. Sc*, I, 51, p. 281).
— WOINOW. Astigmatismus bei Staaroperirten (*Klin. Monatsbl.*, p. 466).
— WOLFE (R.). Dr. Taylor's mode of extracting cataract (*Lancet*, p. 767).
1872. ANAGNOSTAKIS. Contribution à l'histoire de la chirurgie oculaire chez les anciens (Opération de la cataracte) (*Ann. d'Ocul.*, t. LXVIII, p. 119).
— AYRES (S. C.). Case of black cataract (*The Cincinnati Lancet*, janv., p. 11, et juin, p. 351).
— BERTHOLD (Em.). Ueber Verknöcherung des Krystallinse des menschlichen Auges (*Arch. f. Ophthal.*, XVIII, 1, p. 104).
— BOREL. Des lunettes après l'opération de la cataracte (*Ann. méd. de la Seine-Inférieure*, 28 avril et Paris, in-8).
— COATES. Traumatic cataract operation (*Lancet*, p. 794).
— COHN. Ueber Nachstaaroperationen (*Schles. Gesellsch. f. vaterl. Cultur*, 4 octob.).
— CORRENTI (Ant.). Dell' apertura della capsula del cristallina come acto preparatorio all' estrazione della cataratta (*Imparziale*, fasc. 11 et 12).
— CRITCHETT (G.). A few practical remarks on the treatment of cataract (*Med. Press and Circular*, 10 janv., 3 avril et 18 déc.).
— DANTONE (G. B.). Sull'estrazione della cataratta (*Arch. di med. Chir. ed Hygiene*, fasc. 4 et Roma, in-8, p. 40).
— DERBY (Hasket). Graefe's operation and statistics erudicated (*Bost. med. and surg. Journ.*, fév.).
— — On the extraction of cataract (*Ibid.*, 12 déc.).
— — The operation for senile cataract, by Westhoff (*Ibid.*, 7 mars).
— DRIVER (C.). Bericht über 50 Staarextractionen nach der A. Weber'schen Methode ausgefürht (*Arch. f. Ophthalm.*, XVIII, 2, p. 200).
— FANO. Note sur un accident peu connu et non signalé de l'opération par extraction suivant la méthode prussienne (*Un. méd.*, 11 déc.).
— FOLANINI (C.). Un caso rimarchevole di corpo straniero infetto nel cristallino (*Ann. di Ottalm.*, II, p. 323).
— GROS (J.). De l'extraction linéaire combinée, etc. Thèse de Paris, in-4.
— HARPKE (H.). Neue Capselpincette (*Klin. Monatsbl.*, X, p. 38).
— HJORT (J.). Resultat of kataraktoperationer (*Norsk. Magas. för Lägevid.*, p. 197).
— HOGG (J.). On the relation of cataract, stricture of the uretra and enlargement of the prostate (*Lancet*, p. 708).
— — The removal of cataract by suction especially with regard of the soft cataract of early life and the operation by keratonyxis (*Ibid.*, Dc).
— HORNER (F.). Beitrag zur Cataractlehre (*Correspbl. f. Schweiz. Aerzte*, p. 169).
— JACOB (A. H.). Secundary cataract (*Med. Press and Circular*, 4 sept.).
— JACOBSON (J.). Widerlegung der neuesten Angriffe gegen v. Graefe's Linearextraction (*Arch. f. Ophthal.*, t. XVIII, 1, p. 297).
— JEAFFRESON. Remarks on cataract extraction (*Lancet*, p. 811).
— — Flap operation for cataract (*Ibid.*, p.904).
— KNAPP. Reisenotizen (*Archiv.*, p. 187).
— LAURENÇO (José). Quelques considérations sur l'opération de la cataracte (*Soc. de Chir.*, 7 mai, et *Gaz. des hôp.*, p. 452).
— — De la kystitomie et d'une nouvelle pince-kystitome (*Journ. d'Ophthal.*, t. I, p. 418).

1872. LAWSON (G.). A chip of iron lodjed in the eye extraction of the lens with the foreign body imbeddet in it. Recovery (*Med. Times and Gaz.*, p. 509).
— LIEBREICH (R.). Eine neue Methode der Cataract-Extraction. Berlin, in-8, p. 20.
— MANCHE. De la meilleure méthode d'extraire la cataracte (*Journ. d'Ophthalm.*, I, p. 507).
— MARTIN (Georges). Clinique ophthalm. du docteur de Wecker. Relevé statistique des opérations pratiquées dans le second semestre de 1871 (*Ann. d'Ocul.*, t. LXVII, p. 157).
— MILLOT (Benj.). De la régénération du cristallin chez quelques mammifères (*Journ. d'Anat. et de Phys.*, VIII, p. 1).
— MILLS (A. H.). Extraction of cataract by Liebreich's new method (*Philadelphia med. Times*, 12 oct.).
— NETTLESHIP. Pathol. report (traumat. cataract) (*Ophth. Hosp. Rep.*, p. 357).
— PIÉCHAUD (Ad.). Extraction de la cataracte compliquée de prolapsus du corps vitré (*Journ. d'Ophth.*, I, p. 70).
— PINTAUD-DESALLÈES (A.). Essai sur quelques affections générales ou locales susceptibles de compliquer la cataracte. Thèse de Paris, in-4.
— ROSSANDER. Om Libreich's Staarextractionsmetod (*Hygin.*, p. 230).
— ROTHMUND. Die neueren Methoden der Staaroperationen (*Blätter für Heilwiss.*, III, 1, 2).
— SALOMON (M.). Die Krankheiten des Lisensystems auf Grundlage von v. Graefe's Vorträgen bearbeitet. Braunschwig, in-8.
— SCHIESS. Ueber 100 nach v. Graefe ausgefürhte Extractionen (*Correspbl. f. Schweizer Aerzte*, p. 14).
— SCHMIDT. Ueber Schichtstaar (*Sitzungsb. der Ges. zu Marburg*, p. 139, nov.).
— SCHROEDER (C.). Eine neue Form von Corticalstaar. Wiesbaden, in-8, p. 8.
— SCHWARZBACH (B.). History of the linear extraction of cataract (*Chicago med Journ.*, n° 660, novembre).
— SEELY (W. W.). On cataract (*The Clinic*, 12 sept.).
— SMITH (Eug.). Extraction of cataract in a patient ninety eight years of age (*Michigan university med. Journ.*, January).
— STREATFIELD. On the adventage of using two sharp hooks when it is necessary to employ traction in cataract operation (*Lancet*, p. 38).
— SWANZY (H. B.). Clinical lectures on diseases of the eye. V. Cataract (*Med. Press and Circ.*, 17 janv.).
— SZOKALSKI. Cataracte noire (*Mémoires de la Société de Varsovie*).
— TALKO. Bemerkungen über Regeneration der Linse (*Poln. Journ. f. öffentl. Gesundheitspflege*, avril, p. 274, Lemberg).
— TERSON. De l'extraction du cristallin et de sa capsule (*Revue méd. de Toulouse*, n°s 3 et 4, et *Ann. d'Ocul.*, t. LXVII, p. 313).
— TRÉLAT. Des cataractes traumatiques (*Journ. d'Ophthal.*, I, p. 83).
— WARLOMONT. De la cataracte. Extrait du Dictionnaire de Dechambre. Paris, in-8, p. 99.
— WATSON (Spencer). Flapoperation for cataract (*Lancet*, p. 866).
— — The extraction of cataract by docteur Rodolfo del Castillo at Guy's Hospit. (*Med. Press and Circular*, 4 déc.).
— WEBSTER (D.). A case of iridotomy and a case of cataract extraction, followed by severe pulmonary inflammation (*The med. Record*, 2 janv.).
— — Cases of cataract (*Ibid.*, 1er mai).
— WILLIAMS (H.). Improvement in cataract operation (*Bost. med. and surg. Journ.*, déc., p. 385).
— WOLFE (J. P.). On traumatic cataract with results of sixty operations (*Brit. med. Journ.*, p. 67 et 234).
1873. BAUDRY (S.). Des principaux procédés d'extraction de la cataracte. Parallèle et critique (Paris, in-8, p. 52, et *Ann. d'Ocul.*, t. LXX, p. 107).
— BOUWER. Use of phosphorus in cases of cataract (*Lancet*, p. 735).

1873. Braun. Ein Beitrag zur Nachstaaroperation (*Klin. Monatsbl.*, p. 142).
— Brettauer. Demonstrazione d'un caso di cataratta corticale posterior indettorina (*Morgagni*).
— Chassaignac. Sur les divers modes d'extraction de la cataracte (*Soc. de Chir.*, 21 mai, et *Gaz. des hôp.*, p. 667).
— Chesshire (Edwin). Section of the orbicular muscle and integumente at the auter canthus, as a prelude to extraction of cataract (*Med. Times and Gaz.*, p. 398).
— Coste. Un mot sur les derniers procédés d'extraction linéaire de la cataracte (*Marseille méd.*, p. 714).
— Critchett. Traitement de la cataracte en attendant l'opération. Rapport de la Soc. de Heidelberg (*Klin. Monatsbl.*, p. 451, et *Ann. d'Ocul.*, t. LXX, p. 161).
— Delacroix. Observation de luxation congénitale des deux cristallins (*Soc. méd. de Reims*, bull. n° 8, p. 63).
— Del Castillo. Nueva procedor de extraction de la cataracta (*Chi. ophth.* de Cadix).
— Denis (Paul). De la cataracte congénitale. Thèse de Paris, in-4.
— Deprés. L'énucléation du cristallin dans l'opération de la cataracte par déplacement (*Soc. de chir.*, 7 mai, et *Gaz. des hôp.*, p. 596).
— Derby (Hasket). On the importance of an accurate record of all operations for cataract and the results with some practical suggestions (*Transac. of the amer. Opht. Soc.*, p. 58).
— — The modern operation for cataract, as modified by M. de Wecker. With a partial translation from his annual hospital Report (*Boston med. and surg. Journ.*, 19 Jun.).
— — Bericht über 64 Staaroperationen nachs der Methode von Graefe ausgeführt in Massachuset's Hospital (*Arch. f. Augen u. Ohrenheilk.*, t. I, p. 193).
— Desmarres (Alph.). Leçons cliniques sur la chirurgie oculaire. Paris, in-8, p. 492.
— Dolbeau. Sur la valeur des différents procédés d'extraction de la cataracte (*Soc. de chir.*, 7 mai, et *Gaz. des hôp.*, p. 597).
— Dufour. Myopie par luxation du cristallin (*Bull. de la Soc. méd. de la Suisse rom.*, p. 10).
— Duplay. Sur la valeur des différentes méthodes d'extraction de la cataracte (*Soc. de Chir.*, 2 avril, et *Gaz. des hôp.*, p. 339).
— Dutrieux (O.). Quelques mots à propos de l'opération de la cataracte par l'extraction linéaire périphérique (*Presse méd. belge*, n° 12).
— Fano. Mémoire sur l'opération de la cataracte pendant ces treize dernières années 1860-73 (*Journal d'Ocul. et de Chir.*, n°s 1 et 2).
— Flarer (Giulio). Semplificazion al metodo di de Graefe della estrazieone lineare de la cataratta (*Ann. d'Ophthalm.*, t. III, p. 109).
— Fort (Léon Le). Sur la valeur des différentes méthodes d'extraction de la cataracte (*Soc. de Chir.*, 7 mai, et *Gaz. des hôp.*, p. 667).
— Fumajulli. Un caso di rottura della capsula del cristallino contribuzione della teoria sul mecanismo de l'accommodatione (*Ann. univers.*, nov., p. 107).
— Gayat (J.). Sur la régénération du cristallin (Séance du Congrès méd. de Lyon, 22 août, *Gaz. des hôp.*, p. 1172, et *Gaz. hebd.*, p. 563).
— — L'opération des cataractes et la régénération du cristallin (*Lyon méd.*, n° 22).
— — Disposition des lambeaux de la capsule cristalline après son ouverture (*Ibid.*, n° 17).
— — Le lambeau à pont kérato-conjonctival de M. Desmares, retrouvé par M. Hasner (*Gaz. des hôp.*, p. 986).
— — Modification légère dans un temps de l'opération de la cataracte (*Gaz. hebd.*, n° 35).
— Gayet. Résultats de l'extraction linéaire dans un service de l'Hôtel-Dieu de Lyon pendant l'année 1872 (*Lyon méd.*, 16 février et 2 mars, et *Ann. d'Ocul.*, t. LXIX, p. 182).
— Giraud-Teulon. Sur la valeur des différents procédés d'extraction de la cataracte (*Soc. de Chir.*, 5, 12 et 19 mars, et *Gaz. des hôp.*, p. 339, 453 et 389).

1873. Gosselin. Clinique chirurgicale de l'hôpital de la Charité. Cataracte. T. II, p. 116-146.
— Grand (Jules). Aperçu sur les opérations de cataracte. Thèse de Paris, in-4.
— Green (J.). Remarks on cataract extraction suggestion for securing greater preci-
— Grossmann. 1 et 2. Cataracte calcarea s. gypsea Ensfernung derselben. 3. Cataracta calcarea welche unter der Iris in Schalenform erschien (*Berl. klin. Wochenschr.*, p. 231 et 365).
sion in reporting operations and results. From the corneal section (*Transac. of the Amer. Ophthalm. Soc.*, p. 65).
— Hansen. Observations sur le procédé d'extraction de Liebreich (*Compte rendu du Congrès de Londres*, p. 53).
— Heddaeus. Ueber die der Cataractextraction vorauszuschickende Iridectomie (*Tageblatt der Wiesbaden Naturforscherg*, p. 163).
— — Ueber eine Modification des peripherus Linearextraction v. Grafe's (*Klin. Monatsbl. f. Augenheilk.*, p. 350).
— Hogg (Jaber). Indian operation for cataract. Dépression par la sclorétique (*Med. Times and Gaz.*, p. 430).
— Hutchinson. Congenital cataract (*Ophthalm., hosp. Rep.*, t. VII, p. 431).
— Jacob (A. H.). Flap extraction of cataract (*Ophth. Hosp. Rep.*, p. 331).
— — Accidents in flap extraction of cataract and the methods of awoiding them (*Med. Press and. Cir.*, 19 Feb. and 12 March).
— — The removal of cataract by suction, especially with regard to the soft cataract (*Ibid.*, 5 Feb.).
— Jaeger (E. de). Der Hohlschnitt. Eine neue Staar-Extractionsmethode. Wien, in-8, p. 53, avec 6 gravures.
— Jeaffreson (Th.). Flap operation in cataract (*Lancet*, p. 74).
— Hasner (d'A.). Die Subconjunctivalextraction. Vorläufige Mittheilung (*Wien. med. Wochenschr.*, p. 829).
— Knapp. Report. of one hundred and fourten extractions of cataract (*Transact. of the Amer. Ophth. Soc.*, p. 50).
— Kosteki. De la méthode linéaire de Graefe et de ses résultats (*Gaz. Lekarska*, n° 26).
— Lebrun. Nouvelle méthode d'extraction de la cataracte par un procédé à lambeau médian spiro-cylindrique (*Compte rendu du Congrès de Londres*, p. 216).
— Lindner (Sig.). En Fall von Linsendislocation und vollständiger Resorption der Linse (*Allgem. Wien. med. Zeit.*, p. 237).
— Linearis y Leina. Cataracta traumatica (*La Cronica oftalm.*, p. 109).
— Little (David). Tabular report and remarks on 200 cases of extractions of cataract by Graef'es modifiel lines section (*Med. chir. Rev.*, 196).
— Logetchsnikoff. Ueber die im Jahre 1872 et 1873, nach der v. Graefe'schen. Methode gemachen Linearextractionen (*Klin. Monatsbl.*, p. 583).
— Martin (G.). Relevé statistique des opérations pratiquées pendant l'année 1872, à la clinique ophth. du docteur de Wecker (Paris, in-8 ,p. 36, et *Ann. d'Ocul.*, t. LXX, p. 101).
— Michel (de Nancy). Quelques faits pour servir à l'histoire de l'extraction de la cataracte par l'incision dite linéaire ou à petit lambeau de la cornée sans iridectomie (*Soc. de chir.*, *Gaz. des hôp.*, p. 515, et *Gaz. hebdom.*, p. 557).
— Notta. Note sur un nouveau procédé d'extraction de la cataracte sans excision de l'iris (*Soc. de thérap.*, *Gaz. des hôp.*, p. 124, et *Union méd.*, p. 229 et 271).
— Panas. Des divers procédés d'opération de la cataracte (*Soc. de Chir.*, 28 mars, *Gaz. des hôp.*, p. 355, 379 et 618).
— Perrin (Maurice). Des divers procédés d'extraction de la cataracte (*Soc. de Chir.*, 2 avril, *Gaz. des hôp.*, p. 403).
— Pomier. De la cicatrisation après l'opération de la cataracte, par le procédé de de Graefe (*Un. méd.*, n° 1).
— Roosa (John). Liebreich's extraction of cataract. Dislocation of the lens and filure

to escape. Reopening of wound nine days after. Extraction of lens. Good result (*Transact. of the Amer. Ophthalm. Soc.*, p. 69).

1873. Rossander (C.). Om de infantile staren (*Nordesk. med. Arkiv.*, t. V, n° 10).

— Samelsohn (J.) Cas d'aniridie traumatique, avec aphakie (*Compte rendu du Congrès de Londres*, p. 145).

— Savary. Sur un nouveau moyen de fixation de l'œil dans les extractions linéaires combinées et les iridectomies (*Ann. d'Ocul.*, t. LXIX, p. 116).

— Schmidt. Ueber den anatomischen Befund, nach der peripherischen Linearextraction (*Tagebl. der Wiesbaden Naturforscherg*, p. 159).

— Secondi (Hic.). Sulla lussazione spontanea della lente cristalline (*Ann. di Ottalm.*, t. III, p. 94).

— Sichel (A.). Considérations critiques sur l'opération de la cataracte par extraction (*Arch. gén. de méd.*, p. 347)

— Stowers. Cases from the ophthalmic wards (luxations du cristallin) (*St-Barthol. Hosp. Rep.*, p. 140).

— Stratfield. L'emploi des aiguilles-crochets dans les opérations de cataracte secondaire (*Compte rendu du Congrès de Londres*, p. 174).

— Taylor. (Th.). Méthode propre à empêcher le prolapsus de l'iris après l'extraction de la cataracte, au moyen de la séparation de l'iris, de son insertion périphérique, au lieu de l'ablation d'un segment et de ses limites (*Compte rendu du Congrès de Londres*, p. 38).

— Terson. Réflexions sur l'extraction linéaire de la cataracte avec ou sans iridectomie (*Un. méd.*, p. 714).

— Tillaux. De l'extraction de la cataracte (*Bull. de thérap.*, p. 541.)

— Trélat. L'extraction de la cataracte (*Soc. de Chir.*, 30 avril, *Gaz. des hôp.*, p. 589).

— Warlomont. Des procédés d'extraction de la cataracte et spécialement de l'extraction médiane (*Gaz. hebd.*, n° 50).

— — Quelques considérations sur les procédés d'extraction de la cataracte et une nouvelle méthode de pratiquer cette opération (*Compte rendu du Congrès de Londres*, p. 96).

— — Instruments nouveaux : kystitome à dard caché, etc. (*Ann. d'Ocul.*, t. LXX, p. 219).

— Wecker. De l'iridotomie (*Ibid.*, p. 112).

— — De l'extraction des cataractes adhérentes (*Ibid.*, t. LXIX, p. 256).

— Williams (E.). Extraction de Graefe (*Compte rendu du Congrès de Londres*, p. 111).

— Williams (H. W.). Report of twenty-five cases of median flap extraction (*Transact. of the Am. ophth. Soc.*, p. 55).

— — Das Braun'sche Verfahren zur Operation des Nachstares (*Klin. Monatsbl.*, p. 297).

— Wills (de). Die Iridectomie der peripherischen Linearextraction vorausgeschickt. Würzburg, in-8, p. 8.

— — Ueber Linearextraction (*Klin. Monatsbl.*, p. 370).

— Wilson. Ossification of crystalline lens (*Dublin quat. Journ.*, p. 424).

— Zehender. Kurzer Bericht über die neusten Vervollkommungsversuche auf dem Gebiete der Staarextraction (*Klin. Monastbl.*,, p. 313).

1874. Adamuck (E.). Zur Frage über die Glütigkeit der Cataract-Extractionen (*Klin. Monatsbl.*, p. 81).

— Affre. Cataracte liquide à noyau flottant (*Rec. d'Ophth.*, p. 458).

— Agnew (C. H). A contribution to the statistics of cataract extraction of 118 recent cases (*Transact. of the Am. ophthalm. Soc.*, p. 251).

— André. Luxation sous-conjonctivale du cristallin sans traumatisme (*Ann. d'Ocul.*, t. LXXII, p. 111).

— Arlt (F. de). Augenoperationslehre (*Graefe-Saemisch*, t. III, p. 1).

— Assmuth (I.). Subcutanne Injectionen von schefelsaurem Strychnin bei beginnendem Staar (*Dorpater med. Zeitsch.*, p. 145).

1874. Ayres (C. S.). Case of pyramydal cataract, not following ophthalmia neonatorum. Doble iridectomy inward. Excellent visuel result (*Cincinnati Lancet and Observ.*, p. 716).
— Bader (C.). On extraction of cataract (*Guy's Hosp. Rep.*, p. 407).
— — A new cataract knife (couteau de de Graefe coudé) (*Lancet*, p. 760).
— Becker (O.). Atlas der pathol. Topographie des Auges. Vienne, in-4, t. XVIII.
— Bresgen (H.). Ein Fall von angebornem Defect der Linse, sysmetrisch in beiden Augen (*Arch. f. Augen u. Ohrenheilk.*, t. V, 1. p. 119).
— — Ein seltener Fall von Schichtstaar (*Klin. Monatsbl.*, p. 263).
— Calhoun (A. W.) Report of twenty seven operations of cataract (*Atlant. med. and surg. Journ.*, p. 330).
— Camuset (Georges). Opération de la cataracte par le procédé français (*Gaz. des hôp.*, p. 131 et 238).
— Carter (Brudenell). M. Bader's new Cataractknife (*Lancet*, p. 819).
— Castorani (Raph.). Mémoire sur l'extraction linéaire externe, simple et combinée de la cataracte (Paris, in-8, p. 107, et *Gaz. des hôp.*, p. 1026).
— Chauvel (S.). Note pour servir à l'histoire de la cataracte centrale et pyramidale antérieure, congénitale et acquise (*Arch. génér. de méd.*, p. 415).
— Chisolm (Jul.). Ophthalmic and aural surgery Report (*Ann. d'Ocul.*, t. LXXI, p. 94, et *Richmond and Louisville med. Journ.*, Jan.).
— Classen (A.). Ueber die beste Methode der Cataractextraction (*Arch. f. Ophthalm.*, t. XX, 2, p. 123).
— Coppez. Clinique ophthalmologique de l'hospice de l'infirmerie de Bruxelles. De l'opération de cataracte (*Journ. de méd. de Bruxelles*, p. 293 et 408).
— Coste. Un mot sur les derniers procédés d'extraction linéaire de la cataracte *Marseille méd*, avril).
— Del Monte (Michele). Una aggiumiata all estrazione lineare modificato de Graefe (*Riv. clinic. di Bologna*, *Feb.*, p. 45 [formation d'un lambeau conjonctival]).
— Del Toro. Comparaison entre la kératotomie à lambeau et la kératotomie linéaire (*Cron. Oftalm.* et *Ann. d'Ocul.*, t. LXXIII, p. 184).
— Démazure. Essai sur la cataracte. Thèse de Paris, in-4.
— Derby (Hasket). Report on 66 extractions beeng those done by the methode of von Graefe and Liebreich's (48 *th Ann. Report of the Massachusetts*, inf., p. 20).
— Durand (Alph.). Essai sur les cataractes lenticulaires spontanées de l'enfance. Thèse de Paris, in-4.
— Duval (Ferd.). Quelques considérations sur les luxations spontanées et les luxations congénitales du cristallin. Thèse de Paris, in-4.
— Eberhardt. Beitrag zur path. Anatomie der Cataracts (*Sitzungsber. der Krakauer Acad. der Wissensch.*).
— Friedenwald. Traumatic cataract (*Philadelphia med. and surg. Report*, p. 265).
— Galezowski. Nouvelle modification du procédé d'extraction de la cataracte (*Rec. d'Ophth.*, p. 357).
— Garvens. Ueber die Iridotomie (Inaug. Diss. München, in-8).
— Gely-Guignard. Considérations sur le traitement de la cataracte par les procédés à petit lambeau médial. Thèse de Paris, in-4.
— Giraud-Teulon. L'opération de la cataracte par extraction linéaire (*Soc. de chirurg.* et *Gaz. des hôp.*, p. 1197).
— Goldzicher (W.). Beiträge zur pathologichen Anatomie des Auges (*Pest. med. chir. Presse*, nos 28 et 29).
— Higgins. A new forceps for tearing trough opaque capsule (*Lancet*, p. 194).
— Hippel (A. de). Fall von doppelsetiger spontoner Luxation des ungetrübten Linse (*Arch. f. Ophthalm.*, t. XX, 1, p. 195).
— Hirschberg. Klinische Beobachtungen (p. 38, 98, 100 et 101).
— — Die mathematische Grundlage der med. Statistik. Leipzig, in-8, p. 95.

1874. HIRSCHBERG. Zur Pathologie u. Therapie der Cataract (*Deutsch. Zeitsch. f. prakkt. Med.*, p. 31).
— — Zur Statistik der Cataractextractionen (*Arch. f. Augenheilk.*, t. VI, p. 36).
— HOOG. A modified cataract knife (*Med. Press. and Circular*, p. 357).
— HORNER. Ueber den anatomischen Befund bei entzsündlicher Kapselcatarakt (*Klin. Monatsbl.*, p. 462).
— JACOB. Some varieties of luxation of the cristalline lens and their treatment (*Brit. med. Journ.*, 18 March, p. 226).
— JEAFFERSON (C. S.). An account of some cataract operations (*Med. Times and Gaz.*, août).
— JEFFRIES (Joy.). Records of 105 cases of operation for cataract (*Boston med. and surg. Journ.*, 8 oct., p. 341).
— KEYSER (V. D.). Caseso f extraction of cataract (*Transact. of the med. Soc. of the state of Pensylvania*, p. 717).
— — Congenital hereditary dislocation of both lenses (*Med. and surg. Rep.*, janv.).
— KLAMROTH. Ueber Erblichkeit der Cataract Diss. inaug. Greifswald,, in-8.
— KLEIN (S.). Ueber den Hohlschnitt (*Klin. Monatsbl.*, p. 422).
— — Ueber sympathische Ophthalmie nach Staaroperationen (*Ibid.*, p. 334).
— KRIEGER. Ueber Iridotomie (*Ibid.*, p. 429).
— LAURENÇO. Quelques considérations sur l'opération de la cataracte (*Rec. d'Opthalm.*, p. 249, 310 et 445).
— MACNAMARA. Case of traumatic luxation of the lens (*Med. Press and Circ.*, 18 March).
— MACONACHIE. Results of operation for cataract in Bombay (*Med. Times and Gaz.*, p. 125, 1er août).
— MASSELON. Relevé statistique des opérations pratiques pendant l'année 1873 à la clinique ophthalmique du docteur de Wecker (Paris, in-8, et *Ann. d'Ocul.*, t. LXXIII).
— MELTAUER (J. P.). Contributions to ophthalmic surgery (*Richmond and Louisville med. Journ.*, June, p. 662).
— MOOREN. Ophthalmologische Mitheilungen aus den Jahre, 1873. Berlin, in-8, p. 122.
— PELLEREAU. De l'extraction du cristallin avec sa capsule, valeur et avenir du procédé. Thèse de Paris, in-4.
— NOTTA. Résumé des opérations de cataracte pratiquées par l'extraction linéaire sans excision de l'iris (*Soc. de chirurg.* et *Gaz. des hôp.*, p. 1173).
— OSIO. Quelques mots sur les cataractes; cristallin luxé dans la chambre antérieure (*Cronica oftalm. Urat.*, p. 81).
— PICARD (A.). Note sur une modification apportée au procédé linéaire médian (*Gaz. méd.*, n° 37, p. 461).
— POMERON. Glaucomatous inflammation of the fellow eye resulting from the linear extraction of a traumatic cataract, early iridictome, cure (*New-York med. Record*, 1 Meoch).
— PONCET. Cataracte pyramidale (*Arch. de phys. norm. et de pathol.*, n° 6).
— ROBINSKY (Severin). Zur Pathologie u. Therap. de Cataract Vorlaüf. Mittheilung (*Deutsche Zeitsch. f. prak. Med.*, n° 6).
— ROTHMIND. Ueber die Contraindicationen der v. Graefe'schen Linearextraction (*Klin Monatsbl.*, p. 344).
— SAINT-GERMAIN (de). Opération de la cataracte par le procédé de de Graefe (*Gaz. des hôp.*, p. 131 et 278).
— SCHLESINGER (Ad.). Ueber beiderseitigen Schichtstar (*Pesters. med. chir. Presse*, p. 292).
— SEELY (W. W.). Rapid formation of cataract (*The Clinic.*, p. 284, 12 Dec.).
— STEIN (W.). Ein neue Modification der v. Graefe'schen linearen Staarexraction (*Centralb. f. d. med. Wissen.*, p. 179).
— TAYLOR (Ch. Bell). Simultaans extirpation of the eyeball and operation for cataract and hare lip, in a man of 58 years of age (*Brit. med. Journ.*, 11 April).

1874. Terson. Double pupille artificielle dans un cas de cataracte zonulaire (*Revue méd. de Toulouse*, n° 10).
— Thomson (J.). Operation for artificial pupil and subsequent extraction of the lens whith had been couched sexteen years before (*Ann. Journ. of med. Sc.*, p. 378).
— Twely (John). On a visible striation of the normal and the cataractous cristalline lens of the human eye (*Ophth. Hosp. Rep.*, VIII, p. 24).
— Warlomont. Des procédés d'extraction de la cataracte et spécialement de l'extraction médiane (*Ann. d'Ocul.*, t. LXXI, p. 5).
— Watson (Spencer). On a advantage of opening the capsule before making the corneal section in the operation for senile cataract (*Med. Times and Gaz.*, 9 May).
— Zacher. Blind. Staar. Eine sprachwiseuschaftliche Studie (*Klin. Monatsbl.*, p. 277).
1875. Azam. Cataracte double. Extraction des deux cristallins dans la même séance. Accidents inflammatoires (iritis) du côté droit successivement à gauche. Fausse membrane mobile dans le champ pupillaire (*Bordeaux méd.*, n° 14).
— Barkan (A.). Ein durch die Hornhaut u. Pupille in die Linse eingedrungenes Eisenstückchen 5 Monate spräter mit der Cataract erfolgreich extrahirt (*Arch. f. Augen- u. Ohrenheilk.*, t. IV, 2, p. 264).
— Becker (O.). Pathologie u. Therapie des Linsensystems (*Graefe-Saemisch*, t. I, p. 157-520).
— — Kapseleröffnung (*Klin. Monatsbl.*, p. 440).
— Björken (J.). Nyare Staaroperationsmethode (*Upsala läkareför* t. II, p. 58).
— Blessig. Bericht über die in den Jahren 1869-75 in der St-Petersburger Augenheilanstalt ausgeführten Staarextractionen (*Petersb. med. Zeitschr.*, p. 225).
— Bonnel. Des accidents inflammatoires consécutifs à l'opération de la cataracte. Thèse de Paris, in-4.
— Bresgen (H.). Ein Fall von partiellem Schichtstaar nach Verletzung der Linse (*Wien. med. Wochenschr.*, n° 33).
— Brière. Guérison rapide d'une cataracte traumatique (*Gaz. des hôp.*, p. 668).
— Brunhuber (A.). Ein Fall von traumatischer Luxation der Krystallinse in den Glöskarper (*Berl. klin. Wochenschr.*, p. 569 et 585).
— — Krystallwuls (*Ibid.*, p. 465).
— — Verkalkende Linsen (*Ibid.*, p. 449).
— Bruté fils. Luxation spontanée du cristallin cataracté dans la chambre antérieure; extraction; irido-choroïdite purulente (*Recueil d'Ophthalm.*, p. 370).
— Cahnheim. Ein Fall von congenitaler Cataract Diss. inaug. Freiburg., 29, in-8.
— Chiralt (V.). La Keratotomia media (*Ann. di Ottalm.*, t. IV, p. 397).
— Critchett (G.). Remarques pratiques sur la cataracte congénitale (*Ann. d'Ocul.*, t. LXXIV, p. 220).
— Cuignet. Remarques pratiques sur la kératotomie sclérale (procédé de de Graefe) (*Recueil d'Ophthalm.*, p. 101).
— Cynowski. Luxatio lentis (*Medycyna*, n° 13).
— Del Toro. La kératotomie médiane (*Cron. oftalm.*, 2 avril).
— Derby (Richard). Report on 38 cataract extractions performed at the New-York eye and ear infirmery in the years 1874, by the surgeon of the infirmery (54 *th Report of the infirmery*, p. 43).
— Dezannam. De l'iridectomie dans l'opération de la cataracte par extraction (*Bull. de thérap.*, t. XCIX, p. 390).
— Dufour. Rupture du ligament suspenseur du cristallin et mécamisme de l'accommodation (*Extrait de la Soc. méd. de la Suisse romande*, in-8°, p. 18).
— Elias. Sur la réhabilitation de la reclinaison dans l'opération de la cataracte (*Gaz. méd. d'Orient*, avril).
— Fernandes (Santos). De l'opération de la cataracte chez les oiseaux (*Cron. Oftal.*, p. 181).
— — De l'ésérine dans l'opération de la cataracte (*Ibid.*, juin, p. 54).
— Fieuzal. Observation de cataractes noires nucléolaires (*Tribune méd.*, p. 690).

1875. GAYAT. De la non-régénération du cristallin chez l'homme et le lapin (*Compte rendu de l'Acad. des sc.*, 20 sept.).

— GAYET. De l'étiologie probable des cataractes zonulaires ou stratifiées (*Ann. d'Ocul.*, t. LXXIV, p. 55).

— — Myopie progressive, guérison spontanée par absorption du cristallin (*Ibid.*, p. 37).

— GOUCKI (Xavier). Opacités de la partie postérieure de la capsule du cristallin compliquant la cataracte sénile ordinaire (*Recueil d'Ophthalm.*, p. 57).

— GRAND (S.). Note sur la pupille en trou de serrure (*Lyon méd.*, p. 474).

— GREEN (J.). Notes on the examination of the eyes of criminal executed by hanging (*Transact. of the Americ. Opthalm. Soc.*, p. 358).

— HEYL (A. G.). Hyphaema following the operation of discision (*Philadelphie med. Times*, 2 Jan., p. 213).

— HIPPEL (de). Beobachtungen an einem mit doppelseitiger Cataract geborenem, erfolgreich operirtem Kinde (*Arch. f. Ophthalm.*, t. XXI, 1, p. 101).

— HUMBLOD. Du choix de la méthode dans l'opération de la cataracte. Thèse de Paris, in-4.

— HUTCHINSON. Imperfect tuth and lamellar cataract (*Transact. of the pathol. Soc.*, t. XXVI, p. 235, et *Lancet*, 6 March, p. 336).

— JACOB (A.). Case illustrative of the pathogeny and treatment of cataract (*Med. Times and Circular*, n° 24, p. 421).

— JEFFRIES (Joy.). Reports of sixteen cases of cataract operations (*Boston med. and surg. Journ.*, n° 4, p. 517).

— KEYSER (P. D.). Supplemental report of cataract extractions (*Transact. of the med. Soc. of the state of Pensylvania*).

— KLEINGÜNTHER (G.). Ueber die Erfolge welche durch die Jacobson'che Extraction's Methode in der Greifswalder Klinik in den Jahre 1873 u. 74 erzeugt wurden Diss. inaug., in-8.

— LAURI (Carlo). Discissione e reclinatione ad un tempo di una cataracta traumatica, sigenta de buen esi o (*Raccoglitore med.*, 2 oct., p. 369).

— LEBER. Ueber die Erkränkungen dez Augen bei Diabetis mellitus (*Arch. f. Ophthalm.*, t. XXI, 3, p. 206).

— LEDERLÉ (J.). Luxatio lentis subconjonctiv. (*Klin. Monatsbl.*, p. 84).

— MASSELON. Relevé statistique des opérations pratiquées pendant l'année 1874 à la clinique du docteur de Wecker. Paris, in-8, p. 32, et *Ann. d'Ocul.*).

— MASSIE (F.). Des déplacements du cristallin sous la conjonctive. Paris, in-8.

— MILLINGEN (Van). Sur la réhabilitation de la reclinaison dans l'opération de la cataracte (*Gaz. méd. d'Orient*, n°s 5 et 6, p. 76).

— PÉAN. Aiguille et couteaux à cataracte (*Gaz. des hôp.*, p. 437).

— PFLÜGER. Zwei Fälle von plötzlich entstandener Myopie in Folge traumatischer Linsenluxation (*Klin. Monatsbl.*, p. 109).

— PONCET. Communication sur les conséquences de l'issue du corps vitré dans l'opération de la cataracte (*Gaz. méd.*, n° 14).

— POWER. Cases of cataract (*Lancet*, p. 438, 472 et 610).

— PUFAHL. Discisio Zonulæ (*Deutsche Zeitschr. f. prakt. Medic.*).

— RAAB (Fr.). Ueber spontane Dislocation der Linse u. ihre Folgen (*Arch. f. Ophthalm.*, t. XXI, 1, p. 190).

— REID. Cataracta diabetica (*Glasgow med. Journ.*, p. 424, July).

— RÖDER. Ueber Capseldurchschneidung u. dadurch bemerkte Verändnung der Hornhautkrümmung (*Klin. Monatsbl.*, p. 362).

— RUSCONI (Ulr.). Caso di completa ossificatione della lenta cristallina (*Gaz. med. ital. Lomb.*, 17 Juglio, et *Ann. di Ottalm*, t. IV, p. 434).

— RYDEL. Cataracta (*Przeglad Lekarski*, n° 10).

— SALOMON (J. V.). An improved method of healing certain cases of cataract requiring extraction (*Lancet*, p. 167, July).

— SANTISSON. Corectopie mit Linsenverschiebung (*Petersb. med. Zeitschr.*, p. 262).

1875. Schiess-Gemuseus. Kurzer Bericht über zweihundert Screcalextractionen (*Arch. f. Ophthalm.*, t. XXI, 1, p. 46).
— Talko. Cataracta traumatica. Resorptio lentis (*Medycyna*, nos 26 et 36).
— — Luxatio lentis (*Ibid.*, n° 13).
— Taylor (Ch. Bell). Clinical lecture on a case of cataract extraction (*The Practitioner*, p 340 et 404).
— Tesnier (Jos.). De la phosphaturie à forme diabétique et de son influence sur le résultat de quelques opérations de cataracte. Lyon, in-8.
— Wecker. Sur un nouveau procédé opératoire de la cataracte (*Comptes rendus de l'Acad. des sc.*, t. LXXX, p. 1294, et *Ann. d'Ocul.*, t. LXXV, p. 264).
— — Die periphere Linsenextraction (*Klin. Monatsbl.*, p. 366).
— Weiss. Ueber den nach dem Weber'schen Hohlschnitt entstehenden Cornealastigmatismus (*Ibid.*, p. 513).
— Wengler (R.). Ueber die Heilungsvorgänge nach Verletzung der vorderen Linsencapsel. Diss. inaug., in-8, 1874.
— Williams (Er.). Spontaneous luxation of the lens (*Transact. of the Amer. ophth. Soc.*, p. 291).
— Zehender. Spontane Luxation der Linse unter die Conjunctiva (*Klin. Monatsbl.*, p. 84).
1876. Albert (Jules). Recherches sur l'acuité visuelle mesurée plusieurs années après l'opération de la cataracte et sur la cause la plus ordinaire de sa fréquente diminution. Thèse de Paris, in-4.
— Baudon. Luxation spontanée du cristallin pierreux ; ramollissement du corps vitré; extraction avec conservation de l'organe (*Recueil d'Ophth.*, p. 219).
— Björken (John). Nyar Staaroperationsmethoder (*Upsala läkäref.* t. II, p. 158).
— Brailey. Excision of the globe containing cyst of iris follewing extraction of cataract (*Ophth. Hosp. Rep.*, t. XI, p. 55).
— — Cataract extraction followed after six weeks by sympathic irritation of the other eye (*Ibid.*, p. 60).
— — Double cataract extraction with an interval of ten days between the operations; Iritis of the second eye followed by failure of the other (*Ibid.*, p. 62).
— — Extamination of an eye lost after extraction of cataract (*Ibid.*, p. 82).
— — Glaucoma in one eye which has been previously operated on for cataract (*Ibid.*, p. 84).
— Cadiat (O.). Du cristallin, anatomie et développement, usage et régénération. Thèse d'agrégation. Paris, in-8.
— Critchett (G.). Practical remarks on congenital cataract (*Brit. med. Journ.*, p. 279 et 313).
— Driver. Notiz über die A. Weber'sche Hohllanzenoperation (*Klin. Monatsbl.*, p. 135).
— Dufour (M.). Guérison d'un aveugle-né. Observation pour servir à l'étude des théories de la vision. Lausanne, in-8, p. 22.
— Finlay (Ch.). Excision ou enclavement d'un lambeau étroit d'iris par une plaie périphérique indépendante, pendant l'opération de la cataracte (*Ann. d'Ocul.*, t. LXXV, p. 64).
— — Résultat de deux extractions de cataracte par la nouvelle méthode, etc. (*Ibid.*, p. 299).
— Gayet (J.). De l'utilité des pansements occlusifs après les kératotomies et sclérotomies (*Ibid.*, p. 252, et *Lyon méd.*, 28 avril).
— Hasner (d'A.). Langbau u. Katarakt (*Klin. Monatsbl.*, p. 251).
— Hay (Thomas). A case of senile cataract of ten year duration in a lady eighty-six years of age (*Philadelphia med. and surg. Reporter*, p. 147).
— Heyl (Albert). Coloboma lentis (*Report of the fifth internat. Congress*, p. 16).
— Higgens (Ch.). Clinical lecture on cataract (*Med. Times and Gaz.*, p. 570).
— Hirschberg (J.). Ueber die periphere - lineare Staarextraction (*Berl. klin. Wochensch.*, nos 1 et 2).

1876. Hirschberg. Zur Anatomie der spontanen Linsenluxation (*Arch. f. Ophthalm.*, t. XXII, 2, p. 65).
— Hogg (J.). Congenital luxation of the cristalline lens (*Lancet*, p. 773).
— Horner. Ueber nasse Salicylvorbände (*Bericht über die Verwaltung des Medicinalwesens im Canton Zürich*, in-8).
— Jacob (A. H.). Considerations upon soft cataract occuring in middle life, its patology and treatment (*Med. Press and Circular*, 12 avril).
— Imre (J.). Ein Beitrag zur Kenntniss vom Zusammenhang der Linsenkapsel mit der Hyaloidea (*Klin. Monatsbl.*, p. 184).
— Keyser (P. D.). On bony formation in the place of the lens (*Report of the fifth internat. ophthalm. Congress*, p. 131).
— Klein (S.). Beiderseitige angeborene Katarakt erfolgreich operirt (*Klin. Monatsbl.*, p. 370).
— Knies. Zur Chemie der Altersveränderungen der Linse (*Unters. des physiol. Instituts in Heidelb.*, t. I, 2).
— Laptschinsky (M.). Ein Beitrag zur Chemie des Linsengewebes (*Arch. f. die ges. Physiologie*, t. XII, p. 631).
— Lasvenes. Fracture de la cornée, cataracte traumatique, phénomènes d'irido-choroïdite. Iridectomie. Guérison (*Gaz. des. hôp.*, p. 979).
— Magnus (H.). Geschichte des grauen Staares. Leipzig, in-8, p. 315.
— — Die Staarausziehung bei den Griechen u. Römern (*Arch. f. Ophthalm.*, t. XXII, 2, p. 141).
— — Die Augenoperationen der früheren Jahrhunderte. Ein Bild aus der Culturgeschichte des ärzlichen Standes (*Deutsche Zeitsch. f. prakt. Med.*, nos 34 et 35).
— Martin (E.). Des pansements de l'œil après l'opération de la cataracte par extraction. Leçon de Clinique ophthalm. Paris, in-8, p. 16.
— Masselon. Clinique ophthalmologique du docteur de Wecker. Relevé statistique des opérations pratiquées pendant l'année 1875. Paris, in-8, p. 35 et Fragments d'ophthalmologie (*Ann. d'Ocul.*, t. LXXV, p. 24).
— Moore (Oliver). Statistical report of 40 cataract extractions (55 *th annual Report of the New-York eye and ear infirmery*, p. 31-40).
— Panas. Considérations pratiques sur les cataractes (*Bull. de thérap.*, p. 207, 253 et 309).
— Peszkowski. Ein Fall von Cataracta Traumatica mit schneler u. vollständiger Heilung (*Wien. med. Presse*, p. 1260).
— Quaglino (A.). Sul valore relativo dell' estrazione lineare modificato in confronto cogli altri metodi operativi per la cataracta e sugli accidente en complicazioni che posono comprometterne l'esito felice (*Ann. di Ottalm.*, t. V, p. 263).
— Rothmund. Ueber den Staar. Ein Vortrag im Münchener Volksbildung-Verein. München, in-8, p. 12.
— Schiess. Ueber antiseptisches Verfahren bei Extractionen (12*ter Jahresbericht*, p. 40).
— Schmidt-Rimpler. Ueber Zuckergehalt bei Cataracta diabetica (*Berl. klin. Wochenschr.*, Jan.).
— Sinclair (Julie). Experimentelle Untersuchungen zur Genese der erworbenen Kapsel-Katarakt. Diss. inaug. Zürich, in-8.
— Snell (Simeon). On the suction operation for cataract (*Brit. med. Journ.*, May).
— Sous (G.). Luxation d'un cristallin transparent dans la chambre antérieure (*Bordeaux méd.*, p. 178, et *Ann. d'Ocul.*, t. LXXV, p. 75).
— Strawbridge (G.). Report of forty recent cases of cataract extractions (*Philadelphia med. Times*, p. 245).
— Streatfield (S. F.). Congenital malposition of lens. Iridictomie ; improvement of vision (*Ophth. Hosp. Rep.*, t. VIII, p. 393).
— Taylor (A. Rell). A method of operating cataract by which the pupil is preserved (*Lancet*, 8 fév.).
— Teillais. Cataracte diabétique. — Glucose dans le cristallin (*Ann. d'Ocul.*, t. LXXV, p. 238).

1876. WARE (L,). Jaeger's Operation for Cataract (*Chicago med. Journ.*, p. 496).
— WEISS. Schitstaar u. mangelhafte Entwicklung der Zähne (*Memorabilien*, p. 308).
— VIDOR (S.). Die Entfernung des grauen Staares v. Graefe's peripherem Lappen schnitt (*Wien. med. Wochenschrift*, nos 45, 46, 49 et 56).
— WILLIAMS (A. D.). A brief statement of the present status of cataract extraction, with statistic and individual work (*Cinnati Lancet*, p. 780).
— WILLIAMS (E.). Luxatio lentis (*Transact. of the Amer. ophthalm. Soc.*, p. 291).
— WOLFE. Lettre sur l'extraction à courbure périphérique (*Ann. d'Ocul.*, t. LXXV, p. 308).
1877. ALT (A.). Beiträge zur pathologischen Anatomie (*Arch. f. Augen. u. Ohrenheilk.*, t. VI, p. 444).
— — Studie über die anatomischen Gründe u. das Wesen der sympathischen Ophthalmie (*Ibid.*, p. 251).
— AUDIBERT. Étude sur le traitement de la cataracte traumatique. Thèse de Paris, in-4.
— BADAL. Projet d'extraction de la cataracte sans iridectomie (*Bull. méd. de la Clin. ophthalm.*, Paris, in-8, III).
— BERLIN. Ueber traumatischen Linsenastigmatismus (*Klin. Monatsbl. Sitzungsbericht*, p. 174).
— CUISNIER. De l'extraction de la cataracte sénile par la méthode à lambeau périphérique, du docteur de Wecker. Thèse de Paris, in-4.
— DEL TORO. Extractions de cataracte (*La Cronica oftalm.* et *Centralb. f. prakt. Augenheilk.*, 1878, p. 16).
— DERBY (Hasket). A few practical suggestions concerning extraction of cataract (*Bost. med. and surg. Journ.*, p. 491).
— DEUTSCHMANN. Untersuchungen über die Pathogenese der Cataract (*Arch. f. Ophthalm.*, t. XXIII, 3, p. 112).
— DIAZ ROCAFULL. Cholestérine dans le cristallin (*La Cronica Ophthalm.*).
— DOR. Cataracte chez les diabétiques (*Gaz. hebd.*, n° 39).
— DORONAR. Altérations de l'œil à la suite d'un coup de foudre (*Gaz. Uhariska*, n° 9).
— DORVELL (Mac). Osseous deposit in cristalline lens (*The med. and surg. Reporter*, p. 148).
— ENGELHARPT. Bericht über 100 Staarextractionen ausgeführt nach der Graefe's Methode des peripheren Linearschnuittes. München, in-8.
— FANO. Cataracte traumatique. Opacification totale tardive du cristallin (*Journ. d'Ocul. et de Chir.*, VI).
— FORTIS. De l'enclavement de la capsule du cristallin après l'opération par les nouveaux procédés, et les moyens propres à y remédier. Thèse de Paris, in-4.
— FRIANDT (K. de). Fwäne fall af extractio cataracta cum capsula (*Fenska Läkaresällsk. hondl.*, t. XVIII, p. 117).
— HALTENHOFF. Note sur un cas d'aphakie et aniridie traumatique, permettant l'observation du fond de l'œil sans ophthalmoscope (*Cong. intern. de Genève* et *Ann. d'Ocul.*, t. LXXVI, p. 159).
— HIRSCHBERG (J.). Ueber den Linearschnitt zur Kernextraction (*Centralbl. f. Augenheilk.*, Heft 2).
— HUIDIEZ. Compas de l'incision scléro-cornéenne dans l'opération de la cataracte par extraction (*Bull. méd. du Nord*, février).
— KNAPP. Statisticher Bericht u. Bemerkungen über ein viertes u. fünftes Hundert Stacrestractionen nach v. Graefe's Methode (*Arch. f. Augen. u. Ohrenheilk.*, t. VI, p. 314).
— — Ueber Capsulitis (*Klin. Monatsbl. Sitzungsber.*, p. 94).
— KNIES (M.). Ueber den Spindelstaar u. die Accommodation bei demselben (*Arch. f. Ophthalm.*, t. XXIII, 2, p. 211).
— — Zur Chemie der Altersveräunderungen der Linse (*Unters. des physiol. Instituts der Univers. Heidelb.*, V, 2, p. 6).

1877. KRAMSZTYK. Luxation spontanée du cristallin dans la chambre antérieure (*Medycyna*, n° 41).

— LEVIS (R. S.). Extraction of cataract (*Philadelphie med. and surg. Reporter*, p. 57).

— LUNKIERVITZ. Manie après l'opération de la cataracte (*Rapport de la Soc. méd. du Kaukase*, n° 16).

— MAGNUS. Eine historische Notiz, befreffend die Staernuszichungs Methode der Züricher Stadtarztes Conrad Freitag (*Klin. Monatsbl.*, p. 128).

— OPPENHEIMER (H.-L.). Report of ninety cataract extraction performed at the New York eye and ear infirmery (56 *th. Report*).

— PAGENSTECHER (H.). Die Extraction des grauen Staares in geschlossener (*Kapsel. Wiesbaden*, in-8, p. 68).

— PARDO. Extraction de cataractes secondaires (*Ann. di Ottalm.*, t. VI, p. 676).

— POWER. Report of the cataract cases (*St. Bartholom. Hosp. Rep.*, t. XII, p. 183).

— PUFAHL. Ueber A. Weber's Methode der Staaroperation (*Hirschberg's Beiträge zur Prakt. Augenheilk.*, H. 2, p. 39).

— ROBERTS. Extraction of cataract (*Philadelphia med. and surg. Rep.*, janv.).

— RÖDER. Ueber Kapseldurehneidung u. dadurch hedingte Krümmungsäuderung der menschichen Hornhaut (*Arch. f. Ophthalm.*, t. XXIII, 4, p. 29).

— ROMIÉE. De la cataracte. Quelques remarques concernant l'étiologie. De l'influence de l'état général sur les résultats de l'opération (*Journ. de méd. de Bruxelles*, fév. et mars).

— RYDEL. Beobachtusgen über den Staar u. Staaroperationen in der Jagellow'schen Universität von Oct. 1869-1877 (Voy. *Rapport*).

— SAMIELSOHN. Ueber einige Formen von secundärer Linsenluxation (*Klin. Monatsbl. Sitzungsbericht*, p. 81 et 115).

— SCHMIETT (H.). Beitrag zur Statistik der modificirten Linearextraction Diss. inaug. Kiel, 1878.

— STOEBER (A.). Description du procédé quasi linéaire simple ou composé, précédée d'une revue historique et iconographique des divers modes et instruments employés dans l'extraction de la cataracte. Paris, in-8, p. 160.

— STRAWBRIDGE (H.). Tow new instruments for secondary cataract operations (*Americ. Journ. of med. Sc.*, p. 449).

— VERNEUIL. Note sur l'opération de la cataracte chez les diabétiques (*Rev. méd. et de chir.*, n° 7).

— VIDOR. Die Entfernung des grauen Staares nach v. Graefe's peripheren Linearschnitt (*Wien. med. Wochensch.*, n°s 6 et 7).

— WEISS (L.). Ueber den nach Weber'schen Hohlschnult enstehenden Cornnealastigmatiemus u. die Ursache des nach der Extraction entstehenden Astigmatismus überhanpt (*Arch. f. Augen- u. Ohrenheilk.*, t. VII, 1, p. 58).

— WELLS. Ueber Linearextraction mit vorausgeschickter Iridectomie (*Klin. Monatsbl. Sitzungsbericht*, p. 186).

— ZEHENDER et JACOBSON. Ueber die Brechung-coefficienten u. die chemische Beschaffenheit cataractöses Linseensubstanz (*Klin. Monatsbl.*, p. 311).

— — et MATHISSEN. Ueber die Brechungs-coefficienten cataractoeser Linsensubstanz (*Ibid.*, p. 239).

— — Ueber die chemische Beschaffenheit von cataractöser Linsensubstanz (*Ibid. Sitzungsbericht*, p. 9).

1878. ALEXEJEW. Ein Fall von Cataracta punctata (*Aerztb. Bältter*, n° 288).

— ALT (A.). Klinischer Bericht über Knapp's Augenheilanstalt zu New-York (*Arch. f. Augen- u. Ohrenheilk.*, t. VII, 2, p. 383).

— ANAGNOSTAKIS (A.). Encore deux mots sur l'extraction chez les anciens. Athènes, in-8, p. 12.

— ARMAIGNAC. Opération de la cataracte chez un diabétique, suivie de succès (*Journ. de méd. de Bordeaux*).

1878. Badal. Méthode nouvelle pour le diagnostic rétrospectif de la réfraction après l'opération de la cataracte et d'une façon générale dans l'aphakie (*Gaz. méd.*, p. 162, et *Gaz. des hôp.*, p. 581).
— — Luxation traumatique de deux cristallins (*Un. méd.*, septembre).
— Baudon. Des accidents consécutifs à la cataracte chez les vieillards athéromateux (*Recueil d'Ophthalm.*, p. 6).
— — Cataracte congénitale (*Ibid.*, p. 9).
— Becker (O.). Atlas der pathologischen Anatomie des Auges. t. III.
— Bezold. Bericht über die Privatheilanstalt für Augen- u. Ohrenkranke in München (*Bayr. aerzt. Intelligenzbl.*, p. 44).
— Businelli. Sulle operazioni di cataratta (*R. Acad. di med.* In Roma).
— Caspar. Ueber Extraction der kataraklösen Linse in geschtossener Kapsel. Diss. inaug. Berlin, in-8.
— Courserant. Réflexions sur l'opération de la cataracte chez les diabétiques (*Recueil d'Ophthalm.*, p. 10).
— Del Monte (M.). Settane estrazioni di cataratte dura col processo linearse modificato de v. Graefe, praticate del 1872, al principio del 1878 (*Ann. di Ottalm.*, t. VII, p. 97).
— Deloulue. De l'opération de la cataracte. Thèse de Paris, in-4.
— Dor. Rupture du ligament suspenseur du cristallin (*Lyon méd.*, n° 7).
— — De la cataracte chez les diabétiques (*Rev. mens. de méd. et de chir.*, p. 322).
— Dujardin-Beaumetz. Luxation spontanée d'un cristallin cataracté dans la chambre antérieure (*Bull. de thérap.*, p. 543).
— Emmert (E.). Ueber eine Methode des Staarextraction (*Schiweizer Corrbl.*, n° 24).
— Fiala. Guérison de six aveugles-nés. Bukarest, in-8, p. 32.
— Galezowski. Perfectionnement du procédé opératoire de la cataracte (*Recueil d'Ophthal.*, p. 117).
— Giganti. L'estrazione della cataratta senile negli attuali principei e processi operatorii. Tese di concurso (*Ann. di Ottalm.*, t. VII, p. 123).
— Gjersing (O. M.). En katarakto's. Bonde familie (*Ugesk f. Läker.*, n° 12, et *Centralb. f. prakt. Augenheilk.*, p. 1879, p. 316).
— Graefe (Alf.). Die antiseptische Wundbehandlung bei Kataractextractionen (*Arch. f. Ophthalm.*, t. XXIV, 1, p. 233).
— Gruening (E.). Ueber peripher. Kapseläffnung bei der Extraction Morgagnicher Staare (*Arch. f. Augen- u. Ohrenkeilk.*, t. VII, 2, p. 469).
— Guaita (L.). Lussazione sotto conjunctiva della lente cristallina e consecutive ciclite simpatica (*Ann. di Ottalm.*, t. VII, p. 383).
— Haab (O.). Ueber angeborene Fehler des Auges (*Arch. f. Ophthalm.*, t. XXIV, 3, p. 357).
— Hirschberg. Beiträge zur prakt. Augenheilkunde, III, p. 1 08.
— — Beiträge zur patholog. Anatomie des Auges (*Berl. klin. Wochenschr.*, n° 18).
— Hogg. The cure of cataract and other eye affections, the medical and surgical treatment of lenticular opacities. London, in-8.
— Knapp. Ueber periphere Kapselspaltung (*Arch. f. Augen- u. Ohrenheilk.*, t. VII, p. 203).
— Landesberg. Zur Statistik der Linsenkrankheiten (*Kl. Monatsbl.*, XVI, *Beilagsheft*).
— — Bericht über 123 Staaroperationen (*Arch. f. Ophthalm.*, t. XXIV, 3, p. 59).
— Leber. Ueber die Pathologie der Linse (*Klin. Monatsbl. Sitzungsb.*, p. 33).
— Lubinsky. Drei Klinische Beobachtungen aus der Augenabth. un Marienhospital zu Kronstadt (*Kl. Monatsbl.*, p. 166).
— Mandelstamm. Ectopia lentis mit berechneter Länge des Augenaxe (*Klin. Monatsbl.*, p. 123).
— Martin (G). Sur les causes ordinaires d'insuccès dans l'extraction de la cataracte de Morgagni et sur les moyens d'en triompher (*Ann. d'Ocul.*. t. LXXIX, p. 5).
— Oeller. Zur Actiologie der Cataracta poleris (Diss. inaug. Munchen, in-8).

1878. Rampoldi. Intorno al valore comparativo die processi di estrazione della cataratta lineare modificato di Graefe e a piccolo lembo. — Annota zune critiche a proposito della Memorio : Sulle operazioni di cataratta del Prof. Businelli ed osservazioni nella clinica dell Prof. Quaglini (*Ann. di Ottalm.*, t. VII, p. 644).

— Rodet. Étude sur les ruptures de la zone de Zinn et la luxation traumatique du cristallin. Thèse de Paris, in-4.

— Sandrecky (H.). Versuch einer einfachen Staar-Extractionsmethode (*Berl. klin. Wochenschr.*, p. 109).

— Schuchard. Zur patholog. Anatomie der Discision. Diss. inaug. Göttingen, in-8.

— Sichel. Opération de la cataracte pratiquée avec succès sur les deux yeux d'un diabétique (*Bull. de thérap.*, janv.).

— Smidt (H.). Beitrag zur Statistik des modificirten Linearextraction. Diss. inaug. Kiel, in-8.

— Soellingo (M.). L'estratione della cataratta. Roma, in-8, p. 5.

— Sternheim. Eine Nuchblutung nach der linearen Staarextraction (*Centralb. f. prakt. Augenheilk.*, mars).

— Tamansheff (J.). De l'extraction et de la résorption de la cataracte (*Gaz. des hôp.*, n° 3).

— Terson. Heureux accident à la suite d'une extraction de la cataracte (*Journ. de la Soc. de méd. de Toulouse*).

— Vernon (Bowater). Commencing cataract, its symptoms and treatment (*St. Bartholom. Hosp. Rep.*, t. XIV, p. 311).

— Vibert. Nouveau procédé opératoire de la cataracte (*Soc. de Chir.*, *Gaz. hebd.*, p. 511).

— Voorhies. Verknöcherung der Krystallinse (*Arch. f. Augen- u. Ohrenheilk.*, t. VII, 2, p. 311).

— Wordsworth. Congenital desplacement of the cristalline lens (*Lancet*, Jan. et *Med. Examiner*, III, p. 156).

— Yvert. Du traumatisme, des blessures et des corps étrangers du globe de l'œil (*Recueil d'Ophth.*, p. 34).

1879. Adamuk (E.). Beiträge zur Pathologie der Linse (*Arch. f. Augenheilk.*, t. VIII, p. 150 et 283).

— Armaignac (H.). Cataracte capsulo-lenticulaire, survenue rapidement à la suite d'une irido-choroïdite ; guérison rapide (*Journ. de méd. de Bordeaux*, I, p. 264).

— Boyd (H.). Case of dislocation of lens (*Ind. med. Gaz. Calcutta*, XIV, p. 282).

— Bresgen (H.). Zur Heredität der Linsenanomalien (*Centralb. f. prakt. Augenheilk.*, p. 34).

— Briolat. Étude sur la luxation sous-conjonctivale du cristallin. Thèse de Paris, in-4.

— Carré. De la cataracte noire (*Gaz. d'Ophthalm.*, t. I, p. 83).

— Collica-Accordino (v.). Della estrazione della lente catarattose insieme alla sua capsula (*Movimento Napoli*, I, p. 41).

— Colsmann (A.). Ueber die Entfernung eines Zusammenhängenden möglichst grossen Stückes aus der vorderen Linsenkapsel. Wiesbaden, in-8.

— Deutschmann (R.). Zur Wirkung wasserentziehender Stoffe auf die Krystallinse (*Arch. f. d. ges. Phys.*, t. XX, p. 420).

— — Fortgesetzte Untersuchungen zur Pathogenese der Cataract (*Arch. f. Ophth.*, t. XXV, 2, p. 213 et 4, p. 427).

— Fetzgerald. Peripherical division of the capsule of the lens (*Brit. med. Journ.*, n° 22).

— Forestier (J.). Opération de cataracte (*Bull. de la Soc. méd. de l'Yonne.* Auxerre, t. XIX, p. 135).

— Freyer (P. S.). Observations on cataract in India, with an analysis of 512 cases operated in the Azamgart Hospital during the year 1878 (*Lancet*, p. 313).

— Frothingham (G. E.). Lectures on cataract (*Physician and surg. Ann.*, p. 433 et 477).

1879. FROTHINGHAM. Cases of hard cataract operated on by modification of v. Graefe's method from avril 24, 1878 to June 30 (*Phys. and surg. Ann.*, p. 376).
— GALEZOWSKI. Sur la vision rouge des opérés de cataracte (*Recueil d'Ophth.*, p. 534).
— — Quelques notes sur les cataractes secondaires et leur opération (*Ibid*, p. 321).
— GAUPILLAT. Contribution à l'étude de la cataracte, des rapports entre le diagnostic de la cataracte et le manuel opératoire qui convient à sa nature. Thèse de Paris, in-4.
— GOTTI (V.). Appendice alla medicina operatoria della clinica oculistica di Bologna (*Riv. clin. di Bologna*, t. IX, p. 5).
— GRAEFE (A.). Ueber congenitalen harten Kernstaar (*Klin. Monatsb. Sitzungsber.*, p. 23).
— GUERINEAU. Cataracte, modification du procédé par discission (*Gaz. des Hôp.*, p. 677).
— HALTENHOFF. Note sur un cas d'aphakie. Genève, in-8.
— HARPHE. Der Vortheil der künstlichen Pupillenbildung mit nachfoltgender Discision. Diss. inaug. Würzburg, in-8, p. 20.
— HEUBEL. Ueber die Wirkung wasserentziehender Stoffe, insbesondere auf die Kristallinse (*Arch. f. die ges. Physiol.*, t. XX, p. 114).
— — Bemerkungen zu Deutschmann's Aufsatz : Zur Wirkung wasserentziehender Stoffe auf die Krystallinse (*Ibid.*, t. XXI, p. 253).
— HIGGINS (Ch). Remarks on one hundred and fifty operations for extractions of cataract (*Med. chir. Transact.*, n° 62).
— HIRSCHBERG (J.). Cataracta diabetica (*Arch. f. Augenheilk.*, t. VIII, p. 358).
— — Casuisticher Jahresbericht (*Ibid.*, p. 166).
— HOVEN. Die subconjunctivale Linsenluxation. Diss. inaug. Bonn, in-8, p. 20.
— JANY. Zwei Fälle von beidenseitiger Cataracta diabetica (*Arch. f. Augenheilk.*, t. VIII, p. 263).
— JONES (H.). Symetrical correctopia with dislocation of the Lens (*Dublin Journ. of med. Science*, t. LXVIII, p. 102).
— KNAPP (H.). Bericht über ein sechses Hundert Staarextractionen (*Arch. f. Augenheilk.*, t. VIII, p. 378).
— — Die Entfernung von Fremdkörper aus dem Innern des Auges (*Ibid.*, p. 71).
— LANDOLT (E.). Ueber Staarextraction (*Centralbl. f. prakt. Augenheilk.*, Augst., Spt.).
— LEWIS (R. H.). Capsulo-lenticular cataract; corneitis; amblyopia (*Transact. of the Med. Soc. N. Car.*, p. 61).
— LUBINSKY. Ein Fall von angeborener Cataracta capsularis posterior bei Existenz persistenter Art. hyd. (*Klin. Monatsbl.*).
— MACNROUGHTON (Jones). Clinical lecture on cases of interest (*Lancet*, p. 728).
— MAYER (Jacques). Ueber die Wirksamkeit von Carlsbad bei Diabetes mellitus (*Berl. klin. Wochenschr.*, n°s 21, 31 et 32).
— MINOR (J. A.). A case of dislocation of the crystaline lens from contrecoup and its sequelae (*The Transact. Younghstown*, Ohio, II, p. 27).
— MONOYER. Cataracte congénitale double. Discission, guérison (*Gaz. des hôp.*, n° 2).
— MORTON (Stanford). Operations for senile cataract at the Moorfield Hospital during eleven months (*Ophthalm. Hosp. Rep.*, t. IX, p. 374).
— — Congenital desplacement of both lenses occuring in several membres of one family (*Ibid.*, p. 435).
— NICATI (W.). Cataractes et lésions dentaires des rachitiques (*Rev. mensuelle de méd. et de chir.*, extrait in-8, p. 9).
— NOYES. Statistics of extractions of cataract by the flap operation and by v. Graefe's method (*Transact. of the Americ. ophthalm. Soc.*, p. 587).
— PAGENSTECHER (H.). Vordere Glaskörper Ablösung in Beziehung der Bildung des Katarakt u. Operation der Katarakte (*Klin. Monatsbl. Sitzungb.*, p. 221).
— PAOLI (C.). Caso di cataratte congenite operati in individuo dell età di 15 anni (*Spirimentale*, XLIV, p. 47).

1879. PHLISATRIX (C.). Rupture partielle de la zonule de Zinn par traumatisme du globe oculaire (*Rec. de mémoires de méd. mil.*, t. XXXV, p. 69).
— PLATEAU (M. J.). Ossification du cristallin (*Bull. de l'Acad. de Belg.*, t. I, 69, nos 9 et 10).
— POOLEY. Foreign body in the posterior pole of lens (*Transact. of the Americ. Ophthalm. Soc.*, p. 595).
— QUIOC. De la discission périphérique ou équatoriale avec conservation des deux cristalloïdes dans l'extraction linéaire et périphérique de la cataracte. Thèse de Paris, in-4.
— RENÉ (A.). Cataracte congénitale double; discission; guérison (*Gaz. des hôp.*, p. 11).
— ROMIÉE (H.) Cataractes consécutives à la fièvre typhoïde, à la variole, etc. (*Recueil d Ophthalm.*, p. 586).
— RYDEL (L.). Klinische Beobachtungen über den grauen Staar u. seine Operation (*Klin. Monatsbl.*, p. 90).
— SABATIER. Des hypophaemas consécutifs aux opérations de la cataracte et en particulier par extraction linéaire (*Lyon méd.*, n° 7).
— SALTINI (G.). Sulla cataratta (*Spallazani*, Modena, VIII, p. 61).
— SAMELSOHN (S.). Wahrnehmbarkeit des Augenhintergrundes bei Aphakie (*Centralb. f. prakt. Augenheilk.*, p. 71).
— SARAZIN (P.). Recherches sur la cataracte traumatique au point de vue du diagnostic et du traitement. Thèse de Paris, in-4, p. 40.
— SCHMIDT-RIMPLER. Ungewöhnlicher Vorlauf einer Staarextraction (*Berl. klin. Wochenschr.*, n° 46).
— SCHNEIDER (J.). Ueber sympathisme Erkrankung des Auges nach Staaroperationen. Diss. inaug. Würzburg, in-8, p. 36.
— STEINHEIM. Eine wandernde Linse (*Centralb. f. prakt. Augenheilk.*, p. 34).
— TAMANSCHEFF. De l'extraction et de la résorption de la cataracte (*Gaz. des hôp.*, 1878, p. 81).
— THORNAS (L.). Cataracte diabétique, opération, mort 8 jours après l'opération (*Bull. de la Soc. de Chir.*, V, p. 176).
— TRÉLAT (E.). Observations de cataractes consécutives à la fièvre typhoïde (*Gaz. des hôp.*, p. 417).
— VIDOR (S.). Ueber eine Operation des grauen Staares (*Pester med.-chir. Presse*, p. 431 et 751).
— VIEUSSE. Luxation sous-conjonctivale datant de quinze ans, d'un cristallin cataracté (*Recueil d'Ophthalm.*, p. 85).
— WECKER. Maladies du cristallin (*Thérapeutique oculaire*, p. 389 à 498).
— — Opérations pratiquées sur le cristallin (*Chirurgie oculaire*, p. 1 à 113).
— — De l'extraction à lambeau périphérique combinée (*Ann. d'Ocul.*, t. LXXXI, p. 109).
— — Die combinirte periphere Lappenextraction (*Klin. Monatsbl.*, p. 169).
— — Linearschnitt u. Lappenschnitt (*Ibid.*, p. 396).
— WOLFE. How to obviate the risks of failure in operation for cataract (*Lancet*, déc.).
— ZEHENDER. Brechungscoefficient u. chemische Beschaftenheit kataraktöser Linsen (*Klin. Monatsbl.*, p. 307 et 377).
1880. AGNEW. The cure of cataract by electricity (*Med. Rec.*, t. XVII, p. 597).
— ALT. Compendium der normalen u. path. Histologie des Auges. Wiesbaden, in-8, p. 224.
— — et WEBS. The alledged cure of cataract by electricity (*Ibid.*, p. 610).
— — Ophthalmic notes (*Med. Record. New-York*, p. 171).
— ANAGNOSTAKIS. Un nouvel instrument à traction (*Compte rendu du Congrès de Milan* et *Ann. d'Ocul.*, t. LXXXIV, p. 151).
— ARMAIGNAC. Note sur la cataracte noire (*Journ. de méd. de Bordeaux*, p. 387).
— — Aniridie congénitale presque complète, deux attaques de choroïdite séreuse avec tension glaucomateuse du globe et cécité presque complète, luxation totale du cristallin dans le corps vitré, guérison (*Rev. chir. d'Ocul.*, t. I, p. 49).

1880. BADAL. Luxation traumatique des deux cristallins, complète à droite, avec déchirure de l'iris et chute de la lentille dans le corps vitré, incomplète à gauche, suivie de cataracte (*Sud-Ouest méd.*, Bordeaux, p. 127).
— — Sur un point particulier de l'opération de la cataracte (*Journ. de méd. de Bordeaux*, p. 228).
— — Deux cas d'ectopie du cristallin observés dans la même famille (*Journ. de méd. de Bordeaux*, p. 448 et 461).
— BARTHÉLEMY (E.). Du diagnostic de la cataracte. Paris, in-8, p. 43.
— — Coloboma des membranes de l'œil et du cristallin, cataracte noire (*Gaz. des hôp.*, p. 454).
— BEHANN-SCHWARZBACH (B.). Ueber Vorkommen u. Behandlung von Augenkrankheiten, in aussereuropäschen Ländern. Diss. inaug. Würzburg, in-8, p. 46.
— BORYSICKEWIEZ. Beiträge zur Extraction des grauen Staares der Erwachsenen (*Klin. Monatsb.*, p. 199).
— BRACCHINI (E.). Sopra un caso di lussazione della lente cristalline nella camera anterior (*Ann. di Ottalm.*, p. 172).
— BRIBOSIA. Du pansement après l'opération de la cataracte (*France méd.*, n° 64).
— BURNETT (Compton). Curability of cataract with medicine. London, in-8.
— BURQ. Cataracte diabétique. Métallothérapie (*Soc. de Chir.*, 11 fév.).
— BUSINELLI. Sulla cura chirurgica della cataratta et delle granolazioni palpebral (*Bullet. della R. Acad. med. in Roma*, VI, n° 4).
— CAMUSET (G.). Cataracte d'origine sympathique (*Gaz. des hôp.*, p. 483).
— CARTEZ (Brudenell). Suction of cataract (*Lancet*, p. 61).
— CASTALDO (J.). De las cataractas complicadas y accidentes consecutivos a la operacion (*Amfiteatro anat.*, Madrid, t. VIII, p. 74 et 83).
— CERVERA. Cas d'iridérémie totale double avec cataracte molle (*Cong. intern. de Milan*, 4 sept.).
— CHEATHAM (W.). Can the process of cataract be stayed (*Louisville med. News*, IX, p. 212).
— CHISOLM (Julien). A needle operation to mature a senile cataract (*Maryland med. Journ. Baltimore*, VII, p. 19).
— CHODIN. Sur l'emploi du massage après la discission de la cataracte (*Bullet. de la Soc. des méd. russes de Saint-Petersbourg*. En russe).
— COLSMANN. Bemerkung über Herrn Just's Mitheilung über eine ältre Capselpincette (*Centralb. f. prakt. Augenheilk.*, avril).
— CULTBERSON (H.). Several cases of cataract, illustrating the importence of Prof. H. Knapp's method of extraction. Zanisville, Ohio, in-8, p. 15.
— DEUTSCHMANN (R.). Untersuchungen zur Pathogenese der Cataract (*Arch. f. Ophthalm.*, t. XXVI, 1, p. 135).
— — Ensteht die diabetische Cataract beim Menschen in Folge von Wassrentziehung der Linse seitens zuckerhaltiger Augenflussigkeit. Eine Entgegnung an Prof. C. Heubel in Kiew (*Arch. der Ges. f. phys.*, p. 41).
— DOR. Quelques détails anatomo-physiologiques sur un cas de cataracte congénitale (*Lyon med.*, p. 392).
— — Des résultats psychologiques d'une double opération de cataracte congénitale (*Cong. intern. de Milan*, 3 sept.).
— EVETZKY. On the nature of cataract and its treatment with electricity, with a report of a case (*New-York med. Journ.*, XXXII, p. 184).
— FANO. Quelques remarques sur les difficultés qu'on rencontre parfois à expulser le cristallin dans les opérations de cataracte par extraction (*Journ. d'Ocul. et de Chir.*, p. 277).
— — Cataracte capsulo-lenticulaire développée chez une jeune femme à laquelle on a fait antérieurement une pupille artificielle par iridectomie-dialyse (!) pour une athrésie de la pupille normale (*Ibid.*, p. 205).
— FRANKE (E.). Beiträge zur Staarextraction (*Arch. f. Augenheilk.*, t. X, p. 71).
— FROEHLICH (Conrad). Ueber Antisepsis bei Augenoperation (*Klin. Monatsbl.*, p. 115).

1880. Frothingham (E.). Lectures on cataracte with a tabulated report of one hundred recent cases (*Phys. and Surg. Ann.*, II, p. 14).
— Fuchs. Vollständige Sequestration der Cornes nach einfacher Linearextraction (*Klin. Monatsbl.*, p. 139).
— Galezowski. Études sur les cataractes et sur leur traitement (*Recueil d'Ophthalm.*, p. 129, 198, 311, 401, 470 et 556).
— — Cataractes congénitales (*Ibid.*, p. 686).
— — Sur les cataractes chez les syphilitiques (*Ibid*, p. 634).
— — Sur les cataractes lenticulaires (*Ibid.*, p. 725).
— Gayet. Sur un point d'histologie de la cataracte capsulaire (*Lyon méd.*, p. 15).
— — Nouveau procédé d'iridectomie dans les cas de cataractes secondaires (*Prog. méd.*, n° 38).
— Geissler (A.). Ueber Antisepsis bei Augenoperationen (*Schmidt's Jahb.*, I, 186, p. 275).
— Goldzicher. Die Verknöcherungen im Auge (*Arch. f. Augenheilk.*, t. IX, 3, p. 322).
— Grandclement. Disparition traumatique de l'iris et du cristallin (*Soc. des Sc. méd. de Lyon. France méd.*, n° 39).
— Green (J.). A modified operation for discision of soft cataract (*Transact. of the Am. ophth. Soc.*, p. 158).
— — Case of nucleuslike bodies in the lens of child escaping after discision (*Ibid.*, p. 160).
— Haltenhoff. Cataracte congénitale opérée chez une fille de 7 ans 1/2 (*Rapport des travaux de la Soc. méd. de Genève.* Genève, in-8).
— Hasner. Ueber die Staarextraction (*Prager med. Wochenschr.*, p. 74 et 82).
— Heubel. Bemerkungen zu Dr Deutschmann's Aufsatz Zur Wirkung wasserentziehender Stoffe auf die Krystallinse (*Arch. f. die Ges. Physiol.*, t. XXI, p. 152).
— — Antwort auf Dr Deutschmann's Entgeguung (*Ibid.*, p. 680).
— Hirschberg. Ist Catarakt ohne Operation heilbar (*Arch. f. path. Anat.*, 80, p. 513).
— Hiuse. Zwei Fälle von einseitiger normaler Cataract mit Knochendefekten an derselben Körperhälfte (*Centralb. f. prakt. Augenkeilk.*, juin).
— Hogg (C.). Cure of cataract and other eye affections: impairement of vision from spinal concussion. London, in-8.
— Jones (W.). Clinical lecture on operations for cataract by dicision from behind (*Lancet*, p. 903).
— Just. Kernstaare im Kindesalter (*Centralb. f. prakt. Augenheilk. Journ.*).
— Kipp. Ueber eine Rheie von Staarextractionen u. anderer Augenoperationen die unter höchst ungunstigen ausseren Verhältnissen gemacht wurden (*Arch. f. Augenheilk.*, t. X, 1, p. 100).
— Knapp. Neflel's allegded cures of cataract by electricity (*Med. Record New-York* t. XVII, p. 678).
— Knies. Cataracta polaris anterior u. Cataracta Morgagniana (*Klin. Monatsbl.* p. 181).
— Krukow. Sympathische Cataract (*Centralb. f. prakt. Augenheilkunde.* März).
— Laan (Van der). Una novi anomalia de conformaçao de crestallino (*Period. de Ophth. prat.*, n° 3).
— — Novo processo de discisso de cataratta conjuncto completo (*Period de Ottalm.*, n° 1).
— — Cento e cincoento casas de cataractas maduros, nâo complicado operados em adultos (*Ibid.*, nos 3 et 4).
— Lampredi. Di una modificazione all processo di extrazione della cataratta di de Wecker (*Commentario clinico di Pisa*, III, n° 10-127).
— Landesberg. On the occurrence of sympathetic ophthalmia consequent upon linear extraction of cataract (*Med. and surg. Reporter*, n° 18).
— Lange (P.). Ein Fall von traumatischer Aniridie u. Aphakie (*St-Petersb. med. Wochenschr.*, p. 279).

1880. LEBER. Kernstaarartige Trübung der Linse nach Verletzung ihrer Kapsel, nebst Bemerkungen über die Entchungsweise der stationaeren Kerne u. Schichtstaare überhaupt (*Arch. f. Ophthalm.*, t. XXVI, 1, p. 283 .

— LEVIS (B. S.). The suction operation for cataract (*Philadelphia med. and surg. Report*, t. XLIII, p. 678).

— LORING (E.). On improved operation for a new cataract pupil after cataract extraction (*Transact. of the Americ. ophth. Soc.*, p. 151).

— LUNDY. Diabetic cataract (*Michigan med. News*, III, p. 168).

— MANFREDI. Formation des cataractes capsulaires (*Compte rendu du Congrès de Milan*, 3 sept.).

— MOHENDRA (N. B.). Senile cataract; extraction of lens by Lowson method (*Indians med. Gaz. Calcutta*, XV, p. 47).

— MÖLLER. Staar u. Taubheit eines Hundes durch Meningitis chronica (*Berl. Arch. f. Thierheilk.*, p. 65).

— NEFLET (W. B.). Ueber die galvanische Behandlung der Cataracta incipiens (*Arch. f. path. anat.*, t. LXXIX, p. 465, t. LXXX, p. 503 et t. LXXXI, p. 377).

— — The cure of cataract by electricity (*Med. Record New-York*, t. XVII, p. 579).

— NELTLESHIP. Antiseptic in ophthalmie surgery (*Brit. med. Journ.*, p. 166).

— OELLER. Ein Fall von traumatischer Aniridie (*Centralb. f. prakt. Augenheilk.* Aug.).

— OENCH (E. F. de). Beiträge zur Kenntiss der Ectopia lentis congenita (*Arch. f. Augenheilk.*, t. IX, 1, p. 31).

— OLIVERES (Louis). De la chloralisation en la estraction de las cataractes. Badajos, in-8,

— PLACIDO. Una nova anomalia de conformaçao de cristallino (*Period. de Ophth.*, p. 41).

— RAMPOLDI. Cataratte centrale statonaria. Ampliemente semplice della pupilla (*Ann. di Ottalm.*, t. IX, p. 157).

— RAVA (H.). Estrazione doppia di cataratta felicimente eseguita (*Ann. di Ottalm.*, t. IX, 3, p. 281).

— REULING (G.). On the extraction of cataract within the capsule, based on two hundred operations after this method (*Med. and surg. Transact. Maryland*, t. LXXXII, p. 181).

— REYMOND (G.). Communicazioni sulla medicazioni de Lister nelle operazioni di cataratta (*Giorn. de l'Acad. de med. de Turino*. t. XXVIII, p. 17).

— REYNOLDS (D. S.). Cataract in both eyes (*Philadelph. med. Times*, p. 140).

— ROEDER (W.). Ueber die gemeinschaftlichen Ursachen von Glaucom, Myopie, Astigmatismus u. der meisten Cataracten (*Arch. f. Augenheilk.*, t. IX, 2, p. 164 et 3, p. 256).

— SAMELSOHN. Traumatische Aniridie u. Aphakie mit Erhaltung des Sehvermögens nebst Bemerkungen über die mediale Gesicht. feldsgrenze (*Centralb. f. prakt. Augenheilk. Journ.*).

— — Entfernung eines Eisensplitters aus der Linse durch den Electro-Magneten (*Berl. klin. Wochenschr.*, n° 44).

— SANTOS (Fernandes). Examen de una cataracta in el fundo del ojo despues de dos anos de operada (*Cron. med. quir. de la Habane*, t. VI, p. 341).

— SCHMIDT. Beiträge zur Antisespsis bei Augenoperationen (*Klin. Monatsbl.*, p. 387).

— SECONDI (H.). La cura antisettica in oculestica (*Saluti Genova*, t. XIV, p. 337).

— SIMI (A.). Cura della cataratta secondaris (*Boll. d'Oculist.*, Fierenz, t. II, p. 105, 125 et 140).

— SINCLAIR (A. G.). Traumatic cataract (*Transact. of the med. Tennessee*, t. XLVII, p. 112).

— SNELL (S.). Antisepsis in cataract extractions (*Brit. med.*).

— STORY (John). Report upon a series of forty seven cataractoperations (*Dublin Journ. of med. scienc.*, August).

— TALKO. Zur Frage der Lisenluxationen (*Arch. f. Augenheilk.*, t. IX, p. 1170).

— TEALE (F. P.). On extraction of cataract by suction (*Lancet*, p. 29).

— TROMPETTER (J.). Ueber die Bestimmung der quantitativen Lichtempfindung kataractlöser Augen (*Klin. Monatsbl.*, p. 84).

1880. Vossius. Casuistiche Mittheilungen aus der akad. Augenklinik der Herrn. Prof. v. Hippel in Giessen (Corps étrangers du cristallin) (*Klin. Monatsbl.*, p. 261 et 410).
— Webster. Sympathetic inflammation following operations for cataract with reports of cases (*Transact. of the Amer. ophth. Soc.*).
— Wickerkiewicz. Ueber die Eisanvendung nach Stuarextractionen (*Klin. Monatsbl.*, p. 4).
— Williams (A. D.). A remarcable decent of congenital cataract, running through for generations, etc. (quinze cas de cataracte congénit. dans la même famille) (*St.-Louis med. and surg. Journ.*, t. XXXVIII, p. 368).
— — Congenital cataracts; seventeen cases in four generations of a single family, the most remarcable instance of heredity ever observed in lenticular diseases ; one of the cases successfuly operated upon at the age of thirty six years (*Ibid.*, p. 268).
— — A case of traumatic cataract in an old man who has a dislocation of second cervical vertebra on the third cervical vertebra ; a singular and very interesting history (*Ibid.*, p. 223).
— Wolfe (J. B.). Clinical lecture on traumatic cataract and other injuries of the eye (*Brit. med. Journ.*, p. 233).
1881. Abadie (Ch.). De certaines complications consécutives à l'opération de la cataracte et des moyens d'y remédier (*Ann. d'Ocul.*, t. LXXXVIII, p. 136).
— Andrew (E.). Dislocation of the lens, with remarks on the old operation of couching (*Brit. med. Journ.*, 30 déc.).
— Armaignac. Cataracte capsulo-lenticulaire survenue rapidement chez un jeune homme à la suite d'une irido-choroïdite ; opération et guérison rapide (*Recueil d'Ocul.*, t. III, p. 25).
— Ausset. (Daniel). Du traitement de la cataracte molle par la méthode de l'aspiration. Thèse de Paris, in-8, p. 76.
— Ayres (W.). Gliomatöse Infiltration der Linse (*Arch. f. Augenheilk.*, t. XI, p. 527).
— — Ueber Knochenbildung in der Linsencapsel (*Ibid.*, p. 327).
— Badal. Leçons sur l'opération de la cataracte (*Gaz. méd. de Bordeaux*, p. 87, 218 et 230).
— Becker (O.). Zur Anatomie der gesunden u. kranken Linse (*Centralb. f. prakt. Augenheilk. med.*).
— Benson. Congenital cholestearincataract (*Brit. med. Journ.*, déc.).
— — Spontaneous dislocation of lens into anterior chambre (*Ibid.*, déc.).
— Brière. Cataracte sénile compliquée de synéchie totale et d'iritis sympathique (*Gaz. des hôp.*, p. 93).
— Calhoun. A case of dislocation of both lenses into the anterior chambre (*Philadelphia Coll. and Clinic.*, t. II, p. 252).
— Capdeville (de). Cataracte congénitale (*Marseille méd.*, p. 657).
— Carreras Arago. Tormento da cornea, com cataracta traumatica e presença de un fragmento de fulminato in crystallino; extraçao do corpo estranero y crystalino; cura (*Arch. Ophthalm. Lisbonne*, t. III, p. 2).
— Chisolm (Jul.). Cataract extraction with iridectomy in an infant six mouths old (*Arch. f. Ophthalm.*, t. XI, 3).
— Courserant. Cataracte diabétique, opération (*Gaz. des hôp.*, p. 771).
— Critchett (And.). An operative treatment of congenital cataract (*Brit. med. Journ.*, 28 déc.).
— Critchett (G.). Practical remarks on cataract (*Ophthalm. Rev.*, I, n° 4).
— Danesi (C.). Operazione de cataratta enseguita contemporanemento nei due occhi (*L'Imparziale*, t. XXII, p. 421).
— Davey. Glaucoma following dislocation of the lens (*Brit. med. Journ.*, p. 369).
— Del Toro. Accidente que no debe ser atributo a la operacion de cataractas (*Crón. Ophth.*, t. XII, p. 173).
— Derby (Hasket). Anesthesia and non-anesthesia in the extraction of cataract. Cambridge. in-8.
— Dor. Cataracte congénitale (*Lyon médical*, p. 17).

1881. Dufour. Corps étrangers dans le cristallin (*Rev. méd. de la Suisse rom.*, janv.).
— Dujardin. Luxation du cristallin dans la chambre antérieure (*Journ. des sc. méd.*, Lille, IV, p. 505).
— — Corps étrangers du cristallin avec cataracte ; extraction suivie de rétablissement de la vision (*Ibid.*, p. 502).
— Ferrier. Sur la nécessité d'abandonner l'excision de l'iris dans l'opération de la cataracte (*Soc. de Chirurg.*, 27 déc.).
— Förster. Ueber Reife der Staare, künsltiche Reifung derselben u. Korelyse, Extraction der vorderen Kapsel (*Arch. f. Augenheilk.*, t. XII, 3).
— Forberorsky N.). Contribution à l'extraction de la cataracte (*Bull. de la Soc. méd. de Kasan*, n° 9).
— Frothingsham (G. S.). Cases of hard cataract operated on by modification of von Graefe's method from Oct. 1. 1881 to July 1. 1882 (*Physician and surg. Ann.*, t. IV, p. 322).
— Galezowski. Du spray phéniqué, comme moyen préventif et curatif de la kératoiritis dans l'extraction de la cataracte (*Recueil d'Ophth.*, p. 268).
— — Des cataractes traumatiques (*Ibid.*, p. 17).
— — De l'étiologie de la cataracte (*Ibid.*, p. 19).
— — De la valeur sémiologique des phénomènes visuels chez les cataractés (*Ibid.*, p. 75).
— Gastaldo. Luxation del cristallino por traumatimo in la camera ant., extraccion y resultados satisfactorios (*Ann. oft. Cadix*, t. XI, et *Rev. clin. d'Ocul.*, t. III, p. 106).
— Gayet. Sur la distribution de la cataracte dans la région Lyonnaise (*Assoc. franç. pour l'avancement des sc.*, p. 632).
— Grandelement. Observation de luxation du cristallin (*Lyon méd.*, p. 565).
— Harlan (G. C.). Two cases of congenital iridiremia, with lamelar cataract in one and dislocated cataractous lens in the other (*Louisville med. News*, t. XIV, p. 114).
— Hasner (d'A.). Angeborene u. erworbene Dislocation der Linse (*Wien. med. Wochensch.*, n° 16, et *Wien. med. Presse*, n° 46).
— Hemenway (H. B.). Soft cataract ; its causes and pathology (*Chicago med. Rev.* t. V, p. 88).
— Hirschberg (J.). Anatomische u. praktische Bemerkungen zur Alterstaarausziehung, Pupillenbildung u. Hornhautfärbung (*Arch. f. Ophthalm.*, t. XXVIII, 1, p. 245).
— Hodges (Frank). Iridectomie préparatoire pour l'extraction de la cataracte (*Brit. med. Journ.*, 8 sept.).
— Hook. Ueber die Operation des angewachsenen Staares (*Wien. med. Blätter*, n°s 43 et 44).
— Howe (L.). On a method of opening closed pupil after operation for cataract (*Transact of the intern. med. Congress*, 7 session. London, t. III, p. 129).
— Knapp (H.). On the extraction of cataract (*Med. Record*, t. XXI, n° 7).
— — Extraction of cataract by peripheral division of the capsule (*Transact. of the intern. med. Congress*, 7 sess. London, t. III, p. 89).
— Leber. Ueber Katarakt u. sonstige Augenaffectionen nach Blitzschlag (*Arch. f. Ophthalm.*, t. XXVIII, 3, p. 255).
— Little (Wm. S.). Removal of chip of iron from lens by electromagnet (*Ophth. Rev.*, *London*, t. I, p. 243).
— Mayerhausen. Zur Kenntniss der Erytropie (*Wien. med. Presse*).
— Mengin. Corps étranger de la choroïde, cataracte traumatique, guérison (*Recueil d'Ophthalm.*, p. 4).
— Michel (J.). Ueber natürliche u. künstliche Linsentrübung (*Festschrift zur dritten Säculerfeiers der Alma-Julia Maximil*, gewidmet von der med. Facult. zu Würzburg, t. I, p. 53).
— Milles (W. J.). On sympathic ophthalmia following extraction of cataract (*Ophth. Hosp. Rep.*, t. X, p. 325).
— Monk (H. S.). Observation sur l'abaissement de la cataracte (*Monit.*, janv.).

1881. Monréal (R.). La iridectomia antes de la operacion de la cataracta (*Oftal. pract.*, t. I, p. 88).
— Moura-Brazil. Novo processo para a extracção da catarata. Extracção por pequeno rotalho nuato com iridotomia. Rio-di-Janeiro, in-8, p. 13.
— Moyne (R.). Guarizione della cataracta incipiente (*Boll. d'Ocul.*, t. IV, p. 77).
— — L'operazione della cataracta nel grande Ospitale de Venezia (*Ibid.*, p. 93).
— Muralt (C. v.). Die Staarextraction der ophthalmologischen Klinik in Zürich. Diss. inaug., Zürich, in-8°, p. 79.
— Nettleship (E.). Cataracta diabetica (*Ophthalm. Soc.*, January).
— Noyes (H.). The so called, cure of cataract by electricity (*Trans. of the Americ. ophth. Soc.*, t. III, p. 305).
— Panas. Sur la cataracte nucléolaire de l'enfance simulant la cataracte stratifiée, ou zonulaire ; déductions opératoires qui en découlent (*Arch. d'Ophthalm.*, t. II, p. 481).
— Pasquier. Note sur un cas de cataracte capsulaire sénile ; opération (*Bull. méd. du Nord*, t. XXI, p. 20).
— Pena (A. de la). Tratamiento consecutivo a la extraccion de la cataracta (*Ophthalm. pract. Madrid*, t. I, p. 25 et 49).
— Pettorelli (G.). Sul delirio consecutivo all' estrazione della cataracta ; annotazioni sopra una memoria dell dott. Saltini G. da Sceciato (*Piacenza*, t. III, p. 149).
— Proust (J. M.). Trois observations de cataracte zonulaire (*Rev. d'Ocul.*, p. 172).
— Puccianti (P.). Statistica della operatione di cataratte eseguite coll'ogo. Larsona in-8, 1881.
— Rampoldi. Subluxazione traumatica della lente cristallina, myopia acuta di 4, 5 D. abolezione della camera anteriore (*Ann. di med. e chir.*, Milan, t. CCLXI, p. 49).
— Reymond (C.). The antiseptic method in cataract extraction (*Transact of the intern. med. Congress*, 7 sess. London, t. III, p. 14).
— Reynolds (Dudley). Cataract extraction (*Med. Herold.*, Feb.)
— Rheindorf. Ein Fall von Gaukom mit acuter Linsentrübung (*Klin. Monatsbl.* p. 15).
— Robert. Essai sur la pathologie des cataractes spontanées. Thèse de Paris, in-4.
— Roosa. Senile cataracte ; inflammatory deposit in the pupil ; corneal section ; anesthesies ; date of opening the eye (*Med. Rec. New-York*, t. XXI, p. 458).
— Runszeiwiz (K.). Ein seltener Fall von congenitaler Katarakt (*Medijcyna*, n° 23).
— Salm (M.). Synopsis of a report of eighty-three cataract operations (*Texas med. and surg. Rec.*, t. II, p. 14).
— Schmeichler (L.). Die Staaroperationen an der Klinik des Prof. v. Art (*Wien. med. Wochenschr.*, p. 433, 456 et 492).
— Schröder (C.). Ueber eine neue Methode der Kapselspaltung bei der Operation des Alterstaars (*Berl. klin. Wochenschr.*, n° 2).
— Smith (P.). Spontaneous dislocation of the lens into the anterior chamber with secondary glaucomia (*Ophth. Rec.*, t. I, p. 209).
— Snell. Lens dislocated into vitreous becoming cataractous and undergoing absorption (*Ophth. Rev.*, p. 400).
— Spalding (J. A.). On the extraction of cataract (*Ann. med. Ass. Portland*, t. VII, 3, p. 476).
— Teillais. Luxation du cristallin (*Journ. de méd. de l'Ouest*, t. XV, p. 21).
— Teobald (S.). Report of a case in which useful vision was maintained through a number of years by the aid of a totally dislocated lens (*Transac. of the Americ. Ophthalm. Soc.*, 1883, p. 225).
— Terson. Des moyens d'éviter l'infection de la plaie à la suite de l'extraction de la cataracte, dans le cas de catarrhe du sac lacrymal (*Rev. méd. de Toulouse*, t. VI, p. 225 et 257).
— Troyano de Quintano (J.). Que proceder es preferable para la operacion de cataracta (*Acta de las ses. del Cong. region. de cienc. med. Cadix*, p. 761).
— Uhthoff. Ueber congenitale Linsenerkrankungen (*Jahresb. der Schöler'schen Augenklinik für* 1881).

1881. Ulrich (B.). Ruptur der Linsenkapsel (*Klin. Monatsbl.*, p. 230).
— Velardi (G.). Cataratta a forme congenita, verificata intra fratelli (*Boll. d'Ocul.*, t. IV, p. 77).
— Villalonga. Blessure de la cornée, de l'iris et du cristallin à la suite d'un éclat de capsule. Extraction du corps étranger. Guérison complète (*Rev. de cienc. med. Barcelona*, t. VIII, 10 Fev.).
— Wecker. Quelques perfectionnements apportés à l'extraction de la cataracte (*Ann. d'Ocul.*, t. LXXXVIII, p. 215).
— Zehender. Ein Fall einseitiger congenitaler zonular Katarakt ; keine Knochendefecte (*Klin. Monatsbl.*, p. 53).
1883. Abadie (Ch.) Moyens de combattre les accidents de suppuration consécutifs à l'opération de la cataracte (*Ann. d'Ocul.*, t. XC, p. 120).
— — Du spray phéniqué dans l'opération de la cataracte (*Rev. d'Ocul.*, t. III, p. 21).
— Alvarado-Gornay (D.). Considerationes generales practicas acerta la operacion de la cataracta (*Thesis de dotorado* et *Cron. oftal. Cadix*, t. XIII, p. 115 et 165).
— Amat (L.). Théorie de la vision chez les opérés de la cataracte ; traitement fonctionnel (*Journ. méd. de l'Algérie*, t. VIII, p. 50).
— Anagnostakis. Opération de la cataracte (Congrès de médecine à Athènes, *Gaz. méd. d'Orient*, avril).
— Andrew (F.). On the extraction of senile cataract in its capsule (*Brit. med. Journ.*, p. 41).
— Armaignac (H.). De l'opération de la cataracte chez les diathésiques et les cachectiques (*Rev. d'Ocul.*, t. IV, 73).
— Arx. Zur Pathologie des Schichtstaars, Diss. inaug., Zurich, in-8°.
— Avelino Salderriaga. Cataracta, nuevo metodo para operarla. Nuevo metodo de colgajo eliptico sin iridectomia (*Rev. med. Bogota*, VII, p. 494).
— Badal. Leçons sur l'opération de la cataracte. Paris, in-8°, p. 280.
— Becker (Otto). Zur Anatomie der gesunden u. kranken Linse unter Mitwirkung von P. Gama Pinto u. H. Schäfer. Wiesbaden, in-4°, p. 220, pl. XIV.
— Benson (A.). Spontaneous dislocation of a cataractous lens into the anterior chamber, etc. (*Brit. med.*, 1882, p. 1085).
— Berger. Anatomische Untersuchungen eines Falles von Cataracte ossea (*Arch. f. Ophthalm.*, t. XXIX, p. 849).
— Beusen. A congenital cholesterine cataract; cholestearine degeneration of the whole lens on a child (*Brit. med. Journ.*, 1882, p. 1085).
— — Erythropsia in aphakia (*Ophth. Review*, p. 365).
— Bono (G. B.). Dell astigmatisme negli operati di cataratta per estrazione (*Giorn. de R. Acad. di med. di Torino*, XXXI, p. 131).
— Brailey. On de Wecker's and Galezowski's operation for cataract (*Lond. med. Record*, fév.).
— Breton. Cataracte liquide d'une teinte jaunâtre, extraction, guérison (*Recueil d'Ophthalm.*, p. 633).
— Buffum (J. H.). Clinical papers on ophthalmology (Extractions de cataracte) (*Chicago Annales*, p. 18).
— Carré. Cataracte sénile, manuel opératoire de l'extraction (*Gaz. d'Ophthalm.*, V, p. 17).
— Carreras Arao. Algunas consideraciones que deben tenerse presentes en el trattamento operatorio de las cataractas (*Rev. de cienc. med.*, IX, p. 131 et 167).
— Caudion (V.). La maturation artificielle de la cataracte (*Rev. gén. d'Ophthalm.*, n° 6).
— Cerniceaum (G.). La zonule de Zinn et ses conditions dans la cataracte (Szeineszet Hondpest, 1882, p. 74, et Klinische Erfahrungen über den Zustand de Zonula Zinnü bei gewissen Kataractformen) (*Pest. med. chir. Presse.*, XIX, p. 849).
— Chavernac. Extraction de la cataracte. Retour à la méthode de Daviel (*Ann. d'Ocul.*, LXXXIX, p. 43).
— Cowell (G.). Modification of v. Graefe's operation for extraction of cataract (*Brit. med. Journ.*, 13 janv., p. 43).

1883. Cowell. Lectures on cataract its causes varieties and treatment. London, in-8°, p. 128.
— Critchett (A.). A case of lamellar cataract on which different modes of operation have been adoptes (*Transact. of the Ophth. Soc. London*, p. 12).
— — The operative treatment of congenital cataract (*Brit. med. Journ.*, 1882, p. 1241).
— — A lecture on electricisme in operations for cataract (*Brit. med. Journ.*, p. 955).
— Deutschmann (H.). Ueber nephritische Cataract (*Arch. f. Ophthalm.*, XXIX, 3, p. 191).
— Dimmer. Zur Erythopsie Aphakischer (*Wien. med. Wochenschr.*, n° 15).
— Dujardin. Luxation traumatique du cristallin (*Journ. des sc. méd. de Lille*, n° 23).
— — Extraction d'une double cataracte diabétique (*Ibid.*, 1882, IV, p. 871, n° 23).
— — Cataracte noire (*Ibid.*, déc., p. 894).
— Eales. Dislocation of lens (*Brit. med. Journ.*, 24 fév.).
— Fano. Quelques remarques sur le diagnostic des déplacements du cristallin resté transparent (*Journ. d'Ocul.*, p. 31).
— — Indications de l'iridectomie dans l'opération de la cataracte (*Ibid.*, p. 81).
— Ferge (F.). Bericht über 100 Staar Extractionen nebst einigen anderen Mitheilungen aus der Praxis. Brauneschweig, in-8°, p. 20.
— Foerster. Ueber einige Verbesserungen bei der Operation des granen Staar (*Jahresbr. der Schles. Gesellsch.*, t. IX, p. 135).
— Fonseca (L. de). Une observation de cataracte complète à trente ans dans les deux yeux par suite d'hystérie (*Arch. Ophthalm. de Lisbonne*, n° 4).
— Foster (F. H.). Two cases of cataract extraction (*Med. coll. Quincy*, III, p. 64).
— Foucher. De la cataracte (*Un. méd. du Canada*, XII, p. 49).
— Galezowski. Du diagnostic des cataractes (*Recueil d'Ophth.*, p. 101).
— — De l'étiologie de la cataracte (*Ibid.*, p. 17).
— — De la nouvelle méthode de l'extraction de la cataracte sans excision de l'iris (*Ibid.*, p. 65).
— — Quel est le point où, après l'opération de la cataracte, il faut placer la première cause de l'inflammation (*Bull. de la Soc. fr. d'Ophth.*, p. 57).
— Gallengo (C.). Di metodi per accelerare la maturazione della cataratta e brevi enni sulla corelisi del Foerster. Torino, in-8°.
— Gama da Pinto. Contribution à l'étude des blessures du cristallin (*Arch. Ophthalm. de Lisboa*, n° 1).
— Gorney (J. A.). Consideraciones generales praticas acceca de la operacion de la catarata. Salamanca, in-8°, p. 54.
— Heuse. Ein dritter Fall von einseigen Katarakt und Knochenanomalie derselben Scite (*Centralbl. prakt. Augenheilk.*, déc.).
— Hirschberg (J.). Anatomische u. praktische Bemerkungen zur Staarextraction (*Berl. klin. Wochenschr.*, n° 3).
— Hirschler (J.). Zum Rothschen der Aphakischen (*Wien. med. Wochenschr.*, n° 4).
— Hogg (J.). Cure of cataract and other eye-affections. London, in-8°, 3e éd.
— Holstein. Die Antisepsie in der Augenheilkunde. Diss. inaug., Berlin, in-8°.
— Jeaffreson (C. J.). A new operation for cataract (*Lancet*, p. 167 et 705).
— Juhasz (L.). Beiträge zur Staaroperation (*Pest. med. chir. Presse*, p. 407 et 481).
— Karwatt (M. de). Beiträge zu Erkrankung des Auges bei Karotisatherom. Diss. inaug. Würzburg, in-8°.
— Keyser. One hundred and forty-eight extractions of cataract by different methods (*Philadelphie College and clinical Record*, t. III, p. 252).
— Knapp (H.). Färbung des Lichtreflexes am Rande von in die vordere Kammer dislocirten Linsen; ein einfaches Klin. Experiment (*Arch. f. Augenheilk.*, t. XII, p. 314).

1883. Knapp (H.). Report of the eighth series of one hundred consecutive cataract extractions (*Arch. f. Opthalm.*, t. XII, 1, p. 69).

— Lapersonne (F. de). Études cliniques sur la maturation artificielle de la cataracte. Thèse de Paris, in-4°.

— Lavat. Observation de cataracte traumatique (*Arch. de méd. navale*, n° 78).

— Leviste (L.). De l'opération de la cataracte chez les diabétiques. Thèse de Paris, in-4°.

— Lopes Beralt. Operacion de la catarate procidimiento en dos tempos (*Rev. med.-quir. Maracaibo*, I, n° 6, p. 5).

— Mauthner. Sclérotomie après l'opération de la cataracte (*France méd.*, n° 31).

— Mazza. Lusazione spontanea della lente cristallina nella camera del vitreo (*Ann. de Ottalm.*, t. XII, 1, p. 320).

— Mc Hardy (M.). Half of cataractous lens, wich was absolutly black when removed from the eye of patient, whose right eye contains a cataract, which appears to be growing black; spectroscopic analyses of the colouring matter (*Transact. of the Ophthalm. Soc.*, II, p. 10).

— Mengin. Observations cliniques. Contusion de l'œil droit avec rupture de la sclérotique; luxation sous-conjonctivale du cristallin accompagné et coiffé de tout l'iris; vision conservée (*Recueil d'Ophth.*, p. 502).

— — Accidents consécutifs à des opérations de cataracte (*Ibid.*, p. 510).

— Meunsell (L. E.). Dislocation of lens caused by a blow, excision of the eye (*Indian med. Gaz. Calcutta*, t. XVIII, p. 224).

— Mulers (H.). Hereditary transmission of ectopia lentis (*Ophthalm. Rev.*, fév.).

— Müller (Albert). Beiträge zur Lehre von der traumatischen Katarakt. Diss. insig., Basel, in-8°.

— Nettleship. Note on a case of diabetic cataract (*Transact. of the Ophthalm. Soc.*, II, p. 13).

— Nikolsky (D.). Absence du cristallin chez un enfant de deux ans (*Wratschebnija Wydomesti*, n° 36).

— Panas. Cataracte traumatique (*Journ. de méd. et de chir. prat.*, p. 58).

— — Sur la cataracte nucléolaire de l'enfance. Paris, in-8°.

— Parinaud (H.). Dernières modifications apportées à l'opération de la cataracte (*Gaz. méd.*, p. 267).

— Prouff (J. M.). Procédé simple, facile et sûr de discission pour la cataracte morgagnienne à noyaux flottants (*Rev. d'Ocul.*, p. 80).

— Purtcher (O.). Zur Frage der Erythropsie Aphakischer (*Centralb. f. prakt. Augenheilk.*, Juni).

— Quaglino. Intorno alla lussazione dell cristallina, contribuzione cliniche (*Ann. di Ottalm.*, t. XII, p. 12).

— Rampoldi. Cataratta nucleo-corticale in quatro individui delle estessa famiglia (*Ibid.*, p. 272).

— Rheindorf. Discision einer angeborenen Katarakt bei einem fünfmanotlichen Kinde. Tod 15 Stunden nach der Operation (*Klin. Monatsbl.*, p. 517).

— Rodero (F.). De la operacion de la catarata (*Rev. estremeño de med. Madrid*, II, p. 153 et 201).

— Rosander (C. J.). Om kapselin klämming vid staarestaktiones och our iridotomen (*Hycer Stockholm*, t. LV, p. 209).

— Rosmini. Sull' estrazione lineare semplificata della cataratta molle (*Ann. di Ottalm.*, t. XII, p. 189).

— Saint-Martin. Note sur quatre cas de cataracte molle traités par la méthode de l'aspiration (*Bull. de la Clinique des Quinze-Vingts*, t. I, p. 138).

— — Aphakie traumatique de l'œil droit avec ectasies de l'iris au tiers supérieur de la région ciliaire (*Ibid.*, p. 76).

— Sauvage (Al.). De l'extraction de la cataracte, méthode à lambeau périphérique sans iridectomie. Thèse de Paris, in-8°.

1883. Schmidt-Rimpler (H.). Zur Aetirologie der Kataraktentwicklung im mittleren Lebensalter (*Klin. Monatsbl.*, p. 181).

— Secondi. Sulla medicazione antiseptica nella operazioni de cataratta (*Annali di Ottalm.*, t. XII, p. 522).

— Sedan. De l'hémorrhagie consécutive à l'extraction de la cataracte (*Rec. d'Ocul.*, sept.).

— Seely (W.). Anterior polar cataract (*Cincinati Lancet and Clinic*, X, p. 263).

— Senclair (A. G.). Cataract extraction in the insane, with report of a case (*Mississipi Med. Minth*, Memphis, III, p. 246).

— Sevilla Victoria (J.). Cataracte senil; estraccion en el ojo izquierdo el ano 1878; cataracte atrifici eu el ojo derecho; discision; fenômenos glaucomatosos; estraccion de la lente; cyclitis (*Rev. med. quir. Buenos-Aires*, XX, p. 145).

— Smith (P.). Lateral dislocation of the lens with secondary glaucoma; pathologie (*Ophth. Rev. London*, t. V, p. 257).

— Smitz (A). Notizen zur Staarextraction (*Ibid.*, p. 483).

— Snell. On extraction of cataract by a shallow lower flap; with a record and analysis of 121 operations (*Brit. med. Journ.*, p. 44).

— Spitzer (B. B.). Eine unter den ungünstigsten Verhältnissen ausgegefährte Kataraktoperation mit Heilung; kurz daranf folgenber Tod in Folge von Marasmus (*Bericht der Rudolfstiftung Wien.*, p. 317).

— Spragne (K. P.). Statistics of ninety six cataract operations including seventy extractions of senile cataracte by method of Graefe (*Report of the Massachusetts charitable eye- and ear infirmery for the year*, 1883).

— Steffan (Ph.). Der periphere flache Lappenschnitt nebst einem Referate 300 weiterer Katarakextraktionen (*Arch. f. Ophthalm.*, t. XXIX, p. 318).

— Stöber. Cataracte pyramidale (*Rev. méd. de l'Est*, Nancy, XV, p. 185).

— Streatfield (J. F.). On cataract (*Dictionary of medicine*, VI, p. 217).

— Tacke. Extraction de la cataracte (*Journ. de méd. de Bruxelles*, t. XXXI, p. 318).

— Taylor (Ch. B.). A new operation for cataract (*Lancet*, p. 613).

— — On the use of eserine as a preliminary to extraction in cases of cataract (*Brit. med. Journ.*, p. 1293).

— Terson. Mémoire sur les moyens d'éviter l'infection de la plaie à la suite de l'extraction de la cataracte, dans le cas de catarrhe du sac lacrymal (*Bull. de la Soc. francaise d'Ophth.*, p. 50).

— Thompson (J. L.). Questions on the etiologie of some forms of lenticular opacity (*Journ. Americ. of med. assoc. Chicago*, t. I, p. 263).

— Villa Longa. Enclavemento de una astilli de capsula en el cristalino é iris, estraccion del cuerpo estrano, cataracta consecutiva y curacion de la misma por discision (*Rev. de scien. med. Barcelone*, t. X, p. 338).

— Warlomont. De l'hémorrhagie consécutive à l'extraction de la cataracte (*Ann. d'Ocul.*, t. XC, p. 5).

— Wecker. Algunas perfecciones mas para la extraccion de la cataracta (*Ottalm. prat. Madrid*, II, p. 32).

— Wright (L. W.). Taylor's method of estracting cataract (*Med. Rec. New-York*, p. 192).

1884. Alexew. Des cataractes traumatiques artificielles (*Compte rendu de la Soc. des Méd. du Caucase*).

— Appenzeller. Ein Beitrag zur Lehre von der Erblichküt des grauen Staares (*Mittheil. aus der Ophth. Klin. in Freiburg*, II, p. 120).

— Armaignac. De l'hémorrhagie intra-oculaire à la suite de l'opération de la cataracte, observations de guérison avec conservation de la vue (*Rev. clin. d'Ocul.*, juillet).

— — Observation d'hémorrhagie opératoire à répétition chez un opéré de cataracte par extraction. Paracentèse tardive, guérison (*Ibid.*).

— Becker. Structur der Linse. Aetiologie der Kataract (*Klin. Monatsbl. Beilageheft*, p. 73).

1884. Berger. Fadenförmige Frübung der hinteren Linsenkapsel (*Klin. Monatsbl.*, p. 284).
— Berubacher. Ueber Phakocele (*Arch. f. Ophthalm.*, XXX, 4, p. 103).
— Bull (Stedman). L'opération de Fœrster, maturation artificielle de la cataracte, avec une analyse de 20 ans (*New-York med. Journ.*, mai).
— Calisti. Étude sur les luxations du cristallin. Thèse de Paris, in-4°.
— Carter. Modern operations (*Med. Times and Gaz.*, 12 et 26 janvier).
— — L'opération actuelle de la cataracte (*Lancet*, janvier).
— Castorani. Memoria sull estrazzione lineare inferiore della cataratta con la capsula (*Resoconto della R. Acad. med. chir. di Napoli*, XXXIII, Genn. a Margo, 8).
— Chibret. Technique de l'opération de la cataracte (*Arch. d'Ophth.*, n°s 4 et 5).
— Da Gama-Pinto. Des hémorrhagies consécutives à l'extraction de la cataracte (*Rev. gén. d'Ophthalm.*, III, p. 97).
— Danesi. Sulla cataratta traumatia (*Bolletino*, VI, p. 101).
— Dubreuil. De l'opération de cataracte (*Gaz. méd.*, n° 25).
— Dujardin. Luxation du cristallin, perforation de la cornée avec vitrocèle, extraction de la lentille suivie de guérison (*Journal des sc. méd. de Lille*, août).
— Eversbusch et Pemerl. Bericht über 1420 vom 1 april 1868 bis 1 april 1883 in d. Münchener Univ. Augenklinik ausgeführte Staarentbindungen (*Arch. f. Augenh.*, XIII, 4, p. 396).
— Fano. Des résultats fournis par les opérations dans les cataractes traumatiques (*Journ. d'Ocul.*, n° 138).
— Fieuzal. Atrésie progressive du coloboma artificiel à la suite de certaines opérations de cataracte (*Bull. de la cl. des Quinze-Vingts*, mars).
— Freyer. Deux cas de double ectopie congénitale et symétrique du cristallin chez deux sœurs (*Amer. Journ. of Ophth.*, mai).
— — Double cataracte zonulaire congénitale chez un enfant de quatre mois, chez lequel l'atropine et la duboisine ne provoquent qu'une légère dilatation de la pupille (*Amer. Journ. of Ophth.*, mai).
— Gérard. Cataractes spontanées et prévision opératoire (*Rev. trim. d'Ophth. pratique*, avril).
— Gotti. Des hémorrhagies après l'extraction de la cataracte (*Revue clin.*, XXIII, p. 547).
— Graefe (Alf.). Wundbehandlung bei Augenoperationen mit besonderer Berücksichtigung der Staar-Extraction (*Arch. f. Ophth.*, XXX, 1, p. 211).
— Grandclément. Observation de luxation du cristallin (*Lyon méd.*, avril).
— Green. Un cas de rupture de la zonule ; cristallin transparent trois ans après l'accident ; mydriase et absence d'accommodation ; augmentation de la réfraction sous l'influence des myotiques (*Amer. Journ. of Ophth.*, mai).
— Helfreich. Ueber Künstliche Reifung des Staares (*Sitz. Ber. der phys. med. Gess. zu Würzburg.*, p. 8).
— Higgins. De l'extraction de la cataracte (*Ophth. Soc. of great Brit. and Ierl.*, 8 mai).
— Landesberg. Zur nephritischen Kataracte (*Arch. f. Ophth.*, XXX, 4, p. 143).
— Lange. Uber die spontane Resorption kataraktöser Linsentrübungen (*Ibid.*, 3, p. 211).
— — Zur Antisepticis bei Staarextraktion (*Klin. Monatsbl.*, p. 410).
— Mathewson. De la cataracte (*Transact. of the Amer. Soc.*, XX, p. 694).
— Mc Keown. Du traitement des cataractes non mûres (*Brit. med. Journ.*, 2 Aug.).
— Mengin. De l'iridectomie dans l'opération de la cataracte sénile, ses indications (*Rev. d'Ophth.*, III, p. 103).
— Nagel. Das Gewicht einiger samt der Kapsel extrahirter Katarakte (*Mittheil. aus de ophth. Klinik in Freiburgen*, p. 165).
— Nordmann. Cas de cataracte morgagnienne avec liquide cortical absolument transparent (*Fruska läkareällsk hand.*, XXVI, 2, p. 111).
— Pemerl (Jac.). Die Extraktion nach oben mit Graefe schem Messer, Bericht über 926 von Prof. v. Rothmund ausgefühten Staaroperationen. Inaug. Diss., in-8°, p. 23.

1884. PROUFF. Nouveau procédé de discission de la capsule dans les cataractes secondaires produites par des dépôts vitreux et des opacités sur la capsule (*Rev. d'Ocul.*, mars).

— ROHMER. Cataractes congénitales complètes (*Soc. de méd. de Nancy*, mars).

— SCHNABEL. Geistesstörungen nach Augenoperationen (*Bericht. des naturw Ver. zu Insbruck*, 1883, p. 49).

— SEWELL. Cataracte due à une irritation dentaire et spasme des muscles de la face (*Brit. med. Journ.*, 10 mai).

— SZILI. Spontane Aufsaugung einer kataraktösen Linse (*Centralb. f. prakt. Augenheilk.*, janvier).

— VAN DUYSE. Panophthalmie tardive après une opération de cataracte avec enclavement de l'iris (*Ann. d'Ocul.*, t. XCII, p. 44).

— WALDHAUER. Fälle von diabetschen Katarakt (*Petersb. med. Wochenschr.*, n°s 51 et 52).

— WECKER. L'extraction simple (*Ann. d'Ocul.*, XCII, p. 207).

— WOLFE. De l'opération de la cataracte (*Med. Times and Gaz.*, 16 août).

TABLE DES MATIÈRES

MALADIES DE LA CORNÉE

ANATOMIE DE LA CORNÉE ET DE LA SCLÉROTIQUE, par le professeur WALDEYER..... 1

Cornée..... 1

Sclérotique..... 57

Bord cornéo-scléral..... 67

Bibliographie..... 83

Maladies de la cornée..... 97

Des maladies inflammatoires de la cornée en général..... 97

1° Infiltration cornéenne..... 101

2° Abcès cornéen..... 105

3° Ulcère de la cornée..... 107

Kératite superficielle..... 117

Kératite superficielle vasculaire..... 117

a. Kératite phlycténulaire..... 117

b. Pannus cornéen..... 123

Kératite superficielle avasculaire..... 133

a. Kératite vésiculeuse. Herpès de la cornée..... 133

b. Ulcère par absorption..... 136

Kératite profonde..... 138

A. *Infiltration profonde*..... 138

1° Infiltration circonscrite (sclérosante)..... 138

2° Kératite bulleuse..... 147

B. *Abcès cornéen profond* 150

a. Abcès, suite de conjonctivite purulente (blennorrhagique) 150

b. Abcès, suite de conjonctivite phlycténulaire 152

c. Abcès, suite de variole 154

d. Kératite neuro-paralytique 156

C. *Ulcère profond de la cornée* 160

a. Ulcère profond non inflammatoire ou asthénique de la cornée 161

b. Ulcère profond inflammatoire (sthénique) 162

c. Ulcère infectant ou rongeant 165

Anomalies consécutives de la cornée 174

a. Taches de la cornée 174

b. Arc sénile (gérontoxon) 187

c. Taches et difformités congénitales de la cornée 190

Anomalies de courbure de la cornée, staphylômes 192

Tumeurs de la cornée 209

Blessures de la cornée, corps étrangers, brûlures 210

Ruptures de la cornée et de la sclérotique. Lésions et corps étrangers de la conjonctive et de la sclérotique 216

Bibliographie 233

MALADIES DU TRACTUS UVÉAL

ANATOMIE DU TRACTUS UVÉAL, par le professeur IWANOFF 241

Maladies de l'iris 272

Hypérémie de l'iris 272

Inflammation de l'iris. Iritis 274

A. *Iritis simple ou plastique* 276

B. *Iritis séreuse* 280

C. *Iritis parenchymateuse* (suppurative) 284

D. *Iritis syphilitique* 288

E. *Iritis rhumatismale* (arthritique) 291

F. *Iritis blennorrhagique* 292

Irido-choroïdite (cyclite). Ophthalmie sympathique 310

Blessures de l'iris, corps étrangers 340

Tumeurs de l'iris 346

Troubles fonctionnels de l'iris : mydriase, myosis (hippus), iris tremulans, iridodonésis 364

Iridoncsis, atrophie de l'iris, staphylôme uvéal 374

Anomalies congénitales de l'iris : iridérémie, coloboma, polycorie, corectopie, membrane pupillaire persistante 375

Changement dans la conformation et le contenu de la chambre antérieure 383

Opérations qui se pratiquent sur l'iris : iritomie, iridectomie, iridorhexis, iridodialysis, corelysis 392

Maladies de la choroïde 410

Scléro-choroïdite antérieure. — Staphylôme scléral antérieur 410

Scléro-choroïdite postérieure. — Staphylôme postérieur 420

Hypérémie de la choroïde 433

Choroïdite en général 434

Choroïdite disséminée simple 435

Choroïdite aréolaire 445

Choroïdite circonscrite, chorio-rétinite centrale 448

Choroïdite disséminée spécifique, chorio-rétinite spécifique 451

Choroïdite parenchymateuse 459

A. Choroïdite métastatique, irido-choroïdite métastatique 459

B. Choroïdite suppurative 463

Tumeurs de la choroïde 466

1° Excroissances verruqueuses 466

2° Tubercules de la choroïde 470

3° Kystes de la choroïde 473

4° Granulome de la choroïde 477

5° Myome de la choroïde 477

6° Fibrome de la choroïde 479

7° Sarcome, mélano-sarcome de la choroïde 479

Formation de masses osseuses dans la choroïde 492

Épanchements sanguins, anomalies circulatoires de la choroïde 496

Décollement de la choroïde 500

Déchirures et ruptures de la choroïde 504

Anomalies congénitales 509

MALADIES DU CORPS VITRÉ

ANATOMIE DU CORPS VITRÉ, par le professeur SCHWALBE 517

Maladies du corps vitré 542

Inflammation du corps vitré (hyalitis) 542

Opacités du corps vitré; mouches volantes, miodopsie..... 549
Liquéfaction du corps vitré. — Synchisis simple et étincelant..... 560
Formation de vaisseaux dans le corps vitré : canal du corps vitré persistant, artère hyaloïdienne persistante..... 566
Corps étrangers et entozoaires de l'humeur vitrée..... 572
Décollement du corps vitré, décollement hyaloïdien..... 587
Ossification du corps vitré (*osteoma corporis vitrei*)..... 591

MALADIES DE LA SCLÉROTIQUE

Hypérémie (périkératique)..... 594
Sclérotite, épiscléritis..... 596
Sclérite purulente..... 602
Sclérite gommeuse..... 603
Pigmentation congénitale apparente, taches mélanotiques, hypertrophie sclérale. — Tumeurs de la sclérotique..... 605

GLAUCOME

Introduction..... 608
Glaucome prodromique..... 610
Glaucome chronique simple..... 618
Glaucome chronique irritatif..... 639
Glaucome aigu, foudroyant, hémorrhagique..... 647
Nature et définition du glaucome..... 658
Étiologie du glaucome..... 680
Traitement du glaucome..... 688
Appendice, phthisie transitoire (essentielle) de l'œil, ophthalmomalacie..... 715
Bibliographie, iris, choroïde, corps vitré, sclérotique, glaucome, phthisie transitoire 721

MALADIES DU CRISTALLIN

ANATOMIE DU CRISTALLIN, DE LA ZONULA CILIARIS ET DU CANALIS PETITI, par le professeur SCHWALBE..... 789
Maladies du cristallin..... 813
Déplacement du cristallin (luxation, ectopies)..... 813

A. *Altérations morbides de la zonula* (ramollissement, dissolution, épaississement) 814
B. *Luxation incomplète du cristallin par mouvement de bascule* (subluxation). 818
C. *Luxation complète du cristallin* 820

Altérations de nutrition du cristallin. — Etiologie de la cataracte 831

Des différentes variétés de cataracte 854
A. *Cataracte molle, liquide, juvénile* (Phakohydropsie) 854
B. *Cataracte corticale, nucléolaire, demi-molle* (Phacomalacie) 858
C. *Cataracte dure, noire* (Phakosclérose) 866
D. *Cataracte capsulaire, capsulo-lenticulaire* 869
E. *Cataracte pierreuse, osseuse, cataracte acreta* 879
F. *Cataracte traumatique, corps étrangers du cristallin* 882
G. *Cataracte secondaire* (régénération du cristallin) 892

Anomalies congénitales du cristallin. — Différentes variétés de cataracte congénitale 901

Fréquence de la cataracte en général et des influences professionnelles qui prédisposent à la production de la cataracte 913

Diagnostic des différentes variétés de cataracte, de leur nature, de leur marche, des troubles fonctionnels qu'elles entraînent et de leurs complications 919

Traitement de la cataracte en général 928
A. *Traitement médical* 925
B. *Traitement chirurgical* 931

Discission, kératonyxis. Dilacération 931
A. *Discission simple* 931
B. *Discission combinée* 938
C. *Discission avec deux aiguilles, dilacération* 939

Extraction linéaire simple (aspiration) 942

Extraction linéaire combinée 954

Historique 966

Extraction à grand lambeau 970
A. *Extraction à grand lambeau simple* 970
B. *Extraction à grand lambeau combinée* 983
C. *Extraction à grand lambeau combinée sans ouverture de la cristalloïde* ... 988

Historique 993

Procédés de maturation de la cataracte 998

Extraction simple à petit lambeau (procédé de l'auteur) 1000

Extraction combinée à petit lambeau (procédé de l'auteur) 1014

Procédés de Weber, de Ed. de Jaeger, de Liebreich, de Lebrun, etc 1022

Procédé de Weber 1022

Procédé de Jaeger 1024

Procédé de Liebreich 1024
Procédé de Lebrun, etc 1026
Les sections planes et normales (à pic) 1030
Abaissement du cristallin 1032
Des accidents qui peuvent survenir pendant l'opération à lambeau et des moyens d'y porter remède 1036
Soins à donner aux opérés de cataracte par extraction et moyens de remédier aux accidents qui peuvent suivre cette opération 1047
Quelques considérations sur l'opération de la cataracte envisagée d'une manière générale 1073
Résultats des opérations d'extraction par lambeau, section linéaire périphérique et par extraction linéaire simple 1078
Tableaux statistiques 1080
Bibliographie 1085

4 mos.

BOURLOTON. — Imprimeries réunies, A, rue Mignon, 2, Paris.